366

Aus dem Institut für Jagdkunde zu Berlin-Zehlendorf.
(Leiter: Geheimer Regierungsrat Dr. Ströse)

Die Entstehung des Blasengehörns (Periostitis ossificans bullosa des Geweihknochens).

Inaugural-Dissertation
zur Erlangung der veterinär-medizinischen Doktorwürde
der Tierärztlichen Hochschule Berlin.

Vorgelegt von

Eugen Bauer, Tierarzt
aus Scheidterberg, Kreis Saarbrücken.

Mit 20 Textabbildungen.

TIERÄRZTLICHE HOCHSCHULE BIBLIOTHEK BERLIN

Berlin 1920.

Druck: J. Neumann, Neudamm

Die Entwicklung des Blasengehörns
(Periostitis ossificans bullosa des Geweihknochens).

(Aus dem Institut für Jagdkunde.)

Von **Dr. Eugen Bauer.**

Einleitung.

Ein starkes Gehörn (Geweih von Cervus capreolus L.) ist eine begehrte Jagdtrophäe, deren mannigfaltige Widersinnigkeiten von jeher die besondere Aufmerksamkeit der Jäger erregt haben. Von den Zoologen ist die Geweihkunde noch wenig bearbeitet worden; über den feineren Bau des Geweihknochens, sein Wachstum und seine erste Entwicklung liegen zwar einige wertvolle wissenschaftliche Arbeiten auch aus der neueren Zeit vor, jedoch ist unsere Kenntnis auf diesen Gebieten immer noch recht lückenhaft. Ebenso sind die Mißbildungen und Krankheiten des Geweihs von medizinischer Seite bisher stark vernachlässigt worden, obwohl sie vom Standpunkte der vergleichenden Pathologie aus ein Interesse in Anspruch nehmen und auch dem Zoologen sowie dem denkenden Weidmann Aufklärungen auf diesem Gebiete höchst erwünscht sind.

Eine in der Jagdpresse häufiger erörterte, jedoch bisher noch nicht fachmännisch gründlich bearbeitete und daher nicht einwandfrei entschiedene Frage ist die der Pathogenese der merkwürdigen „Blasen-" oder „Vogelnestgehörne". Darunter versteht man Rehgehörne mit blasigen, knöchernen und mit einer oder mehreren Öffnungen ausgestatteten Auftreibungen am Hauptstamme oder an den Sprossen der Geweihstange; an der „Rose", dem Knochenwulst am Grunde der Stange, scheinen solche Bildungen niemals vorzukommen. Auffallend ist nicht nur die Geschwulstform, sondern auch der Umstand, daß deutliche Blasenbildungen fast nur beim Reh beobachtet worden sind. Beim Rothirsch (Cervus elaphus L.) wurden sie von A. Rörig[1]) und K. Toldt jr.[2]) erwähnt. Außerdem ist Herrn Geh. Reg.-Rat Prof. Dr. Schmaltz nach mündlicher Mitteilung ein sehr schönes Exemplar bekannt.

Durch das liebenswürdige Entgegenkommen des Herrn Geh. Reg.-Rat Dr. Ströse wurde mir Gelegenheit geboten, in dem seiner Leitung unterstellten Institut für Jagdkunde zu Berlin-Zehlendorf eine Anzahl von Blasengehörnen näher zu untersuchen. Das Ergebnis teile ich nachstehend mit. Der Gegenstand wurde, namentlich wegen der großen Schwierigkeiten experimenteller Untersuchungen am lebenden Reh, im wesentlichen vom vergleichend pathologisch-anatomischen Standpunkte aus bearbeitet. Am nächsten lagen Vergleiche mit der so häufigen und hinsichtlich ihrer Pathogenese gut bekannten Periostitis ossificans am Metakarpus des Pferdes. Mit Rücksicht auf die besondere Art des Wachstums und den eigentümlichen feineren Bau des Gehörns erschien es angebracht, meinen pathologisch-anatomischen Studien einige Bemerkungen über die Entwicklung und die Histologie des Geweihknochens voranzustellen, die sich im wesentlichen auf eigene im Institut für Jagdkunde ausgeführte Untersuchungen stützen. Durch die Anwendung dieser Arbeitsmethode ist es mir gelungen, ein klares Bild von der Entstehung und dem Wesen der merkwürdigen Blasengehörne zu entwerfen.

Über die normale Rehstange.

Morphologisches.

Am Geweihknochen des Rehes, der in der Jägersprache „Gehörn", „Rehkrone" oder „Gewichtel" genannt wird, unterscheidet man einen Hauptstamm, die Stange im engeren Sinne, und die Sprossen oder Enden. Am Grunde der Stange befindet sich ein wulstartiges, zerklüftetes, den Hauptstamm rings umgebendes Gebilde, die sogenannte „Rose". Die Stangen weisen mehr oder weniger tiefe Längsfurchen an ihrer Oberfläche und rundliche, bisweilen auch scharfkantige, stecknadelkopf- bis erbsengroße Erhabenheiten, die „Perlen", in größerer oder

geringerer Zahl auf. Das regelrecht ausgebildete Gehörn hat einen nach vorn, einen nach oben und einen nach hinten gerichteten „Sproß". Mit Bezug auf die Bezeichnung dieser Enden herrscht in den Kreisen der Jäger sowohl als auch in denen der Zoologen keine Übereinstimmung.

Die vordere, höchst wahrscheinlich der „Mittelsprosse" des Rothirschgeweihes entsprechende Abzweigung wird von den meisten Zoologen „Mittelsproß" genannt. Die nächsthöherliegende Sprosse stellt anscheinend das Ende des Stangenhauptstammes dar, so daß für diesen Teil die Bezeichnung „Stangenende" angebracht ist. Die nach hinten gerichtete Abzweigung wird als „Hintersproß" bezeichnet. Diese Benennungen werde ich in den folgenden Darlegungen regelmäßig gebrauchen. Ein junger Rehbock, der Stangen ohne Sprossen („Spieße") trägt, wird in der Weidmannssprache „Spießer" genannt. Zeigen die Stangen je eine Sprosse, so ist er ein „Gabler" oder „Gabelbock". Ein Gehörn mit drei Enden an jeder Stange heißt man ein „Sechsergehörn" („Sechserbock"). Von einem Geweih mit regelmäßigen, seiner übrigen Stärke entsprechenden Enden sagt man: „es ist gut vereckt."

Entwicklungsgeschichtliches.

Die Entwicklung der Geweihstange ist bisher embryologisch nicht untersucht worden. Dafür hat Professor Dr. Rhumbler[3]) in der neueren Zeit eine sich auf gewisse Wachstumserscheinungen stützende, jedoch mit manchen anatomischen Verhältnissen der Geweihstange schwer vereinbare Theorie des Geweihaufbaus ausgearbeitet, die auch hinsichtlich der Entstehung von Geweihkrankheiten Beachtung verdient. Nach dem genannten Forscher geht die Entwicklung des Geweihknochens im wesentlichen folgendermaßen vor sich:

Schon sehr frühzeitig entwickelt sich beim Hirsch- und Rehkalb ein Knochenzapfen auf den Stirnbeinen, der als „Rosenstock" bezeichnet wird. Dies erfolgt in der Weise, daß ein von der Kopfhaut gebildeter, dem Os cornu der übrigen Wiederkäuer entsprechender Knochen sich mit dem Stirnbein verbindet und letzteres gleichzeitig einen Mantel um diesen Knochen legt. Aus dem Rosenstock sproßt die Geweihstange hervor, die demnach aus einem peripheren, „apophytalen" und einem zentralen, „epiphytalen" Teile besteht. Da beide Teile schon sehr frühzeitig miteinander verwachsen, kann man normalerweise eine Grenze zwischen ihnen nicht unterscheiden. Die Haupternährungsgefäße des Geweihknochens liegen auf der Außenseite des Mantelteils, sie schlagen sich, um zu dem eingeschlossenen Teil, dem Os cornu, zu gelangen, über den Oberrand des Mantels um*), erreichen demnach den Innenknochen von oben her in ihrem nährstoffreichsten Zustand, und daher vollzieht sich hier das lebhafteste Wachstum des Geweihs, das also ein ausgesprochenes Spitzenwachstum zeigt. Anderseits erhält der Mantelteil, weil ihn die erwähnten Gefäße früher versorgen als den Innenteil, mehr Bildungsstoffe zugeführt, so daß die Außenschicht des Geweihknochens der Innenschicht gegenüber eine gewisse „Superkreszens" zeigt. Diese führt bei geeigneter Stärke zur Verzweigung des Geweihs und zur kegelförmigen Zuspitzung der Enden („Sprossen"). Die Verjüngung der Enden hat eine allmählich zunehmende Verringerung des Herumbiegens der Ernährungsgefäße nach dem Innenknochen hin zur Folge. Sobald sich der stärker wachsende Mantel über dem Innenteil schließt, tritt eine Abstoppung der Blutgefäße von oben her ein, und die bis dahin weiche Stange verknöchert. Da nun kein Blut mehr nach dem Geweihinnern abfließen kann, entsteht in den großen Gefäßen außen am Mantel eine Blutstauung. Diese führt zu einer Art von „Stagnationsthrombose", die zum Absterben der über dem sich bildenden Geweihknochen befindlichen Hautdecke („Bast") führt. Die absterbende Haut samt den ihr anliegenden Gefäßen und Nerven hebt sich infolge ödematöser Ausschwitzung von dem Geweihknochen ab und ist nunmehr zum Abstreifen („Fegen") reif**). Das Fegen legt das Geweih frei, und die freie,

*) Neuerdings hat Olt bewiesen, daß dieses vermeintliche Umschlagen der Gefäße nicht stattfindet (vgl. Deutsche Jäger-Zeitung, Bd. 76, S. 433).

**) Die Annahme Raesfelds[4]), das Periost bleibe auch nach dem Fegen am Geweih und „verknöchere samt den zugehörigen Blutgefäßen", ist nach E. Schaeff[5]) irrig. Ich habe mich am Querschliff durch eine Rehstange, bei der das Fegen eben begonnen hatte, überzeugt, daß an den gefegten Stellen die Beinhaut mit dem „Bast" entfernt war, während sie an den noch nicht gefegten deutlich vom „Bast" zu unterscheiden war.

von sehr wenig Blut versorgte, allmählich absterbende Geweihstange wird nach einiger Zeit abgeworfen.

Außer den vorstehend erwähnten Besonderheiten möchte ich mit Bezug auf das Geweihwachstum noch folgende Eigentümlichkeiten hervorheben:

1. Während ein Röhrenknochen vom Periost aus gleichzeitig in die Länge und Dicke wächst, findet beim Geweihknochen nach seiner Anlage ein Wachstum im wesentlichen nur noch in die Länge statt, so daß der basale Teil des Geweihes von vornherein die endgültige Dicke hat und die oberen Teile von hier aus in der endgültigen Dicke aufgebaut werden. Diese Eigentümlichkeit ist namentlich durch die Untersuchungen von A. Rörig[1]) festgestellt worden.

2. Die Geweihstange, die alljährlich abgeworfen wird, ist durch ein außerordentlich schnelles Wachstum gekennzeichnet. Wie Rörig[1]) gezeigt hat, war das Gehörn eines Rehbocks mit 22,5 cm langen Stangen in der kurzen Zeit von 84 Tagen vollständig entwickelt.

3. Beim Wachstum einer Geweihstange hält der Verknöcherungsprozeß mit der Bildung des osteogenen Bindegewebes nicht Schritt, sondern die Verknöcherung hinkt nach.

4. Bei der Entstehung von Erkrankungen des Geweihs spielen mit Bezug auf die Geweihbildung innersekretorische Vorgänge, die von den Hoden, vielleicht auch von weiteren drüsigen Organen ausgehen, eine Rolle. Von Olt[6]) ist kürzlich wiederum darauf hingewiesen worden, daß in den Hodenzwischenzellen ein Stoff erzeugt wird, der den Anstoß zum Aufbau und Abwurf des Geweihs gibt und seine Formgestaltung regelt. Dies ergibt sich daraus, daß beim Wegfall der Erzeugung dieses Stoffes (Kastration während der Geweihentwicklung) das Geweih ungezügelt wächst („Perückenbildung").

Diese Verhältnisse müssen es mit sich bringen, daß Erkrankungen des Geweihs in gewisser Hinsicht anders verlaufen als die des Skelettknochens. Insbesondere ist anzunehmen, daß die Reaktion des Geweihknochens auf äußere Reize ungewöhnlich schnell und leicht erfolgt, also auch eine Periostitis des wachsenden Gehörns in kürzester Zeit zu umfangreichen Knochenneubildungen führen wird, und daß beim pathologischen Geweihwachstum andere Formen als beim Wachstum eines Skelettknochens entstehen werden.

Histologisches.

Im Hinblick auf die Bedeutung der normalen Histologie des Geweihknochens für die Erforschung von Geweihkrankheiten, namentlich auch der von mir näher untersuchten Erkrankung der Rehgehörne, habe ich es für zweckmäßig erachtet, zunächst einige histologische Untersuchungen an normalen Gehörnknochen vorzunehmen.

Als Ausgangsmaterial diente mir:

1. Das soeben gefegte Gehörn eines sehr schwachen Gabelbockes, den ich selbst als „Anfänger" am 16. Mai 1912 erlegt habe, als an den Stangen noch die Bastfetzen hingen.
2. Eine schwache Abwurfstange.
3. Eine Sechserstange von mittlerer Stärke, deren Entwicklungsalter mir unbekannt war.

Zunächst habe ich aus Nr. 1 und Nr. 2 eine Reihe von Längs- und Querschliffen angefertigt. Nr. 3 wurde der Länge nach durchsägt. Die mikroskopische Untersuchungstechnik entsprach den Angaben von Stöhr[7]), doch erübrigt sich beim Geweihknochen die Mazeration und das Entfetten, weil die Marksubstanz des Geweihknochens keine Fettzellen enthält (Rörig[1]). Einzelne Schliffe wurden nach der von Schaffer[8]) erwähnten Methode mit alkoholischer Fuchsinlösung gefärbt.

Schnitte durch Nr. 1, ebenso auch durch die Rosenstöcke von Nr. 1 und Nr. 3 zeigen makroskopisch eine vollkommen homogene Fläche von bläulichweißer Farbe. An der Peripherie der Schnitte durch die Stangen sieht man einen schmalen braungelben Saum, der an manchen Stellen heller, an anderen dunkler ist. In geringer Entfernung von ihm zentralwärts zeigt sich bei Nr. 1 und Nr. 3 eine graurötliche, ringförmige Zone. Bei den Schnitten durch Nr. 2 sind die Schnittflächen von gelbweißem Farbtone, der graurötliche Ring fehlt. Die Schnittfläche des Knochens ist bei Nr. 2 nicht homogen, sondern zeigt, in geringer Höhe über

der Rose beginnend, nahezu bis in die Stangenspitze eine poröse zentrale Zone, die der Substantia spongiosa des Röhrenknochens entspricht. Bei Nr. 3 verläuft in dieser Zone ein Bündel makroskopisch gut erkennbarer Blutgefäße mit eingetrocknetem Inhalt.

Mikroskopisch zeigen sich die an die Stangenaußenfläche mündenden Knochenkanäle bis zu geringer Tiefe mit Blutresten und dunklen, körnigen Massen, Staub und Baumrindenpartikeln vermischt mit Blut*), imbibiert, wodurch die oben beschriebene braungelbe Peripherie, die der Oberflächenfärbung der Stange entspricht, zustande kommt. Der graurötliche Ring nach der Mitte der Querschnitte zu wird durch Knochenkanälchen gebildet, die mit Blutresten gefüllte Gefäße enthalten. Haversche Kanäle, ebenso Knochenhöhlen mit geschrumpften Knochenzellen sind im Gesichtsfeld deutlich erkennbar. Auf den Schnitten durch Nr. 2 erkennt man eine allmählich zentralwärts zunehmende Weite der Kanäle. Blutgefüllte Gefäße sind hier nicht zu sehen.

Diese Befunde bestätigen die Angaben von Dr. E. W. M. v. Olfers[10]), daß die ursprünglich zahlreichen Hohlräume durch endostale Knochenbildung teils ausgefüllt, teils namhaft verengt werden. In der Peripherie wird die Geweihmasse am dichtesten; in der Achse verläuft ein gefäßreicher Strang, in dessen nächster Umgebung die Substanz durch zahlreiche Gefäßlakunen porös bleibt. Der Gefäßstrang ist oft mehrfach; er ist um so stärker, je stärker das Gehörn ist. Zuweilen liegt er exzentrisch, mehr oder weniger der Peripherie genähert.

In der graurötlichen Ringzone halten sich anscheinend die Kanäle am längsten blutgefüllt; die Kalkablagerung geht im Geweihknochen von der Peripherie und dem zentralen Teil zugleich aus. In einem gewissen Alter der Stange nach dem Fegen sind die makroskopisch sichtbaren Gefäße im Innern kurz oberhalb der Rose abgestoppt.

Beschreibung von Blasengehörnen.

Zusammenfassende Schilderungen der Blasengehörnbildung sind namentlich in den Spezialwerken von F. v. Raesfeld[4]), E. Schäff[5]) und K. Brandt[11]) zu finden. Ferner enthalten zoologische und jagdliche Fachblätter eine Reihe von Mitteilungen über diese Gehörnerkrankung. Nach den Literaturangaben kommen knöcherne, blasige Gebilde bis Apfelgröße an den verschiedenen Teilen des Hauptstammes wie auch der Sprossen der Geweihstangen vor. Die Blasen sitzen dem Geweihknochen oft wie kleine Schwalbennester an, in manchen Fällen sind sie um die ganze Stange oder einen ganzen Sproß herumgelagert. Die bisher veröffentlichten Beschreibungen betreffen aber nur umfangreichere, besonders in die Augen fallende Knochenblasen; jüngere Entwickelungsstadien habe ich nirgendswo geschildert gefunden. Ferner fehlen vollständige Befunderhebungen, was zum Teil wohl darauf zurückzuführen ist, daß es nicht angängig war, die Neubildungen zum Zwecke der Prüfung ihrer inneren Teile zu zersägen, oder daß Röntgenaufnahmen von den Blasengehörnen nicht gemacht wurden. Auch mir standen nur Gehörne zur Verfügung, die wegen ihres Sammelwertes nicht verletzt werden durften, jedoch wurde mir erlaubt, ein Gehörn zu zersägen, das deswegen besonders interessant war, weil es ein Frühstadium der Blasenbildung zeigte. Um mich über die innere Beschaffenheit der hier in Rede stehenden Knochengeschwülste zu unterrichten, habe ich nach dem Vorgange von M. Braun[12]) eine größere Anzahl von Blasengehörnen röntgen lassen. Ausgeführt wurden die Durchleuchtungen in dem Röntgeninstitut der chirurgischen Klinik an der Tierärztlichen Hochschule zu Berlin.

Blasengehörne gelten als große Seltenheiten. Es ist jedoch zweifelhaft, ob dies ganz zutrifft; nach meiner Vermutung sind sie häufiger, als allgemein angenommen wird; offenbar bleiben sie oft unerkannt, indem die einen Einblick in die Knochenhöhle gestattende Öffnung fehlt.

Den nachfolgenden Befunderhebungen schicke ich einige kurze Erläuterungen voraus.

„Stangenhöhe" ist die ohne Rücksicht auf die Krümmungen der Geweihstange von der höchsten Spitze (Stangenende) bis zum unteren Rosenrand gedachte Gerade, sie schließt also

*) Die ersten genaueren Untersuchungen über die Braunfärbung der Stangenoberfläche verdanken wir K. v. Korff (vergl. Literaturverzeichnis Nr. 9).

die Länge des Rosenstocks nicht ein. Als „Auslage" bezeichne ich in den nachstehenden Darlegungen die Entfernung zwischen den beiden Stangenspitzen. Der Stangendurchmesser wurde von mir bei den Gehörnen 30 mm über der Rose gemessen, und zwar parallel der Längs- bzw. Querachse des Kopfes. Das Gewicht des Bockes in „aufgebrochenen" Zustande ist das Körpergewicht ohne die Baucheingeweide. Die gröberen Maße sind mit dem Maßstab, die feineren mit der Noniusschlichtleere genommen worden.

Die beigefügten Abbildungen sind eigene, im Institut für Jagdkunde ausgeführte photographische Aufnahmen. Abbildung 9 ist eine Zeichnung von Herrn Geh. Reg.-Rat Dr. Ströse. Die Röntgenaufnahmen wurden mit gütiger Genehmigung des Herrn Geh. Reg.-Rat Professor Dr. Eberlein, Direktor der chirurgischen Klinik der Tierärztlichen Hochschule zu Berlin, von Herrn Repetitor Dr. Mann angefertigt und mir freundlichst zur Verfügung gestellt.

Makroskopische Befunde.

Gehörn Nr. I (Abb. 1 u. 2).

Der Träger des nur an den Stangeninnenflächen mäßig stark geperlten, bis auf die blankgefegten Enden dunkelbraun gefärbten Geweihs wurde am 6. Juni 1906 von Herrn Gustav Dettmer in Buchholz (Aller) erlegt; der Bock wog aufgebrochen 34 Pfund. Die linke Stange ist 191 mm hoch und besitzt nur eine schwach angedeutete Mittelsprosse. Die Höhe der rechten Stange beträgt 202 mm, die Auslage 98 mm. Der Stangendurchmesser der linken Stange, längs gemessen: 16,3 mm, quer: 15,4 mm.

Abb. 1.

Abb. 2.

An der rechten Stange findet sich eine der Rose unmittelbar aufsitzende, die Stangenaußen- und Hinterfläche bedeckende, blasenartige Auftreibung mit folgenden Maßen: Höhendurchmesser 31,3 mm, Längendurchmesser 39,4 mm, Querdurchmesser 44,1 mm. Die laterale Fläche der „Blase" zeigt zwei durch eine schmale Wand geschiedene Öffnungen von unregelmäßiger Gestalt mit scharfkantigen, gezackten Rändern. Die vordere Öffnung ist 28,7 mm hoch und hat eine größte Breite von 14,4 mm. Die Höhe der hinteren Öffnung beträgt 18,2 mm, ihre größte Breite 6,2 mm.

Die mediale Blasenfläche weist eine unregelmäßig-schüsselförmige Vertiefung auf von 23,8 mm Höhen- und 18,9 mm Breitendurchmesser bei einer größten Tiefe von 6,9 mm. Inmitten des Schüsselbodens ist eine gleichfalls unregelmäßig gestaltete Öffnung von der Größe 7,2×5,2 mm zu sehen, sie steht durch die vollständig hohle, dünnwandige „Blase" mit der äußern hintern Öffnung in Verbindung. Die Scheidewand an der lateralen Blasenfläche teilt den Hohlraum in eine vordere und eine hintere Kammer, die im Innern durch eine bleistiftstarke Öffnung an ihrer höchsten Stelle verbunden sind. Die Innenflächen des Hohlkörpers zeigen einen schwarz-grauen, rauhen Wandbelag, dessen Aussehen dem von Gaskoks ähnelt. Mit dem Messer lassen sich von dieser Masse kleine Stückchen leicht abbröckeln. An der Außenfläche der im ganzen glattgefegten Auftreibung sind narbige Vertiefungen sichtbar.

In einer Höhe von 23 mm über der Rose beginnend, sitzt an der Stangeninnenfläche nach vorne zu eine stark geperlte Knochenauftreibung, die sich im Mittel 8,2 mm über die Stangenfläche erhebt und nach unten scharf abgesetzt ist. Spitzenwärts läuft die Wucherung unter der Ansatzstelle der Mittelsprosse allmählich aus. 7,3 mm über ihrem untern Ende weist die Verdickung ein 3,6 mm tiefes Loch auf, das in seinen übrigen Ausmaßen einem Schrotkorn von mittlerer Stärke entspricht.

Gehörn Nr. II (Abb. 3 u. 4).

Das schwach geperlte Gehörn wurde 1914 im Forste Baranowitz, Kreis Rybnik O.-S., erbeutet; sein Träger wog aufgebrochen 46 Pfund.

Die linke Stange ist 173 mm hoch, ihre Mittelsprosse 34,5 mm lang; die rechte Stange hat eine Länge von 154 mm, ihr Mittelsproß eine solche von 23,5 mm. Beide Hintersprossen sind nahe den Stangenenden nur schwach angedeutet. Die Auslage beträgt 131 mm. Durchmesser der linken Stange: längs 20,4 mm, quer 17,9 mm; rechte Stange: 20,0 und 18,8 mm Durchmesser.

Abb. 3.

Abb. 4.

Die rechte Stange ist in 78 mm Höhe über der Rose rechtwinkelig nach außen geknickt und zeigt an dem Knick eine Verdickung mit 36,9 mm Höhen- und 35,0 mm Querdurchmesser. An der Vorderfläche der Auftreibung befindet sich eine 5,7 mm tiefe, kraterförmige Aushöhlung, die an dem wulstartig aufgeworfenen Rande 14,4 × 10,0 mm weit ist. Der aufgeworfene Rand ist glattgefegt, während die innere Kraterwand rauh und teilweise mit einer dunkelbraunen Masse bedeckt ist. Vom Grunde der Aushöhlung führt ein nach hinten verlaufender, mit inem Laubsägenblatt eben sondierbarer, 11 mm tiefer Kanal. An der Stangenhinterfläche ist in Höhe des Knicks ein fast kreisrundes Loch von 6,7 mm Durchmesser zu sehen, das nach dem Stangeninnern zu in einen 5,5 mm tiefen, nach unten nisthöhlenartig etwas erweiterten Raum führt. Von letzterem geht ein 11,2 mm tiefer, von hinten außen nach vorne innen führender Kanal aus, der für einen starken Blumendraht eben gangbar ist.

Gehörn Nr. III (Abb. 5).

Erbeutet wurde die an den Stangeninnen- und Hinterflächen bis zur Höhe der Mittelsprosse gut geperlte Rehkrone von Herrn Major Cnopf in Piegendorf (Niederbayern). Die rechte Stange ist 215 mm, die linke 170 mm hoch. Stangendurchmesser längs: rechts 18,8 mm, links 18,4 mm; quer: rechts 19,9 mm, links 19,2 mm. Die senkrechte Entfernung der linken Stangenendspitze von der rechten Stange beträgt 139 mm. Die linke Stange ist in einer Höhe von 35 mm über der Rose nach außen umgebogen, verläuft zuerst wagerecht, um darauf wieder rechtwinklig nach oben zu gehen. Es fehlt ihr der Mittelsproß; ihre Hintersprosse, ebenso an der rechten Stange Mittel- und Hintersproß, sind gut vereckt. Der wagerecht verlaufende Stangenabschnitt ist aufgetrieben und mit einzelnen starken, zum Teil lappenartig ausgezogenen Perlen besetzt. In seiner Mitte sitzt ein 20 mm langes Ende, das aber seinem

Sitz nach nicht als verkümmerter Mittelsproß anzusehen ist. Letzterer ist vielmehr durch einen zweigelappten Zacken von 6,5 mm Länge angedeutet, der an der Grenze zwischen dem horizontalen und dem spitzenwärts wieder aufsteigenden Stangenteil hervorragt. Um die Zacke herum weist die Stangenoberfläche mehrere flachgrubige Vertiefungen auf, von denen eine unmittelbar medial neben dem Zacken befindliche 4,2 mm tief ist. 5,9 mm weiter einwärts sieht man eine zweite ovale Öffnung, 6,3×4,1 mm weit, die in einen 12 mm tiefen Hohlraum von geringer seitlicher Ausdehnung im Stangeninnern führt. In der Aushöhlung sitzen einige gelbbraune Teilchen, die als Baumrindenstücke, vermischt mit Blutresten, bestimmt wurden.

Abb. 5.

Gehörn Nr. IV (Abb. 6).

Das Sechsergehörn wurde dem Institut für Jagdkunde von Herrn Willibrand aus Überlingen a. See zur Untersuchung freundlichst überlassen. Die Höhe der mit stark ausgeprägten Gefäßrinnen ausgestatteten Stangen beträgt links 199 mm, rechts 203 mm. Auslage 87 mm. Stangendurchmesser längs: links 18,2 mm, rechts 17,6 mm; quer: links 16,8 mm, rechts 16,6 mm. Die rechte Stange ist 19 mm über den Mittelsproß auf eine Länge von 30 mm spindelförmig verdickt. An der lateralen Fläche des aufgetriebenen Stangenteiles zeigt sich nach vorne zu ein flacher, sich medialwärts auf 2,5 mm vertiefender Substanzverlust von 11 mm Länge und 4,1 mm Breite. Am Grunde der Hintersprosse sieht man eine schlitzartige, 4,7 mm lange und 2,9 mm breite Öffnung, die 16 mm weit in die Tiefe führt. An der hinteren, im Bereiche der Verdickung kantenartig zusammengedrückten Stangenfläche befindet sich unmittelbar über dem unteren Ende der spindelförmigen Auftreibung eine warzenähnliche Erhebung mit 3,9 mm tiefer, 3,8×2,9 mm weiter, kraterförmiger Öffnung. Der verdickte Stangenteil ist an der Medialfläche schwach geperlt.

Abb. 6.

Gehörn Nr. V (Abb. 7).

Diese interessante Rehkrone wurde im August 1909 von Herrn Gutsbesitzer Roesner in Damsdorf (Mark) erbeutet. Die Stangen sind ringsum bis zur Höhe der nachfolgend beschriebenen Mißbildung mit kleinen Perlen sehr reich besetzt, was der Oberfläche ein krauses Aussehen verleiht. Die Gefäßrinnen sind teilweise bis an die Endspitzen deutlich ausgeprägt. Die Stangenhöhe beträgt links 147 mm, rechts 159 mm; Auslage 60 mm,

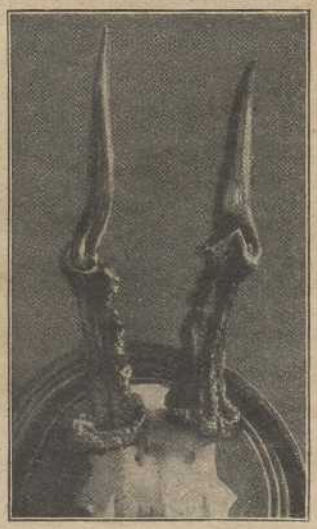

Abb. 7.

Stangendurchmesser längs: links 18,1 mm, rechts 16,5 mm; quer: links 17,1 mm, rechts 16,4 mm. An der linken Stange macht sich 70 mm über der Rose, an der rechten 63 mm über dieser je ein Ringwulst bemerkbar, dem beiderseits eine die mediale und teilweise auch vordere Stangenfläche einnehmende, vogelnestartige Aushöhlung entspricht. Links hat das „Nest" eine Tiefe von 7 mm, seine Öffnung ist 11,9 mm lang und 5,7 mm breit. An der rechten Stange ist das „Nest" 10 mm tief, die Öffnung 12 mm lang und 9,6 mm breit. In beiden Gruben springt von dem spitzenwärts fortlaufenden Stangenhauptstamme ein kleiner Kamm vor, so daß ihr Querschnitt nierenförmig erscheint. Der äußere Rand der nestartigen Bildungen ist abgerundet und glatt, ihr Grund rauh und mit blättrigem, braunrotem Belag bedeckt. Während an der rechten Stange die Mittelsprosse durch eine auf dem vordern Nestrande sitzende kleine Spitze angedeutet ist, hat die linke an dieser Stelle ein 19 mm langes Ende. Die Hintersprossen sind an beiden Stangen nur angedeutet.

Gehörn Nr. VI (Abb. 8).

Starkes, gut geperltes und verecktes Geweih mit hellgelben Stangen und blankgefegten Enden. Die Herkunft des im Museum des Instituts für Jagdkunde ausgestellten Gehörns ist unbekannt. Die Stangenhöhe beträgt links 177 mm, rechts 175 mm; die Auslage 79 mm, Stangendurchmesser längs: links 21,5 mm, rechts 21,4 mm; quer: links 21,4 mm, rechts 19,8 mm.

Abb. 8.

Abb. 9.

Die rechte Stange weist 55 mm über der Rose an der Außenfläche eine starkgeperlte, rundliche Knochenauftreibung auf. Diese hat einen Höhendurchmesser von 27,5 mm, einen Querdurchmesser von 24,5 mm und erhebt sich 12 mm über das Niveau der Stange. Ein Querschnitt durch die Mitte dieser Knochengeschwulst läßt makroskopisch folgendes erkennen (vergl. Abb. 9):

Das Gewebe der Verdickung setzt sich von dem der Geweihstange, die eine gelblich-weiße Farbe zeigt, in einer bogenförmigen Linie durch seine grauweiße, kalkige, stellenweise wolkig getrübte Färbung scharf ab. Von dem hintern Grenzpunkte zwischen Stange und Wucherung zieht sich eine bis zur Vorderfläche allmählich breiter werdende, graurötliche Randzone hin. Sie läuft bis nach dem vordern lateralen Tumorwinkel und ist zentralwärts durch eine dunkle Linie vom übrigen Gewebe abgesetzt. Im vordern lateralen Winkel der Knochenauftreibung, ganz dicht am Rande sitzend, erkennt man einen dunkeln, grangelben, ovalen Herd von 6,9 mm Längs- und 4,7 mm Querdurchmesser. Er ist durch eine rotbraune, durchweg 0,7 mm breite Zone vom umgebenden Gewebe abgegrenzt. Bei Lupenvergrößerung erscheint diese Grenzzone gekörnt. An dem vom Sägeschnitt spitzenwärts liegenden Stangenteile läßt sich die den beschriebenen Herd darstellende Masse leicht auskratzen. Dabei entsteht eine 35 mm tiefe Aushöhlung. Ferner zeigt sich, daß die körnige Grenzzone den Querschnitt durch eine die übrige Höhlenfüllung mantelartig umgebende, braunrote Masse darstellt.

Bei der Anfertigung eines 5 mm dicken Laubsägenschnittes vom proximalen Stangenstumpfe findet sich im vordern äußern Winkel der Knochenwucherung ein zweiter, dem erst beschriebenen ähnlicher, aber kleinerer Herd. Letzterer steht durch einen feinen, für einen Blumendraht eben durchgängigen Kanal mit der Stangenaußenfläche in Verbindung. Beim Abschleifen der ausgesägten Knochenplatte zwecks Anfertigung mikroskopischer Schliffe treten noch einige bis hirsekorngroße, den beschriebenen ähnliche Herde zutage.

Abwurfstange Nr. I (Abb. 10, I).

Die schwachgeperlte, 190 mm hohe Sechserstange zeigt 27 mm über der Rose eine knollige Verdickung, die nur die Stangenaußenfläche frei läßt. Die Auftreibung ist mit tiefen und breiten Gefäßfurchen, starken Perlen und an der Hinterfläche mit zwei knorrigen, sproßähnlichen Auswüchsen versehen. Von letzteren ist der obere 14,4 mm, der untere 12,9 mm lang. An der Vorderfläche schiebt sich die Verdickung fast rechtwinklig, dachartig 16 mm weit vor. Sie zeigt an ihrer Unterfläche eine 14,3 mm tief sondierbare, am Eingang 10,9× 8,4 mm weite Höhle, die sich nach oben zu einem kurzen Kanal verengert. Das ganze Gebilde sieht einer Sturmhaube ähnlich. In dem kanalartigen Abschnitt sitzt ein Holzstückchen fest eingekeilt, das nur stückweise zu entfernen ist. Die Hintersprosse zeigt an ihrer Innenfläche eine Wucherung, die einem durch Zahnkaries verursachten Substanzverlust ähnlich ausgehöhlt ist.



Abb. 10.

Abwurfstange Nr. II (Abb. 10, II).

Gablerstange, 182 mm hoch, hellgelb mit dunkelbraunen Gefäßfurchen und rechtwinklig abzweigender, 50 mm langer Hintersprosse. In 15 mm Höhe über der Rose beginnt eine Verdickung, die an der Stangenhinterfläche durch einen Wulst nach unten abgesetzt ist. Der Wulst erstreckt sich, allmählich flacher werdend, bis an die Vorderfläche. Hier ist die Auftreibung nach unten weniger scharf abgesetzt; sie läuft nach oben spindelförmig zu. Besonders an der lateralen Fläche der Verdickung sind tiefe und breite Furchen zu sehen. Eine von ihnen ist am untern Ende 8,2 mm breit und läuft spitzenwärts sich stark verschmälernd. An ihrer 30 mm über der Rose gelegenen breitesten Stelle befindet sich eine Aushöhlung von 8 mm Länge, 5,9 mm Breite und 5,4 mm Tiefe mit rotbraunem, körnigem Inhalt. Die mediale Stangenfläche weist unmittelbar über der Verdickung einen 13 mm tiefen, nach der Rose zu führenden Kanal auf, dessen Eingang eine spitzovale Grube bildet.

Abwurfstange Nr. III (Abb. 10, III).

Die anscheinend vom langen Liegen im Freien etwas gebleichte Sechserstange ist 20 mm über der Rose nach außen gebogen, verläuft dann in einer Länge von 35 mm schräg aufwärts, um sich an der Ansatzstelle der 80 mm langen Mittelsprosse wieder fast lotrecht aufzurichten. 20 mm unter der Sproßansatzstelle befindet sich ein napfförmiger Knochenauswuchs mit kraterartiger Öffnung, die am Eingang 8,5 mm weit und 9,5 mm tief ist. An der lateralen Napfwand (auf der Abbildung durch den nach außen umgebogenen Rand des Kraters verdeckt)

findet sich ein zweites unregelmäßig gestaltetes Loch von 4,5 mm Durchmesser. Dieses ist von einer dünnen, braungelben Scheidewand halb verschlossen. Die Hintersprosse und das Stangenende sind von Nagetieren (Eichhörnchen, Mäuse) angefressen. Die sonst ungeperlte Stange ist an der medialen Fläche des Knickes mit starken, zum Teil kammartigen Perlen besetzt.

Abwurfstange Nr. IV (Abb. 11, IV).

Vollständig ungeperlte, gebleichte, 177 mm hohe Stange mit schwacher Hintersprosse. In 30 mm Höhe über der Rose beginnt eine schräg ansteigende Auftreibung, die sich bis zu der in 75 mm Höhe als schwacher Kamm angedeuteten Mittelsprosse erstreckt. Die Auftreibung zeigt neben und im Verlaufe der Gefäßrinnen eine Reihe pockennarbenähnlicher Vertiefungen. An der Stangeninnenfläche sieht man 55 mm über der Rose ein spechthöhlenähnliches, 14 mm tiefes Loch mit glatten Rändern und rauhem Grunde. Die Höhle zeigt im Innern eine graubraune, blättrige Masse.



Abb. 11.

Abwurfstange Nr. V (Abb. 11, V).

Es handelt sich um eine 180 mm hohe Gablerstange, an der Hinterfläche schwach geperlt, mit deutlichen Gefäßrinnen. Auf der Rose sitzt bis in etwa 60 mm Höhe eine knollige Verdickung, die hauptsächlich die Außenfläche (auf der Abbildung nicht sichtbar) der Stange einnimmt. Am oberen Ende der Auftreibung findet sich an der medialen Stangenfläche eine 13 mm tiefe, der bei Nr. IV beschriebenen ähnliche Aushöhlung. Die Wucherung ist besonders an ihrem untersten Ende stark geperlt. Hier sieht man zwischen und in zwei längsgestellten höckrigen Perlenkämmen vier rundliche Öffnungen, die in einen gemeinsamen Hohlraum führen. Letzterer hat einen Inhalt, der dem der früher beschriebenen Höhlen gleicht.

Abwurfstange Nr. VI (Abb. 11, VI).

Die S-förmig gebogene 186 mm hohe Sechserstange ist mit Ausnahme des krankhaft veränderten Teiles ungeperlt. In 50 mm Höhe über der Rose zeigt die Stange einen leichten Knick nach außen. An dieser Stelle sitzt ihr eine lappenartig ausgezogene Perle auf. Von hier aus hat die Stange eine bis an die Basis der 12 mm langen Mittelsprosse reichende, stark gefurchte, narbige Auflagerung, die Vorder- und Innenfläche einnimmt. Unmittelbar unter der Mittelsprosse sieht man einen 32,5 mm tiefen Hohlraum, der außer dem auf der Abbildung gut sichtbaren noch einen zweiten, mehr medial liegenden Eingang hat. Beide Löcher sind durch einen 12 mm breiten Knochensteg getrennt. Die Verbindung zwischen ihnen im Innern der Höhle ist durch eine graubraune, dünne Membran abgesperrt. Der in dem Hohlraum der Stange locker aufsitzende Wandbelag läßt sich in Gestalt graugelber, fasriger Gewebsfetzen abreißen.

Abwurfstange Nr. VII (Abb. 11, VII).

Gablerstange mit starken Perlen und scharf ausgeprägten Gefäßrinnen; 204 mm lang. Von den Perlen sind mehrere an der Medialfläche der Stange zu einem 20 mm über der

Rose sitzenden, sproßartigen Auswuchse vereinigt. Letzterem gegenüber zeigt die Lateralfläche eine rundliche Beule von 18 mm Basisdurchmesser und 18,5 mm Höhe über der Stangenfläche. An der rosenwärts gekehrten Beulenfläche findet sich ein Kanal. Das als Sonde in ihn eingeführte Laubsägenblatt läßt sich nach allen Seiten hin in der „Blase" bewegen, ein Zeichen, daß ein weiterer Hohlraum vorliegt.

Abb. 12.

Röntgenbefunde.

In allen Fällen, ausgenommen die Gehörne Nr. II und Nr. III, bei denen sich das Gewebe der verdickten Stangenabschnitte von dem des übrigen Stangenknochens nicht differenzierte, sondern wie dieses kompakt war, wurde ein annähernd der ganzen äußeren Auftreibung entsprechender Hohlraum, zum mindesten eine lockere Beschaffenheit des Knochengewebes, die sich in erhöhter Durchlässigkeit für die Röntgenstrahlen zu erkennen gab, festgestellt. Die Dimensionen der Hohlräume sind durchweg größer, als es die Maßangaben bei den makroskopischen Befunden vermuten ließen, offenbar deswegen, weil sich dem Vordringen der Sonde stellenweise Hindernisse in Gestalt der in den Höhlen vorgefundenen Massen entgegenstellten. Der blasenartige Charakter der Bildungen ist also auch in den Fällen sicher, in denen es der makroskopische Befund nicht ohne weiteres erkennen läßt. Selbstverständlich kann die anatomische Einrichtung einer Knochenblase der in Rede stehenden Art mit Hilfe der Röntgenstrahlen nur richtig erkannt werden, wenn man das Objekt von allen Seiten durchleuchtet. Daher geben die beigefügten Röntgenbilder der Abwurfstangen Nr. I, V, VI und VII (Abb. 12, 13, 14, 15) ein zum Teil nur unvollkommenes Bild von der tatsächlichen Beschaffenheit der Hohlräume.

Abb. 13.

Abb. 14.

Mit Bezug auf das Röntgenbild der Rehstange verdient hier noch bemerkt zu werden, daß es die verschiedenartige Beschaffenheit der spongiösen und kompakten Knochensubstanz nicht erkennen läßt, während beim Rothirschgeweih diese beiden Bestandteile sich deutlich voneinander abheben (vgl. Toldt[2]). Dies beruht auf dem beträchtlichen Überwiegen der Kompakta bei der Rehstange (vgl. weiter vorn unter Abschnitt „Histologisches").

Steckengebliebene Metallstücke (Geschosse) wurden in keinem Falle durch die Röntgenuntersuchung meiner Präparate festgestellt.

Abb. 15.

Mikroskopische Befunde.

Die mikroskopische Untersuchung erstreckte sich auf den Inhalt der verschiedenen Hohlräume, ferner auf Knochenschliffe, die aus Gehörn Nr. VI hergestellt wurden. Die beigefügten Mikrophotogramme sind von der Firma Leitz angefertigt.

Höhleninhalt.

Aus jeder Aushöhlung entnahm ich Teile des Wandbelages und sonst etwa vorhandener Inhaltsmassen. Das Material wurde nach Erweichen in verdünnter Kalilauge zu Zupf- und Quetschpräparaten verarbeitet. In jedem Falle war leicht festzustellen, daß es sich um eingetrocknete Blutmassen handelte. Die aus der Höhle der Abwurfstange Nr. VI von der Innenwand abgelösten graugelben, fasrigen Gewebsfetzen erkannte ich nach Erweichen und Aufhellen mit verdünnter Essigsäure als Periostreste. Der aus dem apikalen Stangenabschnitt von Gehörn Nr. VI ausgekratzte bröcklige Herdinhalt zeigt von Blutresten umgebene Knochenbälkchentrümmer.

Überreste von Insektenlarven, Insektenexkremente und Puppengespinste, wie solche G. Rörig[13]) im Innern von Blasengehörnen gefunden hat, wurden von mir in keinem Falle festgestellt.

Knochenschliffe aus Gehörn Nr. VI.

Um Schleifverluste an dem ovalen, dunkel umsäumten Herde mit lockerem Inhalt zu verhüten, wurde der Laubsägenschnitt zunächst mit Kanadabalsam durchtränkt und bis zum Rauchen des letzteren erwärmt (vgl. Schnberg[14]), Zool. Praktikum, Bd. I, Seite 363).

Beim Dünnerschleifen nahmen die wolkigen Trübungen in dem kalkigweißen Tumorgewebe eine der grauroten Randzone entsprechende Beschaffenheit an. Sie stellen sich im mikroskopischen Bilde als zahlreiche Blutgefäßsprossungen von teilweise ansehnlicher Stärke dar (Abb. 16).

Abb. 16.

Das Tumorgewebe weist ferner herdweise Auflockerungen auf, die auf dem Auftreten poröser Knochenbälkchen beruhen. In die Maschen zwischen den Knochenbälkchen sind an verschiedenen Stellen Blutreste eingelagert. Dies ist besonders im Bereiche des ovalen, dicht am

Außenrande der Knochenwucherung gelegenen Herdes der Fall. Letzterer ist in der Mitte von einem schmalen Knochenbälkchensteg überbrückt, läßt aber sonst zwischen Blutmassen nur Reste von Knochenbälkchen erkennen. Am dichtesten finden sich die Blutreste an der Demarkationslinie des Herdes gegen das übrige Gewebe vor. Um den Herd herum erscheint das Knochengewebe verdichtet, und zwar am bedeutendsten in der Gegend seines Außenrandes (Abb. 17).

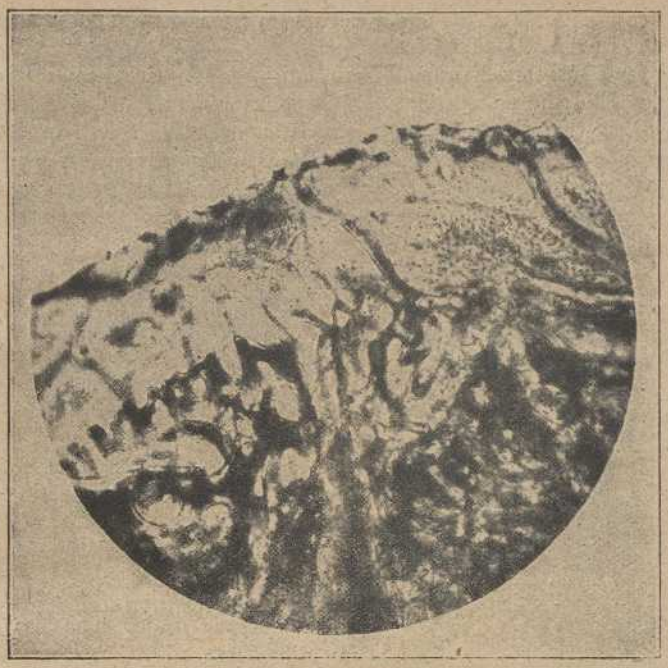

Abb. 17.

Homologe Erkrankungen an Röhrenknochen.

Die von mir beschriebenen Geschwülste am Geweihknochen des Rehes stellen gegenüber Neubildungen an andern Knochen hauptsächlich wegen ihrer blasigen Form mit zum Teil sehr dünner Wand und wegen der schwarzbraunen Farbe ihrer Innenfläche besondere Eigentümlichkeiten dar; anderseits sind aber doch gewisse Homologien vorhanden, die beachtenswerte Rückschlüsse auf die Entwicklung der Blasengehörne gestatten.

Letztere erinnern in erster Linie an gewisse Formen der vollständig ossifizierten Exostose, das Produkt einer Reizung des Periosts. Solche Prozesse spielen sich nicht selten bei Menschen und Tieren, am häufigsten beim Pferde an den Extremitätenknochen, ab. Am meisten ähnelt die Knochenblase am Rehgehörn einem scharf abgesetzten Überbein mit Höhlungen im Innern und Öffnungen nach außen (sog. „offene" Überbeine beim Pferd und Rind).

Die Entwicklung der Überbeine an den Metakarpalknochen des Pferdes ist von den Veterinärchirurgen genau studiert worden. Diese Geschwülste sind entweder Folgezustände einer traumatischen Periostitis ossificans („traumatische Überbeine"), oder sie entwickeln sich infolge anhaltender oder häufig wiederholter Reizung des Periosts durch Zerrung von Bändern an ihren Ansatzstellen („spontane Überbeine").

Im akuten Stadium der Periostitis ossificans ist die verdickte Beinhaut häufig mit Blutungen durchsetzt. Sie nimmt durch die Wucherung der zelligen Elemente, namentlich der Osteoblasten, eine gallertige Beschaffenheit an und läßt sich ungewöhnlich leicht vom Knochen ablösen. Hierzu kommt eine Proliferation der Gefäßendothelien, die zur Bildung eines Keimgewebes mit Gefäßsprossung führt.

Diese Gefäßsprossung ist auch in der Neubildung an dem Rehgehörne deutlich zu erkennen, die von mir einer mikroskopischen Untersuchung unterzogen wurde (vgl. Seite 18).

Die durch Wucherung der zelligen Elemente entstandenen Massen verknöchern bald, und so legen sich neue Knochenmassen, ganz wie beim Dickenwachstum des Knochens, auf die alten. Die Verknöcherung geht nicht so regelmäßig vor sich wie bei der physiologischen Knochenbildung, sondern erfolgt meist netzförmig. Daher ist die Exostose zunächst schwammig; zwischen den verknöcherten Bälkchen des Netzwerks liegen noch nicht verknöcherte Massen. Allmählich verknöchern auch diese, und die Neubildung wird nun dem normalen Knochen ähnlicher.

Diese Art der Verknöcherung ist auch an Schliffen aus dem von mir untersuchten Gehörn Nr. VI zu erkennen.

Hört der Reizungsprozeß auf, so kann ein Teil der Exostose verschwinden, es bilden sich Markräume mit Osteoklasten (Howshipsche Lakunen) in ihnen, und schließlich kommt es zu einer Verkleinerung der Knochenauflagerung, die sogar wieder ganz verschwinden kann.

Solche regressiven Metamorphosen können bei der Exostose des Geweihknochens nicht gut eintreten, weil seine Ernährung mit Blutgefäßen nach dem Fegen allmählich aufhört.

Die fertig verknöcherten Überbeine heben sich mit ihrer trübweißkalkigen Färbung von dem bläulichweißen, gesunden Knochengewebe scharf ab.

Diese Differenzierung des normalen Knochengewebes von dem der knöchernen Zubildungen tritt auch in den von mir angefertigten Schnitten deutlich hervor (vgl. Seite 18).

Abb. 18.

Im Verlaufe entzündlicher Prozesse sterben nicht selten kleinere oder größere Knochenstücke ab. Dabei kann die Form des abgestorbenen Teiles erhalten bleiben (Nekrose), oder das abgestorbene Gewebe wird aufgelöst (Karies).

Der abgestorbene Teil wirkt durch Reizung als Fremdkörper und regt eine rarefizierende Ostitis an; es kommt zu einer demarkierenden Entzündung, in deren Gefolge das abgestorbene Gewebe von dem umliegenden Knochengewebe allmählich losgelöst wird. Bei geringerem Umfang der Nekrose kann hierdurch eine vollständige Resorption des abgestorbenen Teils (Sequester) erfolgen, während andernfalls bei peripherer Nekrose das abgestorbene Knochenstück abgehoben und entfernt wird.

Auf diese Weise entstehen anatomische Bilder, die dem Blasengehörn oftmals ähneln. Bei zentraler Nekrose eines Röhrenknochens bildet sich hin und wieder eine Umhüllung des Sequesters (Totenlade), die häufig durch verschiedene Löcher und Kanäle mit der Oberfläche des Knochens in Verbindung steht. Die zentrale Nekrose kann schließlich zur Ausstoßung des Sequesters führen.

Solche totenladenähnliche Bildung läßt namentlich die von mir beschriebene Abwurfstange Nr. VI (vgl. auch Röntgenbild 14) erkennen.

In der Sammlung des Instituts für Jagdkunde befindet sich eine charakteristische Totenlade vom Reh.

Es handelt sich um eine um 30 mm verkürzte und in kaudaler Richtung gekrümmte rechte Tibia (Abb. 18). Mit Ausnahme der beiden Epiphysen ist der Knochen erheblich aufgetrieben. An seiner medialen Fläche sitzt ein 91 mm langes, abgesprengtes Stück der Tibia in einer Knochenlade, aus der es nur mit dem oberen Ende hervorragt. Nach Herausnahme des durch Mazeration des Knochens beweglich gewordenen Tibiastückes sieht man in eine Höhle, deren Innenwand stellenweise rauhe Auflagerungen zeigt.

Die vorerwähnte, einer Totenlade ähnliche Gehörnstange Nr. VI ist, wie auf Seite 16 näher beschrieben wurde, durch eine weite Höhlung ausgezeichnet, die oben zwei Ausgänge hat, und es hat den Anschein, als ob an diesen Stellen eine Ausstoßung von Knochenteilen erfolgt ist.

Die vorstehenden vergleichenden Betrachtungen lassen erkennen, daß die Knochenblasen am Geweih des Rehes durch ein entzündliches periostales Knochenwachstum in Verbindung mit zentraler Nekrose im Gefolge von Traumen zustande kommen, und daß diese Blasen und Knochenhöhlen oft eine gewisse Ähnlichkeit mit Überbeinen und Totenladen zeigen. Die Entstehung der Knochenhöhlen beim Blasengehörn einerseits und bei der Totenlade sowie den mit Höhlen ausgestatteten Überbeinen am Metakarpus des Pferdes und Rindes („offene Überbeine") anderseits kann jedoch unmöglich vollkommen gleich sein. Die häufige Dünnwandigkeit der Knochengeschwülste der Rehstange, ihre oft bedeutende Größe, sowie der niemals fehlende blutige Belag

der Innenwand der in Rede stehenden Gebilde am Rehgehörn sind Erscheinungen, die wir bei keinem Überbein und bei keiner Totenlade finden. Eine Periostitis traumatica führt am Röhrenknochen durch anschließende Eiterungen bisweilen zu etwas ausgedehnterer Kavernenbildung, und die Eiterung schließt das Liegenbleiben von Blut in der Knochenhöhle vollkommen aus.

Die Eigentümlichkeiten der traumatischen Periostitis ossificans des Geweihknochens finden jedoch ihre Erklärung in den besonderen anatomischen und Wachstumsverhältnissen der Geweihstange. Hierauf soll im folgenden Abschnitte näher eingegangen werden.

Pathogenese.

Das wachsende, im Bast befindliche Geweih („Kolbengeweih") ist Verletzungen verschiedener Art ausgesetzt. Diese können so schwer sein, daß es zu einer Fraktur der Stange oder des Rosenstockes kommt; während der Bastzeit entstandene und geheilte Brüche des Gehörnes findet man namentlich bei Rehböcken gar nicht selten; nicht so häufig bekommt man sie bei dem vorsichtigen Rot- und Damwild zu sehen. Die Gehörnverletzungen entstehen hauptsächlich durch Anrennen gegen Bäume, Baumäste, Wildgatter und bisweilen auch durch Geschosse.

Da die das Geweih bedeckende Haut sehr fest und derb ist, werden am Kopfschmucke der Cerviden Verletzungen ohne Durchtrennung der Haut ein häufigeres Vorkommnis sein als offene Wunden. Spitze Astteile und Dornen werden gelegentlich einmal durch den „Bast" hindurch in die wachsende, weiche Geweihmasse eindringen können. Daselbst heilen sie mehr oder weniger reaktionslos ein. Das gleiche gilt von Geschoßteilen.

Ein heftiger Schlag oder Stoß gegen das Bastgehörn führt zu einer örtlichen Hautentzündung, ferner zu einer umschriebenen subkutanen Blutung aus den von Blut strotzenden zahlreichen Gefäßen an der Stangenaußenfläche und leicht zu einer Periostitis. Infolge des starken Druckes, der von der straffen und festen Basthaut auf die so entstandene Blutgeschwulst ausgeübt wird, muß es zum Eindringen von Blut in die mehr oder weniger stark verletzte Beinhaut kommen. Das Blut wird durch das Periost hindurchgepreßt, hebt dieses vom Knochen ab und liegt nun zwischen „Bast" und Periost einerseits und der Knochensubstanz anderseits. Von der Peripherie des auf diese Weise entstandenen Haematoms aus wird eine periostale üppige Knochenneubildung einsetzen, und gleichzeitig wegen der Periostverletzung leicht eine Knochennekrose im Zentrum der jungen Geschwulst zustande kommen. Am wachsenden Geweihknochen werden solche Nekrosen viel eher als an andern Knochen eintreten, weil es sich hier um ganz junge, außerordentlich reizbare Gewebe mit bedeutender Wachstumstendenz handelt.

Die weitere Entwickelung der geschwulstartigen Verletzung hat man sich in der Weise vorzustellen, daß die periphere periostale Knochenwucherung schnell fortschreitet, ohne jedoch auf den zentralen Teil überzugreifen, weil ja hier reichliche Mengen von Blut und totem Knochengewebe liegen, die, wie von den Heilungsvorgängen bei Brüchen an den Skelettknochen bekannt ist, der Neubildung von Knochengewebe im Wege stehen. Daß das von mir in den Blasengehörnen gefundene Blut nicht beim Fegen eingedrungen sein kann, ergibt sich daraus, daß die Blasen oft an ihrem Grunde weite Öffnungen aufweisen, die das Zurückbleiben größerer Blutmengen ausschließen.

Die Bildung einer so dünnen Knochenwand des Tumors ließe sich zum Teil vielleicht auch durch die Rhumblersche Entwicklungstheorie erklären, indem nach Rhumblers Annahme die äußeren Schichten der Geweihstange gegenüber der Stangenachse ein rascheres Wachstum zeigen, das unter normalen Verhältnissen nur dann in Erscheinung tritt, wenn neue Sprossen gebildet werden sollen, sich aber möglicherweise auch infolge eines vom Periost ausgehenden Reizes geltend machen könnte. Ein zur Bildung von Seitenzweigen der Geweihstange neigendes osteogenes Gewebe wird wohl auch ein dem Knochen anliegendes Haematom besonders leicht umwallen. Unmöglich kann aber die hier in Rede stehende Knochenblasenbildung lediglich oder auch nur im wesentlichen als eine Entwicklungsanomalie aufgefaßt werden, weil, wie ich gezeigt habe, im Frühstadium der Krankheit Entzündungserscheinungen vorhanden sind.

Es ist nun die Frage zu behandeln: „Wo bleibt das Blut und das abgestorbene Knochengewebe, wie bilden sich die Höhlungen und Öffnungen beim Blasengehörn?"

Bei Überbeinen am Metakarpus des Pferdes sind etwa vorhandene Hohlräume, wie ich schon weiter vorn erwähnte, auf Knocheneiterungen zurückzuführen, die sich an Hautverletzungen anschließen; und ebenso kommt die mit Fistelöffnungen versehene Totenlade durch die Mitwirkung von eitererregenden Bakterien zustande. Bei den eigentlichen Blasengehörnen kann die Ausstoßung von Blut und nekrotischem Knochengewebe in den von mir untersuchten Fällen auf keinen Fall durch eitrige Einschmelzung erfolgt sein. Den Beweis hierfür erblicke ich darin, daß ich die innere Wand der knöchernen Höhlen an Geweihstangen regelmäßig mit eingetrocknetem Blut, einmal auch vermischt mit Periostfetzen, belegt gefunden habe, eine Erscheinung, die eingetretene Eiterungen an diesen Stellen deswegen ausschließt, weil die Eiterung den Niederschlag von Blut an der Höhlenwand verhindert haben würde. Das Blut in den Gehörnblasen wird demnach mit dem abgestorbenen Knochengewebe und den Periostfetzen teils von dem umgebenden, einen außerordentlich lebhaften Stoffwechsel zeigenden Gewebe resorbiert, teils während des Fegens des Gehörns bis auf den verbliebenen Wandbelag ausgeflossen sein; die Ausflußöffnungen verdanken aber ihre Entstehung bei den einzelnen Blasengehörnen keineswegs, wie bisher angenommen wurde, dem Durchbruch von Eiter, sondern stellen Lücken in der Verknöcherung, Verletzungen der dünnen Blasenwand beim Fegen und infolge aseptischer Ausstoßung nekrotischen Knochengewebes entstandene Defekte dar, mithin keine Fistelöffnungen. Für diese Art der Entstehung sprechen ganz deutlich meine Befunde an dem typischen Blasengehörn Nr. I.

Die übrigen von mir beschriebenen geschwulstartigen Neubildungen an Geweihstangen stellen keine eigentlichen Knochenblasen, sondern Knochenauftreibungen mit verhältnismäßig dickwandigen Höhlen und Öffnungen nach außen oder kompakte Geschwülste dar.

In solchen Fällen kann man natürlich nicht von „Blasengehörnen" sprechen. Und dennoch haben sie vom pathogenetischen Standpunkte aus als entzündliche Geschwülste der nämlichen Art zu gelten, auch sie sind die Produkte einer Periostitis ossificans mit Blutung und Knochennekrose ohne hinzukommende Eiterung. Die von mir bei der Untersuchung derartiger Geweihe erhobenen Befunde bieten für meine Auffassung über die Entstehung der so merkwürdigen Blasengehörne eine wesentliche Stütze.

Besondere Beachtung verdient das Gehörn Nr. VI (vergl. Seite 14, 17, 18). Hier tritt auf den Schnitten und Schliffen durch die Knochenwucherung klar hervor, wie die an einer örtlich begrenzten Stelle der Stangenoberfläche eingetretene Neubildung von Knochengewebe das vorhandene Blut und nekrotische Material umschlossen, zusammengedrängt und bis nahe an den Rand der Geschwulst vor sich hergeschoben hatte. In diesem Falle war die Menge des an der verletzten Partie liegengebliebenen Blutes und nekrotischen Knochengewebes nicht sehr erheblich, wogegen eine bedeutende Neubildung von Knochengewebe zustande gekommen ist. Um den nekrotischen Herd herum hatte sich bereits eine Demarkationszone gebildet, der Herd war von dem nachwachsenden Knochen bis dicht unter die Geschwulstoberfläche geschoben, und das nekrotische Knochengewebe sowie das liegengebliebene Blut waren zum Teil resorbiert worden, als die im Gange befindliche Höhlenbildung infolge Absterbens der Stange nach dem Fegen ein Ende genommen hatte. Das Präparat zeigt also, wie es beim Blasengehörn zur Bildung einer Höhle, deren Innenfläche mit eingetrocknetem Blut bekleidet ist, kommt, und auf welche Weise die Verbindungen der Höhle mit der Außenwelt entstehen können; denn, daß die dünne Scheidewand, die den Hohlraum noch von der Außenwand trennt, sehr leicht bei und nach dem Fegen einen Defekt bekommen kann, liegt auf der Hand. Es hatte sich ja eine solche Verbindung mit der Stangenoberfläche bei Gehörn Nr. VI an dem zweiten, kleineren Herd schon gebildet (vergl. S. 15).

Der Fremdkörper, der die Anregung zu den totenladenähnlichen Entzündungsprozessen am Gehörn abgibt, braucht keineswegs immer ein primäres Haematom zu sein. Ich fand in der Tiefe der Abwurfstange Nr. I ein eingekeiltes Holzstückchen, und die Annahme ist berechtigt, daß dieses die Entwicklung einer Periostitis ossificans mit zentraler und nach außen zu fortschreitender Knochennekrose bewirkt hat. Ähnliche Fremdkörper sind von andern Untersuchern

in Gehörnen entdeckt worden, die als Blasengehörne angesprochen wurden. Die erwähnte Stange Nr. I wies jedoch keine eigentliche Blasenform auf, offenbar, weil hier ein bedeutender Bluterguß ausgeblieben war. Es war aber auch hier keine Eiterung eingetreten, denn der Fremdkörper saß im Knochengewebe sehr fest.

Die Ausdehnung der zentralen Höhle der hier in Rede stehenden Knochengeschwülste des Rehgeweihs wird namentlich je nach der Zeit, zu der die Verletzung erfolgte, der Menge des aus den Außengefäßen der wachsenden Geweihstange ausgetretenen Blutes und dem Umfange der zustande gekommenen Knochennekrose Schwankungen unterworfen sein. Welche bedeutende Größe derartige Blasen erreichen können, läßt z. B. ein auf der Geweihausstellung zu Berlin im Jahre 1913 mit einer bronzenen Denkmünze ausgezeichnetes Gehörn (vgl. Abb. 19) erkennen. In diesem Falle hatte die Geschwulst Apfelgröße erreicht (vgl. „Jahrbuch des Instituts für Jagdkunde" Bd. 2, Seite 148).

Abb. 19.

Die von mir untersuchten Gehörne und Stangen lassen erkennen, daß die Höhle aber auch zum Teil sehr eng oder ganz mit Knochengewebe ausgefüllt sein kann.

An dieser Stelle gebe ich die Abbildung eines von Herrn Geh. Regierungsrat Dr. med. Wutzdorff zu Berlin erbeuteten und von Herrn Geheimrat Dr. Ströse untersuchten und gezeichneten Gehörns wieder (Abb. 20). Die linke Stange weist eine Knochenauftreibung auf, in deren Höhlung man die Kuppe des kleines Fingers legen kann. Dieses Gehörn ist ein Beispiel für unvollständige Blasenbildung. Hier konnte die vollständige Umwallung des Haematoms bis zum Fegen der Stange nicht mehr zustande kommen, vielleicht ist auch ein Teil der ursprünglich vorhanden gewesenen Blase durch das Fegen herausgebrochen.

In den Fällen, in welchen das Trauma zu einer Fraktur geführt hat, kann es infolge Bildung von Kallusgewebe zur Entstehung größerer Hohlräume in dem jungen Knochengewebe nicht so leicht kommen, jedoch sind auch hier die etwa vorhandenen Löcher und Kanäle der verdickten Teile auf die gleiche Weise entstanden, wie ich es bei den eigentlichen Blasengehörnen dargelegt habe (vgl. die Gehörne Nr. II und III).

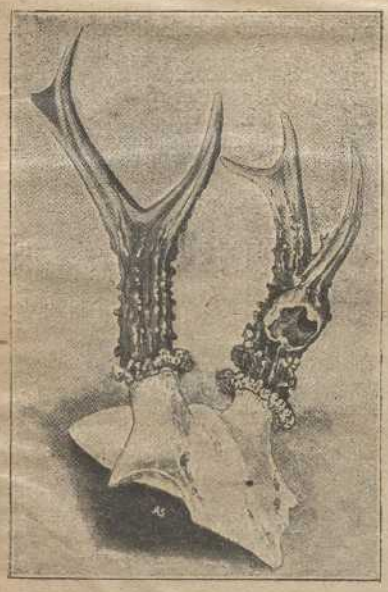

Abb. 20.

Jedenfalls ist aus meinen Untersuchungen zu entnehmen, daß das Blasengehörn nicht, wie man sich bisher vorgestellt hat, seine Entstehung stets oder in der Regel dem Eindringen von Fremdkörpern, ihrer Umwallung mit Knochengewebe und ihrer Ausstoßung durch Eiterung verdankt.

Zusammenfassung.

Die knöchernen, mehr oder weniger blasigen Geschwülste am Rehgehörn sind auf eine Periostitis ossificans zurückzuführen. Das sogenannte „Blasengehörn" stellt eine besondere Form dieser entzündlichen Knochengeschwülste dar, die einem Krankheitsvorgang ihre Entstehung verdanken, den man als Periostitis ossificans bullosa des Geweihknochens bezeichnen kann.

Die Eigentümlichkeiten dieser Gebilde finden ihre Erklärung in den eigenartigen anatomischen und Wachstums-

Verhältnissen der Geweihstange. Die Blasenbildung verdankt dem Umstande ihre Entstehung, daß nach heftigeren Verletzungen des Bastgeweihs ohne oder mit gleichzeitiger Verwundung des Bastes ein Haematom entsteht, das von dem schnellwachsenden Knochengewebe der Stange umhüllt wird. — Die Öffnungen der Blasen kommen teils durch natürliche Lücken in dem das Haematom umwuchernden Knochengewebe, teils durch die Ausstoßung des geronnenen Blutes und der liegengebliebenen nekrotischen Knochenmasse, teils durch die nachträgliche Verletzung der Blasenwand beim Fegen zustande.

Die dickwandigeren, sowie die massiven Knochengeschwulste verdanken ihre besondere Form dem Umstande, daß die Bildung von neuem Knochengewebe an der verletzten Stelle verhältnismäßig bedeutend, oder die Blutansammlung nur gering ist.

Die Verletzung des Geweihs wird in der Regel durch Gegenrennen gegen stumpfe Gegenstände bewirkt; ausnahmsweise kann sie auch durch Eindringen von spitzen oder scharfen Fremdkörpern (Dornen, Holzsplitter, Geschoßteile) entstehen.

In der Regel handelt es sich um Verletzungen ohne anschließende Eiterung, so daß die Blasenbildungen mit ihren Öffnungen nicht ohne weiteres als verknöcherte Abszeßwandungen mit Fisteläffnungen angesprochen werden dürfen.

Schlußwort.

Herr Geh. Reg.-Rat Dr. Ströse hatte die Güte, mir durch Anweisung eines Arbeitsplatzes in dem seiner Leitung unterstellten Institut für Jagdkunde zu Berlin-Zehlendorf die vorliegenden Untersuchungen zu ermöglichen. Ihm verdanke ich auch eine Reihe von Anregungen hinsichtlich des bei der Bearbeitung meines Themas einzuschlagenden Untersuchungsweges.

Herr Geh. Reg.-Rat Professor Dr. Eberlein, dem wir die Einführung der Röntgentherapie in die Veterinärchirurgie verdanken, gestattete mir in liebenswürdigster Weise die Benutzung des Röntgeninstitus in der seiner Leitung unterstellten chirurgischen Klinik der Tierärztlichen Hochschule zu Berlin.

Die Röntgenaufnahmen wurden in dem genannten Institut von Herrn Repetitor Dr. Mann bereitwilligst angefertigt und mir überlassen.

Den genannten Herren spreche ich für ihr freundliches Entgegenkommen an dieser Stelle meinen ergebensten Dank aus.

Der Verfasser.

Literaturverzeichnis.

1. A. Rörig: „Abnorme Geweihbildung und ihre Ursachen." Archiv für Entwicklungsmechanik Bd. 11, 1901.
— „Das Wachstum des Geweihs von Capreolus vulgaris." Arch. f. Entw.-Mech. Bd. 25, 1908.
— „Die Geweihentwicklung in histologischer und histogenetischer Hinsicht." Arch. f. Entw.-Mech. Bd. 10, 1900.
2. K. Toldt jr.: „Totenladenbildung an einer Rothirschstange." Zoologische Jahrbücher Bd. 36, 1919.
3. L. Rhumbler: „Fehlt den Cerviden das Os cornu?" Zool. Anzeiger Bd. XLII, 1913.
— „Zur Entwicklungsmechanik d. morph. Aufbaues d. Hirschgeweihe." In: „Die Naturwissenschaften" 1914, H. 7.
4. F. v. Raesfeld: „Das Rotwild" und „Das Rehwild", 2. Aufl. 1906 und 1909. P. Parey, Berlin.
5. Dr. Ernst Schäff: „Jagdtierkunde." 1907. P. Parey, Berlin.
6. Olt, Geh. Med.-Rat: „Die Beziehungen innerer Sekret. z. Wachst. d. Cervidengeweihs." D. T. W. Jg. 27, Bd. 38.
7. Dr. Philipp Stöhr: „Lehrbuch der Histologie." Jena 1915.
8. Schaffer: „Methodik d. histolog. Untersuchung d. Knochengewebes." Zeitschr. f. wissenschaftl. Mikroskopie Bd. 16.
9. K. v. Korff: „Über den Geweihwechsel der Hirsche, besonders über den Knorpel- und Knochenbildungsprozeß der Substantia spongiosa an den Baststangen." Anat. Hefte Bd. 51, 1914.
10. Dr. E. W. M. v. Olfers: „Einige Notizen über das Rehwild, namentlich über die Entwicklung des Gehörns." Deutsche Jäger-Zeitung Bd. 25, 1895.
11. K. Brandt: „Das Gehörn und die Entstehung monströser Formen." 1901. P. Parey, Berlin.
12. M. Braun: „Ein Blasengeweih vom Reh." Schrift. der phys.-ökon. Gesellschaft, Königsberg, Jg. 47, 1906.
13. Dr. G. Rörig: „Abnormitäten a. Rehgehörn, hervorger. d. Insektenfraß." Deutsche Jäger-Zeitung Bd. 14.
14. Schuberg: „Zoologisches Praktikum" Bd. I.
15. A. Zimmer: „Die Entwicklung und Ausbildung des Rehgehörns" Zool. Jahrb. Bd. 22, 1905.
16. Dr. Eugen Botezat: „Untersuchungen über die Hyperplasie an Rehgeweihen . . . ." Arch. f. Entw.-Mech. Bd. 18, 1909.
17. Dr. Fambach: „Geweih und Gehörn." Zeitschr. f. Naturwissensch., Halle. Bd. 81, 1909.
18. Möller u. Frick: „Chirurgie f. Tierärzte" Bd. I.
19. Bayer u. Fröhner: „Handbuch der tierärztl. Chirurgie und Geburtshilfe" II. Bd.
20. Kitt: „Pathologische Anatomie der Haustiere" Bd. I. Stuttgart 1911.
21. Fröhner u. Eberlein: „Kompendium der speziellen Chirurgie für Tierärzte." Stuttgart 1915.

846000000569434

colorchecker DIGITAL SG
calibrite
mm
Freie Universität Berlin