Aus der Poliklinik für große Haustiere der Königl. Tierärztlichen Hochschule zu Berlin. Direktor: Prof. Dr. Kärnbach †.

Über die Wirkung der Bolus-Alkohol-Paste (Liermann) beim Pferde.

INAUGURAL-DISSERTATION
ZUR
ERLANGUNG DER WÜRDE EINES DOCTOR MEDICINAE VETERINARIAE
DER
KGL. TIERÄRZTLICHEN HOCHSCHULE ZU BERLIN
VORGELEGT VON

PAUL HANNEMANN,
TIERARZT AUS LANDSBERG A. W.

Sonderabdruck aus „Monatshefte für praktische Tierheilkunde“ XXVII. Band.

STUTTGART.
DRUCK DER UNION DEUTSCHE VERLAGSGESELLSCHAFT.
1916.

Aus der Poliklinik für große Haustiere der Königl. Tierärztlichen Hochschule zu Berlin. Direktor: Prof. Dr. Kärnbach †.

Über die Wirkung der Bolus-Alkohol-Paste (Liermann) beim Pferde.

INAUGURAL-DISSERTATION
ZUR
ERLANGUNG DER WÜRDE EINES DOCTOR MEDICINAE VETERINARIAE
DER
KGL. TIERÄRZTLICHEN HOCHSCHULE ZU BERLIN
VORGELEGT VON

PAUL HANNEMANN,
TIERARZT AUS LANDSBERG A. W.

Sonderabdruck aus „Monatshefte für praktische Tierheilkunde“ XXVII. Band.

1914

STUTTGART.
DRUCK DER UNION DEUTSCHE VERLAGSGESELLSCHAFT.
1916.

Gedruckt mit Genehmigung der Kgl. Tierärztlichen Hochschule zu Berlin.

Referent: Prof. Dr. Kärnbach †.

Meinen lieben Eltern

in Dankbarkeit

gewidmet.

Die Geschichte der Therapie ist so recht ein Beweis dafür, wie eine durch Studium und Verstehen der Natur erworbene Wissenschaft durch Unverstand und Aberglauben wieder verloren gehen kann. Was die Völker des Altertums mit ihrer außerordentlich hochstehenden Kultur durch ihr Eindringen in die tiefen Geheimnisse der Natur erkannt hatten und richtig anwandten, das wurde uns durch das Mittelalter mit seinem Hexenglauben, seinen Quacksalbereien und seiner Naturfernheit wieder entrissen. So kann man denn bei einem großen Teile der heute neu eingeführten therapeutischen Mittel zeigen, daß diese den alten Naturvölkern schon damals bekannt gewesen sind, daß sie nur durch das Mittelalter in Vergessenheit geraten sind und nur die Art ihrer jetzigen Anwendung neu ist.

Zu diesen Mitteln gehört auch die Bolus alba. Sie war den ganzen Kulturvölkern des Altertums bekannt und wurde äußerlich und innerlich von ihnen angewandt. Im Mittelalter ging jedoch ihre Anwendung wieder verloren. Erst gegen Ende der neunziger Jahre des vorigen Jahrhunderts wurde die Bolus alba durch Stumpf wieder in die Therapie eingeführt.

Viele Versuche mit der Bolus alba in Form von Pulvern, Salben und Pasten in Verbindung mit verschiedenen anderen Chemikalien sind angestellt worden, wobei sich zum Teil ein gutes Resultat gezeigt hat, das oftmals nur durch die Wirkung der der Bolus beigegebenen anderen Bestandteile getrübt wurde.

In der Humanmedizin ist in den letzten Jahren eine Bolus-Alkoholpaste, die von Prof. Liermann zusammengestellt worden ist, mit bisher günstigen Erfolgen an-

gewendet worden. Diese Paste besteht aus fast gleichen Teilen Bolus und Alkohol, dem etwas Glyzerin beigemengt ist. Zur Anregung der Granulation enthält die Paste noch 1 Proz. Azodermin. Durch die von Liermann angegebenen Erfolge angeregt, erteilte mir Prof. Dr. Kärnbach den Auftrag, die Wirkung dieser Bolus-Alkoholpaste, kurz Pasta Liermann genannt, beim Pferde zu erproben.

Es ist mir eine angenehme Pflicht, meinem hochverehrten Lehrer, Herrn Prof. Dr. Kärnbach, auch an dieser Stelle für die Anregung zu dieser Arbeit, für das lebhafte Interesse, mit dem er meine Arbeiten verfolgte, sowie für die Ueberlassung des klinischen Materials meinen verbindlichsten Dank auszusprechen.

Geschichtliches.

Die eigentliche moderne Wundbehandlung beginnt erst mit der von Lister empfohlenen Verwendung der Karbolsäure. Schon früher hatte man erkannt, daß die Wundheilung von der Reinheit der Wunde und ihrer Umgebung abhängig sei. Lister suchte nun die Reinheit der Wunde dadurch zu erzielen, daß er sie mit Karbolsäurelösung auswusch und auch Karbolsäurelösung während der Operation im Raume zerstäubte, um Verunreinigung durch die Luft fernzuhalten. Bald sah man ein, daß die Desinfektion der Luft keinen Zweck hatte und ließ sie fort. Zu der Reinigung der Wunde mit Karbolsäure trat später der antiseptische Verband, indem man Jodoform und andere Chemikalien auf die Wunde streute und einen Verband darüberlegte. An Stelle von Karbolsäure wurden im Laufe der Zeit zahlreiche Desinfektionsmittel, z. B. Sublimat und die Teerderivate Lysol, Kreolin und viele andere noch verwendet.

Bei der Verwendung dieser antiseptischen Mittel erkannte man jedoch bald, daß die Erwartungen nicht erfüllt würden. Es war schwer, die Chemikalien in richtiger Stärke zu verwenden. Denn erstens sollten die Lösungen die Kraft besitzen, alle Wundbakterien abzutöten, anderseits mußten sie jedoch so schwach sein, um die Gewebe nicht anzugreifen. Da beides gleichzeitig zusammen schwer zu erreichen war, und es doch hauptsächlich darauf ankam, die Wunde keimfrei zu machen, so sah man sich gezwungen, genügend starke Lösungen anzuwenden. Dadurch wurden jedoch die Gewebe geschädigt, die Umgebung der Wunde geschwächt und so-

wohl der Heilungsprozeß als auch der natürliche Widerstand der Gewebe gegen Infektionserreger herabgesetzt. Gleichzeitig fand man, daß es gar nicht möglich sei, die in der Tiefe der Wunde und der Hautfalten sitzenden Keime mit chemischen Desinfektionsmitteln unschädlich zu machen, so daß trotz aller Mühe doch noch die Gefahr der Wundinfektion bestand. Aus diesen Gründen ging man nach dem Satze: Nichts mit der Wunde in Berührung bringen, was nicht vorher von Erregern befreit sei — dazu über, statt der Antisepsis die Asepsis anzuwenden. Man reinigte die Wunde nur mit destilliertem Wasser, verwandte Tupfer, die in Wasserdampf steril gemacht worden waren, und legte besondere Sorgfalt auf die Desinfektion der Instrumente und der Hände des Operateurs. Man hatte richtig erkannt, daß das aus der Wunde quellende Blut das beste Mittel sei, die Wunde keimfrei zu machen. In der Veterinärmedizin war jedoch die aseptische Wundbehandlung von geringerer Bedeutung. Es ist hier zumeist ganz unmöglich, eine Wunde rein aseptisch zu behandeln, denn erstens sind die Wunden der Tiere, außer den frisch geschnittenen, stets verschmutzt und daher stark infiziert, zweitens lassen sich an den meisten Körperstellen schlecht Verbände anlegen, so daß zu jeder Zeit Infektion eintreten kann, und außerdem gelangen bei jeder natürlichen Abwehrbewegung des Patienten während der Operation eine große Zahl von Keimen in die Wunde. Aus diesem Grunde wurde in der Veterinärmedizin die aseptische Wundbehandlung nur ausnahmsweise neben der antiseptischen angewendet. Aber auch in der Humanmedizin erkannte man, daß die rein aseptische Behandlung nicht vollkommen ausreicht, um eine Wunde steril zu erhalten, denn trotz der genauesten Asepsis waren die Erfolge nicht größer als bei der Antisepsis. Man kehrte deshalb gezwungen zur Antisepsis zurück.

Um die Antisepsis möglichst vollkommen zu gestalten, suchte man nach neuen Mitteln und fand sie. Man hatte erkannt, daß die gefährlichsten Feinde der Wunde nicht in der Wunde selbst, sondern in ihrer Umgebung sich befinden. In den Tiefen der Hautfalten, in den Ausführungsgängen der Hautdrüsen sammeln sich die Bakterien an, und es ist ganz unmöglich, allein mit chemischen Mitteln sie abzutöten. Bei der Desinfektion der Hände in der aseptischen Behandlungsmethode hatte man Alkohol angewandt und gesehen, daß dieser, in höchster Konzentration angewandt, das beste Mittel sei, die Haut zu desinfizieren. Er besitzt eine starke bakterientötende

Kraft, wirkt auch anderseits stark gerbend und zusammenziehend auf die Haut. Da er in die tiefsten Stellen gelangt, so tötet er auch dort die Bakterien ab, außerdem zieht er die Hautfalten für einige Zeit zusammen und verhindert so rein mechanisch eine Verunreinigung der Wunde durch die in den Hautfalten befindlichen Keime. Durch diese Erfahrung war man von der chemischen Antisepsis zur mechanischen Antisepsis gekommen. Als Hauptprinzip der Wundbehandlung galt von jetzt ab nicht mehr die Entfernung der Keime in der Wundnähe, sondern das Festlegen derselben und so ihre Entwicklungshemmung. Leider besitzt der Alkohol die zusammenziehende Kraft nur für einige Zeit, so daß er, wollte man seine Wirkungsdauer verlängern, mehrmals angewandt werden müßte. Dieser öfteren Anwendung steht jedoch seine gerbende Wirkung gegenüber, die in kurzer Zeit die Haut ebenso wie die früheren chemischen Desinfektionsmittel schädigen würde. Aus diesen Gründen gelangte man zur Jodtinktur, indem man sagte, daß hier die Wirkung des Alkohols mit der desinfizierenden des Jods vereinigt sei, und auf diese Weise für längere Zeit eine Antisepsis erreicht würde. Diese Jodtinkturbehandlung wurde in der Veterinärmedizin früher angewandt, als in der Humanmedizin. Die Jodtherapie hat aber bei Menschen ebenfalls ihre Nachteile. Sie kann nur frisch angewandt werden, da, wie in der Humanmedizin nachgewiesen wurde, bei Anwendung von älterer Jodtinktur die Haut stark gereizt wird. Anderseits ist die starke Färbung der Haut nachteilig und verhindert, daß die Jodtinktur zur Desinfektion der Hände und sichtbarer Hautpartien des Menschen angewandt werden kann. Andere Präparate wurden zusammengestellt, immer mit der Absicht, Mittel zu finden, um die Bakterien auf der Haut zu fixieren, d. h. gleichsam festzuleimen, sie in ihrer Entwicklung zu hemmen und so keimfreie Wunden zu schaffen. Man erfand die Mastixpräparate, die auf die Wundumgebung gestrichen wurden. Diese haben der Jodbehandlung gegenüber den Vorteil, daß eine große Ersparnis an Verbandmaterial erzielt wird, anderseits aber auch den Nachteil, daß sie wegen ihrer Klebrigkeit ebenfalls nicht zur Händedesinfektion benutzt werden können.

In der Zwischenzeit hatte Stumpf den desinfizierenden Wert der Bolus erkannt und dieses schon von den Kulturvölkern des Altertums angewandte Mittel wieder in die neuzeitliche Wundbehandlung eingeführt. Die Bakterienforschung hatte gezeigt, daß zum Gedeihen der Bakterien unbedingt

Feuchtigkeit nötig sei, und daß man das Bakterienwachstum unterbinden könne, wenn man ihnen die Feuchtigkeit entzieht. Aus diesem Grunde hatte man das Wundsekret durch heiße Luft getrocknet, war aber damit zu keinen genügend befriedigenden Resultaten gekommen. Stumpf zeigte nun, daß man zu diesem Zwecke mit großem Erfolge die Bolus anwenden könne. Ausgedehnte Versuche gaben ihm recht. Da jedoch die Bolus als Pulver nicht immer überall zu verwenden war, so bereitete man Salben und Pasten mit Zusatz von Chemikalien, die die Granulation anregen sollten, daraus, um so die Wunde leichter bedecken zu können und einen haftenden Wundüberzug zu schaffen. Eine derartige Paste ist die von Prof. Liermann zusammengesetzte und von der Aktiengesellschaft für Anilinfabrikation hergestellte Bolus-Alkoholpaste. Sie besteht aus gleichen Teilen Bolus und Alkohol, dem etwas Glyzerin zugesetzt ist, und 1 Proz. Azodermin, zur Anregung der Granulation und Epithelisierung.

Entstehung und Wirkung der Bolus-Alkoholpaste.

Die Geschichte der Bolusbehandlung kann man bis in das graue Altertum zurückverfolgen. Damals war die Bolus als Wundererde oder Siegelerde, weil sie je nach ihrem Herstammungsorte deren Siegel trug, in der ganzen Welt bekannt. Die Inseln Lemnos, Samos, Eretria waren die Hauptfundorte für die Terra sigillata und von hier aus wurde sie überallhin versandt. Aber auch Deutschland hatte sein eigenes Tonlager bei Striegau in Schlesien, und deren Erde erfreute sich großer Beliebtheit. Außer in technischer Beziehung wurde die Tonerde in der Therapie bei allen möglichen Krankheiten innerlicher und äußerlicher Art angewandt. Innerlich wurde sie bei Vergiftungen, Magen- und Darmerkrankungen, Lungenaffektionen und bei Gelbsucht benutzt. Wegen ihrer kühlenden, adstringierenden und absorbierenden Wirkung fand sie mit Rosenöl und Wasser gemischt ausgedehnte äußerliche Anwendung bei Wunden, Entzündungen, Geburten, Geschwüren und Blasenbildungen. Dieser ausgedehnten Verwendung der Bolus im Altertum steht jedoch ein völliges Vergessen der Bolusbehandlung im Mittelalter gegenüber. Hier zeigte sich wieder, wie durch Unverstand und Aberglauben nur das Geheimnisvolle Anerkennung findet und Altbekanntes als unnütz abgetan wird. Während des Mittelalters geht die Bolusbehandlung fast ganz verloren und wird nur noch in einigen Hausmitteln weiter angewandt. Eines dieser Mittel, das sich bis in die Jetztzeit erhalten hat, ist die Anwendung von Lehmumschlägen (einem Gemisch von Ton, Sand und Eisenoxyd) in der Veterinärmedizin.

Im Jahre 1882 fand Stumpf die günstige Wirkung der Bolus aufs neue. Er hatte eine gerichtliche Exhumierung einer Leiche, die schon über 3 Jahre in der Erde gelegen hatte, vorzunehmen. Dabei fand er zu seinem großen Erstaunen die Leiche völlig intakt, der Darm konnte noch als ununterbrochener Strang herausgenommen werden, die Leber war eingetrocknet und zeigte noch Grünfärbung von der Galle herrührend. Die Erde, in der die Leiche gelegen hatte, war Lehmboden gewesen, und Stumpf folgerte daraus, daß der Ton ganz hervorragende zersetzungswidrige Eigenschaften besitzen müsse und aus diesem Grunde wohl besonders zur Behandlung jauchiger Wunden geeignet sei. Er benutzte die Bolus zur Behandlung und hatte vollen Erfolg. Der üble Geruch der Wunden wurde vollständig beseitigt und die entzündlichen Erscheinungen sowie die Bakterienentwicklung ließen bald nach. Er glaubte, daß diese Heilwirkung durch die stark austrocknende Eigenschaft der Bolus hervorgerufen würde, die dadurch den Bakterien die zum Leben nötige Feuchtigkeit entziehe. Durch Veröffentlichungen Stumpfs wurden andere angeregt, die Bolus in der Praxis zu gebrauchen. In der Geburtshilfe und bei Ekzemen bewährte sich die Bolus. Bei diesen Versuchen zeigte sich aber auch, daß nur bakterienfreie, d. h. sterilisierte Bolus verwendet werden dürfe, denn Zweifel zeigte an 4 Fällen, daß mit Tetanus infizierte Bolus Starrkrampf erzeugen könne.

Bolus alba, weißer Ton, entsteht durch Verwitterung verschiedener Gesteine wie Granit, Feldspat, Porphyr, Glimmer usw. Sie ist eine kieselsaure Tonerde, die im wesentlichen aus wasserhaltigem Aluminiumsilikat besteht. Der reine Ton ist eine weiße Masse, die sich im Wasser fein verteilt, beim Anfassen fettig anfühlt und abfärbt. In Wasser, Säuren und Alkalien ist der Ton unlöslich, gibt aber mit Wasser und Alkohol vermischt eine weißgelbliche Masse, die auf der Unterlage haftet. Die Tonerde stellt ein mikroskopisch feines, außerordentlich hygroskopisches Pulver dar, deren Körnchen kleiner als $^1/_{000}$ mm sind, also kleiner als die kleinsten Bakterien. Da die einzelnen Teilchen imstande sind, nahezu das Eigengewicht an Flüssigkeit aufzunehmen, so wirkt sie aus diesem Grunde stark austrocknend auf Gewebe und Bakterien und deshalb keimarretierend.

Glaubte man zuerst, daß es nur diese Eigenschaft der Tonerde sei, die die Bakterien abtöte, so zeigten die späteren Versuche Stumpfs auch noch etwas anderes. Er verwandte Bolus, die mit Wasser vermischt war, d. h. also, deren Absorptionsvermögen aufgehoben war, so daß eigentlich eine Wirkung ausbleiben mußte. Aber auch hier hatte die Bolusanwendung denselben Erfolg, es mußte also auch hier ein hemmender Einfluß auf das Bakterienwachstum ausgeübt worden sein. Dieser ließ sich nur auf folgende Weise erklären. Die Boluskörperchen, die um ein Vielfaches kleiner als die Eitererreger sind, hüllen die Bakterien vollständig ein, so daß dieselben von ihrem Nährboden, den Ge-

weben, abgehoben und auch räumlich voneinander getrennt werden. Sie werden also vollständig in eine anorganische Substanz eingebettet, so daß weder eine Weitervermehrung noch eine Einwirkung auf die Gewebe stattfinden kann.

Die Bolus hatte also eine zweifache Wirkung, nämlich die austrocknende, sekretaufsaugende und die bakterieneinhüllende, d. h. keimtötende Wirkung. Wie groß diese Wirkung sein kann, zeigte Heuer an 3 Versuchen. Er nahm mehrere 20 g schwere Stücke von Hundeleber, Pferdemilz und Pferdemuskel, alles Teile von vergifteten oder verendeten Tieren, und bettete sie in verschiedenen Pulvern ein. Hierzu verwandte er Lenicet, Pulv. Rad. Althaeae, Pulv. Carb. ligni, Sägespäne und Bolus alba. Diese so eingebetteten Kadaverteile ließ er an der Luft frei liegen und beobachtete das Eintreten der Fäulnis. Hierbei zeigte sich, daß nach 18 bzw. 23 Tagen die Kadaverteile alle entweder in Fäulnis übergegangen oder mit Schimmelpilzen bedeckt waren, mit Ausnahme derjenigen Stücke, die in Bolus alba gelegen hatten. Diese Stücke waren lederartig, vollständig trocken auch auf der Schnittfläche und geruchlos geworden.

Der früher erwähnte Versuch von Stumpf zeigte aber noch etwas anderes. Es war nicht nötig, die Bolus alba trocken anzuwenden, um einen vollen Erfolg zu erzielen, sondern man konnte sie auch aus irgendwelchen Gründen mit Flüssigkeit vermischen, ohne an der Wirkung etwas zu ändern. Da gedachte man wieder der ersten Versuche mit der mechanischen Antisepsis und kam auf den Alkohol zurück. Die bakterientötende Kraft des konzentrierten Alkohols, verbunden mit seiner gerbenden und adstringierenden Wirkung mußte in Verbindung mit Bolus alba Gutes leisten. Beide besaßen fast die gleichen Eigenschaften. Der Alkohol mußte die Keimtötung verstärken und beschleunigen, und hob außerdem die austrocknende Kraft der Bolus nicht auf, da diese nach dem Verdunsten des Alkohols voll zur Geltung kommen kann. Es war also ein Präparat geschaffen, das die Tiefenwirkung des Alkohols und die Dauerwirkung der Bolus hatte. Eine Mischung der Bolus mit Alkohol hatte aber auch noch einen anderen Vorteil. Es wurde hierdurch möglich, Wunden mit Bolus zu behandeln, die früher nicht dazu geeignet gewesen waren, denn die Bolus-Alkoholpaste ließ sich sehr leicht überallhin verstreichen und blieb auch haften. Die Tonerde hält den Alkohol unbeeinflußt durch höhere Wärme- und Kältegrade fest und gibt ihn erst bei feinster flächenhafter Verteilung ab. Sie ist deshalb ein ausgezeichnetes Bindemittel für den Alkohol und dieser eine geeignete Substanz, um die Tonerde auf der Haut zu verteilen, und in die tiefsten Stellen der Hautfalten zu bringen. Diese Bolus-Alkoholpaste hat den Mastixpräparaten und der Jodtinktur gegenüber den Vorzug, daß sie auch zur Händedesinfektion bequem benutzt werden kann, ohne zu färben oder zu kleben.

Bei der Anwendung der Boluspaste zur Wundheilung kam

man bald auf den Gedanken, nicht nur keimarretierend zu wirken, sondern auch den Heilungsprozeß zu beschleunigen, indem man die Granulation und Epithelisierung anregte. Hierzu verwandte man seit einiger Zeit mit teilweise gutem Erfolge Scharlachrot und seine Komponente, das Amidoazotoluol, den wirksamsten Bestandteil des Scharlachrot. In der Warschauer Kinderklinik zeigten sich jedoch bei der Anwendung des Amidoazotoluols Vergiftungserscheinungen, die der Anilinvergiftung ähnlich waren. Diese Erscheinungen wurden auf die Fähigkeit der Amidoverbindungen, die gesunde und noch besser die verletzte Haut zu durchdringen, zurückgeführt, deshalb ging das Bestreben der chemischen Fabriken dahin, ein Mittel zu finden, das imstande ist, die gleichen Wirkungen auf das Epithel auszuüben, dem aber die unangenehmen Nebenwirkungen nicht anhaften.

Von der Erwägung ausgehend, daß die Entgiftung von Phenetidin durch seine Azetylisierung zu Phenazetin gelungen war ohne Beeinträchtigung der therapeutischen Eigenschaften, suchte die Aktiengesellschaft für Anilinfabrikation durch Einführung einer Azetylgruppe in die Amidogruppe des Amidoazotoluols diesen Zweck zu erreichen, da dann eine freie NH_2-Gruppe darin nicht mehr enthalten war. Mit diesem Präparat wurden Versuche an Hunden angestellt, wobei sich zeigte, daß das Präparat, Azodermin genannt, im Vergleich zu Amidoazotoluol eine relativ große Ungiftigkeit besaß. Klinische Versuche bestätigten diese Erfahrungen und sie zeigten, daß dem Azodermin epithelisierende Eigenschaften in demselben Maße zukommen wie dem Scharlachrot und Amidoazotoluol. Azodermin ist also ein entgiftetes Amidoazotoluol und hat die chemische Formel $CH_3C_6H_4N_2—C_6H_3CH_3NHCH_3CO$.

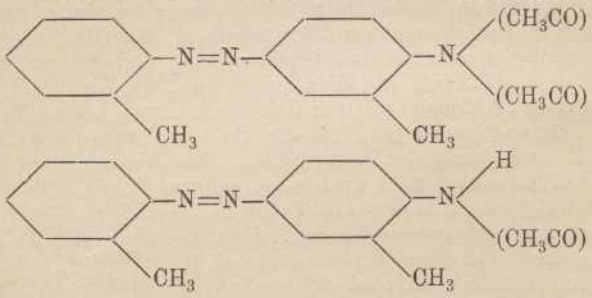

Azodermin ist ein hellgelbrotes, sehr fein verteiltes Pulver vom Schmelzpunkt 186°. Es ist in Wasser unlöslich, schwer löslich in Alkohol, leichter in Aether und reichlich in Chloroform. Beim Erwärmen löst es sich in Vaselinen, Oelen und Fetten. Dem Scharlachrot und Amidoazotoluol gegenüber hat es den Vorteil, daß es nicht färbt.

Um also bei der Anwendung der Bolus-Alkoholpaste auch noch einen Reiz auf die Gewebe auszuüben und so den Heilungs-

prozeß zu beschleunigen, fügte man Azodermin der Paste hinzu. Alle drei Stoffe sind vollkommen ungiftig und indifferent und können daher keinerlei Schaden hervorrufen.

Die Boluspaste wurde von Prof. Liermann durch jahrelange Versuche zusammengestellt. Sie besteht aus fast gleichen Teilen Bolus alba und Alkohol und 1 Proz. Azodermin. Um der Paste die Konsistenz zu bewahren, ist etwas Glyzerin hinzugefügt worden. Diese Paste wird in Zinntuben in den Handel gebracht. Diese Art der Verpackung hat verschiedene Vorteile. Die Paste ist dadurch unbegrenzt haltbar und stets keimfrei. Um auch noch völlige Keimfreiheit der äußeren Tubenöffnung zu erzielen, genügt es, die Tube für kurze Zeit in kochendes Wasser zu tauchen, ohne daß man befürchten muß, daß eine Veränderung mit der Paste vor sich geht. Die Zinntuben sind bequem zu transportieren und haben den Vorzug der Unzerbrechlichkeit.

Liermann empfiehlt die Paste zur Anwendung bei Wundverbänden, Desinfektion der Operationsgegend und auf dermatologischem Gebiete. Selbst zur Händedesinfektion ist die Paste geeignet, da sie die Haut nicht färbt und in den tiefsten Hautfalten die Keime während der ganzen Dauer der Operation festzuhalten vermag.

Küster und Gneisse haben bakteriologische Versuche mit der Bolus-Alkoholpaste angestellt. Sie zeigen, daß die Paste an sich steril und auch nach wochenlangem Aufbewahren bei sachgemäßer Behandlung keimfrei erhalten werden kann, an mehreren Impfversuchen in Bouillon, Agar und Gelatine. Die Untersuchung über die Hautdesinfektion der Boluspaste wurde an den Händen von sieben Personen angestellt. Zunächst wurde festgestellt, daß die undesinfizierten Hände massenhaft Keime enthielten. Die Hände wurden nun mit Pasta-Liermann desinfiziert. Hierauf wurden sie mit Kochszalz oder Bouillon übergossen und gründlich abgewaschen. Von der mit Boluspaste desinfizierten Hand löst sich dabei die Bolusschicht, und diese schmutzigweiße oder gelbliche Masse wurde mit vier sterilen Hölzchen gründlich abgekratzt. Die Hölzchen wurden in 5 ccm Kochsalz geworfen, gründlich ausgeschüttelt und Flüssigkeit sowie Hölzchen mit flüssigem Agar von 45° zu drei Platten verarbeitet. Die Beobachtung der Platten und die Zählung der im Brutschranke gewachsenen Keime erfolgte anfangs nach 24, später nach 24 und 48 Stunden. Das Ergebnis der Untersuchungen nach 24 Stunden war folgendes: Es wurden 26 Untersuchungen angestellt. Bei 21 davon, d. i. 81 Proz., fanden sich weniger als 5, und zwar im Durchschnitt 0,64 Keime. Bei 5, d. i. 19 Proz., waren es mehr als 5 und weniger als 20, im Durchschnitt 9,5 Keime. Von 14 Beobachtungen nach 48 Stunden ergaben 11, d. i. 78,5 Proz., weniger als 5 Keime, im Durchschnitt 1,6 Keime; 2, d. i. 14,5 Proz. der Gesamtzahl, hatten zwischen 5 und 20, im Durchschnitt 6,5 Keime; 1, d. i. 7 Proz., über 20, und zwar 50 Keime.

Zum weiteren Nachweis, ob Alkohol in Verbindung mit Bolus

energischer keimmindernd wirkt als Alkohol allein, wurden mit Rücksicht auf die bei der chirurgischen Operation vorkommenden Verhältnisse folgende Versuche angestellt:

Die Hände wurden mit Blut, das mit Tetragenuskeimen infiziert war, beschmutzt, dann 2 Minuten lang mit 96prozentigem Alkohol gewaschen und auf Keimabgabe wie oben untersucht. Bei dem Kontrollversuch wurde die mit Boluspaste bedeckte Hand mit dem tetragenushaltigen Blut infiziert, 2 Minuten mit 96prozentigem Alkohol gewaschen und die abgegebene Keimzahl festgestellt. Während der Alkohol allein das Blut auf der Hand sofort fixierte, ließ sich mit Hilfe der Bolus die Hand sauber reiben. Die Keimabgabe war bei der Bolushand erheblich geringer.

Literatur. Stumpf erklärt, daß zum Bolusverband nur völlig keimfreie, sterilisierte Bolus, die mindestens auf 150° erhitzt worden ist, verwendet werden kann. Da es aber für den Praktiker schwierig ist, selbst solche keimfreie Bolus herzustellen, so wird von der Firma Merck keimfreie Bolus in sterilen Blechgefäßen geliefert. Die Sterilisation der Bolus gibt er an. Er geht dann auf die Anwendung und die Leistungen des Bolusverbandes über und erklärt, daß ein guter Heilungsprozeß bei aseptischen, durch die Naht vereinigten Wunden für die Güte der Bolusverbände bedeutungslos wäre, daß einzig und allein günstige Erfolge mit der Bolus bei Quetsch-, Riß- und Schürfwunden, wo also eine Infektion stattgefunden habe, Bedeutung hätten. Aber nicht nur der trockene, pulverförmige Verband, sondern auch der feuchte hatte dieselben bakterienwidrigen Eigenschaften, da bei beiden die Erfolge die gleichen sind. Bei Anwendung der Bolus bei Transplantationen zeigte sich, daß selbst die Ränder großer übertragener Hautteile in toto erhalten wurden und schon in kurzer Zeit völlig fest waren. Er empfiehlt daher, den Bolusverband überall da anzuwenden, wo dem Gewebe besondere Gefahr droht, entweder direkte Gefahr bei schon bestehender oder indirekte bei zu befürchtender Infektion.

Zweifel wandte in der Leipziger Frauenklinik die Bolus alba bei Nabelverbänden der Neugeborenen an, um die Nabelschnur möglichst auszutrocknen und dadurch Ansteckungen von der Nabelwunde zu verhindern. Er verwandte Bolus alba zu diesem Zwecke als Streupulver bis 1908 mit dem Erfolge, daß keine einzige Nabelentzündung oder Nabeleiterung mehr beobachtet wurde. Um die im Handel käufliche Bolus alba keimfrei zu machen, wurde sie von Zweifel in großen Tontöpfen mehrere Stunden lang einer Hitze von 170° ausgesetzt. Sieben Jahre lang trat bei 10000 Geburten keine Infektion auf. Wahrscheinlich durch ein Versehen wurde von den Hebammen Bolus alba verwandt, die nicht durchhitzt worden war, und es trat bei 4 Kindern Tetanus auf. Die Bolus hatte also Tetanusbazillen enthalten. Da jedoch jede Bolus Bazillen enthalten kann, und man sicher sein muß, keimfreie Bolus anzuwenden, so empfiehlt Zweifel beim Erhitzen der Bolus im Topf, der Mitte der Bolusmenge einen Metallstreifen aus Woodschem Metall einzuverleiben. Ist nach stundenlangem Erhitzen des Tontopfes der Metallstreifen geschmolzen auf den Boden gefallen, so kann man sicher sein, daß die ganze Bolusmenge durchglüht und dadurch keimfrei geworden ist.

Heuer bespricht in seiner Arbeit die Bolus alba. Er behandelt zuerst ihre Geschichte, ihre Zusammensetzung, die Art ihrer Anwendung früher und jetzt. Er stellt über die Desinfektionskraft die schon früher angegebenen Versuche an. Klinisch untersuchte er die Bolus alba äußerlich und innerlich an verschiedenen Haustieren. Auf Grund seiner Versuchsergebnisse erklärt er, daß die Bolus alba eine stark aufsaugende, austrocknende und fäulniswidrige Wirkung besitze und aus diesem Grunde mit Vorteil zur Behandlung äußerlicher und innerlicher Krankheiten verwendet werden kann. Bolus alba habe außerdem noch den Vorteil, daß sie ein ungiftiges, indifferentes und reizloses Mittel sei.

Da bisher immer angenommen wurde, daß der Alkohol nur in mittlerer Konzentration eine bakterizide Wirkung äußere, die Erfahrungen aber eine starke Desinfektionskraft des absoluten Alkohols zeigten, so untersuchte Schumberg die bakterizide Kraft des letzteren. Er strich Bakterienaufschwemmungen auf Deckgläschen aus. Diese Gläschen wurden verschieden lange Zeit dem absoluten Alkohol ausgesetzt und dann in Bouillon gebracht. Anderseits wurden Bakterienaufschwemmungen unmittelbar in absoluten Alkohol getropft und darin verteilt. Dieser Alkohol wurde in Bouillon gebracht. Das Resultat dieser Versuche war, daß die an Deckgläschen angetrockneten Bakterien durch den absoluten Alkohol nicht abgetötet wurden, dagegen waren alle diejenigen Bakterien, und zwar fast augenblicklich, vernichtet, die in Aufschwemmung in den absoluten Alkohol hineingeträufelt waren. Besondere Nebenversuche ergaben, daß die keimvernichtende Kraft des absoluten Alkohols ebenso hoch oder noch höher war, als die einer Sublimatlösung 1 : 1000.

Liermann beschreibt in seinen Arbeiten die von ihm gefundene Methode, ihre Anwendung und ihre Wirkung. Vergleiche Ausführung der Bolus-Alkoholbehandlung.

Küster und Geisse haben bakteriologische Untersuchungen, die schon früher angegeben worden sind, über Händedesinfektion nach der Methode Liermann angestellt. Sie kommen auf Grund der Untersuchungen zu dem Ergebnis, daß durch die Einfachheit und Zuverlässigkeit in der Anwendung das Liermannsche Verfahren allen bisher bekannten Methoden der Händedesinfektion überlegen erscheint.

Decker beschreibt seine Erfahrungen bei der Anwendung der Hautdesinfektion mit Jodtinktur. An Stelle des Alkohols nahm er Natrium subsulfurosum zum Abwaschen der Haut. Hierbei sah er, daß, wenn die Haut nach beendeter Operation nicht wieder gereinigt wurde, Ekzeme auftraten. Ein Teil der Patienten klagte über heftiges Brennen der Haut vor und nach der Operation bei Anwendung der Jodtinkturdesinfektion. — Außerdem sah er in vielen Fällen im ganzen Bereiche der Jodbepinselung kleine Bläschen auftreten. — Die Jodtinkturbehandlung ließ auch in der größten Anzahl der Fälle ein Ablösen der Haut in größeren und kleineren Lamellen auftreten. Oft hatte sich unter diesen Lamellen ein trübseröses Exsudat gebildet. — Aber auch für den Operateur hat die Jodtinkturbehandlung Nachteile, da hartnäckiger Schnupfen, Katarrh der oberen Luftwege und Konjunktivitis beobachtet werden können. Diese unangenehmen Nebenerscheinungen zwangen Decker zur Abschaffung der Jodtinkturdesinfektion der Haut.

Mayer hat die Anwendung des Mastisols beim Pferde ausprobiert und dabei gefunden, daß das Mittel eine hochgradige Klebekraft besitzt und daß aus diesem Grunde, wenn es zur Desinfektion des Operations-

feldes benutzt wird, erst einige Minuten nach dem Aufpinseln zu warten sind, da erst nach hinreichender Verdunstung des Benzols die Klebrigkeit soweit nachgelassen hat, daß das Operieren dadurch nicht behindert wird. Reizerscheinungen an der Haut bei Anwendung von Mastisol hat er nie beobachten können. Die Hautdesinfektion vor der Operation ist stets sehr gut gewesen. Das spätere Bepinseln der Wundränder und der Naht habe die Wunden ohne Ausnahme zur Heilung per primam gebracht.

Fröhner erklärt, daß die aseptische Wundbehandlung in der Veterinärchirurgie weniger Bedeutung habe als in der Humanchirurgie. Er gibt einen Ueberblick über die aseptische und antiseptische Wundbehandlung.

Ausführung der Bolus-Alkoholbehandlung.

Die Anwendung der Bolus-Alkoholpaste erfolgt nach Liermann in dreifacher Weise: a) auf dem Gebiete der Wundbehandlung, b) der Desinfektion des Operationsfeldes und der Hände und c) auf dermatologischem Gebiete.

A. Wundbehandlung.

Bei der Wundversorgung wird die Paste vermittels eines von Keimen befreiten Spatels (Messerklinge, Löffelstiel) auf die Wundumgebung, auch auf den keimfreien Notverband aufgetragen, und zwar in dünner Schicht. Nach Verdunsten des Alkohols saugt sich der Verbandstoff fest an die Wundfläche an und haftet hier unverrückbar. Diese Art der Wundbehandlung soll, nach Liermann, bei akzidentellen Wunden, ohne vorherige Reinigung der Wundumgebung, die Keimarretierung sichern und die Reinigung der Wundumgebung derartig besorgen, wie sie Wasser, Seife, Terpentin, Aether usw. selbst bei mehrmaliger Anwendung nicht zu erreichen vermag. Bei genähten Wunden wird die Nahtlinie und deren nächste Umgebung besonders sorgfältig mit der Paste bestrichen, wobei die Paste hervorragend günstig auf die Austrocknung des Nahtmaterials wirkt. Unter dem durch Austrocknen der Paste geschaffenen Schorf, der einen Schutz gegen die Infektion aus der Umgebung bietet, sollen die oberflächlichen Wunden rasch abheilen.

B. Desinfektion des Operationsfeldes und der Hände.

Die Desinfektion des Operationsfeldes erfolgt, indem man die Paste auf das Operationsfeld aufträgt und dann rasiert.

Nach dem Rasieren kann das Operationsfeld erneut mit Boluspaste bestrichen werden und bis zur Vornahme der Operation mit einem Schutzverband bedeckt werden. Vor der Operation wird die Paste in der Gegend der Schnittführung mit einem Alkoholtupfer abgewischt. Nach Beendigung der Operation wird die entfernte Paste erneuert.

Zur Desinfektion der Hände reinigt man diese mit Wasser und Seife und bestreicht die Hände mit der Boluspaste, deren Alkohol man verdunsten läßt.

C. Anwendung auf dermatologischem Gebiete.

Auf dermatologischem Gebiete wird die Boluspaste in derselben Weise angewandt wie in der Wundbehandlung.

Eigene Untersuchungen.

Versuche über die Händedesinfektion und Desinfektion der Haut vor der Operation habe ich angestellt, doch unterlasse ich es, hier ein abschließendes Urteil darüber zu fällen, und zwar aus folgendem Grunde. Bei dem mir zur Verfügung stehenden Material der Poliklinik kamen nur kleine Operationen vor, die auch bisher ohne Anwendung der Methode Liermann stets reaktionslos verheilten. Bei der Anwendung der Boluspaste erzielte ich dasselbe. Ich kann daher hier kein Urteil fällen, denn hierdurch auf die günstige Wirkung der Boluspaste bei allen Operationen zu schließen, würde ein Trugschluß sein.

Die Anwendung der Boluspaste in der Wundbehandlung und auf dermatologischem Gebiete kann ich zusammenfassen, da die Art der Anwendung bei beiden dieselbe ist. Meine Versuche mit der Pasta erstreckten sich auf Operations- und andere Wunden, auf Hautentzündung, schwerer und leichter Art, auf sezernierende Entzündungen und Fistelbehandlungen.

In den nachstehenden Versuchen ist nur eine Auswahl getroffen, und zwar sind die charakteristischen herausgegriffen worden. Nicht angegeben sind die Wundverschlüsse nach Aderlassen, Nerveninjektionen usw., die Pastenanwendung bei nur geringgradigen Epithelabschürfungen und oberflächlichen Entzündungen.

1. Fall. Patient besitzt an der rechten Halsseite eine fünfmarkstückgroße Geschwulst.

2. Dezember. Operation der Geschwulst. 10 cm langer Schnitt, der durch vier Nähte fixiert wird.

4 Tage lang Behandlung mit Lenicetpulver. Die Sekretion ist sehr stark, so daß die untere Hals- und vordere Brustpartie stets mit geronnenem Sekret bedeckt ist.

7. Dezember. Beide untere Nähte sind ausgerissen, so daß eine Oeffnung von 6 cm Länge, 1½ cm Breite und 2 cm Tiefe entstanden ist. Geringe Menge von Eiter in der Wunde. Ausspülen mit lauwarmem Wasser und Ueberstreichen mit Pasta-Liermann, worauf Watte in dünner Lage darauf gedrückt wird.

8. Dezember. Die Boluspaste ist mit Sekret durchtränkt und aus der Wunde abgehoben. Behandlung wie am vorhergehenden Tage.

9. Dezember. Die Boluspaste haftet fest in der Wunde. Am untersten Ende der Wunde ist nur ein Tropfen geronnenes Sekret.

10. Dezember. Das gleiche Bild. Erneute Sekretion ist nicht eingetreten.

11. Dezember. Die Paste hat sich von der Wunde abgehoben. Die ganze Wunde ist bis auf eine kleine Stelle, die Eiterung zeigt, mit Schorf bedeckt. Reinigung und erneute Behandlung mit Boluspaste.

12. Dezember. Die Wunde ist vollkommen mit Schorf bedeckt. Patient geheilt.

2. Fall. Patient hat hinten links in einer Breite von 2 cm quer über die ganze Fesselbeinbeuge Kettenhang. Die Wunde ist zwar nur oberflächlich, doch sezerniert sie sehr stark.

8. Dezember. Reinigung mit lauwarmem Wasser und Ueberstreichen mit Pasta-Liermann. Anlegen eines Schutzverbandes.

9. Dezember. Behandlung wie am Tage vorher.

10. Dezember. Desgleichen.

11. Dezember. Patient ist zur Besichtigung stundenlang in tiefstem Schmutz verwandt worden, so daß die Wunde vollkommen verschmutzt und eingerissen ist. Behandlung wie oben.

12. Dezember. Sekretion hat etwas nachgelassen.

13. Dezember. Die Wunde ist bis auf eine kleine Stelle geschlossen.

14. Dezember. Patient ist geheilt.

3. Fall. Patient hat eine fünfmarkstückgroße, ½ cm tiefe Wunde an der Innenfläche des rechten Fesselgelenks.

12. Dezember. Reinigung mit lauwarmem Wasser und Bestreichen mit Pasta-Liermann. Anlegen eines Schutzverbandes.

15. Dezember. Die Wunde ist vollkommen geschlossen, Patient ist geheilt.

4. Fall. Patient hat eine Dermatitis exsudativa in der rechten hinteren Fesselbeinbeuge, die schon längere Zeit besteht und ohne befriedigenden Erfolg bisher mit austrocknenden Mitteln behandelt wurde. Die gesamte Fesselbeinbeuge ist ergriffen, Sekretion sehr stark.

5. Dezember. Reinigung mit Alkohol und Auftragen von Pasta-Liermann, Anlegen eines Schutzverbandes.

7. Dezember. Die Wundfläche ist schmierig-eitrig, mit grauem, übelriechendem Sekret bedeckt. Reinigung und Verband mit Pasta-Liermann.

9. Dezember. Dasselbe Aussehen wie 2 Tage zuvor. Erneute Behandlung mit Pasta-Liermann.

11. Dezember. Aussehen wie vorher. Pasta-Liermann-Behandlung.

13. Dezember. Desgleichen.

15. Dezember. Da keinerlei Erfolg zu verzeichnen ist, so wird

von weiterer Behandlung mit Pasta-Liermann Abstand genommen und nasse Verbände angeordnet.

5. Fall. Patient hat in der linken hinteren Fesselbeinbeuge eine markstückgroße, oberflächliche, nässende Wunde, die von Kettenhang herrührt.

24. Dezember. Reinigung mit Lysollösung, Abtupfen mit Alkohol, Bestreichen mit Pasta-Liermann und Anlegen eines Schutzverbandes.

27. Dezember. Die Wundfläche ist vollkommen trocken. Erneuter Verband mit Pasta-Liermann.

1. Januar. Die Wunde ist ganz geschlossen. Patient geheilt.

6. Fall. Patient hat eine ziemlich tiefe, rinnenförmige, über die ganze Beugefläche des linken Hinterfußes laufende Wunde. Da die bisherige Behandlung keinen Erfolg hatte, so wird Pasta-Liermann angewandt.

24. Dezember. Reinigung mit Alkohol und Anlegen eines Verbandes mit Pasta-Liermann.

26. Dezember. Die Wundfläche ist schmierig-eitrig und näßt sehr stark. Erneute Behandlung mit Pasta-Liermann.

28. Dezember. Derselbe Befund wie vorher. Pasta-Liermann.

30. Dezember. Desgleichen.

1. Januar. Desgleichen.

3. Januar. Da keine Besserung eintritt, wird mit der Pastenbehandlung abgebrochen und zu nassen Verbänden geschritten.

7. Fall. Patient hat durch Scheuern und Schlagen zahlreiche oberflächliche Hautabschürfungen und Verletzungen an beiden hinteren Mittelfüßen und in den Fesselbeinbeugen nässende Hautentzündungen.

30. Dezember. Reinigung mit Alkohol, Bestreichen mit Pasta-Liermann und Anlegen eines Schutzverbandes.

2. Januar. Die Wundflächen sind alle trocken geworden und mit einem Pastenschorf bedeckt. Schutzverband wieder angelegt.

5. Januar. Die Wunden sind fast ganz geschlossen. Schutzverband.

6. Januar. Patient hat sich die Verbände durch Scheuern losgerissen und die Wundflächen von neuem wieder aufgerissen. Da sich ein Stauungsödem eingestellt hat, so werden nasse Verbände angewandt.

8. Fall. Patient hat eine Dermatitis exsudativa über dem inneren Hufknorpel des linken Vorderbeins in der Größe eines Fünfmarkstückes. Die Stelle ist nur oberflächlich, aber stark nässend.

30. Dezember. Säuberung mit Lysolwasser, Betupfen mit Alkohol. Bestreichen mit Pasta-Liermann und Anlegen eines Schutzverbandes.

3. Januar. Die Entzündungserscheinungen sind geschwunden, die Wundfläche ist trocken. Bestreichen mit Pasta-Liermann und offen ohne Verband gelassen.

5. Januar. Wunde vollständig geschlossen. Patient geheilt.

9. Fall. Wunde an der inneren Seite des Hintermittelfußes dicht über dem Fesselgelenk, entstanden durch Stollentritt. Die Wunde ist dreieckig, lappenförmig, von der Größe eines Dreimarkstückes und etwa 5 mm tief.

1. Januar. Abtragen des Lappens, Säuberung mit Lysolwasser und Alkohol, Bestreichen mit Pasta-Liermann und Anlegen eines Schutzverbandes.

3. Januar. Die Wunde ist geringgradig schmierig-eitrig. Erneute Behandlung mit Pasta-Liermann.

5. Januar. Die Wunde beginnt sich zu schließen, Sekret nicht mehr vorhanden. Dieselbe Behandlung.

7. Januar. Die Wunde ist fast vollkommen geschlossen. Pasta-Liermann. Offene Behandlung.

9. Januar. Die Wunde ist geschlossen. Patient geheilt.

10. Fall. Wunde an der Vorderseite des rechten Vordermittelfußes handbreit unterhalb des Vorderfußwurzelgelenks. Die Wunde ist lappenförmig, dreimarkstückgroß.

2. Januar. Abtragen des Lappens, Säuberung mit Alkohol, Bestreichen mit Pasta-Liermann und Anlegen eines Schutzverbandes.

4. Januar. Wundfläche ganz trocken. Offene Behandlung mit Pasta-Liermann.

8. Januar. Wunde vollkommen geschlossen. Patient geheilt.

11. Fall. Patient hat an der Vorderseite des rechten Vorderbeines dicht oberhalb des Kronenrandes in einer Ausdehnung von 5 cm im Umkreise eine Dermatitis exsudativa. Diese besteht aus vielen kleinen, etwa linsengroßen, nässenden Stellen, an denen die Haare und die Epitheldecke verschwunden sind.

19. Januar. Rasieren und Reinigen mit Alkohol. Bestreichen mit Pasta-Liermann und Anlegen eines Schutzverbandes.

22. Januar. Alle nässenden Stellen sind mit einem Schorf bedeckt. Patient geheilt.

12. Fall. Patient ist vor 3 Wochen gestürzt und lahmt seit dieser Zeit vorn rechts. Der Besitzer reibt ohne tierärztlichen Rat das Pferd mit Frikol vom Karpalgelenk bis zum Kronenrand ein. Nach 8tägiger Behandlung Schwellung des ganzen Unterschenkels. Darauf Verband und Kühlen mit Burowscher Mischung. Besitzer läßt den Verband 8 Tage hindurch liegen und behandelt mit sehr starken Lösungen. Nach Abnahme des Verbandes, der vollständig mit der Mischung durchtränkt ist, und durch seine Härte einem Gipsverbande gleicht, läßt sich die Haut in Fetzen vom Kronenrande bis zum Karpalgelenk hinauf abziehen. Nur einige kleine Hautbrücken sind noch mit der Unterhaut verwachsen. Die ganze Fläche ist mit schmierigem Sekret bedeckt und verbreitet einen üblen Geruch.

20. Januar. Reinigen mit Wasser und Alkohol, Bestreichen des ganzen Unterschenkels mit Pasta-Liermann und Anlegen eines Schutzverbandes.

23. Januar. Der Unterschenkel ist bis auf eine kleine Stelle an der Vorderfläche trocken, nur in der Fesselbeinbeuge befinden sich noch drei Stellen von verschiedener Größe, die stark sezernieren. Reinigen dieser Stelle mit Alkohol und Bestreichen mit Pasta-Liermann und Anlegen eines Verbandes.

29. Januar. Bis auf eine kleine Stelle in der Fesselbeinbeuge ist der ganze Fuß trocken. Reinigen und Bestreichen mit Pasta-Liermann.

7. Februar. Patient wieder vorgestellt. Der ganze Fuß ist vollkommen trocken. Patient geheilt.

13. Fall. Kronentritt, der 8 Tage hindurch mit Burowscher Mischung behandelt worden ist. Die Wunde ist 7 cm lang, 3 cm breit und 2 cm tief, hat ein geschwüriges Aussehen und tiefen, unebenen Boden.

22. Januar. Reinigen mit Wasser und Alkohol, wobei die Wunde sehr stark blutet. Bestreichen mit Pasta-Liermann und Anlegen eines Schutzverbandes.

24. Januar. Sehr starke Sekretion, so daß die Paste aus der Wunde fortgeschwemmt worden ist, keine Besserung eingetreten. Reinigen mit Alkohol und Auflegen eines Gazestreifens, auf den Pasta-Liermann aufgestrichen und trocknen gelassen wurde. Anlegen eines Schutzverbandes.

26. Januar. Die Wunde ist mit schmierigem Sekret bedeckt, Reinigen mit Wasserstoffsuperoxyd und Behandlung wie 2 Tage vorher.

29. Januar. Die Wunde ist kleiner geworden, der Wundgrund ist eben. Reinigen mit Alkohol und Bestreichen mit Pasta-Liermann und Anlegen eines Verbandes.

2. Februar. Die Wunde zeigt eine sehr starke Granulation, so daß mit der Pastenbehandlung aufgehört wird und Argent. nitric. zur Beschränkung der Granulation angewandt wird.

14. Fall. Patient hat an der Außenseite des linken Sprunggelenks ein Hämatom, das gespalten wird. Die hierdurch entstandene Wunde ist 3 cm lang, die Tiefe umfaßt den Grund des Hämatoms und kann nicht angegeben werden.

22. Januar. Die Wunde wird ausgespült und mit Pasta-Liermann bestrichen, auf die Gaze gedrückt und antrocknen gelassen wurde.

26. Januar. Die Wunde hat sich geschlossen und bedarf keiner weiteren Behandlung.

15. Fall. Patient hat hinten links eine Dermatitis gangraenosa. Die Wunde, die an der Innenseite der Fesselbeinbeuge liegt, hat eine Länge von 6 cm, eine Breite von 2 cm und eine Tiefe von ½ cm. Der Wundgrund ist bröcklig und zerklüftet. Die Wunde besteht seit etwa 8 Tagen. Es besteht mittelgradige Sekretion.

23. Januar. Reinigung mit Wasser und Alkohol, Bestreichen mit Pasta-Liermann und Anlegen eines Schutzverbandes.

26. Januar. Der Verband ist ganz mit Sekret durchtränkt. Der Grund der Wunde ist glatt geworden, die Wunde selbst ist kleiner geworden und beginnt sich vom Rande her mit Epithel zu überziehen. Sekretion ist jedoch noch erheblich. Reinigen mit Alkohol, Bedecken der Wunde mit einem Gazestreifen, auf den Pasta-Liermann aufgestrichen und trocknen gelassen wurde, und Anlegen eines Schutzverbandes.

29. Januar. Die Sekretion hat nachgelassen, die Wunde ist bis auf wenige schmale Stellen mit Schorf überzogen. Reinigen mit Alkohol, Bestreichen mit Boluspaste und Anlegen eines Verbandes.

2. Februar. Die Wunde ist mit sehr starken Granulationen ausgefüllt, die über die Umgebung hinwegragen. Aus diesem Grunde wird keine Boluspaste mehr angewandt, sondern Argent.-nitric.-Salbe verschrieben.

16. Fall. Patient hat seit etwa 4 Wochen am linken Hinterfuße eine Dermatitis verrucosa, die bisher mit verschiedenen Mitteln (Tannoform, Zincum chloratum, Burowscher Mischung) vergeblich behandelt worden ist. Die ganze Beugefläche des Fesselgelenks ist ergriffen und oberhalb des Gelenks reicht die Dermatitis an der Außenfläche eine Handbreit hinweg. Die ganze Haut ist verdickt, zeigt Auftreibungen und Krusten und schmierigen Belag. Hautteile von Haselnuß- bis Taler-

größe lassen sich von der Unterfläche ablösen, worauf diese ein graues, schmieriges Aussehen zeigt. Starke Sekretion ist vorhanden.

21. Januar. Abscheren der Haare, Reinigen mit Wasser und Alkohol, Bestreichen mit Pasta-Liermann und Anlegen eines Verbandes.

23. Januar. Die Fläche oberhalb des Fesselgelenks ist geheilt. Die Stellen in der Fesselbeuge sind frei von Sekret und haben ein frisches Aussehen bekommen. Behandlung wie vorher.

26. Januar. Dasselbe Bild wie vorher, doch besteht leichte Sekretion. Behandlung wie vorher.

29. Januar. Die Wunden erscheinen hellrot und sind kleiner und flacher geworden. Erneute Behandlung der Paste.

2. Februar. Die Wunden beginnen sich mit Epithel zu überziehen, doch ist an einigen Stellen noch Sekretion vorhanden. Erneute Behandlung mit Boluspaste.

4. Februar. Bis auf einige schmale Stellen sind die Wunden geschlossen. Bolusbehandlung.

7. Februar. Patient geheilt.

17. Fall. Wunde an der Außenfläche der rechten vorderen Fesselbeinbeuge. Die Wunde ist 7 cm lang, 2 cm breit und 1 cm tief. Der Grund ist stark zerklüftet. Die Wunde besteht seit etwa 10 Tagen und ist bisher mit Burowscher Mischung behandelt worden.

24. Januar. Reinigen mit Alkohol, Bestreichen mit Pasta-Liermann und Anlegen eines Schutzverbandes.

26. Januar. Die Wunde ist kleiner geworden, der Wundgrund eben, doch besteht noch Sekretion in erheblichem Maße. Reinigen, Bedecken der Wunde mit Gaze, die mit Paste bestrichen und trocknen gelassen worden ist.

29. Januar. Die Wunde ist trocken, doch noch nicht ganz geschlossen. Erneute Behandlung mit Boluspaste.

2. Februar. Die Wunde ist vollkommen geschlossen. Patient geheilt.

18. Fall. Wunde an der Innenseite des rechten Hinterfußes. Sie setzt dicht oberhalb der Krone an und erstreckt sich über den Kronenwulst, der zum Teil abgerissen ist. Länge 5 cm, Breite 2 cm, Tiefe 1 cm. Die Wunde ist trocken.

24. Januar. Reinigung mit Alkohol, Bestreichen mit Pasta-Liermann und Anlegen eines Verbandes.

26. Januar. Die Wunde ist größer geworden, sezerniert sehr stark. Der Wundgrund ist mit schmierigem Sekret bedeckt. Behandlung wie vorher.

28. Januar. Der Verband ist vollkommen durchtränkt. Die Wunde zeigt schmieriges Sekret und ist übelriechend. Reinigung mit Wasserstoffsuperoxyd, Bedecken mit Gaze, die mit Paste bestrichen und trocknen gelassen worden ist, und Anlegen eines Verbandes.

30. Januar. Keinerlei Besserung. Bei der Untersuchung der Wunde mit der Sonde zeigt sich, daß eine Fistel vorhanden ist, die etwa 2 cm in die Tiefe geht. Bolusbehandlung abgebrochen und nasse Verbände angewandt.

19. Fall. Patient hat an der Innenseite des linken Hinterfußes in der Fesselbeinbeuge eine Dermatitis gangraenosa, die seit etwa 10 Tagen besteht. Die Wunde ist 8 cm lang, 2 cm breit und ½ cm tief. Der Grund der Wunde ist zerklüftet, die Sekretion ist erheblich.

26. Januar. Reinigung mit Wasser und Alkohol, Bestreichen mit Pasta-Liermann und Anlegen eines Verbandes.

28. Januar. Starke Sekretion, Wunde wie vorher. Reinigen mit Alkohol, Bedecken mit Gaze, die mit Paste bestrichen und trocknen gelassen worden ist, und Anlegen eines Verbandes.

3. Februar. Sekretion vermindert. Die Wunde beginnt sich zu schließen, Behandlung wie oben.

6. Februar. Sekretion verschwunden. Granulation erheblich. Bestreichen mit Paste und Schutzverband.

10. Februar. Granulation sehr stark, ragt über die Wundränder hinaus, deshalb Anwendung von Argent.-nitric.-Salbe.

20. Fall. Patient hat am linken Hinterfuße eine Dermatitis gangraenosa, die seit mehreren Tagen besteht. Oberhalb des Fesselgelenks befindet sich eine talergroße, oberflächliche Wunde und in der Fesselbeinbeuge eine ebenfalls oberflächliche Wunde von 4 cm Länge und 1½ cm Breite.

4. Februar. Reinigen mit Alkohol, Bestreichen mit Pasta-Liermann und Schutzverband.

7. Februar. Die Wunden haben sich geschlossen, so daß sie keiner weiteren Behandlung bedürfen.

21. Fall. Patient hat seit mehreren Tagen in der vorderen linken Fesselbeinbeuge eine Dermatitis gangraenosa. In der Beugefläche sind mehrere flache Wunden, von denen nur eine, weil sie in der Beugerinne ist, geringgradig tief ist. Sekretion nicht vorhanden.

4. Februar. Reinigen mit Alkohol, Bestreichen mit Boluspaste und Schutzverband.

7. Februar. Die Wunden sind geschlossen und bedürfen keiner weiteren Behandlung.

22. Fall. Patient hat 4 cm oberhalb des Fesselgelenks an der Hinterfläche eine fünfmarkstückgroße Wunde, die mit schmierigem Sekret bedeckt ist. Auf der Wundfläche sind kleine, stecknadelkopfgroße Löcher nachzuweisen, die etwa 4 mm in die Tiefe gehen und mit Eiter gefüllt sind.

3. Februar. Reinigen mit Wasser und Alkohol, Bestreichen mit Pasta-Liermann und Verband.

5. Februar. Der Verband ist vollkommen mit Blut und Sekret getränkt. Keine Besserung der Wunde. Uebelriechend. Behandlung wie vorher.

7. Februar. Dasselbe Bild wie 2 Tage zuvor. Bei genauer Untersuchung zeigt sich, daß die einzelnen Löcher ineinander übergehen und die Wunde wie zerhackt erscheint. Deshalb Bolusbehandlung aufgegeben.

23. Fall. Patient hat eine Dermatitis verrucosa in der Fesselbeinbeuge des rechten Hinterfußes, die schon längere Zeit besteht. In der Beugefläche sind drei oberflächliche Wunden von verschiedener Größe.

3. Februar. Reinigen mit Wasser und Alkohol, Bestreichen mit Pasta-Liermann und Schutzverband.

5. Februar. Die Wunden sind getrocknet und teilweise mit Epithel bedeckt. Behandlung wie oben.

7. Februar. Die Wunden sind geschlossen, so daß Patient keiner weiteren Behandlung bedarf.

24. Fall. Patient hat sich einen Kronentritt an der Innenseite des rechten Vorderfußes zugezogen. Wenige Tage später erscheint an der Vorderseite des Kronenbeines desselben Fußes eine nässende Stelle von 5 cm im Umkreise.

6. Februar. Reinigen mit Alkohol, Bestreichen mit Pasta-Liermann und Verband.

9. Februar. Der Verband ist mit Sekret durchtränkt. Die Paste ist von der nässenden Stelle abgespült worden. Dasselbe Bild wie vorher. Reinigen mit Alkohol, Bedecken mit Gaze, die mit Pasta-Liermann bestrichen und trocknen gelassen worden ist, und Verband.

12. u. 15. Februar. Behandlung wie vorher.

18. Februar. Heilung soweit vorgeschritten, daß eine Behandlung nicht mehr erforderlich ist.

Schlußfolgerungen.

1. Die Pasta Liermann besitzt für den Pferdekörper mit seinen starken Haaren eine zu geringe Klebekraft. Es ist nötig, daß vor dem Auftragen der Paste die Haare rasiert werden, da die starren Tierhaare ein Haften sehr erschweren.

2. Bei oberflächlichen Wunden und Hautabschürfungen ist die Bolus-Alkoholpaste ein ausgezeichnetes Mittel, eine schnelle Epithelisierung zu erzielen, da schon manchmal nach nur einmaliger Pastenanwendung die Wunden geschlossen sind.

3. Bei größeren Wunden und schwereren Veränderungen der Haut und Unterhaut ist die Paste nicht empfehlenswert, da sie gewöhnlich sehr oft angewendet werden muß, was in der allgemeinen tierärztlichen Praxis zumeist unmöglich ist.

4. Bei oftmaliger Anwendung der Paste entstehen zu starke Granulationen, die manchmal über die Umgebung hinausreichen.

5. Bei starker Sekretion ist die Paste nicht anwendbar, da sie einfach von der Haut fortgeschwemmt wird. Hier habe ich nur Erfolge gesehen, wenn die Paste auf Gazestreifen gestrichen, trocknen gelassen und dann die Gaze auf die sezernierende Stelle gedrückt wurde. Diese Behandlung entspricht jedoch nicht einer Pastenbehandlung, sondern ist mit der Boluspulverbehandlung zu vergleichen.

Literatur.

1. Heuer, Bolus alba und seine Anwendung in der Tierheilkunde. Inaug.-Diss., Berlin 1911.
2. Herberg, Vergleichende klinische experimentelle Untersuchungen über die Wirkungsweise von Scharlachrot, Amidoazotoluol, Pellidol und Azodermin. Inaug.-Diss., Hannover 1913.
3. Meyer, Untersuchungen über die Verwendbarkeit des Mastisols in

der Veterinärchirurgie. Monatshefte für prakt. Tierheilkunde Bd. XXV, 1. Heft.
4. Liermann, Beiträge zur Wundbehandlung mit Bolus alba. Deutsche med. Wochenschr. 1911, Nr. 40.
5. Derselbe, Moderne Wundbehandlung und erste Wundversorgung. Zentralblatt für Gewerbehygiene, März 1913.
6. Küster und Geisse, Bakteriologische Untersuchungen über Händedesinfektion nach der Bolusmethode Liermann. Deutsche med. Wochenschr. 1912, Nr. 34.
7. Decker, Experimentelle Beiträge zur Frage der Jodtinkturdesinfektion. Deutsche med. Wochenschr. 1911, Nr. 23.
8. Schumberg, Ueber die keimtötende Kraft des Alkohols. Deutsche med. Wochenschr. 1912, Nr. 9.
9. Stumpf, Der Bolusverband, ein neuer steriler Wundverband. Münchener med. Wochenschr. 1911, Nr. 11.
10. Zweifel, Bolus alba als Träger der Infektion. Münchener med. Wochenschr. 1911, Nr. 34.

Lebenslauf.

Ich, Paul Ernst Hannemann, wurde am 19. April 1887 zu Landsberg a. W. geboren. Evangelischer Konfession, besuchte ich zuerst die Bürgerschule, später, bis Oktober 1903, die Realschule daselbst. Bis Ostern 1905 besuchte ich die Luisenstädtische Oberrealschule zu Berlin. Hierauf arbeitete ich zwei Jahre hindurch in Maschinenfabriken zu Landsberg a. W. Von Ostern 1907 bis September 1907 studierte ich Chemie in Halle a. S. Am 25. September 1907 bestand ich als Extraner die Abiturientenprüfung an der Oberrealschule zu Bitterfeld. Außer meinem 6. Studiensemester, das ich in Gießen zubrachte, studierte ich an der Tierärztlichen Hochschule zu Berlin. Ostern 1909 bestand ich in Berlin die naturwissenschaftliche Prüfung und am 15. August 1912 in Berlin die Fachprüfung. Hierauf diente ich im Garde-Train-Bataillon und übte im 3. Garde-Ulanenregiment. Darnach arbeitete ich in der Poliklinik für große Haustiere und dann im Tropenhygienischen Institut der Tierärztlichen Hochschule zu Berlin.

---

colorchecker DIGITAL SG

calibrite