

Aus dem  
CharitéCentrum für Muskuloskeletale Chirurgie  
Klinik für Orthopädie, Unfall- und Wiederherstellungschirurgie  
Ärztlicher Direktor: Univ.-Prof. Dr. med. Carsten Perka  
Geschäftsführender Direktor: Univ.-Prof. Dr. med. Ulrich Stöckle

## **Habilitationsschrift**

# **Konzepte zur Optimierung von Behandlungsstrategien der periprothetischen Infektion des Hüftgelenks**

zur Erlangung der Lehrbefähigung  
für das Fach Orthopädie und Unfallchirurgie

vorgelegt dem Fakultätsrat der Medizinischen Fakultät  
Charité – Universitätsmedizin Berlin

von

**Dr. med. Christian Hipfl**

**geboren in Linz, Österreich**

Eingereicht: Mai 2024

Dekan: Prof. Dr. med. Joachim Spranger

# Inhaltsverzeichnis

|   |            |
|---|------------|
| <b>Abkürzungsverzeichnis</b>  | <b>iii</b> |
| <b>1. Einleitung</b>  | <b>1</b>   |
| 1.1 Das künstliche Hüftgelenk im Wandel der Zeit  | 1          |
| 1.2 Trends zur Häufigkeit und Krankheitslast von periprothetischen Infektionen  | 4          |
| 1.3 Entstehungsmechanismen und Risikofaktoren für periprothetische Infektionen  | 6          |
| 1.4 Diagnosestellung: Ein schmaler Grat zwischen Unter- und Überdiagnostik  | 9          |
| 1.5 Aktuelle Therapiekonzepte bei periprothetischen Infektionen   | 16         |
| 1.6 Ziel der Habilitationsschrift   | 19         |
| <b>2. Ergebnisse</b>  | <b>20</b>  |
| 2.1 Die zweizeitige Hüftprothesenimplantation bei septischer Arthritis (Arbeit 1)   | 20         |
| 2.2 Die unerwartete periprothetische Infektion bei Wechseloperationen aufgrund von vermeintlich aseptischer Hüftprothesenlockerung (Arbeit 2) | 33         |
| 2.3 Der zweizeitige Hüftprothesenwechsel ohne Spacer (Arbeit 3)   | 44         |
| 2.4 Die erweiterte Trochanterosteotomie zur Entfernung des festsitzenden Schaftes bei periprothetischer Infektion (Arbeit 4)                  | 59         |
| 2.5 Einfluss der vorausgegangenen Verankerungsmethode auf die Ergebnisse des zweizeitigen Hüftprothesenwechsels (Arbeit 5)                    | 74         |
| <b>3. Diskussion</b>  | <b>87</b>  |
| 3.1 Der Patient als Risikofaktor für die Infektentstehung   | 87         |
| 3.2 Die Herausforderung unerwarteter positiver Proben und verschiedener Diagnosekriterien bei Revisionseingriffen                             | 91         |
| 3.3 Das zweizeitige Vorgehen als therapeutischer Goldstandard und Strategien zur Minimierung von operationsspezifischen Komplikationen        | 95         |
| 3.4 Operationstechniken und Verankerungsmethoden bei periprothetischen Infektionen  | 98         |
| <b>4. Zusammenfassung und Ausblick</b>  | <b>100</b> |
| <b>Literatur</b>  | <b>104</b> |
| <b>Danksagung</b>   | <b>120</b> |
| <b>Erklärung</b>  | <b>121</b> |

## Abkürzungsverzeichnis

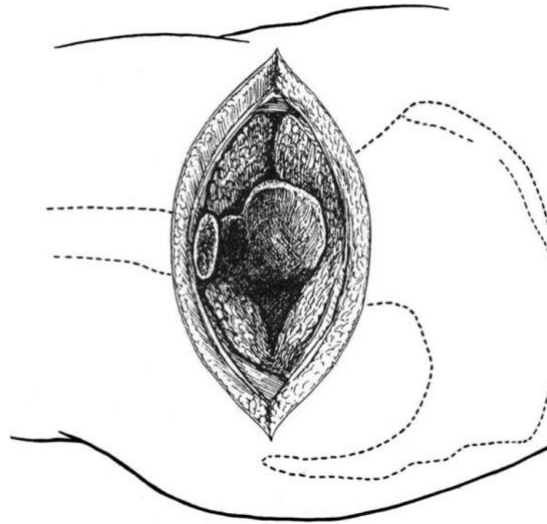
|        |   |
|--------|---|
| ASA    | American Society of Anesthesiologists                           |
| BMI    | Body Mass Index   |
| CCI    | Charlson Comorbidity Index                                      |
| CUMARS | Custom-made articulating spacers                                |
| CRP    | C-reaktives Protein   |
| DAIR   | Debridement, antibiotics and implant retention                  |
| EBJIS  | European Bone and Joint Infection Society                       |
| EPRD   | Endoprothesenregister Deutschland                               |
| ETO    | Erweiterte Trochanterosteotomie                                 |
| HIV    | Humane Immundefizienz-Virus                                     |
| HTEP   | Hüfttotalendoprothese   |
| ICM    | International Consensus Meeting                                 |
| KI     | Künstliche Intelligenz  |
| MSIS   | Musculoskeletal Infection Society                               |
| NGS    | Next Generation Sequencing                                      |
| NJR    | National Joint Registry   |
| OECD   | Organisation für wirtschaftliche Zusammenarbeit und Entwicklung |
| PCR    | Polymerase-Ketten-Reaktion                                      |
| PMMA   | Polymethylmethacrylat   |
| PPI    | Periprothetische Infektion                                      |
| ROC    | Receiver Operating Characteristics                              |

# 1. Einleitung

## 1.1 Das künstliche Hüftgelenk im Wandel der Zeit

Im Jahr 1821 wurde von Anthony White in London die erste erfolgreiche Resektion eines Hüftgelenks zur Therapie einer infizierten Hüfte durchgeführt [1]. Problem war damals, neben der hohen Mortalitätsrate das Ausmaß der Resektion festzulegen. Wurde zu wenig reseziert, steiften die Gelenke wieder ein, wurde zu viel reseziert entstanden Schlottergelenke. In den darauffolgenden Jahrzehnten wurden verschiedene körpereigene und -fremde Materialien implantiert, um eine Ankylose zu vermeiden [2]. Selbst gut verträgliche Interponate waren aber der hohen mechanischen Belastung der unteren Extremität nicht gewachsen [3, 4]. 1890 präsentierte Themistocles Gluck in Berlin die ersten erfolgreichen Implantationen von künstlichen Gelenken, einschließlich der Hüfte [5]. Trotz erster Kenntnisse der Asepsis versagten die meisten Prothesen nach kurzer Zeit nicht zuletzt aufgrund unausgereifter Fixationstechniken. Allerdings erkannte Gluck bereits damals, dass ein frühes Prothesenversagen, häufig mit einer Infektion assoziiert ist [6].

1928 hat Gathorne Robert Girdlestone erstmals eine Technik der Resektionsarthroplastik beschrieben, mit welcher er infizierte Hüften, zur damaligen Zeit häufig sekundär aufgrund einer Tuberkulose oder nach Schussverletzungen, therapierte [7]. Es handelte sich um eine äußerst radikale Knochen- und Muskelresektion der Hüfte mit dem Ziel einer offenen sekundären Wundheilung (Abb. 1). Mit dieser Technik konnte er trotz fehlender Antibiotika gute Erfolge erzielen. So kam es, dass nach seiner Publikation im *Lancet* 1943 [8], die Girdlestone-Prozedur oder Girdlestone-Situation bis heute namensgebend für die Resektionsarthroplastik des Hüftgelenks ist, obwohl die beschriebene Technik nicht mehr mit der modernen Resektionsarthroplastik vergleichbar ist [9, 10].



**Abb. 1** Girdlestone-Situation. Aus: [9] (mit freundlicher Genehmigung, © 2008 Wolters Kluwer Health, Inc.)

Ungefähr zur selben Zeit waren es die Gebrüder Judet, die wesentlich an der Entwicklung eines künstlichen Hüftgelenkersatzes beteiligt waren und resezierte Hüftköpfe durch Plexiglas ersetzten [11]. Austin Moore entwickelte 1943 eine Femurkopfprothese aus einer Chrom-Kobalt-Legierung [12]. Philip Wiles war der Erste, der die Hüftpfanne miteinbezog [13]. Die Metallpfanne wurde mit Schrauben und Bolzen im Azetabulum fixiert. Zeitgleich entwickelten McKee und Farrar eine Hüftprothese, welche anfangs noch aus rostfreiem Stahl bestand, welcher aber durch Chrom-Kobalt abgelöst wurde [14]. Zu dieser Zeit waren noch hohe Lockerungsraten zu verzeichnen.

Einige Jahre später im Jahr 1960 konnte John Charnley durch die Anwendung von Polymethylmethacrylat (PMMA), sog. Knochenzement, zur Prothesenfixation sowie Verwendung von Pfannen aus Teflon und später aus Polyethylen die Implantationstechnik und das Abriebverhalten und folglich die Standzeiten maßgeblich verbessern [15, 16]. Seine sog. „Low Friction Arthroplasty“ wird allgemein als Beginn der modernen Endoprothetik angesehen. Zu Charnley's Zeiten war die Infektionsrate noch sehr hoch (9 % in seinen ersten 190 Operationen [17]).

Hans-Wilhelm Buchholz war es, der auf die Idee kam, Antibiotika dem PMMA beizumischen, mit dem Ziel die Infektionszahlen zu reduzieren [18]. Parallel dazu wurden die zementfreien Prothesentypen weiterentwickelt, welche durch eine verbesserte, poröse Oberflächenbeschichtung im Knochen einwachsen sollten und so längere Standzeiten versprachen [19]. Heutzutage gilt die Implantation einer Hüfttotalendoprothese (HTEP) als eines der erfolgreichsten Verfahren der Medizin und wurde 2007 im *Lancet* als „Operation des Jahrhunderts“ bezeichnet [20].

In Deutschland wurden im Endoprothesenregister Deutschland (EPRD) für das Jahr 2022 177.826 primäre HTEPs und 18.145 Revisions-HTEPs registriert bei einer Abdeckungsrate von ca. 70 % [21]. Damit ist das EPRD nach dem britischen National Joint Registry (NJR) und dem US-amerikanischen American Joint Replacement Registry das drittgrößte Endoprothesenregister der Welt [22]. Mit 315 primären HTEPs pro 100.000 Einwohner ist die Inzidenz in Deutschland eine der höchsten weltweit und steht damit nach der Schweiz und vor Österreich an zweiter Stelle unter den Ländern der Organisation für wirtschaftliche Zusammenarbeit und Entwicklung (OECD) [23]. Über 80 % der Primärimplantationen werden in Deutschland aufgrund arthrotisch bedingter degenerativer Veränderungen des Gelenks durchgeführt. Weitere häufige Gründe sind hüftgelenknahe Frakturen, aseptische Femurkopfnekrosen, Fehlstellungen, chronisch entzündlich rheumatische Erkrankungen, septische Arthritiden sowie pathologische Veränderungen der Knochensubstanz aufgrund von Tumoren oder Metastasen [24].

Vor dem Hintergrund des demographischen Wandels ist davon auszugehen, dass in Zukunft immer mehr Menschen ein künstliches Hüftgelenk erhalten. Eine Arbeit aus den USA hat einen Anstieg der Primäreingriffe an der Hüfte von 71 % von 2014 bis 2030 errechnet [25]. Eine Arbeit aus Deutschland hat einen Anstieg von 62 % von 2020 bis 2060 errechnet, dass eine prognostizierte Gesamtzahl von ca. 270.000 primären HTEPs pro Jahr ergibt. Gleichzeitig wird prognostiziert, dass die jährliche Gesamtzahl der Revisionseingriffe bis zum Jahr 2060 um etwa 40 % steigen wird – ca. 48.000 Revisions-HTEPs pro Jahr [26]. Diese steigende Nachfrage wird unser Gesundheitswesen vor große sozioökonomische Herausforderungen stellen.

## 1.2 Trends zur Häufigkeit und Krankheitslast von periprothetischen Infektionen

Während zu Charnley's Zeiten die Infektionsraten nach primärer HTEP noch bei etwa 10 % lagen [17], konnte in den darauffolgenden Jahrzehnten im Wesentlichen durch hygienische Maßnahmen, verbesserte Implantationstechniken, Reduktion der Operationszeiten und prophylaktische Antibiotikagaben das Infektionsrisiko auf ein Minimum reduziert werden. Heute liegt der gesamte gewichtete Mittelwert der periprothetischen Infektion (PPI) aus mehreren nationalen Registerdaten bei 1 % für die primäre HTEP und 4 % für die Revisions-HTEP [27]. Diese Werte haben sich in den letzten zwei Jahrzehnten nicht wesentlich geändert [28]. Es ist allerdings von einer höheren Dunkelziffer auszugehen, da die meisten Register nur Patienten erfassen, welche eine Revisionsoperation bzw. eine Operation mit (Teil-)Wechsel der Prothesenkomponenten erhalten. In Deutschland ist die PPI nach der Lockerung bereits die zweithäufigste Indikation für eine HTEP-Revision (16 %) [21]. Trotz aller Präventivmaßnahmen wird die Zahl der PPI in den nächsten Jahren aufgrund der steigenden Implantationszahlen und zunehmenden Lebenserwartung ansteigen [28]. Im englischen Prothesenregister beispielsweise hat sich zwischen 2005 und 2013 die Prävalenz für eine Revision aufgrund einer PPI nach primärer HTEP um das 2-fache und nach Revisions-HTEP um das 3-fache erhöht [29]. Eine asiatische Studie prognostiziert einen Anstieg der PPI-Zahlen von 2014 bis 2035 um das 5-fache [30]. Wenn dies mit der steigenden Anzahl zu versorgenden Patienten mit Risikofaktoren für eine PPI (wie beispielsweise Adipositas oder Diabetes mellitus) betrachtet wird [31], wird das Ausmaß dieser Erkrankung noch deutlicher.

Die PPI ist die am schwierigsten zu therapierende Komplikation der Endoprothetik. Sie ist mit einer hohen Morbidität verbunden und hat häufig weitreichende Auswirkungen auf die Gelenkfunktion, die Mobilität und die Lebensqualität des Patienten [32, 33]. Nach Prothesenwechsel kommt es in bis zu einem Viertel der Fälle zu einer Reinfektion [34] und Patienten mit PPI leben in ständiger Angst erneute Operationen zu benötigen [33]. Das mit einer PPI einhergehende emotionale Trauma betrifft nicht nur den Patienten, sondern auch das familiäre Umfeld und den orthopädischen Chirurgen [33, 35]. In den letzten Jahren kommen immer häufiger antibiotische Langzeitsuppressionstherapien zum Einsatz mit entsprechenden systemischen Nebenwirkungen (insbesondere Nierenschädigungen, gastrointestinale Beschwerden und Hautreaktionen) [36]. Patienten mit multiplen fehlgeschlagenen Revisionen haben ein bis zu 40 %iges Risiko keine HTEP mehr zu erhalten bzw. mit einer permanenten

Resektionsarthroplastik zu leben [37–40]. Eine rezente Arbeit aus den USA zeigte einen alarmierenden Anstieg von Hüftexartikulationen aufgrund von PPI in den Jahren 1998 bis 2013 [41].

Die Behandlung der PPI ist länger, komplikationsträchtiger und teurer als die Behandlung aseptischer Versagensursachen [42]. Patienten mit einer PPI haben bei jeder stationären Aufnahme eine um das 2-fache erhöhte Mortalitätsrate im Vergleich zu Patienten mit aseptischen Revisionen. Da PPI-Patienten oft mehrfach stationär behandelt werden, ist dieses Sterblichkeitsrisiko kumulativ zu betrachten [43]. Das Risiko nach einer Revision aufgrund einer PPI im Krankenhaus zu versterben ist höher als nach interventionellen Koronareingriffen, Cholezystektomien, Nierentransplantationen oder Karotisoperationen [43]. Die Ein-Jahres-Mortalitätsrate eines Patienten mit PPI beträgt im Mittel 5 % und die Fünf-Jahres-Mortalität über 20 % [44]. Das Fünf-Jahres-Mortalitätsrisiko der PPI ist daher höher als bei Brustkrebs, beim Melanom, Hodgkin-Lymphom und anderen häufigen bösartigen Erkrankungen [28]. Im Vergleich zur Normalbevölkerung ist das Risiko für einen Patienten mit einer infizierten Hüftprothese zu versterben um das 3,6-fache erhöht [44].

Patienten mit PPI haben einen bis zu 2,6-fachen längeren stationären Aufenthalt als Patienten, die aufgrund von aseptischen Indikationen revidiert werden [45]. In einer Arbeit aus dem eigenen Centrum, war die mittlere Verweildauer von Patienten mit PPI des Hüft- und Kniegelenks im Jahr 2015 bei 22 Tage [46]. Die mittlere Verweildauer bei Patienten mit periprothetischer HTEP-Infektion war ca. 1,5-mal länger als für Patienten mit periprothetischen Infektionen des Kniegelenks [46]. Die durchschnittlichen Gesamtkosten für eine Revision einer infizierten HTEP lagen bei 38.000 € [46]. Die nicht durch das deutsche Erlössystem gedeckten Kosten waren bei Patienten mit einer infizierten HTEP im Mittel 5-mal so hoch (– 8585 €) als das Kostendefizit für einen Patienten mit infizierter Knieendoprothese (– 1638 €) [46]. In den USA werden die lebenslangen Behandlungskosten eines Patienten mit infizierter Hüftendoprothese auf etwa 390.000 \$ geschätzt [47]. Die jährlichen Gesamtkosten durch infizierten Totalendoprothesen wurden im Jahr 2017 auf über 1 Milliarde \$ beziffert und eine Schätzung ergab einen Anstieg auf über 1.8 Mrd. \$ bis zum Jahr 2030 [48]. Auch wenn medizinische Leistungen in den USA deutlich teurer sind, ist in Deutschland ein ähnlicher Kostenanstieg in den nächsten Jahren zu erwarten.



### 1.3 Entstehungsmechanismen und Risikofaktoren für periprotetische Infektionen

Etwa zwei Drittel der PPI werden durch die intraoperative Inokulation von Mikroorganismen verursacht [49]. Frühe Infektionen werden typischerweise durch hoch virulente Erreger (z.B. *Staphylococcus aureus*, Streptokokken, Enterokokken) verursacht. Bei Spätinfektionen werden häufig niedrig virulente Erreger (z.B. koagulase-negative Staphylokokken, *Cutibacterium spp.*) nachgewiesen, sog. Low-grade-Infektionen [49, 50]. Ein weiterer wichtiger Infektionsweg ist die hämatogene Besiedelung durch Ausbreitung des Erregers eines anderen Infektionsherdes [51]. Die hohe Vaskularität des periprotetischen Gewebes setzt die Prothese in den ersten Jahren nach der Implantation dem höchsten Risiko einer hämatogenen Infektion aus. In der Regel treten bei den Patienten nach einer schmerzfreien postoperativen Phase akute klinische Symptome auf [51]. Der Anteil hämatogener PPI wird auf 20 - 25% aller PPI geschätzt [51]. Das PPI-Risiko nach einer Bakteriämie mit *Staphylococcus aureus* wird mit bis zu 34 % angegeben [52]. Da es aber keine Definitionskriterien gibt und der Infektionsweg häufig nicht sicher nachzuweisen ist, bleibt die tatsächliche Inzidenz unbekannt. Typische Herde sind Infektionen der Harnwege (z.B. *Escherichia coli*), des Darmes (z.B. Streptokokken), der Atemwege (z.B. Pneumokokken) oder der Weichteile (z.B. *Staphylococcus aureus*). Im Rahmen einer zahnärztlichen Behandlung kann ebenfalls eine hämatogene Streuung auftreten (z.B. Streptokokken) [53]. Infektionen von intravaskulären Devices (z.B. Herzschrittmacher, Portsysteme, Kunstherzklappen oder intravaskuläre Katheter) stellen ebenfalls ein (schwer kalkulierbares) Risiko für eine hämatogene Infektion einer Endoprothese dar. Fremdmaterial und nekrotisches Gewebe ist aufgrund der fehlenden Immunkompetenz hoch anfällig für eine bakterielle Besiedelung [54]. Für die Entstehung einer PPI wird eine 100-fach geringere Anzahl an Bakterien benötigt als für die bakterielle Infektion eines nativen Gelenks [55].

Ist es zu einer bakteriellen Besiedelung des Gelenkes gekommen ist, beginnt das „Race for the surface“. Dieses Konzept ist weithin als Theorie akzeptiert, die am besten den Wettbewerb zwischen Wirtszellen und Bakterien um die Besiedelung des Implantates beschreiben [56]. Haben die Bakterien das Rennen gewonnen, bildet sich ein Biofilm auf der Endoprothesenoberfläche aus [57]. Dabei befinden sich die Bakterien in einem reduzierten metabolischen Stadium und teilen sich langsamer [58]. In Form eines Biofilmes schützen sich die Erreger vor der Immunabwehr und werden für Antibiotika weniger angreifbar [59].

Die Einteilung der PPI erfolgt typischerweise nach dem Zeitpunkt der klinischen Erscheinung und Symptombdauer [49, 50]. Bei akuten Infektionen mit Zeitabstand < 4 Wochen nach der Operation oder Symptombdauer < 3 Wochen (bei hämatogenen Infektionen) ist es möglich, den frühen (unreifen) Biofilm ohne Prothesenwechsel zu eradizieren [49, 50]. In allen anderen Situationen, d.h. Zeitabstand > 4 Wochen nach der Operation oder Symptombdauer > 3 Wochen, spricht man von einer chronischen Infektion, bei welcher ein reifer Biofilm vorhanden und eine Eradikation nur mit einem vollständigen Prothesenwechsel möglich ist [49, 50]. Bei hämatogener Ursache sind außerdem die Identifikation und Behandlung des Fokus wichtig.

In über 50 % kommt es bei einer PPI zu einem chronischen Krankheitsverlauf [60], daher hat die Prävention eine enorme Bedeutung. Zahlreiche Risikofaktoren sind bisher bekannt, die durch eine Modifikation das Risiko für eine PPI theoretisch reduzieren können [61, 62]. Unterschieden werden dabei patientenspezifische und operationsspezifische Faktoren.

Zu den patientenspezifischen Risikofaktoren, welche potenziell modifizierbar sind, zählen u.a. die präoperative Anämie [63, 64], die Adipositas [61, 65], Malnutrition [61, 65], hohe Blutzuckerwerte (bei Diabetes mellitus) [66], der Vitamin D-Mangel [67, 68], Tabakkonsum [69], schlechter Zahnstatus [70] und intravenöser Drogenkonsum [71]. Darüber hinaus erhöht eine intraartikuläre Kortikosteroid-Injektion die weniger als drei Monate zurückliegt das PPI-Risiko [72]. Die Optimierung dieser modifizierbaren Risikofaktoren kann zur Reduktion des PPI-Risikos beitragen [61]. Zu den weniger modifizierbaren patientenspezifischen Risikofaktoren zählen u.a. die rheumatoide Arthritis [73], kardiovaskuläre Erkrankungen (Herzrhythmusstörungen, koronare Herzkrankheit, pulmonale Bluthochdruck, Herzinsuffizienz oder periphere Gefäßerkrankungen) [74], chronische Nierenerkrankungen [75], chronische Lebererkrankungen [76], ein immungeschwächter Status (aufgrund von onkologischen Erkrankungen oder einer Organtransplantation), das Humane Immundefizienz-Virus (HIV) [76] und psychiatrische Erkrankungen [74].

Zu den operationsspezifischen Risikofaktoren zählen u.a. Voroperationen [77], eine posttraumatische Koxarthrose [78], eine vorbestehende oder aktive Infektion des betroffenen Gelenks [79, 80], vorherige PPI desselben oder eines anderen Gelenks [81], und die Operationsdauer [82]. In einer Studie primärer HTEPs waren Operationszeiten von mehr als 80 Minuten mit einem erhöhten PPI-Risiko assoziiert [82]. Aufgrund von postoperativen

Blutungskomplikationen haben Patienten mit Gerinnungsstörungen [83] oder mit therapeutischer Antikoagulation [84] ebenfalls ein erhöhtes Risiko für eine PPI. Patienten, die bei einer postoperativen Blutungsanämie eine allogene Bluttransfusion erhalten, zeigen ebenfalls ein erhöhtes Risiko für eine PPI [85]. Durch die Minimierung von Blutungen und des Blutverlustes (u.a. durch intraoperative Gabe von Tranexamsäure und Verzicht auf Drainagen) sowie die Erhöhung und Ausschöpfung der Anämietoleranz mittels „Patient Blood Management“ kann daher das Risiko für eine PPI reduziert werden [86, 87].

Ein weit verbreitetes Instrument zur Risikostratifizierung anhand von Patientenfaktoren ist der Charlson Comorbidity Index (CCI) - ein gewichtsadjustiertes Scoring-System zur Vorhersage des Mortalitätsrisikos auf Grundlage von Komorbiditäten [88]. Die Höhe des CCI-Scores korreliert mit dem PPI-Risiko [89]. Ein speziell für Endprothesenpatienten geschaffenes Klassifikationssystem zur Einteilung von systemischen Komorbiditäten und lokalen Beeinträchtigungen der Weichteile ist die McPherson-Klassifikation, welche Patienten nach Faktoren kategorisiert, welche für eine PPI prädisponieren (oder deren Fortbestehen begünstigen) [90] (Tab. 1).

| <b>Tab 1. Host- und Extremitätenstatus nach McPherson et al. (adaptiert nach [90])</b>  |       |  |
|---|-------|--|
| <b>Host (Immunstatus)</b>   | Typ A | keine kompromittierenden Faktoren <sup>a</sup>   |
|   | Typ B | bis 2 Faktoren <sup>a</sup>  |
|   | Typ C | > 2 Faktoren <sup>a</sup> oder 1 der folgenden Kriterien:<br>- Absolute Neutrophilenzahl <1000/mm <sup>3</sup><br>- CD4-T-Zellzahl <100/mm <sup>3</sup><br>- Intravenöser Drogenabusus<br>- Chronische aktive Infektion an anderer Stelle<br>- Dysplasie oder Neoplasie des Immunsystems |
| <b>Extremitäten (Lokalbefund)</b>   | Typ 1 | keine kompromittierenden Faktoren <sup>b</sup>   |
|   | Typ 2 | bis 2 Faktoren <sup>b</sup>  |
|   | Typ 3 | > 2 Faktoren <sup>b</sup>  |
| <sup>a</sup> <b>Systemische Faktoren:</b> Alter >80 Jahre, Alkoholismus, Nikotinabusus, Dauerkatheter, Malnutrition (Albumin <3.0 g/dl), Diabetes mellitus, Leberinsuffizienz, Niereninsuffizienz, respiratorische Insuffizienz, Immunsuppressiva (Methotrexat, Prednisolon, Cyclosporin), Malignom, entzündliche Systemerkrankung (rheumatoide Arthritis, systemischer Lupus erythematodes), Immunschwächeerkrankung (HIV, AIDS) |       |  |
| <sup>b</sup> <b>Lokale Faktoren:</b> aktive Infektion >3 Monate, multiple Zugänge, Weichteildefekte durch Trauma, Abszessformation >8cm <sup>2</sup> , Fistel, periprothetische Fraktur, Radiotherapie, arterielle Verschlusskrankheit, chronische venöse Insuffizienz  |       |  |

Neben der Optimierung von patienten- und operationsspezifischen Risikofaktoren gibt es weitere Maßnahmen zur Hygiene und Infektionsprophylaxe, mit welchen das Risiko einer PPI reduziert werden kann [61]. Zur Vorbereitung des Operationsgebiets wird aktuell die Verwendung von Lösungen auf Chlorhexidin-Gluconat-Basis empfohlen, da es durch die Zerstörung der Zellmembranen von Bakterien länger wirksam ist als Povidon-Iod [91]. Es ist eindeutig belegt, dass eine perioperative Antibiotikaprophylaxe das Infektionsrisiko reduziert [92]. Eine verlängerte Gabe von systemischen Antibiotika scheint nach heutigem Wissensstands keinen Einfluss auf die Häufigkeit von PPI zu haben [92]. Für die intraoperative Lavage mit antiseptischen Lösungen gibt es kontroverse Daten, wie dadurch das Infektionsrisiko beeinflusst wird [61]. Das gleiche gilt für die Anwendung von lokalen Antibiotikaträgern, wie beispielsweise antibiotikahaltiger PMMA oder Antibiotikapulver [93]. Durch die Implementierung eines *Staphylococcus aureus* Screening-Programms kann die Rate an PPI gesenkt werden [94, 95]. Bei positiven Nasenabstrichen wird die Anwendung von Mupirocin-Nasensalbe zweimal täglich und ein tägliches Bad mit Chlorhexidin für fünf Tage unmittelbar vor der Operation empfohlen [61]. Patienten mit Methicillin-resistenten *Staphylococcus aureus* können von einer Gabe Vancomycin zusammen mit dem üblichen perioperativen Antibiotikum profitieren [96]. Es wurden wiederholt unterschiedliche technische Vorrichtungen zur Reduktion der bakteriellen Kontamination von Luft und Operationsgebiet vorgeschlagen, einschließlich der Verwendung von ultraviolettem Licht, „Laminar Air Flow“ und ventilierten Operationsanzügen. Es gibt dafür aber kaum Belege, dass dadurch das PPI-Risiko reduziert werden kann [97, 98]. Es gibt allerdings Evidenz, dass die mikrobielle Belastung im Operationssaal stark mit der Bewegung und der Anzahl des anwesenden Personals korreliert und daher auf ein Minimum zu reduzieren ist [99, 100].

#### **1.4 Diagnosestellung: Ein schmaler Grat zwischen Unter- und Überdiagnostik**

Einer der schwierigsten Aspekte des klinischen Managements ist die schnelle und genaue Diagnose. Trotz der zunehmenden Literatur zu diagnostischen Strategien gibt es immer noch Probleme bei der Festlegung einer definitiven Diagnose, insbesondere vor und während eines Revisionseingriffs. Es gibt es bis heute keinen Goldstandard-Test, der eine PPI sicher diagnostizieren bzw. ausschließen kann. Es sind mehrere Definitionskriterien geschaffen worden, welche sich aus unterschiedlichen Kombinationen diagnostischer Tests mit

uneinheitlichen Schwellenwerten zusammensetzen. In den letzten Jahren sind viele neue diagnostische Biomarker hinzugekommen, was die Entscheidung hinsichtlich ihrer Einbindung in die Diagnostik und Ergebnisinterpretation weiter erschwert. Schließlich stellen Patienten, die einer PPI-Diagnostik unterzogen werden, eine heterogene Gruppe dar, in unterschiedlichen klinischen Szenarien und Verdachtsgraden einer PPI.

Ein Patient mit Komponentenfehlstellung und negativen Entzündungsparametern (geringer Infektionsverdacht) stellt das Team vor andere diagnostische Herausforderungen als ein Patient mit eitriger Wundsekretion (hoher Infektionsverdacht). Patientenspezifische Faktoren (z.B. entzündliche Gelenkerkrankungen, Metallose, Frakturen), Infektionsfaktoren (z.B. Chronizität der Infektion, langsam wachsende Erreger, Antibiotikatherapie) und unterschiedliche Analysetechniken können die Schwellenwerte und Zuverlässigkeit der diagnostischen Tests verändern bzw. verfälschen, was die Umsetzung von standardisierten Diagnosekriterien erschwert. Insbesondere bei der Abklärung von Low-grade-Infektionen befindet man sich häufig auf einem schmalen Grat zwischen Unter- und Überdiagnostik.

In den letzten zwei Jahrzehnten wurden verschiedene Definitionskriterien vorgeschlagen, die durch eine Kombination von Untersuchungsmethoden die Diagnose einer PPI erarbeiten. Eine universell akzeptierte Definition existiert bis heute nicht, daran änderten auch die Konsensus-Konferenzen (International Consensus Meeting – ICM) im Jahr 2013 und 2018 nichts, welche mit dem Ziel einer Standardisierung von Diagnostik und Therapie der PPI abgehalten wurden [101, 102].

Die von Zimmerli et al. [49, 50, 103] vorgeschlagenen Definitionskriterien, waren die ersten, welche die erschwerte Diagnostik von Low-grade-Infektionen mit einbezogen. Während einzelnes Wachstum eines hoch virulenten Erregers (z.B. *Staphylococcus aureus*) mit hoher Wahrscheinlichkeit auf eine PPI hindeutet, ist bei Mikroorganismen mit geringer Virulenz, die Teil der normalen Hautflora (z. B. koagulase-negative Staphylokokken und *Cutibacterium acnes*) sind, die Unterscheidung zwischen Kontaminanten und Krankheitserreger schwieriger. In diesen Fällen kann ein zusätzliches Kriterium helfen, die pathogene Rolle des Erregers zu bestimmen. Diese hoch sensitiven Definitionskriterien, welche später um die Sonikation des Prothesenmaterials ergänzt wurden [50, 103], wurden auch in den Studien der vorliegenden Arbeit verwendet (Tab. 2).

| <b>Tab. 2 Definition der periprothetischen Infektion (PPI): Vorliegen einer PPI bei <math>\geq 1</math> erfülltem Kriterium (adaptiert nach [49, 50, 103])</b> |  |
|--|--|
| <b>Untersuchung</b>  | <b>Kriterium</b>   |
| <i>Klinik</i>  | Fistel <i>oder</i> Eiter um die Prothese   |
| <i>Zellzahl im Punktat<sup>a</sup></i>   | $>2000/\mu\text{l}$ Leukozyten <i>oder</i> $>70\%$ Granulozyten-Anteil (polymorphnukleäre Zellen)  |
| <i>Histologie</i>  | Akute Entzündung im periprothetischen Gewebe <sup>b</sup>  |
| <i>Mikrobiologie</i>   | Erregernachweis in<br>- Synovialflüssigkeit <i>oder</i><br>- $\geq 1$ Gewebeprobe bei hoch virulenten Erregern <i>oder</i><br>- $\geq 2$ Gewebeproben bei niedrig virulenten Erregern <i>oder</i><br>- Sonikat $\geq 50$ Kolonien/ml |
| <sup>a</sup> Bei rheumatischer Arthropathie, Luxationen, periprothetischer Fraktur und 6 Wochen postoperativ nicht verwertbar.                                 |  |
| <sup>b</sup> Akute Entzündung definiert als $\geq 2$ Granulozyten pro high-power Gesichtsfeld (= Typ 2 oder 3 nach Krenn und Morawietz).                       |  |

Zwei klinische Kriterien sind beweisend für eine PPI: eine eitrig-sekretorische Prothese bzw. eine Fistel im Bereich der Prothese [49, 50, 103]. Erhöhte Entzündungsparameter im Blutserum wie das C-reaktive Protein (CRP) sind richtungsweisend, jedoch bei Low-grade-Infektionen in bis zu 23 % der Fälle normwertig [104]. Die Mikrobiologie ist in etwa 10 - 30 % der PPI negativ [103]. Zytologische und histologische Methoden haben eine höhere Sensitivität als mikrobiologische Untersuchungen, insbesondere nach einer Antibiotikatherapie [105, 106]. Durch die Sonikation von Prothesenmaterial können Erreger von der Implantatoberfläche abgelöst und mittels Kulturen nachgewiesen werden [107, 108]. Die Sensitivität ist bei chronischen PPI und nach Antibiotikatherapie höher als bei konventionellen Gewebeproben, da die im Biofilm geschützten Bakterien trotz Antibiotika überleben [109].

Koagulase-negative Staphylokokken wurden historisch selten als Krankheitserreger betrachtet, vor allem aufgrund ihrer mutmaßlich indolenten Natur, ihres Vorkommens auf der normalen Hautflora und ihrer Rolle bei der Aufrechterhaltung des menschlichen Mikrobioms. Diese niedrig virulenten Bakterien sind aber heute als echte Pathogene anerkannt und bei etwa einem Drittel der chronischen PPI werden diese typischen Hauterreger nachgewiesen [110]. Bei etwa 10 % der PPI wird ein *Cutibacterium* kultiviert [110] – ein weiterer Hauterreger, für welchen die Pathogenität schwer einzuschätzen ist. Der Nachweis dieser niedrig virulenten Erreger in nur einer Probe kann daher (eher) für eine Kontamination sprechen, sofern kein anderes Kriterium erfüllt ist [111]. An dieser Stelle ergibt sich aber die diagnostische Unsicherheit, denn

auch ein singuläres Wachstum kann relevant sein für das zukünftige Infektions- und Revisionsrisiko, wie eine rezente Registerstudie zeigt [112]. Auf diese Problematik wird in einer Studie (**Arbeit 2**) eingegangen.

In den letzten Jahren wurden neue Biomarker in der Synovialflüssigkeit (z.B. alpha-Defensin, Leukozytenesterase, synoviales CRP, synoviales D-Dimer, synoviales D-Lactat, Lipocalin, Calprotectin) vorgeschlagen, welche bei unklaren Befunden helfen können, eine Diagnose zu stellen [62]. Molekulare Methoden, wie die Polymerase-Ketten-Reaktion (PCR) oder das Next Generation Sequencing (NGS), befinden sich aktuell in der klinischen Validierungsphase, zeigen aber jetzt schon das Problem, dass sie hoch sensitiv und wenig spezifisch sind und die Schwierigkeit der Unterscheidung zwischen Kontamination und klinisch relevanten Pathogenen eher verschärfen [62].

Die erste Definition für PPI, die weltweit breite Anwendung gefunden hat, wurde 2011 von der Musculoskeletal Infection Society (MSIS) entwickelt [113] (Tab. 3) und am International Consensus Meeting (ICM) 2013 in Philadelphia, Pennsylvania (USA) etwas modifiziert [101].

| <b>Tab. 3 2011 Musculoskeletal Infection Society (MSIS) Definition der periprothetischen Infektion (PPI)<br/>(adaptiert nach [113])</b>   |
|---|
| Die Infektion ist bestätigt, wenn 1 Major-Kriterium oder 4 von 6 Minor-Kriterien vorliegen  |
| <b>Major-Kriterien</b>  |
| <ul style="list-style-type: none"> <li>• 2 positive Ergebnisse des gleichen Erregers in konventionellen Kulturen</li> <li>• Fistel mit Verbindung zum Gelenk oder Visualisierung der Prothese</li> </ul>  |
| <b>Minor-Kriterien</b>  |
| <ul style="list-style-type: none"> <li>• CRP (&gt; 10 mg/L) oder BSG (&gt; 30 mm/h)</li> <li>• Synoviale Leukozytenzahl (&gt; 3000 Zellen/mL) oder LE (++)</li> <li>• Granulozyten-Anteil (&gt; 80 %)</li> <li>• Eiter im betroffenen Gelenk</li> <li>• 1 positive Erregerkultur aus periprothetischem Gewebe oder Flüssigkeit</li> <li>• Positive Histologie (&gt; 5 neutrophile Granulozyten / 5 Gesichtsfelder bei 400-facher Vergrößerung)</li> </ul> |
| C-reaktives Protein (CRP); Blutsenkungsgeschwindigkeit (BSG); Leukozyten-Esterase (LE).   |

Aufgrund der niedrigen Sensitivität bei der Erkennung von Low-grade-Infektionen wurde beim ICM 2018 ein gewichtsadjustiertes Scoring-System von Parvizi et al., welches an einer selektierten Patientenkohorte validiert wurde, vorgestellt [114] (Tab. 4).

| <b>Tab. 4 2018 International Consensus Meeting (ICM) Definition der periprothetischen Infektion (PPI) (adaptiert nach [114])</b>   |              |                                   |
|--|--------------|-----------------------------------|
| <b>Major-Kriterien</b>   |              |                                   |
| 1. 2 positive Ergebnisse des gleichen Erregers in konventionellen Kulturen ODER  |              | Infektion                         |
| 2. Fistel mit Verbindung zum Gelenk oder Visualisierung der Prothese ODER  |              |                                   |
| <b>Minor-Kriterien</b>   |              |                                   |
| <b>A. Präoperative Diagnostik</b>  | <b>Score</b> | <b>Befund</b>                     |
| <i>Blutserum</i>   |              |                                   |
| 1. CRP (>1 mg/dL) oder D-Dimer (>860 ng/mL)  | 2            | ≥6: Infektion                     |
| 2. BSG (>30 mm/h)  | 1            | 2-5: Mögliche Infektion           |
| <i>Synovialflüssigkeit</i>   |              |                                   |
| 1. Synoviale Leukozytenzahl (>3000 cells/mL) oder LE (++)  | 3            | 0-1: Keine Infektion              |
| 2. Alpha-Defensin positiv  | 3            |                                   |
| 3. Erhöhter Granulozyten-Anteil (>80 %)  | 2            |                                   |
| 4. Erhöhtes synoviales CRP (>6.9 mg/L)   | 1            |                                   |
| <b>B. Intraoperative Diagnostik<sup>a</sup></b>  |              |                                   |
| 1. Präoperativer Score   | -            | ≥6: Infektion                     |
| 2. Positive Histologie   | 3            | 4-5: Nicht eindeutig <sup>b</sup> |
| 3. Eiter   | 3            | ≤ 3: Keine Infektion              |
| 4. ≥1 positive Erregerkultur   | 2            |                                   |
| C-reaktives Protein (CRP); Blutsenkungsgeschwindigkeit (BSG); Leukozyten-Esterase (LE).  |              |                                   |
| <sup>a</sup> Bei Patienten mit nicht eindeutigen präoperativen Minor-Kriterien können auch operative Kriterien herangezogen werden, um die Infektionsdefinition zu erfüllen. |              |                                   |
| <sup>b</sup> Erwägung weiterer molekularer Diagnostik, z.B. Next-Generation-Sequencing.  |              |                                   |

Diese sog. 2018 ICM-Kriterien wurden aber nur von 68 % der Delegierten unterstützt und von der European Bone and Joint Infection Society (EBJIS) nicht befürwortet [102]. Im Jahr 2021 wurde schließlich von der EBJIS ein neues Konzept einer dreistufigen "Ampel"-Definition vorgeschlagen, welche die Kategorien „Infection confirmed“, „Infection likely“ und „Infection unlikely“ beinhaltet [115] (Tab. 5).

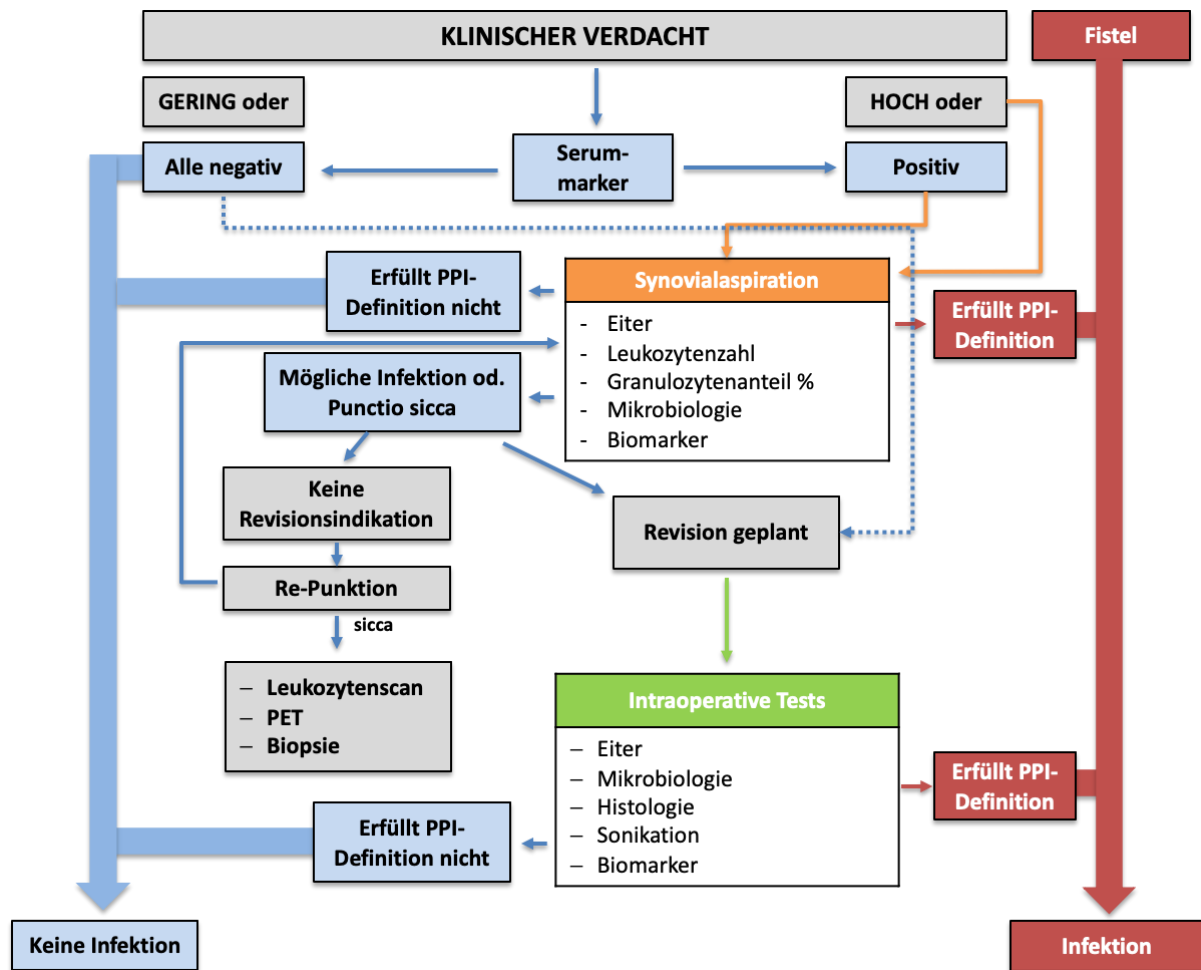


| <b>Tab. 5 European Bone and Joint Infection Society (EBJIS) Definition der periprothetischen Infektion (PPI) (adaptiert nach [115])</b> |  |   |  |
|---|--|---|--|
|   | <b>Infektion unwahrscheinlich</b><br>(alle Variablen negativ)  | <b>Infektion wahrscheinlich</b><br>(min. zwei Variablen positiv)  | <b>Infektion bestätigt</b><br>(min. eine Variable positiv)               |
| <b>Klinik und Blutserum</b>   |  |   |  |
| <i>Klinik</i>   | Eindeutig andere Ursachen für den Funktionsverlust des Implantats (z.B. Fraktur, Implantatbruch, Malposition, Tumor) | 1. Radiologische Zeichen einer Lockerung innerhalb von 5 Jahren<br>2. Vorherige Wundheilungsstörung<br>3. Bekanntes Fieber oder Bakteriämie<br>4. Eiter um die Prothese | Fistel mit Verbindung zum Gelenk oder Visualisierung der Prothese        |
| <i>C-reaktives Protein</i>  |  | > 10mg/l (1 mg/dl)  |  |
| <b>Synovialflüssigkeit</b>  |  |   |  |
| <i>Leukozytenzahl im Punktat (Zellen/<math>\mu</math>l)</i>   | $\leq 1500$  | > 1500  | > 3000   |
| <i>Polymorphkernige neutrophile Granulozyten (%)</i>  | $\leq 65$  | > 65  | > 80   |
| <i>Alpha-Defensin</i>   |  |   | Positiver Nachweis im Immunoassay oder im Lateral Flow Immunoassay       |
| <b>Mikrobiologie</b>  |  |   |  |
| <i>Präoperatives Punktat Synovialflüssigkeit</i>  |  | Positives Kulturergebnis  |  |
| <i>Intraoperatives Punktat oder Gewebe</i>  | Alle Proben negativ  | einzelne positive Probe   | $\geq$ zwei positive Proben mit dem gleichen Erreger                     |
| <i>Sonikation</i>   | Kein Wachstum  | Wachstum $\leq 50$ koloniebildende Einheiten (KBE)/ml   | Wachstum > 50 koloniebildende Einheiten (KBE)/ml                         |
| <b>Histologie</b>   |  |   |  |
| <i>High-power Field (HPF; 400x Vergrößerung)</i>  | Negativ  | $\geq 5$ neutrophile Granulozyten in einem HPF  | $\geq 5$ neutrophile Granulozyten in $\geq 5$ HPF oder sichtbare Erreger |
| <b>Sonstiges</b>  |  |   |  |
| <i>Nuklearmedizin</i>   | Negative 3-Phasen-Szintigraphie  | Positive Leukozyten-Szintigraphie   |  |

Bildgebende Verfahren haben eine untergeordnete Rolle in der Diagnosestellung der PPI. Frühe Auffälligkeiten im Nativröntgen (z.B. Ossifikationen, Prothesenlockerung) können auf eine PPI hinweisen [116]. Eine Computer- oder Magnetresonanztomographie ist bei Verdacht auf eine Abszedierung (Psoasloge, Oberschenkel) oder zur Fokussuche sinnvoll. Sowohl mit einer Leukozytenszintigraphie als auch mittels Positronen-Emissions-Tomographie (PET) ist eine

definitive Diagnose, insbesondere von Low-grade-Infektionen, nicht möglich [117]. Daher sind nuklearmedizinische Verfahren nur als letzte Instanz sinnvoll, beispielsweise nach wiederholten trockenen Punktionen und fehlender Revisionsindikation, und können lediglich einen Infektionsverdacht ermöglichen bzw. erhärten.

Unabhängig von der verwendeten Definition ist für eine möglichst genaue Diagnose die Kombination aus Klinik, Labor, Mikrobiologie, Histopathologie und bildgebenden Untersuchungen wichtig. Jede diagnostische Abklärung sollte auf einem klinischen Verdacht basieren (Abb. 2). In der Regel werden dann diagnostischen Tests schrittweise durchgeführt, beginnend mit nicht-invasiven Tests (d.h. Entzündungsparameter im Blutserum), welche bei kombinierter Anwendung bereits einen sehr hohen negativen Vorhersagewert aufweisen [118]. Nur wenn diese Tests oder die Klinik eine PPI weiter vermuten lassen, sollten invasivere Tests durchgeführt werden. Typischerweise erfolgt eine Gelenkpunktion zur Gewinnung von Synovialflüssigkeit. Wenn die Befunde aus der Synovialflüssigkeit für eine Infektion verdächtig sind oder diese bestätigen, erfolgt in der Regel der Revisionseingriff mit weiteren intraoperativen Tests, welche die Diagnose bestätigen und das postoperative Management bestimmen. Wenn wiederholt keine Synovialflüssigkeit gewonnen werden kann oder die Befunde unklar bleiben, kann eine Biopsie zur Gewinnung von Gewebeproben weiterhelfen eine Diagnose zu stellen [119, 120].



**Abb. 2** Beispiel eines diagnostischen Algorithmus basierend auf dem klinischen Infektionsverdacht. Modifiziert aus: [119] (mit freundlicher Genehmigung, © 2019 Elsevier Masson SAS).

## 1.5 Aktuelle Therapiekonzepte bei periprosthetischen Infektionen

Das Ziel einer optimalen Therapie ist ein funktionierendes, schmerzfreies, künstliches Hüftgelenk und die Heilung der Infektion durch ein Verfahren mit geringem Komplikations-, Morbiditäts- und Mortalitätsrisiko. Eine Antibiotikatherapie allein, ohne chirurgische Therapie, ist in den meisten Fällen erfolglos - ein sorgfältiges chirurgisches Débridement ist integraler Bestandteil einer jeden therapeutischen Strategie. Die Art und Dauer der Therapie richtet sich traditionell nach dem Zeitpunkt der klinischen Manifestation bzw. Symptombdauer.

Bei einer akuten PPI der Hüfte kann ein Prothesenerhalt mit Wechsel der mobilen Teile, ein sog. „Debridement, antibiotics and implant retention“ – DAIR, durchgeführt werden mit

Erfolgsraten von durchschnittlich 70 %. [121]. Häufig wird propagiert, dass der Wechsel der mobilen Teile ein entscheidender Bestandteil des Prothesenerhalts ist. Die bessere Übersicht und der theoretische Vorteil des sorgfältigeren Débridements liegen auf der Hand. Allerdings gibt es keine eindeutige Evidenz, dass dadurch die Erfolgsraten wirklich verbessert werden [121]. Die noch größeren Schwierigkeiten ergeben sich beim akuten hämatogenen Spätinfekt, welcher häufig mit einem DAIR behandelt wird [121]. Aufgrund einer kurzen Symptombdauer bei einer ansonsten gut fixierten HTEP wird häufig von einer hämatogenen Besiedelung ohne reifen Biofilm ausgegangen, ohne dies aber beweisen zu können. Es ist anzunehmen, dass es sich dabei um eine heterogene Patientengruppe handelt, die sowohl Patienten mit kürzlich erfolgter bakterieller Besiedelung als auch Patienten mit latenten, chronischen Infektionen mit etabliertem Biofilm beinhaltet, bei welchen es erst kürzlich zu einem akuten Ausbruch kam. Die deutlich schlechteren Erfolgsraten von unter 50 % sprechen dafür, dass das DAIR in vielen Fällen aufgrund der diagnostischen Unsicherheit eine inadäquate Therapie der akuten Spätinfektion darstellt [122, 123].

Chronische PPI erfordern eine Resektionsarthroplastik, entweder als einzeitigen Prothesenwechsel (Entfernung der infizierten Hüftprothese und Reimplantation eines neuen Implantats im selben Eingriff) oder als zweizeitigen Wechsel. In den letzten drei Jahrzehnten wurde angenommen, dass durch einen zweizeitigen Wechsel mit Etablierung eines prothesefreien Intervalls, die Erfolgsraten verbessert werden können. Es ist naheliegend, dass ein wiederholtes Débridement und Lavage vorteilhaft ist, eine Reduktion der Erregerzahl zu erzielen. Außerdem kann eine lokale Antibiotikatherapie erfolgen, welche über das Einsetzen eines temporären Platzhalters - sog. Spacer - ermöglicht wird [124]. Diese Gelenkspacer, bestehend aus antibiotikabeladenen Polymethylmethacrylat (PMMA), ermöglichen zusätzlich einen Funktionserhalt im prothesefreien Intervall und verhindern die Kontraktur der Weichteile [125].

Großer Nachteil von artikulierenden Hüftgelenkspacer sind spacer-assoziierte Komplikationen, insbesondere bei schlechten Knochen- und Weichteilverhältnissen, die häufig bei chronischen Infektionen vorliegen [126]. Während der Funktionserhalt mittels Hüftspacer evident ist, gibt es bisher kaum Belege, dass die lokale Antibiotikatherapie einen klinischen Vorteil bietet [124]. Auf diese Problematik wird in der vorliegenden Arbeit im Besonderen eingegangen (**Arbeit 1, Arbeit 3, Arbeit 4**). Der einzeitige Prothesenwechsel wurde in der Vergangenheit nur von

wenigen Chirurgen bei selektierten Patienten mit bestimmten klinischen und mikrobiologischen Voraussetzungen durchgeführt, mit vergleichbaren Erfolgsraten [127–129]. Es gibt aber zunehmend Hinweise, dass auch bei nicht selektionierten Patienten mit einem einzeitigen Prothesenwechsel vergleichbare Infekteradikationsraten erzielt und gleichzeitig das Komplikationsrisiko sowie die Behandlungskosten deutlich gesenkt werden [130].

Parallel zur Erregerreduktion durch das Débridement erfolgt eine systemische antimikrobielle Therapie, die sich nach dem Erregernachweis und der Empfindlichkeitsprüfung richtet. Die optimale Dauer der Therapie ist nicht endgültig geklärt. In einer randomisierten, kontrollierten Studie wurde eine 6-wöchige mit einer 12-wöchigen Antibiotikatherapie bei Patienten mit PPI, die entweder mit DAIR oder ein- oder zweizeitigem Wechsel behandelt wurden, verglichen [131]. Innerhalb von 2 Jahren trat eine Re-Infektion bei 18 % der Patienten in der 6-Wochen-Gruppe und 9 % in der 12-Wochen-Gruppe auf, so dass eine Nichtunterlegenheit nicht nachgewiesen wurde. Wie die Autoren jedoch bemerkten: "Die meisten Reinfektionen in der 6-Wochen-Gruppe traten bei Patienten auf, die sich einem Débridement mit Implantaterhalt unterzogen hatten". Während früher eine wochenlange intravenöse Therapie erfolgte, konnte mittlerweile gezeigt werden, dass eine orale Therapie gleichwertig ist [132]. Die Gesamtdauer der systemischen antimikrobiellen Therapie bei einem zweizeitigen HTEP-Wechsel beträgt aktuell in der Regel zwölf Wochen.

Unter der Annahme, dass die Erreger im Intervall nicht vollständig eradiziert werden, erfolgt eine bakterizide und biofilm-aktive Therapie für mindestens weitere 6 Wochen nach Reimplantation. Rifampicin, Doxycyclin und Daptomycin sind die wichtigsten biofilm-aktiven Antibiotika für die meisten grampositiven Erreger. Eine therapeutische Herausforderung stellen die sog. Problemerreger dar, für welche biofilm-aktive Antibiotika nicht wirksam sind. Einige Autoren empfehlen auch für Patienten, die ein DAIR bei akuter PPI erhalten haben, Antibiotika für mindestens ein Jahr [36]. Der Effekt der biofilm-aktiven bzw. biofilm-eradizierenden Therapie scheint aber nur beim kompletten Prothesenwechsel ausgeprägt zu sein [133]. Zusätzlich zu den typischen Problemerregern - Rifampicin-resistente Staphylokokken, Ciprofloxacin-resistente gram-negative Bakterien und Fungi – zeigen Streptokokken eine sehr hohe Reinfektionsrate [134]. Bei diesen Patienten ist auch durch einen zweizeitigen Prothesenwechsel eine Infekteradikation häufig nicht möglich, sodass heute eine antibiotische Langzeit-Suppressionstherapie empfohlen wird [134].

## 1.6 Ziel der Habilitationsschrift

Durch die Weiterentwicklung von diagnostischen Möglichkeiten und chirurgischen Strategien ist die Behandlung der infizierten Hüftendoprothese in einem stetigen Wandel. Um die Ergebnisse weiter zu optimieren und Komplikationsraten zu senken, war das Ziel dieser Habilitationsschrift, wesentliche Konzepte in der Diagnostik und Therapie im Rahmen verschiedener klinischer Szenarien zu evaluieren und folgende Fragestellungen zu beantworten:

- Ist ein zweizeitiges Verfahren unter Verwendung einer temporären Resektionsarthroplastik ein sicheres und effizientes Verfahren zur endoprothetischen Versorgung des Hüftgelenks bei septischer Arthritis? (**Arbeit 1**)
- Wie hoch ist die Inzidenz von periprothetischen Low-grade-Infektionen bei Revisionseingriffen aufgrund vermeintlich aseptischer Hüftprothesenlockerungen und welchen Einfluss haben diese auf die Behandlungsergebnisse? (**Arbeit 2**)
- Ist der zweizeitige Hüftprothesenwechsel ohne Verwendung eines Spacers ein sicheres und effizientes Verfahren zur Behandlung der periprothetischen Infektion bei komplexen Knochen- und Weichteilverhältnissen? (**Arbeit 3**)
- Stellt die Anwendung einer erweiterten Trochanterosteotomie zur Entfernung eines fest integrierten Schaftes im Rahmen eines zweizeitigen septischen Hüftprothesenwechsels ein Risiko für ein schlechteres Outcome dar? (**Arbeit 4**)
- Hat die vorausgegangene Verankerungstechnik einen Einfluss auf die Ergebnisse des zweizeitigen septischen Hüftprothesenwechsels? (**Arbeit 5**)

## 2. Ergebnisse

### 2.1 Die zweizeitige Hüftprothesenimplantation bei septischer Arthritis

Hipfl C, Karczewski D, Oronowicz J, Pumberger M, Perka C, Hardt S

#### **Total hip arthroplasty for destructive septic arthritis of the hip using a two-stage protocol without spacer placement**

Arch Orthop Trauma Surg. 2021 Jun 7.

Link: <https://doi.org/10.1007/s00402-021-03981-2>

Die optimale Therapie von Patienten mit rezidivierender, septischer Arthritis des Hüftgelenks, Arthritis mit begleitender Gelenkdegeneration oder postinfektiöser Arthrose ist nicht geklärt. Aufgrund des heterogenen Erscheinungsbildes und der dürftigen Evidenzlage gibt es keinen Konsens über den Behandlungsalgorithmus dieser Patienten [135].

Analog zum zweizeitigen Prothesenwechsel mit antibiotikahaltigem PMMA-Spacer bei periprothetischen Infektionen [136] hat sich dieses Konzept für die Behandlung der septischen Arthritis des nativen Gelenks verbreitet [137–143]. Dabei erfolgt die Resektion des Hüftgelenks bzw. die Resektionsarthroplastik im ersten Eingriff und die Implantation der HTEP im zweiten Eingriff.

In unserer Arbeit wurde auf das Einsetzen eines PMMA-Spacers im Intervall verzichtet. Die Rationale dafür lässt sich wie folgt zusammenfassen. Die Infektion betrifft in der Regel bei nativen Gelenkinfektionen den Gelenkknorpel, den subchondralen Knochen und die intrakapsulären Weichteile, und das Einsetzen eines Spacers bedingt eine Eröffnung des ansonsten physiologischen Femurmarkraums. Die lokale antimikrobielle Wirkung des Spacers scheint *in vitro* und *in vivo* eine untergeordnete Rolle für die Infekteradikation zu spielen [144]. Es gibt Hinweise, dass es zu einer bakteriellen Kolonisation des Spacers kommt und subinhibitorische Antibiotikaspiegel können theoretisch zum Auftreten resistenter Stämme führen [145]. Bei bis zu 23 % der Patienten treten spacer-assoziierte, mechanische Komplikationen auf, einschließlich Spacerluxation, Spacerbruch und Femurfraktur, welche mit erhöhten Reoperationsraten assoziiert sind [126, 137–143, 146].

Das Ziel dieser Arbeit war die Ergebnisse der zweizeitigen HTEP-Implantation ohne Anwendung eines Hüftspacers bei Patienten mit septischer Arthritis des Hüftgelenks zu untersuchen. Die Patienten erhielten in über 90 % nach einem durchschnittlichen Intervall von 10 Wochen eine zementfreie HTEP. Es konnte gezeigt werden, dass trotz des Verzichts eines Spacers bzw. einer lokalen Antibiotikatherapie, eine vergleichbare Infekteradikation von über 85 % erzielt werden kann [137–143]. Dabei muss berücksichtigt werden, dass die uneinheitlichen Definitionskriterien, sowohl für die Diagnose der septischen Arthritis als auch für den Therapieerfolg, sowie die heterogenen Patientencharakteristika hinsichtlich der Akuität bzw. Chronizität der septischen Arthritis den Literaturvergleich erschwert.

Die Gesamtrate des Wiederauftretens einer Infektion nach HTEP, d.h. einer periprothetischen Infektion, betrug 14 % bei einer mittleren Nachbeobachtungszeit von 62 Monaten. Interessanterweise, wurden bei drei Viertel der Re-Infektionen Erreger nachgewiesen, die sich von dem ursprünglich nachgewiesenen Erreger unterschieden.

Dafür gibt es mehrere mögliche Erklärungen. Erstens, der Erreger wurde während der zweizeitigen HTEP nicht nachgewiesen. Ein Drittel unserer Kohorte war kulturnegativ. Diese hohe Rate an kulturnegativen septischen Arthritiden ist in der Literatur bekannt [143, 147]. Insbesondere bei der Suche nach niedrig virulenten oder atypischen Organismen und bei Patienten mit vorausgegangener antimikrobieller Therapie sind Bakterienkulturen häufig falsch negativ [49, 148]. Zweitens ist es möglich, dass der Patient eine polymikrobielle septische Arthritis hatte, aber die Kulturen wiesen nur den dominanten Erreger nach, was zu einer unzureichenden antibiotischen Therapie der koexistierenden latenten Erreger führte. Schließlich kann es sich bei den neu nachgewiesenen Erregern um eine neue Infektion handeln, die während des zweiten Eingriffs (d.h. der HTEP-Implantation) oder durch hämatogene Streuung entstanden ist [149, 150].

In der zugrundeliegenden Arbeit wurde bei jedem siebten Patienten keine Endoprothese implantiert und die Resektionsarthroplastik stellte die definitive Therapie dar. Während in früheren Studien Patienten, welche keine HTEP-Implantation erhalten haben, nicht erwähnt wurden [138, 139, 142, 143], liegen die berichteten Raten fehlgeschlagener HTEP-Implantationen zwischen 0 % und 29 % [137, 140, 141]. Bereits aus Studien zur chronischen PPI des Hüftgelenks sind hohe Ausfallraten für das zweizeitige Vorgehen bekannt [37, 40].



Inwiefern sich der Verlauf einer permanenten Resektionsarthroplastik im Gegensatz zur permanenten Spacer-Implantation bei jenen Patienten, welche keine HTEP erhalten, unterscheidet, ist nicht bekannt.

Ein Nachteil des Verzichts auf einen Hüftspacer ist die temporäre Beinverkürzung und konsekutive Muskelkontraktur, welche die Reimplantation technisch schwieriger machen kann, insbesondere die Wiederherstellung der Beinlänge. Diese Erfahrungen und Ergebnisse beruhen aber hauptsächlich auf historischen Studien, in welchen das Intervall zwischen Hüftgelenkresektion und HTEP-Implantation mehrere Monate betrug [138, 151, 152]. In der vorliegenden Studie konnte gezeigt werden, dass nach einem mittleren Intervall von 10 Wochen die Beinlänge und das Offset rekonstruiert werden können, und die klinisch-funktionellen Ergebnisse mit jenen Studien vergleichbar sind, in denen artikulierende Spacer verwendet wurden.

Zusammenfassend zeigt diese Arbeit, dass eine zweizeitige HTEP-Implantation mit zementfreier Verankerung ohne Verwendung eines antibiotikahaltigen Spacers eine sichere und effiziente Behandlungsoption für die septische Arthritis des Hüftgelenks darstellt. Zukünftige Arbeiten müssen die optimale Intervalllänge klären und prüfen, ob und bei welchen Patienten eine sofortige, einzeitige HTEP möglich ist, ohne den Patienten einem höheren PPI-Risiko auszusetzen.

<https://doi.org/10.1007/s00402-021-03981-2>

## 2.2 Die unerwartete periprothetische Infektion bei Wechseloperationen aufgrund von vermeintlich aseptischer Hüftprothesenlockerung

Hipfl C, Mooij W, Perka C, Hardt S, Wassilew GI

### **Unexpected low-grade infections in revision hip arthroplasty for aseptic loosening. A single-institution experience of 274 hips**

Bone Joint J. 2021 Jun;103-B(6):1070-1077.

Link: <https://doi.org/10.1302/0301-620X.103B6.BJJ-2020-2002.R1>.

Bis zu 12 % der primären HTEP werden innerhalb von zehn Jahren revidiert, und die PPI ist eine zunehmend diagnostizierte Versagensursache [153, 154]. Infektionen können jahrelang subklinisch bleiben und sich nur durch Schmerzen oder eine Prothesenlockerung äußern [112, 116, 155, 156]. Daher besteht bei jeder Revision aufgrund einer Lockerung der Verdacht, dass eine Low-grade-Infektion Ursache für das Versagen sein könnte [112, 155, 157, 158].

Bei bis zu 35 % der mutmaßlich aseptischen HTEP-Revisionen werden intraoperativ unerwartet positive Erregerkulturen festgestellt [112, 155–159]. Es besteht jedoch kein Konsens über die Bedeutung dieser Befunde und die Behandlung zufällig diagnostizierter Low-grade-Infektionen. Während einige Studien gezeigt haben, dass es das Überleben des Revisionsimplantats nicht beeinträchtigt [116, 157, 159], haben andere Studien erhöhte Re-Revisionen nachgewiesen [112, 156, 158, 160]. Insgesamt gibt es nur wenige Daten und die verfügbaren Studien sind hinsichtlich der Patientenauswahl, der Diagnosekriterien und der Antibiotikaregime sehr heterogen.

Ziel dieser Studie war es, intraoperativen Proben einer konsekutiven Serie von HTEP-Revisionen aufgrund vermeintlich aseptischer Prothesenlockerungen zu analysieren, die Prävalenz von Low-grade-Infektionen anhand von zwei Definitionskriterien zu bestimmen, und die Auswirkungen der Diagnose auf das Prothesenüberleben nach Revision zu untersuchen.

Es wurden 274 HTEP-Revisionen untersucht und bei 28 % der Patienten wurden unerwartet positive intraoperative Proben gefunden, von denen 13 % nach Zimmerli et al.-Kriterien und 3 % nach 2013 ICM-Kriterien als PPI zu definieren waren. 16 % der Patienten hatten nur eine

einzigste positive Kultur, die als Kontamination gewertet wurde. Bei Patienten mit mutmaßlicher Kontamination war die Wahrscheinlichkeit einer erneuten Revision aufgrund einer PPI höher als bei Patienten mit negativen Proben und Patienten mit nach Zimmerli et al.-Kriterien diagnostizierten Low-grade-Infektionen. Diese Ergebnisse stehen im Einklang mit einer Registerstudie, die ebenfalls zeigte, dass eine einzige positive Erregerkultur das Risiko einer erneuten Revision aufgrund einer PPI signifikant erhöht [112].

In der zugrundeliegenden Studie wurde eine geringe Rate an unerwarteten PPI mit zwei positiven Proben vom gleichen Erreger festgestellt (3 %, 9/274) im Vergleich zu anderen Kohortenstudien, welche über eine Rate von bis zu 12 % berichteten [155, 157, 158]. Einige Studien haben gezeigt, dass sich Patienten mit zwei oder mehr positiven Kulturen mit größerer Wahrscheinlichkeit frühzeitiger nach primärer HTEP einer Revisionsoperation unterziehen, was darauf hindeutet, dass frühe Lockerungen mit PPI assoziiert sind [116, 155, 158]. In der vorliegenden Arbeit lag das mediane Prothesenüberleben zum Zeitpunkt der Revision bei 105 Monaten – deutlich höher als in früheren Studien, in denen von Standzeiten zwischen 26 und 66 Monaten berichtet wurde [155, 157, 158]. Die niedrige Prävalenz von PPI mit zwei positiven Proben und der längere Zeitraum zwischen Primär- und Revisionseingriff in unserer Studie könnten darauf hindeuten, dass eine konsequentere präoperative Diagnostik und die sensitiveren Definitionskriterien zu weniger unerwarteten PPI geführt haben. Eine andere Erklärung könnte sein, dass unterschiedliche Ein- und Ausschlusskriterien der Studien, insbesondere die Revisionsindikationen, zu unterschiedlichen Prävalenzen geführt haben [155, 157, 158].

Durch die Anwendung der Sonikation und der Zimmerli et al.-Kriterien wurden in unserer Studie bei 13 % Low-grade-Infektionen diagnostiziert und antibiotisch behandelt, und das infektionsfreie Implantatüberleben war vergleichbar zu den Patienten mit negativen Proben. Dieses Ergebnis stimmt mit mehreren früheren Studien überein, die ebenfalls zeigten, dass Low-grade-Infektionen bei vermuteten aseptischen Revisionen keine Auswirkungen auf das Implantatüberleben haben [157, 159]. In unserer Serie war ein unerwartetes Wachstum in einer einzigen Probe, einschließlich eines Mischwachstums mit verschiedenen Erregern, mit höheren Raten eines späteren, infektbedingten Implantatversagens assoziiert. Während in einigen Studien die Auswirkungen des Wachstums einer einzelnen Probe auf das Überleben des

Implantats nicht analysiert wurden [157, 159], haben andere Studien ebenfalls höhere Revisionsraten für PPI nachgewiesen [112, 156, 160].

Zusammenfassend zeigt diese Arbeit, dass fast ein Drittel der aseptischen HTEP-Lockerungen unerwartet positive intraoperative Proben aufweisen. Nach einem standardisierten Work-up, mit hoch sensitiven Definitionskriterien und einem multidisziplinär geführten Behandlungsprotokoll hatte die Diagnose einer Low-grade-Infektion keinen Einfluss auf das Implantatüberleben nach Revision. Allerdings war das Erregerwachstum in einer einzelnen Probe mit einem erhöhten Risiko für eine nachfolgende PPI assoziiert. Diese Arbeit unterstreicht die Notwendigkeit der Einbindung zusätzlicher diagnostischer Biomarker für die Diagnose der Low-grade-Infektion. Ob Patienten mit unerwarteten positiven Proben von einer konsequenten Antibiotikatherapie profitieren, insbesondere nach Prothesenteilwechsel, muss durch weitere Studien geklärt werden.

<https://doi.org/10.1302/0301-620X.103B6.BJJ-2020-2002.R1>

## 2.3 Der zweizeitige Hüftprothesenwechsel ohne Spacer

Hipfl C, Carganico T, Leopold V, Perka C, Mueller M, Hardt S

### **Two-Stage Revision Total Hip Arthroplasty Without Spacer Placement: A Viable Option to Manage Infection in Patients With Severe Bone Loss or Abductor Deficiency**

J Arthroplasty. 2021 Jul;36(7):2575-2585.

Link: <https://doi.org/10.1016/j.arth.2021.02.040>

Es gibt keinen internationalen Goldstandard für die chirurgische Therapie der chronischen PPI der Hüfte. Der zweizeitige Hüftprothesenwechsel mit einem temporären antibiotikahaltigen PMMA-Spacer ist aktuell die am weitesten verbreitete Strategie, welche mit akzeptablen Infekteradikationsraten verbunden ist [161–167].

Ein großes Problem bei diesem Vorgehen ist das Risiko von spacer-assoziierten Komplikationen mit Raten zwischen 14 % und 73 % [37, 168–172]. Insbesondere bei großen Knochendefekten und Glutealinsuffizienz führt die Verwendung eines artikulierenden Spacers häufig zu einer Instabilität des Gelenks mit den Risiken Spacerluxation, Spacermigration, Spacerbruch oder Femurfraktur [37, 168–172]. Eine rezente Arbeit zeigt einen Zusammenhang zwischen zweizeitigem Hüftprothesenwechsel mit Spacer-Implantation und einem progressiven Knochenverlust sowie erhöhter Komplexität bei Reimplantation [173]. Hinzu kommt, dass es bisher keine eindeutige Evidenz gibt, ob diese chirurgische Strategie die Infektionseradikation und das klinische Gesamtergebnis im Vergleich zu einem zweizeitigen Wechsel ohne Spacer verbessert. Die lokale antimikrobielle Wirkung des Spacers scheint auch *in vitro* eine untergeordnete Rolle zu spielen [174] und es besteht nach wie vor Ungewissheit über die Möglichkeit einer bakteriellen Spacer-Besiedelung und Resistenzbildung [175, 176]. Diese Erfahrungen haben uns dazu veranlasst, in Fällen mit größeren Knochendefekten bzw. schlechter Knochenqualität, Glutealinsuffizienz oder schlechtem Wirts- und Extremitätenstatus auf eine Spacer-Implantation zu verzichten.

Die zugrundeliegende Arbeit wurde konzipiert, um die globalen Ergebnisse einer standardisierten, zweizeitigen Therapie der chronischen PPI der Hüfte zu berichten. Soweit bekannt, handelt es sich hierbei mit 141 eingeschlossenen Patienten um die größte Kohorte

chronisch infizierter HTEP, die ohne antibiotische Spacer behandelt wurde. Eine vorausgegangene septische Revision wurde nicht, wie bei vielen älteren Arbeiten, als Ausschlusskriterium definiert und es wurde eine strenge Definition des Therapieerfolgs verwendet. Neben der Analyse von Risikofaktoren für eine Reinfektion erfolgte die Evaluierung der funktionellen Ergebnisse und der Beinlängenrekonstruktion.

Es wurde eine Reinfektionsrate von 12 % bei einer mittleren Nachbeobachtungszeit von 5 Jahren festgestellt. Diese Ergebnisse sind vergleichbar mit Studien über den zweizeitigen Wechsel mit antibiotischen Spacer, welche Reinfektionsraten zwischen 4 % und 17 % berichten [163, 167, 177–179]. Außerdem ist zu bedenken, dass in unserer Studie mehr als die Hälfte der Patienten einen vorausgegangenen septischen Eingriff und 10 % bereits zumindest einen fehlgeschlagenen zweizeitigen Prothesenwechsel hatten.

Die Rate an polymikrobiellen PPI war in unserer Serie ebenfalls hoch (37 %). In der älteren Literatur stellten polymikrobielle Infektionen noch eine kleine Gruppe von PPI dar, mit einer Rate zwischen 9 % und 13 % [163, 167, 177, 179]. Neuere Kohortenstudien deuten auf höhere Anteile von bis zu 47 % hin [180–182], was ein Hinweis auf eine wachsende Komplexität dieser infizierten Hüften sein könnte. Im Vergleich zur Literatur wurde jedoch in der vorliegenden Studie kein Zusammenhang zwischen polymikrobiellem Wachstum und schlechterem Outcome festgestellt. Der einzige mikrobiologische Befund, der mit einem erhöhten Risiko einer Reinfektion assoziiert war, waren Problemerreger, für welche keine biofilm-aktiven Antibiotika verfügbar sind.

In der vorliegenden Kohorte hatte jeder zehnte Patient bereits einen fehlgeschlagenen zweizeitigen Wechsel und bei diesen Patienten war das Risiko einer Reinfektion 3,6-mal höher. Patienten mit einer Reinfektion hatten ein signifikant längeres Intervall als Patienten ohne Reinfektion. Dies könnte damit erklärt werden, dass die Notwendigkeit einer oder mehrerer Re-Débridements zu einer Verzögerung der Reimplantation führt. Auf der anderen Seite fanden wir keinen statistischen Zusammenhang zwischen Re-Débridement im Intervall und Reinfektion nach Reimplantation. Es wurde auch festgestellt, dass ein größerer femoraler Knochendefekt mit einem erhöhten Risiko für eine Reinfektion assoziiert ist. Eine mögliche Erklärung dafür könnte sein, dass ein unzureichendes Débridement des osteolytischen Femurs



und ein verbliebener avitaler Knochen mit Biofilmresten zur Reinfektion beigetragen haben könnte.

In der zugrundeliegenden Studie wurde bei 11 % der Patienten aufgrund einer persistierenden Infektion mindestens ein erneutes Re-Débridement durchgeführt, bevor eine Reimplantation erfolgte. Diese Zahlen sind vergleichbar mit der Literatur, die eine große Bandbreite an Spacerwechsel-Raten zwischen 6 % und 21 % aufweist [37, 39, 183]. Während einige Studien, die den zweizeitigen Wechsel ohne Spacer untersuchten, die Raten von Re-Débridements nicht berichteten [180, 184], fanden andere eine Re-Débridement-Rate im prothesefreien Intervall von 16 % [166]. Es muss jedoch berücksichtigt werden, dass die Kriterien für die Definition einer Infektpersistenz im Intervall und die Indikationskriterien für die Durchführung eines Re-Débridements, in den Studien variieren bzw. nicht definiert sind. Einige Autoren haben festgestellt, dass Patienten mit Spacerwechsel häufiger eine Reinfektion nach Reimplantation aufweisen [37, 39, 183]. In unserer Studie konnten wir keinen signifikanten Zusammenhang zwischen Re-Débridement und einem erhöhten Risiko einer Reinfektion nach Reimplantation feststellen.

Mehr als 90 % der geplanten zweizeitigen HTEP-Wechsel wurden erfolgreich reimplantiert. Während Patienten, die sich keiner Reimplantation unterziehen, in der Vergangenheit weitgehend in der Literatur keine Beachtung fanden, zeigen neuere Arbeiten Raten von fehlgeschlagenen Reimplantationen von bis 40 % [37–40]. Die HTEP-Luxation war die häufigste aseptische Komplikation in der vorliegenden Serie mit einer Rate von 11 %. Diese hohe Luxationsrate ist aus der Literatur bekannt und ist vergleichbar mit Studien, bei welchen Spacer angewendet wurden (12-25 %) [167, 185, 186].

Ein Problem der Resektionsarthroplastik als Interimsstrategie ist die Beinverkürzung und die Muskelkontraktur, die eine Reimplantation technisch schwieriger machen können, insbesondere die Rekonstruktion der Biomechanik. In unserer Serie betrug die durchschnittliche Operationszeit der Reimplantation 154 Minuten, was mit Zeiten von Reimplantationseingriffen nach Spacer-Platzierung vergleichbar ist [184, 187]. Die Beinlänge konnte erfolgreich auf dieselbe Beinlänge wie vor dem zweizeitigen Wechsel rekonstruiert werden, und die endgültigen klinischen Ergebnisse verbesserten sich signifikant auf Werte, die mit Studien vergleichbar sind, die über einen zweizeitigen Wechsel mit Spacer berichten [167,

177, 179, 184]. Die Funktion und Patientenzufriedenheit im prothesenfreien Intervall wurden in dieser Arbeit nicht untersucht. Die Beeinträchtigung der Funktion und des Patientenkomforts im Intervall ist sicherlich der größte Nachteil dieser Strategie [184, 187].

Zusammenfassend zeigt diese Arbeit, dass der zweizeitig Hüftprothesenwechsel ohne Spacer bei Patienten mit fortgeschrittenen Knochendefekten und Abduktorendefizit eine sichere und effektive Therapieoption darstellt und spacer-assoziierte Komplikationen damit vermieden werden. Die meisten Reinfektionen sind mit neuen Erregern assoziiert. Als Risikofaktoren wurden ein fehlgeschlagener zweizeitiger Wechsel, ein femoraler Knochenverlust und längere Intervallzeiten identifiziert. Die zementfreie Reimplantation zeigte mittelfristig gute Standzeiten, mit vergleichbaren funktionellen Ergebnissen und einer Wiederherstellung der Beinlänge. Künftige Studien sollten sich auf die Ermittlung der optimalen Intervalllänge und die Effektivität der chronischen antibiotischen Suppressionstherapie bei Risikopatienten konzentrieren, um die Behandlungsergebnisse bei diesem komplexen Patientengut weiter zu verbessern.

<https://doi.org/10.1016/j.arth.2021.02.040>

## 2.4 Die erweiterte Trochanterosteotomie zur Entfernung des festsitzenden Schaftes bei periprothetischer Infektion

Hardt S, Leopold VJ, Khakzad T, Pumberger M, Perka C, **Hipfl C**

### **Extended Trochanteric Osteotomy with Intermediate Resection Arthroplasty Is Safe for Use in Two-Stage Revision Total Hip Arthroplasty for Infection**

J Clin Med. 2021 Dec 22;11(1):36.

Link: <https://doi.org/10.3390/jcm11010036>

Die erweiterte Trochanterosteotomie (ETO) ist eine chirurgische Technik zur Entfernung einer gut fixierten Femurkomponente oder des Knochenzementmantels, um die Resektionsarthroplastik im Rahmen eines zweizeitigen Wechsels zu vereinfachen und den vorhandenen Knochen nicht weiter zu beeinträchtigen, was wiederum die weitere Rekonstruktion erschweren könnte [188–192]. Weitere Vorteile der ETO bei PPI sind die einfachere Durchführbarkeit eines Débridements der Knochen-Zement-Grenzfläche und die sicherere Verankerung des Revisionsschaftes im Isthmus bei schweren femoralen Knochendefekten bei Reimplantation [193–197].

Bisher wurden nur wenige klinische Studien über die Verwendung einer ETO im Rahmen eines zweizeitigen HTEP-Wechsels publiziert [193–197] und bisher hat keine Arbeit die ETO ohne Verwendung eines Spacers untersucht. Nicht zuletzt aufgrund der heterogenen operativen Behandlungsstrategien ist nicht endgültig geklärt, ob und wie die Anwendung einer ETO bei chronischer PPI die Infekteradikation im Vergleich zum Prothesenwechsel ohne ETO beeinflusst.

In der vorliegenden Studie wurde bei 32 Patienten mit ETO eine Reinfektionsrate von 13 % nach Reimplantation festgestellt im Vergleich zu 9 % bei 64 Patienten, welche eine endofemorale Schaftentfernung erhielten. Dies ist vergleichbar mit der vorhandenen Literatur, in welcher die Reinfektionsrate bei ETO-Patienten zwischen 3 % und 23 % liegt [193–197]. Nur in einer Studie wurde bisher der Wechsel mit und ohne ETO verglichen und diese zeigte sogar eine niedrigere Reinfektionsrate in der Kohorte mit ETO [197]. In unserer gematchten Fall-Kontroll-Studie fanden wir keinen solchen Unterschied in der Infekteradikation. Allerdings hatten Patienten mit ETO eine signifikant niedrigere Rate an Re-Débridements nach

dem ersten Eingriff des Wechsels, was mit der Serie von Shi et al. übereinstimmt [197]. Eine Rationale für die bessere Infektionseradikation im Rahmen einer ETO ist, dass ein gründlicheres Débridement und Zemententfernung aufgrund der besseren Visualisierung der Femurmarkraums möglich sind.

Es gibt mehrere mögliche Erklärungen, weshalb in der vorliegenden Serie nach der Reimplantation die Reinfektionsraten in den Gruppen mit und ohne ETO gleich waren im Gegensatz zur Studie von Shi et al. [197]. In unserer Arbeit hatten die Patienten, die eine ETO erhielten, vor der Erstoperation eine schlechtere femorale Knochensubstanz als die Patienten in der Nicht-ETO-Gruppe. Ein unzureichendes Débridement von möglicherweise devitalisiertem Knochen mit Biofilmresten könnte zu einer Reinfektion beigetragen haben, die nicht im Intervall, sondern erst später nach der Reimplantation auftrat. In der ETO-Gruppe hatten die Patienten vor der Behandlung einen schlechteren lokalen Extremitäten- bzw. Weichteilstatus. Es ist noch unklar, ob Veränderungen in der Vaskularisierung des Weichgewebes die Immunreaktionen beeinflussen [198]. In der ETO-Gruppe wiesen die Patienten häufiger eine Fistel auf, was sich negativ auf das Ergebnis auswirken kann [199]. Ein Matching anhand aller potenziellen Confounder war aufgrund der niedrigen Fallzahl nicht möglich. Schließlich wiesen alle Reinfektionen in der ETO-Gruppe neue Erreger auf, was für neue Infektionen bei Reimplantation oder durch eine hämatogene Streuung sprechen kann [200].

Die ETO-Konsolidierungsrate lag bei 97 %, was vergleichbar mit früheren Studien ist, welche Konsolidierungsraten zwischen 96 % und 100 % berichteten [193–197]. Diese Ergebnisse bestätigen daher, dass die ETO mit Cerclagen-Fixation bei PPI die Osteotomieheilung nicht beeinträchtigt. Es wurde eine intraoperative Frakturrate von 13 % in der ETO-Gruppe beobachtet, was ebenfalls vergleichbar ist mit den Frakturaten in der Literatur [193–197]. Alle intraoperativen Frakturen traten im Bereich des Trochanter major auf, meist aufgrund eines osteolytischen ETO-Fragments selbst. Postoperative Femurfrakturen traten bei drei Patienten (3 %) auf, die alle keine ETO-Patienten waren. Dieser Trend zu einem höheren Risiko für postoperative Frakturen lässt sich möglicherweise dadurch erklären, dass es bei endofemorale Schaftentfernung häufig zu unbemerkten Perforationen bzw. einer Schwächung des Femurkortex kommt.

Der Hauptgrund für den Verzicht auf einen Spacer nach Durchführung einer ETO ist die Vermeidung von spacer-assoziierten Komplikationen, die in bis zu 25 % der Fälle nach ETO auftreten [193–197, 201]. In unserer Serie war im Intervall nur bei einem Patienten mit ETO eine Reoperation aufgrund einer Fraktur notwendig. In der zugrundeliegenden Serie konnte trotz der temporären Resektionsarthroplastik die Beinlänge nach Reimplantation erfolgreich auf die vor der Behandlung bestehende Beinlänge rekonstruiert werden, und die klinischen Ergebnisse verbesserten sich signifikant auf Werte, die mit Studien vergleichbar sind, die über ETO mit artikulierendem Spacer berichten [193–197].

Zusammenfassend zeigt diese Arbeit, dass die ETO eine sichere und effektive Methode in der Behandlung von Patienten mit gut fixierter Femurkomponente beim zweizeitigen HTEP-Wechsel darstellt. Auf der Grundlage der derzeit verfügbaren Daten führt die Verwendung einer ETO zu einer vergleichbaren, wenn nicht sogar besseren Infekteradikation als die zweizeitige Revision ohne ETO. Eine Behandlung ohne Spacer und das Fehlen lokaler Antibiotika scheint die Infekteradikation nicht zu beeinträchtigen. Pseudarthrosen und klinisch bedeutsame ETO-Migrationen sind selten. Zementfreie Schäfte zeigen mittelfristig gute Standzeiten, mit vergleichbaren funktionellen Ergebnissen und adäquater Beinlängenrekonstruktion.

<https://doi.org/10.3390/jcm11010036>

## 2.5 Einfluss der vorausgegangenen Verankerungsmethode auf die Ergebnisse des zweizeitigen Hüftprothesenwechsels

Hipfl C, Leopold VJ, Becker L, Pumberger M, Perka C, Hardt S

### **Two-stage revision for periprosthetic joint infection in cemented total hip arthroplasty: an increased risk for failure?**

Arch Orthop Trauma Surg. 2023 Jul;143(7):4481-4490.

Link: <https://doi.org/10.1007/s00402-022-04671-3>.

Es ist bekannt, dass der Behandlungserfolg der chronischen PPI der Hüfte vom verursachenden Erreger, den Wirts- und lokalen Gewebefaktoren sowie der Chronizität der Infektion abhängt [90, 164, 166, 202, 203]. Die Rekonstruktions- bzw. Fixationstechniken wurden in der Literatur bisher wenig berücksichtigt, und ihre Bedeutung für das Gesamtmanagement der PPI ist nicht ausreichend untersucht.

Unterschiedliche Verankerungstechniken können zu Änderungen der Revisionsmuster führen und sich auf den Knochenverlust auswirken, was das Risiko für eine Reinfektion beeinflussen kann und umgekehrt [204–206]. Die vollständige Entfernung eines gut verzahnten Femurzementmantels stellt eine Herausforderung dar. Verbliebener Zement könnte eine Quelle für die Persistenz der Infektion darstellen. Ein aggressives Débridement des Femurmarkraums kann zu weiterem Knochenverlust und einer Femurperforation oder -fraktur führen. Inwieweit dies bei einem zweizeitigen HTEP-Wechsel aufgrund chronischer PPI der Fall ist, wurde bisher nicht untersucht.

Diese gematchte Fall-Kontroll-Studie wurde konzipiert, um die Rolle der vorherigen Fixationsmethode für das Prothesenüberleben nach zweizeitigem HTEP-Wechsel zu untersuchen, indem das Risiko einer Reinfektion und eines aseptischen Versagens zwischen 36 Patienten mit PPI einer zementierten HTEP und 72 Patienten mit PPI einer zementfreien HTEP verglichen wurde.

In der vorliegenden Arbeit konnte gezeigt werden, dass Patienten nach zweizeitigem Wechsel einer zementierten oder hybriden HTEP ein erhöhtes Risiko für eine Reinfektion, eine



aseptische Revision und Revisionen aller Ursachen aufwiesen. Patienten, bei denen eine zementierte HTEP entfernt wurde, wiesen im Vergleich zu Patienten mit infizierter zementfreier HTEP einen größeren femoralen Knochenverlust auf. Es konnte bereits in Registerdaten für aseptische HTEP-Revisionen gezeigt werden, dass Patienten mit zementierten Schäften zum Zeitpunkt der Revision eine schlechtere Knochensubstanz aufweisen [204, 206]. Dieser vermehrte Knochenverlust kann die Ergebnisse künftiger Revisionseingriffe beeinträchtigen [206]. Unseres Wissens ist die vorliegende Studie die erste Arbeit, die diesen Zusammenhang beim zweizeitigen HTEP-Wechsel beschreibt. In der Vergangenheit haben die meisten großen Kohortenstudien die Fixationstechnik, die zum Zeitpunkt der Infektion vorlag, nicht untersucht. Es sind nur wenige, ältere Literaturstellen zu finden, welche Zementreste als Risikofaktor für eine Reinfektion nennen [202, 207, 208].

Trotz größter Anstrengungen bei der Durchführung des Débridements kann es selbst unter fluoroskopischer Kontrolle schwierig sein, die vollständige Entfernung des Zements zu gewährleisten. Patienten mit PPI einer zementierten HTEP wiesen häufiger positive Kulturen zum Zeitpunkt der Reimplantation auf als Patienten nach Entfernung einer zementfreien HTEP. Diese Ergebnisse unterstützen die Hypothese, dass das Débridement bei zementierter HTEP schwieriger und insuffizienter ist als bei zementfreier HTEP. Positive Kulturen zum Zeitpunkt der Reimplantation sind als Risikofaktor für eine Reinfektion bekannt [209, 210], ein möglicher Zusammenhang zwischen Zementierung und einer erhöhten Rate positiver Kulturen ist neu.

Zusammenhänge zwischen mikrobiologischen Besiedlungsmuster und der Art der Prothesenfixation sind kaum bekannt. In unserer Serie war *Escherichia coli* in der zementierten Gruppe häufiger und Patienten, bei welchen eine zementfreie HTEP entfernt wurde, wiesen eine höhere Rate an *Cutibacterium spp.* auf. Kürzlich konnten Hedlundh et al. eine unerwartet hohe Anzahl von *C. acnes*-PPI bei zementfreien primären HTEP finden [44]. Die zunehmende Rolle von *Cutibacterium acnes* als echten Erreger und nicht als Kommensale ist bekannt [211]. Der mögliche Zusammenhang mit zementfreien Implantaten ist neu und muss durch weitere Studien bestätigt werden.

Abgesehen von der Reinfektion mussten Patienten mit zementierter oder hybrider HTEP häufiger wegen aseptischen Versagens revidiert werden als Patienten, bei denen eine infizierte zementfreie HTEP gewechselt wurde. Postoperative Femurfrakturen traten insgesamt bei vier

Patienten auf; davon alle in der zementierten Gruppe. Dieses höhere Risiko für postoperative Frakturen lässt sich möglicherweise dadurch erklären, dass die Entfernung des Zementmantels, insbesondere bei endofemorale Revisionen, zu einer unbemerkten Schwächung der Femurkortikalis führt. Andererseits wiesen Patienten mit zementierter HTEP weniger Knochensubstanz auf, was ebenfalls eine Erklärung für die höhere Frakturrate sein könnte.

Einer der wesentlichen Limitationen dieser Studie ist die nicht homogene Verteilung der operativen Vorgeschichte und vergangenen mikrobiellen Profile zwischen den Gruppen. Dies führt verständlicherweise zu einem Bias. Angesichts der geringen Fallzahl konnten wir den Einfluss aller potenziellen Confounder nicht untersuchen. Durch ein 2:1-Matching mit einer vergleichbaren Anzahl von Voroperationen sowie McPherson-Host- und Extremitätengraden innerhalb der Gruppen wurde versucht, den Bias bestmöglich zu reduzieren.

Zusammenfassend zeigt diese Studie, dass Patienten mit chronischer PPI einer zementierten HTEP einen größeren femoralen Knochenverlust aufweisen. Der zweizeitige Wechsel einer zementierten HTEP scheint mit höheren Raten von Reinfektionen und Revisionen aller Ursachen verbunden zu sein. Aseptische Revisionen waren meist auf periprotetische Frakturen und Luxationen zurückzuführen. Zementfreie Schäfte zeigen mittelfristig eine gute Standzeit mit vergleichbaren funktionellen Ergebnissen, unabhängig von einer vorherigen Zementierung. Studien mit höheren Fallzahlen sind erforderlich, um den Einfluss einer vorausgegangenen Zementierung auf die Infekteradikation und das Outcome des septischen Prothesenwechsels weiter zu klären.

<https://doi.org/10.1007/s00402-022-04671-3/>

### 3. Diskussion

In der vorliegenden Habilitationsschrift wurden einerseits diagnostische Strategien auf ihre Bedeutung hinsichtlich der Erkennung und Vermeidung von PPI des Hüftgelenks untersucht, andererseits chirurgische Strategien zur Therapie der chronischen PPI analysiert sowie Einflussfaktoren für Reinfektionen und Komplikationen identifiziert.

#### 3.1 Der Patient als Risikofaktor für die Infektentstehung

In unseren Arbeiten konnte gezeigt werden, dass Patienten mit mehr Komorbiditäten ein höheres Risiko haben, eine PPI zu bekommen bzw. das Fortbestehen begünstigen, als Patienten mit weniger Komorbiditäten. Sowohl für die klinische Erscheinungsform einer bakteriellen Arthritis des Hüftgelenks als auch für das Risiko bei endoprothetischer Versorgung eine PPI zu entwickeln, spielt der Host eine entscheidende Rolle (**Arbeit 1**). Das Risiko nach einem zweizeitigen HTEP-Wechsel eine Reinfektion zu bekommen, korreliert ebenfalls signifikant mit den beim Patienten vorliegenden Komorbiditäten (**Arbeit 3**).

Unsere Studie (**Arbeit 3**) und auch frühere Arbeiten zeigen, dass ein American Society of Anesthesiologists (ASA)-Score  $\geq 3$  das Infektionsrisiko signifikant erhöht [212–215]. Das eigens für PPI-Patienten geschaffene Klassifikationssystem von McPherson et al. [90] zeigte ebenfalls eine Korrelation mit der Reinfektionsrate. Typ C-Hosts hatten ein signifikant höheres Risiko, eine Reinfektion nach Reimplantation zu bekommen, aber auch ein erhöhtes Risiko keine Reimplantation zu erhalten. Die McPherson-Klassifikation stellt bisher das einzige System dar, welches für die Stratifizierung fehlgeschlagener septischer Endoprothesen entwickelt wurde und in der Literatur häufig Verwendung findet, obwohl es kaum validiert ist, da es nur durch kleine Fallserien gestützt wird [216]. Im Hinblick auf die demographischen Entwicklungen mit zunehmend älteren und gebrechlicheren PPI-Patienten [217], wird es wichtig sein, robuste, validierte Scoring-Systeme zu entwickeln, um eine Risikostratifizierung durchführen und die bestmögliche Entscheidungsfindung hinsichtlich der therapeutischen Strategie ermöglichen zu können. Nur so wird man unnötige Operationen reduzieren und die Komplikations- und Mortalitätsraten sowie Behandlungskosten senken können.

Ein höheres Alter war ebenfalls ein signifikanter Risikofaktor für eine Reinfektion (**Arbeit 3**). Für das Patientenalter als unabhängigen Risikofaktor gibt es kontroverse Daten [77, 218]. Während in einigen Studien ein Alter > 75 Jahre ein signifikanter Risikofaktor ist [215, 218], zeigen andere Arbeiten, dass jüngere Patienten ein höheres Infektionsrisiko haben [219]. Eine mögliche Erklärung dafür könnte sein, dass ältere PPI-Patienten neben mehr Komorbiditäten auch häufiger voroperiert sind und häufiger Problemerreger aufweisen. Auf der anderen Seite haben jüngere Patienten eine längere Lebenserwartung und ein niedrigeres Mortalitätsrisiko, und somit mehr Zeit eine Reinfektion im Leben zu bekommen. Letztlich gibt es eindeutige Hinweise, dass mit höherem Lebensalter die Immunkompetenz ab- und somit die Infektanfälligkeit zunimmt [220]. Daher sollte das Patientenalter auch eine zentrale Rolle bei der Indikationsstellung des chirurgischen Verfahrens bzw. bei der Anwendung einer antibiotischen Suppressionstherapie haben.

Ein weiterer Risikofaktor war die Einnahme von Glukokortikoiden (**Arbeit 3**), was dafürspricht, dass durch die Suppression des Immunsystems die Infektanfälligkeit zunimmt. Patienten mit rheumatoider Arthritis und einer immunsuppressiven Therapie zeigen in der Literatur höhere Infektionsraten [73, 214, 215]. In einer Registerstudie konnte gezeigt werden, dass die Exposition mit einem Glukokortikoid innerhalb 90 Tage nach der Operation das 1-Jahres-Risiko für das Auftreten einer PPI signifikant erhöht [221]. Allerdings ist nicht belegt, ob ein Pausieren das Risiko reduziert. Aufgrund dieser moderaten Evidenzlage wird aktuell nicht zu einer perioperativen Pause von Glukokortikoiden geraten. Anders verhält es sich mit Biologika, welche perioperativ pausiert werden sollten [222].

In unseren Studien (**Arbeit 1, Arbeit 3**) war der Body Mass Index (BMI) kein signifikanter Risikofaktor für das Auftreten einer PPI. Laut Literatur haben adipöse Patienten mit einem BMI > 30 kg/m<sup>2</sup> ein 1,7-6,4-fach erhöhtes Risiko für eine PPI [223–225]. Fettleibigkeit erschwert die HTEP-Implantation und prädisponiert zu größerer chirurgischer Exposition und längeren Operationszeiten [226]. Die schlechte Vaskularisation des Fettgewebes erhöht die Infektanfälligkeit weiter [61]. Es gibt aber keine Evidenz, dass eine Ernährungsberatung zu einer signifikanten Gewichtsreduktion führt [227]. Zudem konnte bisher nicht gezeigt werden, dass eine durch eine bariatrische Operation herbeigeführte Gewichtsreduktion zu einer Reduktion der Komplikations- und Infektionsrate führt [228]. Im Gegenteil, es gibt sogar Daten, dass Patienten nach bariatrischer Operation eine höhere Komplikationsrate im Vergleich

zu normal- und übergewichtigen Patienten aufweisen [229]. Letztlich scheint die Dicke des subkutanen Fettgewebes im Zugangsgebiet im Gegensatz zum BMI ein besserer Indikator für das Infektionsrisiko zu sein [230].

In unserer Studie (**Arbeit 3**) konnte gezeigt werden, dass Patienten mit größerem femoralen Knochenverlust einem erhöhten Reinfektionsrisiko unterliegen. Beim azetabulären Knochenverlust war dieser Effekt nicht ausgeprägt. Eine mögliche Erklärung hierfür könnte sein, dass im Bereich des Femurs ein unzureichendes Débridement von devitalisiertem Knochen mit Biofilmresten zur Reinfektion beigetragen haben könnte. Der Chirurg steht beim femoralen Débridement vor der Herausforderung das richtige Ausmaß an Knochenresektion festzulegen, ohne entscheidende Muskulatur für die Hüftgelenkfunktion zu opfern. Während manche Chirurgen eine aggressive Resektion befürworten, um das Risiko verbleibenden devitalisierten bzw. infizierten Knochens zu minimieren [231], versuchen andere möglichst viel Knochen bzw. Muskelansätze zu erhalten, um das Hüftgelenk nicht unnötig zu destabilisieren. Es gibt neue Erkenntnisse, dass bei chronischen Knocheninfektionen bzw. Osteomyelitiden die Bakterien tief in immunprivilegierte Orte wie dem Osteozyten-Lakunen-Kanalnetz des kortikalen Knochens migrieren und dort für Antibiotika unerreichbar sind [232, 233]. Die Entdeckung dieser Invasion in den kortikalen Knochen ist bedenklich, da es unmöglich ist zu wissen, ob alle Segmente des infizierten Knochens vollständig débridiert wurden. Aktuell richtet sich das Débridement des Knochens nach dem Vorhandensein von nekrotischem "weißem" Knochen und gesundem "rotem" Knochen. Daher gibt es enormen Forschungsbedarf ein klinisches Diagnostikum zu entwickeln, dass das Vorhandensein einer biofilm-assoziierten Knocheninfektion mit räumlicher Auflösung erkennen kann, um die Qualität des Débridements bei einer Revisionsoperation bestimmen zu können.

In unserer Studie war der lokale Extremitätenstatus nach McPherson nicht mit einem erhöhten Reinfektionsrisiko assoziiert (**Arbeit 3**). Andere Arbeiten zeigen, dass die Schwere der weichteil-kompromittierenden Faktoren mit dem Versagensrisiko korrelieren [234, 235]. In diesen Studien wurden allerdings Hüft- und Knieendoprothesen untersucht. Es ist bekannt, dass sich Biofilme nicht nur auf Fremdmaterial bildet, sondern auch auf periprothetischem Weichteilgewebe [236]. Insbesondere Narbengewebe ist für das Immunsystem aufgrund der begrenzten Blutversorgung schwer zugänglich. Polymorphkernige Leukozyten sind nicht in der Lage, Biofilmbakterien zu phagozytieren, da der Zugang zu den Bakterienzellen eingeschränkt

ist, und Granulozyten werden in der PPI-Umgebung "frustriert" und weniger effektiv [237]. Es ist anzunehmen, dass wenn kein ausreichendes Débridement von nicht vaskularisiertem Weichteilgewebe durchgeführt wird bzw. technisch nur eingeschränkt möglich ist, das Risiko einer bakteriellen Wiederbesiedelung des Implantates hoch ist [236]. Letztlich ist es für die Zukunft ebenfalls wünschenswert, eine visuelle Darstellung von biofilm-besiedeltem Weichteilgewebe zu ermöglichen, um das notwendige Ausmaß des Débridements genauer einschätzen zu können.

Ein fehlgeschlagener zweizeitiger Prothesenwechsel stellt ein enormes Risiko für eine weitere Infektion dar [238], so auch in unserer Studie (**Arbeit 3**). Diese Erkenntnis und das Wissen, dass Bakterien bereits an Stellen vorgedrungen sein könnten, die nicht zu débridieren und für Antibiotika unerreichbar sind, geben Anlass die chronische PPI zunehmend als nicht heilbar einzustufen. Es werden alternative Strategien notwendig sein, um die Behandlungsergebnisse zu optimieren. Eine breite Anwendung einer antibiotischen Suppressionstherapie, insbesondere beim älteren Patienten, stellt aktuell die effektivste Alternative zu weiteren Operationen dar, um zumindest das revisionsfreie Prothesenüberleben und die Komplikations- und Mortalitätsraten zu verbessern [239].

Ein weiterer wichtiger Aspekt, um die Behandlungsergebnisse in Zukunft zu optimieren oder zumindest besser voraussagen, ist die Anwendung von PPI-Risikorechnern [214, 215]. Anhand der patienten- und operationsspezifischen Faktoren können damit schnell individuelle Risikoprofile erstellt werden, welche einerseits bei der Modifikation der entsprechenden Faktoren helfen und andererseits die Entscheidungsfindung sowohl für die chirurgische Strategie als auch für eine Suppressionstherapie erleichtern können.

### **3.2 Die Herausforderung unerwarteter positiver Proben und verschiedener Diagnosekriterien bei Revisionseingriffen**

Damit es während oder nach einem Revisionseingriff nicht zu einer unerwarteten PPI-Diagnose kommt, wird präoperativ eine Gelenkpunktion mit Analyse der Synovialflüssigkeit gefordert. In unserer Studie (**Arbeit 2**) wurde bei einem Drittel der Patienten mit vermeintlich aseptischer Prothesenlockerung eine präoperative Punktion durchgeführt, wobei knapp ein Drittel trocken war. Bislang gibt es keine klare Evidenz darüber, in welchen Revisions Szenarien eine präoperative Punktion routinemäßig durchgeführt werden sollte und inwiefern dies den klinischen Verlauf des Patienten optimiert.

Die Zellzahlbestimmung im Punktat, insbesondere der Anteil der polymorph-nukleären Zellen, zählt zu den sensitivsten präoperativen Diagnosemethoden [240]. Allerdings ist es in vielen Fällen nicht möglich, Synovialflüssigkeit zu gewinnen, entweder aus technischen Gründen oder aufgrund fehlender Existenz. Bei Patienten mit Metallose, Hämatomen, akuter entzündlicher Arthritis oder Gicht ist die Analyse wenig valide bzw. wenig spezifisch, wie es auch in den praktischen Leitlinien der EBJIS konstatiert wird [115]. Zusätzlich zeigt sich eine ausgeprägte Varianz bei den verschiedenen aseptischen Revisionsindikationen (einschließlich Polyethylenabrieb und Prothesenlockerung), sodass nicht selten eine per definitionem erhöhte Zellzahl bei Patienten vorliegt, welche ansonsten keinen PPI-Kriterien erfüllen [241]. Die meisten Studien zeigen außerdem nur eine geringe Übereinstimmung von präoperativen und intraoperativen Erregerkulturen [242–244]. Aus diesen Gründen ist eine präoperative Gelenkpunktion nur eingeschränkt als Routinescreening vor Revisionseingriffen geeignet.

Ähnlich unklar ist das Vorgehen bei den intraoperativen Tests. In der Patientenkohorte von Revisionseingriffen aufgrund einer Prothesenlockerung (**Arbeit 2**) wurden in 28 % der Fälle positive intraoperative Proben gefunden und 13 % wurden als Low-Grade-Infektionen diagnostiziert. Wären die 2013 ICM-Kriterien zur Anwendung gekommen, wären nur 3 % als Low-grade-Infektionen gewertet worden. Andere Studien zeigen Raten an unerwarteten positiven Proben zwischen 10 % und 35 % [155–158]. Auch wenn diese Studien nur eingeschränkt miteinander vergleichbar sind, zeigt unsere Arbeit beispielhaft wie es einerseits durch unterschiedliche präoperative und intraoperative Tests und andererseits durch unterschiedliche Definitionskriterien zu unterschiedlichen Prävalenzangaben in der Literatur



kommt. In unserer Kohorte wurde trotz Verwendung einer hoch sensitiven PPI-Definition bei zwei Patienten ein singulärer Nachweis eines niedrig virulenten Erregers fälschlicherweise als Kontamination gewertet.

Hinsichtlich der Gewebeprobe kann es sein, dass trotz mehrfacher Probenentnahmen, nicht von der entscheidenden, repräsentativen Stelle entnommen wird. Anhand Metaanalysen wurde ein Konsensus erarbeitet, dass mindestens drei Gewebeprobe entnommen werden sollten [245]. Damit kann ein höherer negativer prädiktiver Vorhersagewert zum Ausschluss einer Infektion generiert werden, ohne den positiven Vorhersagewert zur Bestätigung einer Infektion wesentlich einzuschränken. Es ist naheliegend, dass wenn die Zahl der Proben erhöht wird, sich der positive Vorhersagewert reduziert. Zudem gibt es bis heute kein standardisiertes Vorgehen bei der Probenentnahme und -bearbeitung, was zu einer unterschiedlichen (nicht kalkulierbaren) Aussagekraft der einzelnen Proben führt. Hinzukommt das Kontaminationsrisiko jeder einzelnen Probe [246]. Aus diesen Gründen wurde in den meisten historischen Definitionskriterien festgelegt, dass mindestens zwei Gewebeprobe mit demselben Erreger positiv sein müssen, um als definitive PPI zu gelten. Allerdings können dadurch Low-grade-Infektionen übersehen werden, wie es auch in unserer Arbeit gezeigt wurde.

Die Sonikation zur Ablösung des Biofilms von explantierten Prothesenmaterial hat in vielen Studien, insbesondere bei chronischen PPI, eine höhere Sensitivität als konventionelle Gewebeprobe gezeigt [103, 108, 109, 247, 248]. Daher wurde es vor allem in Europa gängige Praxis, Prothesen- und Osteosynthesematerial mittels Sonikation zu analysieren und auf eine bakterielle Besiedelung zu screenen, unabhängig vom klinischen Infektionsverdacht. Allerdings gibt es auch kontroverse Daten zur Sonikation mit niedrigeren Sensitivitäten im Vergleich zu Gewebeprobe, sodass sich auch gegen eine routinemäßige Anwendung ausgesprochen wird [249]. In den neuen 2018 ICM-Kriterien ist die Sonikation als diagnostische Testmethode weiterhin nicht enthalten [114]. Kritisch zu beleuchten ist besonders die Anfälligkeit für Kontaminationen [250, 251]. Um dieses Risiko zu reduzieren, sind technische Vorkehrungen, wie robuste luftdichte Behälter und eine sterile Handhabung, wichtig. Es werden aber auch verschiedene Grenzwerte vorgeschlagen, mit welchen zwischen klinisch relevanter Infektion und Kontamination unterschieden werden soll, beispielsweise > 50 koloniebildende Einheiten/ml Sonikationsflüssigkeit in den PPI-Definitionskriterien von

Zimmerli et al. [49, 50, 103]. Nicht selten werden aber bei sicher diagnostizierten PPI weniger als 50 koloniebildende Einheiten/ml im Sonikat nachgewiesen [107]. Wird der Grenzwert niedriger angesetzt, erhöht sich aber die Wahrscheinlichkeit von falsch-positiven Befunden.

In unserer Studie (**Arbeit 2**) zur Infektionsdiagnostik bei Prothesenlockerungen zeigte sich bei 40 % der Patienten, welche eine Sonikation erhielten (n=102), ein unerwarteter Erregernachweis. Davon wurden 58 % als Kontamination gewertet. Bei zwei Patienten mit koagulase-negativen Staphylokokken von < 50 koloniebildenden Einheiten/ml kam es aber im Verlauf zu einer PPI mit demselben Erreger. Anhand der neuen EBJIS-Kriterien, in welchen eine koloniebildende Einheit/ml zusammen mit einer Prothesenlockerung für eine „infection likely“ ausreichen, wären beide Fälle nicht als Kontamination gewertet worden. Aus diesem Grund erscheint es im klinischen Szenario „Prothesenlockerung“ sinnvoll, intraoperativ hoch sensitive Tests anzuwenden. Insbesondere die Sonikation scheint hier ein gutes Diagnostikum zu sein, um Erreger zu isolieren, kann aber aufgrund der häufigen falsch-positiven Befunde mit typischen Low-grade-Erregern nicht als alleiniger Screeningtest fungieren. Deshalb ist die standardisierte Entnahme von Gewebeproben aus repräsentativen Orten und mindestens ein Synovialmarker wichtig, um besser zwischen Kontamination und echter Infektion unterscheiden zu können.

Aufgrund der erweiterten Diagnostik ist in den letzten Jahren in den Endoprothesenregistern die Rate an Low-grade-Infektionen deutlich angestiegen. Insbesondere bei frühzeitigen Prothesenlockerungen wird so lange eine PPI verdächtigt, bis das Gegenteil bewiesen ist. Trotz präoperativer Infektdiagnostik mit Synovialaspiration kommt es bei fast jedem dritten Patienten zu unerwarteten, positiven Proben bei der Wechseloperation (**Arbeit 2**). Es konnte gezeigt werden, dass auch Patienten mit Erregernachweis in nur einer Probe, welche laut der verwendeten Definitionskriterien keiner PPI entsprechen, ein höheres Risiko haben eine Folgerevision aufgrund einer PPI zu benötigen. Diese Ergebnisse unterstreichen die Notwendigkeit für die Anwendung eines standardisierten Portfolios an intraoperativen Tests und für eine Definition, in welchen Patienten mit geringem Infektionsnachweis, nicht als negativ deklariert werden, sondern zumindest als „Infection likely“ oder „Infection unlikely“, wie es in den neuen EBJIS-Kriterien der Fall ist [115]. Der klinische Faktor „Prothesenlockerung“ sollte eine wichtige Rolle in der Unterscheidung zwischen Kontamination und Infektion einnehmen. In unserer Studie war die mediane Prothesenstandzeit

mit 9 Jahren deutlich länger im Vergleich zu vorherigen Arbeiten zu Low-grade Infektionen bei Prothesenlockerungen [155, 157, 158]. Daher erscheint der Zeitraum von 5 Jahren, welcher in den EBJIS-Kriterien angegeben ist, als zu kurz gewählt.

Adam J. Schwartz beschreibt die Problematik der PPI-Diagnostik in einem 2022 veröffentlichten Kommentar zu einer Studie über Grenzwerte in der synovialen Leukozytenzählung sehr treffend:

Es gibt in der Medizin keinen Test mit 100 % Sensitivität und 100 % Spezifität. Daher muss sich der Kliniker immer zwischen zwei Optionen entscheiden: Bevorzuge ich eine PPI zu übersehen (durch die Anwendung eines Tests mit niedriger Sensitivität) gegenüber der Möglichkeit einer Überdiagnose (durch die Anwendung eines Tests mit niedriger Spezifität). Die Genauigkeit eines diagnostischen Tests wird üblicherweise mit Receiver Operating Characteristics (ROC)-Analysen ermittelt, welche versuchen ein Gleichgewicht zwischen der Sensitivität und Spezifität herzustellen. Voraussetzung dafür ist allerdings, dass geklärt ist, ob tatsächlich eine PPI vorliegt. Mit anderen Worten, es muss zumindest einen exakten Test für die Diagnose geben. Da es diesen aber nicht gibt, verwenden diese Studien in der Regel Diagnosekriterien als Referenz, die in einem Expertenkonsensus festgelegt wurden. Die Tests werden also zur Diagnose der PPI mit einer Referenz verglichen, welche die gleichen Tests enthält, die zur Diagnose verwendet wurden. Anstatt daher an Schwellenwerten von Tests zu arbeiten, sollten wir an den Satz von Bayes denken, einen der wichtigsten Theorien der Wahrscheinlichkeitsrechnung, der besagt, dass die Wahrscheinlichkeit eines Ereignisses von den Bedingungen abhängig ist, die mit diesem Ereignis in Zusammenhang stehen könnten. [Übers. d. Verf.] [252]

Anders gesagt, auch ein Test mit hoher Sensitivität und Spezifität kann mit hoher Wahrscheinlichkeit falsch-positiv sein, wenn die Patientengruppe, aus der die Probe entnommen wurde, eine geringe Infektionswahrscheinlichkeit aufweist.

### **3.3 Das zweizeitige Vorgehen als therapeutischer Goldstandard und Strategien zur Minimierung von operationsspezifischen Komplikationen**

1978 beschrieb Carlsson et al. [253] erstmals einen zweizeitigen Wechsel einer infizierten HTEP, wobei damals nur bei ausgewählten Patienten nach meist monatelangem, prothesenfreiem Intervall eine Reimplantation erfolgte. 1983 veröffentlichte Insall et al. [254] die erste Serie geplanter zweizeitiger Wechsel infizierter Knieendoprothesen, jedoch ohne Anwendung von antibiotikahaltigen PMMA-Spacer zwischen den Eingriffen. In den drauffolgenden Jahrzehnten hat sich aufgrund der guten Erfahrungen und publizierten Ergebnisse einzelner Zentren der zweizeitige Wechsel als Goldstandard der chirurgischen Therapie der chronischen PPI etabliert [255]. 1993 beschrieben Duncan und Beauchamp [136] erstmals die Anwendung eines temporären Spacers an der Hüfte, bestehend aus antibiotikahaltigem PMMA, um die Kontraktion der Weichteile zu verhindern und die Reimplantation zu erleichtern. Daraufhin hat sich die Anwendung artikulierender Hüftspacer verbreitet, welche bis heute in mannigfaltiger technischer Ausführung genutzt werden, um Patienten eine gute Mobilität und Funktion im Intervall zu ermöglichen.

Im letzten Jahrzehnt wurden allerdings Komplikationsraten von bis zu 73 % in Zusammenhang mit Spacer für das Hüftgelenk berichtet [126]. Insbesondere bei Patienten mit Knochendefekten bzw. schlechter Knochenqualität oder fehlender Glutealmuskulatur hat sich dieses Vorgehen als äußerst komplikationsträchtig erwiesen [37, 168–172]. Außerdem ist bis heute nicht geklärt, ob die lokale Antibiotikatherapie einen klinischen Vorteil bringt. Sowohl für nicht-resorbierbare als auch resorbierbare antibiotische Träger gibt es Daten, dass sie das klinische Outcome nach Behandlung von PPI nicht verbessern oder sogar verschlechtern können [62, 256]. Für die Anwendung von lokalen Antibiotikapulver gibt es nur mäßige Evidenz, dass es das Auftreten von PPI reduzieren kann [93]. Für die Therapie einer PPI konnte bisher kein zusätzlicher Nutzen nachgewiesen werden. Letztlich fehlen bis heute eindeutige Beweise, um die zusätzlichen Kosten, das Risiko von Resistenzbildungen und die Morbidität einer zusätzlichen lokalen Antibiotikatherapie durch Hüftspacer in der Behandlung von PPI zu rechtfertigen.

Unsere Studien (**Arbeit 1**, **Arbeit 3**) sind gute Belege, dass auch ohne Spacer und lokale Antibiotika vergleichbare Ergebnisse erzielt werden können, sowohl hinsichtlich der

Infekteradikation als auch der funktionellen Ergebnisse nach Reimplantation. Wir konnten zeigen, dass eine adäquate Beinlängenrekonstruktion mit Operationszeiten, die vergleichbar sind mit Studien von zweizeitigen Prothesenwechseln bzw. zweizeitigen HTEP-Implantationen mit Spacer, möglich ist. Eine rezente Arbeit bestätigt ebenfalls, dass auch ohne Spacer eine Rekonstruktion der biomechanischen Parameter umsetzbar ist [257]. Die Länge des prothesenfreien Intervalls scheint dabei eine wesentliche Rolle zu spielen, auch wenn es in der Literatur bisher nicht statistisch belegt wurde. Eine prospektive, randomisierte Studie, welche artikulierende Spacer mit statischen Spacern (d.h. Resektionsarthroplastik) verglich, konnte ebenfalls keine Unterschiede hinsichtlich der Operationszeiten und funktionellen Ergebnisse feststellen. Einzig Patienten mit statischen Spacern im Intervall hatten einen längeren Krankenhausaufenthalt und benötigten signifikant häufiger eine Pflegeeinrichtung [258]. Daher scheint insbesondere bei gebrechlichen Patienten mit schlechter Knochenqualität oder fehlender Glutealmuskulatur der Wechsel ohne Hüftspacer eine gute Alternative darzustellen, um zusätzliche Komplikationen zu vermeiden.

In vielen Fällen lässt sich, wenn überhaupt, nur mit „richtigen“ Prothesenkomponenten, sog. Custom-made articulating spacers – CUMARS, ein stabiles Hüftgelenk schaffen [125]. Inwieweit diese Interimsprothesen zu einer bakteriellen Besiedelung prädisponieren, ist unklar. Einen weiteren Nachteil könnten PMMA-Abriebpartikel darstellen, welche durch die häufig bewusst schlecht gewählte Verankerungstechnik entstehen, und als verbleibende Fremdkörper eine Reinfektion begünstigen. Zusätzlich wird das Problem geschaffen, dass ein immer größerer Patientenanteil keine Reimplantation erhält und permanent mit einem CUMARS versorgt ist [40]. Paradoxe Weise berichten schon manche Autoren über den 1,5-fachen Wechsel und vergleichen die Ergebnisse des permanenten CUMARS mit dem zweizeitigen Prothesenwechsel [259].

Eine weitere ungeklärte Frage des zweizeitigen Wechsels ist die Intervalldauer. Einige Autoren versuchen weiterhin, die optimale Konstellation der serologischen und synovialen Marker zu identifizieren, ab wann eine PPI als eradiziert gilt bzw. das Risiko eines Fehlschlags nach Reimplantation am geringsten ist [260]. Trotz multipler ROC-Analysen lassen sich auch dazu keine schlüssigen Aussagen treffen. In unseren Arbeiten wurde eine kontinuierliche systemische Antibiotikagabe angewandt und auf eine (früher) häufig praktizierte Antibiotikapause verzichtet. Dazu gibt es kaum vergleichende Daten, allerdings konnte eine

Studie bereits belegen, dass mit diesem Konzept eine bessere Infekteradikation und kürzere Intervalle erzielt werden können [261]. In unserer Studie (**Arbeit 3**) hatten Patienten mit einer Reinfektion eine signifikant längere Intervalldauer (11 Wochen) als Patienten, die keine Reinfektion bekamen (9 Wochen). Andere Studien zeigen ebenfalls, dass eine längere Intervalldauer das Risiko für eine Reinfektion erhöht [262, 263]. Häufig liegt es aber daran, dass Patienten, aufgrund eines ungeplanten Re-Débridements, ein verlängertes Intervall erhalten. Eine weitere mögliche Erklärung ist, dass diese Patienten eine ungünstigere Ausgangssituation (z.B. Host, Erreger, Voroperationen) hatten als Patienten, die kein zusätzliches Re-Débridement benötigten. Das Re-Débridement im Intervall war in unserer Arbeit kein signifikanter Risikofaktor für eine spätere Reinfektion. Andere Studien wiederum zeigen, dass ein zusätzliches Débridement bzw. ein Spacerwechsel vor Reimplantation, das Risiko für eine Reinfektion erhöhen [39]. Letztlich gibt es bis heute keine evidenzbasierten Indikationskriterien für ein Re-Débridement und es ist nicht selten eine subjektive Entscheidung des Chirurgen, die Reimplantation zu postponieren.

Aufgrund der vielen ungeklärten Fragen und konstanten Reinfektionsraten trotz zweizeitigem Wechsel mit optimierten Therapieprotokollen, tritt der einzeitige Wechsel in den letzten Jahren wieder vermehrt in den Fokus. Aufgrund der hohen psychosozialen Belastung der vielen Operationen, Komplikationen und Immobilität, welche mit dem zweizeitigen Wechsel verbunden sind [33], stellt sich die Frage, ob nicht durch eine zunehmende Anwendung des einzeitigen Wechsels den Patienten viel Leid erspart werden kann. Buchholz hat schon vor über 50 Jahren den einzeitigen Prothesenwechsel beschrieben und seitdem wurden kontinuierlich gute Ergebnisse berichtet [264]. Als wesentliche Schlüsselfaktoren für den Erfolg werden seither eine richtige Patientenselektion, ein präoperativer Erregernachweis und die Anwendung eines antibiotikahaltigen PMMA zur Prothesenfixation genannt [265]. Die aktuelle Popularität ist vor allem auf eine Reihe von Studien zurückzuführen, in denen von vergleichbaren Ergebnissen berichtet wird [266], aber auch vom Potenzial einer geringeren Morbidität und Mortalität sowie geringeren sozioökonomischen Belastung. Eine rezente prospektiv, randomisierte Studie im *British Medical Journal* zeigt, dass der einzeitige Wechsel auch in einem nicht selektiertem Patientengut eine vergleichbare Infekteradikation erzielt, aber mit signifikant weniger Komplikationen und Kosten [130]. Außerdem hatten 17 % der Patienten den zweizeitigen Wechsel nicht abgeschlossen und zum letzten Untersuchungszeitpunkt einen CUMARS implantiert.

### 3.4 Operationstechniken und Verankerungsmethoden bei periprothetischen Infektionen

Die PPI stellt eine der Hauptgründe dar, einen fest verankerten Schaft zu entfernen und nicht selten wird eine ETO dafür benötigt. Einerseits möchte der Chirurg die Knochensubstanz nicht unkontrolliert schädigen bzw. Frakturen provozieren, andererseits soll im Rahmen des Débridements sämtliches Fremdmaterial entfernt werden; insbesondere fest verzahnter PMMA stellt hier eine besondere Herausforderung dar. In unserer Studie (**Arbeit 4**) konnte gezeigt werden, dass mit der Anwendung eines transfemorale Zugangs, vergleichbare Ergebnisse erzielt werden können, im Vergleich zu Patienten, die endofemoral operiert wurden. Patienten mit ETO hatten eine signifikant niedrigere Rate an Re-Débridements im Intervall, was für ein besseres Débridement bzw. Infektkontrolle sprechen könnte. In der Tat berichtete eine andere Studie von einer niedrigeren Reinfektionsrate nach Reimplantation bei ETO-Patienten im Vergleich zu Patienten nach endofemorale Schaftentfernung [197]. Die niedrigere Rate an periprothetischen Frakturen bei ETO-Patienten in unserer Studie könnte auf eine kontrollierte Technik bzw. Débridement des Femurs zurückzuführen sein.

Es wird propagiert, sämtliches Fremdmaterial im Rahmen eines septischen Prothesenwechsels zu entfernen, um nicht Fremdkörper mit Biofilmresten als Herde für eine Reinfektion zu hinterlassen. PMMA ist neben den Prothesenkomponenten der bedeutendste Fremdkörper, welcher häufig nur aufwendig zu entfernen ist. Es ist bis heute nicht geklärt, welchen Einfluss eine vorbestehende Zementierung auf die Ergebnisse einer septischen HTEP-Revision hat. Es gibt nur wenige Daten, dass bei aseptischer Revision eines zementierten Schaftes größere Knochendefekte vorliegen im Vergleich zum Wechsel eines zementfreien Schaftes [204, 206]. In der Literatur der letzten 30 Jahre kann nur wenig dazu gefunden werden, ob PMMA ein Risiko für eine Infektpersistenz darstellt [202, 207, 208]. In unserer Studie (**Arbeit 5**) konnte erstmals gezeigt werden, dass die septische Revision einer zementierten HTEP mit mehr Knochenverlust und höheren Re-Revisionsraten verbunden ist. Ob die höhere Reinfektionsrate im Kausalzusammenhang mit verbliebenen PMMA steht, lässt sich im Rahmen dieser Studie nicht klären. Das Ergebnis, dass Patienten, nach Entfernung einer zementierten Prothese, häufiger positive Proben bei Reimplantation zeigten, könnte auf einen Zusammenhang hindeuten. In Anbetracht der guten Ergebnisse von Zement-in-Zement-Revisionen bei PPI [267] ist allerdings zu diskutieren, ob eine rigide PMMA-Entfernung insbesondere bei schlechter Knochenqualität immer von klinischem Vorteil für den Patienten ist.

Historisch wurde die neue HTEP mit antibiotikahaltigem PMMA fixiert, da damals die Zementverankerung die bevorzugte Fixationstechnik war und bis heute angenommen wird, dass die lokale Antibiotikawirkung für die Infektkontrolle wichtig ist. Letzteres ist bis heute nicht wissenschaftlich belegt und es gibt zunehmend Evidenz, dass mit einem zementfreien Prothesenwechsel - sowohl einzeitig als auch zweizeitig [268] - dieselben Ergebnisse erzielt werden. Unsere Arbeiten (**Arbeit 1, Arbeit 3**) zeigen, dass ohne Anwendung eines antibiotikahaltigen PMMA - weder in Form eines Spacers im Intervall noch zur Fixation der neuen Prothese - vergleichbare Ergebnisse hinsichtlich der Infekteradikation erzielt werden. Neben der Infektkontrolle spielt selbstverständlich die Versatilität der Implantationstechnik bzw. des Prothesendesigns sowie deren Langlebigkeit eine wesentliche Rolle. Es kann sehr schwierig sein, Länge und Offset nach einer temporären Resektionsarthroplastik und bei defizitärer Metaphyse wiederherzustellen, selbst bei modularem Aufbau eines zementfreien Schaftes. Langzeitergebnisse von zementierten Schaftrevisionen im aseptischen Setting zeigen tendenziell höhere Lockerungsraten [205, 269], insbesondere bei schlechter Knochenqualität [270]. Langzeitdaten zu zementierten Schäften bei PPI liegen kaum vor. Letztlich haben die oben genannten Gründe dazu geführt, dass der Einsatz von PMMA in der Revisions Hüftendoprothetik und auch bei Reimplantation nach PPI stark zurückgegangen ist.

Unsere Studien (**Arbeit 1, Arbeit 3, Arbeit 4, Arbeit 5**) zeigen im mittelfristigen Verlauf gute Standzeiten und die Osseointegration scheint durch die PPI in vielen Settings (u.a. bei großen Knochendefekten, nach ETO, nach Entfernung eines zementierten Schaftes) nicht beeinträchtigt zu sein. Obwohl die zementierte Schaftfixation bei aseptischen Revisionen gut funktionieren kann [205], scheint das häufig sklerotisch, glatte, kortikale Femurrohr mit fehlender Spongiosa, bedingt durch Voroperationen oder ein aggressives Débridement, wenig für eine zementierte Komponentenfixation geeignet zu sein. Dieselben Ergebnisse werden auch für zweizeitige Knieprothesenwechsel berichtet, wo Serien mit zementierten Schäften von hohen Lockerungsraten berichten [271] und die erste vergleichende Arbeit eine Überlegenheit für zementfreie Schäfte zeigt [272]. In Anbetracht der Hinweise, dass die Revision eines zementierten Schaftes mit mehr Knochenverlust und höheren Re-Revisionsraten verbunden ist, scheint die zementfreie Verankerung bei periprothetischer Infektion des Hüftgelenks die zu bevorzugende Verankerungstechnik darzustellen.



#### 4. Zusammenfassung und Ausblick

Während akute PPI mit hoch virulenten Erregern mit eindeutigen klinischem und laborchemischem Erscheinungsbild einhergehen, ist die Diagnostik von chronischen Low-grade-Infektionen weitaus diffiziler. Nicht zuletzt aufgrund einer rigoroseren Aufarbeitung von Revisionspatienten mit stetig weiterentwickelnden Test- und Diagnoseverfahren zeigt sich weltweit ein proportionaler Anstieg von PPI in den Endoprothesenregistern. Trotz unzähliger Studien zur prä- und intraoperativen Diagnostik kann eine Low-grade-Infektion allerdings bis heute nicht sicher diagnostiziert oder ausgeschlossen werden. Die Suche nach exakten Grenzwerten bzw. der „richtigen“ Balance zwischen Sensitivität und Spezifität ist bisher bei fehlendem diagnostischem Goldstandard nicht gelungen. Auch die chirurgische Strategie, die das bestmögliche Ergebnis mit dem geringsten Risiko liefert, ist nicht vollständig geklärt. Dies stellt das multidisziplinäre Team vor enorme Herausforderungen, die optimale Behandlung für den einzelnen Patienten zu wählen.

Anstatt die diagnostische Genauigkeit einzelner Tests oder Definitionen zu analysieren, sollten wir in Zukunft Algorithmen für die individuellen klinischen Problemsituationen durch die detaillierte Aufarbeitung von Patientendaten generieren. Das Ziel sollte sein, für jedes patientenspezifische Problem die am besten geeignete Diagnose- und Therapieentscheidung zu finden. Es ist wenig sinnvoll, in jedem Szenario der Endoprothetik, unabhängig vom Infektionsverdacht, Patienten auf PPI zu screenen. Einerseits entstehen dadurch unnötige Kosten, andererseits wird das Risiko von unsicheren Befunden und unnötigen Eingriffen erhöht. Auch die zukunftssträchtigen molekularen Methoden (u.a. PCR und NGS) dürften diese Problematik durch ihre hohe Sensitivität und niedrigen positiven Vorhersagewert verschärfen.

Mit der Anwendung standardisierter Therapieprotokolle und Antibiotika mit breitem Wirkungsspektrum, welche gezielt auf metabolisch ruhende Bakterienkolonien im Biofilm abzielen, scheint die Erregeridentifikation ein weniger entscheidender Faktor für die Optimierung der Behandlungsergebnisse zu sein. Neuere Studien zeigen keine Unterschiede in den Ergebnissen von kulturnegativen PPI im Vergleich zu kulturpositiven PPI. Unsere Studien und frühere Arbeiten zeigen außerdem, dass bei Patienten mit rezidivierenden PPI häufig neue Erreger gefunden werden. Ob die Erreger tatsächlich neu sind oder zuvor nicht identifiziert bzw. entsprechend durch die Behandlung eradiziert wurden, kann nicht sicher beantwortet

werden. Es ist anzunehmen, dass das wesentlichere Problem darin besteht, dass die Antibiotika den entsprechenden Fokus nicht erreichen bzw. nicht mehr wirksam sind aufgrund von Resistenzentwicklungen, was häufig auf inadäquate chirurgische Eingriffe zurückzuführen ist. Ein weiteres bedeutendes Problem ist die Anfälligkeit des künstlichen Gelenks für hämatogene Besiedelungen, über dessen Risiko und Mechanismen bislang nur wenig bekannt ist.

Ob durch die Anwendung alternativer Strategien zur Bekämpfung von Biofilmen, wie Bakteriophagen oder Dispergiermittel, ein klinischer Nutzen für den Patienten erzielt werden kann, muss die Zukunft zeigen. Insbesondere bei Patienten mit selteneren Erregern oder resistenten Erregern, für welche keine wirksamen Antibiotika verfügbar sind, sowie Patienten mit multiplen Voroperationen, bei welchen kein ausreichendes Débridement mehr möglich erscheint, könnten diese Methoden helfen, die Ergebnisse zu verbessern. Das gleiche gilt für antibakterielle Oberflächenmodifikationen der Prothesenkomponenten, wie Implantatbeschichtungen auf Silberbasis oder Antibiotikaverabreichungssysteme auf Nanopartikelbasis. Insbesondere der Einsatz von technischen Mitteln, wie Laserlicht, zur Umwandlung von Biofilmbakterien in ihre planktonische Form für eine bessere Empfindlichkeit gegenüber systemischen Antibiotika, sind ein vielversprechender Ansatz.

Solange wir chronische Infektionen, insbesondere bei Patienten mit eingeschränkter Immunkompetenz, nicht eradizieren können, gilt es die Antibiotikaresistenzen und Migration von Bakterien an immunprivilegierte Orte des Knochens und periprothetischen Gewebes, vorzubeugen. Der wichtigste Aspekt der Ergebnisoptimierung ist daher, das Auftreten von Problemerkregern und kompromittierter Knochen- und Weichteilsituationen durch inadäquate und unnötige Behandlungen zu reduzieren. Unsere Arbeiten zeigen, dass viele Patienten mehrfach voroperiert sind, bevor sie an einem Zentrum mit Schwerpunkt für periprothetische Infektionen behandelt werden. Allein dieser Faktor erhöht das Risiko für ein weiteres Therapieversagen enorm. Hier können nur eine maximale Transparenz und Qualitätskontrolle durch Endoprothesenregister mittels einer detaillierten Erfassung von PPI-Daten helfen. Bisher ist die Dokumentation PPI-relevanter Faktoren in Registern lückenhaft und wenig aussagekräftig. Schließlich könnte durch ein Zertifizierungssystem für Einrichtungen mit einer Spezialisierung auf dem Gebiet der periprothetischen Infektion die Behandlungsqualität gesteigert werden.

Es konnten in unseren Arbeiten und der bisherigen Literatur unzählige Risikofaktoren für das Auftreten und Fortbestehen einer PPI identifiziert werden. Da viele Reinfektionen bei Patienten mit Komorbiditäten auftreten, ist zu klären, ob durch eine präoperative Patientenoptimierung, die Ergebnisse weiter verbessert werden können. Ob durch Immunisierungsstrategien als Ergänzung zur systemischen antimikrobiellen Therapie, sowohl bei der Behandlung als auch bei der Vorbeugung der PPI, die Ergebnisse von Hochrisikopatienten verbessert werden können, muss ebenfalls die Zukunft zeigen.

Um Risikopatienten effektiv zu erkennen, auf Risikoprofile-basierende Therapiealgorithmen zu erstellen und genauere Prognoseabschätzungen zu ermöglichen, muss die zunehmende Verfügbarkeit der Patientendaten genutzt werden. Daten aus nationalen und internationalen Registern sind hier in einer einzigartigen Position und müssen dringend um patienten- und operationsspezifische Vorhersagevariablen, wie beispielsweise die Vorgeschichte des Gelenks (z.B. Voroperationen, vorausgegangene Infektionen und septische Revisionen), Host- und Extremitäten-Eigenschaften, Erregertyp oder operationstechnische Details, erweitert werden. Diese stetig wachsende und für den Kliniker nicht mehr zu überblickende Datenmenge könnte schließlich durch auf künstlicher Intelligenz (KI)-basierenden Methoden unser Verständnis von PPI verbessern.

Die Diagnostik und Therapie der PPI sollte immer im Kontext mit den klinischen Faktoren stehen. Die EBJIS-Kriterien haben erstmals den Faktor Prothesenlockerung in eine Definition mitaufgenommen. Es konnte in unserer Arbeit gezeigt werden, dass es bei dieser Versagensursache häufig positive Erregernachweise gibt, die schwer zu interpretieren sind. Daher sollte bei Prothesenlockerungen immer die Umsetzbarkeit eines kompletten Prothesenwechsels geprüft werden, sodass im Zweifel bei vermeintlich aseptischer Lockerung ein einzeitiger Wechsel unter antibiotischer Therapie erfolgen kann. Umgekehrt kann und sollte nicht bei jedem Patienten mit fest integrierter Prothese und einer „Infection likely“ zwingend ein kompletter Wechsel durchgeführt werden. Die Diagnose einer PPI sollte niemals eine bestimmte Behandlung vorschreiben. Patientenalter, Host-Faktoren und Revidierbarkeit müssen genauso in den Therapiealgorithmus miteinfließen, wie Erregertyp und vorausgegangene Therapien. Letztlich muss die Entscheidung auch die Bedürfnisse und Wünsche des Patienten berücksichtigen.

Der hohe Anteil notwendiger Revisionseingriffe und Komplikationen im Bereich der PPI des Hüftgelenks zeigt, dass wir von optimalen Behandlungsergebnissen weit entfernt sind. Und wie die vorliegende Arbeit zeigt, sind neue Strategien oder Techniken nicht immer geeignet, bereits existierende Probleme zu lösen, sondern können - wie beispielsweise im Falle artikulierender Hüftspacer - zu neuen Problemen führen. In früheren Studien zu Behandlungsergebnissen der PPI ist nur die „halbe“ Wahrheit zu finden und es wurde häufig nur von infektbedingten Revisionen eines selektierten Patientenguts mit kurzem Follow-up berichtet. Patienten, welche keine Prothese mehr erhalten haben, während der Behandlung gestorben sind oder noch unter antibiotischer Therapie waren, wurden häufig nicht erwähnt bzw. ausgeschlossen. In den letzten zehn Jahren wurde zunehmend ein realistischeres Bild der Behandlungsergebnisse vermittelt. Es haben sich die Delphi-Kriterien verbreitet [273], welche auch in unserer Arbeit verwendet wurden, um den Therapieerfolg zu definieren. Diese wurden weiterentwickelt und im Jahr 2019 durch die MSIS als Definition für das erfolgreiche Infektionsmanagement und Richtlinien für die Berichterstattung über Behandlungsergebnisse der PPI publiziert [274]. Künftige Forschung muss solche Kriterien nutzen und KI-Methoden einsetzen, um für Kliniker leicht zugängliche Algorithmen zu schaffen, die Muster erkennen können, die für den Behandlungserfolg entscheidend sind.

Im Jahr 2024 bekommt etwa jeder hundertste Patient mit künstlichem Hüftgelenk eine periprothetische Infektion und etwa ein Fünftel davon ist nicht heilbar. Daher kann der letzte Zweck unseres Strebens als Mediziner nicht nur sein, zu heilen, sondern auch das damit verbundene Leid zu lindern.

## Literatur

1. Anthony White (1849) (Obituary). *Lancet* 1:324:
2. Verneuil AS (1860) La creation d'une fausse articulation par resection partielle de l'os maxillaire inferieur, comme moyen de remedier a Inferieure., l'ankylose vraie on fausse de la machoire. *Arch Gen Med* 15 (5ser):
3. Ollier L (1885) *Traité des Résections et des opérations conservatives qu'ont peut practiquere sur le système osseuxe.* Paris
4. Chlumsky V (1896) *Zentralblatt für orthopaedische Chirurgie (Continued Centralblatt für orthopaedische Chirurgie un mechanik from 1887–1890)*
5. Gluck T, Brand RA (2011) The classic: Report on the positive results obtained by the modern surgical experiment regarding the suture and replacement of defects of superior tissue, as well as the utilization of re-absorbable and living tamponade in surgery. *Clinical Orthopaedics and Related Research* 469:1528–1535. <https://doi.org/10.1007/s11999-011-1837-7>
6. Brand RA, Mont MA, Manring MM (2011) Biographical sketch: Themistocles Gluck (1853-1942). In: *Clinical Orthopaedics and Related Research*
7. Girdlestone GR (1928) *Arthrodesis and other operations for tuberculosis of the hip.* Oxford medical publications The Robert:
8. Girdlestone GR (1982) The classic. Acute pyogenic arthritis of the hip: an operation giving free access and effective drainage. G. R. Girdlestone, 1943. *Clinical Orthopaedics and Related Research*
9. Brand RA (2008) Acute pyogenic arthritis of the hip: an operation giving free access and effective drainage. 1943. *Clinical orthopaedics and related research* 466:. <https://doi.org/10.1007/s11999-007-0082-6>
10. Vincenten CM, Gosens T, Van Susante JC, Somford MP (2019) The girdlestone situation: A historical essay. *Journal of Bone and Joint Infection* 4
11. Judet, J; Judet R (1949) *Essais de reconstruction prothetique de la hanche après résection de la tête fémorale.* *J Chir (Paris)* 65 (1949):
12. Moore AT (1952) Metal hip joint: A new self-locking vitallium prosthesis. *Southern Medical Journal* 45:. <https://doi.org/10.1097/00007611-195211000-00001>
13. Wiles P (1958) The surgery of the osteoarthritic hip. *The British journal of surgery* 45:. <https://doi.org/10.1002/bjs.18004519315>
14. McKee GK, Watson-Farrar J (1966) Replacement of arthritic hips by the McKee-Farrar prosthesis. *The Journal of bone and joint surgery British volume* 48:245–259
15. Charnley J (1960) Anchorage of the femoral head prosthesis to the shaft of the femur. *The Journal of bone and joint surgery British volume* 42 B: <https://doi.org/10.1302/0301-620x.42b1.28>
16. Charnley J (1965) A biomechanical analysis of the use of cement to anchor the femoral head prosthesis. *The Journal of bone and joint surgery British volume* 47:. <https://doi.org/10.1302/0301-620x.47b2.354>
17. Charnley J (1972) Postoperative infection after total hip replacement with special reference to air contamination in the operating room. *Clinical orthopaedics and related research* 87:. <https://doi.org/10.1097/00003086-197209000-00020>
18. Buchholz HW, Engelbrecht H (1970) [Depot effects of various antibiotics mixed with Palacos resins]. *Der Chirurg; Zeitschrift für alle Gebiete der operativen Medizin* 41:
19. Zweymüller K, Semlitsch M (1982) Concept and material properties of a cementless hip prosthesis system with Al<sub>2</sub>O<sub>3</sub> ceramic ball heads and wrought Ti-6Al-4V Stems. *Archives of Orthopaedic and Traumatic Surgery* 100:. <https://doi.org/10.1007/BF00381662>
20. Learmonth ID, Young C, Rorabeck C (2007) The operation of the century: total hip replacement. *Lancet* 370
21. Grimberg, J. Lützner, O. Melsheimer, M. Morlock AS Endoprothesenregister Deutschland Jahresbericht 2023. Berlin
22. Grimberg AW, Steinbrück A (2023) 10 Jahre Endoprothesenregister Deutschland (EPRD): was wurde erreicht? *Die Orthopädie* 52:. <https://doi.org/10.1007/s00132-023-04385-3>

23. OECD (2023), Health at a Glance 2023: OECD Indicators, OECD Publishing, Paris, <https://doi.org/10.1787/7a7afb35-enitle>
24. Bless HH, Kip M (2017) Weißbuch Gelenkersatz
25. Sloan M, Premkumar A, Sheth NP (2018) Projected volume of primary total joint arthroplasty in the u.s., 2014 to 2030. *Journal of Bone and Joint Surgery - American Volume* 100:.. <https://doi.org/10.2106/JBJS.17.01617>
26. Klug A, Pfluger DH, Gramlich Y, Hoffmann R, Drees P, Kutzner KP (2021) Future burden of primary and revision hip arthroplasty in Germany: a socio-economic challenge. *Archives of Orthopaedic and Trauma Surgery* 141:.. <https://doi.org/10.1007/s00402-021-03884-2>
27. Springer BD, Cahue S, Etkin CD, Lewallen DG, McGrory BJ (2017) Infection burden in total hip and knee arthroplasties: an international registry-based perspective. *Arthroplasty Today* 3:.. <https://doi.org/10.1016/j.artd.2017.05.003>
28. Kurtz SM, Lau EC, Son MS, Chang ET, Zimmerli W, Parvizi J (2018) Are We Winning or Losing the Battle With Periprosthetic Joint Infection: Trends in Periprosthetic Joint Infection and Mortality Risk for the Medicare Population. *Journal of Arthroplasty* 33:.. <https://doi.org/10.1016/j.arth.2018.05.042>
29. Lenguerrand E, Whitehouse MR, Beswick AD, Jones SA, Porter ML, Blom AW (2017) Revision for prosthetic joint infection following hip arthroplasty: Evidence from the National Joint Registry. *Bone & Joint Research* 6:
30. Chang CH, Lee SH, Lin YC, Wang YC, Chang CJ, Hsieh PH (2020) Increased periprosthetic hip and knee infection projected from 2014 to 2035 in Taiwan. *Journal of Infection and Public Health* 13:.. <https://doi.org/10.1016/j.jiph.2020.04.014>
31. O'Toole P, Maltenfort MG, Chen AF, Parvizi J (2016) Projected Increase in Periprosthetic Joint Infections Secondary to Rise in Diabetes and Obesity. *Journal of Arthroplasty* 31:.. <https://doi.org/10.1016/j.arth.2015.07.034>
32. Wildeman P, Rolfson O, Söderquist B, Wretenberg P, Lindgren V (2021) What Are the Long-term Outcomes of Mortality, Quality of Life, and Hip Function after Prosthetic Joint Infection of the Hip? A 10-year Follow-up from Sweden. *Clinical Orthopaedics and Related Research* 479
33. Moore AJ, Blom AW, Whitehouse MR, Goberman-Hill R (2015) Deep prosthetic joint infection: A qualitative study of the impact on patients and their experiences of revision surgery. *BMJ Open* 5:.. <https://doi.org/10.1136/bmjopen-2015-009495>
34. Goud AL, Harlianto NI, Ezzafzafi S, Veltman ES, Bekkers JEJ, van der Wal BCH (2023) Reinfection rates after one- and two-stage revision surgery for hip and knee arthroplasty: a systematic review and meta-analysis. *Archives of Orthopaedic and Trauma Surgery* 143
35. Svensson K, Rolfson O, Mohaddes M, Malchau H, Andersson AE (2020) Reflecting on and managing the emotional impact of prosthetic joint infections on orthopaedic surgeons—a qualitative study. *Bone and Joint Journal* 102:.. <https://doi.org/10.1302/0301-620X.102B6.BJJ-2019-1383.R1>
36. Malahias MA, Gu A, Harris EC, Adriani M, Miller AO, Westrich GH, Sculco PK (2020) The Role of Long-Term Antibiotic Suppression in the Management of Peri-Prosthetic Joint Infections Treated With Debridement, Antibiotics, and Implant Retention: A Systematic Review. *Journal of Arthroplasty* 35:.. <https://doi.org/10.1016/j.arth.2019.11.026>
37. Gomez MM, Tan TL, Manrique J, Deirmengian GK, Parvizi J (2015) The Fate of Spacers in the Treatment of Periprosthetic Joint Infection. *The Journal of bone and joint surgery American volume* 97:1495–1502
38. Cancienne JM, Werner BC, Bolarinwa SA, Browne JA (2017) Removal of an Infected Total Hip Arthroplasty: Risk Factors for Repeat Debridement, Long-term Spacer Retention, and Mortality. *The Journal of arthroplasty* 32:2519–2522
39. George J, Miller EM, Curtis GL, Klika AK, Barsoum WK, Mont MA, Higuera CA (2018) Success of Two-Stage Reimplantation in Patients Requiring an Interim Spacer Exchange. *The Journal of arthroplasty* 33:S228–S232
40. Wang Q, Goswami K, Kuo F-C, Xu C, Tan TL, Parvizi J (2019) Two-Stage Exchange Arthroplasty for Periprosthetic Joint Infection: The Rate and Reason for the Attrition After the First Stage. *The Journal of arthroplasty* 34:2749–2756
41. Schwartz AJ, Trask DJ, Bews KA, Hanson KT, Etzioni DA, Habermann EB (2020) Hip Disarticulation for Periprosthetic Joint Infection: Frequency, Outcome, and Risk Factors. *Journal of Arthroplasty* 35:.. <https://doi.org/10.1016/j.arth.2020.06.021>

42. Kamath AF, Ong KL, Lau E, Chan V, Vail TP, Rubash HE, Berry DJ, Bozic KJ (2015) Quantifying the Burden of Revision Total Joint Arthroplasty for Periprosthetic Infection. *The Journal of arthroplasty* 30:1492–1497
43. Shahi A, Tan TL, Chen AF, Maltenfort MG, Parvizi J (2017) In-Hospital Mortality in Patients With Periprosthetic Joint Infection. *Journal of Arthroplasty* 32:. <https://doi.org/10.1016/j.arth.2016.09.027>
44. Natsuhara KM, Shelton TJ, Meehan JP, Lum ZC (2019) Mortality During Total Hip Periprosthetic Joint Infection. *Journal of Arthroplasty* 34:. <https://doi.org/10.1016/j.arth.2018.12.024>
45. Assmann G, Kasch R, Maher CG, Hofer A, Barz T, Merk H, Flessa S (2014) Comparison of health care costs between aseptic and two stage septic hip revision. *Journal of Arthroplasty* 29:. <https://doi.org/10.1016/j.arth.2014.04.043>
46. Müller M, Trampuz A, Winkler T, Perka C (2018) [The Economic Challenge of Centralised Treatment of Patients with Periprosthetic Infections]. *Zeitschrift für Orthopädie und Unfallchirurgie*
47. Parisi TJ, Konopka JF, Bedair HS (2017) What is the Long-term Economic Societal Effect of Periprosthetic Infections After THA? A Markov Analysis. *Clinical Orthopaedics and Related Research* 475:. <https://doi.org/10.1007/s11999-017-5333-6>
48. Premkumar A, Kolin DA, Farley KX, Wilson JM, McLawhorn AS, Cross MB, Sculco PK (2021) Projected Economic Burden of Periprosthetic Joint Infection of the Hip and Knee in the United States. *Journal of Arthroplasty* 36:. <https://doi.org/10.1016/j.arth.2020.12.005>
49. Zimmerli W, Trampuz A, Ochsner PE (2004) Prosthetic-joint infections. *The New England journal of medicine* 351:1645–1654
50. Ochsner PE, Orthopaedics Swiss, Swiss Society for Infectious Diseases (2014) Infections of the musculoskeletal system - basic principles, prevention, diagnosis and treatment. 1st ed. Grandvaux; 2014
51. Rakow A, Perka C, Trampuz A, Renz N (2018) Origin and characteristics of haematogenous periprosthetic joint infection. *Clinical microbiology and infection : the official publication of the European Society of Clinical Microbiology and Infectious Diseases*
52. Murdoch DR, Roberts SA, Fowler VG, Shah MA, Taylor SL, Morris AJ, Corey GR (2001) Infection of orthopedic prostheses after *Staphylococcus aureus* bacteremia. *Clinical Infectious Diseases* 32:. <https://doi.org/10.1086/318704>
53. Maderazo EG, Judson S, Pasternak H (1988) Late infections of total joint prostheses. A review and recommendations for prevention. *Clinical orthopaedics and related research* 131–142
54. Costerton JW, Stewart PS, Greenberg EP (1999) Bacterial biofilms: A common cause of persistent infections. *Science* 284
55. Southwood RT, Rice JL, McDonald PJ, Hakendorf PH, Rozenbils MA (1985) Infection in experimental hip arthroplasties. *Journal of Bone and Joint Surgery - Series B* 67:. <https://doi.org/10.1302/0301-620x.67b2.3980532>
56. Gristina AG, Naylor P, Myrvik Q (1988) Infections from biomaterials and implants: A race for the surface. *Medical Progress through Technology* 14
57. Zimmerli W, Waldvogel FA, Vaudaux P, Nydegger DE (1982) Pathogenesis of foreign body infection: Description and characteristics of an animal model. *Journal of Infectious Diseases* 146:. <https://doi.org/10.1093/infdis/146.4.487>
58. Anderl JN, Zahller J, Roe F, Stewart PS (2003) Role of nutrient limitation and stationary-phase existence in *Klebsiella pneumoniae* biofilm resistance to ampicillin and ciprofloxacin. *Antimicrobial agents and chemotherapy* 47:1251–1256
59. Stewart PS (2002) Mechanisms of antibiotic resistance in bacterial biofilms. *International Journal of Medical Microbiology* 292:. <https://doi.org/10.1078/1438-4221-00196>
60. Benito N, Franco M, Ribera A, Soriano A, Rodríguez-Pardo D, Sorlí L, Fresco G, Fernández-Sampedro M, Dolores del Toro M, Guío L, Sánchez-Rivas E, Bahamonde A, Riera M, Esteban J, Baraia-Etxaburu JM, Martínez-Alvarez J, Jover-Sáenz A, Dueñas C, Ramos A, Sobrino B, Euba G, Morata L, Pigrau C, Coll P, Mur I, Ariza J, Barcenilla F, Pérez-Villar F, Prats-Gispert L, Cisterna R, Ibarra S, López, Santamaría JM, Cabo J, García D, Lora-Tamayo J, Murillo O, Pedrero S, Álvarez-Parrondo S, Muedra-Font R, Raya-Fernández C, Rodríguez-Alonso C, Moreno A, Blanco-Martínez-de-Morentin MA, Cabo-Magadan R, Combalia A, García S, Martínez-Pastor JC, Tornero E, Merino-Pérez J, Montejo JM, Alier A, Horcajada JP, Plasencia V, Puig L, Auñón, Blanco A, García-Cañete J, Sandoval E, Fakkas-Fernández M, Garcés-Zarzalejo C, Fariñas-Alvarez C, Fariñas MC, Martínez-Martínez L, Salas-Venero C, Cobo J,

- Ruiz-Carbajosa P, Jordán M, Crusi X, Marinescu C, Montaner F, Ramírez A, Corona PS, Lung M, Muniain-Ezcurra M, Peñas-Espinar C, Suárez AI, Álvarez R, Cordero JA, López-Pliego M, Palomino J, Puente A (2016) Time trends in the aetiology of prosthetic joint infections: a multicentre cohort study. *Clinical Microbiology and Infection* 22:. <https://doi.org/10.1016/j.cmi.2016.05.004>
61. Alamanda VK, Springer BD (2019) The prevention of infection 12: Modifiable risk factors. *Bone and Joint Journal* 101B
  62. Ricciardi BF, Muthukrishnan G, Masters EA, Kaplan N, Daiss JL, Schwarz EM (2020) New developments and future challenges in prevention, diagnosis, and treatment of prosthetic joint infection. *Journal of Orthopaedic Research* 38
  63. Greenky M, Gandhi K, Pulido L, Restrepo C, Parvizi J (2012) Preoperative anemia in total joint arthroplasty: Is it associated with periprosthetic joint infection? *hip*. In: *Clinical Orthopaedics and Related Research*
  64. Grosso MJ, Boddapati V, Cooper HJ, Geller JA, Shah RP, Neuwirth AL (2020) The Effect of Preoperative Anemia on Complications After Total Hip Arthroplasty. *Journal of Arthroplasty* 35:. <https://doi.org/10.1016/j.arth.2020.01.012>
  65. Triantafyllopoulos GK, Soranoglou VG, Memtsoudis SG, Sculco TP, Poultsides LA (2018) Rate and Risk Factors for Periprosthetic Joint Infection Among 36,494 Primary Total Hip Arthroplasties. *Journal of Arthroplasty* 33:. <https://doi.org/10.1016/j.arth.2017.11.040>
  66. Shohat N, Muhsen K, Gilat R, Rondon AJ, Chen AF, Parvizi J (2018) Inadequate Glycemic Control Is Associated With Increased Surgical Site Infection in Total Joint Arthroplasty: A Systematic Review and Meta-Analysis. *Journal of Arthroplasty* 33
  67. Maier GS, Horas K, Seeger JB, Roth KE, Kurth AA, Maus U (2014) Is there an association between periprosthetic joint infection and low vitamin D levels? *International Orthopaedics* 38:. <https://doi.org/10.1007/s00264-014-2338-6>
  68. Hegde V, Dworsky EM, Stavarakis AI, Loftin AH, Zoller SD, Park HY, Richman S, Johansen D, Hu Y, Taylor JA, Hamad CD, Chun RF, Xi W, Adams JS, Bernthal NM (2017) Single-Dose, Preoperative Vitamin-D Supplementation Decreases Infection in a Mouse Model of Periprosthetic Joint Infection. *Journal of Bone and Joint Surgery - American Volume* 99:. <https://doi.org/10.2106/JBJS.16.01598>
  69. Matharu GS, Mouchti S, Twigg S, Delmestri A, Murray DW, Judge A, Pandit HG (2019) The effect of smoking on outcomes following primary total hip and knee arthroplasty: a population-based cohort study of 117,024 patients. *Acta Orthopaedica* 90:. <https://doi.org/10.1080/17453674.2019.1649510>
  70. Bartzokas CA, Johnson R, Jane M, Martin M V., Pearce PK, Saw Y (1994) Relation between mouth and haematogenous infection in total joint replacements. *BMJ* 309:. <https://doi.org/10.1136/bmj.309.6953.506>
  71. Humphrey TJ, Tataru AM, Bedair HS, Alpaugh K, Melnic CM, Nelson SB (2023) Rates and Outcomes of Periprosthetic Joint Infection in Persons Who Inject Drugs. *Journal of Arthroplasty* 38:. <https://doi.org/10.1016/j.arth.2022.07.018>
  72. Schairer WW, Nwachukwu BU, Mayman DJ, Lyman S, Jerabek SA (2016) Preoperative Hip Injections Increase the Rate of Periprosthetic Infection After Total Hip Arthroplasty. *Journal of Arthroplasty* 31:. <https://doi.org/10.1016/j.arth.2016.04.008>
  73. Momohara S, Kawakami K, Iwamoto T, Yano K, Sakuma Y, Hiroshima R, Imamura H, Masuda I, Tokita A, Ikari K (2011) Prosthetic joint infection after total hip or knee arthroplasty in rheumatoid arthritis patients treated with nonbiologic and biologic disease-modifying antirheumatic drugs. *Modern Rheumatology* 21:. <https://doi.org/10.1007/s10165-011-0423-x>
  74. Bozic KJ, Lau E, Kurtz S, Ong K, Rubash H, Vail TP, Berry DJ (2012) Patient-related risk factors for periprosthetic joint infection and postoperative mortality following total hip arthroplasty in medicare patients. *Journal of Bone and Joint Surgery* 94:. <https://doi.org/10.2106/JBJS.K.00072>
  75. Cavanaugh PK, Chen AF, Rasouli MR, Post ZD, Orozco FR, Ong AC (2015) Total joint arthroplasty in transplant recipients: In-hospital adverse outcomes. *Journal of Arthroplasty* 30:. <https://doi.org/10.1016/j.arth.2014.11.037>
  76. Kildow BJ, Politzer CS, DiLallo M, Bolognesi MP, Seyler TM (2018) Short and Long-Term Postoperative Complications Following Total Joint Arthroplasty in Patients With Human Immunodeficiency Virus, Hepatitis B, or Hepatitis C. *Journal of Arthroplasty* 33:. <https://doi.org/10.1016/j.arth.2017.10.061>
  77. Kunutsor SK, Whitehouse MR, Blom AW, Beswick AD (2016) Patient-related risk factors for periprosthetic joint infection after total joint arthroplasty: A systematic review and meta-analysis. *PLoS ONE* 11:. <https://doi.org/10.1371/journal.pone.0150866>



78. Aali Rezaie A, Blevins K, Kuo FC, Manrique J, Restrepo C, Parvizi J (2020) Total Hip Arthroplasty After Prior Acetabular Fracture: Infection Is a Real Concern. *Journal of Arthroplasty* 35:. <https://doi.org/10.1016/j.arth.2020.04.085>
79. Pugely AJ, Martin CT, Gao Y, Schweizer ML, Callaghan JJ (2015) The Incidence of and Risk Factors for 30-Day Surgical Site Infections Following Primary and Revision Total Joint Arthroplasty. *Journal of Arthroplasty* 30:. <https://doi.org/10.1016/j.arth.2015.01.063>
80. Jupiter JB, Karchmer AW, Lowell JD, Harris WH (1981) Total hip arthroplasty in the treatment of adult hips with current or quiescent sepsis. *Journal of Bone and Joint Surgery - Series A*. <https://doi.org/10.2106/00004623-198163020-00003>
81. Chalmers BP, Berbari EF, Osmon DR, Hanssen AD, Berry DJ, Abdel MP (2020) Elevated Infection and Complication Rates in Patients Undergoing a Primary THA With a History of a PJI in a Prior Hip or Knee Arthroplasty: A Matched Cohort Study. *Journal of Arthroplasty* 35:. <https://doi.org/10.1016/j.arth.2020.02.018>
82. Surace P, Sultan AA, George J, Samuel LT, Khlopas A, Molloy RM, Stearns KL, Mont MA (2019) The Association Between Operative Time and Short-Term Complications in Total Hip Arthroplasty: An Analysis of 89,802 Surgeries. *Journal of Arthroplasty* 34:. <https://doi.org/10.1016/j.arth.2018.11.015>
83. Cancienne JM, Werner BC, Browne JA (2015) Complications After TKA in Patients With Hemophilia or Von Willebrand's Disease. *Journal of Arthroplasty* 30:. <https://doi.org/10.1016/j.arth.2015.06.015>
84. Parvizi J, Ghanem E, Joshi A, Sharkey PF, Hozack WJ, Rothman RH (2007) Does "Excessive" Anticoagulation Predispose to Periprosthetic Infection? *Journal of Arthroplasty* 22:. <https://doi.org/10.1016/j.arth.2007.03.007>
85. Newman ET, Watters TS, Lewis JS, Jennings JM, Wellman SS, Attarian DE, Grant SA, Green CL, Vail TP, Bolognesi MP (2014) Impact of perioperative allogeneic and autologous blood transfusion on acute wound infection following total knee and total hip arthroplasty. *Journal of Bone and Joint Surgery* 96:. <https://doi.org/10.2106/JBJS.L.01041>
86. Yazdi H, Klement MR, Hammad M, Inoue D, Xu C, Goswami K, Parvizi J (2020) Tranexamic Acid Is Associated With Reduced Periprosthetic Joint Infection After Primary Total Joint Arthroplasty. *Journal of Arthroplasty* 35:. <https://doi.org/10.1016/j.arth.2019.10.029>
87. Pempe C, Werdehausen R, Pieroh P, Federbusch M, Petros S, Henschler R, Roth A, Pfrepper C (2021) Predictors for blood loss and transfusion frequency to guide blood saving programs in primary knee- and hip-arthroplasty. *Scientific Reports* 11:. <https://doi.org/10.1038/s41598-021-82779-z>
88. Charlson ME, Pompei P, Ales KL, MacKenzie CR (1987) A new method of classifying prognostic comorbidity in longitudinal studies: Development and validation. *Journal of Chronic Diseases* 40:. [https://doi.org/10.1016/0021-9681\(87\)90171-8](https://doi.org/10.1016/0021-9681(87)90171-8)
89. Rasouli MR, Restrepo C, Maltenfort MG, Purtill JJ, Parvizi J (2014) Risk factors for surgical site infection following total joint arthroplasty. *Journal of Bone and Joint Surgery - American Volume* 96:. <https://doi.org/10.2106/JBJS.M.01363>
90. McPherson EJ, Woodson C, Holtom P, Roidis N, Shufelt C, Patzakis M (2002) Periprosthetic total hip infection: outcomes using a staging system. *Clinical orthopaedics and related research* 8–15
91. Bosco JA, Slover JD, Haas JP (2010) Perioperative strategies for decreasing infection: a comprehensive evidence-based approach. *Instructional course lectures* 59
92. Siddiqi A, Forte SA, Docter S, Bryant D, Sheth NP, Chen AF (2019) Perioperative antibiotic prophylaxis in total joint arthroplasty: A systematic review and meta-analysis. *Journal of Bone and Joint Surgery - American Volume* 101:. <https://doi.org/10.2106/JBJS.18.00990>
93. Heckmann ND, Mayfield CK, Culvern CN, Oakes DA, Lieberman JR, Della Valle CJ (2019) Systematic Review and Meta-Analysis of Intrawound Vancomycin in Total Hip and Total Knee Arthroplasty: A Call for a Prospective Randomized Trial. *Journal of Arthroplasty* 34:. <https://doi.org/10.1016/j.arth.2019.03.071>
94. Kim DH, Spencer M, Davidson SM, Li L, Shaw JD, Gulczynski D, Hunter DJ, Martha JF, Miley GB, Parazin SJ, Dejoie P, Richmond JC (2010) Institutional prescreening for detection and eradication of methicillin-resistant *Staphylococcus aureus* in patients undergoing elective orthopaedic surgery. *Journal of Bone and Joint Surgery* 92:. <https://doi.org/10.2106/JBJS.I.01050>
95. Rao N, Cannella B, Crossett LS, Yates AJ, McGough R (2008) A preoperative decolonization protocol for *staphylococcus aureus* prevents orthopaedic infections. In: *Clinical Orthopaedics and Related Research*

96. Zhu X, Sun X, Zeng Y, Feng W, Li J, Zeng J, Zeng Y (2020) Can nasal *Staphylococcus aureus* screening and decolonization prior to elective total joint arthroplasty reduce surgical site and prosthesis-related infections? A systematic review and meta-analysis. *Journal of Orthopaedic Surgery and Research* 15
97. Evans RP (2011) Current concepts for clean air and total joint arthroplasty: Laminar airflow and ultraviolet radiation: A systematic review. In: *Clinical Orthopaedics and Related Research*
98. Young SW, Zhu M, Shirley OC, Wu Q, Spangehl MJ (2016) Do “Surgical Helmet Systems” or “Body Exhaust Suits” Affect Contamination and Deep Infection Rates in Arthroplasty? A Systematic Review. *Journal of Arthroplasty* 31:. <https://doi.org/10.1016/j.arth.2015.07.043>
99. Weiser MC, Shemesh S, Chen DD, Bronson MJ, Moucha CS (2018) The Effect of Door Opening on Positive Pressure and Airflow in Operating Rooms. *Journal of the American Academy of Orthopaedic Surgeons* 26:. <https://doi.org/10.5435/JAAOS-D-16-00891>
100. Taaffe K, Lee B, Ferrand Y, Fredendall L, San D, Salgado C, Shvorin D, Khoshkenar A, Reeves S (2018) The Influence of Traffic, Area Location, and Other Factors on Operating Room Microbial Load. *Infection Control and Hospital Epidemiology* 39:. <https://doi.org/10.1017/ice.2017.323>
101. Parvizi J, Gehrke T, Chen AF (2013) Proceedings of the International Consensus on Periprosthetic Joint Infection. In: *The bone & joint journal*. pp 1450–1452
102. Shohat N, Bauer T, Buttaro M, Budhiparama N, Cashman J, Della Valle CJ, Drago L, Gehrke T, Marcelino Gomes LS, Goswami K, Hailer NP, Han SB, Higuera CA, Inaba Y, Jenny J-Y, Kjaersgaard-Andersen P, Lee M, Llinás A, Malizos K, Mont MA, Jones RM, Parvizi J, Peel T, Rivero-Boschert S, Segreti J, Soriano A, Sousa R, Spangehl M, Tan TL, Tikhilov R, Tuncay I, Winkler H, Witso E, Wouthuyzen-Bakker M, Young S, Zhang X, Zhou Y, Zimmerli W (2019) Hip and Knee Section, What is the Definition of a Periprosthetic Joint Infection (PJI) of the Knee and the Hip? Can the Same Criteria be Used for Both Joints?: Proceedings of International Consensus on Orthopedic Infections. *The Journal of arthroplasty* 34:S325–S327
103. Corvec S, Portillo ME, Pasticci BM, Borens O, Trampuz A (2012) Epidemiology and new developments in the diagnosis of prosthetic joint infection. *The International journal of artificial organs* 35:923–934
104. Pérez-Prieto D, Portillo ME, Puig-Verdié L, Alier A, Martínez S, Sorli L, Horcajada JP, Monllau JC (2017) C-reactive protein may misdiagnose prosthetic joint infections, particularly chronic and low-grade infections. *International orthopaedics* 41:1315–1319
105. Trampuz A, Hanssen AD, Osmon DR, Mandrekar J, Steckelberg JM, Patel R (2004) Synovial fluid leukocyte count and differential for the diagnosis of prosthetic knee infection. *The American journal of medicine* 117:556–562
106. Krenn V, Morawietz L, Perino G, Kienapfel H, Ascherl R, Hassenpflug GJ, Thomsen M, Thomas P, Huber M, Kendoff D, Baumhoer D, Krukemeyer MG, Natu S, Boettner F, Zustin J, Köbel B, Rütger W, Kretzer JP, Tiemann A, Trampuz A, Frommelt L, Tichilow R, Söder S, Müller S, Parvizi J, Illgner U, Gehrke T (2014) Revised histopathological consensus classification of joint implant related pathology. *Pathology, research and practice* 210:779–786
107. Portillo ME, Salvadó M, Alier A, Martínez S, Sorli L, Horcajada JP, Puig L (2014) Advantages of sonication fluid culture for the diagnosis of prosthetic joint infection. *The Journal of infection* 69:35–41
108. Janz V, Wassilew GI, Hasart O, Matziolis G, Tohtz S, Perka C (2013) Evaluation of sonicate fluid cultures in comparison to histological analysis of the periprosthetic membrane for the detection of periprosthetic joint infection. *International orthopaedics* 37:931–936
109. Trampuz A, Piper KE, Jacobson MJ, Hanssen AD, Unni KK, Osmon DR, Mandrekar JN, Cockerill FR, Steckelberg JM, Greenleaf JF, Patel R (2007) Sonication of removed hip and knee prostheses for diagnosis of infection. *The New England journal of medicine* 357:654–663
110. Triffault-Fillit C, Ferry T, Laurent F, Pradat P, Dupieux C, Conrad A, Becker A, Lustig S, Fessy MH, Chidiac C, Valour F, Perpoint T, Boibieux A, Biron F, Miaillhes P, Ader F, Roux S, Daoud F, Lippman J, Braun E, Gillet Y, Hees L, Servien E, Herry Y, Gaillard R, Schneider A, Fessy MH, Viste A, Chaudrier P, Desmarchelier R, Mouton T, Courtin C, Louboutin L, Martres S, Trouillet F, Barrey C, Signorelli F, Jouanneau E, Jacquesson T, Mojallal A, Boucher F, Shipkov H, Château J, Aubrun F, Bobineau I, Macabéo C, Vandenesch F, Rasigade JP, Craighero F, Boussel L, Pialat JB, Morelec I, Janier M, Giammarile F, Tod M, Gagnieu MC, Goutelle S, Gerbier-Colomban S, Benet T, Mabrut E (2019) Microbiologic epidemiology depending on time to occurrence of prosthetic joint infection: a prospective cohort study. *Clinical Microbiology and Infection* 25:. <https://doi.org/10.1016/j.cmi.2018.04.035>

111. Barrack RL, Aggarwal A, Burnett RSJ, Clohisy JC, Ghanem E, Sharkey P, Parvizi J (2007) The fate of the unexpected positive intraoperative cultures after revision total knee arthroplasty. *The Journal of arthroplasty* 22:94–99
112. Milandt NR, Gundtoft PH, Overgaard S (2019) A Single Positive Tissue Culture Increases the Risk of Rerevision of Clinically Aseptic THA: A National Register Study. *Clinical orthopaedics and related research*
113. Parvizi J, Zmistowski B, Berbari EF, Bauer TW, Springer BD, Della Valle CJ, Garvin KL, Mont MA, Wongworawat MD, Zalavras CG (2011) New definition for periprosthetic joint infection: from the Workgroup of the Musculoskeletal Infection Society. *Clinical orthopaedics and related research* 469:2992–2994
114. Parvizi J, Tan TL, Goswami K, Higuera C, Della Valle C, Chen AF, Shohat N (2018) The 2018 Definition of Periprosthetic Hip and Knee Infection: An Evidence-Based and Validated Criteria. *The Journal of arthroplasty* 33:1309-1314.e2
115. McNally M, Sousa R, Wouthuyzen-Bakker M, Chen AF, Soriano A, Vogely HC, Clauss M, Higuera CA, Trebse R (2021) The EBJIS definition of periprosthetic joint infection: a practical guide for clinicians. *Bone and Joint Journal* 103:. <https://doi.org/10.1302/0301-620X.103B1.BJJ-2020-1381.R1>
116. Portillo ME, Salvadó M, Alier A, Sorli L, Martínez S, Horcajada JP, Puig L (2013) Prosthesis failure within 2 years of implantation is highly predictive of infection. *Clinical orthopaedics and related research* 471:3672–3678
117. Love C, Marwin SE, Palestro CJ (2009) Nuclear medicine and the infected joint replacement. *Seminars in nuclear medicine* 39:66–78
118. Abdelbary H, Cheng W, Ahmadzai N, Carli A V., Shea BJ, Hutton B, Fergusson DA, Beaulé PE (2020) Combination Tests in the Diagnosis of Chronic Periprosthetic Joint Infection: Systematic Review and Development of a Stepwise Clinical Decision-Making Tool. *The Journal of bone and joint surgery American volume* 102:. <https://doi.org/10.2106/JBJS.20.00097>
119. Shohat N, Tan TL, Della Valle CJ, Calkins TE, George J, Higuera C, Parvizi J (2019) Development and Validation of an Evidence-Based Algorithm for Diagnosing Periprosthetic Joint Infection. *The Journal of Arthroplasty* 34:2730-2736.e1. <https://doi.org/10.1016/J.ARTH.2019.06.016>
120. Abdel Karim M, Andrawis J, Bengoa F, Bracho C, Compagnoni R, Cross M, Danoff J, Della Valle CJ, Foguet P, Fraguas T, Gehrke T, Goswami K, Guerra E, Ha YC, Klaber I, Komnos G, Lachiewicz P, Lausmann C, Levine B, Leyton-Mange A, McArthur BA, Mihalič R, Neyt J, Nuñez J, Nunziato C, Parvizi J, Perka C, Reisener MJ, Rocha CH, Schweitzer D, Shivji F, Shohat N, Sierra RJ, Suleiman L, Tan TL, Vasquez J, Ward D, Wolf M, Zahar A (2019) Hip and Knee Section, Diagnosis, Algorithm: Proceedings of International Consensus on Orthopedic Infections. *Journal of Arthroplasty* 34
121. Gerritsen M, Khawar A, Scheper H, Van Der Wal R, Schoones J, De Boer M, Nelissen R, Pijls B (2021) Modular component exchange and outcome of DAIR for hip and knee periprosthetic joint infection: A SYSTEMATIC REVIEW AND META-REGRESSION ANALYSIS. *Bone and Joint Open* 2:. <https://doi.org/10.1302/2633-1462.210.BJO-2021-0090.R1>
122. Davis JS, Metcalf S, Clark B, Owen Robinson J, Huggan P, Luey C, McBride S, Aboltins C, Nelson R, Campbell D, Solomon LB, Schneider K, Loewenthal MR, Yates P, Athan E, Cooper D, Rad B, Allworth T, Reid A, Read K, Leung P, Sud A, Nagendra V, Chean R, Lemoh C, Mutalima N, Tran T, Grimwade K, Sehu M, Looke D, Torda A, Aung T, Graves S, Paterson DL, Manning L (2022) Predictors of Treatment Success after Periprosthetic Joint Infection: 24-Month Follow up from a Multicenter Prospective Observational Cohort Study of 653 Patients. *Open Forum Infectious Diseases* 9:. <https://doi.org/10.1093/ofid/ofac048>
123. Wouthuyzen-Bakker M, Sebillotte M, Huotari K, Escudero Sánchez R, Benavent E, Parvizi J, Fernandez-Sampedro M, Barbero JM, Garcia-Cañete J, Trebse R, Del Toro M, Diaz-Brito V, Sanchez M, Scarborough M, Soriano A (2020) Lower Success Rate of Débridement and Implant Retention in Late Acute versus Early Acute Periprosthetic Joint Infection Caused by *Staphylococcus* spp. Results from a Matched Cohort Study. *Clinical Orthopaedics and Related Research* 478:. <https://doi.org/10.1097/CORR.0000000000001171>
124. Bourget-Murray J, Azad M, Gofton W, Abdelbary H, Garceau S, Grammatopoulos G (2023) Is the routine use of local antibiotics in the management of periprosthetic joint infections justified? *HIP International* 33
125. Craig A, King SW, van Duren BH, Veysi VT, Jain S, Palan J (2022) Articular spacers in two-stage revision arthroplasty for prosthetic joint infection of the hip and the knee. *EFORT Open Reviews* 7:. <https://doi.org/10.1530/EOR-21-0037>

126. Sambri A, Fiore M, Rondinella C, Morante L, Paolucci A, Giannini C, Alfonso C, De Paolis M (2022) Mechanical complications of hip spacers: a systematic review of the literature. *Archives of Orthopaedic and Trauma Surgery*
127. Kunutsor SK, Whitehouse MR, Blom AW, Board T, Kay P, Wroblewski BM, Zeller V, Chen SY, Hsieh PH, Masri BA, Herman A, Jenny JY, Schwarzkopf R, Whittaker JP, Burston B, Huang R, Restrepo C, Parvizi J, Rudelli S, Honda E, Uip DE, Bori G, Muñoz-Mahamud E, Darley E, Ribera A, Cañas E, Cabo J, Cordero-Ampuero J, Redó MLS, Strange S, Lenguerrand E, Gooberman-Hill R, Webb J, MacGowan A, Dieppe P, Wilson M, Beswick AD (2018) One- and two-stage surgical revision of peri-prosthetic joint infection of the hip: a pooled individual participant data analysis of 44 cohort studies. *European Journal of Epidemiology* 33:. <https://doi.org/10.1007/s10654-018-0377-9>
128. Zahar A, Klaber I, Gerken AM, Gehrke T, Gebauer M, Lausmann C, Citak M (2019) Ten-Year Results Following One-Stage Septic Hip Exchange in the Management of Periprosthetic Joint Infection. *Journal of Arthroplasty* 34:. <https://doi.org/10.1016/j.arth.2019.02.021>
129. Zeller V, Lhotellier L, Marmor S, Leclerc P, Krain A, Graff W, Ducroquet F, Biau D, Leonard P, Desplaces N, Mamoudy P (2014) One-stage exchange arthroplasty for chronic periprosthetic hip infection: Results of a large prospective cohort study. *Journal of Bone and Joint Surgery* 96
130. Blom AW, Lenguerrand E, Strange S, Noble SM, Beswick AD, Burston A, Garfield K, Gooberman-Hill R, Harris SRS, Kunutsor SK, Lane JA, MacGowan A, Mehendale S, Moore AJ, Rolfson O, Webb JCJ, Wilson M, Whitehouse MR, Bertram W, Burgess M, Evanson B, Hawkins L, Hicks M, King G, Lewis K, Margeson A, Werrett M, Taylor R, Chappell J, Heawood A, Porter M, Rogers C, Heal J, Robinson D, Anderson E, Betts L, Brimble C, Clark P, Collett D, Comley S, Cooper V, Dyer G, Edwards E, Kent K, Nicholson M, Peacock D, Spence S, Welham-Clarke J, Baker R, Board T, Burston B, Gardner E, Grant P, Hubble M, King R, Taylor A, Westerman R, Jones HW, Carroll F, Malchau KS, Mallon C, Palmer C (2022) Clinical and cost effectiveness of single stage compared with two stage revision for hip prosthetic joint infection (INFORM): Pragmatic, parallel group, open label, randomised controlled trial. *The BMJ*. <https://doi.org/10.1136/bmj-2022-071281>
131. Bernard L, Arvieux C, Brunschweiler B, Touchais S, Ansart S, Bru J-P, Oziol E, Boeri C, Gras G, Druon J, Rosset P, Senneville E, Bentayeb H, Bouhour D, Le Moal G, Michon J, Aumaître H, Forestier E, Laffosse J-M, Begué T, Chirouze C, Dauchy F-A, Devaud E, Martha B, Burgot D, Boutoille D, Stindel E, Dinh A, Bemer P, Giraudeau B, Issartel B, Caille A (2021) Antibiotic Therapy for 6 or 12 Weeks for Prosthetic Joint Infection. *New England Journal of Medicine* 384:. <https://doi.org/10.1056/nejmoa2020198>
132. Li H-K, Rombach I, Zambellas R, Walker AS, McNally MA, Atkins BL, Lipsky BA, Hughes HC, Bose D, Kümin M, Scarborough C, Matthews PC, Brent AJ, Lomas J, Gundle R, Rogers M, Taylor A, Angus B, Byren I, Berendt AR, Warren S, Fitzgerald FE, Mack DJF, Hopkins S, Folb J, Reynolds HE, Moore E, Marshall J, Jenkins N, Moran CE, Woodhouse AF, Stafford S, Seaton RA, Vallance C, Hemsley CJ, Bisnauthsing K, Sandoe JAT, Aggarwal I, Ellis SC, Bunn DJ, Sutherland RK, Barlow G, Cooper C, Geue C, McMeekin N, Briggs AH, Sendi P, Khatamzas E, Wangrangsimakul T, Wong THN, Barrett LK, Alvand A, Old CF, Bostock J, Paul J, Cooke G, Thwaites GE, Bejon P, Scarborough M (2019) Oral versus Intravenous Antibiotics for Bone and Joint Infection. *New England Journal of Medicine* 380:. <https://doi.org/10.1056/nejmoa1710926>
133. Kruse CC, Ekhtiari S, Oral I, Selznick A, Mundi R, Chaudhry H, Pincus D, Wolfstadt J, Kandel CE (2022) The Use of Rifampin in Total Joint Arthroplasty: A Systematic Review and Meta-Analysis of Comparative Studies. *Journal of Arthroplasty* 37:. <https://doi.org/10.1016/j.arth.2022.03.072>
134. Renz N, Rakow A, Müller M, Perka C, Trampuz A (2019) Long-term antimicrobial suppression prevents treatment failure of streptococcal periprosthetic joint infection. *Journal of Infection* 79:. <https://doi.org/10.1016/j.jinf.2019.06.015>
135. Mathews CJ, Kingsley G, Field M, Jones A, Weston VC, Phillips M, Walker D, Coakley G (2008) Management of septic arthritis: A systematic review. *Postgraduate Medical Journal*
136. Duncan CP, Beauchamp C (1993) A temporary antibiotic-loaded joint replacement system for management of complex infections involving the hip. *The Orthopedic clinics of North America* 24:751–759
137. Fleck EE, Spangehl MJ, Rapuri VR, Beauchamp CP (2011) An articulating antibiotic spacer controls infection and improves pain and function in a degenerative septic hip. *Clinical orthopaedics and related research* 469:3055–3064

138. Chen CE, Wang JW, Juhn RJ (2008) Total hip arthroplasty for primary septic arthritis of the hip in adults. *International Orthopaedics*. <https://doi.org/10.1007/s00264-007-0366-1>
139. Diwanji SR, Kong IK, Park YH, Cho SG, Song EK, Yoon TR (2008) Two-Stage Reconstruction of Infected Hip Joints. *Journal of Arthroplasty*. <https://doi.org/10.1016/j.arth.2007.06.007>
140. Romanò CL, Romanò D, Meani E, Logoluso N, Drago L (2011) Two-stage revision surgery with preformed spacers and cementless implants for septic hip arthritis: a prospective, non-randomized cohort study. *BMC infectious diseases* 11:127–129
141. Anagnostakos K, Duchow L, Koch K (2016) Two-stage protocol and spacer implantation in the treatment of destructive septic arthritis of the hip joint. *Archives of orthopaedic and trauma surgery* 136:899–906
142. Papanna MC, Chebbout R, Buckley S, Stockley I, Hamer A (2018) Infection and failure rates following total hip arthroplasty for septic arthritis: a case-controlled study. *Hip international : the journal of clinical and experimental research on hip pathology and therapy* 28:63–67
143. Kunze KN, Sadauskas AJ, Kernzer B, Levine BR (2020) Two-Stage Primary Arthroplasty of Native Hips and Knees That Had Previously Failed Treatment for Septic Arthritis: A Single-Center Experience. *Arthroplasty Today*. <https://doi.org/10.1016/j.artd.2020.05.012>
144. Samelis P V, Papagrigorakis E, Sameli E, Mavrogenis A, Savvidou O, Koulouvaris P (2022) Current Concepts on the Application, Pharmacokinetics and Complications of Antibiotic-Loaded Cement Spacers in the Treatment of Prosthetic Joint Infections. *Cureus*. <https://doi.org/10.7759/cureus.20968>
145. Berberich C, Sanz-Ruiz P (2019) Risk assessment of antibiotic resistance development by antibiotic-loaded bone cements: Is it a clinical concern? *EFORT Open Reviews* 4:. <https://doi.org/10.1302/2058-5241.4.180104>
146. Jung J, Schmid NV, Kelm J, Schmitt E, Anagnostakos K (2009) Complications after spacer implantation in the treatment of hip joint infections. *International Journal of Medical Sciences*. <https://doi.org/10.7150/ijms.6.265>
147. Weston VC, Jones AC, Bradbury N, Fawthrop F, Doherty M (1999) Clinical features and outcome of septic arthritis in a single UK Health District 1982-1991. *Annals of the Rheumatic Diseases*. <https://doi.org/10.1136/ard.58.4.214>
148. Mathews CJ, Weston VC, Jones A, Field M, Coakley G (2010) Bacterial septic arthritis in adults. *The Lancet* 375:846–855
149. Zmistowski B, Zmistowski B, Tetreault MW, Tetreault MW, Alijanipour P, Alijanipour P, Chen AF, Chen AF, Della Valle CJ, Della Valle CJ, Parvizi J, Parvizi J (2013) Recurrent periprosthetic joint infection: persistent or new infection? *The Journal of arthroplasty* 28:1486–1489
150. Akgün D, Müller M, Perka C, Winkler T (2018) An often-unrecognized entity as cause of recurrent infection after successfully treated two-stage exchange arthroplasty: hematogenous infection. *Archives of Orthopaedic and Trauma Surgery*. <https://doi.org/10.1007/s00402-018-2972-3>
151. Cherney DL, Amstutz HC (1983) Total hip replacement in the previously septic hip. *Journal of Bone and Joint Surgery - Series A*. <https://doi.org/10.2106/00004623-198365090-00006>
152. Charlton WPH, Hozack WJ, Teloken MA, Rao R, Bissett GA (2003) Complications associated with reimplantation after Girdlestone arthroplasty. *Clinical Orthopaedics and Related Research*. <https://doi.org/10.1097/00003086-200302000-00019>
153. Labek G, Thaler M, Janda W, Agreiter M, Stöckl B (2011) Revision rates after total joint replacement: cumulative results from worldwide joint register datasets. *The Journal of bone and joint surgery British volume* 93:293–297
154. Sadoghi P, Liebensteiner M, Agreiter M, Leithner A, Böhler N, Labek G (2013) Revision surgery after total joint arthroplasty: a complication-based analysis using worldwide arthroplasty registers. *The Journal of arthroplasty* 28:1329–1332
155. Ribera A, Morata L, Moranas J, Agulló JL, Martínez JC, López Y, García D, Cabo J, García-Ramiro S, Soriano A, Murillo O (2014) Clinical and microbiological findings in prosthetic joint replacement due to aseptic loosening. *The Journal of infection* 69:235–243
156. Saleh A, Guirguis A, Klika AK, Johnson L, Higuera CA, Barsoum WK (2014) Unexpected positive intraoperative cultures in aseptic revision arthroplasty. *The Journal of arthroplasty* 29:2181–2186
157. Jacobs AME, Bénard M, Meis JF, van Hellemond G, Goosen JHM (2017) The unsuspected prosthetic joint infection : incidence and consequences of positive intra-operative cultures in presumed aseptic knee and hip revisions. *The bone & joint journal* 99-B:1482–1489

158. Vargas-Reverón C, Soriano A, Fernández-Valencia JA, Martínez-Pastor JC, Morata L, Muñoz-Mahamud E (2020) Prevalence and Impact of Positive Intraoperative Cultures in Partial Hip or Knee Revision. *The Journal of arthroplasty*
159. Boot W, Moojen DJF, Visser E, Lehr AM, De TS, Hellemond G Van, Geurts J, Tulp NJA, Schreurs BW, Bart J, Dhert WJA, Gawlitta D, Vogely HC, Boot W, Moojen DJF, Visser E, Lehr AM, De TS (2015) Missed low-grade infection in suspected aseptic loosening has no consequences for the survival of total hip arthroplasty Missed low-grade infection in suspected aseptic loosening has no consequences for the survival of total hip arthroplasty. 3674:. <https://doi.org/10.3109/17453674.2015.1086942>
160. Staats K, Kolbitsch P, Sigmund IK, Hobusch GM, Holinka J, Windhager R (2017) Outcome of Total Hip and Total Knee Revision Arthroplasty With Minor Infection Criteria: A Retrospective Matched-Pair Analysis. *The Journal of arthroplasty* 32:1266–1271
161. Tsukayama DT, Estrada R, Gustilo RB (1996) Infection after total hip arthroplasty. A study of the treatment of one hundred and six infections. *The Journal of bone and joint surgery American volume* 78:512–523
162. Masri BA, Panagiotopoulos KP, Greidanus N V, Garbuz DS, Duncan CP (2007) Cementless two-stage exchange arthroplasty for infection after total hip arthroplasty. *The Journal of arthroplasty* 22:72–78
163. Ibrahim MS, Raja S, Khan MA, Haddad FS (2014) A multidisciplinary team approach to twostage revision for the infected hip replacement: A minimum five-year follow-up study. *Bone and Joint Journal* 96B:1312–1318. <https://doi.org/10.1302/0301-620X.96B10.32875>
164. Whitehouse MR, Parry MC, Konan S, Duncan CP (2016) Deep infection after hip arthroplasty: staying current with change. *The bone & joint journal* 98-B:27–30
165. Triantafyllopoulos GK, Memtsoudis SG, Zhang W, Ma Y, Sculco TP, Poultsides LA (2017) Periprosthetic Infection Recurrence After 2-Stage Exchange Arthroplasty: Failure or Fate? *The Journal of arthroplasty* 32:526–531
166. Akgün D, Müller M, Perka C, Winkler T (2019) High cure rate of periprosthetic hip joint infection with multidisciplinary team approach using standardized two-stage exchange. *Journal of orthopaedic surgery and research* 14:78
167. Petis SM, Abdel MP, Perry KI, Mabry TM, Hanssen AD, Berry DJ (2019) Long-Term Results of a 2-Stage Exchange Protocol for Periprosthetic Joint Infection Following Total Hip Arthroplasty in 164 Hips. *The Journal of bone and joint surgery American volume* 101:74–84
168. Pattyn C, De Geest T, Ackerman P, Audenaert E (2011) Preformed gentamicin spacers in two-stage revision hip arthroplasty: functional results and complications. *International orthopaedics* 35:1471–1476
169. Faschingbauer M, Reichel H, Bieger R, Kappe T (2015) Mechanical complications with one hundred and thirty eight (antibiotic-laden) cement spacers in the treatment of periprosthetic infection after total hip arthroplasty. *International orthopaedics* 39:989–994
170. Erivan R, Lecoite T, Villatte G, Mulliez A, Descamps S, Boisgard S (2018) Complications with cement spacers in 2-stage treatment of periprosthetic joint infection on total hip replacement. *Orthopaedics & traumatology, surgery & research : OTSR* 104:333–339
171. Garceau S, Warschawski Y, Sanders E, Gross A, Safir O, Kuzyk P (2019) Impact of Hip Antibiotic Spacer Dislocation on Final Implant Position and Outcomes. *The Journal of arthroplasty* 34:2107–2110
172. Jones CW, Selemo N, Nocon A, Bostrom M, Westrich G, Sculco PK (2019) The Influence of Spacer Design on the Rate of Complications in Two-Stage Revision Hip Arthroplasty. *The Journal of arthroplasty* 34:1201–1206
173. Grosso MJ, Kozaily E, Cacciola G, Parvizi J (2020) Characterizing Femoral and Acetabular Bone Loss in Two-Stage Revision Total Hip Arthroplasty for Infection. *The Journal of arthroplasty*
174. Carli A V., Bhimani S, Yang X, de Mesy Bentley KL, Ross FP, Bostrom MPG (2018) Vancomycin-Loaded Polymethylmethacrylate Spacers Fail to Eradicate Periprosthetic Joint Infection in a Clinically Representative Mouse Model. *The Journal of bone and joint surgery American volume*. <https://doi.org/10.2106/JBJS.17.01100>
175. Wouthuyzen-Bakker M, Kheir MM, Moya I, Rondon AJ, Kheir M, Lozano L, Parvizi J, Soriano A (2019) Failure after 2-Stage Exchange Arthroplasty for Treatment of Periprosthetic Joint Infection: The Role of Antibiotics in the Cement Spacer. *Clinical Infectious Diseases*. <https://doi.org/10.1093/cid/ciy851>
176. Corró S, Vicente M, Rodríguez-Pardo D, Pigrau C, Lung M, Corona PS (2020) Vancomycin-Gentamicin Prefabricated Spacers in 2-Stage Revision Arthroplasty for Chronic Hip and Knee Periprosthetic Joint

- Infection: Insights Into Reimplantation Microbiology and Outcomes. *The Journal of arthroplasty* 35:247–254
177. Sanchez-Sotelo J, Berry DJ, Hanssen AD, Cabanela ME (2009) Midterm to long-term followup of staged reimplantation for infected hip arthroplasty. In: *Clinical Orthopaedics and Related Research*. pp 219–224
  178. Chen SY, Hu CC, Chen CC, Chang YH, Hsieh PH, Sudo A (2015) Two-stage revision arthroplasty for periprosthetic hip infection: Mean follow-up of ten years. *BioMed Research International* 2015:. <https://doi.org/10.1155/2015/345475>
  179. Berend KR, Lombardi A V., Morris MJ, Bergeson AG, Adams JB, Sneller MA (2013) Two-stage treatment of hip periprosthetic joint infection is associated with a high rate of infection control but high mortality hip. In: *Clinical Orthopaedics and Related Research*
  180. Gramlich Y, Hagebusch P, Faul P, Klug A, Walter G, Hoffmann R (2019) Two-stage hip revision arthroplasty for periprosthetic joint infection without the use of spacer or cemented implants. *International orthopaedics* 43:2457–2466
  181. Kavolus JJ, Cunningham DJ, Rao SR, Wellman SS, Seyler TM (2019) Polymicrobial Infections in Hip Arthroplasty: Lower Treatment Success Rate, Increased Surgery, and Longer Hospitalization. *Journal of Arthroplasty*. <https://doi.org/10.1016/j.arth.2018.09.090>
  182. Wimmer MD, Friedrich MJ, Randau TM, Ploeger MM, Schmolders J, Strauss AA, Hischebeth GTR, Pennekamp PH, Vavken P, Gravius S Polymicrobial infections reduce the cure rate in prosthetic joint infections: outcome analysis with two-stage exchange and follow-up  $\geq$ two years. <https://doi.org/10.1007/s00264-015-2871-y>
  183. Tan TL, Goswami K, Kheir MM, Xu C, Wang Q, Parvizi J (2019) Surgical Treatment of Chronic Periprosthetic Joint Infection: Fate of Spacer Exchanges. *The Journal of arthroplasty* 34:2085-2090.e1
  184. Marczak D, Synder M, Sibinski M, Polgaj M, Dudka J, Kowalczewski J (2017) Two stage revision hip arthroplasty in periprosthetic joint infection. Comparison study: with or without the use of a spacer. *International orthopaedics* 41:2253–2258
  185. Fehring TK, Odum S, Struble S, Fehring K, Griffin WL, Mason JB (2007) Hip Instability in 2-Stage Reimplantation Without an Articulating Spacer. *Journal of Arthroplasty*. <https://doi.org/10.1016/j.arth.2007.03.028>
  186. McAlister IP, Perry KI, Mara KC, Hanssen AD, Berry DJ, Abdel MP (2019) Two-Stage Revision of Total Hip Arthroplasty for Infection Is Associated with a High Rate of Dislocation. *The Journal of bone and joint surgery American volume* 101:322–329
  187. Hsieh PH, Shih CH, Chang YH, Lee MS, Shih HN, Yang WE (2004) Two-stage revision hip arthroplasty for infection: Comparison between the interim use of antibiotic-loaded cement beads and a spacer prosthesis. *Journal of Bone and Joint Surgery - Series A*. <https://doi.org/10.2106/00004623-200409000-00018>
  188. Wagner H (1987) Revision prosthesis for the hip joint in severe bone loss. *Orthopade* 16:295–300
  189. Younger TI, Bradford MS, Magnus RE, Paprosky WG (1995) Extended proximal femoral osteotomy: A new technique for femoral revision arthroplasty. *Journal of Arthroplasty* 10:329–338. [https://doi.org/10.1016/S0883-5403\(05\)80182-2](https://doi.org/10.1016/S0883-5403(05)80182-2)
  190. Levine BR, Della Valle CJ, Lewis P, Berger RA, Sporer SM, Paprosky W (2008) Extended Trochanteric Osteotomy for the Treatment of Vancouver B2/B3 Periprosthetic Fractures of the Femur. *Journal of Arthroplasty* 23:527–533. <https://doi.org/10.1016/j.arth.2007.05.046>
  191. Mardones R, Gonzalez C, Cabanela ME, Trousdale RT, Berry DJ (2005) Extended femoral osteotomy for revision of hip arthroplasty: Results and complications. *Journal of Arthroplasty* 20:79–83. <https://doi.org/10.1016/j.arth.2004.10.014>
  192. Lakstein D, Kosashvili Y, Backstein D, Safir O, Gross AE (2010) Modified Extended Trochanteric Osteotomy with Preservation of Posterior Structures. *HIP International* 20:102–108. <https://doi.org/10.1177/112070001002000115>
  193. Morshed S, Huffman GR, Ries MD (2005) Extended trochanteric osteotomy for 2-stage revision of infected total hip arthroplasty. *Journal of Arthroplasty* 20:294–301. <https://doi.org/10.1016/j.arth.2004.09.060>
  194. Petrie MJ, Harrison TP, Buckley SC, Gordon A, Kerry RM, Hamer AJ (2017) Stay Short or Go Long? Can a Standard Cemented Femoral Prosthesis Be Used at Second-Stage Total Hip Arthroplasty Revision

- for Infection Following an Extended Trochanteric Osteotomy? *Journal of Arthroplasty* 32:2226–2230. <https://doi.org/10.1016/j.arth.2017.02.017>
195. Fink B, Oremek D (2016) The Transfemoral Approach for Removal of Well-Fixed Femoral Stems in 2-Stage Septic Hip Revision. *Journal of Arthroplasty*. <https://doi.org/10.1016/j.arth.2015.11.008>
  196. Levine BR, Della Valle CJ, Hamming M, Sporer SM, Berger RA, Paprosky WG (2009) Use of the Extended Trochanteric Osteotomy in Treating Prosthetic Hip Infection. *Journal of Arthroplasty*. <https://doi.org/10.1016/j.arth.2008.01.306>
  197. Shi X, Zhou Z, Shen B, Yang J, Kang P, Pei F (2019) The Use of Extended Trochanteric Osteotomy in 2-Stage Reconstruction of the Hip for Infection. *Journal of Arthroplasty* 34:1470–1475. <https://doi.org/10.1016/j.arth.2019.02.054>
  198. Julier Z, Park AJ, Briquez PS, Martino MM (2017) Promoting tissue regeneration by modulating the immune system. *Acta Biomaterialia* 53:13–28
  199. Xu C, Wang Q, Kuo FC, Goswami K, Tan TL, Parvizi J (2019) The Presence of Sinus Tract Adversely Affects the Outcome of Treatment of Periprosthetic Joint Infections. *Journal of Arthroplasty* 34:1227–1232.e2. <https://doi.org/10.1016/j.arth.2019.02.040>
  200. Akgün D, Müller M, Perka C, Winkler T (2018) An often-unrecognized entity as cause of recurrent infection after successfully treated two-stage exchange arthroplasty: hematogenous infection. *Archives of orthopaedic and trauma surgery* 138:1199–1206
  201. Lancaster AJ, Carlson VR, Pelt CE, Anderson LA, Peters CL, Gililland JM (2021) High Rates of Spacer Fracture in the Setting of Extended Trochanteric Osteotomy With a Specific Thin-Core Articulating Antibiotic Hip Spacer. *Journal of Arthroplasty* 36:2178–2183. <https://doi.org/10.1016/j.arth.2021.01.086>
  202. Tsukayama DT, Estrada R, Gustilo RB (1996) Infection after total hip arthroplasty. A study of the treatment of one hundred and six infections. *The Journal of bone and joint surgery American volume* 78:512–523
  203. Leung F, Richards CJ, Garbuz DS, Masri BA, Duncan CP (2011) Two-stage total hip arthroplasty: how often does it control methicillin-resistant infection? *Clinical orthopaedics and related research* 469:1009–1015
  204. Gromov K, Pedersen AB, Overgaard S, Gebuhr P, Malchau H, Troelsen A (2015) Do Rerevision Rates Differ After First-time Revision of Primary THA With a Cemented and Cementless Femoral Component? *Clinical Orthopaedics and Related Research* 473:3391–3398. <https://doi.org/10.1007/s11999-015-4245-6>
  205. Tyson Y, Rolfson O, Kärrholm J, Hailer NP, Mohaddes M (2019) Uncemented or cemented revision stems? Analysis of 2,296 first-time hip revision arthroplasties performed due to aseptic loosening, reported to the Swedish Hip Arthroplasty Register. *Acta Orthopaedica* 90:421–426. <https://doi.org/10.1080/17453674.2019.1624336>
  206. Tyson Y, Hillman C, Majenburg N, Sköldenberg O, Rolfson O, Kärrholm J, Mohaddes M, Hailer NP (2021) Uncemented or cemented stems in first-time revision total hip replacement? An observational study of 867 patients including assessment of femoral bone defect size. *Acta Orthopaedica* 92:143–150. <https://doi.org/10.1080/17453674.2020.1846956>
  207. McDonald DJ, Fitzgerald RHJ, Ilstrup DM (1989) Two-stage reconstruction of a total hip arthroplasty because of infection. *The Journal of bone and joint surgery American volume* 71:828–834
  208. Buttaro M, Valentini R, Piccaluga F (2004) Persistent infection associated with residual cement after resection arthroplasty of the hip. *Acta orthopaedica Scandinavica* 75:427–429
  209. Tan TL, Gomez MM, Manrique J, Parvizi J, Chen AF (2016) Positive Culture During Reimplantation Increases the Risk of Subsequent Failure in Two-Stage Exchange Arthroplasty. *The Journal of bone and joint surgery American volume* 98:1313–1319
  210. Akgün D, Müller M, Perka C, Winkler T (2017) A positive bacterial culture during re-implantation is associated with a poor outcome in two-stage exchange arthroplasty for deep infection. *The bone & joint journal* 99-B:1490–1495
  211. Lavergne V, Malo M, Gaudelli C, Laprade M, Leduc S, Laflamme P, Rouleau DM (2017) Clinical impact of positive *Propionibacterium acnes* cultures in orthopedic surgery. *Orthopaedics and Traumatology: Surgery and Research* 103:. <https://doi.org/10.1016/j.otsr.2016.12.005>
  212. Saklad M (1941) GRADING OF PATIENTS FOR SURGICAL PROCEDURES. *Anesthesiology* 2:. <https://doi.org/10.1097/00000542-194105000-00004>



213. Kunutsor SK, Whitehouse MR, Blom AW, Beswick AD (2017) Systematic review of risk prediction scores for surgical site infection or periprosthetic joint infection following joint arthroplasty. *Epidemiology and Infection* 145
214. Tan TL, Maltenfort MG, Chen AF, Shahi AS, Higuera CA, Siqueira M, Parvizi J (2018) Development and evaluation of a preoperative risk calculator for periprosthetic joint infection following total joint arthroplasty. *Journal of Bone and Joint Surgery - American Volume* 100:. <https://doi.org/10.2106/JBJS.16.01435>
215. Klemm C, Tirumala V, Smith EJ, Padmanabha A, Kwon Y-M (2020) Development of a Preoperative Risk Calculator for Reinfection Following Revision Surgery for Periprosthetic Joint Infection. *The Journal of arthroplasty*
216. Coughlan A, Taylor F (2020) Classifications in Brief: The McPherson Classification of Periprosthetic Infection. *Clinical Orthopaedics and Related Research* 478:. <https://doi.org/10.1097/CORR.0000000000001133>
217. Walter N, Rupp M, Hinterberger T, Alt V (2021) Protheseninfektionen und die zunehmende Bedeutung psychologischer Komorbiditäten. *Der Orthopäde* 50:859–865. <https://doi.org/10.1007/s00132-021-04088-7>
218. Ridgeway S, Wilson J, Charlet A, Katafos G, Pearson A, Coello R (2005) Infection of the surgical site after arthroplasty of the hip. *Journal of Bone and Joint Surgery - Series B* 87:. <https://doi.org/10.1302/0301-620X.87B6.15121>
219. Lenguerrand E, Whitehouse MR, Beswick AD, Kunutsor SK, Burston B, Porter M, Blom AW (2018) Risk factors associated with revision for prosthetic joint infection after hip replacement: a prospective observational cohort study. *The Lancet Infectious Diseases* 18:. [https://doi.org/10.1016/S1473-3099\(18\)30345-1](https://doi.org/10.1016/S1473-3099(18)30345-1)
220. Kline KA, Bowdish DME (2016) Infection in an aging population. *Current Opinion in Microbiology* 29
221. Cordtz RL, Zobbe K, Højgaard P, Kristensen LE, Overgaard S, Odgaard A, Lindegaard H, Dreyer L (2018) Predictors of revision, prosthetic joint infection and mortality following total hip or total knee arthroplasty in patients with rheumatoid arthritis: A nationwide cohort study using Danish healthcare registers. *Annals of the Rheumatic Diseases* 77:. <https://doi.org/10.1136/annrheumdis-2017-212339>
222. Goodman SM, Springer BD, Chen AF, Davis M, Fernandez DR, Figgie M, Finlayson H, George MD, Giles JT, Gilliland J, Klatt B, MacKenzie R, Michaud K, Miller A, Russell L, Sah A, Abdel MP, Johnson B, Mandl LA, Sculco P, Turgunbaev M, Turner AS, Yates A, Singh JA (2022) 2022 American College of Rheumatology/American Association of Hip and Knee Surgeons Guideline for the Perioperative Management of Antirheumatic Medication in Patients With Rheumatic Diseases Undergoing Elective Total Hip or Total Knee Arthroplasty. *Journal of Arthroplasty* 37:. <https://doi.org/10.1016/j.arth.2022.05.043>
223. Edwards PK, Mears SC, Stambough JB, Foster SE, Barnes CL (2018) Choices, Compromises, and Controversies in Total Knee and Total Hip Arthroplasty Modifiable Risk Factors: What You Need to Know. *Journal of Arthroplasty* 33:. <https://doi.org/10.1016/j.arth.2018.02.066>
224. Hoberg M, Konrads C, Huber S, Reppenhagen S, Walcher M, Steinert A, Barthel T, Rudert M (2015) Outcome of a modular head-neck adapter system in revision hip arthroplasty. *Archives of orthopaedic and trauma surgery* 135:1469–1474
225. Springer BD, Roberts KM, Bossi KL, Odum SM, Voellinger DC (2019) What are the implications of withholding total joint arthroplasty in the morbidly obese? A prospective, observational study. *Bone and Joint Journal* 101 B: <https://doi.org/10.1302/0301-620X.101B7.BJJ-2018-1465.R1>
226. Haynes J, Nam D, Barrack RL (2017) Obesity in total hip arthroplasty. *The Bone & Joint Journal* 99-B: <https://doi.org/10.1302/0301-620x.99b1.bjj-2016-0346.r1>
227. Lui M, Jones CA, Westby MD (2015) Effect of non-surgical, non-pharmacological weight loss interventions in patients who are obese prior to hip and knee arthroplasty surgery: A rapid review. *Systematic Reviews* 4:. <https://doi.org/10.1186/s13643-015-0107-2>
228. Li S, Luo X, Sun H, Wang K, Zhang K, Sun X (2019) Does Prior Bariatric Surgery Improve Outcomes Following Total Joint Arthroplasty in the Morbidly Obese? A Meta-Analysis. *Journal of Arthroplasty* 34
229. Ryan SP, Couch CG, Duong SQ, Taunton MJ, Lewallen DG, Berry DJ, Abdel MP (2022) Frank Stinchfield Award: Does Bariatric Surgery Prior to Primary Total Hip Arthroplasty Really Improve Outcomes? *Journal of Arthroplasty* 37:. <https://doi.org/10.1016/j.arth.2022.01.084>

230. Armstrong JG, Morris TR, Sebro R, Israelite CL, Kamath AF (2018) Prospective study of central versus peripheral obesity in total knee arthroplasty. *Knee Surgery and Related Research* 30:. <https://doi.org/10.5792/ksrr.18.025>
231. Abdelaziz H, Schröder M, Tien CS, Ibrahim K, Gehrke T, Salber J, Citak M (2021) Resection of the proximal femur during one-stage revision for infected hip arthroplasty risk factors and effectiveness. *Bone and Joint Journal* 103-B: <https://doi.org/10.1302/0301-620X.103B11.BJJ-2021-0022.R1>
232. de Mesy Bentley KL, Trombetta R, Nishitani K, Bello-Irizarry SN, Ninomiya M, Zhang L, Chung HL, McGrath JL, Daiss JL, Awad HA, Kates SL, Schwarz EM (2017) Evidence of Staphylococcus Aureus Deformation, Proliferation, and Migration in Canaliculi of Live Cortical Bone in Murine Models of Osteomyelitis. *Journal of Bone and Mineral Research* 32:. <https://doi.org/10.1002/jbmr.3055>
233. Masters EA, Trombetta RP, de Mesy Bentley KL, Boyce BF, Gill AL, Gill SR, Nishitani K, Ishikawa M, Morita Y, Ito H, Bello-Irizarry SN, Ninomiya M, Brodell JD, Lee CC, Hao SP, Oh I, Xie C, Awad HA, Daiss JL, Owen JR, Kates SL, Schwarz EM, Muthukrishnan G (2019) Evolving concepts in bone infection: redefining “biofilm”, “acute vs. chronic osteomyelitis”, “the immune proteome” and “local antibiotic therapy.” *Bone Research*
234. Fehring KA, Abdel MP, Ollivier M, Mabry TM, Hanssen AD (2017) Repeat Two-Stage Exchange Arthroplasty for Periprosthetic Knee Infection Is Dependent on Host Grade. *The Journal of bone and joint surgery American volume* 99:19–24
235. Barton CB, Wang DL, An Q, Brown TS, Callaghan JJ, Otero JE (2020) Two-Stage Exchange Arthroplasty for Periprosthetic Joint Infection Following Total Hip or Knee Arthroplasty Is Associated With High Attrition Rate and Mortality. *Journal of Arthroplasty* 35:. <https://doi.org/10.1016/j.arth.2019.12.005>
236. McConoughey SJ, Howlin R, Granger JF, Manring MM, Calhoun JH, Shirtliff M, Kathju S, Stoodley P (2014) Biofilms in periprosthetic orthopedic infections. *Future Microbiology* 9
237. Leid JG, Shirtliff ME, Costerton JW, Stoodley P (2002) Human leukocytes adhere to, penetrate, and respond to Staphylococcus aureus biofilms. *Infection and Immunity* 70:. <https://doi.org/10.1128/IAI.70.11.6339-6345.2002>
238. Kheir MM, Tan TL, Gomez MM, Chen AF, Parvizi J (2017) Patients With Failed Prior Two-Stage Exchange Have Poor Outcomes After Further Surgical Intervention. *The Journal of arthroplasty* 32:1262–1265
239. Siqueira MBP, Saleh A, Klika AK, O'Rourke C, Schmitt S, Higuera CA, Barsoum WK (2015) Chronic Suppression of Periprosthetic Joint Infections with Oral Antibiotics Increases Infection-Free Survivorship. *The Journal of bone and joint surgery American volume* 97:1220–1232
240. Levent A, Neufeld ME, Piakong P, Lausmann C, Gehrke T, Citak M (2021) Which International Consensus Meeting Preoperative Minor Criteria is the Most Accurate Marker for the Diagnosis of Periprosthetic Joint Infection in Hip and Knee Arthroplasty? In: *Journal of Arthroplasty*
241. Abdelaziz H, Aljawabra A, Rossmann M, Tien CS, Citak M, Klatte TO, Gehrke T (2022) What Is the Impact of Automated Synovial Cell Counting on Different Aseptic Causes and Periprosthetic Conditions Associated with Revision THA? *Clinical Orthopaedics and Related Research* 480:. <https://doi.org/10.1097/CORR.0000000000002063>
242. Barrack RL, Harris WH (1993) The value of aspiration of the hip joint before revision total hip arthroplasty. *Journal of Bone and Joint Surgery - Series A* 75:. <https://doi.org/10.2106/00004623-199301000-00010>
243. Spanghehl MJ, Masri BA, O'Connell JX, Duncan CP (1999) Prospective analysis of preoperative and intraoperative investigations for the diagnosis of infection at the sites of two hundred and two revision total hip arthroplasties. *The Journal of bone and joint surgery American volume* 81:672–683
244. Schulz P, Dlaska CE, Perka C, Trampuz A, Renz N (2021) Preoperative synovial fluid culture poorly predicts the pathogen causing periprosthetic joint infection. *Infection* 49:. <https://doi.org/10.1007/s15010-020-01540-2>
245. Abdel MP, Akgün D, Akin G, Akinola B, Alencar P, Amanatullah DF, Babazadeh S, Borens O, Vicente Cabral RM, Cichos KH, Deirmengian C, de Steiger R, Ghanem E, Radtke Gonçalves JR, Goodman S, Hamlin B, Hwang K, Klatt BA, Lee GC, Manrique J, Moon AS, Ogedegbe F, Salib CG, Tian S, Winkler T (2019) Hip and Knee Section, Diagnosis, Pathogen Isolation, Culture: Proceedings of International Consensus on Orthopedic Infections. *Journal of Arthroplasty* 34

246. Chen AF, Menz M, Cavanaugh PK, Parvizi J (2016) Method of intraoperative tissue sampling for culture has an effect on contamination risk. *Knee Surgery, Sports Traumatology, Arthroscopy* 24:. <https://doi.org/10.1007/s00167-016-4307-7>
247. Holinka J, Bauer L, Hirschl AM, Graninger W, Windhager R, Presterl E (2011) Sonication cultures of explanted components as an add-on test to routinely conducted microbiological diagnostics improve pathogen detection. *Journal of orthopaedic research : official publication of the Orthopaedic Research Society* 29:617–622
248. Puig-Verdié L, Alentorn-Geli E, González-Cuevas A, Sorlí L, Salvadó M, Alier A, Pelfort X, Portillo ME, Horcajada JP (2013) Implant sonication increases the diagnostic accuracy of infection in patients with delayed, but not early, orthopaedic implant failure. *The bone & joint journal* 95-B:244–249
249. Van Diek FM, Albers CGM, Van Hooff ML, Meis JF, Goosen JHM (2017) Low sensitivity of implant sonication when screening for infection in revision surgery. *Acta orthopaedica* 88:294–299
250. Janz V, Wassilew GI, Hasart O, Tohtz S, Perka C (2013) Improvement in the detection rate of PJI in total hip arthroplasty through multiple sonicate fluid cultures. *Journal of orthopaedic research : official publication of the Orthopaedic Research Society* 31:2021–2024
251. Trampuz A, Piper KE, Hanssen AD, Osmon DR, Cockerill FR, Steckelberg JM, Patel R (2006) Sonication of explanted prosthetic components in bags for diagnosis of prosthetic joint infection is associated with risk of contamination. *Journal of Clinical Microbiology* 44:. <https://doi.org/10.1128/JCM.44.2.628-631.2006>
252. Schwartz AJ (2022) CORR Insights®: What Is the Impact of Automated Synovial Cell Counting on Different Aseptic Causes and Periprosthetic Conditions Associated with Revision THA? [Übersetzung] *Clinical Orthopaedics and Related Research* (5):p 915-917, May 2022. <https://doi.org/10.1097/CORR.0000000000002086>
253. Carlsson AS, Josefsson G, Lindberg L (1978) Revision with gentamicin-impregnated cement for deep infections in total hip arthroplasties. *Journal of Bone and Joint Surgery - Series A* 60 A: <https://doi.org/10.2106/00004623-197860080-00007>
254. Insall JN, Thompson FM, Brause BD (1983) Two-stage reimplantation for the salvage of infected total knee arthroplasty. *The Journal of bone and joint surgery American volume* 65:1087–1098
255. Garvin KL, Hanssen AD (1995) Infection after total hip arthroplasty: Past, present, and future. *Journal of Bone and Joint Surgery* 77
256. Wouthuyzen-Bakker M, Löwik CAM, Knobben BAS, Zijlstra WP, Ploegmakers JJW, Mithoe G, Al Moujahid A, Kampinga GA, Jutte PC (2018) Use of gentamicin-impregnated beads or sponges in the treatment of early acute periprosthetic joint infection: A propensity score analysis. *Journal of Antimicrobial Chemotherapy* 73:. <https://doi.org/10.1093/jac/dky354>
257. Hubert J, Beil FT, Rolvien T, Ries C, Frosch S, Saul D, Hawellek T (2021) Restoration of the hip geometry after two-stage exchange with intermediate resection arthroplasty for periprosthetic joint infection. *Scientific Reports* 11:. <https://doi.org/10.1038/s41598-021-84692-x>
258. Nahhas CR, Chalmers PN, Parvizi J, Sporer SM, Deirmengian GK, Chen AF, Culvern CN, Moric M, Della Valle CJ (2021) Randomized Trial of Static and Articulating Spacers for Treatment of the Infected Total Hip Arthroplasty. *Journal of Arthroplasty* 36:. <https://doi.org/10.1016/j.arth.2021.01.031>
259. Belay ES, Wixted CM, Kim BI, Wellman SS, Jiranek WA, Bolognesi MP, Seyler TM (2023) A Permanent Articulating Spacer Versus Two-Stage Exchange for Chronic Periprosthetic Joint Infection: A Propensity Score-Matched Study. *Journal of Arthroplasty*. <https://doi.org/10.1016/j.arth.2023.01.036>
260. Lee YS, Fernando N, Koo KH, Kim HJ, Vahedi H, Chen AF (2018) What markers best guide the timing of reimplantation in twostage exchange arthroplasty for PJI? A systematic review and meta-analysis. *Clinical Orthopaedics and Related Research* 476:. <https://doi.org/10.1097/01.blo.0000534680.87622.43>
261. Ascione T, Balato G, Mariconda M, Rotondo R, Baldini A, Pagliano P (2019) Continuous Antibiotic Therapy Can Reduce Recurrence of Prosthetic Joint Infection in Patients Undergoing 2-Stage Exchange. *Journal of Arthroplasty* 34:. <https://doi.org/10.1016/j.arth.2018.12.017>
262. Tan TL, Kheir MM, Rondon AJ, Parvizi J, George J, Higuera CA, Shohat N, Chen AF (2018) Determining the Role and Duration of the “Antibiotic Holiday” Period in Periprosthetic Joint Infection. *Journal of Arthroplasty*. <https://doi.org/10.1016/j.arth.2018.04.019>
263. Vielgut I, Sadoghi P, Wolf M, Holzer L, Leithner A, Schwantzer G, Poolman R, Frankl B, Glehr M (2015) Two-stage revision of prosthetic hip joint infections using antibiotic-loaded cement spacers: When is the

- best time to perform the second stage? *International Orthopaedics* 39:. <https://doi.org/10.1007/s00264-015-2751-5>
264. Buchholz HW, Elson RA, Engelbrecht E, Lodenkämper H, Röttger J, Siegel A (1981) Management of deep infection of total hip replacement. *Journal of Bone and Joint Surgery - Series B* 63:. <https://doi.org/10.1302/0301-620x.63b3.7021561>
  265. Bialecki J, Bucsi L, Fernando N, Foguet P, Guo S, Haddad F, Hansen E, Janvari K, Jones S, Keogh P, McHale S, Molloy R, Mont MA, Morgan-Jones R, Ohlmeier M, Saldaña A, Sodhi N, Toms A, Walker R, Zahar A (2019) Hip and Knee Section, Treatment, One Stage Exchange: Proceedings of International Consensus on Orthopedic Infections. *Journal of Arthroplasty* 34
  266. Leonard HAC, Liddle AD, Burke Ó, Murray DW, Pandit H (2014) Single- or two-stage revision for infected total hip arthroplasty? A systematic review of the literature. *Clinical Orthopaedics and Related Research* 472
  267. Fishley WG, Selvaratnam V, Whitehouse SL, Kassam AAM, Petheram TG, Carluke I, Partington PF, Reed MR, Kramer DJ, Matt J Wilson, Hubble MJW, Howell JR, Timperley J (2022) Cement-in-cement revision of the femur in infected hip arthroplasty in 89 patients across two centres. *Bone and Joint Journal* 104:. <https://doi.org/10.1302/0301-620X.104B2.BJJ-2021-0598.R1>
  268. George DA, Logoluso N, Castellini G, Gianola S, Scarponi S, Haddad FS, Drago L, Romano CL (2016) Does cemented or cementless single-stage exchange arthroplasty of chronic periprosthetic hip infections provide similar infection rates to a two-stage? A systematic review. *BMC Infectious Diseases* 16:. <https://doi.org/10.1186/s12879-016-1869-4>
  269. Dohmae Y, Bechtold JE, Sherman RE, Puno RM, Gustilo RB (1988) Reduction in cement-bone interface shear strength between primary and revision arthroplasty. *Clinical Orthopaedics and Related Research* 236:. <https://doi.org/10.1097/00003086-198811000-00029>
  270. Haydon CM, Mehin R, Burnett S, Rorabeck CH, Bourne RB, McCalden RW, MacDonald SJ (2004) Revision total hip arthroplasty with use of a cemented femoral component: Results at a mean of ten years. *Journal of Bone and Joint Surgery* 86
  271. Kienzle A, Walter S, von Roth P, Fuchs M, Winkler T, Müller M (2020) High Rates of Aseptic Loosening After Revision Total Knee Arthroplasty for Periprosthetic Joint Infection. *JBJS Open Access* 5:. <https://doi.org/10.2106/JBJS.OA.20.00026>
  272. Edwards PK, Fehring TK, Hamilton WG, Perricelli B, Beaver WB, Odum SM (2014) Are cementless stems more durable than cemented stems in two-stage revisions of infected total knee arthroplasties? Infection. In: *Clinical Orthopaedics and Related Research*
  273. Diaz-Ledezma C, Higuera CA, Parvizi J (2013) Success after treatment of periprosthetic joint infection: a Delphi-based international multidisciplinary consensus.
  274. Fillingham YA, Della Valle CJ, Suleiman LI, Springer BD, Gehrke T, Bini SA, Segreti J, Chen AF, Goswami K, Tan TL, Shohat N, Diaz-Ledezma C, Schwartz AJ, Parvizi J (2019) Definition of Successful Infection Management and Guidelines for Reporting of Outcomes after Surgical Treatment of Periprosthetic Joint Infection: From the Workgroup of the Musculoskeletal Infection Society (MSIS). *Journal of Bone and Joint Surgery - American Volume* 101

## **Danksagung**

An dieser Stelle möchte ich mich bei allen Personen bedanken, die den erfolgreichen Abschluss dieser Arbeit ermöglicht haben. Mein besonderer Dank gilt Herrn Prof. Dr. med. Carsten Perka. Als ärztlicher und wissenschaftlicher Mentor hat er maßgeblich Einfluss auf meine berufliche Entwicklung genommen. Dank ihm und einem fortwährenden Diskurs konnte ich großes Selbstvertrauen gewinnen und wesentliche Schritte meines Werdegangs setzen. Ebenso möchte ich Herrn Prof. Dr. med. Georgi Wassilew für seine Unterstützung danken. Durch seine Expertise und unermüdliche Arbeit an chirurgischer Perfektion wurde mein Interesse an der Hüftchirurgie entfacht. Er nahm maßgeblich Einfluss auf meine Entwicklung zum orthopädischen Chirurgen.

Herrn Dr. med. Sebastian Hardt danke ich für seine Freundschaft und herzliche Zusammenarbeit. Durch den stets respektvollen und wohlgesinnten Umgang konnten wir uns sowohl klinisch als auch wissenschaftlich gegenseitig bereichern und weiterentwickeln. Durch sein Vertrauen und Unterstützung sind viele gemeinsame Projekte entstanden, welche diese Arbeit möglich gemacht haben.

Herrn Prof. Dr. med. Andrej Trampuz und seinem Team möchte ich für ihre stete Offenheit und Bereitschaft zur interdisziplinären Zusammenarbeit danken.

Ich danke allen Wegbegleitern am Centrum für Muskuloskeletale Chirurgie für deren wissenschaftliche Kooperationen. Ganz besonders freue ich mich über die durch wissenschaftliche Zusammenarbeit entstandene Freundschaft mit Prof. Dr. Tobias Winkler, Prof. Dr. Michael Müller und Prof. Dr. Matthias Pumberger.

Mein persönlichster Dank gilt meiner Frau Dina Münzfeld und unseren Töchtern Mimi Louise und Lori Philippa. Ihre Rücksicht und Verständnis sowie das harmonische familiäre Umfeld ermöglichten diesen Weg.

## Erklärung

Erklärung § 4 Abs. 3 (k) der HabOMed der Charité

Hiermit erkläre ich, dass

- weder früher noch gleichzeitig ein Habilitationsverfahren durchgeführt oder angemeldet wurde,
- die vorgelegte Habilitationsschrift ohne fremde Hilfe verfasst, die beschriebenen Ergebnisse selbst gewonnen sowie die verwendeten Hilfsmittel, die Zusammenarbeit mit anderen Wissenschaftlern/Wissenschaftlerinnen und mit technischen Hilfskräften sowie die verwendete Literatur vollständig in der Habilitationsschrift angegeben wurden,
- mir die geltende Habilitationsordnung bekannt ist.

Ich erkläre ferner, dass mir die Satzung der Charité – Universitätsmedizin Berlin zur Sicherung Guter Wissenschaftlicher Praxis bekannt ist und ich mich zur Einhaltung dieser Satzung verpflichte.

---

Datum

---

Unterschrift