

DISSERTATION

Neuropathologische Analyse  
zerebraler Malformationen in Spina bifida

A neuropathological study of cerebral abnormalities in spina bifida

zur Erlangung des akademischen Grades  
Doctor medicinae (Dr. med.)

vorgelegt der Medizinischen Fakultät  
Charité – Universitätsmedizin Berlin

von  
Fabienne Paschereit

Erstbetreuung: Prof. Dr. Angela Kaindl

Datum der Promotion: 28.02.2025



# Inhaltsverzeichnis

Inhaltsverzeichnis	i
Tabellenverzeichnis	iii
Abbildungsverzeichnis	iv
Abkürzungsverzeichnis	v
Zusammenfassung	1
1 Einleitung	4
1.1 Spina bifida	4
1.1.1 Epidemiologie und Begriffserklärung	4
1.1.2 Herleitung der ersten Fragestellung	4
1.1.3 Klinik	4
1.2 Hirnfehlbildungen bei Spina bifida	4
1.2.1 Chiari II Malformation	5
1.2.2 Hydrozephalus	5
1.2.3 Heterotopien und Gyrierungsstörungen	6
1.2.4 Herleitung der zweiten Fragestellung	6
2 Methodik	7
2.1 Kohorte	7
2.2 Histopathologische Aufarbeitung	9
2.3 Immunhistochemie	9
2.4 Fotografische Dokumentation	10
2.5 Zeichnungen	10
2.6 Statistische Auswertung	10
3. Ergebnisse	11
3.1 Studienkohorte	11
3.2 Klassifizierung	12

---

3.3 Assoziierte Fehlbildungen .....	13
3.4 Chiari II Malformation .....	17
3.5 Hydrozephalus .....	18
3.6 Heterotopien .....	19
3.7 Gyrierungsstörungen .....	21
3.8 Ependymlücken .....	22
3.9 Kleinhirnanomalien .....	24
4. Diskussion	30
5. Schlussfolgerungen	34
Literaturverzeichnis	35
Eidesstattliche Versicherung	40
Anteilerklärung an den erfolgten Publikationen	41
Druckexemplare der Publikationen	43
Lebenslauf	72
Komplette Publikationsliste	74
Danksagung	75

## Tabellenverzeichnis

<b>Tabelle 1</b> - Zusammenfassung der untersuchten Hirnanomalien in SBA.....	14
<b>Tabelle 2</b> - Weitere Hirnfehlbildungen in SBA .....	14
<b>Tabelle 3</b> - Assoziierte Fehlbildungen .....	15
<b>Tabelle 4</b> - Übersicht der Hirnfehlbildungen in SBA .....	26
<b>Tabelle 5</b> - Übersicht der Hirnfehlbildungen in SBO .....	29

## Abbildungsverzeichnis

<b>Abbildung 1</b> - Kohortenzusammenstellung .....	8
<b>Abbildung 2</b> - Studienkohorte .....	11
<b>Abbildung 3</b> - Klassifizierung der SB-Subtypen .....	12
<b>Abbildung 4</b> - Chiari-II-Fehlbildung in SBA.....	17
<b>Abbildung 5</b> - Hydrozephalus in SBA .....	18
<b>Abbildung 6</b> - Heterotopien.....	20
<b>Abbildung 7</b> - Gyrierungsstörungen .....	21
<b>Abbildung 8</b> - Ependymrücken.....	23
<b>Abbildung 9</b> - Kleinhirnanomalien und andere seltene Hirnmalformationen .....	25

## Abkürzungsverzeichnis

SB	Spina bifida
SBA	Spina bifida aperta
SBO	Spina bifida occulta
MYS	Myeloschisis
MMC	Myelomeningozele
ME	Meningozele
LDM	limited dorsal myeloschisis
AP	Spina bifida aperta nicht weiter spezifiziert
SSW	Schwangerschaftswoche
ZNS	zentrales Nervensystem
NTD	Neuralrohrdefekt
IQ	Intelligenzquotient





## Zusammenfassung

**Einleitung.** Spina bifida (SB) ist die häufigste Neuralrohrfehlbildung (NTD). Neuropathologische Befunde bei SB-Fällen werden oft mit ungenauer und sich überschneidender Terminologie angegeben. Die offenen Formen sind mit zerebralen Pathologien wie Hydrozephalus, Chiari II Malformation, Heterotopien und kortikalen Anomalien oder Gyrierungsstörungen verbunden. In dieser Studie haben wir die neuropathologischen Befunde des Rückenmarks und des Gehirns bei SB-Patienten systematisch analysiert.

**Methoden.** Es wurde eine retrospektive Analyse und Reevaluation aller Fälle mit SB durchgeführt, die im Institut für Neuropathologie der Charité Berlin im Zeitraum von 1974 bis 2000 untersucht wurden. Insgesamt wurden 90 Fälle mit SB hinsichtlich ihres spezifischen Spina bifida aperta Subtyps reevaluiert, wobei 79 Fälle mit Spina bifida aperta (SBA) für die Analyse zerebraler Fehlbildungen eingeschlossen und mit 6 Spina bifida occulta (SBO) Fällen verglichen werden konnten. Es erfolgte eine detaillierte Analyse der Daten und fotografische Dokumentation der mikroskopischen Befunde sowie die Anfertigung zusätzlicher Schnitte und neuer Färbungen zur Klärung unklarer Diagnosen.

**Ergebnisse.** Wir unterschieden die drei SBA-Phänotypen Meningozele, Myelomeningozele und Myeloschisis anhand der Lage des Rückenmarks und seiner Präsentation als geschlossenes Neuralrohr oder als offene embryonale Neuralplatte. Die Inzidenz der SB-Subtypen in den SBA-Fällen unserer autopsierten Föten betrug 35% für Myeloschisis (n=28), 32% für Myelomeningozele (n=26), 2% für Meningozele (n=2). 23 Fälle konnten retrospektiv nicht klassifiziert werden und wurden als SBA unspecified (AP) eingestuft. Das Ausmaß und die Lokalisation der Dysraphie variierten, wobei die lumbosakrale Manifestation eindeutig überwog. Während bei den SBO-Fällen keine Hirnfehlbildungen festgestellt wurden, wiesen 95% der SBA-Fälle Hirnfehlbildungen auf. Die wichtigsten festgestellten zerebralen Fehlbildungen waren Hydrozephalus (71%), Chiari II Fehlbildung (36%), Heterotopien (34%), andere Kleinhirnanomalien (36%), Gyrierungsstörungen (33%) und Ependymdefekte (29%). Ein Hydrozephalus wurde bereits in der 17. Schwangerschaftswoche beobachtet und war in hohem Maße mit Chiari II und ependymaler Denudation assoziiert. In 55% ging SBA mit weiteren Anomalien einher, die nicht primär das ZNS betrafen.

**Schlussfolgerung.** Wir schlagen hiermit eine systematische Klassifikation der SB-Phänotypen vor, die die folgenden SBA-Subtypen umfasst: Myeloschisis (MYS); Myelomeningozele (MMC); Meningozele (ME). Außerdem konnten wir bei den meisten SBA-Fällen Hirnfehlbildungen nachweisen, bei SBO jedoch keine. Hydrozephalus und Chiari II Malformation können bei Föten mit Neuralrohrdefekten bereits in sehr frühen Schwangerschaftswochen nachgewiesen werden, was eher auf eine parallele Entwicklung der Fehlbildungen als auf eine strikte zeitliche Abfolge hindeutet.

## Abstract

**Introduction.** Spina bifida (SB) is the most common neural tube defect (NTD). Neuropathologic findings in SB cases are often reported with imprecise and overlapping terminology. The open forms are associated with cerebral pathology such as hydrocephalus, Chiari II malformation, heterotopias and cortical abnormalities or gyrification disorders. In this study, we systematically analyzed the neuropathological findings of spinal cord and brain in SB patients.

**Methods.** A single-center retrospective analysis and re-evaluation was performed of all cases with SB, which were examined in the Institute of Neuropathology of Charité Berlin in the period from 1974 to 2000. In total, 90 cases with SB were re-evaluated regarding their specific subtype and following 79 cases with Spina bifida aperta (SBA) could be included for analysis of brain pathology and were compared to 6 Spina bifida occulta (SBO) cases. Detailed file analysis and photographic documentation of the microscopic findings, as well as the preparation of additional sections and new staining to clarify unclear diagnoses was performed.

**Results.** We distinguished between the three SBA phenotypes meningocele, myelomeningozele, and myeloschisis based on the position of the spinal cord and its presentation as a closed neural tube or an open embryonic neural plate. The incidence of SB subtypes in the SBA cases of our autopsied fetuses was 35% for Myeloschisis (n=28), 32% for Myelomeningozele (n=26), 2% for Meningozele (n=2). 23 cases could not be retrospectively classified and were grouped as SBA unspecified (AP). The extent and localization of the dysraphism varied, with lumbosacral cases clearly predominating. While no brain malformations were detected in SBO cases, 95% of SBA cases had brain

malformations. Main brain anomalies identified were hydrocephalus (71%), Chiari II malformation (36%), heterotopia (34%), other cerebellar anomalies (36%), gyrification defects (33%), and ependymal denudation (29%). Hydrocephalus was observed as early as gestational week 17 and was highly associated to Chiari II and ependymal denudation. In 55% SBA was accompanied by further anomalies not primarily affecting the CNS.

**Conclusion.** We hereby propose a systematic classification of SB phenotypes that includes the following SBA subtypes: meningocele (ME); myelomeningocele (MMC); myeloschisis (MYS). Furthermore, we confirm by neuropathological methods brain malformations in most SBA but none in SBO cases. Hydrocephalus and Chiari II malformation can already be detected in fetuses with neural tube defects at very early weeks of pregnancy, which suggests a parallel development of the malformations rather than a strict temporal sequence.

# 1 Einleitung

## 1.1 Spina bifida

### 1.1.1 Epidemiologie und Begriffserklärung

Neuralrohrdefekte (NTD) gehören zusammen mit Herzanomalien und urogenitalen Fehlbildungen zu den häufigsten angeborenen Fehlbildungen. Spina bifida (SB) ist die häufigste nicht tödliche Neuralrohrfehlbildung (NTD) beim Menschen mit einer Inzidenz von etwa 0,5 pro 1000 Schwangerschaften weltweit(2-5). SB entsteht durch eine unvollständige Neurulation zwischen dem 18. und 28. Tag der Embryogenese und wird grob in einen offenen (SB aperta, SBA) oder geschlossenen (SB occulta, SBO) Subtyp eingeteilt, je nachdem, ob eine Hautbedeckung vorhanden ist oder nicht(5). Je nachdem, ob nur die Wirbelsäule oder auch die Hirnhäute und sogar das Rückenmark betroffen sind, kann man zwischen verschiedenen Formen der SB unterscheiden.

### 1.1.2 Herleitung der ersten Fragestellung

Die Nomenklatur, die im Zusammenhang mit SB-Phänotypen verwendet wird, ist inkonsistent mit relevanten terminologischen Unklarheiten in Bezug auf den expliziten Phänotyp des Rückenmarks. Dieses Problem spiegelt sich auch in der Literatur über histologische Befunde bei SB wider, in der sich überschneidende und/oder unterschiedliche Begriffe verwendet werden(6).

### 1.1.3 Klinik

Patienten mit SBA weisen je nach anatomischem und funktionellem Ausmaß der Läsion unterschiedliche Grade von motorischen und sensorischen Funktionsstörungen sowie Harn- und Stuhlinkontinenz auf(3, 7). Die Klinik von Patienten mit SBA hängt jedoch auch von den assoziierten Hirnfehlbildungen ab. Patienten mit Fehlbildungen der kortikalen Entwicklung wie Heterotopien oder Polymikrogyrien können Symptome wie Entwicklungsverzögerung, Epilepsie und fokale neurologische Defizite aufweisen(8-10).

## 1.2. Hirnfehlbildungen bei Spina bifida

Vor allem die offenen Formen Meningocele, Myelomeningocele und Myeloschisis sind mit zerebralen Pathologien, die von Chiari II Malformation und Hydrozephalus bis hin zu

Heterotopien, Gyrierungsstörungen und weiteren neokortikalen Anomalien sowie Hypoplasie oder Aplasie von Hirnnervenkernen, Agenesie des Corpus callosum, Fusion der Thalami und Verringerung der gesamten weißen Substanz, reichen(11-14).

### **1.2.1 Chiari II Malformation**

Die Chiari II Malformation ist eine Entwicklungsstörung mit verkleinerter hinterer Schädelgrube, bei der der Kleinhirnwurm durch das Foramen magnum in den Spinalkanal verlagert wird. Zudem kommt es zur Verlagerung des Hirnstamms und des vierten Ventrikels(15). Chiari II ist häufig mit einer Myelomeningozele und einem Hydrozephalus verbunden(16). Das derzeit favorisierte Modell für die Genese der Chiari II Malformation und Hydrozephalus bei SB beruht auf dem Vorhandensein eines offenen Neuralrohrs, das den Austritt von Liquor aus dem gesamten Zentralnervensystem (ZNS) durch das offene kaudale Ende ermöglicht, was zu einer Fehlentwicklung des sich entwickelnden Ventrikelsystems mit abnormalem Liquorfluss und anschließendem Auftreten eines Hydrozephalus führt, was dann wiederum eine abnormale neuronale Entwicklung zur Folge hat(15, 17, 18).

### **1.2.2 Hydrozephalus**

Die Ergebnisse anderer Studien deuten darauf hin, dass ein Verlust der Ventrikelauskleidung selbst zerebrale Entwicklungsstörungen auslösen kann. Zwei Studien haben gezeigt, dass eine ependymale Denudation schon früh im menschlichen Fötus auftritt, bevor Chiari II und/oder Hydrozephalus auftreten(19, 20). Die Rolle des fetalen Ependyms wurde in verschiedenen Studien untersucht, wobei sich herausstellte, dass es sich um eine aktive sekretorische Struktur handelt, die im sich entwickelnden Gehirn eine führende Funktion haben könnte(21). Inzwischen gibt es auch im Mausmodell deutliche Hinweise darauf, dass der Hydrozephalus auf eine primäre Veränderung der Ependymauskleidung zurückzuführen sein könnte(22). Ependymale Diskontinuitäten bei Föten mit Hydrozephalus wurden jedoch lange Zeit als Folge einer ventrikulären Dilatation angesehen(23).

Außerdem wird in vielen Studien immer noch postuliert, dass sich ein Hydrozephalus und die Chiari II Malformation später nach der Geburt entwickeln, wenn Liquor durch das offene Neuralrohr austritt, während bei der Geburt nur eine geringe Ventrikeldilatation vorliegt(24).

### 1.2.3 Heterotopien und Gyrierungsstörungen

Heterotopien, die als Haufen grauer Substanz in abnormer Lokalisation definiert sind, werden als Folge einer Störung der Migration von Neuronen in der Entwicklung des ZNS angesehen(25). Die Definition von Gyrierungsstörungen ist uneinheitlich, und in der Literatur werden die Begriffe Polymikrogyrie, Mikrogyrie, Polygyrie, Polysulcerie, Pachygyrie und Stenogyrie mit NTDs und/oder Chiari II in Verbindung gebracht(13, 26-30), während die Polymikrogyrie nur histologisch diagnostiziert werden kann und als echte neuronale Migrationsstörung angesehen wird(16, 29), die häufig mit SB und/oder Chiari II assoziiert ist. Polymikrogyrie, die oft synonym zu Mikrogyrie verwendet wird, beschreibt eine Störung der Groß- oder Kleinhirnrinde, bei der die Gyri verkleinert und vermehrt sind und eine charakteristische vierschichtige Laminierung aufweisen. Die Stenogyrie, die keine echte neuronale Migrationsstörung ist, steht für das Vorhandensein mehrerer kleiner zusammenhängender Gyri, die durch flache Sulci getrennt sind(26, 31) und wird auch als Polygyria(28, 30) bezeichnet. Das Gyrierungsmuster kann auch eine abnorme Anzahl und Verteilung von Hauptsulci mit einer erhöhten durchschnittlichen Länge der Sulci aufweisen und sollte als Polysulceria bezeichnet werden(30).

### 1.2.4 Herleitung der zweiten Fragestellung

Es gibt deutliche Hinweise darauf, dass die Pathogenese von SB eine langfristige Störung der Entwicklung des zentralen Nervensystems widerspiegelt, die weit über einen isolierten NTD der Wirbelsäule hinausgeht. In unserer Arbeitsgruppe (AG Kaindl) wurde zu Beginn meiner Dissertation an einer radiologischen Studie(26) gearbeitet, in der das Auftreten zerebraler Pathologien in SBA Patienten bestätigt wurde und der Zusammenhang mit schlechteren kognitiven Funktionen bei SBA-Patienten gezeigt wurde. Das Verständnis des SB-Pathomechanismus und der Reihenfolge des Auftretens von Hirnfehlbildungen ist wichtig für das allgemeine Wissen über das Auftreten der Krankheit, aber auch im Hinblick auf therapeutische Ansätze. Ziel dieser Studie war es somit, die neuropathologischen Befunde des Gehirns zu verschiedenen Entwicklungszeitpunkten bei SB systematisch zu analysieren.

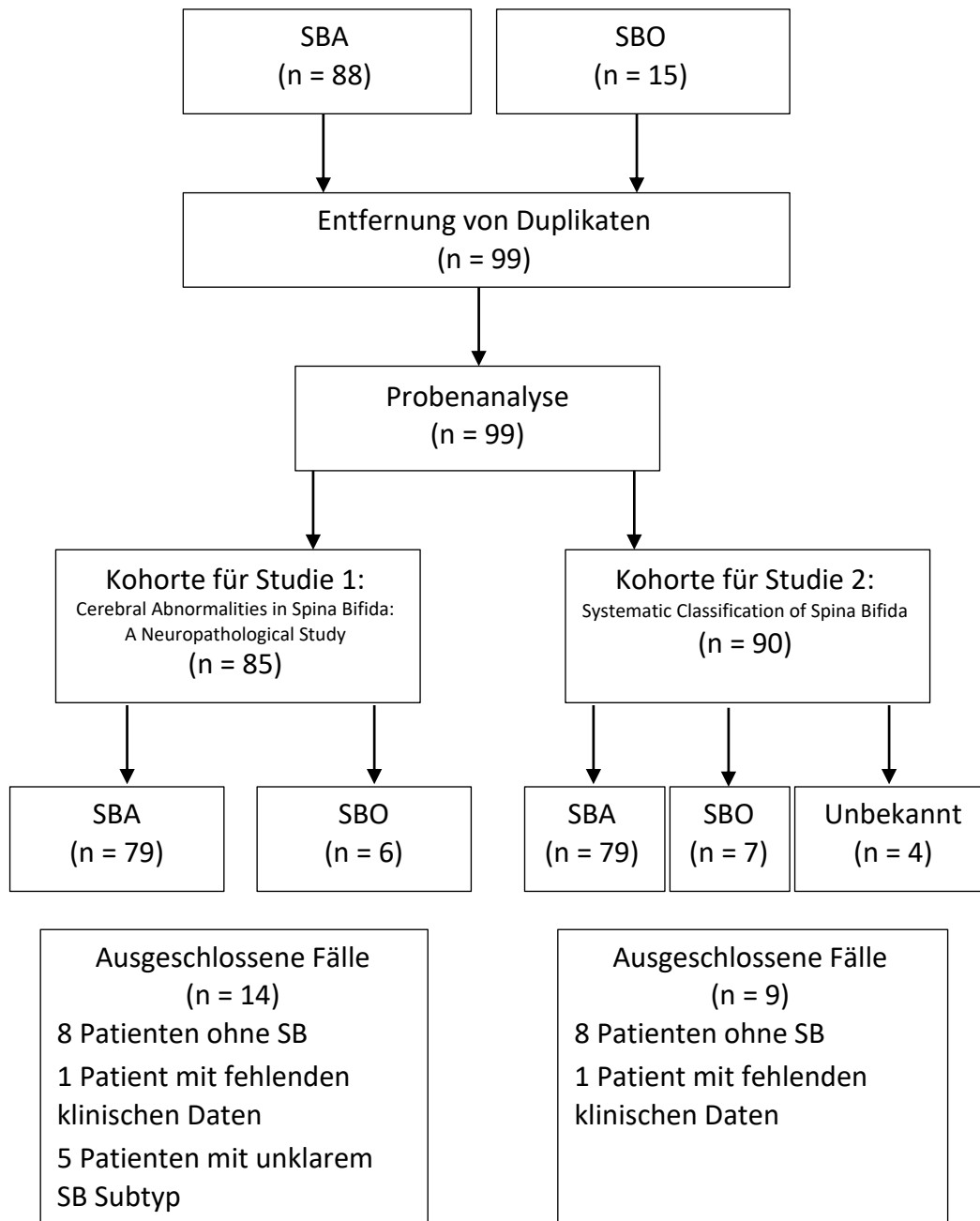
## 2 Methodik

### 2.1 Kohorte

Die Kohorte umfasst alle am Institut für Neuropathologie untersuchten Kinder und Föten mit SB, die zwischen 1974 und 2000 an der Charité - Universitätsmedizin Berlin verstorben sind. Die klinischen Daten wurden in der elektronischen Datenbank der Zentralen Biobank der Charité (ZebanC) gespeichert. Eine Suche in der Datenbank nach den ICD10-Diagnosen Q05 (SB) und Q76 (SBO) ergab insgesamt 99 Fälle. Es erfolgte die Auswertung der Fälle mittels Analyse der klinischen Daten und der Autopsiebefunde sowie Sichtung des histologischen Materials. Die Ethikkommission der Charité genehmigte die Studie (EA1/076/19). Durch Anonymisierung der Fälle wurde der Datenschutz der eingeschlossenen Patienten gewährt.

Die Kohorte wurde für zwei getrennte Fragestellungen zur SB-Forschung verwendet. Eine Arbeit beschäftigte sich mit der Analyse der Rückenmarksschnitte zur Erstellung einer systematischen Klassifikation von SB. Hierfür wurden insgesamt 90 SB-Fälle eingeschlossen. Für den zweiten Teil der Arbeit zur Analyse der Hirnfehlbildungen bei SB konnten insgesamt 85 Fälle eingeschlossen werden. Die Studienkohorte umfasste 79 Fälle mit SBA verschiedener Subtypen und 6 Fälle mit SBO. Hier wurden noch weitere 5 SB-Fälle ausgeschlossen, bei denen eine Zuordnung des SB-Subtyps nicht möglich war und somit eine Analyse der Hirnfehlbildungen nicht zielführend war. Insgesamt mussten einmal 9 und einmal 14 Fälle wegen falscher Zuordnung des ICD-10-Codes ( $n=8$ ), fehlender klinischer Daten ( $n=1$ ) oder fehlender histologischer Proben zur Neubewertung des SB-Subtyps ( $n=5$ ) ausgeschlossen werden (**Abbildung 1**).

Die pathologischen Berichte waren manchmal unvollständig, und einige histologische Präparate waren aufgrund ihres autolytischen Zustands als Folge des induzierten Aborts nicht für die Interpretation verwendbar, was eine Einschränkung bei der retrospektiven Analyse neuropathologischer Befunde in Hirnschnitten darstellt. Die in den SB-Fällen festgestellten Hirnfehlbildungen sind in **Tabelle 1** und **2** aufgeführt.



**Abbildung 1 Kohortenzusammenstellung**

Die ICD-10-Suche nach SBA und SBO ergab 103 geeignete Fälle. Nach Entfernung von Duplikaten und Sichtung des histologischen Materials wurde eine Kohorte von 79 Fällen mit SBA und eine Kontrollgruppe mit 6 SBO Fällen zusammengestellt und eine detaillierte Analyse der damit verbundenen Fehlbildungen vorgenommen. Die Kohorte der Studie 2 umfasst 5 weitere Fälle, bei denen eine Zuordnung des SB-Subtyps nicht möglich war und somit eine Analyse der Hirnfehlbildungen nicht zielführend war. Abkürzungen: SBA Spina bifida aperta, SBO Spina bifida occulta. (modifiziert nach Paschereit et. al, 2022(1))



## 2.2 Histopathologische Aufarbeitung

Das in den Autopsien gesicherte Gewebe wurde mittels 4% gepufferten Formaldehyd fixiert und von den Neuropathologen zu entsprechenden Schnitten verarbeitet und in Paraffin eingebettet. Größere Blöcke wurden in Celloidin eingebettet (**Abbildung 5B, Abbildung 9C**). Es erfolgte die Analyse des vorhandenen Materials und bei fehlenden histologischen Abbildungen oder qualitativ schlechten Schnitten erfolgte Anfertigung neuer serieller Schnitte von 4µm aus dem in Paraffin eingebetteten Gewebe. Das Gewebe wurde auf SuperFrost Plus™ Objektträgern (Thermo Fisher Scientific Inc., Schwerte, Deutschland, J1800AMNZ) aufgezogen und anschließend mit Hämatoxylin-Eosin oder immunhistochemisch angefärbt.

## 2.3 Immunhistochemie

Die folgenden primären Antikörper wurden verwendet: mouse anti-acetylated tubulin (Sigma Aldrich, St. Louis, USA, t6793 / t7451, 1:1000 Verdünnung) und rabbit anti-glia fibrillary acidic protein (GFAP, DAKO, Glostrup, Denmark, Z0334, 1:500 Verdünnung). Die Inkubation des primären Antikörpers erfolgte bei 4°C in einer feuchten Kammer für 24 Stunden in einem Antikörperverdünnungsmittel (DAKO, Carpinteria, CA, USA, S3022) nach Blockierung der endogenen Peroxidase mit Wasserstoffperoxid 1:10 und mit unkonjugiertem Ziegenserum (Jackson Immuno Research Europe Ltd, West Grove, PA, USA, 005-000-121). Beim immunhistologischen Nachweis von Antigenen im Gewebe ist das optimale Färbeergebnis von der richtigen Verdünnung des primären Antikörpers abhängig. Gute Ergebnisse wurden hier erst bei Verwendung des „antibody diluent with background reducing components“ erzielt.

Als sekundäre Antikörper wurden anti-rabbit IgG biotinylated antibody raised in goat (Sigma Aldrich, St. Louis, USA, B8895) und anti-mouse IgG biotinylated antibody raised in goat (Vector Laboratories, Inc., Burlingame, CA, USA, ZB0324) in einer Verdünnung von 1:200 für 30 Minuten bei Raumtemperatur eingesetzt. Die Detektion wurde durch Vectastain ABC-KIT (Vector Laboratories, Inc., Burlingame, USA, PK-6100) in einer feuchten Kammer für 50 Minuten induziert. Für die Entwicklung wurde 3,3'-Diaminobenzidin-Tetrahydrochlorid (DAB+ Substrate Chromogen System, DAKO, Carpinteria, CA, USA K3468) verwendet.

## 2.4 Fotografische Dokumentation

Für die Dokumentation der mikroskopischen Befunde wurde ein M8 PreciPoint Digitalmikroskop und Scanner (PreciPoint GmbH, Freising, Deutschland) verwendet. Bilder der gescannten histologischen Präparate wurden mit der Software ViewPoint (PreciPoint GmbH, Freising, Deutschland) erstellt und detaillierte Abbildungen wurden mit Adobe Illustrator (Illustrator 2020 (Version 24.1.2), Adobe Inc., San José, Kalifornien) und Gimp (Gimp 2020 (Version 2.10.22), The Gimp-Team) erzeugt.

## 2.5 Zeichnungen

Zum besseren Verständnis der SB-Nomenklatur wurden für unsere Publikation zur systematischen Klassifizierung der Spina bifida eine graphische Darstellung der Klassifikation erstellt. Die Gestaltung erfolgte in Zusammenarbeit mit dem Bereich für Zentrale Medizindienstleistungen der Charité mithilfe von Frau C. Naujok (**Abbildung 3**).

## 2.6 Statistische Auswertung

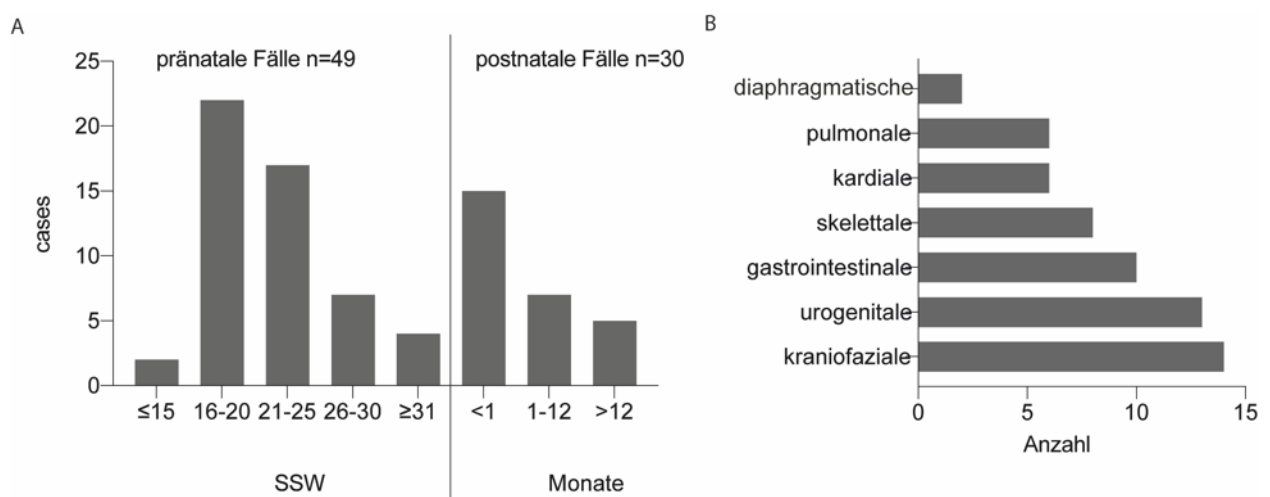
Zur Bewertung der Korrelationen wurde der Chi-Quadrat-Test verwendet, wobei Testergebnisse mit einem p-Wert  $<0,05$  als statistisch signifikant angesehen wurden. Die Datenanalyse und Erstellung der Diagramme wurde mit GraphPad Prism 8 (Version 8.4.0, GraphPad Software Inc., San Diego, Kalifornien) durchgeführt.

### 3. Ergebnisse

Wir analysierten das Vorhandensein von Hirnfehlbildungen in 79 Fällen mit SBA und 6 Fällen mit SBO verschiedener SSW. Die Fälle lagen durchschnittlich in der 23. SSW mit insgesamt 49 pränatalen (SSW 15-40) und 30 postnatalen SBA-Fällen (SSW 24-40) sowie 5 pränatalen Fällen und 1 postnatalen SBO-Fall (**Abbildung 2A**).

#### 3.1 Studienkohorte

Von den 49 pränatal verstorbenen SBA-Fällen starben die meisten durch einen induzierten Abort (n=36), gefolgt von Schwangerschafts- oder Geburtskomplikationen (n=7) oder unbekanntem Gründen (n=6). Von den 30 lebend geborenen SBA-Fällen starb mehr als ein Drittel der Fälle innerhalb der ersten 24 Stunden nach der Geburt (11/30). Zu den Ursachen für den postnatalen Tod gehörten respiratorische (n=8) oder kardiale (n=3) Insuffizienz, überlebter induzierter Abort (n=3), Status epilepticus, Meningoenzephalitis oder chirurgische Komplikationen (n=9), Nierenversagen (n=1), Geburtskomplikationen (n=1) und unbekannte Gründe (n=5). In der SBO-Gruppe starben die Fälle durch induzierten Abort (n=3), intrauterinen Fruchttod (n=2) und bei einem Lebendgeborenen durch respiratorische Insuffizienz als Folge einer pulmonalen Hypoplasie mit beidseitiger Nierenagenesie (Potter-Sequenz, n=1).

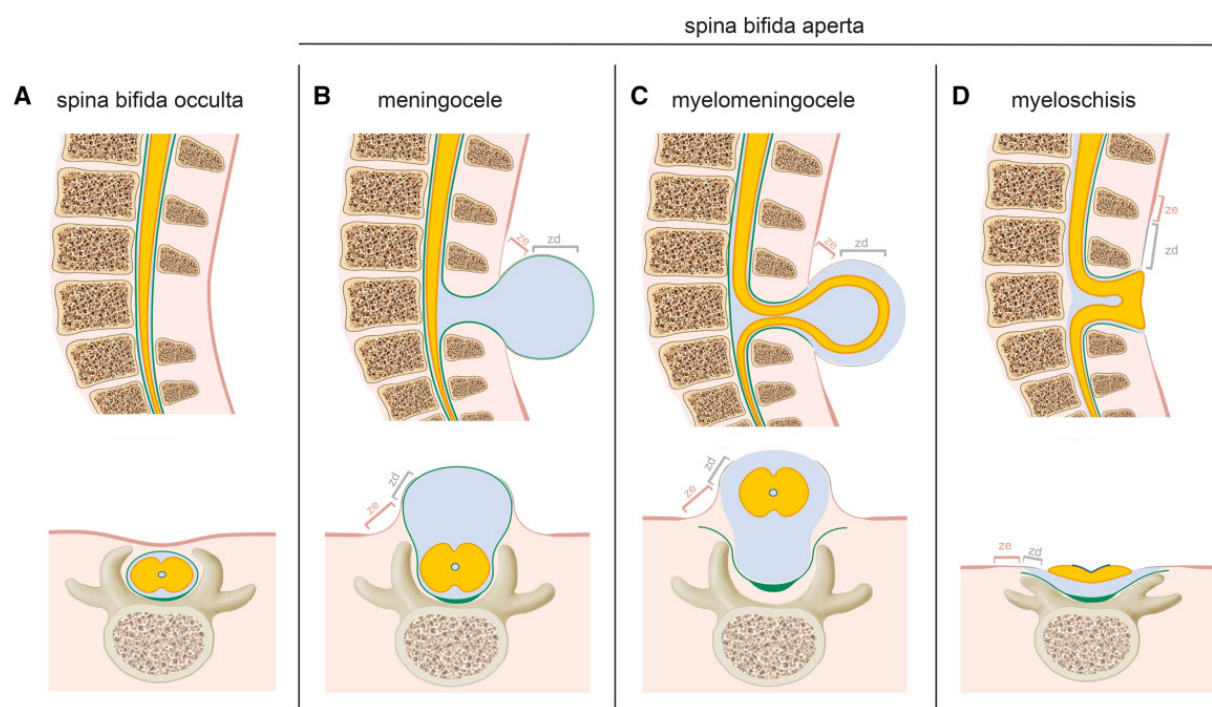


**Abbildung 2 Studienkohorte**

**A**, Altersverteilung der Kohorte von 79 SBA-Patienten. Das fötale Alter reichte von SSW15 bis SSW40. Die überlebenden Kinder waren älter als SSW25 und sind in Kategorien eingeteilt, die sich nach der Überlebensdauer von ≤1 Monat, >1 Monat und >1 Jahr richten. **B**, Kraniofaziale, urogenitale und gastrointestinale Fehlbildungen waren häufig assoziierte Fehlbildungen bei Fällen mit SB. Abkürzungen: SSW Schwangerschaftswochen, SBA Spina bifida aperta, SB Spina bifida. (übersetzt aus Paschereit et. al, 2022 (1))

### 3.2 Klassifizierung

In unserer ersten Publikation erstellten wir eine einheitliche Definition zur Klassifizierung der SB-Subtypen in SB occulta und die 3 SBA-Subtypen Meningocele, Myelomeningocele und Myeloschisis (**Abbildung 3**). Die Untergruppen definieren sich wie folgt: i) die Myeloschisis (MYS) ist durch eine offene embryonale Neuralplatte gekennzeichnet, die ohne meningeale oder dermale Bedeckung direkt freiliegt; ii) bei der Myelomeningocele (MMC) ragen das Rückenmark und die Meningen durch den Wirbeldefekt; iii) bei der Meningocele (ME) ragen nur die Hirnhaut ohne Rückenmark durch den Defekt. Darüber hinaus gibt es die seltene begrenzte dorsale Myeloschisis (LDM), die als fokaler geschlossener Hautdefekt in der Mittellinie mit einem fibroneuralen Stiel definiert ist, der die Hautläsion mit dem darunter liegenden Rückenmark verbindet(32).



**Abbildung 3 Klassifizierung der SB-Subtypen**

**A**, Spina bifida occulta: Sagittalschnitt oben, Transversalschnitt unten. **B**, Meningocele. **C**, Myelomeningocele. **D**, Myeloschisis. Bei den SBA-Phänotypen (B-D) lassen sich die Hautübergangszonen wie folgt beschreiben: Unterhalb des Hautdefekts ist das Rückenmark (gelb) zu erkennen. Da die Hirnhaut und damit der Subarachnoidalraum nicht geschlossen ist tritt Liquor aus. Seitlich der Läsion folgt die Zona epithelioserosa (zd, grau). Diese Zone enthält Leptomeningen, die von einer dünnen Schicht aus Plattenepithel bedeckt sind und somit ein Mischgewebe aus epidermalen und mesenchymalen Zellen bilden. In der Zona dermatica (ze, rosa) befinden sich nur eine dünne Hornschicht und Hautanhangsgebilde wie Haare, Schweiß- und Talgdrüsen; dieses Gewebe geht dann in eine normale Hautbedeckung über, die eine dickere Keratinschicht oder eine Hypertrichose seitlich der Läsion aufweisen kann. Andere Gewebe sind mit den folgenden Farben gekennzeichnet: Dura (grün), Subarachnoidalraum (hellblau) und Ependym (dunkelblau). (aus Schindlmann et al. (6))

Diese Klassifizierung anwendend diagnostizierten wir in unserer Kohorte eine Myeloschisis (MYS) in 32% (n=27), eine Myelomeningozele (MMC) in 31% (n=26), eine Meningozele (ME) in 2% (n=2), eine begrenzte dorsale Myeloschisis (LDM) in 1% (n=1) und eine SBO in 7% (n=6) aller Fälle. In 23 autopsierten Fällen (27%) konnte der SBA-Subtyp aufgrund fehlender oder unvollständiger histologischer Präparate oder aufgrund einer falschen Schnittposition nicht eindeutig identifiziert werden.

Bei den meisten Fälle mit SBA war die lumbale und/oder sakrale Wirbelsäule betroffen (72%, n=57), gefolgt von thorakolumbalen (13%, n=10) und kranialen und/oder thorakalen Läsionen (3%, n=2). In einem Fall reichte der Defekt von der Halswirbelsäule bis zur Sakralwirbelsäule, in zwei Fällen von der Brustwirbelsäule bis zur Sakralwirbelsäule. In 6 Fällen konnte die Läsionsebene nicht eindeutig bestimmt werden. Das Auftreten von Hirnfehlbildungen war in unserer Kohorte nicht mit der Läsionsebene und/oder dem Geschlecht assoziiert, im Gegensatz zu höheren Raten von Fehlbildungen bei thorakalen/kranialen Neuralrohrdefekten und/oder weiblichen Fällen, die zuvor von anderen beschrieben wurden(33).

Hier zeigten wir, dass der häufig in der Literatur stellvertretend für SBA verwendete Begriff Myelomeningozele nicht als Synonym für SBA verwendet werden kann und dass die klinisch schwerwiegendere Myeloschisis ein unterschätzter SB-Phänotyp ist. Die richtige Diagnose bezüglich des SBA-Subtyps ist ein wichtiger Schritt zur Verbesserung spezifischer Therapieansätze.

### 3.3 Assoziierte Fehlbildungen

Insgesamt wurden Hirnfehlbildungen in 95% der SBA-Fälle gefunden, während in den SBO-Fällen keine Fehlbildungen festgestellt wurden. Zusätzliche Fehlbildungen wären bei SBO deutlich seltener zu erwarten als bei SBA ( $p = 7,5 \times 10^{-11}$ ). Alle neuropathologischen Befunde im Gehirn sind in **Tabelle 1** und **2** zusammengefasst. Weitere Anomalien finden sich in **Tabelle 3**. Die strukturiert aufgeführten Daten zur SSW, Geschlecht, Form der SBA und der damit verbundenen Hirnfehlbildungen sind in **Tabelle 4** aufgeführt. Eine detaillierte Auflistung der Hirnfehlbildungen bei Fällen mit SBA findet sich in **Tabelle 1**. Während die SBA-Gruppe eine hohe Prävalenz zusätzlicher Hirnanomalien aufwies, waren in der SBO-Gruppe keine vorhanden (**Tabelle 5**).

**Tabelle 1 - Zusammenfassung der untersuchten Hirnanomalien in SBA**

Hirnanomalien	Prävalenz	Kommentar
Hydrozephalus	71% (53/75)	- bereits in SSW17 - 27/53 intrauterin vor SSW26
Chiari II malformation	36% (27/74)	- bereits in SSW19 - 26/27 mit Hydrozephalus assoziiert - 10/27 mit zstl. Heterotopien
Heterotopien	41% (24/58)	- v.a. im Zerebellum oder in der grauen oder weißen Substanz des Gehirns lokalisiert
Gyrierungsstörungen	33% (23/69)	- 13/23 mit Chiari II assoziiert
Kleinhirnanomalien	36% (25/70)	- Vermisanomalien - Dysplastischer nucleus dentatus
Ependymlücken	29% (17/58)	- 17/17 mit Hydrozephalus assoziiert - 6/17 mit zstl. Ependymrosetten
Ependymrosetten	14% (8/58)	- 2/8 ohne Ependymlücken (Fall 4 und 50)
Plexusanomalien	13% (9/69)	
Corpus callosum Anomalien	19% (13/68)	
Andere Anomalien	39% (28/71)	- aufgelistet in <b>Tabelle 2</b>

übersetzt aus Paschereit et. al, 2022(1)

**Tabelle 2 - Weitere Hirnfehlbildungen in SBA**

Gruppe	Anomalien
Weitere Neuralrohrdefekte (n=6)	- Enzephalozele (n=4) - Anezecephalie (n=2)
Weitere Entwicklungsstörungen des Gehirns (n=4)	- Mikrozecephalie (n=2) - Holoprosenzephalie (n=2)
Genetisch (n=1)	- Joubert Syndrom (n=1)
Neuronal (n=12)	- Hirnstammanomalien (n=3) - Hirnnervanomalien (n=2) - Abnahme der extrazellulären Matrix (n=2) - Hypoplasie des Mesencephalon (n=2) - Aplasie der Riechbahn (n=1) - Atresie des 4. Ventrikel (n=1) - Aquäduktstenose (n=1)
Anomalien des limbischen Systems (n=6)	- Hippocampusanomalien (n=4) - Aplasie der Fornix (n=2)
Nuclear (n=3)	- Dysplastische Nuclei olivares (n=2) - Abnahme pontiner Hirnnervenkerne (n=1)
Schädelknochenmalformationen (n=2)	- Dolichozecephalie (n=1) - Hamartie (n=1)
Meningeal (n=2)	- Dysplasie des Subarachnoidalraums (n=2)

übersetzt aus Paschereit et. al, 2022(1)

SB wurde häufig von weiteren Anomalien begleitet. Bei den SBA-Fällen gingen 55% (34/62) der Fälle mit Anomalien einher, die nicht primär das ZNS betrafen. Es handelte sich um kraniofaziale (n=14), urogenitale (n=13), gastrointestinale (n=10), skelettale

(n=8), kardiale oder pulmonale Fehlbildungen (jeweils n=6) sowie Zwerchfellanomalien (n=2) (**Abbildung 2B**) bis hin zu Syndromen wie der Potter-Sequenz (n=3). Andere von uns entdeckten Syndrome, die das ZNS betreffen, waren das Joubert-Syndrom (n=1) und ein kaudales Regressionssyndrom, das in dem Fall zusammen mit der Potter-Sequenz auftrat (n=1). Von allen SBA-Fällen wiesen 10 Fälle (13%) die folgenden zusätzlichen Entwicklungsstörungen des Gehirns auf: Mikrozephalie (n=2), Holoprosenzephalie (n=2) und die zusätzlichen Neuralrohrdefekte: Enzephalozele (n=4), Anenzephalie (n=2) (**Tabelle 2**), während bei SBO keine dieser Malformationen vorlag. Vier der Fälle mit SBA wiesen charakteristische Fehlbildungen auf, die zur Diagnose der folgenden definierten Syndrome führten: Potter-Sequenz (n=2), Potter-Sequenz und kaudales Regressionssyndrom (n=1), polyzystische Nierenerkrankung (Potter IIb, n=1) und Joubert-Syndrom (n=1). Der Zugang zu Genomanalysen war zum Zeitpunkt der Primäruntersuchung begrenzt, folglich lagen nur sieben Chromosomenanalysen vor, die alle normal waren. Moderne Ansätze zur Gensequenzanalysen haben bei Patienten mit SB zahlreiche genetische Ursachen aufgedeckt(34-36), und es wäre wünschenswert, in Zukunft neuropathologische Studien an Gen-sequenzierten Fällen durchzuführen. Detaillierte Informationen zu den assoziierten Fehlbildungen finden sich in **Tabelle 3**.

**Tabelle 3 - Assoziierte Fehlbildungen**

Gruppe	Beispiele angeborener Fehlbildungen
Kraniofaziale Fehlbildungen (n=14)	<ul style="list-style-type: none"> <li>- Hypertelorismus, abgeflachte Nase, abnorme äußere Ohren</li> <li>- Lippen-, Kiefer-, Gaumenspalte</li> <li>- Diprosopus</li> </ul>
Urogenitale Fehlbildungen (n=13)	<ul style="list-style-type: none"> <li>- Bilaterale Nierenagenesie</li> <li>- Unilaterale Nierenagenesie</li> <li>- Nierenhypoplasie</li> <li>- Ektopes Nierengewebe</li> <li>- Agenesie oder Atresie der Geschlechteorgane</li> <li>- Missgebildete Nieren</li> </ul>
Gastrointestinale Fehlbildungen (n=10)	<ul style="list-style-type: none"> <li>- Darmatresie</li> <li>- Omphalozele</li> <li>- Ösophagusatresie</li> <li>- Caecum mobile</li> <li>- Malrotation des Dickdarms</li> <li>- Gastroschisis</li> <li>- Störungen der Bauchspeicheldrüse</li> <li>- Meckel-Divertikel</li> </ul>
Skelettanomalien (n=8)	<ul style="list-style-type: none"> <li>- Wirbelkörperfehlbildungen</li> <li>- Rippenfehlbildungen</li> <li>- Fehlende oder missgebildete Knochen</li> <li>- Amelie</li> </ul>

---

	- Fußdeformitäten
Angeborene Herzfehler (n=6)	- Ventrikelseptumdefekte (VSD)
	- Fallot IV
	- Hypoplastisches Linksherzsyndrom
	- Mehrere kombinierte Defekte: Pulmonalklappenstenose, Dextro- position der Aorta, VSD, kongenitale Anomalie der V.cava
Lungenfehlbildungen (n=6)	- Bilaterale pulmonale Hypoplasie
	- Unilaterale pulmonale Hypoplasie
	- Kongenitale pulmonale Lymphangiektasie
Zwerchfellfehlbildungen (n=2)	- Zwerchfelldefekt
	- Aplasie des Zwerchfells
	- Angeborene Zwerchfellhernie

---

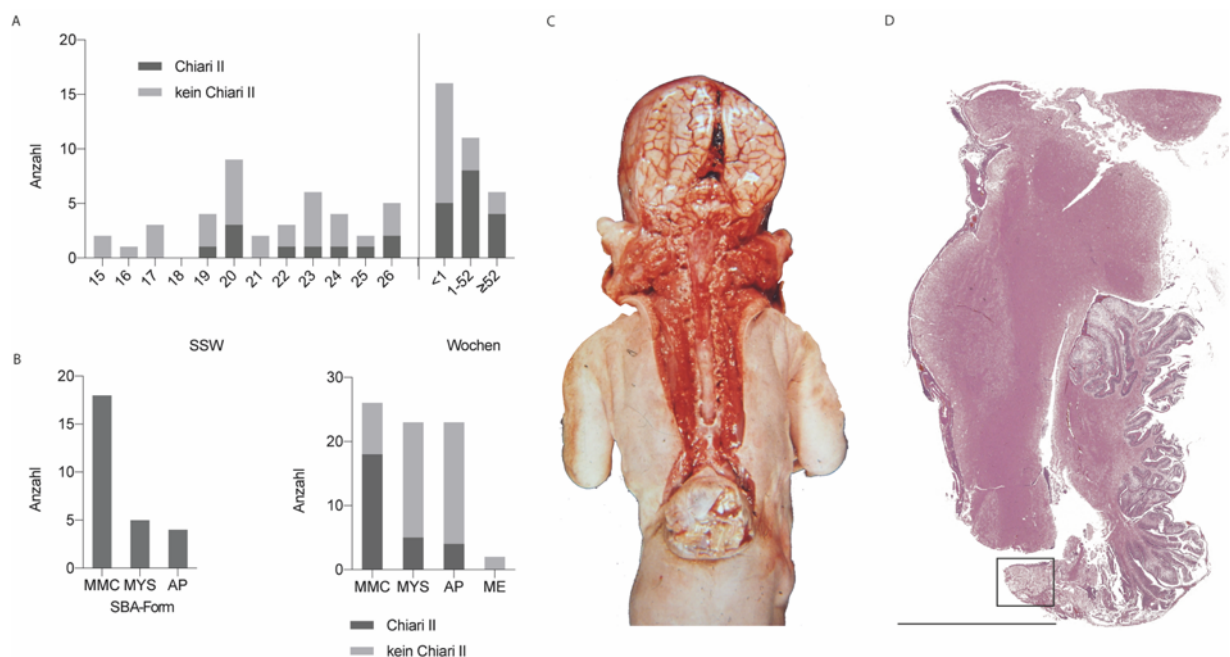
*Assoziierte Fehlbildungen, die nicht das Gehirn oder die Wirbelsäule betrafen, lagen in 55% der Fälle vor. Auf kraniofaziale (n=14), urogenitale (n=13) und gastrointestinale (n=10) Fehlbildungen folgten Skelettanomalien (n=8), angeborene Herzfehler (n=6) und Lungenfehlbildungen (n=6) oder Zwerchfellanomalien (n=2). (übersetzt aus Paschereit et. al, 2022(1))*

---



### 3.4 Chiari II Malformation

Eine Chiari II Fehlbildung, definiert als Verlagerung des Kleinhirnwurms durch das Foramen magnum und Kompression des Hirnstamms sowie konsekutivem Hydrozephalus (**Abbildung 4C**) und (**D**)(15, 16) war in 36% der Fälle (27/74) vorhanden und wurde bereits in SSW19 festgestellt (**Abbildung 4A**). 74 Fälle wurden in die Analyse einbezogen, während 4 Fälle von den insgesamt 79 Fällen mit SBA wegen unzureichender Erhaltung der histologischen Proben und ein Fall wegen einer Chiari III Malformation ausgeschlossen wurden. Die Chiari II Fehlbildung ist in hohem Maße mit der MMC assoziiert (**Abbildung 4B**). In unserer Kohorte hatten 26 der Fälle einen Hydrozephalus, während nur ein Fall (#62) eine Chiari II Malformation ohne Hydrozephalus aufwies. Der letztgenannte Fall wurde in SSW20 abgetrieben und ist einer der jüngsten Fälle mit Chiari II Malformation in unserer Kohorte. Es ist bekannt, dass SBA, insbesondere die MMC, fast immer mit einer Chiari II Hirnfehlbildung und dem Auftreten eines Hydrozephalus assoziiert ist(37).



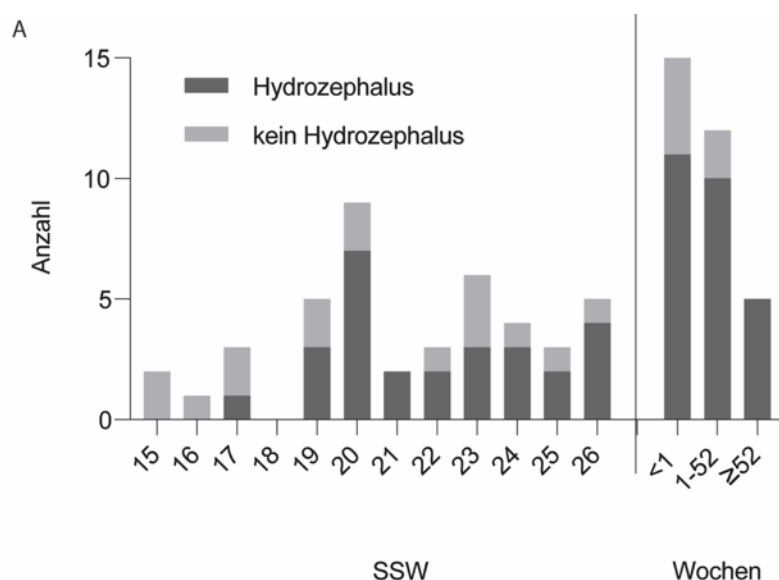
#### Abbildung 4 Chiari-II-Fehlbildung in SBA

**A**, Prävalenz von Chiari II in 74 SBA-Fällen. Chiari II wurde bereits in der 19. SSW identifiziert, trat aber zunehmend bei den postnatalen Fällen auf. **B**, Chiari II trat überwiegend bei Fällen mit einer Myelomeningozele auf, aber auch bei den anderen SBA-Subtypen. Im Vergleich dazu ist die Verteilung der SBA-Fälle ohne Chiari II dargestellt. **C**, Chiari II bei einem 2 Wochen alten weiblichen Neugeborenen mit lumbosakraler Myelomeningozele und Hydrozephalus (Fall #88). Man beachte die für Chiari II charakteristische Verlagerung des Kleinhirnwurms und den tief liegenden Hirnstamm. Die Verschmälerung der Sulci ist hinweisend für einen Hydrozephalus. **D**, Die Kleinhirnherniation und ihre Position im Verhältnis zum Hirnstamm sind Teil der Chiari II Fehlbildung. Zusätzlich ist das dysplastische Kleinhirn in Abbildung 6(D) eines 10 Tage alten Neugeborenen mit SBA, Chiari II und Hydrozephalus skizziert und zur besseren Analyse vergrößert (Fall #16, H&E, Sagittalschnitt, Balken 1 cm). Abkürzungen: SSW Schwangerschaftswochen, SBA spina bifida aperta, H&E Hämatoxylin-Eosin-Färbung, MMC Myelomeningozele, MYS Myeloschisis, AP SBA nicht weiter spezifiziert, ME Meningozele. (übersetzt aus Paschereit et. al, 2022(1))

Während die Chiari II-Rate aller ausgewerteten Fälle 36% betrug (27/74 Fälle), zeigten Fälle mit MMC höhere Chiari II-Raten (18/26 Fälle; 69%,  $p = 0,0389$ ) als Fälle mit MYS (5/24 Fälle; 21%,  $p = 0,1549$ ).

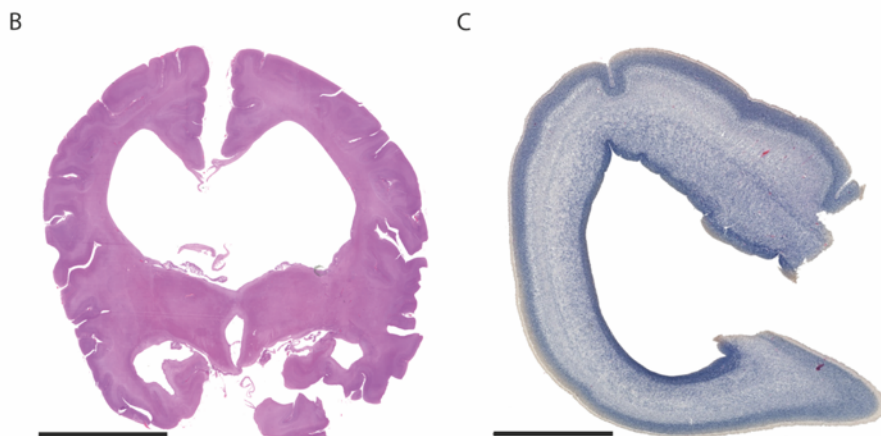
### 3.5 Hydrozephalus

Ein Hydrozephalus wurde in 71% der Fälle (53/75) festgestellt. 75 Fälle wurden in die Analyse einbezogen, während die oben erwähnten 4 Fälle ausgeschlossen werden mussten, da eine Untersuchung des Gehirns wegen unzureichendem Erhaltungsstatus der histologischen Probe nicht möglich war. Ein Hydrozephalus wurde bereits in SSW17 festgestellt und war in mehr als die Hälfte der pränatalen Fälle ( $n = 27$ ) vorhanden (**Abbildung 5A**). Die Diagnose kann durch makroskopische Analyse der Ventrikulomegalie



**Abbildung 5 Hydrozephalus in SBA**

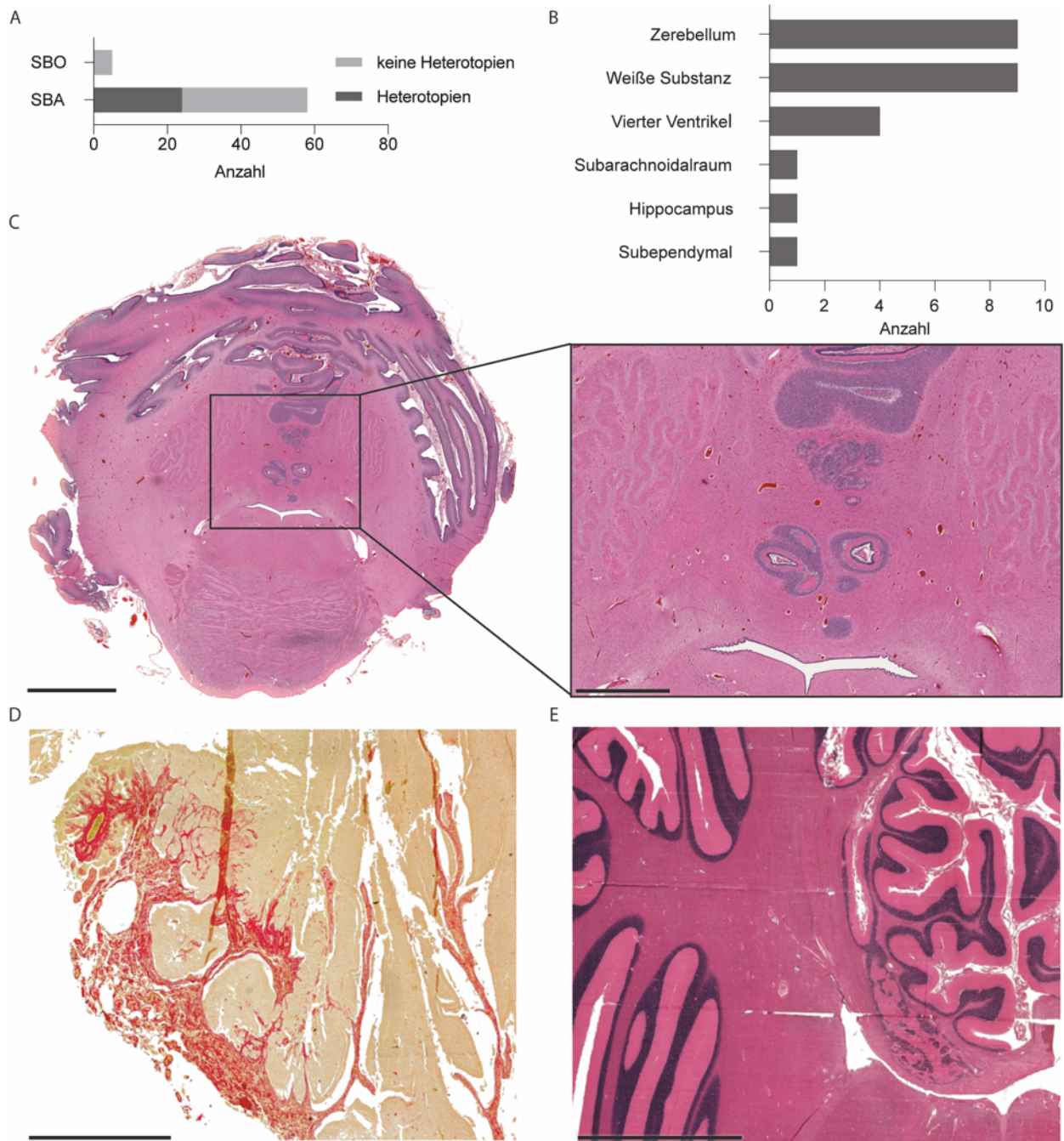
**A**, Ein Hydrozephalus war in 71% der 75 SBA-Fälle vorhanden und wurde bereits in SSW17 festgestellt, wobei die Inzidenz nach der Geburt zunimmt. **B**, Ventrikulomegalie signalisiert den Hydrozephalus. H&E-Färbung eines in Celloidin eingebetteten Koronarschnitts eines 5 Wochen alten Neugeborenen mit Myelomeningozele, Hydrozephalus und Chiari II Malformation (Fall #34, Balken 2 cm). **C**, Der Hydrozephalus ist durch eine Ausdünnung der Hirnrinde gekennzeichnet. H&E-Färbung mit verblasster Eosinfärbung eines Koronarschnitts bei einem Fötus mit SBA in SSW17 (Fall #70, Balken 2 mm). Abkürzungen: SSW Schwangerschaftswochen, SBA spina bifida aperta, H&E Hämatoxylin-Eosin-Färbung. (übersetzt aus Paschereit et. al, 2022(1))



oder durch mikroskopische Darstellung einer Ausdünnung der Hirnrinde und einer ventrikulären Dilatation (**Abbildung 5B, C**) gestellt werden. MRT und Ultraschall ermöglichen heute eine genauere Analyse der ventrikulären Vergrößerung(26, 27) und SB(38) und werden die führenden Methoden für zukünftige Studien sein, die sich mit der Frage befassen, ob der Schweregrad des Hydrozephalus mit dem Grad oder der Ausdehnung der damit verbundenen Fehlbildungen korreliert.

### 3.6 Heterotopien

Heterotopien sind definiert als funktionelles Gewebe, das sich nicht an der anatomisch üblichen Lokalisation befindet. Im Falle des Hirngewebes handelt es sich um Noduli grauer Substanz an abnormaler Lokalisation(25). In unserer Kohorte wurden Heterotopien in 34% der Fälle (20/58) gefunden und waren nur in SBA-Fällen vorhanden (**Abbildung 6A**). 21 Fälle wurden von dieser Analyse ausgeschlossen, da keine ausreichenden histologischen Proben zur Auswertung vorlagen. Heterotope Neuronen befanden sich vor allem im Kleinhirn (n = 9) (**Abbildung 6B**) bis (**E**) und/oder in der weißen Substanz (n = 9) des Großhirns. Weitere Lokalisationen waren das Tectum des 4. Ventrikels (n = 4), die Meningen des Subarachnoidalraums (n = 1) und die hippocampale (n = 1) oder subependymale Zone (n = 1) (**Abbildung 6B**). Sieben der Fälle zeigten Heterotopien an mehreren Stellen. Alle Fälle mit Heterotopien wiesen zusätzliche Hirnfehlbildungen auf, wobei in 17 Fällen ein Hydrozephalus (17/20; 85%), in 7 Fällen eine Chiari II Fehlbildung (7/20; 35%) und in 5 Fällen zusätzliche Gyrierungsstörungen festgestellt wurden. Gleiches gilt für die Fälle mit zerebellären Heterotopien, die ebenfalls alle mit weiteren Hirnfehlbildungen assoziiert waren (90% mit Hydrozephalus, 33% mit Chiari II, 33% mit Gyrierungsstörungen) und nicht isoliert auftraten. Zusätzlich zu den heterotopen Gewebeformationen wurden in 8 Fällen fokale kortikale Dysplasien festgestellt.

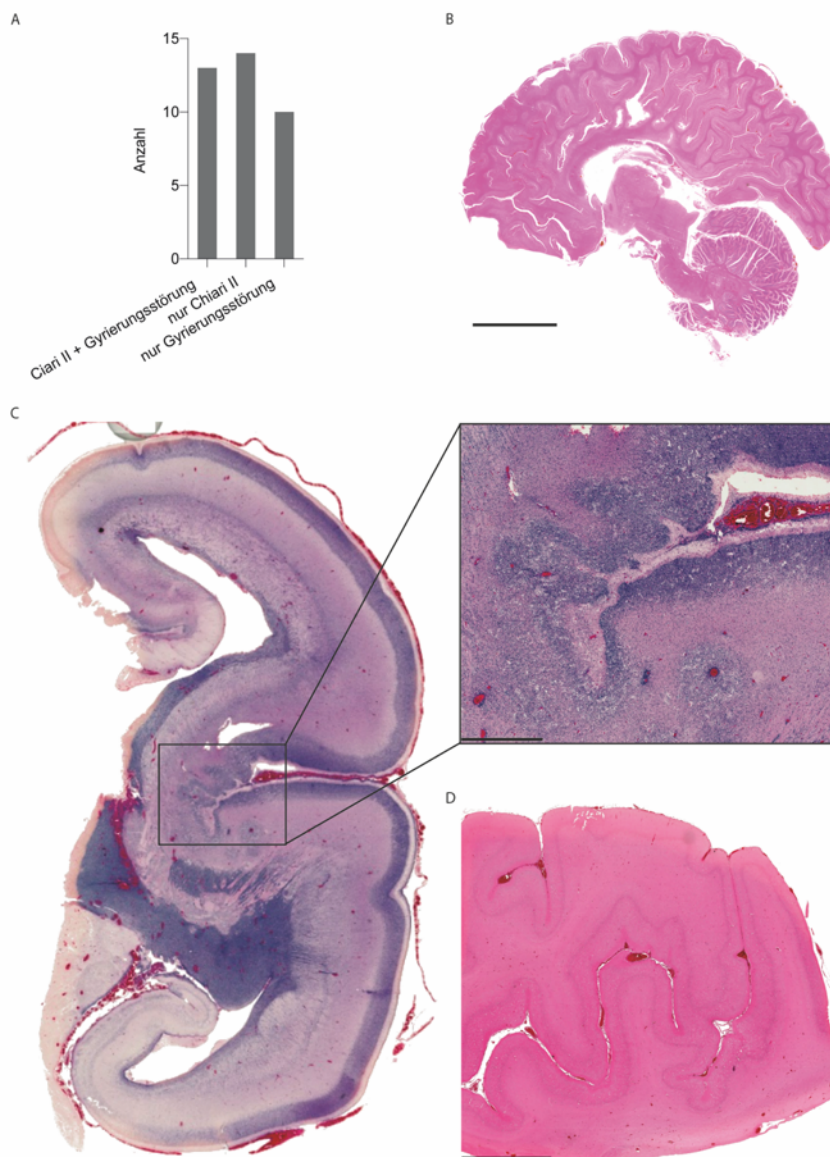


### Abbildung 6 Heterotopien

**A**, Heterotopien sind nur in SBA (20/58) und nicht in SBO (0/6) vorhanden. **B**, Heterotopien befinden sich vorwiegend im Kleinhirn ( $n=9$ ) und/oder in der weißen Substanz ( $n=9$ ). **C**, Heterotopien in der Nähe des 4. Ventrikels im Kleinhirn eines hydrozephalen, einen Tag alten Neugeborenen mit Myeloschisis und SBO (Fall #17, H&E, Transversalschnitt, Balken 5 mm). Die Vergrößerung zeigt mehrere Heterotopien, die Noduli bilden (Balken 2 mm). **D**, Kleinhirn-Heterotopien im Subarachnoidalraum als Teil eines dysplastischen Kleinhirns bei einem 10 Tage alten hydrozephalen Neugeborenen mit SBA und Chiari II (Fall #16, H&E, Sirius-Rot, Sagittalschnitt, Balken 2 mm, in Abbildung 4D in größerer Darstellung). Die Sirius-Rot Färbung zeigt eine Bindegewebesvermehrung, welche eine große Kleinhirnheterotopie bildet. **E**, Kleinhirnheterotopie bei einem hydrozephalen 4-jährigen Kind mit Myelomeningozele und Chiari II (Fall Nr. 24, H&E, Transversalschnitt, Balken 5 mm). Abkürzungen: SBO Spina bifida occulta, SBA Spina bifida aperta, H&E Hämatoxylin-Eosin-Färbung. (übersetzt aus Paschereit et. al, 2022(1))

### 3.7 Gyrierungsstörungen

Gyrierungsstörungen traten in 33% der auswertbaren Fälle (23/69) auf, während 13 dieser Fälle gleichzeitig eine Chiari II Fehlbildung aufwiesen (**Abbildung 7A**) bis (**D**). Die Definition von Gyrierungsstörungen ist uneinheitlich, und in der Literatur werden die Begriffe Polymikrogyrien, Mikrogyrien, Polygyrien, Polysulcerien, Pachygyrien und Stenogyrien mit Neuralrohrdefekten und/oder Chiari II in Verbindung gebracht(13, 26-30). Polymikrogyrien (**Abbildung 7C**) werden als echte neuronale Migrationsstörung(16) angesehen und traten in dieser Kohorte nur in 2 der Fälle auf, während eine abnorme Anzahl und Form von Gyri und Sulci häufiger vorkamen (**Abbildung 7B**) und (**D**).



**Abbildung 7 Gyrierungsstörungen**  
**A**, Störungen der Gyrierung traten in 33% der 69 SBA-Fälle auf, bei denen eine Analyse der Gyri möglich war. 13 der 23 Fälle mit Gyrierungsstörungen wiesen gleichzeitig eine Chiari II-Malformation auf. **B**, Stenogyrien in einem hydrozephalen Gehirn eines einjährigen Neugeborenen mit Myelomenigozele und Chiari II (Fall #55, Sagittalschnitt, H&E, Balken 3 cm). **C**, Polymikrogyrie in der rechten Hemisphäre eines Fötus aus SSW19 mit Myelomenigozele und Chiari III mit einer Encephalozele (Fall #50, H&E, Koronarschnitt, Balken 10 mm). Der vergrößerte laterale Sulcus zeigt eine Polymikrogyrie mit Desorganisation der kortikalen Schichtung (Balken 1 mm). **D**, Polysulceria des Kortex bei einem 5 Wochen alten Neugeborenen mit SBA und Hydrozephalus (Fall #59, H&E, Balken 5 mm). Abkürzungen: SBA spina bifida aperta, H&E Hämatoxylin-Eosin-Färbung. (übersetzt aus Paschereit et. al, 2022(1))

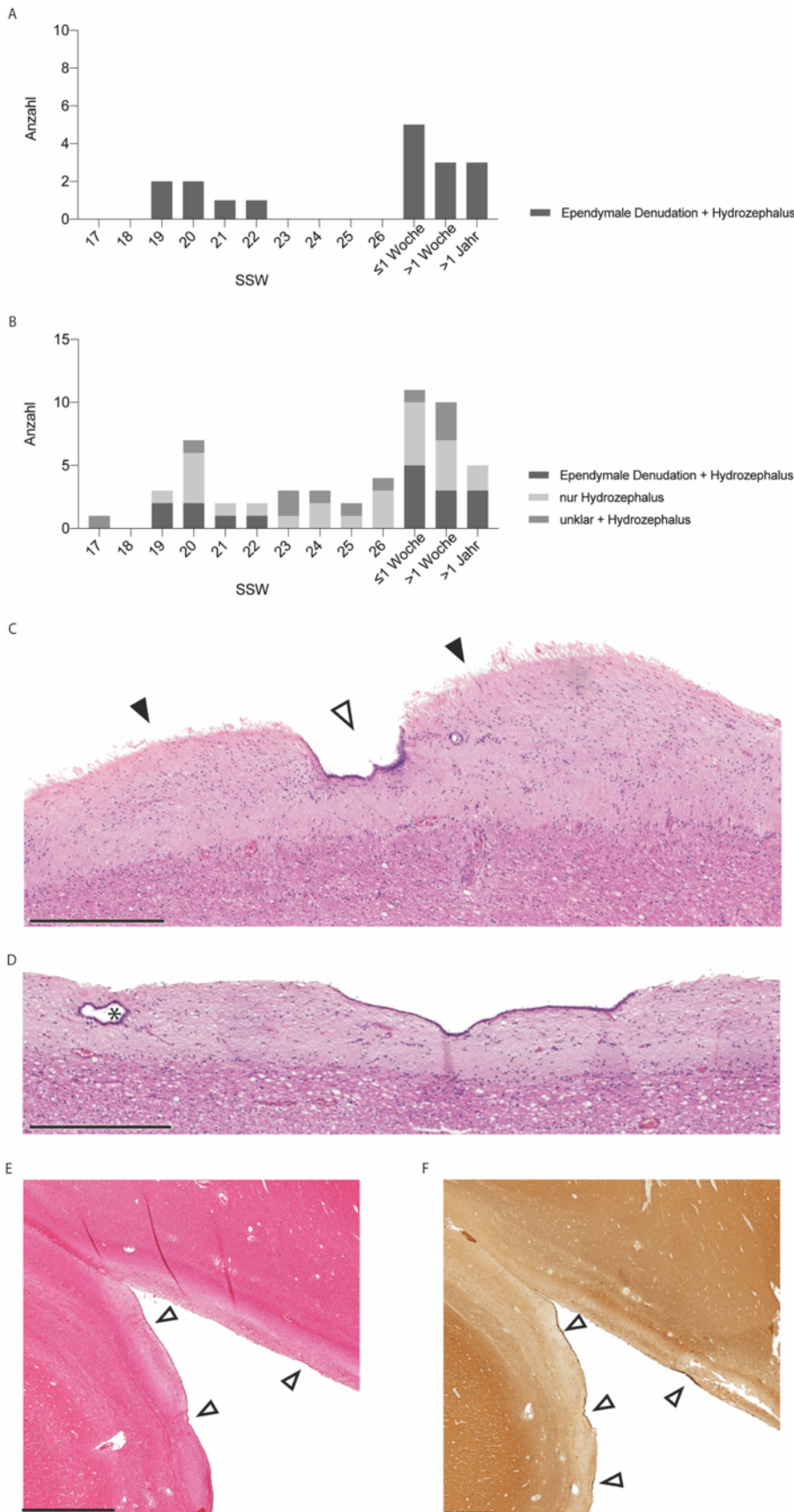
### 3.8 Ependymlücken

Eine ependymale Denudation trat in 29% der Fälle (17/58) auf, ependymale Rosetten nur in 14% (8/58). Letztere waren stark mit ependymaler Denudation assoziiert, und nur zwei Fälle zeigten ependymale Rosetten ohne Denudation. Diese zwei Fälle wiesen höchst fehlgebildete Gehirne auf (Fall 4, Fall 50). Alle Fälle mit Verlust der Ependymauskleidung hatten einen begleitenden Hydrozephalus (**Abbildung 8A**) und (**B**), und Rosetten wurden in 35% (6/17) gefunden (**Abbildung 8D**). Folglich wiesen von allen Fällen mit Hydrozephalus 17 Defekte der Ventrikelauskleidung auf (32%; 17/53). Wir entdeckten, dass das Auftreten von Ependymanomalien in der SSW 19-22 einen pränatalen Höhepunkt hat, der die Fälle umfassen könnte, in denen der Verlust des Ependyms dem Auftreten des Hydrozephalus vorausgeht, und einen postnatalen Höhepunkt, der die Fälle umfassen könnte, in denen das Ependym aufgrund des höheren Drucks der Rückenmarksflüssigkeit und der anschließenden Ventrikeldilatation geschädigt ist. **Abbildung 8B** zeigt die Beziehung zwischen einem Hydrozephalus und Ependymdefekten.

Auf den Verlust der Ependymauskleidung folgt die Bildung von subventrikulären gliotischen Knötchen, die sich in den Lücken zwischen den Ependyminseln bilden und in das Ventrikellumen hineinwachsen (**Abbildung 8C**). Diese werden von einer reaktiven subventrikulären Gliose und der Bildung von Rosetten in den Zonen der ependymalen Schädigung begleitet (**Abbildung 8D**) bis (**F**). Alle untersuchten Proben aus dem zerebralen Aquädukt und den Seitenventrikeln von nicht-hydrozephalen Föten waren mit einer durchgängigen Ependymauskleidung ausgestattet (n = 8 bei SBA, n = 6 bei SBO).

Unsere Ergebnisse zeigen zusätzliche Hirnanomalien wie Heterotopien, Gyrierungsstörungen, Anomalien des Corpus Callosum oder des Kleinhirns in 14 der Fälle mit ependymaler Denudation. Nur 3 Fälle mit Hydrozephalus und ependymaler Denudation wiesen keine weiteren Veränderungen der Hirnmorphologie auf (Fall 1, 14 und 49), hatten aber eine Chiari II Malformation, was darauf hindeutet, dass der Hydrozephalus in diesen Fällen auf eine Kleinhirnherniation zurückzuführen ist. Insgesamt ging der Hydrozephalus in 26 Fällen mit einer Chiari II Fehlbildung einher. In 8 Fällen lag ein Hydrozephalus ohne Chiari II Malformation vor, der jedoch mit Diskontinuitäten der Ependymauskleidung einherging. In dieser Gruppe könnte der Hydrozephalus das Ergebnis einer lokal fehlenden neuroepithelialen Auskleidung sein. Bei 3 Fällen mit Hydrozephalus wurde ein hypertrophes Plexusepithel gefunden, aber nur in 2 dieser Fälle trat er isoliert ohne Chiari II Malformation auf und könnte die Ursache für eine überschießende Sekretion sein.

Bei 14 Fällen (14/75; 19%) blieb die Pathogenese des Hydrozephalus unklar, da er nicht mit dem Verlust der Ependymauskleidung und/oder der Chiari II Malformation assoziiert war.



### Abbildung 8 Ependymrücken

**A**, Ependymale Denudation trat bei 29% der SBA-Fälle und nur bei denen mit Hydrozephalus auf. Die beiden Altersgipfel, an denen eine ependymale Denudation auftritt, könnten durch die beiden Entstehungstheorien erklärbar sein: Ein Peak von SSW19-22 bildet die Gruppe, bei der ein Defekt des Ependyms einen Hydrozephalus verursacht, während der zweite Peak die Gruppe sein könnte, bei der Ependymrücken durch eine ependymale Verletzung z.B. als Folge eines Hydrozephalus gebildet werden. **B**, Zusätzlich zu A sind Fälle mit Hydrozephalus bei unbekanntem Status der ependymalen Auskleidung aufgeführt. **C**, Gliotische Knötchen, die sich in das Ventrikellumen wölben (schwarze Pfeile) und an das intakte Ependym (weißer Pfeil) angrenzen zeigen die denudierten Bereiche. Wand eines Seitenventrikels eines hydrozephalen 14-jährigen Kindes mit Myelomeningozele, Chiari II und ependymaler Denudation (Fall #79, H&E, Balken 500 mm). **D**, Ependymrosetten bilden sich in den subventrikulären Zonen ohne ependymale Auskleidung (schwarzer Stern). Mit Hämatoxylin-Eosin gefärbter Schnitt der Ventrikelwand eines hydrozephalen 14-jährigen Kindes mit Myelomeningozele und Chiari II (Fall #79, H&E, Balken 500 mm). **E** und **F**, Immunfärbung der ependymalen Auskleidung und Denudation in SBA: Schnitte des Seitenventrikels eines hydrozephalen 4-jährigen Kindes mit Myelomeningozele und Chiari II Fehlbildung (Fall #24), immungefärbt für acetyliertes Tubulin. **E**, H&E-Färbung eines intakten Ependyms (weiße Pfeile) mit denudierten Bereichen (Balken 1 mm). **F**, Das intakte Ependym wurde immunhistochemisch mittels acetyliertem Tubulin angefärbt (weiße Pfeile, Balken 1 mm). Abkürzungen: SSW Schwangerschaftswochen, SBA spina bifida aperta, H&E Hämatoxylin-Eosin-Färbung (übersetzt aus Paschereit et. al, 2022(1))

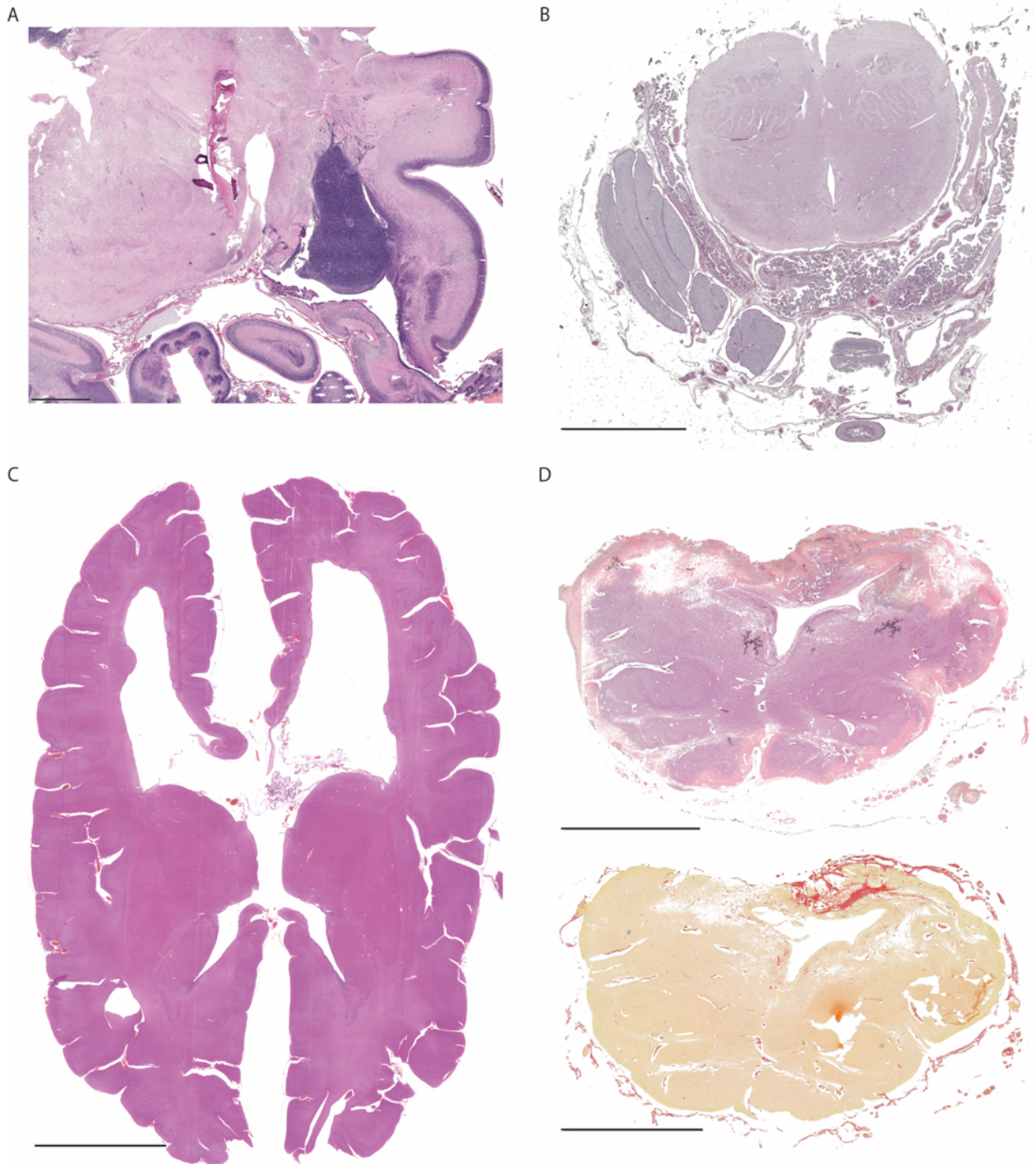
### 3.9 Kleinhirnanomalien

Andere Fehlbildungen des Kleinhirns als Chiari II waren bei 36% (25/70) vorhanden. Dazu gehörten Hypoplasie des Kleinhirns oder isolierte Dysplasie oder Aplasie des Vermis, Dysplasie des Nucleus dentatus und/oder Gyrierungsstörungen.

Seltenere Fehlbildungen waren Plexusanomalien (13%; 9/69) und Anomalien des Corpus callosum in 19% (13/68). Von den 9 Fällen mit Plexusanomalien wiesen 7 einen begleitenden Hydrozephalus auf, was darauf hindeutet, dass ein Hydrozephalus auch durch Sekretionsanomalien über ein abnormales Plexusepithel verursacht werden kann. Von den beiden Fällen ohne Hydrozephalus hatte einer ein ektopes Plexusepithel und keinen Plexus choroideus in den Ventrikeln und konnte als Folge keinen Hydrozephalus entwickeln, selbst wenn er mit einer Atresie des vierten Ventrikels geboren wurde (#50), und der andere Fall wurde mit Mikrozephalie geboren (#79). Andere Fehlbildungen des Zentralnervensystems (ZNS) wurden in 39% der Fälle (28/71) festgestellt (**Tabelle 2**) und umfassen zusätzliche Schädelanomalien (n = 10), neuronale Anomalien (n = 12), Anomalien des limbischen Systems (n = 6), Kernanomalien (n = 3), Fehlbildungen des Schädels (n = 2) und der Hirnhäute (n = 2). Einige von ihnen sind in den **Abbildung 9A bis 9D** dargestellt.

Zwei Fälle zeigten diffuse Heterotopien in beiden Hemisphären mit ausgeprägter neuronaler Migrationsstörung (Fälle 4 und 50). Fall 4 ist ein Fötus aus SSW16 mit unbekanntem lumbo-sakralen SBA-Subtyp und damit verbundener parieto-okzipitaler Enzephalozele und Amelie der oberen rechten Extremität. Das Gehirn dieses Falles zeigte eine riesige Enzephalozele in einem extrem missgebildeten Gehirn mit Hamartien und perivaskulären Verknocherungen, diffusen Heterotopien des Kleinhirns und der weißen Substanz, Polymikrogyrie der grauen Substanz und multiplen ependymalen Rosetten (**Abbildung 9A**). Fall 50 ist ein Fötus aus SSW19 mit thorakal-lumbaler Myeloschisis und assoziierter okzipital-zervikaler Enzephalozele. Der Hirnbefund zeigte asymmetrische Hemisphären mit einer vollständig fehlgebildeten linken Hemisphäre, Polymikrogyrie, Atresie des 4. Ventrikels, ektopischen Plexus choroideus, Hippocampus-Anomalie, Chiari III Fehlbildung und multiple Heterotopien und Ependymrosetten in der weißen Substanz. Dies ist der oben beschriebene Fall, bei dem das ektope Plexusepithel die fehlende hydrozephalische Ventrikelerweiterung erklärt.





**Abbildung 9 Kleinhirnanomalien und andere seltene Hirnmalformationen**

**A**, Abnormale Anordnung von Knochengewebe in der weißen Substanz, die sich als Hamartie mit einer ausgedehnten Encephalozele und mehreren Heterotopien in der grauen und weißen Substanz im Großhirn eines nicht-hydrozephalen Fötus von GW16 mit SBA präsentiert (Fall #4, H&E, Koronarschnitt, Balken 5 mm). **B**, Dysplasie der Nuclei olivares im Hirnstamm eines mikrozephalen 6 Wochen alten Neugeborenen mit Myelomeningozele (Fall #2, H&E, Querschnitt, Balken 5 mm). Zusätzlich scheint ein hyperplastischer Plexus choroideus den normalen Liquorfluss zu stören. **C**, Polysulceria und Anomalie des Corpus callosum bei einem 5 Wochen alten Neugeborenen mit SBA und Hydrozephalus (Fall #59, H&E, Querschnitt, Balken 2 cm). **D**, Abnorme Lage des in das neuronale Gewebe einwachsenden Plexus choroideus im 4. Ventrikel eines hydrozephalen 14-jährigen Kindes mit Myelomeningozele und Chiari II (Fall Nr. 79, H&E und Sirius-Rot, Transversalschnitt, Balken 200 mm). Die Sirius-Rot Färbung zeigt eine Bindegewebesvermehrung. Abkürzungen: SBA spina bifida aperta, H&E Hämatoxylin-Eosin-Färbung. (aus Paschereit et al. (1))

**Tabelle 4 - Übersicht der Hirnfehlbildungen in SBA**

Fall	SBA Typ	Lokalisierung	SSW	Todesalter	sex	Hydrozephalus	Chiari II	Heterotopien	Gyrierungsstörungen	Kleinhirnanomalien	Ependym-lücken	Ass. Fehlbildungen (nicht ZNS)	Weiteres
1	MYS	LS	22	0	f	+	+	-	-	-	+	-	
2	MMC	S	37	6 w	m	-	-	-	+	+	-	+	Mikrozephalie
3	LDM	LS	17	0	m	-	-	-	-	-	-	+	
4	AP	LS	16	0	m	-	-	+	+	+	-	+	Enzephalozele
5	MMC	LS	23	0	f	-	-	-	-	-	-	-	
6	ME	LS	26	0	m	-	-	-	-	-	-	-	
7	MMC			7 h	f	+	+	-	+	-	-	-	
8	AP	S		20 y	m	+	-	-	-	-	-	-	
9	AP	TL	37	0	f	+	-	+	+	-	+	+	
10	AP	LS	21	0	f	+	-	+	-	-	-	+	
11	MYS	LS	20	0	f	+	+	+	-	+	-	-	
12	MMC	LS	20	0		+	-	-	-	-	-	-	
13	MMC	L	38	2 w	f	+	+	-	+	-	-	+	
14	MMC	LS	40	9 w	m	+	+	-	-	-	+	+	
15	MYS	L	22	0	m	-	-	-	+	-	-	-	
16	AP	L	40	10 d	f	+	+	+	+	+	-	+	
17	MYS	TL	34	8 h	m	+	-	+	-	+	-	-	SBO
18	AP	LS		3 w	m	-	-	-	-	-	-	-	
19	ME	L	39	0	f	-	-	-	-	-	-	+	
20	MYS	LS	19	0	f	+	+	+	-	+	+	-	
21	MYS	LS	26	0		+	-	+	-	-	-	-	
22	AP			9 y	f	+	+	-	+	-	-	-	
23	MYS	LS	18	0									Enzephalozele
24	MMC	L	38	4 y	f	+	+	-	-	+	+	+	Joubert Syndrom
25	MMC	LS	23	0	m	+	+	+	-	-	-	+	
26	MMC	TL	24	0	m	+	+	-	-	+	-	-	





**Tabelle 5 - Übersicht der Hirnfehlbildungen in SBO**

Fall	Lokalisierung	SSW	Todesalter	sex	Hydrozephalus	Chiari II	Heterotopien	Gyrierungsstörungen	Kleinhirnanomalien	Ependymücken
SBO1	CT+S	34	0	m	-	-	-	-	-	-
SBO2	S	40	0	f	-	-	-	-	-	-
SBO3	L	23	0	m	-	-	-	-	-	-
SBO4		26	0		-	-	-	-	-	-
SBO5	TL	19	0	m	-	-	-	-	-	-
SBO6	L	40	0	f	-	-	-	-	-	-

**SBA** = spina bifida aperta; **SBO** = spina bifida occulta; **SSW** = Schwangerschaftswoche; **AP** = SBA unklarer Subtyp; **ME** = Meningozele; **MMC** = Myelomeningozele; **MYS** = Myeloschisis; **LDM** = limited dorsal Myeloschisis; **C** = cranial; **T** = thorakal **TL** = thorakolumbar; **L** = lumbar; **LS** = lumbosakral; **S** = sakral; **CTLS** = zerviko-thorakolumbosakral; **TLS** = thorako-lumbosakral; **sex** = Geschlecht; **f** = weiblich; **m** = männlich; **d** = Tage; **w** = Wochen; **y** = Jahre; **min** = Minuten; **h** = Stunden  
*übersetzt und abgeändert aus Paschereit et. al, 2022(1)*

## 4. Diskussion

In dieser Studie haben wir neuropathologische Befunde in den Gehirnen von 85 Fällen mit SB (79 SBA, 6 SBO) systematisch charakterisiert. Unser wichtigstes Ergebnis unter Verwendung neuropathologischer Methoden ist, dass in den meisten (95%) SBA-Fällen Hirnfehlbildungen vorlagen, während in SBO-Fällen keine identifiziert werden konnten. Die wichtigsten assoziierten Hirnanomalien waren Hydrozephalus (71%), Chiari II Malformation (36%), Heterotopien (34%), andere Kleinhirnanomalien außer Chiari II (36%), Gyrierungsstörungen (33%) und Ependymrücken (29%). In Ergänzung zu unserer früheren radiologischen Studie(26) zeigen wir nun die hohe Prävalenz von Kleinhirn- und Großhirnheterotopien bei SBA. Außerdem konnten wir bei den Föten schon früh in der Entwicklung einen Hydrozephalus ohne Chiari II Fehlbildung nachweisen, was die Frage aufwirft, ob sich diese nicht eher parallel als in zeitlicher Abfolge entwickeln. Die schwierige Erkennung leichter Formen von Hydrozephalus und Chiari II stellt unsere Aussage jedoch in Frage und erfordert weitere, z. B. ultraschallgestützte Studien. In 55% der SBA-Fälle konnten wir außerdem eine hohe Prävalenz assoziierter Anomalien feststellen, die nicht primär das ZNS, sondern eher die unteren Extremitäten oder den Urogenitaltrakt betreffen. Zu den Einschränkungen dieser Studie gehören der retrospektive Charakter der Studie und die teilweise unvollständigen histologischen Proben sowie die begrenzten genetischen und bildgebenden Möglichkeiten zum Zeitpunkt der primären Untersuchung der Kohorte. Da es sich um eine Studie an verstorbenen Probanden handelt, könnte eine irreführende höherer Prävalenz an Fehlbildungen aufgrund stärker erkrankter und fehlgebildeter Individuen vorliegen.

Unsere Ergebnisse unterstützen die starke Assoziation von Chiari II Malformation und Hydrozephalus(15, 17, 18). Einer der vier jüngeren Fälle mit einer Chiari II Malformation der SSW20 hatte keinen Hydrozephalus, könnte ihn aber später entwickelt haben. Dies würde die Vorstellung stützen, dass sich der Hydrozephalus als Folge einer Chiari II Fehlbildung entwickelt(15). Nach dieser Theorie der Chiari-Entstehung ermöglicht das Vorhandensein eines offenen Neuralrohrs einen ständigen Liquorverlust, der zu einem Versagen des ordnungsgemäßen Ventrikelwachstums und damit zu einer unzureichenden und desorganisierten neuronalen Entwicklung und sekundär zur mesenchymalen Fehlentwicklungen mit Defekten wie einer kleinen hinteren Schädelgrube und einem tief liegenden Tentorium cerebelli führt. Die Entwicklung eines Hydrozephalus wird als Folge

von Chiari II aufgrund einer Fehlentwicklung der Liquorräume und dem folglich abnormalem Liquorfluss gesehen(15, 17, 18). Die Hälfte der 53 Fälle mit Hydrozephalus (n = 27) in unserer Kohorte hatte jedoch keine assoziierte Chiari II Fehlbildung, und bei einem Fall wurde bereits in SSW17 ein Hydrozephalus festgestellt. Dies passt nicht zu der weit verbreiteten Annahme der Chiari II-bedingten Entwicklung eines Hydrozephalus(15, 24) und folglich, dass es noch eine andere Pathogenese geben muss.

Neuere Theorien zur Pathophysiologie des Hydrozephalus bei SB gehen davon aus, dass dieser aus einer primären Veränderung der ependymalen Zelllinie resultiert(19, 20, 39) und nicht nur eine Folge davon ist(23, 40). Ein Verlust der ependymalen Auskleidung, der dem Hydrozephalus vorausgeht, wurde bereits in einem Mausmodell (Hyh-Mutantentmäuse) nachgewiesen(22). Diesbezüglich zeigten Dominguez-Pinos et al., dass Ependymrücken mit Hydrozephalus und abnormaler Neurogenese verbunden ist(20). Unsere Ergebnisse zu einem frühen Auftreten von Ependymrücken wird durch die Ergebnisse von de Wit et al. gestützt, die bei Föten mit SBA bereits in SSW16 eine neuroepitheliale Denudation feststellten, auch wenn kein Hydrozephalus und/oder keine Chiari II Fehlbildung vorlagen(19). Diese Ergebnisse deuten darauf hin, dass eine ependymale Denudation mit dem Auftreten eines Hydrozephalus verbunden sein könnte. Darüber hinaus wurden weitere Pathomechanismen wie eine Behinderung des Liquorflusses oder eine übermäßige Liquorproduktion(40, 41) und eine gestörte Ziliarfunktion(42-45) vorgeschlagen, die ebenfalls zum Hydrozephalus beitragen können. Dies könnte die 14 Fälle in unserer Kohorte erklären, die weder mit einem Verlust der ependymalen Auskleidung noch mit einer Chiari II Fehlbildung in Verbindung gebracht werden können. Die Reversibilität der Kleinhirnherniation nach pränatalen Eingriffen lässt vermuten, dass ein Teil der mit SB und Chiari II-assoziierten Anomalien sekundär aufgrund mechanischer Effekte auftritt(46). Prospektive Studien, die sich auf die Entstehung des Hydrozephalus in frühen SSW konzentrieren, werden zur Klärung der Ätiopathogenese fundamental sein.

In der Kohorte lagen nicht nur Hydrozephalus und/oder Chiari II vor, sondern in den meisten (80%; 57/71) SBA-Fällen traten auch weitere Hirnfehlbildungen auf. Totale und diffuse Hirnfehlbildungen traten nur in 2 unserer Fälle auf (Fälle 4 und 50), während die Inzidenz spezifischer struktureller Anomalien höher war. Wir vermuten, dass es einen zugrundeliegenden malformativen Aspekt in der Gehirnentwicklung gibt, der die damit verbundenen Anomalien bei SBA erklärt.

Nur vier Studien über postmortale neuropathologische Befunde bei SB befassen sich mit ZNS-Fehlbildungen bei SB(11, 13, 33, 47). In unserer Kohorte zeigte sich für Hydrozephalus (71%) und Chiari II (36%) eine höhere Inzidenz als in der Studie von Bell et al., die Hydrozephalus in 52% und Chiari II in 57% der Fälle nachwies(33). Im Vergleich zu diesen Studien zeigten wir in unserer Arbeit eine höhere Inzidenz von neuronalen Migrationsstörungen wie Heterotopien (34%) und Gyrierungsstörungen (33%) im Vergleich zu der geringeren Häufigkeit von Dysplasie und Polymikrogyrie von 7 % (4/56), die von anderen berichtet wurden(13). Gilbert et al. analysierten auch spezifische Hirnstammanomalien, wobei sie Hypoplasie oder Aplasie von Hirnnervenkernen in 20% und andere ZNS-Fehlbildungen wie neuronale Migrationsstörungen (92%), Kleinhirndysplasie (72%), Fusion der Thalami (16%) und vollständige oder partielle Agenesie der Riechbahn (8%) beschrieben(11). Hinsichtlich der höheren Inzidenz von Heterotopien und Gyrierungsstörungen in der letztgenannten Studie ist zu berücksichtigen, dass die Kriterien für die eingeschlossenen Fälle MMC mit Chiari II Malformation und Hydrozephalus waren. Das Auftreten von Holoprosenzephalie bei zwei Föten mit SBA in SSW17 und 30 ist interessant, da es auf gleichzeitig auftretende Defekte in der Neurulation und in der Hirnentwicklung mit Abfaltung der Primärvesikel zu verschiedenen Zeitpunkten der Embryogenese hindeutet. Dies wurde bereits von Osaka et al. bei 18/92 (20%) Embryonen mit Myeloschisis beschrieben(47), aber unseres Wissens nie bei Föten mit SBA. Ein weiterer neuer Befund ist die Assoziation des Joubert-Syndroms mit lumbaler MMC. Ziliopathien wie das Joubert-Syndrom und das Meckel-Gruber-Syndrom wurden mit Neuralrohrdefekten in Verbindung gebracht, aber insbesondere mit Enzephalozelen(48) und nicht mit lumbalen NTDs. Viele Gene(49-51) wurden mit der Entwicklung des Joubert-Syndroms in Verbindung gebracht, und diese neue Assoziation untermauert die Frage nach einer zilienbasierten Pathogenese auch für SB unter den NTDs. Andere neuropathologische Berichte konzentrierten sich nicht explizit auf SB, sondern auf Neuralrohrdefekte im Allgemeinen, wobei andere Fehlbildungen als die des ZNS, wie urogenitale, gastrointestinale oder skeletale Fehlbildungen, stärker berücksichtigt wurden(12, 34, 52). Assoziierte Anomalien, die nicht primär das ZNS betreffen, wurden zuvor bei 36% (n = 15/42)(34) und 34% (n = 10/29)(52) beschrieben, während eine Studie mit unseren Daten übereinstimmte (55%, 21/38)(12). Unsere Ergebnisse unterstreichen die Bedeutung einer getrennten Analyse von SBA- und SBO-Phänotypen, insbesondere angesichts der unterschiedlichen Prognose eines betroffenen Kindes im Hinblick auf assoziierte Fehlbildungen. Letztere wären bei SBO deutlich seltener zu erwarten als bei SBA(26, 33, 53).



Wir konnten hier eine hohe Rate an Kleinhirn-Heterotopien feststellen (16%; 9/58). Auch von allen insgesamt nachgewiesenen Heterotopien (n = 20) waren die meisten im Kleinhirn lokalisiert (45%; 9/20). Zu den histologischen Veränderungen des Kleinhirns, die in unserer Studie mit SBA in Verbindung gebracht wurden, gehörten Hypoplasie des Kleinhirns oder isolierte Dysplasie oder Aplasie des Kleinhirnwurms, Dysplasie des Nucleus dentatus und/oder Gyrierungsstörungen sowie Heterotopien, Heterotaxien und unreife Keimzellansammlungen, die bereits von anderen beschrieben wurden(11), während eine allgemeine Purkinje- und Granulosazelldepletion(54) nicht weiter analysiert wurde. Unsere Ergebnisse stimmen mit denen von Gilbert et al. überein, die häufige zerebelläre Heterotopien bei Patienten mit SBA beschrieben(11). Während die Relevanz zerebellärer Heterotopien - die in der Regel in MRTs nicht sichtbar sind - unklar ist(10), könnten sie eine Erklärung für die bei SBA-Patienten häufig sichtbare Ataxie sein(55). Es ist zu bedenken, dass zerebelläre Heterotopien bei verschiedenen Entwicklungsanomalien des ZNS beobachtet werden, aber auch in sich normal entwickelnden Gehirnen keine Seltenheit sind(16).

Das Verständnis des SB-Pathomechanismus einschließlich der Reihenfolge des Auftretens von Hirnfehlbildungen bei betroffenen Personen ist wichtig, auch im Hinblick auf den vielversprechenden Ansatz zur operativen intrauterinen Versorgung von Neuralrohrdefekten(46, 56). Aktuelle Daten, die auf begrenzten Beobachtungszeiträumen und nur kleinen Kohorten beruhen, legen nahe, dass ein pränataler SBA-Verschluss die Notwendigkeit einer Shunt-Implantation reduziert, aber nicht eliminiert, die motorischen Ergebnisse verbessert sowie zu einer Umkehrung der Kleinhirnherniation (der Chiari II Fehlbildung) führt(46, 56), was im Hinblick auf den Intelligenzquotienten bei SBA interessant sein könnte. Unseres Wissens nach gibt es keine Daten über die Hirnpathologie außer Chiari II und Hydrozephalus bei solchen operierten Patienten. Da Hydrozephalus und Shunt-Komplikationen mit niedrigen IQ-Werten(57, 58) assoziiert sind und diese möglicherweise verursachen, sind weitere Daten zur Hirnmorphologie und zum kognitiven Profil von Personen mit SBA nach intrauterinem Verschluss dringend erforderlich. Darüber hinaus muss berücksichtigt werden, dass ein Hydrozephalus früh auftreten kann und dass eine ependymale Denudation auf einen beginnenden Hydrozephalus hinweisen und eine zerebrale Pathologie vor einer intrauterinen Reparatur in SSW19-26 auftreten kann.

## 5. Schlussfolgerungen

Zusammenfassend zeigen wir, dass bei SBA-Patienten zusätzlich zum Neuralrohrdefekt eine Vielzahl an zerebralen Fehlbildungen vorhanden sein kann. Nicht alle davon werden im MRT erkannt. Außerdem zeigen wir, dass Hydrozephalus und Chiari II Fehlbildung zusammen oder unabhängig voneinander auftreten können. Dieser Befund stellt die übliche Hypothese des sequentiellen Auftretens in Frage, doch ist die weitere Analyse aufgrund der schwierigen Erkennung von leichten Formen des Hydrozephalus und Chiari II begrenzt.

Bei pränatalem operativem Verschluss des Neuralrohrdefektes muss berücksichtigt werden, dass sich ein Hydrozephalus schon sehr früh entwickeln kann, sogar vor SSW19, wenn üblicherweise pränatale Operationen durchgeführt werden. Prospektive Studien über das Auftreten von Hirnfehlbildungen und Hydrozephalus bei Personen mit SBA nach pränataler Operation und bei einer nicht operierten Kontrollgruppe sind unerlässlich, um die Wissenslücke über die Ursachen des Hydrozephalus und die Auswirkungen des abnormen Liquorflusses zu schließen.

Die Pathogenese von SB ist multifaktoriell. Eine korrekte Nomenklatur des Phänotyps, weitere Daten über die Abfolge des Auftretens pränataler Fehlbildungen und eine Genotypisierung von Patienten mit Neuralrohrdefekten werden zielführende Erkenntnisse zur Pathophysiologie der SB herleiten und zukünftige Therapien leiten.

## Literaturverzeichnis

1. Paschereit F, Schindelmann KH, Hummel M, Schneider J, Stoltenburg-Didinger G, Kaindl AM. Cerebral Abnormalities in Spina Bifida: A Neuropathological Study. *Pediatr Dev Pathol.* 2022;25(2):107-23.
2. Adzick NS. Fetal myelomeningocele: natural history, pathophysiology, and in-utero intervention. *Semin Fetal Neonatal Med.* 2010;15(1):9-14.
3. Copp AJ, Adzick NS, Chitty LS, Fletcher JM, Holmbeck GN, Shaw GM. Spina bifida. *Nat Rev Dis Primers.* 2015;1:15007.
4. Detrait ER, George TM, Etchevers HC, Gilbert JR, Vekemans M, Speer MC. Human neural tube defects: developmental biology, epidemiology, and genetics. *Neurotoxicol Teratol.* 2005;27(3):515-24.
5. Copp AJ, Stanier P, Greene ND. Neural tube defects: recent advances, unsolved questions, and controversies. *Lancet Neurol.* 2013;12(8):799-810.
6. Schindelmann KH, Paschereit F, Steege A, Stoltenburg-Didinger G, Kaindl AM. Systematic Classification of Spina Bifida. *J Neuropathol Exp Neurol.* 2021;80(4):294-305.
7. Mitchell LE, Adzick NS, Melchionne J, Pasquariello PS, Sutton LN, Whitehead AS. Spina bifida. *Lancet.* 2004;364(9448):1885-95.
8. Dubeau F, Tampieri D, Lee N, Andermann E, Carpenter S, Leblanc R, Olivier A, Radtke R, Villemure JG, Andermann F. Periventricular and subcortical nodular heterotopia. A study of 33 patients. *Brain.* 1995;118 ( Pt 5):1273-87.
9. Hino-Shishikura A, Niwa T, Aida N, Okabe T, Nagaoka T, Shibasaki J. Periventricular nodular heterotopia is related to severity of the hindbrain deformity in Chiari II malformation. *Pediatr Radiol.* 2012;42(10):1212-7.
10. Hori A. Causes of neuronal heterotopia other than migration disturbances. *Neuropathology.* 2006;26(6):540-3.
11. Gilbert JN, Jones KL, Rorke LB, Chernoff GF, James HE. Central nervous system anomalies associated with meningomyelocele, hydrocephalus, and the Arnold-Chiari malformation: reappraisal of theories regarding the pathogenesis of posterior neural tube closure defects. *Neurosurgery.* 1986;18(5):559-64.
12. Nielsen LA, Maroun LL, Broholm H, Laursen H, Graem N. Neural tube defects and associated anomalies in a fetal and perinatal autopsy series. *APMIS.* 2006;114(4):239-46.
13. Pinar H, Tatevosyants N, Singer DB. Central nervous system malformations in a perinatal/neonatal autopsy series. *Pediatr Dev Pathol.* 1998;1(1):42-8.

14. Juranek J, Fletcher JM, Hasan KM, Breier JI, Cirino PT, Pazo-Alvarez P, Diaz JD, Ewing-Cobbs L, Dennis M, Papanicolaou AC. Neocortical reorganization in spina bifida. *Neuroimage*. 2008;40(4):1516-22.
15. McLone DG, Knepper PA. The cause of Chiari II malformation: a unified theory. *Pediatr Neurosci*. 1989;15(1):1-12.
16. Friede RL. *Developmental Neuropathology*. 2nd ed: Springer-Verlag Berlin Heidelberg; 1978.
17. McLone DG, Dias MS. The Chiari II malformation: cause and impact. *Childs Nerv Syst*. 2003;19(7-8):540-50.
18. Shuman RM. The Chiari malformations: a constellation of anomalies. *Semin Pediatr Neurol*. 1995;2(3):220-6.
19. de Wit OA, den Dunnen WF, Sollie KM, Munoz RI, Meiners LC, Brouwer OF, Rodriguez EM, Sival DA. Pathogenesis of cerebral malformations in human fetuses with meningocele. *Cerebrospinal Fluid Res*. 2008;5:4.
20. Dominguez-Pinos MD, Paez P, Jimenez AJ, Weil B, Arraez MA, Perez-Figares JM, Rodriguez EM. Ependymal denudation and alterations of the subventricular zone occur in human fetuses with a moderate communicating hydrocephalus. *J Neuropathol Exp Neurol*. 2005;64(7):595-604.
21. Sarnat HB. Role of human fetal ependyma. *Pediatr Neurol*. 1992;8(3):163-78.
22. Jimenez AJ, Tome M, Paez P, Wagner C, Rodriguez S, Fernandez-Llebrez P, Rodriguez EM, Perez-Figares JM. A programmed ependymal denudation precedes congenital hydrocephalus in the *hyh* mutant mouse. *J Neuropathol Exp Neurol*. 2001;60(11):1105-19.
23. Sarnat HB. Ependymal reactions to injury. A review. *J Neuropathol Exp Neurol*. 1995;54(1):1-15.
24. Jeelani Y, McComb JG. Congenital hydrocephalus associated with myeloschisis. *Childs Nerv Syst*. 2011;27(10):1585-8.
25. Cameron AH. The Arnold-Chiari and other neuro-anatomical malformations associated with spina bifida. *The Journal of Pathology and Bacteriology*. 1957;73(1):195-211.
26. Schneider J, Mohr N, Aliatakis N, Seidel U, John R, Promnitz G, Spors B, Kaindl AM. Brain malformations and cognitive performance in spina bifida. *Dev Med Child Neurol*. 2021;63(3):295-302.
27. Krishnan P, Raybaud C, Palasamudram S, Shroff M. Neuroimaging in Pediatric Hydrocephalus. *Indian J Pediatr*. 2019;86(10):952-60.
28. Bekiesinska-Figatowska M, Duczkowska A, Bragoszewska H, Duczkowski M, Mierzewska H. Stenogyria - not only in Chiari II malformation. *J Neurol Sci*. 2014;347(1-2):337-40.

29. Crome L. Microgyria. *The Journal of Pathology and Bacteriology*. 1952;64(3):479-95.
30. McLendon RE, Crain BJ, Oakes WJ, Burger PC. Cerebral polygyria in the Chiari Type II (Arnold-Chiari) malformation. *Clin Neuropathol*. 1985;4(5):200-5.
31. Barkovich AJ, Raybaud C. *Pediatric neuroimaging*. 5th ed: Lippincott Williams & Wilkins; 2012.
32. Pang D, Zovickian J, Wong ST, Hou YJ, Moes GS. Limited dorsal myeloschisis: a not-so-rare form of primary neurulation defect. *Childs Nerv Syst*. 2013;29(9):1459-84.
33. Bell JE, Gordon A, Maloney AFJ. The Association of Hydrocephalus and Arnold-Chiari Malformation with Spina bifida in the fetus. *Neuropathology and Applied Neurobiology*. 1980;6(1):29-39.
34. Schoner K, Axt-Fliedner R, Bald R, Fritz B, Kohlhase J, Kohl T, Rehder H. Fetal Pathology of Neural Tube Defects - An Overview of 68 Cases. *Geburtshilfe Frauenheilkd*. 2017;77(5):495-507.
35. Copp AJ, Greene ND. Genetics and development of neural tube defects. *J Pathol*. 2010;220(2):217-30.
36. Krupp DR, Soldano KL, Garrett ME, Cope H, Ashley-Koch AE, Gregory SG. Missing genetic risk in neural tube defects: can exome sequencing yield an insight? *Birth Defects Res A Clin Mol Teratol*. 2014;100(8):642-6.
37. Miller E, Widjaja E, Blaser S, Dennis M, Raybaud C. The old and the new: supratentorial MR findings in Chiari II malformation. *Childs Nerv Syst*. 2008;24(5):563-75.
38. Chen FC, Gerhardt J, Entezami M, Chaoui R, Henrich W. Detection of Spina Bifida by First Trimester Screening - Results of the Prospective Multicenter Berlin IT-Study. *Ultraschall Med*. 2017;38(2):151-7.
39. Sival DA, Guerra M, den Dunnen WF, Bátiz LF, Alvial G, Castañeyra-Perdomo A, Rodríguez EM. Neuroependymal denudation is in progress in full-term human foetal spina bifida aperta. *Brain Pathol*. 2011;21(2):163-79.
40. Di Curzio D. Neuropathological Changes in Hydrocephalus—A Comprehensive Review. *Open Journal of Modern Neurosurgery*. 2018;08:1-29.
41. Del Bigio MR. Neuropathology and structural changes in hydrocephalus. *Dev Disabil Res Rev*. 2010;16(1):16-22.
42. Banizs B, Pike MM, Millican CL, Ferguson WB, Komlosi P, Sheetz J, Bell PD, Schwiebert EM, Yoder BK. Dysfunctional cilia lead to altered ependyma and choroid plexus function, and result in the formation of hydrocephalus. *Development*. 2005;132(23):5329-39.
43. Fliegauf M, Benzing T, Omran H. When cilia go bad: cilia defects and ciliopathies. *Nat Rev Mol Cell Biol*. 2007;8(11):880-93.

44. Louvi A, Grove EA. Cilia in the CNS: the quiet organelle claims center stage. *Neuron*. 2011;69(6):1046-60.
45. Youn YH, Han YG. Primary Cilia in Brain Development and Diseases. *Am J Pathol*. 2018;188(1):11-22.
46. Adzick NS, Thom EA, Spong CY, Brock JW, 3rd, Burrows PK, Johnson MP, Howell LJ, Farrell JA, Dabrowiak ME, Sutton LN, Gupta N, Tulipan NB, D'Alton ME, Farmer DL, Investigators M. A randomized trial of prenatal versus postnatal repair of myelomeningocele. *N Engl J Med*. 2011;364(11):993-1004.
47. Osaka K, Tanimura T, Hirayama A, Matsumoto S. Myelomeningocele before birth. *J Neurosurg*. 1978;49(5):711-24.
48. Seidahmed MZ, Abdelbasit OB, Shaheed MM, Alhussein KA, Miqdad AM, Samadi AS, Khalil MI, Al-Mardawi E, Salih MA. Genetic, chromosomal, and syndromic causes of neural tube defects. *Saudi Med J*. 2014;35 Suppl 1(Suppl 1):S49-56.
49. Bader I, Decker E, Mayr JA, Lunzer V, Koch J, Boltshauser E, Sperl W, Pietsch P, Ertl-Wagner B, Bolz H, Bergmann C, Rittinger O. MKS1 mutations cause Joubert syndrome with agenesis of the corpus callosum. *Eur J Med Genet*. 2016;59(8):386-91.
50. Abdelhamed ZA, Wheway G, Szymanska K, Natarajan S, Toomes C, Inglehearn C, Johnson CA. Variable expressivity of ciliopathy neurological phenotypes that encompass Meckel-Gruber syndrome and Joubert syndrome is caused by complex deregulated ciliogenesis, Shh and Wnt signalling defects. *Hum Mol Genet*. 2013;22(7):1358-72.
51. Li Y, Tian X, Ma M, Jerman S, Kong S, Somlo S, Sun Z. Deletion of ADP Ribosylation Factor-Like GTPase 13B Leads to Kidney Cysts. *J Am Soc Nephrol*. 2016;27(12):3628-38.
52. Toru HS, Sanhal CY, Uzun OC, Ocak GA, Mendilcioglu I, Karaveli FS. Associated anomalies with neural tube defects in fetal autopsies. *J Matern Fetal Neonatal Med*. 2016;29(5):798-802.
53. RUSSELL DS, DONALD C. THE MECHANISM OF INTERNAL HYDROCEPHALUS IN SPINA BIFIDA. *Brain*. 1935;58(2):203-15.
54. Sav A. *Spina bifida: Management and Outcome*. 1 ed: Springer-Verlag Mailand; 2008.
55. Dennis M, Salman MS, Juranek J, Fletcher JM. Cerebellar motor function in spina bifida meningocele. *Cerebellum*. 2010;9(4):484-98.
56. Mohrlen U, Ochsenbein-Kolble N, Mazzone L, Kraehenmann F, Husler M, Casanova B, Biro P, Wille D, Latal B, Scheer I, Bernet V, Moehrlen T, Held L, Flake AW, Zimmermann R, Meuli M. Benchmarking against the MOMS Trial: Zurich Results of Open Fetal Surgery for Spina Bifida. *Fetal Diagn Ther*. 2019:1-7.

- 
57. Mapstone TB, Rekate HL, Nulsen FE, Dixon MS, Jr., Glaser N, Jaffe M. Relationship of CSF shunting and IQ in children with myelomeningocele: a retrospective analysis. *Childs Brain*. 1984;11(2):112-8.
58. Alimi Y, Iwanaga J, Oskouian RJ, Loukas M, Tubbs RS. Intelligence Quotient in Patients with Myelomeningocele: A Review. *Cureus*. 2018;10(8):e3137.

## Eidesstattliche Versicherung

„Ich, Fabienne Paschereit, versichere an Eides statt durch meine eigenhändige Unterschrift, dass ich die vorgelegte Dissertation mit dem Thema: *Neuropathologische Analyse zerebraler Malformationen in Spina bifida (A neuropathological study on cerebral abnormalities in spina bifida)* selbstständig und ohne nicht offengelegte Hilfe Dritter verfasst und keine anderen als die angegebenen Quellen und Hilfsmittel genutzt habe.

Alle Stellen, die wörtlich oder dem Sinne nach auf Publikationen oder Vorträgen anderer Autoren/innen beruhen, sind als solche in korrekter Zitierung kenntlich gemacht. Die Abschnitte zu Methodik (insbesondere praktische Arbeiten, Laborbestimmungen, statistische Aufarbeitung) und Resultaten (insbesondere Abbildungen, Graphiken und Tabellen) werden von mir verantwortet.

Ich versichere ferner, dass ich die in Zusammenarbeit mit anderen Personen generierten Daten, Datenauswertungen und Schlussfolgerungen korrekt gekennzeichnet und meinen eigenen Beitrag sowie die Beiträge anderer Personen korrekt kenntlich gemacht habe (siehe Anteilserklärung). Texte oder Textteile, die gemeinsam mit anderen erstellt oder verwendet wurden, habe ich korrekt kenntlich gemacht.

Meine Anteile an etwaigen Publikationen zu dieser Dissertation entsprechen denen, die in der untenstehenden gemeinsamen Erklärung mit dem/der Erstbetreuer/in, angegeben sind. Für sämtliche im Rahmen der Dissertation entstandenen Publikationen wurden die Richtlinien des ICMJE (International Committee of Medical Journal Editors; [www.icmje.org](http://www.icmje.org)) zur Autorenschaft eingehalten. Ich erkläre ferner, dass ich mich zur Einhaltung der Satzung der Charité – Universitätsmedizin Berlin zur Sicherung Guter Wissenschaftlicher Praxis verpflichte.

Weiterhin versichere ich, dass ich diese Dissertation weder in gleicher noch in ähnlicher Form bereits an einer anderen Fakultät eingereicht habe.

Die Bedeutung dieser eidesstattlichen Versicherung und die strafrechtlichen Folgen einer unwahren eidesstattlichen Versicherung (§§156, 161 des Strafgesetzbuches) sind mir bekannt und bewusst.“

Unterschrift



## Anteilsklärung an den erfolgten Publikationen

Fabienne Paschereit hatte folgenden Anteil an den folgenden Publikationen:

### Publikation 1:

Paschereit F, Schindelmann KH, Hummel M, Schneider J, Stoltenburg-Didinger G\*, Kaindl AM\*. **Cerebral Abnormalities in Spina Bifida: A Neuropathological Study**. Pediatric and developmental pathology: the official journal of the Society for Pediatric Pathology and the Paediatric Pathology Society. 2022.

(\* gleichberechtigte Senior-Autorenschaft)

Die in meiner Publikation ausgewertete Kohorte ist eine Subgruppe der Gesamtkohorte, die im Hinblick auf Gehirnefehlbildungen gezielt ausgewertet wurde. Die Zusammenstellung des gesamten Datenmaterials, die Etablierung der Färbungen, die Befundung des histologischen Materials sowie die Scans des Bildmaterials sind wie unten detailliert aufgeführt in Zusammenarbeit mit Kim Schindelmann entstanden.

In Zusammenarbeit mit Kim Schindelmann:

- Ethikantrag
- Datenbankabfrage, Kohortenzusammenstellung
- Beschaffung der Patientenakten aus dem Archiv der Charité Universitätsmedizin Berlin
- Datenerhebung und Analyse des gesamten Datensatzes, Aufbereitung der Daten und Überführung in eine Excel-Tabelle
- Zusammenstellung des histologischen Materials aus dem Archiv der Biobank der Charité
- Etablierung einer immunhistochemischen Färbung für GFAP und Tubulin
- Sichten und erstes Mikroskopieren des kompletten histologischen Materials (betreut von Prof. Dr. Gisela Stoltenburg-Didinger)
- Digitalisierung des Bildmaterials mittels PreciPoint

Eigener Beitrag:

- Umfassende Literaturrecherche
- Erstellung der notwendigen histologischen Schnitte des Gehirns (H&E, Sirius-Rot und immunhistochemische Färbungen)
- Fokussierte mikroskopische Untersuchung der Gehirnefehlbildungen der gesamten Kohorte, Befundung und Interpretation der Ergebnisse (betreut von Prof. Dr. Gisela Stoltenburg-Didinger)
- Vergleich der Befunde mit den ehemaligen Befundberichten aus dem Archiv
- Statistische Auswertung
- Eigenständige Erstellung aller in der Publikation vorhandenen Abbildungen sowie Tabellen
- Alleinige Erstellung der ersten Manuskriptversion, sowie Korrekturprozess des Manuskriptes
- Eigenständige Einreichung der Publikation inkl. Registrierung, Letter to the Editor sowie Bearbeitung der Publikation im Anschluss an den Peer-Review Prozess

**Publikation 2:**

Schindelmann KH, Paschereit F, Steege A, Stoltenburg-Didinger G\*, Kaindl AM\*. **Systematic Classification of Spina Bifida**. Journal of Neuropathology and Experimental Neurology 2021.

(\* gleichberechtigte Senior-Autorenschaft)

**In Zusammenarbeit mit Kim Schindelmann:**

- Ethikantrag
- Datenbankabfrage, Kohortenzusammenstellung
- Beschaffung der Patientenakten aus dem Archiv der Charité Universitätsmedizin Berlin
- Datenerhebung und Analyse des gesamten Datensatzes, Aufbereitung der Daten und Überführung in eine Excel-Tabelle
- Zusammenstellung des histologischen Materials aus dem Archiv der Biobank der Charité Universitätsmedizin Berlin
- Etablierung einer immunhistochemischen Färbung für GFAP und Tubulin
- Sichten und erstes Mikroskopieren des kompletten histologischen Materials (betreut von Prof. Dr. Gisela Stoltenburg-Didinger)
- Digitalisierung des Bildmaterials mittels PreciPoint
- Graphische Darstellung der Klassifikation, Gestaltung in Zusammenarbeit mit dem Bereich für Zentrale Mediendienstleistungen der Charité (Abbildung 3)

**Eigener Beitrag:**

- Lesen und Korrigieren des Manuskripts

---

Unterschrift, Datum und Stempel der erstbetreuenden Hochschullehrerin


---

Unterschrift des Doktoranden/der Doktorandin

# Druckexemplare der Publikationen

Original Investigation

## Cerebral Abnormalities in Spina Bifida: A Neuropathological Study

Fabienne Paschereit<sup>1,2</sup> , Kim Hannah Schindelmann<sup>1,2</sup>, Michael Hummel<sup>3</sup>, Joanna Schneider<sup>2,4</sup>, Gisela Stoltenburg-Didinger<sup>1</sup>, and Angela M Kaindl<sup>1,2,4</sup>

*Pediatric and Developmental Pathology*  
2022, Vol. 25(2) 107–123

© 2021, Society for Pediatric Pathology  
All rights reserved



Article reuse guidelines:

[sagepub.com/journals-permissions](https://sagepub.com/journals-permissions)

DOI: 10.1177/10935266211040500

[journals.sagepub.com/home/pdp](https://journals.sagepub.com/home/pdp)



### Abstract

**Introduction:** Spina bifida (SB) is the most common neural tube defect in humans. Here, we analyzed systematically the neuropathological findings of the brain in SB cases.

**Methods:** 79 cases with SB aperta (SBA) and 6 cases with SB occulta (SBO) autopsied at the Charité Neuropathology from 1974 to 2000 were re-evaluated retrospectively. For this, case files and spinal cord as well as brain sections were studied.

**Results:** While no brain malformations were detected in SBO cases, 95% of SBA cases had brain malformations. Main brain anomalies identified were hydrocephalus (71%), Chiari II malformation (36%), heterotopia (34%), other cerebellar anomalies (36%), gyrification defects (33%), and ependymal denudation (29%). Hydrocephalus was observed as early as gestational week 17 and was highly associated to Chiari II and ependymal denudation. In 55% SBA was accompanied by further anomalies not primarily affecting the CNS.

**Conclusion:** We confirm using neuropathologic methods brain malformations in most SBA but none in SBO cases. In addition to our previous radiologic study, we now demonstrate the high prevalence of cerebellar malformations and cerebral heterotopias in SBA. The early detection of hydrocephalus and Chiari II malformation in fetuses raises the question whether these arise parallel rather than in strict temporal sequence.

### Keywords

spina bifida, hydrocephalus, Chiari II malformation, myelomeningocele, myeloschisis, heterotopia, neural tube defect, neuropathology

### Introduction

Spina bifida (SB) is the most common non-fatal neural tube closure defect (NTD) in humans with an incidence of around 0.5 per 1000 pregnancies worldwide.<sup>1–4</sup> SB results from an incomplete neurulation between day 18 and 28 of embryogenesis and is classified roughly into an open (SB aperta, SBA) or closed (SB occulta, SBO) subtype,<sup>2</sup> depending on whether there is skin coverage or not. We recently proposed a systematic classification of SB phenotypes that includes the following SBA subtypes<sup>5</sup>: (i) myeloschisis (MYS) characterized by a neural placode lining within the skin surface and being directly exposed without meningeal or dermal coverage; (ii) myelomeningocele (MMC) defined as sac of spinal cord and meninges protruding through the vertebral defect; (iii) meningocele (ME) with protrusion only of the meninges without spinal

<sup>1</sup>Institute of Cell Biology and Neurobiology, Charité—Universitätsmedizin Berlin, Berlin, Germany

<sup>2</sup>Department of Pediatric Neurology, Charité—Universitätsmedizin Berlin, Berlin, Germany

<sup>3</sup>Institute of Pathology, Charité—Universitätsmedizin Berlin, Berlin, Germany

<sup>4</sup>Center for Chronically Sick Children (Sozialpädiatrisches Zentrum, SPZ), Charité—Universitätsmedizin Berlin, Berlin, Germany

The last 2 authors contributed equally to this study.

#### Corresponding Author:

Angela M Kaindl, Department of Pediatric Neurology, Charité—Universitätsmedizin Berlin, Augustenburger Platz 1, 13353 Berlin, Germany.

Email: [angela.kaindl@charite.de](mailto:angela.kaindl@charite.de)

cord through the defect. Furthermore there is the rare limited dorsal myeloschisis (LDM) defined as a focal closed midline skin defect with a fibroneural stalk that links the skin lesion to the underlying cord.<sup>6</sup>

Patients with SBA depict various degrees of motor and sensory function impairment as well as urinary and fecal incontinence,<sup>4,7</sup> depending on their anatomical and functional lesion level. The outcome of patients with SBA, however, also depends on associated brain malformations that range from Chiari II malformation and hydrocephalus to heterotopia, gyrification defects and further neocortical anomalies as well as hypoplasia or aplasia of cranial nerve nuclei, agenesis of corpus callosum, fusion of the thalami and reduction in total white matter with increased neocortical thickness in the frontal regions.<sup>8–11</sup> Patients with malformations of cortical development such as heterotopias or polymicrogyria may present with symptoms such as developmental delay, epilepsy and focal neurologic deficits.<sup>12–14</sup> There is strong evidence that the pathogenesis of SB reflects a long-term disruption of the central nervous system development far beyond an isolated NTD of the spine. We recently reported in a radiological study that cerebral pathology is always present in patients with SBA but rarely in those with SBO. We further reported the relationship between brain malformations and lower cognitive function in SBA patients.<sup>15</sup>

The currently favored model for brain malformation and hydrocephalus in SB invokes venting of cerebrospinal fluid (CSF) through the open caudal end of the neural tube to cause Chiari II, subsequent additional abnormal CSF flow and hydrocephalus, resulting in abnormal neural development.<sup>16–19</sup> Results of other studies suggest that a loss of ventricular lining may trigger cerebral pathology, and it is now acknowledged that fetal ependyma has a key role in brain development as a secretory structure.<sup>20</sup> In this regard, it has been shown that ependymal pathology, e.g. denudation, occurs prior to the occurrence of Chiari II and/or hydrocephalus<sup>21,22</sup> and may therefore not be the result of hydrocephalus as previously suggested.<sup>23</sup> This is further underpinned through results in mouse models showing that hydrocephalus may result from a primary alteration of ependymal lining.<sup>24</sup>

Understanding the SB pathomechanism and the sequence of occurrence of brain malformations is important for the general knowledge on the disease occurrence but also in view of therapeutic approaches. The aim of this study was to systematically analyze neuropathological findings of the brain at various developmental time points in SB.

## Cases and Methods

### Cases

Autopsies including neuropathological examination of all children and fetuses with SB who deceased at

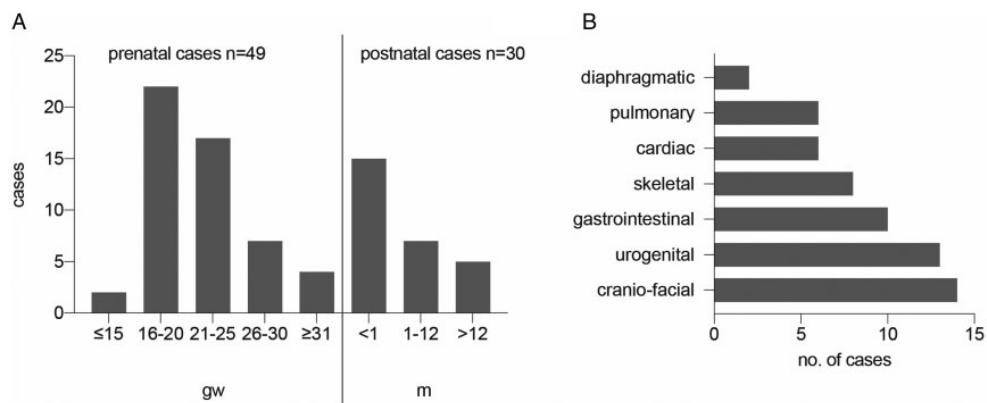
Charité – Universitätsmedizin Berlin from 1974 to 2000 was performed at the Institute of Neuropathology. Clinical data were available from the electronic database provided by the Central Biobank Charité (ZebanC). A search within the database for the ICD10 diagnoses Q05 (SB) and Q76 (SBO) yielded 99 cases which were subsequently re-evaluated. Inclusion criteria were SB with or without associated brain malformations. 14 cases had to be excluded due to false allocation of the ICD-10 code (n=8), missing clinical data (n=1) or missing histological specimen for re-evaluation of the SB subtype (n=5). In total, 85 cases could be included (Supplemental Figure 1), and corresponding histological sections and/or clinical data were anonymized and investigated retrospectively. The study cohort included 79 cases with SBA of different subtypes and 6 cases with SBO. For those cases medical information and autopsy findings were obtained from the database. Pathological reports were sometimes incomplete, and some histological specimens were not usable for interpretation due to their autolytic condition as a consequence of induced abortion, which represent limitations in the retrospective analysis of neuropathological findings in brain sections. Brain malformations identified in SB cases are listed in Tables 1 to 4. The ethic committee of the Charité approved the study (EA1/076/19).

### Brain Sections

The brains obtained from all cases were fixed by immersion in 4% buffered formaldehyde. Coronal cuts were obtained for evaluation of ventricular volume, and ventriculomegaly was assessed by neuropathologists. In selected cases, sagittal and horizontal cuts were performed. Whole brain slices and larger blocks were embedded in Celloidin (Figure 3(B), Supplemental Figure 3(C)). Blocks of brain tissue containing representative brain regions were processed for paraffin embedding. Serial sections from paraffin blocks were cut, mounted on SuperFrost Plus<sup>TM</sup> slides (Thermo Fisher Scientific Inc., Schwerte, Germany, J1800AMNZ) and then stained with hematoxylin-eosin. In case the available stained sections were not sufficient for evaluation, additional sections were cut for immunohistochemistry at 4 µm.

### Immunohistochemistry

The following primary antibodies were used: mouse anti-acetylated tubulin (Sigma Aldrich, St. Louis, USA, t6793/t7451, 1:1000 dilution) and rabbit anti-gliofibrillary acidic protein (GFAP, DAKO, Glostrup, Denmark, Z0334, 1:500 dilution). Incubation of the primary antibody at 4°C was in a moist chamber for 24 hours in antibody diluent with background reducing components



**Figure 1.** Study cohort. A, Age distribution of cohort with 79 SBA patients. Fetal ages ranged from GW15 to GW40. Surviving children were older than GW25 and are divided into categories depending on survival for  $\leq 1$  month,  $> 1$  month and  $> 1$  year. B, Cranio-facial, urogenital and gastrointestinal malformations dominate associated malformations in individuals with SB. Abbreviations: GW, gestational weeks; m, months; SBA, spina bifida aperta; SBO, spina bifida occulta; NTD, neural tube defect.

**Table 1.** Anomalies of the Brain in SBA.

Brain Anomalies in SBA	Percentage	Comment
Hydrocephalus	71% (53/75)	– Already at GW 17 – 27/53 already intrauterine before GW 26
Chiari II malformation	36% (27/74)	– Already at GW 19 – 26/27 with associated hydrocephalus – 10/27 with additional heterotopias
Heterotopias	41% (24/58)	– Located especially in the cerebellum and in cerebral grey or white matter
Gyrification disorder	33% (23/69)	– 13/23 associated with Chiari II malformation
Cerebellar anomalies	36% (25/70)	– Hypoplasia/dysplasia of the vermis, dysplastic dentate nucleus
Ependymal denudation	29% (17/58)	– 17/17 with associated hydrocephalus – 6/17 with associated ependymal rosettes
Ependymal rosettes	14% (8/58)	– 2/8 not associated to ependymal denudation (very dysplastic cases 4 and 50)
Plexus anomaly	13% (9/69)	
Anomaly of corpus callosum	19% (13/68)	
Other anomalies	39% (28/71)	– Listed in Table 2

(DAKO, Carpinteria, CA, USA, S3022) after blocking of the endogenous peroxidase with hydrogen peroxide at a dilution of 1:10 and with unconjugated normal goat serum (Jackson Immuno Research Europe Ltd, West Grove, PA, USA, 005-000-121). Anti-rabbit IgG biotinylated antibody raised in goat (Sigma Aldrich, St. Louis, USA, B8895) and anti-mouse IgG biotinylated antibody raised in goat (Vector Laboratories, Inc., Burlingame, CA, USA, ZB0324) were applied as secondary antibodies at a dilution of 1:200 for 30 minutes at room temperature. Detection was induced by Vectastain ABC-KIT (Vector Laboratories, Inc., Burlingame, USA, PK-6100) in a moist chamber for 50 minutes. 3,3'-diaminobenzidine tetrahydrochloride (DAB+ Substrate Chromogen System, DAKO, Carpinteria, CA, USA K3468) was used for development.

### Photographic Documentation

For documentation of microscopic findings M8 PreciPoint digital microscope and scanner (PreciPoint GmbH, Freising, Germany) was used. Images of the scanned histological specimen were created with the software ViewPoint (PreciPoint GmbH, Freising, Germany) and detailed figures were generated using Adobe Illustrator (Illustrator 2020 (Version 24.1.2), Adobe Inc., San José, California) and Gimp (Gimp 2020 (Version 2.10.22), The Gimp-Team).

### Statistical Analysis

To evaluate correlations, we used the Chi-square test and considered test results with a p-value  $< 0,05$  as statistically significant. Data analysis was performed, and

**Table 2.** Other Anomalies of the Brain in SBA.

Group	Anomalies
Cephalic disorders (n = 10)	<ul style="list-style-type: none"> <li>– Cephalocele (n = 4)</li> <li>– Anencephaly (n = 2)</li> <li>– Microcephaly (n = 2)</li> <li>– Holoprosencephaly (n = 2)</li> </ul>
Genetic disorders (n = 1)	<ul style="list-style-type: none"> <li>– Joubert syndrome (n = 1)</li> </ul>
Neuronal anomalies (n = 12)	<ul style="list-style-type: none"> <li>– Brain stem anomaly (n = 3)</li> <li>– Dysplastic cranial nerves (n = 2)</li> <li>– Diminution of matrix (n = 2)</li> <li>– Hypoplasia/aplasia of mesencephalon (n = 2)</li> <li>– Aplasia of olfactory bulb (n = 1)</li> <li>– Atresia of 4th ventricle (n = 1)</li> <li>– Aqueductal stenosis (n = 1)</li> </ul>
Anomalies of the limbic system (n = 6)	<ul style="list-style-type: none"> <li>– Hippocampal anomaly (n = 4)</li> <li>– Aplasia of fornix (n = 2)</li> </ul>
Nuclear anomalies (n = 3)	<ul style="list-style-type: none"> <li>– Dysplastic olives (n = 2)</li> <li>– Diminution of pontine nuclei (n = 1)</li> </ul>
Malformations of the skull (n = 2)	<ul style="list-style-type: none"> <li>– Dolichocephaly (n = 1)</li> <li>– Hamartia (n = 1)</li> </ul>
Meningeal malformations (n = 2)	<ul style="list-style-type: none"> <li>– Dysplasia of the subarachnoid space (n = 2)</li> </ul>

graphs were generated using GraphPad Prism 8 (version 8.4.0, GraphPad Software Inc., San Diego, California).

## Results

We analyzed the presence of brain malformations in 79 cases with SBA and 6 cases with SBO at a mean age of GW23, with 49 prenatal (range GW15-40) and 30 postnatal SBA (range GW24-40) cases as well as 5 prenatal cases and 1 postnatal SBO case (Figure 1(A)). Of the 49 SBA cases that deceased prenatally most died because of induced abortion (n = 36), followed by pregnancy or birth complications (n = 7) or unknown reasons (n = 6). Of the 30 liveborn SBA cases more than a third died shortly within the first postnatal 24 hours (11/30). The causes of postnatal death included respiratory (n = 8) or cardiac (n = 3) insufficiency, survived induced abortion (n = 3), status epilepticus, meningoen- cephalitis or surgical complications (n = 9), renal failure (n = 1), birth complications (n = 1) and unknown reasons (n = 5). In the SBO group cases deceased because of induced abortion (n = 3), intrauterine death (n = 2) and for the one liveborn case due to respiratory insufficiency as a result of pulmonary hypoplasia with bilateral renal agenesis (Potter sequence, n = 1). Data concerning age at death, sex, type and level of SBA and associated brain malformations are presented in Table 3 and detailed information on brain malformations in SBA is listed in Table 1. While the SBA group showed a high prevalence of additional brain anomalies, none were present in the SBO group (Table 4).

Most cases with SBA had lumbar and/or sacral lesions (72%, n = 57), followed by thoracolumbar (13%, n = 10) and cranial and/or thoracic lesions (3%, n = 2). One case had a lesion reaching from the cervical to the sacral spine, and two cases had a lesion reaching from the thoracic to the sacral spine. The lesion level could not be unambiguously determined in 6 cases. We diagnosed myeloschisis (MYS) in 32% (n = 27), myelomeningocele (MMC) in 31% (n = 26), meningocele (ME) in 2% (n = 2), limited dorsal myeloschisis (LDM) in 1% (n = 1) and SBO in 7% (n = 6) of all cases. The SBA subtype could not be unambiguously identified in 23 autopsied cases (27%) due to missing or incomplete histological specimen or because of wrong cutting position for re-evaluation of SB type (AP). Occurrence of brain malformations was not associated with the lesion level and/or the sex in our cohort, in comparison to higher rates of malformations in thoracic/cranial NTDs and/or female cases described previously by others.<sup>25</sup>

SB was frequently accompanied by further anomalies. In SBA cases this was the case in 55% (34/62) of the cases with associated anomalies not primarily affecting the CNS. Such anomalies ranged from cranio-facial (n = 14), urogenital (n = 13) and gastrointestinal (n = 10) malformations via skeletal (n = 8), cardiac or pulmonary deficiencies (n = 6 each) or diaphragm abnormalities (n = 2) (Figure 1(B)) to syndromes like Potter sequence (n = 3). Other syndromes we detected affecting the CNS were Joubert syndrome (n = 1) and a caudal regression syndrome which occurred together with Potter sequence (n = 1). Of all SBA cases, 10 cases (13%) had the following additional cephalic

**Table 3.** Malformations in SBA.

Case	SBA Type	Location	Born in GW	Age at		Sex	Hydrocephalus	Chiari II	Heterotopia	Gyrification Disorders	Cerebellar Anomalies	Ependymal Denudation	Non CNS Anomalies	Further Features
				Death	Sex									
1	MYS	LS	22	0	f	+	+	-	-	-	+	-	-	Microcephaly
2	MMC	S	37	6 w	m	-	-	-	+	+	-	+	+	Cephalocele
3	LDM	LS	17	0	m	-	-	+	+	+	-	+	+	
4	AP	LS	16	0	m	-	-	-	+	-	-	-	-	
5	MMC	LS	23	0	f	-	-	-	-	-	-	-	-	
6	ME	LS	26	0	m	-	-	-	+	-	-	-	-	
7	MMC			7 h	f	+	+	-	-	-	-	-	-	
8	AP	S	37	20 y	m	+	+	-	+	-	+	+	+	
9	AP	TL		0	f	-	-	+	+	-	-	-	-	
10	AP	LS	21	0	f	-	-	+	-	-	-	-	-	
11	MYS	LS	20	0	f	+	+	+	-	+	-	-	-	
12	MMC	LS	20	0	f	+	+	-	+	-	-	-	-	
13	MMC	L	38	2 w	f	+	+	-	+	-	-	-	-	
14	MMC	LS	40	9 w	m	+	+	-	-	-	+	+	+	
15	MYS	L	22	0	m	-	-	-	+	-	-	-	-	
16	AP	L	40	10 d	f	+	+	+	+	+	-	-	+	SBO
17	MYS	TL	34	8 h	m	-	-	+	-	+	-	-	-	
18	AP	LS		3 w	m	-	-	-	-	-	-	-	-	
19	ME	L	39	0	f	-	-	-	-	-	-	-	-	
20	MYS	LS	19	0	f	+	+	+	-	+	+	+	+	
21	MYS	LS	26	0	f	-	-	+	-	-	-	-	-	
22	AP			9 y	f	+	+	-	+	-	-	-	-	
23	MYS	LS	18	0	f	-	-	-	-	+	+	+	+	Cephalocele Joubert syndrome
24	MMC	L	38	4 y	f	+	+	-	-	+	-	-	-	
25	MMC	LS	23	0	m	+	+	-	-	+	-	-	-	
26	MMC	TL	24	0	m	+	+	-	-	+	-	-	-	
27	MYS	CTLS	17	0	m	-	-	-	-	-	-	-	-	Holoprosencephaly Anencephaly
28	AP	LS	20	0	m	-	-	-	-	-	-	-	-	
29	MMC	TL	37	5 d	f	+	+	+	+	+	+	+	+	
30	MYS	LS	23	0	f	+	+	-	-	-	-	-	-	
31	AP	LS	20	0	f	+	+	+	+	+	+	+	+	
32	MMC	LS	40	5 min	m	+	+	+	+	+	+	+	+	
33	MMC	LS	25	0	f	+	+	+	+	+	+	+	+	
34	MMC	LS		5 w	m	+	+	-	+	-	-	-	-	
35	MMC	LS		4 w	m	+	+	+	+	+	+	+	+	
36	AP	LS	36	1 h	f	+	+	+	-	-	-	-	-	
37	AP		19	0	m	+	+	-	-	+	-	-	-	
38	MMC	S	24	0	f	+	+	+	-	+	-	-	-	
39	MMC		15	0	f	+	+	-	-	+	-	-	-	
40	MMC	LS		4 w	f	+	+	-	+	-	-	-	-	

(continued)

Table 3. Continued.

Case	SBA Type	Location	Born in GW	Age at Death	Sex	Hydrocephalus	Chiari II	Chiari III	Heterotopia	Gyrification Disorders	Cerebellar Anomalies	Ependymal Denudation	Non CNS Anomalies	Further Features
41	MMC	LS	31	0	f	+	+		-	-	+	-	+	
42	MMC			36 y	f	+	-		-	+	-	+	-	
43	MYS	TLS	20	0	f								+	
44	MYS	LS	26	0	f	+			+	-	-		-	
45	AP	LS	36	0	m	+				-	+		+	
46	MYS	LS	17	0	f	-				-			+	
47	MYS	TL	24	0	m	+			-	-	-		+	Potter sequence SBO
48	AP	LS	19	0	f	+			+	-	+	+		
49	AP	LS	20	0	f	+			-	-	-		-	
50	MYS	TL	19	0	m	-		Chiari III	+	+	+		+	Cephalocele
51	MYS	TL	25	0	f	+			-	-	-		-	
52	MYS	L	40	2 h	m	+			-	+	+		+	
53	MYS	LS	20	0	f					-			-	
54	AP	LS	19	0	m	-				-			-	
55	MMC	L		1 y	m	+	+			+	+		-	
56	MMC	L	26	0	f	+	+		+	-	-		+	
57	MMC	LS		2 w	f	+	+		-	+	+		-	
58	AP	LS	25	8 min	m	-			-	-	+		-	
59	AP	LS		5 w	m	+			+	+	+		+	Potter sequence + caudal regression syndrome
60	AP	LS	23	0	m	-				-	-		+	
61	AP	TH		1 w	f	+	+		+	-	-		-	
62	MYS	LS	20	0	f	-	+		+	-	-		-	
63	MYS	TL	24	0	m	-				+	-		+	
64	MMC	LS		1 d	f	-				-	-		+	
65	MYS	TL	28	0	f	-			-	-	-		+	
66	MMC	LS	22	0		+			-	-	-		-	
67	MYS	L	26	0	f	+	+		+	-	+		-	Cephalocele
68	MYS	L	20	0	m	+			-	-	-		-	
69	MYS	LS	23	0		+			+	-	+		-	
70	AP		17	0		+				-	-		-	
71	MMC	TL		2 w	f	+	+		-	+	-		-	
72	MYS	L	23	0		-			-	-	-		-	
73	AP	LS	21	0	m	+			-	+	+		+	Holoprosencephaly Potter IIb
74	AP	LS	30	0	m	+			+	-	-		+	
75	MYS	TLS	20	0	f	+			-	-	-		+	Microcephaly + Potter sequence
76	MYS	L	31	1 min	m	-			-	-	-		+	

(continued)



Table 3. Continued.

Case	SBA Type	Location	Born in GW	Age at		Sex	Hydrocephalus	Chiari II	Heterotopia	Gyrification Disorders	Cerebellar Anomalies	Ependymal Denudation	Non CNS Anomalies	Further Features
				Death	Birth									
77	AP	LS	20	0	0	m	+	-	+	-	-	-	+	
78	MYS	C	15	0	0	f	-	-	-	-	-	-	-	
79	MMC	L		14 y	14 y	f	+	+	-	+	+	+	-	Anencephaly

Abbreviations: AP, spina bifida aperta unspecified; C, cranial; CNS, central nervous system; CTLS, cervico-thoracic-lumbo-sacral; d, days; f, female; GW, gestational week; h, hours; L, lumbar; LDM, limited dorsal myeloschisis; LS, lumbo-sacral; m, male; ME, meningocele; min, minutes; MMC, myelomeningocele; MYS, myeloschisis; S, sacral; SBO, spina bifida occulta; T, thoracic; TL, thoracic-lumbar; TLS, thoracic-lumbo-sacral; w, weeks; y, years.

disorders: microcephaly (n=2), holoprosencephaly (n=2) and the additional NTDs: cephalocele (n=4), anencephaly (n=2) (Table 2), while none were present in SBO. Four of the cases with SBA had characteristic malformations leading to the diagnosis of following defined syndromes: Potter sequence (n=2), Potter sequence and caudal regression syndrome (n=1), Polycystic kidney disease (Potter IIb, n=1) and Joubert syndrome (n=1). Accessibility of genetic testing was limited at the time of analysis with only seven chromosome analysis results available that were all normal. Modern genetic approaches applied to patients with SB have, however, revealed several genetic causes,<sup>26–28</sup> and it would be desirable to perform future neuropathological studies in genetically well characterized cases. Detailed information about the associated malformations is given in Supplemental Figure 2.

Brain malformations were found in 95% of SBA cases while no malformation was found in SBO cases. Additional malformations would be expected in SBO significantly less frequently than in SBA ( $p=7,5 \times 10^{-11}$ ). All neuropathological findings in the brain are summarized in Tables 1 and 2.

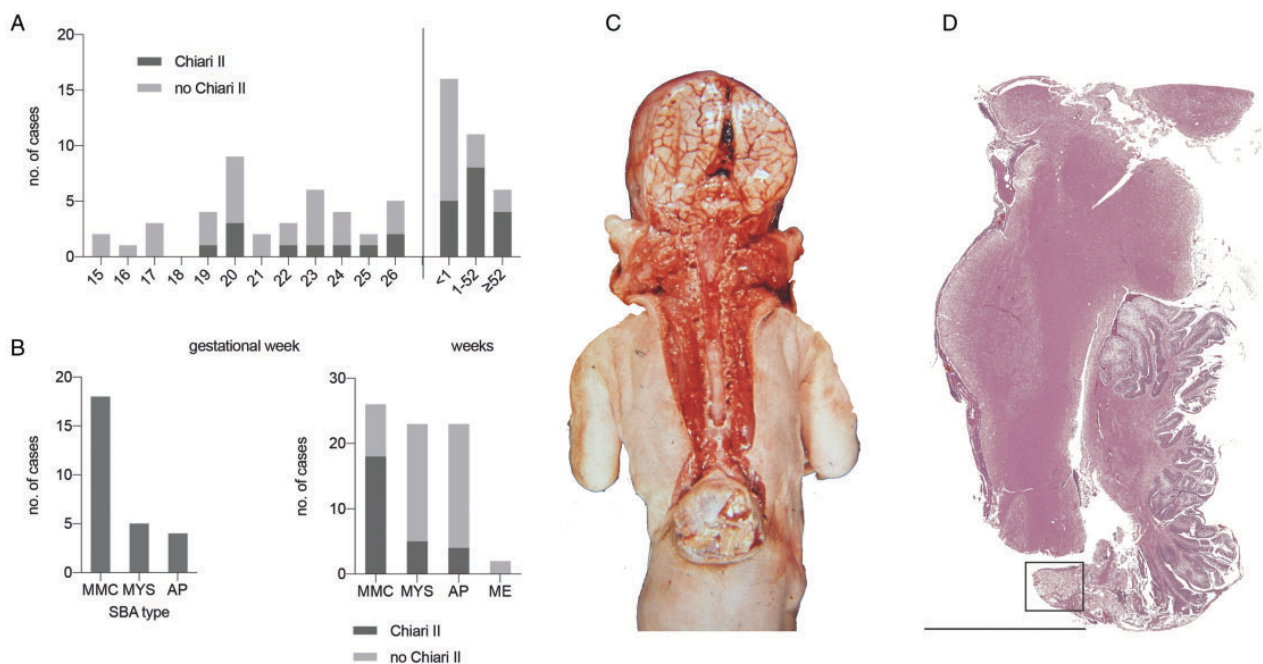
*Chiari II malformation*, defined as cerebellar vermis herniation through the foramen magnum and brain stem elongation (Figure 2(C) and (D)),<sup>17,19</sup> was present in 36% of the cases (27/74) and was detected as early as GW19 (Figure 2(A)). 74 cases were included in analysis while 4 cases of the total 79 cases with SBA were excluded due to insufficient preservation of histological specimen and 1 was excluded because of Chiari III malformation. Chiari II malformation is highly associated to MMC (Figure 2(B)). In our cohort 26 of the cases had associated hydrocephalus, while only one case (#62) presented Chiari II malformation without hydrocephalus. The latter case was aborted in GW 20 and is one of the youngest cases developing Chiari II malformation in our cohort. SBA, especially MMC, is known to be nearly always associated to Chiari II hind-brain malformation and the onset of hydrocephalus.<sup>29</sup> Whereas the Chiari II rate of all evaluated cases was 36% (27/74 cases), cases with MMC showed higher Chiari II rates (18/26 cases; 69%,  $p=0,0389$ ) than cases with MYS (5/24 cases; 21%,  $p=0,1549$ ).

*Hydrocephalus* was identified in 71% of the cases (53/75). 75 cases were included in analysis while the same 4 cases mentioned above had to be excluded because brain examination was not possible due to insufficient preservation of histological tissue. Hydrocephalus was detected as early as GW17 and was present in over half of the prenatal cases (n=27) (Figure 3(A)). Diagnosis can be made through macroscopic analysis of ventriculomegaly or via ultrasound while microscopic presentation shows thinning of the cortex and ventricular dilatation (Figure 3(B) and (C)). Today MRI and

**Table 4.** Brain Malformations in SBO.

Case	Location	Born in GW	Age at Death	Sex	Hydrocephalus	Chiari II	Heterotopia	Gyrification Disorders	Cerebellar Anomalies	Ependymal Denudation
SBO1	CT+ S	34	0	m	—	—	—	—	—	—
SBO2	S	40	0	f	—	—	—	—	—	—
SBO3	L	23	0	m	—	—	—	—	—	—
SBO4		26	0		—	—	—	—	—	—
SBO5	TL	19	0	m	—	—	—	—	—	—
SBO6	L	40	0	f	—	—	—	—	—	—

Abbreviations: CT, cervico-thoracic; f, female; GW, gestational week; L, lumbar; m, male; S, sacral; SBO, spina bifida occulta; TL, thoracic-lumbar.

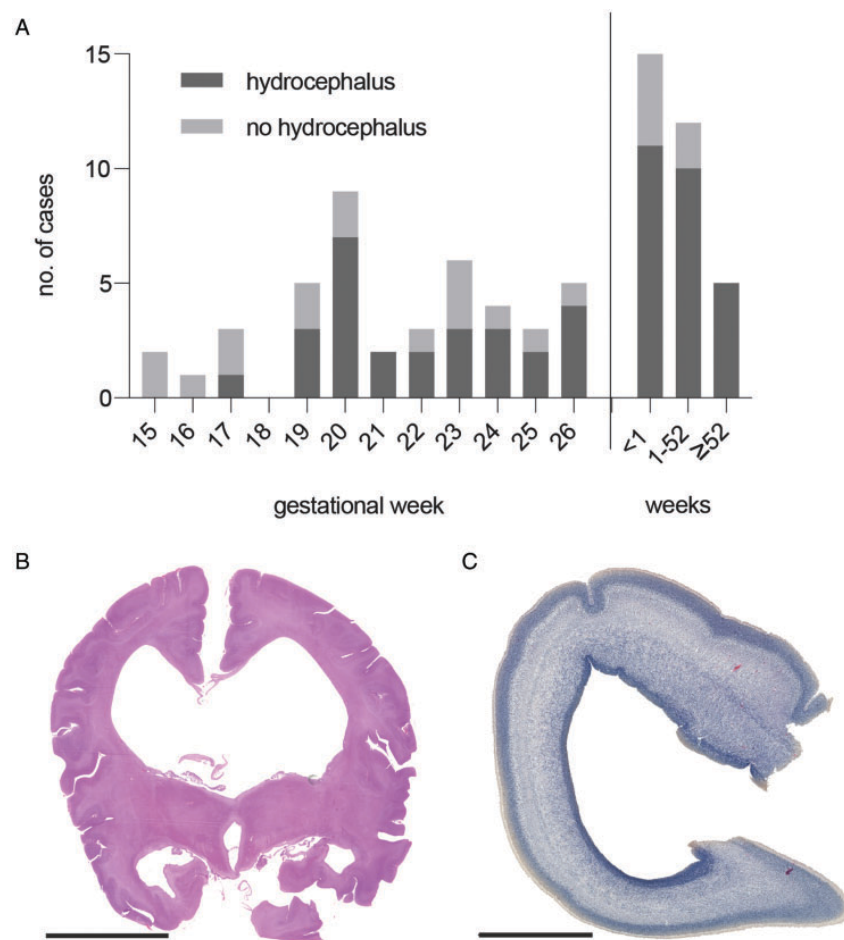


**Figure 2.** Chiari II malformation in SBA. A, Presence or absence of Chiari II in 74 SBA cases. Chiari II was identified as early as GW19 but presents increasingly postnatally in individuals born after GW25 ( $n = 74$  SBA cases). B, Chiari II was present predominantly in myelomeningocele but was also present in the other SBA subtypes myeloschisis and in cases with SBA where subtype could not be closer specified (AP). In comparison distribution of SBA cases without Chiari II are displayed. C, Chiari II in a 2 weeks old female newborn with lumbosacral myelomeningocele and hydrocephalus (case #88). Note the displacement of the cerebellar vermis and low-lying brain stem characteristic for Chiari II. Effacement of sulci are evidence of hydrocephalus. D, Cerebellar herniation and its position in relation to the brain stem are part of a Chiari II malformation. Additionally, the dysplastic cerebellum is outlined and magnified for better analysis in Figure 4(D) of a 10-day-old newborn with SBA, Chiari II and hydrocephalus (case #16, H&E, sagittal section, bar 1 cm). Abbreviations: GW, gestational weeks; SBA, spina bifida aperta; H&E, hematoxylin-eosin; MMC, myelomeningocele; MYS, myeloschisis; AP, SBA not closer specified; ME, meningocele.

ultrasound enable more accurate analysis of ventricular enlargement<sup>15,30</sup> and SB<sup>31</sup> and will be the leading methods for future studies addressing the question whether the severity of hydrocephalus correlates with the degree or extend of associated malformations.

*Heterotopia* defined as nodules of grey matter in an abnormal location<sup>32</sup> were found in 34% of the cases (20/58) and were only present in SBA (Figure 4(A)). 21 cases were excluded from this analysis due to missing histological specimen for evaluation. Heterotopic neurons

were located especially in the cerebellum ( $n = 9$ ) (Figure 4(B) to (E)) and/or in the white matter ( $n = 9$ ) of the cerebrum. Other locations included tectum of 4th ventricle ( $n = 4$ ), meninges of the subarachnoid space ( $n = 1$ ) and the hippocampal ( $n = 1$ ) or subependymal zone ( $n = 1$ ) (Figures 4(B)). Seven of the cases showed heterotopia in multiple locations. All of the cases with heterotopias showed additional brain malformations, whereas 17 were associated to hydrocephalus (17/20; 85%), 7 were associated to Chiari II malformation



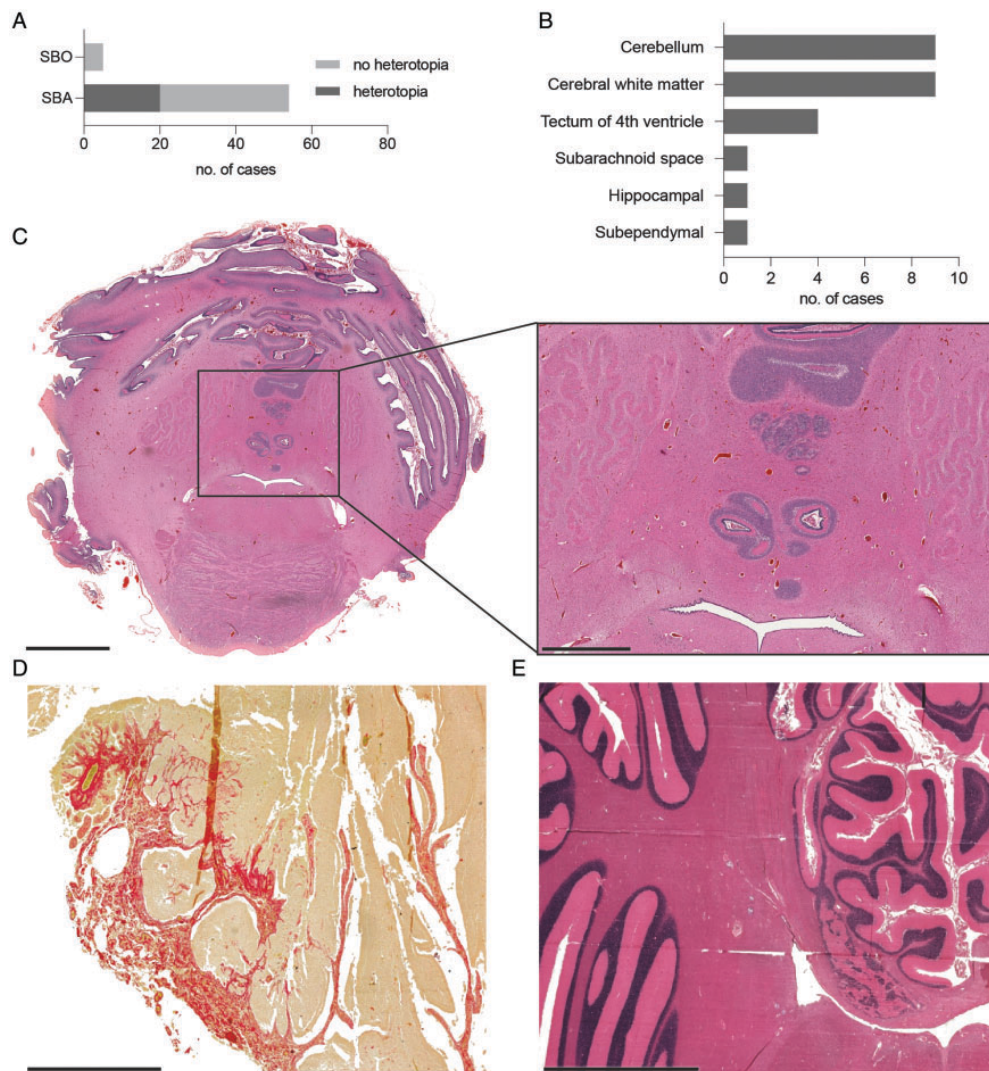
**Figure 3.** Hydrocephalus in SBA. A, Hydrocephalus is present in 71% of 75 SBA cases. It can be detected as early as GW17, with an increase of incidence after birth. B, Ventriculomegaly signals the hydrocephalus. H&E staining of a coronal celloidin embedded section of a 5 weeks old newborn with myelomeningocele, hydrocephalus and Chiari II malformation (case #34, bar 2 cm). C, Hydrocephalus was identified as early as GW17 and is indicated by thinning of the cortex. H&E staining with faded eosin staining of a coronal brain section of a fetus with SBA at GW17 (case #70, bar 2 mm). Abbreviations: GW, gestational weeks; SBA, spina bifida aperta; H&E, hematoxylin-eosin.

(7/20; 35%) and 5 of the cases showed additional gyration disorders. The same applies for the cases with cerebellar heterotopias that were also all associated to further brain malformations (90% with hydrocephalus, 33% with Chiari II, 33% with gyration disorders) and did not occur isolated. In addition to the heterotopic nodules, focal cortical dysplasia was seen in 8 cases.

*Gyrification disorders* were present in 33% of the evaluable cases (23/69), whereas 13 of those cases showed concomitant Chiari II malformation (Figure 5 (A) to (D)). Definition of gyrification anomalies is inconsistent and literature suggests the terms polymicrogyria, microgyria, polygyria, polysulceria, pachygyria and stenogyria being associated to NTDs and/or Chiari II<sup>10,15,29,33–35</sup> whereas polymicrogyria (Figure 5 (C)) can only be diagnosed histologically and is seen as a real neuronal migration disorder<sup>19</sup> being often associated with SB and/or Chiari II. In this cohort polymicrogyria was only present in 2 of the cases with anomalous gyration whereas abnormal number and form of gyri

and sulci was more common. Polymicrogyria, often used synonymously to microgyria, describes a cerebral or cerebellar cortical disorder in which the gyri are reduced in size, increased in number and accompanied by a characteristic four layered lamination<sup>19,34</sup> (Figure 5 (C)). Stenogyria, which is not a true neuronal migration disorder, stands for the presence of multiple small compacted gyri separated by shallow sulci<sup>15,36</sup> and is also mentioned as polygyria<sup>33,35</sup> (Figure 5(B)). The gyrification pattern can also show an abnormal number and distribution of principal sulci with increased average length of the sulci and should be referred to as polysulceria.<sup>35</sup> Such pattern with deep branched sulci was also present in our cohort (Figure 5(D)).

*Ependymal denudation* occurred in 29% of the cases (17/58) and ependymal rosettes only in 14% (8/58). The latter were strongly associated to ependymal denudation and only 2 cases showed ependymal rosettes in absence of denudation. These 2 cases however were the most malformed brains of the cohort (case 4, case 50).

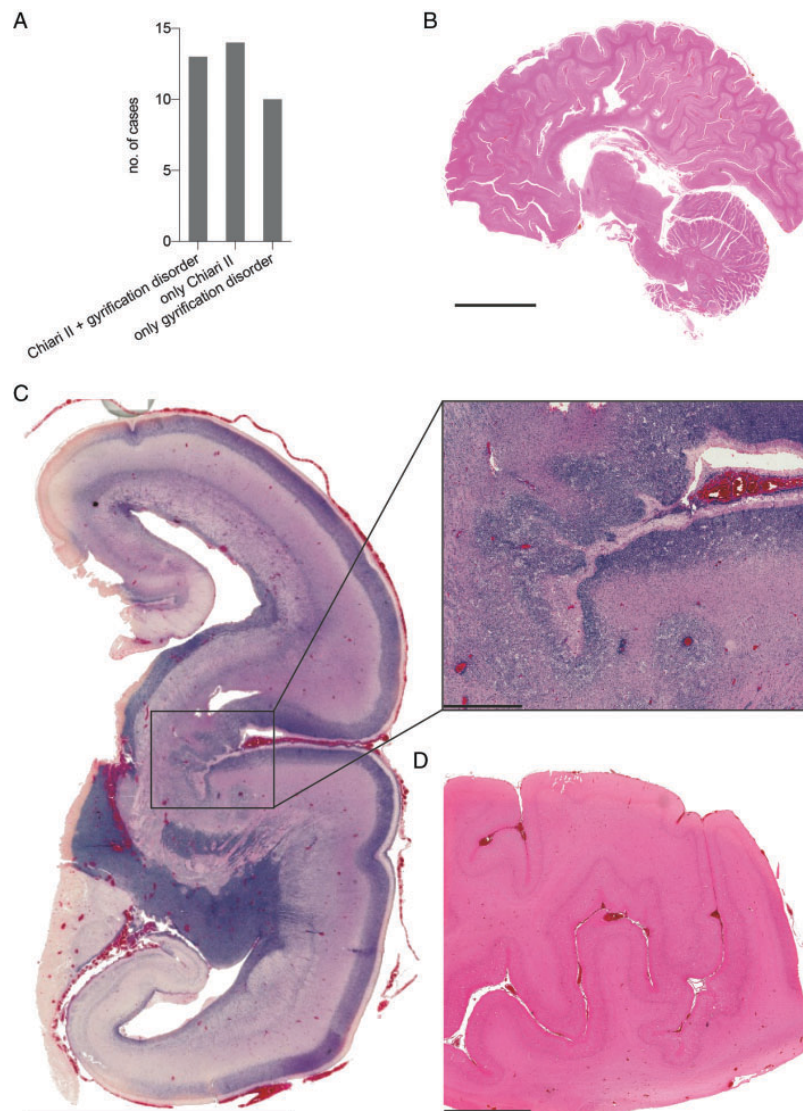


**Figure 4.** Heterotopia in SBA. A, Heterotopias are present only in SBA (20/58) and not in SBO (0/6). B, Heterotopias are predominantly located in the cerebellum ( $n = 9$ ) and/or white matter ( $n = 9$ ). C, Heterotopias in proximity of the 4th ventricle in the cerebellum of a hydrocephalic one-day-old newborn with myeloschisis and SBO (case #17, H&E, transverse section, bar 5 mm). Magnification shows multiple heterotopias forming a nodule (bar 2 mm). D, Cerebellar heterotopias in the subarachnoid space as part of a dysplastic cerebellum in a hydrocephalic 10-days-old newborn with SBA and Chiari II (case #16, H&E, Sirius-Red, sagittal section, bar 2 mm, displayed in Figure 2D at larger size). Red staining shows amplification of connective tissues forming a big cerebellar heterotopia. E, Cerebellar heterotopia in a hydrocephalic 4-year-old child with myelomeningocele and Chiari II (case #24, H&E, transverse section, bar 5 mm). Abbreviations: GW, gestational weeks; SBA, spina bifida aperta; SBO, spina bifida occulta; H&E, hematoxylin-eosin.

All of the cases with loss of ependymal lining had concomitant hydrocephalus (Figure 6(A) and (B)) and rosettes were found in 35% (6/17) (Figure 6(D)). Consequently, from all the hydrocephalus cases 17 showed defects of ventricular lining (32%; 17/53). We discovered that the occurrence of ependymal abnormalities has a prenatal peak in GW19-22 which could embrace the cases where ependymal loss precedes the onset of hydrocephalus and a postnatal peak which could embrace the cases where the ependyma is injured due to higher pressure of cerebral spinal fluid and subsequent ventricular dilatation. Figure 6(B) shows the relationship of hydrocephalus and ependymal defects.

Loss of ependymal lining is followed by creation of subventricular gliotic nodules that form within the gaps between ependymal islands bulging into the ventricular lumen (Figure 6(C)). These are accompanied by reactive subventricular gliosis and formation of rosettes in zones of ependymal damage (Figure 6(D) to (F)). All samples from the cerebral aqueduct and lateral ventricles from nonhydrocephalic fetuses examined were lined by a continuous ependymal lining ( $n = 8$  in SBA,  $n = 6$  in SBO).

Our results show additional brain anomalies like heterotopias, gyrification anomalies, anomalies of corpus callosum or the cerebellum in 14 of the cases with ependymal denudation. Only 3 cases with hydrocephalus and



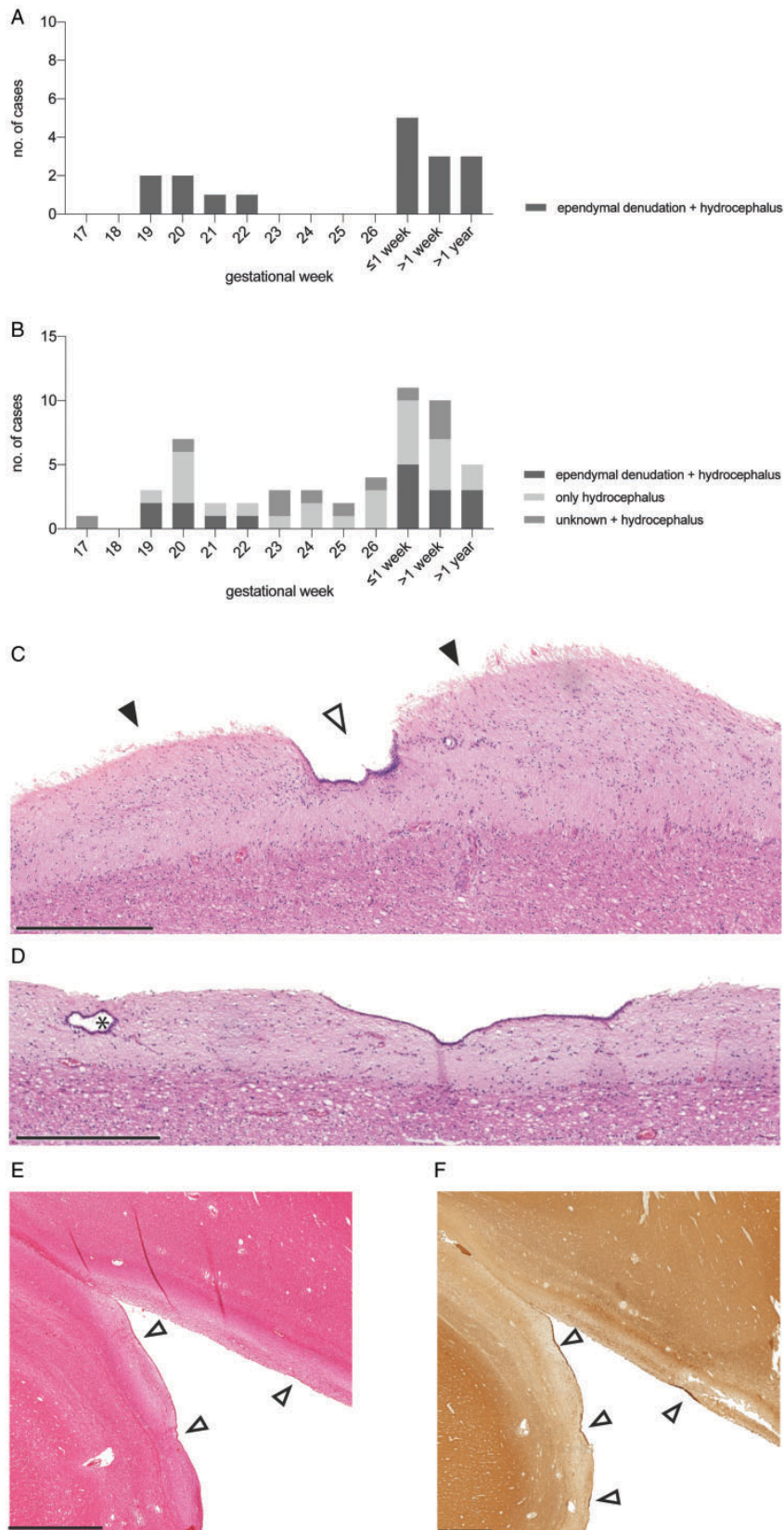
**Figure 5.** Disorders of gyration in SBA. A, Gyration disorders were present in 33% of 69 SBA cases where analysis of the gyri was possible. 13 of the 23 cases with gyrification disorders showed concomitant Chiari II malformation. B, Stenogyria in a hydrocephalic brain from a one-year-old newborn with myelomeningocele and Chiari II (case #55, sagittal section, H&E, bar 3 cm). C, Polymicrogyria in the right hemisphere of a fetus from GW19 with myeloschisis and Chiari III with a cephalocele (case #50, H&E, coronal section, bar 10 mm). The magnified lateral sulcus shows polymicrogyria with disorganization of the cortical layering (bar 1 mm). D, Polysulceria of the cortex in a 5-week-old newborn with SBA and hydrocephalus (case #59, H&E, bar 5 mm). Abbreviations: GW, gestational weeks; SBA, spina bifida aperta; H&E, hematoxylin-eosin.

ependymal denudation showed no further alterations of brain morphology (case 1, 14 and 49) but had Chiari II malformation suggesting hydrocephalus being a result of hindbrain herniation in those cases. In total, hydrocephalus coincided with Chiari II malformation in 26 cases. In 8 cases hydrocephalus was present without Chiari II malformation but accompanied by discontinuities of ependymal lining. In this group hydrocephalus could be the result of an alternated neuroepithelial lining. For 3 cases with hydrocephalus a hypertrophic plexus epithelium was found but in only 2 of those cases it occurred isolated without Chiari II malformation and could be the cause due to abnormalities of secretion.

For 14 cases (14/75; 19%) the pathogenesis of hydrocephalus remains unclear as it is not associated with loss of ependymal lining and/or Chiari II malformation.

*Malformations of the cerebellum other than Chiari II* were present in 36% (25/70). They included hypoplasia of the cerebellum or isolated dysplasia or aplasia of the vermis, dysplasia of the dentate nucleus and/or gyrification disorders.

*More rare malformations* were plexus anomalies (13%; 9/69) and anomalies of the corpus callosum in 19% (13/68). From the 9 cases with plexus anomalies, 7 had associated hydrocephalus suggesting that hydrocephalus can be caused also by abnormalities of



**Figure 6.** Ependymal denudation in SBA. A, Ependymal denudation in 29% of SBA cases and only in those with hydrocephalus. The two age peaks when ependymal denudation is present could explain the two theories of when ependymal denudation occurs. One peak from GW19-22 builds the group where a defect ependyma causes hydrocephalus while the second peak could be the group formed by ependymal injury as a result of hydrocephalus. B, Additional to A cases with only hydrocephalus and with unknown ependymal status are

(continued)

secretion through abnormal plexus epithelium. Of the two cases without hydrocephalus, one had ectopic plexus epithelium between the two occipital lobes and no choroid plexus in the ventricles and could as a consequence not develop a hydrocephalus even if born with atresia of the 4th ventricle (#50), and the other case was born with microcephaly (#79). Other malformations (Table 2) of the central nervous system (CNS) were detected in 39% of the cases (28/71) and include additional cephalic disorders (n = 10), neuronal anomalies (n = 12), anomalies of the limbic system (n = 6), nuclear anomalies (n = 3), malformations of the skull (n = 2) and the meninges (n = 2). Some of them are displayed in Supplemental Figure 3(A) to (D).

Two cases showed diffuse heterotopias in both hemispheres with prominent neuronal migration disorder (cases 4 and 50). Case 4 is a fetus from GW16 with unknown lumbo-sacral SBA and associated parieto-occipital cephalocele and amelia of the upper right extremity. The brain of this case showed a huge cephalocele in an extremely malformed brain, with hamartia and perivascular ossifications, diffuse heterotopias of the cerebellum and white matter, polymicrogyria of the gray matter and multiple ependymal rosettes (Supplemental Figure 3(A)). Case 50 is a fetus from GW19 with thoracic-lumbar myeloschisis and associated occipital-cervical cephalocele. Brain findings showed asymmetric hemispheres with a completely malformed left hemisphere, polymicrogyria, atresia of the 4th ventricle, ectopic choroid plexus, hippocampal anomaly, Chiari III malformation and multiple heterotopias and ependymal rosettes in the white matter. This is the case mentioned above where the ectopic plexus epithelium explains the missing hydrocephalic ventriculomegaly.

## Discussion

In this study we systematically characterized neuropathological findings in the brains of 85 cases with SB (79 SBA, 6 SBO). Our main finding using neuropathologic methods is that brain malformations were present in most (95%) SBA cases, whereas none could be identified in SBO cases. Main brain anomalies identified were hydrocephalus (71%), Chiari II malformation (36%),

heterotopia (34%), cerebellar anomalies other than Chiari II (36%), gyrification defects (33%), and ependymal denudation (29%). In addition to our previous radiologic study,<sup>15</sup> we now demonstrate the high prevalence of cerebellar and cerebral heterotopia in SBA. Also, we detected hydrocephalus without a Chiari II malformation in fetuses early in development, a finding that raises the question whether these develop parallel rather than in temporal sequence. The difficult detection of mild forms of hydrocephalus and Chiari II however challenge our statement and call for further, e.g., ultrasound-based studies. We also detected a high prevalence of associated anomalies not primarily affecting the CNS, but rather the lower limbs or the urogenital tract in 55% of the SBA cases. Limitations of this study coincide with the retrospective nature of the study and include incomplete histological specimen as well as limited genetic and imaging results at the time of collection of the cohort. Given the nature of the study on deceased subjects this could lead to a higher incidence of associated anomalies.

Our results support the strong association of Chiari II malformation and hydrocephalus.<sup>16–18</sup> One of the youngest four cases presenting with a Chiari II malformation did not have a hydrocephalus at GW20, but may have developed it later on. This would sustain the idea that hydrocephalus develops as a result of Chiari II malformation.<sup>17</sup> Following that theory of Chiari emergence, the presence of an open neural tube allows constant CSF loss resulting in failure of proper ventricular growth leading to inadequate and disorganized neural development and secondarily to mesenchymal defects like a small posterior fossa and a low-lying tentorium. Hydrocephalus is seen as a result of Chiari II due to maldevelopment of the CSF spaces and consequently abnormal CSF flow.<sup>16–18</sup> However, half of the 53 cases with hydrocephalus (n = 27) in our cohort did not have an associated Chiari II malformation, and we detected hydrocephalus already as early as GW17 in one of these. This does not go along with the common belief of a Chiari-II-linked hydrocephalus-onset,<sup>17,37</sup> i.e., they must have followed a different pathophysiology.

Newer, extended theories on the pathophysiology of hydrocephalus in SB argue that hydrocephalus results

### Figure 6. Continued

listed. C, Gliotic nodules bulging into the ventricular lumen (solid arrows) adjacent to the intact ependyma (open arrow) show the denuded areas. Wall of a lateral ventricle of a hydrocephalic 14-year-old child with myelomeningocele, Chiari II and ependymal denudation (case #79, H&E, bar 500  $\mu$ m). D, Ependymal rosettes form in the subventricular zones devoid of ependymal lining (black star). Hematoxylin-eosin-stained section through the ventricular wall of a hydrocephalic 14-year-old child with myelomeningocele and Chiari II (case #79, H&E, bar 500  $\mu$ m). E and F, Immunostaining of ependymal lining and denudation in SBA: Sections through the wall of the lateral ventricle of a hydrocephalic 4-year-old child with myelomeningocele and Chiari II malformation (case #24) immunostained for acetylated tubulin. E, H&E stain showing nondenuded areas (open arrows) and denuded areas (bar 1 mm). F, The ependyma is reactive for acetylated tubulin showing nondenuded areas (open arrows, bar 1 mm). Abbreviations: GW, gestational weeks; H&E, hematoxylin-eosin.

from a primary alteration of the ependymal cell lineage<sup>21,22,38</sup> rather than being only a consequence of it.<sup>23,39</sup> A loss of ependymal lining preceding hydrocephalus has already been shown in a mouse model for long-lasting hydrocephalus (*Hyh* mutant mice).<sup>24</sup> In this line, Dominguez-Pinos et al. showed that ependymal detachment is associated with hydrocephalus and abnormal neurogenesis.<sup>22</sup> Our finding of early ependymal denudation is supported by that of de Wit et al. who reported neuroepithelial denudation in fetuses with SBA already at GW16 even in absence of hydrocephalus and/or Chiari II malformation.<sup>21</sup> Together, these results suggest that ependymal denudation may be associated with the onset of hydrocephalus. In addition, further pathomechanisms such as an obstruction to CSF flow or excess CSF production<sup>39,40</sup> and defect ciliary function<sup>41–44</sup> have been suggested and may also contribute to hydrocephalus. This may explain the 14 cases in our cohort associated neither with a loss of ependymal lining nor with a Chiari II malformation. Reversibility of hindbrain herniation following prenatal surgery suggest that part of the abnormalities associated to SB and Chiari II malformation is secondary to mechanical effects.<sup>45</sup> Prospective studies concentrating on the development of hydrocephalus at an early gestational age are a key to resolve the knowledge gap in causes leading to hydrocephalus.

Not only hydrocephalus and/or Chiari II were present in the cohort, but also further brain malformations arise in most (80%; 57/71) SBA cases. Totally and diffuse malformed brains were only present in 2 of our cases (cases 4 and 50) whereas the incidence of specific structural abnormalities was higher. We suggest there is an underlying malformative aspect in brain development explaining the associated anomalies in SBA.

Only four studies on postmortem neuropathological findings in SB focus on CNS malformations in SB.<sup>8,10,25,46</sup> Concentrating only on hydrocephalus (71%) and Chiari II (36%) we now showed a higher incidence for these entities than Bell et al. who detected hydrocephalus in 52% and Chiari II in 57% of cases.<sup>25</sup> In comparison to these studies we showed a higher incidence of neuronal migration disorders such as heterotopias (34%) and gyrification disorders (33%) in our study in comparison to the 7% (4/56) frequency of dysplasia and polymicrogyria reported by others.<sup>10</sup> Gilbert et al. also analyzed specific brain stem anomalies describing hypoplasia or aplasia of cranial nerve nuclei in 20% and other CNS malformations as disordered migration of cortical neurons (92%), cerebellar dysplasia (72%), fusion of the thalami (16%) and complete or partial agenesis of the olfactory tract and bulb (8%).<sup>8</sup> Regarding the higher incidence of heterotopias and gyrification disorders for the latter study it has to be taken into account that criteria for included cases was MMC with Chiari II malformation and hydrocephalus. The

occurrence of holoprosencephaly in two fetuses with SBA in GW 17 and 30 is compelling since it implies cooccurring defects in neurulation and in diverticulation at different time points of embryogenesis. This was previously described by Osaka et al. in 18/92 (20%) myelochistic embryos,<sup>46</sup> but to our knowledge never in fetuses with SBA. Another novel finding was the association of Joubert syndrome with lumbar MMC. Ciliopathies such as Joubert syndrome and Meckel Gruber syndrome have been associated to NTDs, but particularly to cephaloceles<sup>47</sup> and not to lumbar NTDs. Many genes<sup>48–50</sup> have been related to the development of Joubert syndrome and this new association underpins the question of a ciliopathic pathogenesis also for SB among the NTDs. Other neuropathological reports did not concentrate on SB explicitly but on NTDs in general bringing malformations other than those of the CNS, like urogenital, gastrointestinal or skeletal malformations, more into account.<sup>9,26,51</sup> Associated anomalies not primarily affecting the CNS were previously described in 36% (n = 15/42)<sup>26</sup> and 34% (n = 10/29)<sup>51</sup> while one study coincided with our data (55%, 21/38).<sup>9</sup> Our results underline the importance of a separate analysis of SBA and SBO phenotypes, particularly given the differing prognosis of an affected child in light of associated malformations. The latter would be expected in SBO significantly less frequently than in SBA.<sup>15,25,52</sup>

We here detected a high rate of cerebellar heterotopias (16%; 9/58). It has to be considered that of all heterotopias (n = 20) most of them were located in the cerebellum (45%; 9/20). Histologic changes of the cerebellum being associated to SBA in our study consisted of hypoplasia of the cerebellum or isolated dysplasia or aplasia of the vermis, dysplasia of the dentate nucleus and/or gyrification disorders as well as heterotopias, heterotaxias and immature germinal cell collections already described by others<sup>8</sup> while general Purkinje and granular cell depletion<sup>53</sup> was not further analyzed. Our findings are in line with those of Gilbert et al. describing frequent cerebellar heterotopias in patients with SBA.<sup>8</sup> While the relevance of cerebellar heterotopias – that are usually not apparent in MRIs – is unclear,<sup>14</sup> they could be an explanation for ataxia often visible in SBA patients.<sup>54</sup> It has to be considered that cerebellar heterotopias are observed in various developmental abnormalities of the CNS but are also not uncommon in normal developing brains.<sup>19</sup>

Understanding SB pathomechanism including the sequence of occurrence of brain malformations in affected individuals is important, also in view of the promising approach to repair neural tube defects in utero.<sup>45,55</sup> Current data that are based on limited observation periods and only small cohorts suggest that prenatal SBA surgery reduces but not eliminates the need for shunting



and improves motor outcomes as well as it results in reversal of hindbrain herniation (the Chiari II malformation)<sup>45,55</sup> which could be interesting regarding the intelligence quotients in SBA. To our knowledge there is no data on the brain pathology apart from Chiari II and hydrocephalus in such operated patients. Since hydrocephalus and shunting complications are associated with and potentially cause low IQ values<sup>56,57</sup> further data on brain morphology and the cognitive profile of individuals with SBA following in utero closure are urgently needed. Moreover, it needs to be considered that a hydrocephalus can occur early, and that ependymal denudation can indicate hydrocephalus onset and generate cerebral pathology before an intrauterine repair in the GW19-26.

## Conclusion

In conclusion we show that a wide range of cerebral malformations can be present in SBA patients in addition to the NTD. Not all of these are detected by MRI. We further show that hydrocephalus and Chiari II malformation can occur together or independent from each other. This finding challenges the usual hypothesis of sequential occurrence, but further analysis is limited due to difficult detection of mild forms of hydrocephalus and Chiari II. In prenatal NTD surgery it has to be considered that hydrocephalus can develop very early, even before GW19 when in utero surgery is usually performed. Prospective studies on the occurrence of brain malformations and hydrocephalus in individuals with SBA from early gestational age following prenatal surgery and in unoperated controls with NTDs are essential to resolve the knowledge gap in causes leading to hydrocephalus and the effect of abnormal CSF flow. The pathophysiology of SB is multifactorial. Correct phenotype nomenclature, further data on the sequence of prenatal malformation occurrence coupled with genotyping using modern genetic techniques will surely lead to a better knowledge on SB subtypes and pathophysiology. This will guide our future therapies.

## Acknowledgments

We thank the staff of the Institute of Neuropathology and Pathology who in the years 1974-2000 closely analyzed and documented the findings of fetuses with SB. We also thank Dr. Meske for his help and introduction in using a very new high-resolution scanner for histological specimen and the team of the Institute of Cell and Neurobiology for continuous support.

## Author Contributions

AMK and GSD were responsible for the project conception. FP and AMK wrote the manuscript. FP, KHS and GSD collected patient data and incorporated them into a database. FP and KHS

analyzed the data. GSD, JS and MH critically reviewed the data. All authors read, revised, and approved the final manuscript.

## Declaration of Conflicting Interests

The author(s) declared no potential conflicts of interest with respect to the research, authorship, and/or publication of this article.


## Funding

The author(s) received no financial support for the research, authorship, and/or publication of this article.

## Data Availability Statement

The data that support the findings of this study are available from the corresponding author upon reasonable request.

## ORCID iD

Fabienne Paschereit  <https://orcid.org/0000-0003-2159-5077>

## Supplemental Material

Supplemental material for this article is available online.

## References

1. Deraet ER, George TM, Etchevers HC, Gilbert JR, Vekemans M, Speer MC. Human neural tube defects: developmental biology, epidemiology, and genetics. *Neurotoxicol Teratol.* 2005;27:515–524.
2. Copp AJ, Stanier P, Greene ND. Neural tube defects: recent advances, unsolved questions, and controversies. *Lancet Neurol.* 2013;12:799–810.
3. Adzick NS. Fetal myelomeningocele: natural history, pathophysiology, and in-utero intervention. *Semin Fetal Neonatal Med.* 2010;15:9–14.
4. Copp AJ, Adzick NS, Chitty LS, Fletcher JM, Holmbeck GN, Shaw GM. Spina bifida. *Nat Rev Dis Primers.* 2015;1:15007.
5. Schindelmann KH, Paschereit F, Steege A, Stoltenburg-Didinger G, Kaindl AM. Systematic classification of spina bifida. *J Neuropathol Exp Neurol.* 2021;80:294–305.
6. Pang D, Zovickian J, Wong ST, Hou YJ, Moes GS. Limited dorsal myeloschisis: a not-so-rare form of primary neurulation defect. *Childs Nerv Syst.* 2013;29:1459–1484.
7. Mitchell LE, Adzick NS, Melchionne J, Pasquariello PS, Sutton LN, Whitehead AS. Spina bifida. *Lancet.* 2004;364:1885–1895.
8. Gilbert JN, Jones KL, Rorke LB, Chernoff GF, James HE. Central nervous system anomalies associated with meningomyelocele, hydrocephalus, and the Arnold-Chiari malformation: reappraisal of theories regarding the pathogenesis of posterior neural tube closure defects. *Neurosurgery.* 1986;18:559–564.
9. Nielsen LA, Maroun LL, Broholm H, Laursen H, Graem N. Neural tube defects and associated anomalies in a fetal and perinatal autopsy series. *APMIS.* 2006;114:239–246.
10. Pinar H, Tatevosyants N, Singer DB. Central nervous system malformations in a perinatal/neonatal autopsy series. *Pediatr Dev Pathol.* 1998;1:42–48.

11. Juranek J, Fletcher JM, Hasan KM, et al. Neocortical reorganization in spina bifida. *Neuroimage*. 2008;40:1516–1522.
12. Dubeau F, Tampieri D, Lee N, et al. Periventricular and subcortical nodular heterotopia. A study of 33 patients. *Brain*. 1995;118(Pt 5):1273–1287.
13. Hino-Shishikura A, Niwa T, Aida N, Okabe T, Nagaoka T, Shibasaki J. Periventricular nodular heterotopia is related to severity of the hindbrain deformity in Chiari II malformation. *Pediatr Radiol*. 2012;42:1212–1217.
14. Hori A. Causes of neuronal heterotopia other than migration disturbances. *Neuropathology*. 2006;26:540–543.
15. Schneider J, Mohr N, Aliatakis N, et al. Brain malformations and cognitive performance in spina bifida. *Dev Med Child Neurol*. 2021;63:295–302.
16. McLone DG, Dias MS. The Chiari II malformation: cause and impact. *Childs Nerv Syst*. 2003;19:540–550.
17. McLone DG, Knepper PA. The cause of Chiari II malformation: a unified theory. *Pediatr Neurosci*. 1989;15:1–12.
18. Shuman RM. The Chiari malformations: a constellation of anomalies. *Semin Pediatr Neurol*. 1995;2:220–226.
19. Friede RL. *Developmental Neuropathology*. 2nd ed. Berlin, Germany: Springer-Verlag; 1978.
20. Sarnat HB. Role of human fetal ependyma. *Pediatr Neurol*. 1992;8:163–178.
21. de Wit OA, den Dunnen WF, Sollie KM, et al. Pathogenesis of cerebral malformations in human fetuses with meningomyelocele. *Cerebrospinal Fluid Res*. 2008;5:1–9.
22. Dominguez-Pinos MD, Paez P, Jimenez AJ, et al. Ependymal denudation and alterations of the subventricular zone occur in human fetuses with a moderate communicating hydrocephalus. *J Neuropathol Exp Neurol*. 2005;64:595–604.
23. Sarnat HB. Ependymal reactions to injury. A review. *J Neuropathol Exp Neurol*. 1995;54:1–15.
24. Jimenez AJ, Tome M, Paez P, et al. A programmed ependymal denudation precedes congenital hydrocephalus in the hyh mutant mouse. *J Neuropathol Exp Neurol*. 2001;60:1105–1119.
25. Bell JE, Gordon A, Maloney AFJ. The association of hydrocephalus and Arnold-Chiari malformation with spina bifida in the fetus. *Neuropathol Appl Neurobiol*. 1980;6:29–39.
26. Schoner K, Axt-Flidner R, Bald R, et al. Fetal pathology of neural tube defects—an overview of 68 cases. *Geburtshilfe Frauenheilkd*. 2017;77:495–507.
27. Copp AJ, Greene ND. Genetics and development of neural tube defects. *J Pathol*. 2010;220:217–230.
28. Krupp DR, Soldano KL, Garrett ME, Cope H, Ashley-Koch AE, Gregory SG. Missing genetic risk in neural tube defects: can exome sequencing yield an insight? *Birth Defects Res A Clin Mol Teratol*. 2014;100:642–646.
29. Miller E, Widjaja E, Blaser S, Dennis M, Raybaud C. The old and the new: supratentorial MR findings in Chiari II malformation. *Childs Nerv Syst*. 2008;24:563–575.
30. Krishnan P, Raybaud C, Palasamudram S, Shroff M. Neuroimaging in pediatric hydrocephalus. *Indian J Pediatr*. 2019;86:952–960.
31. Chen FC, Gerhardt J, Entezami M, Chaoui R, Henrich W. Detection of spina bifida by first trimester screening—results of the prospective multicenter Berlin IT-study. *Ultraschall Med*. 2017;38:151–157.
32. Cameron AH. The Arnold-Chiari and other neuro-anatomical malformations associated with spina bifida. *J Pathol Bacteriol*. 1957;73:195–211.
33. Bekiesinska-Figatowska M, Duczkowska A, Bragoszewska H, Duczkowski M, Mierzewska H. Stenogyria—not only in Chiari II malformation. *J Neurol Sci*. 2014;347:337–340.
34. Crome L. Microgyria. *J Pathol Bacteriol*. 1952;64:479–495.
35. McLendon RE, Crain BJ, Oakes WJ, Burger PC. Cerebral polygyria in the Chiari Type II (Arnold-Chiari) malformation. *Clin Neuropathol*. 1985;4:200–205.
36. Barkovich AJ, Raybaud C. *Pediatric Neuroimaging*. 5th ed. Philadelphia, PA: Lippincott Williams & Wilkins; 2012.
37. Jeelani Y, McComb JG. Congenital hydrocephalus associated with myeloschisis. *Childs Nerv Syst*. 2011;27:1585–1588.
38. Sival DA, Guerra M, den Dunnen WF, et al. Neuroependymal denudation is in progress in full-term human foetal spina bifida aperta. *Brain Pathol*. 2011;21:163–179.
39. Di Curzio D. Neuropathological changes in hydrocephalus—a comprehensive review. *Open J Modern Neurosurg*. 2018;8:1–29.
40. Del Bigio MR. Neuropathology and structural changes in hydrocephalus. *Dev Disabil Res Rev*. 2010;16:16–22.
41. Banizs B, Pike MM, Millican CL, et al. Dysfunctional cilia lead to altered ependyma and choroid plexus function, and result in the formation of hydrocephalus. *Development*. 2005;132:5329–5339.
42. Fliegau M, Benzing T, Omran H. When cilia go bad: cilia defects and ciliopathies. *Nat Rev Mol Cell Biol*. 2007;8:880–893.
43. Louvi A, Grove EA. Cilia in the CNS: the quiet organelle claims center stage. *Neuron*. 2011;69:1046–1060.
44. Youn YH, Han YG. Primary cilia in brain development and diseases. *Am J Pathol*. 2018;188:11–22.
45. Adzick NS, Thom EA, Spong CY, et al. A randomized trial of prenatal versus postnatal repair of myelomeningocele. *N Engl J Med*. 2011;364:993–1004.
46. Osaka K, Tanimura T, Hirayama A, Matsumoto S. Myelomeningocele before birth. *J Neurosurg*. 1978;49:711–724.
47. Seidahmed MZ, Abdelbasit OB, Shaheed MM, et al. Genetic, chromosomal, and syndromic causes of neural tube defects. *Saudi Med J*. 2014;35 Suppl 1:S49–S56.
48. Bader I, Decker E, Mayr JA, et al. MKS1 mutations cause Joubert syndrome with agenesis of the corpus callosum. *Eur J Med Genet*. 2016;59:386–391.
49. Abdelhamed ZA, Wheway G, Szymanska K, et al. Variable expressivity of ciliopathy neurological phenotypes that encompass Meckel-Gruber syndrome and Joubert syndrome is caused by complex de-regulated ciliogenesis, Shh and Wnt signalling defects. *Hum Mol Genet*. 2013;22:1358–1372.
50. Li Y, Tian X, Ma M, et al. Deletion of ADP ribosylation factor-like GTPase 13B leads to kidney cysts. *J Am Soc Nephrol*. 2016;27:3628–3638.

51. Toru HS, Sanhal CY, Uzun OC, Ocak GA, Mendilcioglu I, Karaveli FS. Associated anomalies with neural tube defects in fetal autopsies. *J Matern Fetal Neonatal Med.* 2016;29:798–802.
52. Russell DS, Donald C. The mechanism of internal hydrocephalus in spina bifida. *Brain.* 1935;58:203–215.
53. Sav A. *Spina bifida: Management and Outcome.* 1st ed. Milan, Italy: Springer-Verlag; 2008.
54. Dennis M, Salman MS, Juranek J, Fletcher JM. Cerebellar motor function in spina bifida meningomyelocele. *Cerebellum.* 2010;9:484–498.
55. Mohrlen U, Ochsenbein-Kolble N, Mazzone L, et al. Benchmarking against the MOMS trial: Zurich results of open fetal surgery for spina bifida. *Fetal Diagn Ther.* 2020;47(2):91–97.
56. Mapstone TB, Rekate HL, Nulsen FE, Dixon MS Jr, Glaser N, Jaffe M. Relationship of CSF shunting and IQ in children with myelomeningocele: a retrospective analysis. *Childs Brain.* 1984;11:112–118.
57. Alimi Y, Iwanaga J, Oskouian RJ, Loukas M, Tubbs RS. Intelligence quotient in patients with myelomeningocele: a review. *Cureus.* 2018;10:e3137.

## Systematic Classification of Spina Bifida

Kim Hannah Schindelmann, Fabienne Paschereit, Alexandra Steege, MD,  
Gisela Stoltenburg-Didinger, MD, PhD, and Angela M. Kaindl, MD, PhD

### Abstract

Spina bifida (SB) is an umbrella term for multiple conditions characterized by misclosure of vertebral arches. Neuropathologic findings in SB cases are often reported with imprecise and overlapping terminology. In view of the increasing identification of SB-associated genes and pathomechanisms, the precise description of SB subtypes is highly important. In particular, the term “myelomeningocele” is applied to various and divergent SB subtypes. We reevaluated 90 cases with SB (58 prenatal; 32 postnatal). The most frequent SB phenotype in our cohort was myeloschisis, which is characterized by an open neural plate with exposed ependyma ( $n = 28$ ; 31.1%). An open neural plate was initially described in only in two-thirds of the myeloschisis cases. An additional 21 cases (23.3%) had myelomeningocele; 2 cases (2.2%) had a meningocele; and 21 cases (23.3%) had an unspecified SB aperta (SBA) subtype. Overall, the SB phenotype was corrected in about one-third of the cases. Our findings highlight that “myelomeningocele” and “SB aperta” cannot be used as synonymous terms and that myeloschisis is an underreported SB phenotype. Based on our findings and a review of literature we propose a classification of SB subtypes in SB occulta and the 3 SBA subtypes, meningocele, myelomeningocele, and myeloschisis.

**Key Words:** Myelomeningocele, Myeloschisis, Neural tube defects, Spina bifida.

### INTRODUCTION

Spina bifida (SB) is the most prevalent form of neural tube defect (NTD) and occurs in 0.5 per 1000 pregnancies in Europe, including live births, pregnancy losses, and terminations (1). The number of affected individuals has not decreased relevantly since the 1990s, despite the general recommendation of periconceptional folate acid supplementation (1, 2). This is likely due to the multifactorial, genetic and nongenetic genesis of SB. In most patients the underlying pathomechanism remains unresolved (3).

SB is characterized by the lack of closure of the vertebral arches. It is possible to differentiate among various forms of SB depending on whether only the spine is affected or whether the meninges and the spinal cord are also affected (3–6). SB occulta (SBO) is defined as a defect covered entirely by skin; the spinal cord and the meninges remain in the spinal canal. Often, this form of SB is discovered due to abnormalities of other tissues, such as lipomas, angiomas, hypertrichosis, or a dermal sinus. These patients are usually asymptomatic at birth, and neurologic symptoms as sequelae of a tethered cord (attachment of the filum terminale in the spinal canal) can occur later (5, 6). In contrast to the closed malformation, the spinal cord is exposed on the surface or lies in a herniating sac visible at birth in individuals with SB aperta (SBA) (6). SBA is associated with neurologic symptoms that vary depending on lesion height and associated malformations. Motor and sensory deficits occur in areas innervated by spinal cord segments at lesion level and distally thereof. Bladder and bowel dysfunction, as well as orthopedic abnormalities, such as clubfeet, contractures, scoliosis, and kyphosis, are common (7).

The nomenclature used in the context of SB phenotypes is inconsistent with relevant terminological ambiguities concerning the explicit spinal cord phenotype. This problem is also reflected in literature on histologic findings in SB where overlapping and/or various terms are used (3, 5, 7–15). This applies particularly to the term myelomeningocele, which is used for all SBA subtypes, even in cases without a cystic component and in those with an open neural plate (3, 7–11). Unclear nomenclature seems to be a problem also identified by other authors (12, 13, 15), but still no consistent classification is generally accepted. Terminological precision is highly important, for both clinicians and basic scientists, particularly in view of emerging intrauterine surgery and next-generation sequencing approaches. Exact phenotypes help to pinpoint the

From the Charité – Universitätsmedizin Berlin, Institute of Cellbiology and Neurobiology, Berlin, Germany (KHS, FP, GS-D, AMK); Charité – Universitätsmedizin Berlin, Institute of Pathology, Berlin, Germany (AS); Charité – Universitätsmedizin Berlin, Department of Pediatric Neurology, Berlin, Germany (AMK); and Charité – Universitätsmedizin Berlin, Center for Chronically Sick Children (Sozialpädiatrisches Zentrum, SPZ), Berlin, Germany (AMK).

Send correspondence to: Angela M. Kaindl, MD, PhD, Pediatric Neurology, Charité – Universitätsmedizin Berlin, Augustenburger Platz 1, 13353 Berlin, Germany; E-mail: angela.kaindl@charite.de

Gisela Stoltenburg-Didinger and Angela M. Kaindl contributed equally to this work.

This research was supported by the German Research Foundation (DFG, SFB1315, FG3004), the Sonnenfeld-Stiftung and Charité – Universitätsmedizin Berlin.

The authors have no duality or conflicts of interest to declare.

Supplementary Data can be found at [academic.oup.com/jnen](https://academic.oup.com/jnen).

impacted timespan and putatively involved genes and developmental pathogenetic mechanisms. SB with an open neural plate and a lack of neurulation will presumably occur earlier than SB with a closed neural tube. Here, we introduce a systematic classification and clarify the SB phenotype terminology based on a detailed description of the spinal neuropathological findings of affected cases and a critical review of literature.

## MATERIALS AND METHODS

### Cohort

We identified 99 cases autopsied in the period 1974–2000 at the Institute of Neuropathology, Charité—Universitätsmedizin Berlin, through a systematic search for SB ICD-10 codes in the electronic database of the Central Biobank Charité (ZebanC). Of those, 9 cases had to be excluded due to the wrong or uncertain allocation of the ICD-10 code (Supplementary Data Fig. S1). For the remaining 90 cases, we obtained medical information and autopsy findings from the database (general pathology report was available for 57 cases; neuropathology report was available for all cases) including biometric data, malformations, and the cause of death. The samples were anonymized at the beginning of the study. The study was approved by the local ethics committee (approval no. EA1/076/19).

### Histology

Histological specimen of the spinal cord at the lesion level were available for re-evaluation and (if necessary) correction of the diagnosis in 54 of 90 cases. For the other cases, we had no histological material (paraffin tissue blocks or sections) and therefore relied on the neuropathology report. We used paraffin sections from the archive whenever possible. In cases in which these were not readily available, or if the staining had faded, we generated 4–7- $\mu$ m-thick sections from paraffin tissue blocks and mounted them on Super Frost Plus slides (Thermo Fisher Scientific, Inc., Waltham, MA). Sections were deparaffinized in ROTI-Histol (6640, Carl Roth GmbH + Co. KG, Karlsruhe, Germany) for 15 minutes X3 and in ROTI-Histol/ethanol 100% (1:1) for 5 minutes, then hydrated in an ethanol series (100%, 95%, 70% ethanol, distilled water for twice for 2 minutes each).

For hematoxylin and eosin (H&E) staining, sections were incubated in Harris' hematoxylin (109253, Merck KGaA, Darmstadt, Germany) for 7 minutes, rinsed sequentially in distilled water 3 times, once in acid ethanol (0.25% HCl in 70% ethanol) and in tap water for 15 minutes. The counterstaining was performed with 0.2% eosin (2C-140, Waldeck GmbH + Co. KG, Münster, Germany) supplemented with 2 drops of acetic acid per 100 mL for 2 minutes. Sections were dehydrated in an ethanol series (96%, 100%) following one step of ROTI-Histol and then mounted with Entellan new (107960, Merck KGaA).

Sirius Red staining for connective tissue was done for all available cases and obtained through incubation of sections in 0.1% Sirius Red in saturated picric acid (26357-02, Electron Microscopy Sciences, Hatfield, PA) for 1 hour followed by 2

rinses in 0.5% acetic acid. Sections were dehydrated and mounted as described above.

### Images and Statistical Analysis

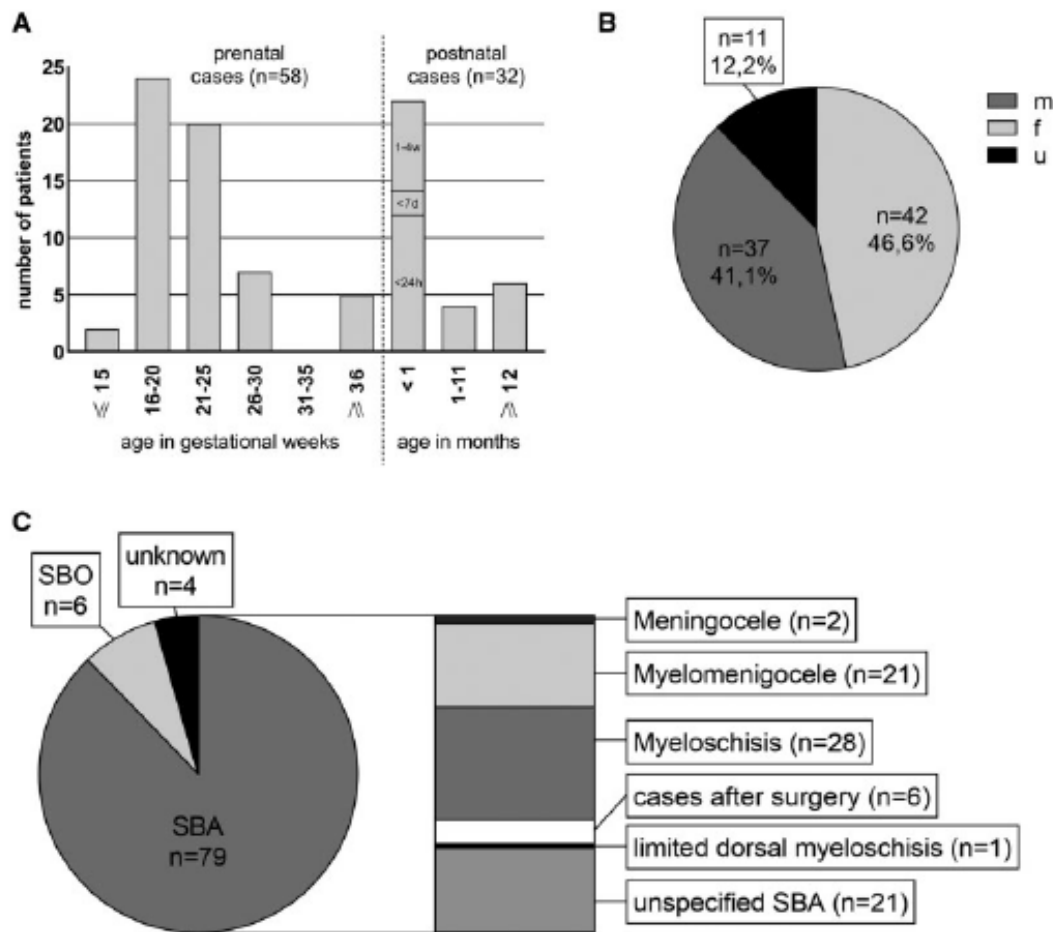
All histological specimens were documented and scanned using an M8 microscope scanner (PreciPoint GmbH, Freising, Germany). Images of the histological specimen were created with the software ViewPoint (PreciPoint GmbH) and excerpts were generated using Adobe Photoshop (version CS6 [13.0] Adobe, Inc., San Jose, CA). IBM SPSS Statistics 26 (IBM Corp., Armonk, NY) was used for statistical calculations. To evaluate correlations, we used the Chi-square test and considered test results with  $p < 0.05$  as statistically significant. GraphPad Prism (version 8.4.0, GraphPad Software, Inc., San Diego, CA) was used to design the figures.

## RESULTS

The study cohort comprised 90 cases with SB with equal sex distribution (Fig. 1A, B). Of these, 58 cases deceased prenatally due to induced abortion ( $n = 43$ ), maternal complications ( $n = 9$ ), or unknown reasons ( $n = 6$ ). The high number of cases that deceased between gestational week 16 and 25 can be explained through the concomitant timing of induced abortions. More than a third of the liveborn cases (12/32 cases) died within the first postnatal 24 hours. The causes of postnatal death were respiratory ( $n = 10$ ) or cardiac insufficiency ( $n = 3$ ), cardiovascular failure due to increased intracranial pressure or status epilepticus ( $n = 3$ ), meningoencephalitis ( $n = 3$ ), survived induced abortions ( $n = 3$ ; survival 30 minutes, 45 minutes, and 10 hours), postsurgical complications or bleeding ( $n = 3$ ), perinatal bleeding ( $n = 1$ ), renal failure ( $n = 1$ ), and unknown reasons ( $n = 5$ ). Myeloschisis cases survived postnatally for a maximum of 8 hours without surgical intervention, myelomeningocele cases up to 36 years. Detailed information on the cases is given in the Table and Supplementary Data Table S1.

### High Rate of Syndromic SB Cases

There was a high occurrence of syndromic SB cases in the cohort (40 cases; 44.4%). Six of these cases (6.7%) had characteristic malformations that led to the diagnosis of a defined syndrome, including Potter syndrome ( $n = 4$ ), Potter syndrome and caudal regression syndrome ( $n = 1$ ), and Joubert syndrome ( $n = 1$ ). There were no diagnosed chromosomal anomalies in the cohort; however, it is unclear for how many cases a chromosomal analysis was undertaken. Here, the limited accessibility of modern genetic diagnostic techniques at the time of analysis (1974–2000) needs to be considered. Various organ systems were affected in the 40 cases with syndromic SB: Craniofacial dysmorphism (22.2%,  $n = 20$ ), urogenital malformation (15.6%,  $n = 14$ ), gastrointestinal malformation (13.3%,  $n = 12$ ), pulmonary malformation (13.3%,  $n = 12$ ), skeletal anomalies (13.3%,  $n = 12$ ), cardiac malformations (10.0%,  $n = 9$ ), and malformations of the diaphragm (4.4%,  $n = 4$ ). The exact malformations of each case are listed in Supplementary Data Table S1. Additional cranial NTDs were present in 6 SB cases (6.6%) and included encephalo-



**FIGURE 1.** Demographic data and type of SB in our cohort. **(A)** Age distribution. For prenatally deceased cases, data on gestational week (gw) 15–40 are shown; for cases with postnatal survival, times of postnatal survival (1 minute–36 years) are shown. **(B)** Sex distribution (m = male, f = female, u = unknown). **(C)** Type of Spina bifida. Spina bifida aperta (SBA) was present in 87.8% of the cases, Spina bifida occulta (SBO) in 7.8% of cases, and the Spina bifida subtype remained unknown in 4.4%. In the bar chart on the right, the subtypes of SBA are further specified: meningocele (2.2%), myelomeningocele (23.3%), myeloschisis (31.1%), cases after surgery (6.7%), limited dorsal myeloschisis (1.1%), and unspecified SBA (23.3%).

celes (n=4) and anencephalies (n=2). Most cases in this study are of European descent, some cases have an Arabic ethnic background.

### Classification of SB Phenotypes

To delineate the prevalence of SB subtypes within the cohort, we differentiated between SBO and SBA based on the presence or lack of skin coverage (Fig. 2). We identified a central epithelial defect with lateral skin transition zones in all SBA cases (Figs. 2 and 3). We further distinguished between the 3 SBA phenotypes meningocele, myelomeningocele, and myeloschisis based on the position of the spinal cord and its presentation as a closed neural tube or an open embryonic neural plate. A meningocele was defined as when the spinal cord is within the spinal canal and only the dura mater, arachnoid mater, and pia mater herniate through the open vertebrae. For myelomeningocele cases, the cele also contained the spinal cord in addition to the meninges (Fig. 3A, B). It is important to note that the actual cele is often ruptured or not preserved

after histological fixation; therefore, detailed autopsy and macroscopic photo documentation are highly important for the correct diagnosis (Supplementary Data Fig. S2A, B). This is particularly relevant for differentiation between the entities meningocele and myelomeningocele regarding the localization of the spinal cord as in the spinal canal or inside the cele. In contrast to these phenotypes with completed neurulation, the spinal cord was present as an open medullar plate in myeloschisis (Fig. 3C, D). Here, neurulation had not occurred and, hence, the neural tissue was embedded in the skin surface.

### Distribution and Localization of SB Phenotypes

SBA was present in most cases (n= 79, 87.8%), followed by SBO (n= 7, 7.8%) and unclear cases due to missing histologic material (n= 4, 4.4%; Fig. 1C). SBA subtypes occurred as follows: Myeloschisis in 28 cases (31.1%), myelomeningocele in 21 cases (23.3%), and meningocele in 2 cases (2.2%). Twenty-one SBA cases (23.3%) could not be classified further and were categorized as unspecified SBA for reasons

**TABLE. Characteristics of the Cohort**

Case	Spina Bifida and Additional CNS Malformations	Lesion Level	Born in gw	Postnatal Age	Sex	Cause of Death	Hydrocephalus	Chiari Malformation	Syndromic
1	Myeloschisis	LS	22	0	w	Induced abortion	+	II	-
2	Operated with additional microcephalus	S	37	6w	m	Postsurgical bleeding	-	-	+
3	Limited dorsal myeloschisis	LS	17	0	m	Induced abortion	-	-	+
4	SBA with additional encephalocele	LS	16	0	m	u	-	-	+
5	Myelomeningocele	LS	23	0	w	Induced abortion	-	-	-
6	Meningocele	LS	26	0	m	Induced abortion	-	-	-
7	Myelomeningocele	u	u	7h	w	u	+	II	-
8	Operated	S	u	20y	m	Cardiac insufficiency	+	-	-
9	SBA	TL	37	0	w	Maternal complications	+	-	+
10	SBA	LS	21	0	w	Induced abortion	+	-	+
11	Myeloschisis	LS	20	0	w	Induced abortion	+	II	-
12	Myelomeningocele	LS	20	0	u	Induced abortion	+	-	-
13	Myelomeningocele	L	38	2w	w	Increased intracranial pressure leading to cardiovascular failure	+	II	+
14	Myelomeningocele	LS	40	9w	m	Increased intracranial pressure leading to cardiovascular failure	+	II	+
15	Myeloschisis	L	22	0	m	Induced abortion	-	-	-
16	SBA	L	40	2w	w	Respiratory insufficiency	+	II	+
17	Myeloschisis and SBO	TL + LS	34	8h	m	Respiratory insufficiency	+	-	-
18	SBA	LS	u	3w	m	Postsurgical bleeding	-	-	-
19	Meningocele	L	39	0	w	Maternal complications	-	-	+
20	Myeloschisis	LS	19	0	w	Induced abortion	+	II	-
21	Myeloschisis	LS	26	0	u	Induced abortion	+	-	-
22	SBA	u	u	9y	w	Status epilepticus leading to cardiovascular failure	+	II	-
23	Myeloschisis with additional encephalocele	LS	18	0	u	u	-	-	-
24	Operated	L	38	4y	w	Postsurgical complications	+	II	+
25	Myelomeningocele	LS	23	0	m	Induced abortion	+	II	+
26	Myelomeningocele	TL	24	45min	m	Induced abortion (survived for 45 minutes)	+	II	-
27	Myeloschisis with additional holoprosencephaly	total	17	0	u	u	-	-	-
28	SBA with additional anencephaly	LS	20	0	m	Maternal complications	-	-	+
29	myelomeningocele	TL	37	5d	w	Cardiac insufficiency	+	II	+
30	Myeloschisis	LS	23	0	w	Induced abortion	+	-	-

(continued)

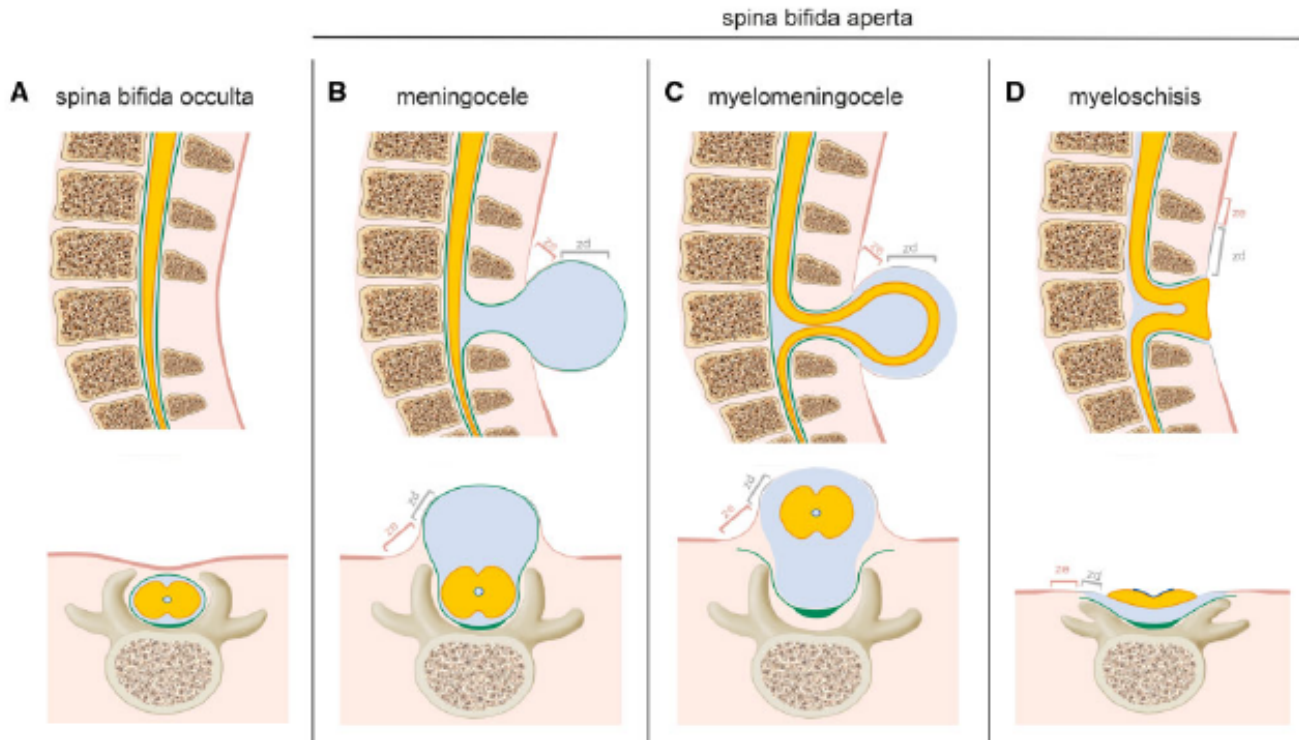
Case	Spina Bifida and Additional CNS Malformations	Lesion Level	Born in gw	Postnatal Age	Sex	Cause of Death	Hydrocephalus	Chiari		Syndromic
								Malformation	Malformation	
31	SBA	LS	20	0	w	Induced abortion	+	-	-	-
32	Myelomeningocele	LS	40	5min	m	Peripartal bleeding	+	II	-	-
33	Myelomeningocele	LS	25	0	w	Induced abortion	+	II	+	+
34	Myelomeningocele	LS	u	5w	m	Meningoencephalitis	+	II	+	+
35	Operated	LS	u	3w	m	u	+	II	+	+
36	Myeloschisis	LS	36	1h	w	Respiratory insufficiency	+	-	-	-
37	SBA	u	19	0	m	Induced abortion	+	-	-	-
38	Myelomeningocele	S	24	0	w	Induced abortion	+	-	-	-
39	Myelomeningocele	u	15	0	u	Induced abortion	-	-	+	+
40	Myelomeningocele	LS	u	4w	w	u	+	II	-	-
41	Myelomeningocele	LS	31	30min	w	Induced abortion (survived for 30 minutes)	+	II	+	+
42	Myelomeningocele	u	u	36y	w	u	+	-	-	-
43	Myeloschisis	TLS	20	0	w	Induced abortion	-	-	+	+
44	Myeloschisis	LS	26	0	w	Induced abortion	+	-	-	-
45	SBA	LS	36	0	m	Maternal complications	+	-	+	+
46	Myeloschisis	LS	17	0	w	Induced abortion	-	-	+	+
47	Myeloschisis	TL	24	0	m	Induced abortion	+	-	+	+
48	SBA and SBO	LS+C	19	0	w	Induced abortion	+	-	-	-
49	SBA	LS	20	0	w	Induced abortion	+	II	-	-
50	Myeloschisis with additional encephalocele	TL	19	0	m	Maternal complications	-	III	+	+
51	Myeloschisis	TL	25	0	w	Induced abortion	+	-	-	-
52	Myeloschisis	L	40	2h	m	Respiratory insufficiency	+	-	+	+
53	Myeloschisis	LS	20	0	w	Induced abortion	-	-	-	-
54	SBA	LS	19	0	m	Induced abortion	-	-	-	-
55	Operated	L	u	1y	m	Meningoencephalitis	+	II	-	-
56	Myelomeningocele	L	26	10h	w	Induced abortion (survived for 10 hours)	+	II	+	+
57	Myelomeningocele	LS	u	2w	w	Respiratory insufficiency	+	II	-	-
58	SBA	LS	25	8min	m	Respiratory insufficiency	-	-	-	-
59	SBA	LS	u	5w	m	Respiratory insufficiency	+	-	+	+
60	SBA	LS	23	0	m	Maternal complications	-	-	+	+
19	SBA	T	u	1w	w	u	+	II	-	-
29	Myeloschisis	LS	20	0	w	Induced abortion	-	II	-	-
63	Myeloschisis	TL	24	0	m	Induced abortion	-	-	+	+
64	Myelomeningocele	LS	u	1d	w	Cardiac insufficiency	-	-	+	+
65	Myeloschisis	TL	28	0	w	u	-	-	+	+

(continued)



Case	Spina Bifida and Additional CNS Malformations	Lesion Level	Born in gw	Postnatal Age	Sex	Cause of Death	Hydrocephalus	Chiari Malformation	Syndromic
66	Myelomeningocele with additional encephalocele	LS	22	0	u	u	+	-	-
67	Myelobschisis	L	26	0	w	Induced abortion	+	II	-
68	Myelobschisis	L	20	0	m	Induced abortion	+	-	-
69	Myelobschisis	LS	23	0	u	Induced abortion	+	-	-
70	SBA	u	17	0	u	Induced abortion	+	-	-
71	Myelomeningocele	TL	u	2w	w	Meningoencephalitis	+	II	-
72	Myelobschisis	L	23	0	u	Induced abortion	-	-	-
73	SBA	LS	21	0	m	Induced abortion	+	-	+
74	SBA with additional holoprosencephaly	LS	30	0	m	Maternal complications	+	-	+
75	Myelobschisis	TLS	20	0	w	Induced abortion	+	-	+
76	Myelobschisis with additional microcephaly	L	31	1min	m	Respiratory insufficiency	-	-	Potter sequence +
77	SBA	LS	20	0	m	Induced abortion	+	-	+
78	Myelobschisis with additional anencephaly	C	15	0	w	u	-	-	-
79	Operated	L	u	14y	w	Renal failure	+	II	-
SBO1	SBO and SBO	CT + S	34	3min	m	Respiratory insufficiency	-	-	+
SBO2	SBO	S	40	0	w	Maternal complications	-	-	-
SBO3	SBO	L	23	0	m	Induced abortion	-	-	+
SBO4	SBO	u	26	0	u	Induced abortion	-	-	-
SBO5	SBO	TL	19	0	m	Induced abortion	-	-	-
SBO6	SBO	S	21	0	m	Induced abortion	+	-	-
SBO7	SBO	L	40	0	w	Maternal complications	-	-	+
U1	u with additional microcephaly	C	23	0	w	Induced abortion	-	-	+
U2	u	u	23	0	m	Induced abortion	+	-	-
U3	u	u	16	0	u	Induced abortion	-	-	-
U4	u	S	37	1h	m	Respiratory insufficiency	-	-	+

CNS, central nervous system; gw, gestational week; SBA, Spina bifida aperta; SBO, Spina bifida occulta; u, unknown; C, cervical; CT, cervicothoracic; T, thoracic; TL, thoracolumbar; TLS, thoracolumbosacral; L, lumbar; LS, lumbosacral; S, sacral; min, minutes; h, hour; d, day; w, weeks; y, years; m, male; f, female; -, occurrence of investigated finding; +, occurrence of investigated finding; II, Chiari II malformation; III, Chiari III malformation.



**FIGURE 2.** Schematic drawing of SB subtypes. **(A)** Spina bifida occulta: longitudinal section on top, transversal section below. **(B)** Myelocele longitudinal section on top, transversal section below. **(C)** Myelomeningocele longitudinal section on top, transversal section below. **(D)** Myeloschisis longitudinal section on top, transversal section below. In the SBA phenotypes **(B–D)**, skin transition zones can be described as follows: below the skin defect, the spinal cord (yellow) can be identified. As the meninges and consequently the subarachnoid space is not closed, cerebrospinal fluid is leaking. Lateral to the lesion, the zona epithelioserosa (ze, gray) follows. This zone contains leptomeninges covered by a thin layer of squamous epithelium and hence forms a mixed tissue of epidermal and mesenchymal cells. In the zona dermatica (zd, pink), there is only a thin horn layer and dermal appendages like hair, sweat, and sebaceous glands (Essbach, 1961); this tissue then passes over to normal skin coverage that can have a thicker keratin layer or hypertrichosis lateral to the lesion. Other tissues are marked with the following colors: dura (green), subarachnoid space (light blue), and ependyma (dark blue). To mark the tissues whenever possible, the same colors are used in the histological images in [Figure 3](#) and macroscopic pictures in [Supplementary Data Figure S2](#).

of missing histological material ( $n = 17$ ) or misleading information ( $n = 4$ ). Six cases (6.7%, see [Supplemental Information](#)) received a neurosurgical intervention, and the limited dorsal myeloschisis present in one case (1.1%) depicts a SBA subtype that will be described later.

We further analyzed the localization of SB within the spine. In 74 of 90 cases (82.2%), the SB affected the lower spine (thoracolumbar to sacral lesion level), while the upper spine (cervical or thoracic lesion level) was affected in only 3 cases (3.3%). Three cases (3.3%) had multiple defects (myeloschisis and SBO, unspecified SBA and SBO, and SBO in 2 different levels), and in one case (1.1%), the whole spine was affected by a myeloschisis. In 9 cases (10.0%), the lesion level remained unknown.

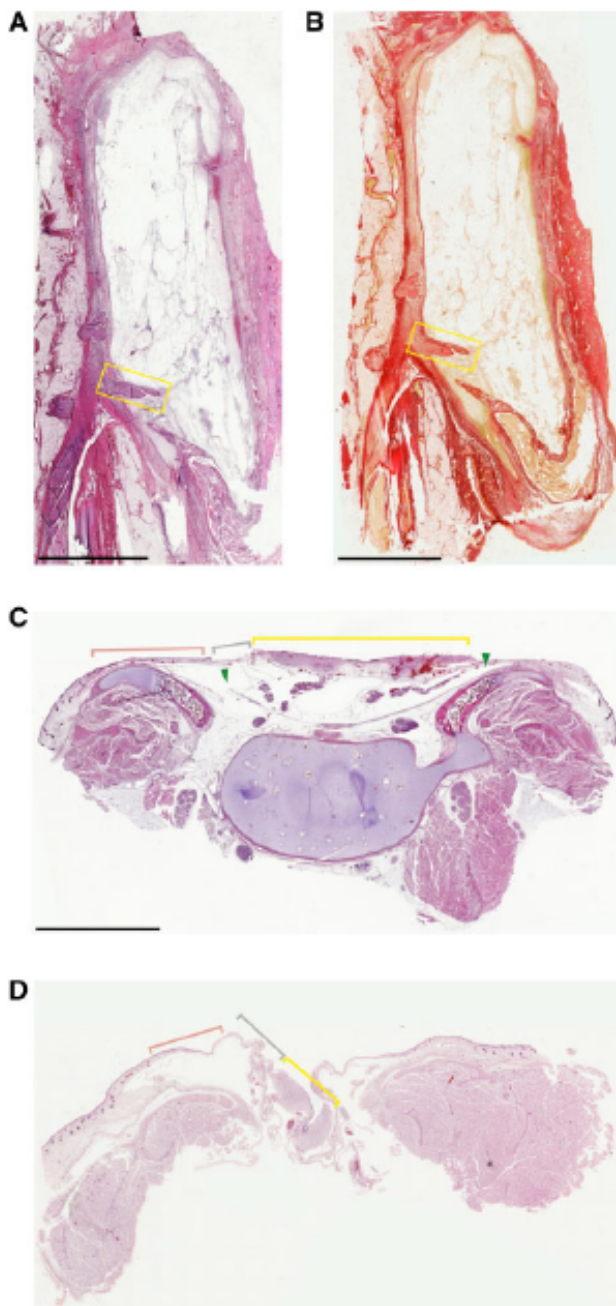
### High Incidence of Isolated Myeloschisis in the Lower Spine

To address the association between the presence of particularly severe malformations and myeloschisis, often reported in the literature (3, 4, 8), we studied the extent of myeloschisis cases as well as associated cranial NTDs in these

cases. In our cohort, 22 of the 28 myeloschisis cases (78.6%) showed a SBA of the lower spine only without additional cranial NTD. Anencephaly as a severe form of cranial NTD was only present in one case with cervical myeloschisis.

### Errors in SB Phenotype Nomenclature

To investigate the extent of an imprecise nomenclature of SB phenotypes, we compared the initial diagnosis of each case according to the neuropathological report with our diagnosis based on the definitions stated above. Indeed, the initial diagnosis had to be changed or specified in about a third of all cases ( $n = 31$ , 34.3%, [Supplementary Data Fig. S3A](#)). Most frequently, we clarified the use of the terms “rachischisis” and “myeloschisis.” The term, “rachischisis” is used by general pathologists to describe the autopsy finding of an open back in general but it is also used in neuropathological reports with a vague definition for a large SB (4), or synonymously with our definition of myeloschisis (16). Of all 27 cases with the initial unspecific diagnosis of rachischisis, we only found an open neural plate in 18 cases (66.7%), indicating that the terms rachischisis and myeloschisis are not interchangeable. Of 28



**FIGURE 3.** Histology of myelomeningocele and myeloschisis. **(A)** Longitudinal section of a 9-week old case with lumbosacral myelomeningocele (H&E, 10 mm). **(B)** Same section as in Figure 3A with staining for connective tissue (Sirius red, 10 mm). **(C)** Transversal section of a thoracolumbar myeloschisis case (gw 24) in the typical open-book configuration. The vertebral arch is bending in the opposite direction and nerve roots are elongated (H&E, 5 mm). **(D)** Transversal section of a lumbar myeloschisis case (gw 20) with the spinal cord opened in V-shape (H&E, 2 mm). Colors are the same as in Figure 2: spinal cord (yellow), Zona epithelioserosa (gray), Zona dermatica (pink), and dura (green).

myeloschisis cases, the neural plate was initially only described in 18 cases (64.3%, [Supplementary Data Fig. S3B](#)). Even though this should be a main issue when analyzing the spinal cord of SB cases histologically, in the remaining 10 cases (35.7%) the striking finding of a neural plate was not identified in the original histological report. Thus, myeloschisis is an underreported diagnosis in our cohort, given that this phenotype is often subsumed under other terms and due to a lack of attention for this finding in the neuropathological examination.

Rachischisis and other terms mentioned above are less frequently used in current literature but failure to distinguish between myelomeningocele and myeloschisis is common; this was the most frequent source of error in up-to-date histological SB descriptions ([3, 5, 7–10](#)). Nevertheless, these 2 phenotypes can be clearly distinguished under the microscope. In myelomeningocele cases, the longitudinal section shows an eponymous herniating sac that consists of a cerebrospinal fluid-filled space and contains parts of the spinal cord ([Figs. 2 and 3A, B](#)). The characteristic feature of myeloschisis is the open neural plate with ependyma forming the outer layer as a result of missing neurulation ([Figs. 2 and 3C, D](#)). The neural plate contains normal configured neurons, but sometimes it is malformed and hemorrhagic ([Fig. 3C](#)). In cases where the bony spine is also histologically preserved the nerve roots are elongated and the vertebral arch is wide open or even bends in the wrong direction ([Fig. 3C](#)). Also, the dura is broadly opened and laterally passes over into the skin. In some cases, the neural plate was not flattened entirely but rather open in a “v” shape ([Fig. 3D](#)). It is important to note that the neural plate can also be protruded due to the pressure of the cerebrospinal fluid, and then macroscopically may be misinterpreted as a cele.

### Additional Errors in Naming an SBA Phenotype Due to Transition Forms and the Parallel Occurrence of Various SBA Types

Besides the classification errors in naming the SBA phenotype delineated above, errors in naming the correct SBA phenotype can also occur due to the presence of SBA phenotype transition forms or the occurrence of different SBA subtypes in an individual. The latter can occur at various spinal levels or directly next to each other. For example, [Supplementary Data Figure S4A](#) shows the myeloschisis phenotype (also pictured in [Fig. 3C](#)), whereas the next spinal level ([Supplementary Data Fig. S4B](#)) shows a closed spinal cord. If only the latter specimen had been sectioned and analyzed, this case would be incorrectly diagnosed. Therefore, it is important to sample histological material from the correct level and always classify the SB according to the most severe phenotype.

In our cohort, we also identified cases that could not be classified easily. In one myelomeningocele case, the actual cele was formed by thickened skin and connective tissue ([Supplementary Data Fig. S4C](#)). Here the dura was open in a v shape, nevertheless, the spinal cord was closed. This probably represents a mixed form of myelomeningocele and myeloschi-

sis. It also shows that potentially the neural tube and the meninges can perform neurulation independently. The entire tissue showed pronounced signs of inflammation, and this patient died of meningoencephalitis. Consequently, it is also possible that this region was secondarily malformed due to an inflammatory process.

Also, some special types of myeloschisis occurred in the study cohort. Two cases showed a spinal cord embedded into the skin or lining on top; however, in these cases, the central canal was closed (Supplementary Data Fig. S4D). Other levels of these cases showed the typical myeloschisis phenotype; therefore, myeloschisis with a closed central canal may form a transitional phenotype converting into the normal spinal cord cranial or caudal to the lesion. Two other myeloschisis cases had a duplicated spinal cord, whereby one spinal cord had completed neurulation and the other one was missing the neural tube closure but rather showed the typical myeloschisis phenotype with an ependymal lining on the surface (Supplementary Data Fig. S4E). We classified these cases as myeloschisis, as we considered the most severe phenotype. One case was constituted as limited dorsal myeloschisis (Supplementary Data Fig. S4F). This SBA subtype has a characteristic stalk with dysplastic glial tissue connecting the cerebrospinal fluid space to the skin lesion (17).

### Misuse of the Term Area Medullovasculosa for Neural Plate or Spinal Cord in Myelomeningocele

We further addressed the histological findings of area medullovasculosa and compared them with findings in the literature. The term area “medullovasculosa” is analogous to the term “area cerebrovasculosa” to depict the cranial protrusion of disorganized neuroepithelial tissue in anencephaly (4). In both, the histological findings of malformed neural tissue with ganglion and glial cells are interspersed with abundant pathological vessels. Because they are capillaries, they are thin-walled and their sinusoid structure rarely shows signs of bleeding (Detail in Supplementary Data Fig. S5A) (4). Sometimes the area medullovasculosa is described as the “cele surface of myelomeningocele” cases (4); in contrast, other authors use this term equivalent to the medullary plate of myeloschisis cases (16). In our cohort, the neural plate could be clearly delineated from the area medullovasculosa in the histological specimen since the neural plate showed a solely neural tissue and no severe malformation. The ependymal lining as the characteristic feature of the neural plate was present in all myeloschisis cases. The area medullovasculosa (Supplementary Data Fig. S5A, B) was found next to the particular SB level and therefore is a histological finding that is not characteristic for a particular SBA subtype and should not be mistaken for a neural plate.

### Reporting of Further Spinal Malformations Cranial and Caudal to the Lesion Level

The occurrence of additional malformations of the spinal cord in other segments, which is not relevant for the SB

classification, was evaluated in 56 cases. This may be relevant for surgical management and therefore for the outcome in those patients. In 19 cases (33.9%), multiple central canals were present (Supplementary Data Fig. S6A), and hydromyelia occurred in 21 cases (37.5%, Supplementary Data Fig. S6B, C). Apart from these enlargements of the inner cerebrospinal fluid space, the outer space could also be extended, leading to a detachment of the meninges from the spinal cord (Supplementary Data Fig. S6B). Syringomyelia (Supplementary Data Fig. S6C, D) was present in 6 cases (10.7%), and in 2 of them, the cyst of the spinal cord was already present at gestational week 19. Duplication of parts of the spinal cord was present in 9 cases (16.1%).

### Excess Formation of the Ependyma and Disturbed Embryonal Differentiation as Potentially Additional Mechanisms of SB

Apart from the multiplication of the central canal, 6 cases (6.7%) showed additional ependymal bands in the outer cerebrospinal fluid space. It was striking that the central canal was branched and elongated rather than circularly enlarged in some cases with hydromyelia (Supplementary Data Fig. S6E, F). In one case, the ependyma was stratified and appeared in clusters, possibly as a sign of regeneration (Supplementary Data Fig. S6E). The myeloschisis cases also had more ependyma covering the open neural plate than would be necessary to form the central canal.

Not only the neural tissue of SB cases was suspicious. Twelve SBA cases showed hypertrichosis laterally to the lesion (13.3%), a feature that is reported to characteristically cover SBO in the affected levels. Apart from this abnormality of the ectoderm, the mesoderm was also affected. The skin coverage sometimes lay directly above the vertebral body. In the latter cases, there was no dural sac (Supplementary Data Fig. S6G). Limited dorsal myeloschisis in one case presented another type of incomplete segregation of different tissues. Here, there was no separation of the neural crest and the surface ectoderm, and a fibroneural stalk connected the neural tube with the skin (Pang et al., 2013).

## DISCUSSION

Here, we report on the histological phenotype of a cohort of 90 SB cases and highlight the precise distinctions among SB subtypes. We propose a classification of SB phenotypes into SBO and the 3 SBA subtypes meningocele, myelomeningocele, and myeloschisis.

This study is the first to identify myeloschisis as a widespread rather than a rare finding in SB patients (6, 9, 10, 13). Myeloschisis (31.1%) occurred more frequently than myelomeningocele (23.3%) in our cohort. This underlines that SBA cannot be used as a synonymous term with myelomeningocele as usually done in the literature (3, 5, 7–11). Because a high percentage of cases in our study deceased prenatally, we compared the rates for myeloschisis and myelomeningocele to prenatal radiological and intrauterine surgery studies of affected fetuses. In the literature, the rate for myelomeningocele is 67%–96% (18–22) versus 43% in our cohort and that of myelo-

schisis (often called myelocele) is 4%–33% (18–22) versus 57% in our study. Thus, the distribution varies widely among different studies, which could result from classification discrepancies, true differences in SBA subtype incidence and/or differences in diagnostic depth. The proportion of myeloschisis cases in our study is higher than that usually reported, possibly due to a more detailed neuropathologic examination, which is the essential for identifying the presence of a neural plate in myeloschisis cases. In contrast, radiological techniques mainly focus on the presence or absence of a cele, the latter indicating myeloschisis.

The imprecise nomenclature of SB phenotypes appears to be a universal problem, not only in our cohort where the diagnosis had to be corrected in a third of all cases, but also when applying our classification to further cases presented in the literature (3, 5, 7–15). Particularly, the term myeloschisis is often considered as a subform of the myelomeningocele phenotype (7, 9–11, 23). This is problematic, as in these 2 SB subtypes—one with a closed spinal cord and one with a neural plate—the timepoint of affected mechanisms in embryology differs. In about one-third of the myeloschisis cases in our cohort, the neural plate was not diagnosed before, and in the other two-thirds an identified neural plate was misnamed or summarized into other phenotypes. These 2 factors—more importantly the terminological imprecision—lead to the fact that myeloschisis is rarely described and probably underreported in other patients' collectives. Also, we recommend using the term myeloschisis rather than rachischisis. The term myeloschisis clearly indicates that the spinal cord (“myelon”) is affected by the cleft (“schisis”). It also avoids misunderstanding seen with the term rachischisis, which is used frequently as an umbrella term for open back malformations. Furthermore, Friede and coworkers (4) suggested that “SB,” in contrast to “rachischisis,” should be used for more localized defects. However, as the lesion level of more than three-fourths of myeloschisis cases in our cohort was limited to a few segments in the SB, typically the lower spine, this distinction regarding the size of the defect seems obsolete. Furthermore, the term myelocele for myeloschisis, (which is widely used in prenatal diagnostics), should be avoided because there characteristically is no “cele.” Particularly in times of intrauterine SB surgery and next-generation sequencing techniques, a precise naming for a SB phenotype with a neural plate is important to explicitly describe the surgery region and/or the phenotype associated with a particular genotype.

The distinction between myeloschisis and myelomeningocele can have a clinical impact but most studies do not differentiate between these 2 subtypes (18). However, some studies bring up important aspects that highlight the differences between myeloschisis and myelomeningocele regarding neurosurgical aspects, radiological findings, and clinical implications.

Myeloschisis without surgical repair was a lethal condition in our cohort and therefore we underline the importance of this phenotype in prenatal diagnostics and consequently intrauterine surgery. In cases of myeloschisis, closing the tissue above the defect is reported to be difficult, a situation that in most cases requires a graft (24). Only one study focusing on in utero repair of open NTDs differentiated between myelome-

ningocele and myeloschisis revealed a difference in the occurrence of Chiari II malformation, that is, a malformation of the posterior fossa leading to hindbrain herniation (22). Myeloschisis cases preoperatively had a more severe hindbrain herniation and smaller supratentorial cerebrospinal fluid space (22). Hindbrain herniation resolved in 96% of all patients (SBA subtype not stated) in neonatal follow-up MRIs (22). Other fetal MRI studies also showed higher incidence and higher severity of Chiari II malformation for myeloschisis cases (18, 19). They further highlighted that myelomeningocele sac size inversely correlated with hindbrain herniation, suggesting a protective function of large myelomeningoceles against hindbrain herniation (18, 19). Because one main goal of prenatal surgery is to decrease the size of hindbrain herniation, (as well as cases with high-grade Chiari II malformation) (25), it seems that prenatal repair in myeloschisis cases may have a greater benefit.

In addition to these considerations regarding surgical management of SBA cases, the described differences in the posterior fossa for myeloschisis and myelomeningocele may also have an impact on diagnostics. The early prenatal ultrasound-based diagnosis of SBA in the first trimester is focused on the examination of the posterior fossa possibly leading to hindbrain herniation in SBA patients and not on the actual spinal defect which in most cases cannot be examined in very early weeks of pregnancy (26–29). Therefore, a possibly stronger hindbrain herniation in myeloschisis cases—as indicated by studies described before—may also be important for prenatal counseling.

Clinical data show that SBA cases without a covering membrane or a sac (indicating myeloschisis regarding our classification) have a higher incidence of high-risk bladder dysfunction and scoliosis, as well as a positive correlation with independent ambulation after prenatal surgery (30, 31). Another important aspect concerning the clinical outcome of SB patients is the presence and severity of cerebral malformations. There is only one known study on brain malformations distinguishing between myelomeningocele and myeloschisis. In the small cohort of this study, no significant difference between both entities was investigated (32). As studies demonstrated that the occurrence of brain malformations has a high impact on the cognitive performance of SB patients (33–36), further studies distinguishing between SBA subtypes need to assess this important issue. All in all, precise classification and further distinction between myelomeningocele and myeloschisis, for example, in intrauterine surgery, radiological, and clinical studies of affected patients are needed.

The histological examination of SB cases additionally showed that the identification of an area medullovasculosa should not lead to the diagnosis of myeloschisis. This phenotype can only be diagnosed if the spinal cord is present in an open book formation and covered with ependymal lining. In our cases, the neural plate was—in contrast to other histological descriptions (4, 16)—not seriously malformed or rudimentary and consisted of normally configured neurons. Therefore, from our perspective, area medullovasculosa and neural plate depict different histological findings.

SB patients often showed additional spinal cord abnormalities. The prevalence of hydromyelia was lower than in

other studies (38% vs 68%–77%) (37, 38) but comparable to the findings of Emery and Lendon (29%) (11). The prevalence of multiple central canals reported in this study (34%) is in line with previous reports (27% duplication, 15% >2 central canals) (11). The distribution of SB cases with syringomyelia varies widely between studies (4%–36%) (11, 37, 38), but our study is the first to describe syringomyelia in early fetal development in gestational week 19. We found a lower rate of duplications of the spinal cord (16%) than that previously reported (25%–52%) (11, 37, 38), which could result from differences in sampling levels in the autopsy and the sampling of only the level of the lesion. Thus, we also could not specify the malformations as either diplomyelia (additional accessory spinal cord) or diastematomyelia (forking of the spinal cord usually with a bony spur) (39).

Excess formation of ependyma, whether as a large ependymal layer in myeloschisis cases, a more elongated and branched than a circularly extended central canal in cases with hydromyelia or additional ependymal bands was striking in our cohort. Therefore, we suppose that ependyma possibly plays a role in the pathomechanism of SB. Also, disturbed differentiation of mesodermal tissue may interact in the embryogenesis of SB. This hypothesis is underlined by common neuromesodermal progenitor cells (40), the association of lipomas with SB (8), and abnormalities of the dura or the SB phenotype limited dorsal myeloschisis in this study. Apparently, neurulation is not an isolated process of the neural tube.

Syndromic SB was present in 44% of the evaluated cases, that is, more frequently than in comparable studies (9%–35%) (14, 23, 41–47). In most cases, we could not identify a definite syndrome as other authors did for a high percentage of syndromic cases (23, 41–43); however, the most frequently affected organ systems are consistent with other cohorts (14, 42–46). This probably results from a lack of genetic diagnostics at the time that our cases were autopsied.

A general limitation of this study is the incomplete histology and the unsystematic selection of histological specimens. In addition, monocentric study design that does not include harmonic ethnic group distribution. Moreover, current recommendations for folic acid supplementation may influence the incidence of SB phenotypes. The characteristics of liveborn cases are also highly affected by improved and earlier intrauterine diagnostics.

In conclusion, we suggest a SB classification that includes SBO and the 3 SBA subtypes, that is, meningocele, myelomeningocele, and myeloschisis, based on histological findings. This classification can also be applied to radiological imaging assessments and its consistent use will improve the interdisciplinary work of all specialties dealing with affected individuals. In addition, the dramatic changes in next-generation sequencing techniques will continue to identify genetic NTD entities and will likely open a new classification system. We are convinced that the combination of precise, standardized, and detailed neuropathological description of SB subtypes with systematic genetic work-up will improve the identification of specific phenotypes. This is an important step in improving subtype-specific therapeutic approaches.

## ACKNOWLEDGMENTS

We thank Prof. Hummel for his support in the project execution. We also thank Dr. Volker Meske for technical assistance regarding the scanning and Ms. Corinna Naujok for her help with Figure 2.

## REFERENCES

1. European surveillance of congenital anomalies. <https://eu-rd-platform.jrc.ec.europa.eu/eurocat/eurocat-data/prevalence>. Accessed October 20, 2019.
2. Khoshnood B, Loane M, de Walle H, et al. Long term trends in prevalence of neural tube defects in Europe: Population based study. *BMJ* 2015;351:h5949
3. Copp AJ, Stanier P, Greene ND. Neural tube defects: Recent advances, unsolved questions, and controversies. *Lancet Neurol* 2013;12:799–810
4. Friede RL. *Developmental neuropathology*. 2nd rev. and expanded ed. Berlin, New York: Springer-Verlag 1989.
5. Pike M. *Disorders of the Spinal Cord in Children*. London: Mac Keith Press 2013.
6. Mohd-Zin SW, Marwan AI, Abou Char MK, et al. Spina bifida: Pathogenesis, mechanisms, and genes in mice and humans. *Scientifica (Cairo)* 2017;2017:1–29
7. Golden JA, Harding BN. *Developmental neuropathology*. Basel, Switzerland: ISN Neuropath Press 2004.
8. Copp AJ, Adzick NS, Chitty LS, et al. Spina bifida. *Nat Rev Dis Primers* 2015;1:15007
9. Avagliano L, Parazzini C, Righini A, et al. Histopathology of Neural Tube Defects. In: *Histopathology*. Italy: SMGroup 2016.
10. Avagliano L, Massa V, George TM, et al. Overview on neural tube defects: From development to physical characteristics. *Birth Defects Res* 2019;111:1455–67
11. Emery JL, Lendon RG. The local cord lesion in neurospinal dysraphism (meningomyelocele). *J Pathol* 1973;110:83–96
12. Talwalker VC, Dastur DK. 'Meningoceles' and 'meningomyeloceles' (ectopic spinal cord). *Clinicopathological basis of a new classification*. *J Neurol Neurosurg Psychiatry* 1970;33:251–62
13. McComb JG. A practical clinical classification of spinal neural tube defects. *Childs Nerv Syst* 2015;31:1641–57
14. Nielsen LA, Maroun LL, Broholm H, et al. Neural tube defects and associated anomalies in a fetal and perinatal autopsy series. *APMIS* 2006;114:239–46
15. Jeelani Y, McComb JG. Congenital hydrocephalus associated with myeloschisis. *Childs Nerv Syst* 2011;27:1585–8
16. Essbach H. *Paidopathologie. Kyematopathien, Neogonopathien, Thelamonopathien*. Lehrbuch u. Atlas. Leipzig, 1961.
17. Pang D, Zovickian J, Wong ST, et al. Limited dorsal myeloschisis: A not-so-rare form of primary neurulation defect. *Childs Nerv Syst* 2013;29:1459–84
18. Nagaraj UD, Bierbrauer KS, Stevenson CB, et al. Myelomeningocele versus myelocele on fetal MR images: Are there differences in brain findings? *Am J Roentgenol* 2018;211:1376–80
19. Oliver ER, Heuer GG, Thom EA, et al. Myelomeningocele sac associated with worse lower-extremity neurological sequelae: Evidence for prenatal neural stretch injury? *Ultrasound Obstet Gynecol* 2020;55:740–6
20. Ghi T, Pitu G, Falco P, et al. Prenatal diagnosis of open and closed spina bifida. *Ultrasound Obstet Gynecol* 2006;28:899–903
21. D'Addario V, Rossi AC, Pinto V, et al. Comparison of six sonographic signs in the prenatal diagnosis of spina bifida. *J Perinat Med* 2008;36:330–4.
22. Rethmann C, Scheer I, Meuli M, et al. Evolution of posterior fossa and brain morphology after in utero repair of open neural tube defects assessed by MRI. *Eur Radiol* 2017;27:4571–80
23. Schoner K, Axt-Flidner R, Bald R, et al. Fetal pathology of neural tube defects—An overview of 68 cases. *Geburtshilfe Frauenheilkd* 2017;77:495–507
24. Heuer GG, Adzick NS, Sutton LN. Fetal myelomeningocele closure: Technical considerations. *Fetal Diagn Ther* 2015;37:166–71

25. Nagaraj UD, Bierbrauer KS, Zhang B, et al. Hindbrain herniation in Chiari II malformation on fetal and postnatal MRI. *Am J Neuroradiol* 2017;38:1031–6
26. Chen FC, Gerhardt J, Entezami M, et al. Detection of spina bifida by first trimester screening—Results of the prospective multicenter Berlin IT-study. *Ultraschall Med* 2017;38:151–7
27. Zhu X, Zhao S, Yang X, et al. First-trimester cranial ultrasound markers of open spina bifida. *J Ultrasound Med* 2020; [Epub ahead of print]
28. Sirico A, Raffone A, Lanzone A, et al. First trimester detection of fetal open spina bifida using BS/BSOB ratio. *Arch Gynecol Obstet* 2020;301:333–40
29. Orlandi E, Rossi C, Perino A, et al. Prospective sonographic detection of spina bifida at 11–14 weeks and systematic literature review. *J Matern Fetal Neonatal Med* 2016;29:2363–7
30. Farmer DL, Thom EA, Brock JW 3rd, et al. The management of myelomeningocele study: Full cohort 30-month pediatric outcomes. *Am J Obstet Gynecol* 2018;218:256.e251–256.e213.
31. Chao TT, Dashe JS, Adams RC, et al. Fetal spine findings on MRI and associated outcomes in children with open neural tube defects. *Am J Roentgenol* 2011;197:W956–61
32. Kawamura T, Morioka T, Nishio S, et al. Cerebral abnormalities in lumbosacral neural tube closure defect: MR imaging evaluation. *Childs Nerv Syst* 2001;17:405–10
33. Schneider J, Mohr N, Aliataki N, et al. Brain malformations and cognitive performance in spina bifida. *Dev Med Child Neurol* 2020; [Epub ahead of print]
34. Hampton LE, Fletcher JM, Cirino PT, et al. Hydrocephalus status in spina bifida: An evaluation of variations in neuropsychological outcomes. *J Neurosurg Pediatr* 2011;8:289–98
35. Vinck A, Nijhuis-van der Sanden MW, Roeleveld NJ, et al. Motor profile and cognitive functioning in children with spina bifida. *Eur J Paediatr Neurol* 2010;14:86–92
36. Jenkinson MD, Campbell S, Hayhurst C, et al. Cognitive and functional outcome in spina bifida-Chiari II malformation. *Childs Nerv Syst* 2011;27:967–74
37. Cameron AH. The Arnold-Chiari and other neuro-anatomical malformations associated with spina bifida. *J Pathol Bacteriol* 1957;73:195–211
38. Gilbert JN, Jones KL, Rorke LB, et al. Central nervous system anomalies associated with meningocele, hydrocephalus, and the Arnold-Chiari malformation: Reappraisal of theories regarding the pathogenesis of posterior neural tube closure defects. *Neurosurgery* 1986;18:559–64
39. Horii A. Dimyelia, disastematomyelia, and diplomyelia. *Clin Neuropathol* 1988;7:314
40. Henrique D, Abranches E, Verrier L, et al. Neuro-mesodermal progenitors and the making of the spinal cord. *Development* 2015;142:2864–75
41. Ceylaner S, Ceylaner G, Guneyli I, et al. Postmortem evaluation of 220 prenatally diagnosed fetuses with neural tube defects: Detection of associated anomalies in a Turkish population. *Prenat Diagn* 2006;26:147–53
42. Stevenson RE, Seaver LH, Collins JS, et al. Neural tube defects and associated anomalies in South Carolina. *Birth Defect Res A* 2004;70:554–8
43. Bupp CP, Sarasua SM, Dean JH, et al. When folic acid fails: Insights from 20 years of neural tube defect surveillance in South Carolina. *Am J Med Genet A* 2015;167:2244–50
44. Kallen B, Robert E, Harris J. Associated malformations in infants and fetuses with upper or lower neural tube defects. *Teratology* 1998;57:56–63
45. Amari F, Junkers W, Hartge D, et al. Prenatal course and outcome in 103 cases of fetal spina bifida: A single center experience. *Acta Obstet Gynecol Scand* 2010;89:1276–83
46. Toru HS, Samhal CY, Uzun OC, et al. Associated anomalies with neural tube defects in fetal autopsies. *J Matern Fetal Neonatal Med* 2016;29:798–802
47. Ekin A, Gezer C, Taner CE, et al. Chromosomal and structural anomalies in fetuses with open neural tube defects. *J Obstet Gynaecol* 2014;34:156–9

## **Lebenslauf**

Mein Lebenslauf wird aus datenschutzrechtlichen Gründen in der elektronischen Version meiner Arbeit nicht veröffentlicht.





## Komplette Publikationsliste

- Radke J, Koch A, Pritsch F, Schumann E, Misch M, Hempt C, Lenz K, Löbel F, **Paschereit F**, Heppner FL, Vajkoczy P, Koll R, Onken J. Predictive MGMT status in a homogeneous cohort of IDH wildtype glioblastoma patients. *acta neuropathol commun* 7, 89 (2019). <https://doi.org/10.1186/s40478-019-0745-z>  
Impact Factor: 15.872
- Schindelmann KH, **Paschereit F**, Steege A, MD, Stoltenburg-Didinger G, MD, PhD, Kaindl AM, MD, PhD, Systematic Classification of Spina Bifida, *Journal of Neuropathology & Experimental Neurology*, 2021; nlab007, <https://doi.org/10.1093/jnen/nlab007>  
Impact Factor: 2.923
- **Paschereit, F.**, Schindelmann, K. H., Hummel, M., Schneider, J., Stoltenburg-Didinger, G., & Kaindl, A. M. (2022). Cerebral Abnormalities in Spina Bifida: A Neuropathological Study. *Pediatric and developmental pathology : the official journal of the Society for Pediatric Pathology and the Paediatric Pathology Society*, 25(2), 107–123. <https://doi.org/10.1177/10935266211040500>  
Impact Factor: 2.266

## Danksagung

Ich möchte mich bei all den bemerkenswerten Wissenschaftler:innen und Kliniker:innen bedanken, die mir einen Einblick in die wissenschaftliche Praxis ermöglicht und mich jederzeit unterstützt haben.

Ich danke meiner Betreuerin Prof. Dr. Angela Kaindl herzlichst dafür, dass sie die Arbeit möglich gemacht hat und mir einen Platz in Ihrer Arbeitsgruppe geschaffen hat. Die stetige Erreichbarkeit und Unterstützung in meiner jungen wissenschaftlichen Karriere mit außerordentlichen Korrekturen und Hilfestellungen habe ich sehr zu schätzen gewusst. Nur durch den regen Austausch war meine Arbeit so reibungslos möglich.

Insbesondere möchte ich mich auch bei meiner Zweitbetreuerin Prof. Dr. Gisela Stoltenburg für ihre außergewöhnliche Betreuung und Unterstützung in meinem Werdegang bedanken. Ich habe die vielen Anregungen genauso wie die große Leidenschaft zur wissenschaftlichen Arbeit sehr geschätzt. Vielen Dank, dass jederzeit Platz für meine Ideen und Sorgen gefunden wurde und, dass sich während der Promotion eine so tolle Freundschaft entwickelt hat.

Ich danke dem gesamten Team des Instituts für Zell- und Neurobiologie für die kontinuierliche Unterstützung und den reibungslosen Ablauf meiner Promotionsarbeit. Für die Einarbeitung in die Methodik möchte ich Ethiraj Ravindran, Nadine Kramer und Jessica Fassbender danken. Ebenso danke ich Frau Dorothea Krupke für Ihre schnelle und präzise Unterstützung bei der Zubereitung von histologischen Schnitten.

Ich möchte mich herzlichst bei Kim Schindelmann bedanken, mit der ich die Zeit im Labor zum großen Teil geteilt habe und die mir besonders den Anfang der Promotion durch eine gemeinsame Einarbeitung und den regen Austausch leichter gemacht hat.

Ich danke ebenso den Mitarbeitern des Instituts für Neuropathologie und Pathologie, die in den Jahren 1974-2000 die Befunde von Föten mit Spina bifida genau analysiert und dokumentiert haben. Ohne die umfassende Sammlung und Aufarbeitung von Proben damals wäre meine Arbeit nicht möglich gewesen. Ebenso danke ich den Mitarbeiter:innen der Biobank der Charité (ZeBanC), vor allem Prof. Dr. Michael Hummel und Frau Dr. Alexandra Steege, für die Zusammenarbeit und die Bereitstellung und den Erhalt der

Proben. Mein außerordentlicher Dank geht zudem an die Familien der Patientinnen und Patienten, die mir durch ihr Einverständnis diese Arbeit ermöglicht haben.

Ich danke auch Herrn Dr. Meske für seine Hilfe und Einführung in die Verwendung eines sehr neuen hochauflösenden Scanners für histologische Proben, wodurch mir die Einbindung von bemerkenswerten Abbildungen der histologischen Präparate in unserer Publikation ermöglicht wurde.

Zuletzt mochte ich all den Menschen in meinem Umfeld für die Unterstützung in den letzten Jahren danken.

