Zur pathologischen Anatomie d. Stutenuterstockes.

Berlin 1911.

Berlin 1911

V

Aus dem pathologischen Institut der Königl. Tierärztlichen Hochschule zu Berlin (Leiter: Geh. Reg.-Rat Prof. Dr. W. Schütz).

Zur pathologischen Anatomie des Stuteneierstockes.

Inaugural-Dissertation

zur Erlangung

der Würde eines Doctor medicinae veterinariae

der

Königlichen Tierärztlichen Hochschule zu Berlin

vorgelegt von

Rudolf Burghardt,

Veterinär im 3. Garde-Feldartillerie-Regiment.

Mit 2 Abbildungen im Text.

Berlin 1911.

Druck von L. Schumacher, N. 24.

Aus dem pathologischen Institut der Königl. Tierärztlichen Hochschule zu Berlin (Leiter: Geh. Reg.-Rat Prof. Dr. W. Schütz).

Zur pathologischen Anatomie des Stuteneierstockes.

Inaugural-Dissertation

zur Erlangung

der Würde eines Doctor medicinae veterinariae

der

Königlichen Tierärztlichen Hochschule zu Berlin

vorgelegt von

Rudolf Burghardt,
Veterinär im 3. Garde-Feldartillerie-Regiment.

Mit 2 Abbildungen im Text.

Berlin 1911.
Druck von L. Schumacher, N. 24.

Gedruckt mit Genehmigung der Königlichen Tierärztlichen Hochschule zu Berlin.

Referent: Geh. Reg.-Rat Prof. Dr. Schütz.

Sonderabdruck aus dem Archiv f. wissensch. u. prakt. Tierheilkunde.
Band 37. 1911.

Meinen lieben Eltern

in Dankbarkeit

gewidmet.

In der Menschenheilkunde sind die Krankheiten des Ovariums, insbesondere die zystöse Entartung und chronische Entzündung desselben, durch zahlreiche Untersuchungen der vollen Erkenntnis recht nahe gebracht, wenn auch über die Art der Krankheitsentstehung noch einige Fragen nicht völlig geklärt sind. In der Tierheilkunde dagegen beschränken sich die Veröffentlichungen meist auf klinische Beobachtungen, während die Pathogenese, namentlich aber die pathologische Anatomie der Eierstöcke, bis jetzt fast völlig vernachlässigt wurde. Um die hier bestehende Lücke auszufüllen, sind eine Reihe von Untersuchungen erforderlich. Der Vorstand des pathologisch-anatomischen Institutes der tierärztlichen Hochschule zu Berlin, Herr Geheimer Regierungsrat Professor Dr. Schütz, beauftragte mich damit, die zystöse Entartung und die chronische Entzündung des Eierstockes des Pferdes näher zu studieren.

Für diese Anregung, sowie für die im pathologischen Institute stets aufs reichlichste genossene Gastfreundschaft bin ich Herrn Geheimrat Dr. Schütz und für die technische Anleitung auch den Assistenten des Institutes, namentlich Herrn Oberveterinär Dr. Hobstetter, der auch in liebenswürdiger Weise die photographischen Aufnahmen anfertigte, zu großem Danke verpflichtet.

A. Anatomie und Physiologie des Eierstockes.

Zunächst war erforderlich, daß ich mich mit der Beschaffenheit normaler Eierstöcke aufs beste vertraut machte.

In der Literatur finden sich darüber folgende Angaben:

Nach Ellenberger-Baum (35) sind die Eierstöcke bei jüngeren Pferden größer als bei älteren; sie wiegen bei letzteren je 40 bis 70 g, sind durchschnittlich

5 bis $8^1/_2$ cm lang und $2^1/_2$ bis 4 cm dick. Sie haben eine ovale, fast bohnenförmige Gestalt und besitzen ein kopfseitiges oder Eileiter- und ein schwanzseitiges oder Uterusende, eine dorsolaterale und eine ventromediale konvexe Fläche, einen dorsomedialen und ventrolateralen Rand. Am konvexen dorsomedialen Gekrösrande befestigen sich das Eierstocksband (Lig. ovarii proprium) und das Eierstocksgekröse (Lig. suspensorium oder Mesovarium) und treten die Gefäße ein und aus; am ventrolateralen freien Rand befindet sich ein schwacher Einschnitt, der in die kleine Ovulationsgrube führt; zuweilen geht ein kurzer Ovulationskanal vom Einschnitt zur Grube. Die beiden konvexen Enden sind frei. Die Eierstöcke sind von derber, fester Beschaffenheit und besitzen eine glänzende und meist glatte Oberfläche. Sie sind vom konvexen Rande aus bis zum Rand des genannten Einschnitts vom Bauchfell, das sich fest mit ihrer bindegewebigen Kapsel, der Albuginea, verbindet, überzogen. Neben der Ovulationsgrube befestigen sich einerseits die Fimbrien des Eileiters, der in der Eileiterfalte zum Gebärmutterhorn verläuft, und andererseits das Eierstocksband. Die Eileiterfalte und das Eierstocksband vereinigen sich am dorsalen Rande miteinander und bilden dadurch die ventral offene Eierstockstasche.

Die Eierstöcke liegen in der Lendengegend, dicht beckenwärts von den Nieren, 2 bis 3 Fingerbreiten kaudal von der letzten Rippe und sind durch das handbreite, bis zu den Nieren reichende Eierstocksgekröse, das eine Fortsetzung des breiten Gebärmutterbandes darstellt, an die Lendenmuskeln und Nieren und durch das Eierstocksband und die Eileiterfalte an das Gebärmutterhorn befestigt.

Ueber die innere Einrichtung der Säugetiereierstöcke im allgemeinen finden wir in den Histologien von Stöhr (19) und von Ellenbergerger-Günther (36) etwa folgendes.

Die Eierstöcke sind Drüsen, deren rundliche Hohlräume, die Follikel, keinen Ausführungsgang besitzen. Am ausgebildeten Eierstock unterscheidet man einen ei- bzw. follikelhaltigen Teil, die Parenchymschicht, und einen follikelfreien, aber gefäßreichen Abschnitt, die Gefäßschicht. Wegen ihrer Lage heißt ersterer auch Rindensubstanz und letzterer Marksubstanz. Die Grundlage beider Substanzen bildet Bindegewebe, das wegen seiner Eigentümlichkeit in der Rindensubstanz Rindenstroma genannt wird. Es bildet an der Oberfläche des Eierstocks eine follikelfreie Grenzschicht, die Tunica albuginea, deren freie Fläche das Keimepithel trägt. Das Keimepithel bedeckt die serosafreie Oberfläche des Eierstocks und besteht bei jungen Tieren aus einer einfachen Lage kleiner zylindrischer Zellen, die später häufig kubisch werden. Es geht einerseits in das Tubenepithel, andererseits in das Peritonealepithel über. Die Parenchymschicht enthält in ihrem gefäßhaltigen Stroma das eigentliche Parenchym, die Eifollikel, kuglige oder eiförmige Zellhäufchen, in denen je eine, bei den Fleischfressern öfters auch mehrere Eizellen liegen. Die Follikel kommen in großer Anzahl und sehr verschiedener, aber meistens mikroskopischer Größe vor, sie liegen zerstreut oder traubig angeordnet in den äußeren Schichten der Rindensubstanz und bilden eine bogenförmige Zone, die nur an der Eintrittsstelle der Gefäße fehlt. Die größeren Follikel liegen tiefer und die größten von 1 cm Durchmesser und darüber, makroskopisch sichtbaren Follikel reichen von der Marksubstanz bis zur Eierstocksoberfläche, diese unter Umständen noch hervorwölbend. Nur die erste Entwickelung der Eier vollzieht

sich in embryonaler Zeit, die weitere Ausbildung der Eier bis zur vollendeten Reife ist in jedem zeugungsfähigen Ovarium in allen Stadien zu beobachten. In der Embryonalzeit teilen sich viele Keimepithelzellen in zwei übereinander liegende Zellen, von denen die untere zum Primordialei mit großem Kern und Kernkörperchen wird, während die obere Zelle und die Nachbarzellen sich abflachen und das Ei rings umgeben. Solche Vorgänge sind selbst noch nach der Geburt zu beobachten. Allmählich rückt das Ei mit seinen Nachbarzellen in das Ovarialstroma hinab, und während das Keimepithel neue Ureier bildet, entstehen große Mengen von Eizellen mit indifferenten Zellen, die Eiballen (Einester, Eischläuche) heißen. Die Bildung der Eischläuche von seiten des Keimepithels dauert nur bis kurze Zeit nach der Geburt, da nach Untersuchungen von Harz das Keimepithel durch die sich zu einem Ganzen schließende Albuginea von den ernährenden Gefäßen abgeschnitten wird und in seiner Funktion leidet. Erneute Bildung von Eischläuchen kann nur statthaben, wenn z. B. zufällig durch eine Ovulation die Albuginea gesprengt ist.

In der Folgezeit wuchern die indifferenten Epithelzellen stark, und durch Bindegewebswucherungen wird jedes Ei isoliert, so daß daraus kuglige Körper, sogenannte Primärfollikel, entstehen. Jeder Primärfollikel besteht also aus der Eizelle, dem umgebenden Follikelepithel und einer bindegewebigen Hülle, der Theca folliculi. Letztere Haut besteht bei älteren Follikeln aus einer faserigen Tunica externa und einer an Zellen und Blutgefäßen reichen Tunica interna. Soweit sind es vorzugsweise fötale Vorgänge.

Alsdann werden die Follikelepithelzellen höher und mehrschichtig; das Ei wird größer, gewinnt eine exzentrische Lage und erhält eine fein radiärgestreifte Randschicht, die Zona pellucida oder Oolemma, die vom Follikelepithel gebildet ist. Mit dem Wachstum der Eizelle scheidet sich sein Ooplasma, indem der größte Teil zu dem krümligen Deutoplasma (Dotter) wird, und nur um den exzentrischen Kern und an der Oberfläche des Eies eine schmale Schicht von Eiprotoplasma bestehen bleibt. Der Eikern wird Keimbläschen genannt und enthält ein einziges Kernkörperchen, hier Keimfleck genannt. Mit der weiteren Entwickelung des Follikels bilden sich zwischen den stetig wuchernden Epithelzellen Lücken, die von einer wässerigen Flüssigkeit, dem Liquor folliculi, ausgefüllt sind. Der Liquor ist teils ein Transsudat der umgebenden Gefäße, teils ist er durch Verflüssigung einzelner Epithelzellen entstanden. Durch die fortschreitende Vermehrung der Flüssigkeit wird der Follikel schließlich in ein Bläschen umgewandelt, den Folliculus vesiculosus (Graafi). In diesem ist das Epithel an die Follikelwand und um das exzentrisch gelegene Ei gedrängt worden und bildet so die Membrana granulosa und den Cumulus oophorus. Die dem Ei zunächst liegenden Zellen sind radiär gestellt und bilden die Corona radiata. Die Theca folliculi wird innen von der strukturlosen Glashaut begrenzt. Hat der Bläschenfollikel seine vollkommene Reife erreicht, so platzt er an der Eierstocksoberfläche; das Ei mit der Corona radiata wird herausgeschleudert, während das übrige Follikelepithel erhalten bleibt. In den geplatzten Follikel findet eine Blutung statt und nach wenigen Tagen findet man an Stelle des Follikels den gelben Körper, Corpus luteum. Der gelbe Körper bildet sich, wenn keine Befruchtung eintritt, schnell zurück, Corpus luteum spurium, während er sich im anderen Falle jahrelang erhält, Corpus luteum verum. Er besteht anfangs aus einer Faserhaut, der ehemaligen Tunica externa der Theka,

und aus einer gelben Masse. Diese wird von großen, mit gelben Körnchen (kleinere oder größere fettähnliche Sekrettropfen) vollgepfropften Zellen, den Luteinzellen, gebildet, welche durch Vergrößerung und Wucherung des Follikelepithels (der Tunica interna nach Aschoff) entstanden sind. Die Luteinzellen werden von zarten, Blutgefäße führenden Bindegewebszügen umfaßt, die meist Abkömmlinge der Tunica interna (der Tunica externa nach Aschoff) der Theca folliculi sind. Diese Bindegewebszüge strahlen radiär auf ein Zentrum zu, wo sie zu einem luteinfreien, gallertigen Bindegewebskern verschmelzen, der anfangs noch in seiner Mitte — als Rest der Follikelhöhle — einen kleinen mit Blut- und Eiweißgerinnseln gefüllten Hohlraum einschließt. Dieser Hohlraum verschwindet nach und nach, ebenso die Schicht der Luteinzellen, so daß schließlich nur noch eine pigmententhaltende Narbe, das Corpus fibrosum bzw. candicans, zurückbleibt; aus diesem entsteht schließlich nach Entfärbung das Corpus albicans. Nicht alle Primärfollikel entwickeln sich bis zur völligen Reife; die meisten von ihnen gehen vielmehr vorher im Eierstock zugrunde, was in jedem Stadium ihrer Entwickelung geschehen kann. Auch Rückbildung, Atresie, größerer Follikel kommt vor.

Die Grundlage der Parenchymschicht wird durch das Rindenstroma gebildet, das zahlreiche, spindelförmige Kerne enthält, die teils zur Ovarialoberfläche, teils zu den Follikeln und Gefäßen parallele Verlaufsrichtung haben; die Kerne gehören ebenfalls spindelförmigen Zellen an. Aus dem gleichen Gewebe besteht die schon genannte Tunica albuginea, die bei geschlechtsreifen Tieren mehrere der Ovarialoberfläche parallele Lagen bildet, bei jungen Tieren dagegen noch gänzlich oder auf größere Strecken hin fehlt.

Die Markschicht besteht aus einer Grundschicht von gewöhnlichem lockeren Bindegewebe, das zahlreiche, korkzieherartig gewundene Gefäße, größere Nerven und Züge platter Muskelfasern enthält, und den in diese Grundlage eingebetteten Marksträngen und Markschläuchen. Mit ersterem Namen bezeichnet man verschiedenartige Bildungen von soliden Zellsträngen. Als echte Markstränge können nur die Zellstränge gelten, die entweder vom Keimepithel stammen — diese Art dürfte beim erwachseneu Tier kaum noch nachweisbar sein — oder aber mit Epoophoronschläuchen direkt in Verbindung stehen. Den Markströngen ähnlich sind die Zellstränge und Zellhaufen aus großen rundlichen Bindegewebszellen, die namentlich in der Markschicht des embryonalen Pferdeovariums vorkommen. Die Markschläuche besitzen eine Auskleidung von flachen oder zylindrischen, bisweilen flimmernden Epithelzellen, sind Epoophoronschläuche und finden sich in der Nähe des Mesovariums.

Wie aus Waldeyers (24) Werk über den Eierstock hervorgeht, sind über die Anatomie der Eierstöcke fast aller Tiere ausgedehnte Untersuchungen angestellt worden, nur das Pferdeovarium wurde stets vernachlässigt.

Ludwig Franck (38) war es, der zuerst auf die Unterschiede des Pferdeeierstockes von dem der übrigen Haustiere hingewiesen hat. Derselbe schreibt die eigentümlichen Verhältnisse des Eierstockes der Stute gewissen Vorgängen am Bauchfell zu.

Der Behauptung Francks trat Leisering (43) entgegen; derselbe konnte aber wegen mangelnder Untersuchung keine andere Erklärung geben.

Durch die genannten Autoren veranlaßt, stellte Born (31) eingehende Unter-

suchungen über die Entwickelung des Pferdeeierstockes an. Nach Born weisen die Eierstöcke der Pferdeembryonen nicht wesentliche Unterschiede von denen anderer Embryonen auf; die eigentümliche Entwickelung der Eierstöcke geht vielmehr erst extrauterin vor sich. Der fötale Eierstock ist eiförmig, an seinem vorderen zugespitzten Ende setzt sich der Eileiter an, an seinem hinteren stumpfen Ende das Eierstocksband. Die Hauptmasse des Eierstocks bildet ein weiches saftiges Gewebe, das Keimlager. Dasselbe wird an der Basis von der Serosa überzogen, an der Oberfläche trägt es die Keimplatte. Das Keimlager entspricht etwa der Markschicht der Ovarien anderer Tiere und besteht aus vollsaftigen, großen, polygonalen, rundlichen oder ovalen Zellen, die in frühester Entwickelungszeit der Ovarien große Aehnlichkeit mit Leberzellen haben. Die Keimlagerzellen haben ein stark gekörntes Protoplasma. Die in dem Protoplasma gelegenen Körnchen sind gelb und verdecken häufig den Kern. Zwischen den Zellen des Stromas liegt eine ziemlich stark entwickelte durchsichtige Interzellularsubstanz, die entweder strukturlos ist oder zarte Streifungen erkennen läßt. Außerdem finden sich im Keimlager starkwandige, meist korkzieherartig gewundene Gefäße. Mit zunehmendem Alter verändern sich die braunen Zellen. Sie werden zuerst größer und blasser, nachdem schwinden sie. Die Zwischensubstanz nimmt zu und endlich bleiben nur wenige Zellstreifen, bzw. beim erwachsenen Tier wenige Pigmentmoleküle übrig. Die Keimplatte trägt an ihrer freien Fläche das Keimepithel. Dasselbe ist einschichtig und besteht aus verschieden geformten Zylinderzellen, die an den Präparaten nur mangelhaft erhalten sind. Das Keimepithel verschwindet mit der Oberflächenabnahme (s. u.) der Keimplatte immer mehr, so daß es am fertigen Eierstock nicht mehr nachzuweisen ist. Die Keimplatte entspricht der Rindensubstanz der Ovarien anderer Tiere. Sie enthält daher die Eischläuche, Einester und Eiballen. Die Grundlage der Keimplatte wird von spindelförmigen Bindegewebszellen mit ebensolchem Kern gebildet, die im allgemeinen der Oberfläche parallel verlaufen, außerdem aber die Eiballen und Follikel umgeben. Die Grenze von Keimlager und Keimplatte ist beim embryonalen Eierstock rundlich und nur wenige Fortsätze gehen von der Keimplatte in das Keimlager. Mit zunehmendem Alter werden die Fortsätze zahlreicher und stärker; zwischen ihnen liegt arkadenartig die Keimlagersubstanz. Endlich werden die Arkaden immer niedriger und die Fortsätze so zahlreich, bis beim ausgewachsenen Eierstock die Keimlagersubstanz verschwunden ist und nur wenige Pigmentreste ihre ehemalige Existenz verraten. Mit der fortschreitenden Bildung von Eiballen rücken die älteren Follikel in die Tiefe der Keimplatte, um schließlich in das Keimlager gedrängt zu werden, wo sie schnell zu bedeutender Größe heranwachsen, während die Follikel der Keimplatte ziemlich gleiche Dimensionen behalten. So findet man schon isolierte, reife, mit allen Teilen versehene Graafsche Follikel bei dem 51 Tage alten Fohlen. Diese volle Entwickelung findet man aber nur bei den am tiefsten im Keimlager liegenden Follikeln. Erst mit der vollständigen Verdrängung des Keimlagers beginnt an vielen Orten und unregelmäßig verteilt die Ausbildung Graafscher Follikel. Nach der Geburt findet zunächst eine Volumenabnahme des Eierstockes statt infolge einer Verminderung des Keimlagers. Gleichzeitig nimmt die Keimplatte zu; sie wird dicker und wuchert in das Keimlager hinein, während ihre Oberfläche sich verkleinert. Hierdurch wird eine Formveränderung des Eierstockes bedingt, der aus der ursprünglich eiförmigen Gestalt in eine kahn- bis umgekehrt bohnenförmige

übergeht. Später nimmt die Größe des Eierstockes wieder zu; die Keimplatte kontrahiert sich immer mehr, bis sie die Form einer Grube besitzt und vom Eierstock ganz umgeben ist. Durch die geschilderte Veränderung rücken die Eierstocksenden einander näher, so daß die Anheftungen von Eierstocksband und Eileiter schließlich ganz dicht beieinander liegen. Das Bauchfell tritt mit den Gefäßen an den konvexen Rand des Ovariums und umgibt es vollständig bis auf eine kleine Oeffnung, die zur Keimplattengrube führt und sich an der Stelle befindet, wo ursprünglich die Keimplatte war. Eine Ovulation ist nur an dieser Grube möglich. Diese Formveränderungen des Perdeeierstockes laufen in der Regel fast vollständig im ersten Jahre des extrauterinen Lebens ab.

Durch die Liebenswürdigkeit des Herrn Veterinärrats Mieckley, des Herrn Gestütsoberroßarztes Matthias und des Herrn Tierarztes Dr. Knauer, denen ich auch hier bestens danke, erhielt ich einige Eierstöcke von Pferdeföten und Fohlen zu eigenen Untersuchungen.

Zur histologischen Untersuchung wurden die Eierstöcke je nach der Größe in zwei, vier oder mehr Teile zerschnitten, in Müller-Formol, Zenkerscher Flüssigkeit oder Formalin gehärtet, über Alkohol und Xylol in Paraffin eingebettet und in möglichst dünne Schnitte mit dem Mikrotom zerlegt. Die Färbemethoden waren die gebräuchlichen, meist Hämatoxylin mit Eosingegenfärbung. Zur Darstellung der kollagenen Substanz diente die Färbung nach van Gieson.

1. Eierstöcke eines ausgetragenen embryotomierten Fohlens: Der linke Eierstock ist 11,7 g schwer, 35 mm lang, 30 mm hoch und 20 mm breit (unter Länge ist der sagittale, unter Breite der transversale und unter Höhe der dorsoventrale Durchmesser verstanden). Der rechte Eierstock ist 11,6 g schwer, 40 mm lang, 30 mm hoch und 20 mm breit. Beide Eierstöcke haben eine eiförmige Gestalt; das vordere Ende ist etwas zugespitzt. Die ventrale Fläche und teilweise die Seitenflächen sind von einer gelbweißen sammetartigen, mit kleinen Grübchen ausgestatteten Platte bedeckt, der Keimplatte, die 57 bzw. 53 mm lang und 40 mm breit ist. Die Keimplatte prominiert etwas und setzt sich scharf von dem übrigen mit Serosa überzogenen glänzenden Teile des Eierstockes ab. Durch die Serosa schimmert graubraun das Eierstocksgewebe hindurch. An den dorsalen Rand treten das Gekröse und die Gefäße. Der Eileiter setzt sich kranial, das Eierstocksband kaudal an den Eierstock an. Durch die Keimplatte sieht man 16 bzw. 13 dunkle, stecknadelkopf- bis kleinlinsengroße Flecke durchscheinen, die Hohlräumen entsprechen und leicht über die Oberfläche hervortreten.

Auf einem Querschnitt erkennt man, daß der Eierstock zum größten Teile aus einem saftigen, weichen, leberfarbenem Gewebe (Keimlager) besteht, das ein wenig über die Schnittfläche hervorquillt. In dem Keimlager liegen die oben erwähnten Hohlräume dicht unter der Keimplatte; diese ist in der Mitte etwa 2 mm dick, aber stellenweise, an den Hohlräumen, papierdünn. Nach dem Rande zu verjüngt sich die Keimplatte etwas und setzt sich scharf von dem Keimlager und der Serosa ab. Die Serosa überzieht das Keimlager locker; vom dorsalen Rande durchziehen das Keimlager einige weißliche Streifen und korkzieherartig gewundene Blutgefäße.

In mikroskopischen Schnitten läßt sich erkennen, daß die Keimplatte aus feinen, langgestreckten, spindelförmigen Zellen, denen ein ebenso gestalteter Kern zugehört, besteht. Dieselben sind in Zügen angeodnet, die an der Oberfläche fester gefügt und dieser parallel liegen, in der Tiefe aber lockerer und gekreuzt verlaufen. Sie umgeben außerdem die in zahlreicher Anzahl eingelagerten Zellschläuche in konzentrischer Schichtung. Die der Oberfläche parallelen Züge werden stellenweise von Einsenkungen des Epithels unterbrochen, das nur mangelhaft auf der Oberfläche der Keimplatte sich erhalten hat; es besteht aus zylindrischen Zellen mit fast basalem, deutlich gefärbten ovalen Kern. Daß das Keimepithel sich nur fleckweise vorfindet, erkläre ich mir dadurch, daß dasselbe gegen Konservierung sehr empfindlich ist. Die Zellschläuche in der Keimplatte bestehen aus runden oder ovalen Epithelzellen mit gleichgeformtem, großem Kern; die Zellen der Zellnester sind ebenso gestaltet, nur hat sich in einigen Zellnestern eine Zelle bereits differenziert, indem sie die andern Zellen um ein vielfaches an Größe übertrifft und einen großen, bläschenförmigen Kern mit deutlichem Kernkörperchen besitzt.

Das Keimlager besteht aus zwei Arten von Zellen. Zum größten Teile sind es große, protoplasmareiche, kuglige oder polymorphe Zellen mit großem, deutlich erkennbarem, bläschenartigem Kern, deren Protoplasma wenig Pigment enthält und mit Hämatoxylin leicht blau gefärbt erscheint; in der Minderzahl, etwa zu einem Viertel der vorigen, findet man etwas kleinere, durch körniges Pigment stark gelbbraun gefärbte, kuglige oder eiförmige Zellen, deren Kern durch das Pigment meist verdeckt wird. Das Keimlager wird von Kapillargefäßen und von einem bindegewebigen Netzwerk durchzogen, das von der Keimplatte in dickeren oder feineren, vielfach verästelten Zügen ausstrahlt, in der Nähe derselben massiger ist und mehrere Zellen zu einem Lager abschließt, während es tiefer im Keimlager spärlicher wird und die Zellen reihenweise anordnet. Gegen den Gekrösrand finden sich sehr viele große, korkzieherartig verlaufende Gefäße. Ueber die mikroskopische Beschaffenheit der Hohlräume werde ich an anderer Stelle berichten.

2. Eierstöcke eines mit dem vorigen gleichzeitig extrahierten Zwillingsfohlens: Der linke Eierstock wiegt 11 g, ist 45 mm lang, 28 mm hoch und 20 mm breit. Die entsprechenden Zahlen des rechten Eierstockes sind 10 g, 40 : 32 : 18 mm. Die Eierstöcke haben eine eiförmige Gestalt und sind an der unteren freien Fläche von der gelbweißen sammetartigen Keimplatte bedeckt. Die Keimplatte ist 35 bzw. 42 mm lang und 25 mm breit; sie grenzt sich weniger scharf von der Serosa ab und zeigt stellenweise viele porige Einsenkungen. Durch die Keimplatte scheinen 3 bzw. 6 Hohlräume durch.

Auf dem Querschnitt ist die Keimplatte 3 mm dick; sie setzt sich scharf vom Keimlager ab, sendet aber einige weiße Züge in das Innere. Im ganzen braunroten Keimlager ist ein Netzwerk feiner weißer Züge zu erkennen.

Die Keimplatte ist — mikroskopisch — ebenso eingerichtet wie im vorigen Fall; auch hier ist das Keimepithel nur stellenweise und schlecht erhalten. Das Keimlager besteht aus den schon beschriebenen Zellen und enthält viele Blutgefäße; der bindegewebige Anteil tritt etwas stärker hervor.

3. Eierstöcke eines bei der Geburt an Glottisödem erstickten Fohlens: Der linke Eierstock wiegt 51 g, der rechte 48 g. Die entsprechenden Zahlen für die Länge sind 66 und 65 mm, für die Höhe 47 und 48 mm und für die Breite 29 mm.

Die Gestalt beider Eierstöcke ist eiförmig; an der unteren Fläche und teilweise an den Seitenflächen sind sie von der gelbweißen, sammetartigen und feinporigen Keimplatte bedeckt. Die Keimplatte ist 50 mm lang und 39 bzw. 40 mm breit. Gegen die Serosa prominiert sie etwas; an ihrer Oberfläche scheinen einige Bläschen durch. Die Konsistenz der Eierstöcke ist außergewöhnlich weich, fast fluktuierend.

Auf dem Querschnitt ist die Keimplatte 2—3 mm dick, nach dem Rande zu verjüngt sie sich allmählich. Gegen das sehr feuchte, über die Schnittfläche hervorquellende Keimlager grenzt sie sich scharf ab. Ueber die Schnittfläche ergießt sich in großer Menge Blut.

Mikroskopisch erkennt man an der Stelle, wo Keimplatte und Serosa zusammentreffen, eine Einziehung, die sich spaltförmig bis fast an das Eierstocksgewebe verfolgen läßt, so daß die Keimplatte wie ein Uhrglas von der Uhrkapsel umfaßt erscheint. Die Keimplatte besteht aus vielen Lagen von Bindegewebszügen, die sich in allen Richtungen kreuzen; die oberen Lagen liegen parallel zur Oberfläche, die übrigen umgeben außerdem die in sehr großer Anzahl vorhandenen Zellschläuche, Zellnester und Primordialeier. Erstere liegen näher der Keimplattenoberfläche, während die Primordialeier in der Tiefe der Keimplatte und in den Fortsätzen derselben sich finden. In der Keimplatte sind die Zellen spindelförmig langgestreckt und sehr zahlreich. Von ihr ziehen in geringer Anzahl feine Bindegewebszüge in das Innere, die sich auflösen und ein ganz feines Netzwerk um die Keimlagerzellen bilden; letztere sind polymorphe große Zellen mit bläschenförmigem Kern und sich gut färbendem Kernkörperchen; im Zelleib befindet sich feinkörnig braungelbes Pigment. Im Keimlager liegen zerstreut zahlreiche Hohlräume von Gerstenkorngröße bis Bohnengröße. Die Serosa setzt sich scharf vom Keimlager ab und sendet nur mit den eintretenden Gefäßen Fortsätze in das Innere. Auf der Oberfläche hat sich stellenweise das zylindrische Keimepithel erhalten, das zahlreich Einsenkungen in die Keimplatte bildet.

4. Eierstöcke eines 24 Stunden alten, an Icterus neonatorum verstorbenen Fohlens: Die Gestalt beider Eierstöcke ist spitz-eiförmig. Das spitze Ende liegt nach vorne. An ihrem unteren Rande sind sie von der gelbweißen matten Keimplatte, die teilweise auf die Seitenflächen übergeht, bedeckt. Die Eierstöcke wiegen 20 bzw. 18 g, ihre Maße sind für die Länge 51 bzw. 50 mm, für die Höhe 35 mm und für die Breite 29 mm. Die Keimplatte ist 44 mm lang und 32 bzw. 34 mm breit. Die Grenze zwischen Keimplatte und Serosa ist deutlich erkennbar. Die Keimplatte ist 2—3 mm dick und grenzt sich scharf von dem braunen Keimlager ab.

Die äußerste Schicht der Keimplatte ist fest gefügt und enthält langgestreckte Zellen, die tieferen Schichten sind lockerer und enthalten festere, dickere Zellen. Auf der Oberfläche sitzt teilweise zylindrisches Keimepithel, das zahlreiche Einsenkungen bildet. In der Keimplatte liegen viele Zellschläuche, Zellnester und Ureier. Von der Keimplatte ziehen in das Keimlager zahlreiche feine Fortsätze, die hier ein groberes Netz bilden als im vorhergehenden Fall. Das Keimlager zeigt sonst den bekannten Aufbau.

5. Eierstöcke eines 3 Tage alten Fohlens: Der linke Eierstock wiegt 5 g, ist 30 mm lang, 25 mm hoch und 18 mm breit; der rechte Eierstock wiegt ebenfalls 5 g, ist 29 mm lang, 26 mm hoch und 17 mm breit. Die Gestalt beider Eierstöcke ist eiförmig, die sammetartige Keimplatte ist konvex und 2 bis 4 mm dick. Sie

ist 25 mm lang und 20 mm breit. Die Grenze zwischen der Keimplatte und dem leberfarbenen Keimlager ist geradlinig; gegen die Serosa springt die Keimplatte etwas vor.

Auf der Oberfläche der Keimplatte hat sich stellenweise das Keimepithel erhalten. Von der Keimplatte ziehen zahlreiche feine Fortsätze in das Keimlager. Die Keimplatte enthält die bekannten Zellen eingelagert, namentlich sehr viele Primordialeier, so daß sie teilweise einen wabenähnlichen Bau zeigt.

6. Eierstöcke eines 5 Tage alten, an innerer Verblutung infolge Leberzerreißung gestorbenen Fohlens: Die Eierstöcke haben eine spitzeiförmige Gestalt und sind 8 bzw. 10 g schwer. Die Länge beträgt 34 und 35 mm, die Höhe 25 mm, die Breite 22 und 24 mm. Die Seitenflächen sind konvex, ebenso der obere und untere Rand. Der freie untere Rand und ein Teil der Seitenflächen ist von der matten gelbweißen Keimplatte überzogen. Die Keimplatte ist oval, 34 mm lang, 30 mm breit und 3 bis 4 mm dick. Zwischen Keimplatte und Keimlager ist eine gestreifte Uebergangsschicht angedeutet; gegen die Serosa prominiert die Keimplatte.

Das Keimlager ist etwas derber und zeigt eine im ganzen hellere, fast gelbbraune Färbung; es enthält zahlreiche Hohlräume und im Gegensatz zu den bisherigen Beobachtungen Primordialeier dicht unter der Keimplatte. Die Keimplatte zeigt den bekannten Aufbau. Sie sendet zahlreiche Fortsätze in das Innere, die ein ziemlich starkes Netzwerk bilden, so daß im Keimlager der bindegewebige Anteil schon stark hervortritt. Die Keimlagerzellen sind, namentlich in der Nähe der Keimplatte, durch die Fortsätze reihenweise angeordnet, in ihrer Anzahl vermindert und sehr hell pigmentiert, wodurch sie ein zitronengelbes Aussehen erhalten. Stellenweise ist kein Epithel anzutreffen; Einsenkungen desselben in die Keimplatte sind nicht nachzuweisen.

7. Eierstöcke eines 30 Tage alten Fohlens: Der linke Eierstock wiegt 8 g, ist 35 mm lang, 26 mm hoch und 18 mm breit. Die Gestalt des Eierstocks ist schon wesentlich anders als bei den bisher beschriebenen Formen. Die beiden Enden sind spitzer geworden; die untere ehemals konvexe Fläche und der von der sammetartigen gelbweißen Keimplatte überzogene Teil der Seitenflächen sind flach und liegen in einer Ebene. Die Keimplatte hat eine spitzovale Form angenommen, ist 35 mm lang und 18 mm breit. Die Abgrenzung der Keimplatte gegen die Serosa ist außen gezackt, innen scharf abgesetzt. Die Keimplatte ist 3 mm dick und sendet sehr zahlreiche Fortsätze in das tiefbraune, ziemlich feste Keimlagergebiet, so daß auf dem Querschnitt deutlich eine gestreifte, gelbbraune Uebergangsschicht erkennbar ist. In dieser Uebergangschicht und dicht darunter liegen sehr viele stecknadelkopfgroße Hohlräume. Die Serosa ist dünn und scharf gegen das Keimlager abgesetzt; nur an der Eintrittsstelle der Gefäße ist sie stärker und mit dem Keimlager inniger verbunden. Der Gekrösteil des Keimlagers ist sehr reich an großen Gefäßen.

Der rechte Eierstock wiegt 9 g, ist 36 mm lang, 24 mm hoch und 18 mm breit. Auch dieser Eierstock hat eine wesentliche Formveränderung erfahren, die sich ziemlich mit der des linken Eierstockes deckt, jedoch schon weiter vorgeschritten ist. Die beim linken Eierstock zu einer Ebene umgewandelte Keimplatte zeigt hier eine kleine ovale Delle in ihrer Mitte; außerdem ist ihre Länge auf 32 mm und ihre Breite auf 16 mm herabgesetzt, während ihre Dicke 4 mm

beträgt. Sonst paßt die Beschreibung des linken Eierstockes vollständig für den rechten. Die Gestalt beider Eierstöcke ist also aus der spitzeiförmigen in die kahnförmige übergegangen.

Keimepithel ist nicht nachzuweisen. Die obersten Lagen der Keimplatte sind fest gefügt, der Oberfläche parallel und enthalten weder Blutgefäße noch Parenchymeinlagerung. Die folgenden Schichten zeigen ebenfalls eine in der Hauptsache zur Oberfläche parallele Anordnung, jedoch sind die Zellen etwas kürzer und dicker, die einzelnen Schichten etwas lockerer und zahlreiche Blutgefäße eingelagert. Die folgende Zone zeigt eine zur bisherigen Zone senkrechte Anordnung ihrer Lamellen; das Gefüge ist locker, zahlreiche Gefäße und Primordialeier sind eingelagert. Die bereits erwähnte Uebergangsschicht ist ebenso aufgebaut, enthält aber reihenweise Keimlagerzellen und freie Pigmentschollen. Endlich folgt eine Schicht, die noch die größte Aehnlichkeit mit der ursprünglichen Keimlagersubstanz hat, nur haben die Gefäße an Zahl und Größe stark zugenommen, die Keimlagerzellen sich dagegen verkleinert und zum Teil aufgelöst, so daß freie Pigmentkörnchen dem Gewebe eingelagert sind. Unter der Serosa zeigt die Keimlagersubstanz eine zu dieser parallele Richtung. Die in die Ubergangsschicht und das Keimlager eingebetteten Bläschen sind wegen ihrer Veränderung an anderer Stelle zu beschreiben.

8. Eierstöcke eines 60 Tage alten, an Lähme verstorbenen Fohlens: Der linke Eierstock wiegt 5 g, ist 35 mm lang, 20 mm hoch und 12 mm breit. Die Gestalt ist kahnförmig. Die Keimplatte hat sich etwas zur lateralen Seite verschoben und zeigt eine grubige Einziehung; infolgedessen hat die Längenausdehnung abgenommen und sind die Enden einander genähert. Die Länge der Keimplatte beträgt 34 mm, die Breite 11 mm und die Dicke 6 mm. Die Grenze zwischen Keimplatte und Serosa ist außen glatt und innen dadurch gekennzeichnet, daß sich zwischen die verdickte Keimplatte und die Serosa Keimlagergewebe tief hineinschiebt. Zwischen der weißen Keimplatte und dem hellbraunen Keimlager liegt die gestreifte Uebergangsschicht. Das Keimlager ist fest, enthält gegen die Keimplatte zu viele $^1/_2$ bis 2 mm große längliche bis runde Hohlräume, gegen das Gekröse zu viele weite Gefäße. Die Serosa ist dünn, scharf abgesetzt und nur an der Gekrösanheftung etwas stärker. Für den rechten Eierstock gilt ungefähr dieselbe Beschreibung. Er wiegt 4 g, ist 33 mm lang, 12 mm hoch und 13 mm breit; seine Keimplatte ist eben, 33 mm lang, 12 mm breit und 4 mm dick.

Auf der Oberfläche der Keimplatte ist an einer Stelle Keimepithel vorhanden, Zylinderzellen mit blassem, ovalem Kern. Die obersten Lagen der Keimplatte sind sehr fest gefügt, der Oberfläche parallel und enthalten langgestreckte spindelförmige Zellen, aber keine Blutgefäße. Die folgenden Lagen sind ebenfalls hauptsächlich der Oberfläche parallel, jedoch lockerer gefügt, enthalten Blutgefäße und etwas kürzere und dickere Zellen. Diese beiden Schichten dürften etwa der ursprünglichen Keimplatte entsprechen. Es folgt nun eine Zone, in der das Gewebe eine zentripetale Richtung besitzt. Diese Zone enthält runde oder ovale bis spindelförmige Zellen mit gleichgeformtem Kern; außerdem liegen in ihr zahlreiche geschlängelte Gefäße und große Mengen von Primordialeiern. Aehnlich ist die alsdann folgende Uebergangsschicht aufgebaut, nur sind dieser reihenweis gelbbraun pigmentierte Keimlagerzellen, außerdem freie Pigmentschollen eingelagert. Endlich

folgt eine Schicht, die fast nur aus Gefäßen und wenig Keimlagersubstanz besteht. Die direkt der Serosa anliegende Keimlagersubstanz ist dieser parallel angeordnet.

Auch mikroskopisch geht die Keimplatte unmerklich in die Serosa über, die ursprüngliche Grenze ist nur an dem weiten Vordingen von Pigmentzellen zwischen Keimplatte und Serosa zu erkennen. Die Keimlagerzellen sind kleiner, gelbbraun pigmentiert und in ihrer Zahl vermindert. In ihrer Umgebung liegt sehr viel von zerfallenen Zellen herrührendes Pigment.

9. Eierstöcke einer zweijährigen Stute: Der linke Eierstock wiegt 17 g, ist 44 mm lang, 30 mm hoch und 19 mm breit. Seine Gestalt ist bohnenförmig, an den konvexen Rand tritt das Gekröse mit den Gefäßen. Die Einziehung auf der konkaven Fläche ist trichterförmig und wird von der Keimplatte gebildet, liegt aber etwas zur lateralen Seite gelagert. Die Schnittfläche sieht gleichmäßig weiß aus und zeigt eine feine radiäre Streifung von der Keimplattengrube zur Peripherie. Das der Serosa anliegende Gewebe zeigt in einer Breite von 3 mm eine hellbraune Färbung. Die Peripherie enthält hanfkorn- bis erbsengroße Hohlräume und zahlreiche Gefäße. Der rechte Eierstock ist pathologisch verändert und daher hier nicht zur Besprechung geeignet.

Mikroskopisch besteht der ganze Eierstock aus einer bindegewebigen Grundsubstanz; dieselbe bildet an der Keimplattengrube sehr feste Lagen, die der Oberfläche parallel verlaufen und keine größeren Gefäße enthalten. Senkrecht hierzu streben dann Bindegewebszüge radiär zur Peripherie des Eierstockes. In dieses Stroma ist das eigentliche Parenchym eingebettet, und zwar derart, daß die Primordialeier und kleinsten Follikel am nächsten der Keimgrube sich befinden, die größeren und reifen Follikel aber mehr der Peripherie zu liegen, bzw. den ganzen Raum zwischen Peripherie und Keimgrube einnehmen. Außerdem findet man in dieser Zone in gleicher Richtung angeordnete, geschlängelte Gefäße und sehr spärlich Keimlagerzellen oder deren Residuen. Unter der Serosa liegen einige dieser parallelen Bindegewebszüge, die große Gefäße enthalten und verhältnismäßig reich an Keimlagerzellen sind, wodurch dieser Teil schon dem unbewaffneten Auge hellbraun erscheint. Auf der Keimplattengrube ließ sich kein Epithel nachweisen.

10. Eierstöcke einer an Brustseuche verstorbenen dreijährigen Stute: Der linke Eierstock wiegt 24 g, ist 55 mm lang, 40 mm hoch und 17 mm breit. Seine Gestalt ist bohnenförmig. Der Durchschnitt ist weiß und nur an der Peripherie in ganz geringem Grade hellbraun. Von der Keimgrube aus ist das Gewebe radiär zur Peripherie gestreift. An der Peripherie liegen 5 etwa haselnußgroße Hohlräume und zahlreiche Gefäße, außerdem zwei gelbe Körper, von denen deutliche Züge zur Keimgrube gehen, die den Weg darstellen, auf dem sich der betreffende Follikel zur Keimgrube geöffnet hat.

Der rechte Eierstock zeigt dieselben Verhältnisse. Er wiegt 24 g, ist 56 mm lang, 35 mm hoch und 18 mm breit. Seine Peripherie enthält einen gelben Körper, 3 haselnußgroße und 7 stecknadelkopfgroße Hohlräume. Bei seitlichem Druck springt aus den kleineren Hohlräumen der von einer zarten Haut umgebene Inhalt heraus. Man hat dann kleine Bläschen, die mit einer hellgelben wässerigen Flüssigkeit prall gefüllt sind; die Wandung besteht aus der Membrana granulosa. In der

ausgelaufenen Flüssigkeit der größeren Follikel kann man häufig mit der Lupe den Cumulus oophorus erkennen.

Der innere Aufbau ist der gleiche wie im Falle 9, jedoch hat sich die Anzahl der Primordialeier und der Gefäße wesentlich verringert. Keimlagerzellen und deren Zerfallsprodukte finden sich nur in den peripheren, direkt unter der Serosa liegenden Schichten, und auch hier nur in geringer Anzahl. Die gelben Körper sind schon vollständig in zellreiches Bindegewebe umgewandelt, nur die eigentümliche, zottenartige Anordnung der Gewebszüge deutet auf die ursprüngliche Luteinzellenwucherung hin. An den Stellen, wo die Luteinzotten zusammenstoßen, liegt reichlich rundkörniges Pigment.

11. Eierstöcke einer 7 jährigen an Kolik verstorbenen Stute: Der linke Eierstock wiegt 40 g, ist 55 mm lang, 42 mm hoch und 30 mm breit. Er besitzt eine bohnenförmige Gestalt, jedoch liegt der Eingang zur Keimplattengrube etwas auf der lateralen Seite. Der rechte Eierstock bietet dieselben Verhältnisse.

Die weiße Schnittfläche zeigt eine radiäre Streifung von der Keimgrube zur Peripherie; einige Streifen treten besonders stark hervor. An der Peripherie laufen die einzelnen Bindegewebslagen parallel zur Serosa. Diese äußersten Lagen enthalten die Blutgefäße und größeren Follikel. Außerdem liegen einige hanfkorngroße, dunkelbraune Flecke in der Nähe der Peripherie, von denen deutlich ebenso gefärbte Streifen zur Keimgrube ziehen. Diese Flecke erweisen sich als Reste ehemaliger gelber Körper, die vollständig bindegewebig umgebildet sind und reichlich braunes Pigment enthalten.

Auf mikroskopischen Schnitten erkennt man, daß an der Oberfläche der Keimgrube parallele Bindegewebszüge liegen, die jedoch mehrfach durch hierzu senkrechte starke Züge unterbrochen werden. Auch das übrige Eierstockgewebe wird von radiär verlaufenden Bindegewebsfasern gebildet, in die das Parenchym eingelagert ist, und zwar derart, daß der Keimgrube zu die Primordialeier und kleinen Follikel, peripher die größeren Follikel liegen. Keimepithel ist nicht mehr zu finden. Keimlagerzellen oder deren Pigmentreste sind nur in sehr geringer Menge im Eierstock verstreut zu sehen.

12. Eierstöcke einer 7 jährigen wegen Rotzverdacht getöteten Stute: Der linke Eierstock wiegt 41 g, ist 54 mm lang, 45 mm hoch und 30 mm breit; der rechte Eierstock wiegt 38 g, ist 52 mm lang, 40 mm hoch und 26 mm breit. Beide Eierstöcke haben eine bohnenförmige Gestalt, jedoch befindet sich der Einschnitt zur Keimgrube nicht genau an der ventralen, sondern etwas mehr an der lateralen Fläche. Die Konsistenz ist derb, stellenweise fluktuierend (Follikel oder Zysten). Die Keimgrube hat eine unebene höckrige Oberfläche. Auf dem dorsoventralen Durchschnitt sieht das Gewebe an der Keimgrube hellbraun pigmentiert aus und zeigt ein unregelmäßiges Gefüge; von hier ziehen zur Peripherie einige ebenfalls hellbraun oder auch dunkler gefärbte Streifen, die häufig in einem dunkelbraun gefärbten Fleck enden. An der Serosa ist das Gewebe dieser parallel angeordnet und enthält zahlreiche Gefäße. Das übrige Eierstocksgewebe ist weiß und zeigt eine von der Keimgrube ausgehende radiäre Anordnung.

Mikroskopisch zeigt sich das der Keimgrube benachbarte Gewebe, sowie die dunkleren Streifen und Flecke aus lockerem Bindegewebe mit körnigen Pigmenteinlagerungen aufgebaut. Sonst ist das mikroskopische Bild dasselbe wie im vorher-

gehenden Fall. Der linke Eierstock enthält außerdem einen gelben Körper von flaschenartiger Gestalt; der Körper liegt peripher, der Hals zeigt zur Keimgrube.

Der fötale Pferdeeierstock gleicht in seinem Aufbau dem anderer Tiere. Ein Hauptunterschied besteht aber im Verhältnis von Parenchymschicht und Gefäßschicht. Beim Eierstock der übrigen Haussäugetiere und dem des Menschen tritt die Parenchymschicht in den Vordergrund und nimmt die ganze Rindenzone ein. Die Gefäßschicht ist von geringem Umfange, liegt in der Hauptsache zentral und erreicht die Oberfläche nur an der Gekrösanheftung. Beim Pferdeovarium hingegen wird die große Masse des Eierstockes von der eigenartig beschaffenen Gefäßschicht (Keimlager) gebildet, während die Parenchymschicht (Keimplatte) sich auf eine kleine Stelle an der ventralen Oberfläche zusammengezogen hat. Dementsprechend wird bei den übrigen Eierstöcken die ganze Oberfläche vom Keimepithel bedeckt, beim fötalen Pferdeeierstock dagegen nur so weit, als sich die Keimplatte erstreckt. Die Gestalt ist eiförmig.

Bald nach der Geburt setzen am Eierstock des Fohlens erhebliche Veränderungen ein, die in der Regel schon während des ersten Lebensjahres ihren Abschluß finden. Die bei der Geburt etwa 2 mm dicke, konvexe Keimplatte vertieft sich allmählich in der Mitte grubig, nimmt an Dicke zu und wächst so gewissermaßen in den Eierstock hinein. Der ausgewachsene Eierstock besteht ausschließlich nur noch aus der gewucherten Keimplatte. Mit der Zunahme des Keimplattengewebes geht eine Abnahme der Keimlagersubstanz einher. Dies zeigt am deutlichsten die Schnittfläche. Bei Fall 1 besteht der Eierstock zum größten Teil aus leberfarbenem Keimlager, dem an der ventralen, konvexen Fläche die 2 mm dicke Keimplatte aufliegt; bei Fall 8 ist das Keimlagergewebe bedeutend verringert, derber und heller, die Keimplatte dagegen 6 mm dick. Bei Fall 9 und 10 besteht der ganze Eierstock aus der weißen, gewucherten Keimplatte, während nur die Peripherie leicht braun gefärbt ist, und beim ausgewachsenen Tier (11 und 12) ist vom Keimlager makroskopisch nichts mehr zu erkennen.

Mikroskopisch stellt sich diese Veränderung folgendermaßen dar. Die Abgrenzung zwischen Keimlager und Keimplatte ist zunächst arkadenartig, indem spärliche Fortsätze von der Keimplatte in das Keimlager ziehen und hier ein feines Bindegewebsnetz bilden. Nach und nach werden einerseits die Fortsätze stärker, andererseits bilden sich neue, wodurch die Bogen spitzer und schmäler werden. Endlich ist die Wucherung so stark, daß die Keimlagerzellen nur noch als

einzelne Reihen übrig bleiben, wodurch diese Zone schon makroskopisch ein streifiges Aussehen erhält. Gleichzeitig nimmt auch das feine, bindegewebige Netzwerk des Keimlagers stark zu. Am fertigen Eierstock ist nichts oder fast nichts mehr vom ehemaligen Keimlager zu finden. Born hat für die Gefäßschicht des fötalen Pferdeovariums das Wort Keimlager zuerst gebraucht, jedoch besagt diese Bezeichnung nichts; treffender wäre etwa ein Name wie Pigmentzellenlager.

Das Keimlager besteht aus einem feinen bindegewebigen Netzwerk, in das große, polymorphe, gelbbraun pigmentierte Zellen eingelagert sind. Im embryonalen Ovarium finden sich auch pigmentfreie bzw. wenig pigmentierte Zellen, die einen bläschenartigen Kern haben. Mit der Zunahme der Keimplatte degenerieren diese Zellen fettig und zerfallen, so daß freie Pigmentschollen im Gewebe gefunden werden. Im entwickelten Eierstock sind die Keimlagerzellen nur sehr selten anzutreffen.

Mit dieser Veränderung des inneren Aufbaues geht gleichzeitig auch eine Umwandlung der äußeren Gestalt einher. Durch die Dickenzunahme und die Oberflächenabnahme (namentlich in der Längsrichtung) der Keimplatte nähern sich die beiden Eierstocksenden, und die Gestalt geht allmählich aus der eiförmigen in die kahnförmige und bohnenförmige über. Born nennt diese Gestalt umgekehrt bohnenförmig, weil die Gefäße nicht, wie z. B. bei den Nieren, an dem Hilus, sondern an dem befestigten konvexen Rande eintreten. Die Einziehung der Keimplatte hat nicht an allen Teilen gleichmäßig statt, sondern betrifft etwas mehr die laterale Abteilung, so daß am fertigen Eierstock der Eingang zur Keimgrube nicht genau ventral, sondern etwas lateral liegt. Dieser Umstand veranlaßte Franck, von einer Drehung des Eierstockes um seine Längsachse zu sprechen.

Das Keimepithel oder besser Eierstocksepithel bedeckt die freie Oberfläche der Keimplatte; es stellt einreihige Zylinderzellen dar, mit grundständigem, ovalem Kern. Das Keimepithel bildet bis kurz nach der Geburt Zelleinsenkungen in die Keimplatte. Ich konnte dasselbe bei Fohleneierstöcken bis zum Fohlenalter von 2 Monaten nachweisen.

Bei den Ovarien ganz junger Tiere sind in die Keimplatte Zellschläuche, Zellnester und Ureier eingelagert; bei Fall 6 fanden sich auch Ureier im Keimlager. Im Alter von 4 Wochen finden sich in der Keimplatte nur noch Ureier. Im Ovarium des erwachsenen Pferdes liegen gegen die Keimgrube zu die Ureier, der Peripherie zu die weiter entwickelten Formen.

Die gelben Körper entsprechen etwa der Größe des betreffenden Follikels oder sind größer. Im frischen Zustande werden dieselben von einer peripher gelegenen, halskrausenartig gefalteten gelben Masse und einem mit Blut oder dessen Zerfallsprodukten angefüllten zentralen Hohlraum gebildet. Die gelbe Masse besteht aus ovalen oder polymorphen, gekörnten Zellen mit bläschenförmigem Kern und enthält zahlreiche Kapillaren. Später füllt die Wucherung den ganzen Hohlraum aus. Endlich wird die ganze Wucherung bindegewebig ersetzt und nur Einlagerungen von Blutkristallen verraten das ehemalige Vorhandensein. Die Gestalt der gelben Körper zeigt deutlich den Weg, auf dem der Follikel die Ovulationsgrube erreicht hat; in 2 Fällen habe ich gelbe Körper gesehen, die zungenförmig zur Keimgrube herauswucherten. Einen derartigen Fall führt auch Leisering an.

Es sei noch einmal daran erinnert, daß der Eierstock des erwachsenen Pferdes in keiner Weise mehr seine ursprüngliche Beschaffenheit erkennen läßt. Dies geht besonders aus Fall 12 hervor. Der ganze Eierstock besteht aus Bindegewebe; die obersten, ursprünglich der Oberfläche parallelen Lagen der Keimplatte sind infolge der häufigen Ovulationen zerstört und durch pigmentiertes Narbengewebe von unregelmäßigem Gefüge ersetzt. Die Parenchymschicht (ehemalige Keimplatte) die bei anderen Tieren peripher liegt, daher auch Rindenschicht, befindet sich beim Pferde zentral. Die Gefäßschicht hingegen, die sonst zentral liegt, daher auch Markschicht, umgibt beim Pferde den ganzen Eierstock und ist von der Serosa bedeckt. Endlich sei auch noch auf den weiten Weg hingewiesen, den die Follikel zu nehmen haben, bevor sie sich auf der Keimgrube öffnen können. Die reifen Follikel liegen am weitesten peripher, haben also den Eierstock in seiner ganzen Höhe zu durchwandern. Daß sie auf diesem Wege oft nur schwer vorwärts kommen und mannigfachen regressiven Veränderungen ausgesetzt sind, ist erklärlich.

Das Gewicht und die Abmessungen des Eierstocks sind erheblichen Schwankungen unterworfen, je nachdem er frische gelbe Körper, die eine Ausdehnung von 40 : 50 mm haben können, und reife Follikel enthält. Als Durchschnittsmaße und als Durchschnittsgewicht habe ich aus Eierstöcken, die frei von frischen und größeren, älteren gelben Körpern waren und höchstens drei kirschgroße Hohlräume besaßen, folgende Ergebnisse erhalten. Länge 61 mm, Höhe 43 mm, Breite 27,5 mm, Gewicht 45 g, Gestalt bohnenförmig.

B. Entzündung des Eierstockes.

Ueber die Entzündung des Eierstockes (Oophoritis) entnehme ich der humanmedizinischen Literatur folgende Angaben:

Wolff II (26) hält die Einteilung in parenchymatöse und interstitielle Entzündung nicht für angängig, sondern nur eine Einteilung in akute und chronische Entzündnng. Bei akuter Entzündung wurde besonders auf kleinzellige Infiltration, Abweichung in der Blutzirkulation, Hyperämie und Hämorrhagie, und schliesslich Veränderungen an den Follikeln im allgemeinen und am Epithel und Ei im besonderen geachtet. Rundzelleninfiltration wird im Vergleich zu anderen Organen nur in geringem Grade angetroffen, am meisten an den Gefäßen und Zysten. Die Blutverteilung der Ovarien unterliegt zahlreichen Schwankungen, vielleicht schon bei jeder geschlechtlichen Betätigung.

Nach Ribbert (16) entsteht die akute Entzündung meist durch puerperale Infektion, seltener durch Fortleitung oder metastatisch. Das Organ ist geschwollen, ödematös, hat ein graurotes, sulziges Aussehen und zeigt auf der Schnittfläche gelbe Züge und Streifen (Lymphbahnen). Schließlich kommt es zur Verjauchung und Perforation in die Bauchhöhle oder zur Abszeßbildung.

Die chronische Entzündung kann in erster Linie eine Vergrößerung des Organs durch Bindegewebsneubildung an der Peripherie bedingen. Das Gewebe wird verdichtet, die Follikel gehen nach und nach zugrunde und es kommt zu Verwachsungen mit der Nachbarschaft.

Aschoff (2) hält das Gebiet der Oophoritis für eins der wenigst bekannten. Am besten bekannt ist noch die Oophoritis acuta seropurulenta. Das Ovarium ist geschwollen, saftreicher, die Schnittfläche zeigt das Gewebe durchtränkt von einer eitrig gefärbten ödematösen Flüssigkeit. In anderen Fällen entwickeln sich, besonders an Stelle der Follikel kleinere oder größere Abszesse. Gelegentlich findet sich nur ein größerer Abszeß, welcher von einer schwefelgelb gefärbten, pyogenen Membran umgeben ist, die nicht zur falschen Diagnose Corpus-luteum-Abszeß führen darf, da lipoidführendes Granulationsgewebe auch sonst häufig an Tube und Ovarium entsteht. Der Verlauf ist verschieden. Es kann zu glatten Ausheilungen kommen. In anderen Fällen bleibt infolge Verdickung des Bindegewebsgerüstes eine Verhärtung und Schrumpfung des Ovariums zurück. Endlich kann es zu Verwachsungen mit der Nachbarschaft und zu Perforationen kommen.

Ueber eine selbständige chronische Oophoritis ist nichts bekannt. Die dafür angeführten hyalinen Veränderungen der Gefäßwandungen, fibrösen und hyalinen Umwandlungen der Gewebe sind entweder physiologischer Natur (Ovulationssklerose, Follikelnarben) oder narbige Zustände akuter Entzündung. Sichere histologische Merkmale für diese klinisch so häufig diagnostizierte Erkrankung fehlen bisher. Unter den an und für sich sehr seltenen spezifischen Entzündungen ist nur die Tuberkulose von einiger Bedeutung. Sehr selten ist die Aktinomykose.

In der veterinärmedizinischen Literatur finden sich folgende Angaben:

Kitt (42) führt an, daß die Entzündungen des Eierstockes bei unseren Haustieren noch wenig Beachtung gefunden haben uud bezieht sich auf die von Zschokke (48) veröffentlichten Untersuchungen. Eine stark seröse Durchfeuchtung

des Eierstocks, sulzige Beschaffenheit des Stromas, kombiniert mit Blutungsflecken an der Albuginea des Organs, ist als Anschlußveränderung puerperaler und peritonitischer Prozesse zu finden, desgleichen die Bildung herdförmiger, gelbgrauer Erweichungsstellen durch eitrige Einschmelzung in dem stark ödematösen Ovarium.

In wie weit eine stark fibröse, hartknollige Beschaffenheit des Ovariums als Ausgang einer Oophoritis indurativa zu gelten hat, oder lediglich Senilitätserscheinung ist, bedarf der Untersuchung.

Zschokke hält es nicht für unwahrscheinlich, daß bei verschiedenen allgemeinen und lokalen Infektionen die epithelialen Elemente des Eierstockes untergehen, degenerieren, das Bindegewebe dann wuchert und das untergegangene substituiert (Sclerosis ovarii), ohne daß eigentliche Entzündung vorausging. Ebenso sind zottenförmige Filamente neben starker Vernarbung des Eierstockes nicht notwendig ein pathologisches Entzündungsprodukt, sondern allenfalls im Zusammenhang mit der Ovulation stehend.

Nach Vennerholm (47) ist die Entzündung außer im Zusammenhang mit puerperalen und peritonitischen Prozessen selten beobachtet worden. Die Ovarien sind serös durchfeuchtet, das Stroma sulzig, mit Blutungen oder bei eitrigen Entzündungen mit herdförmigen, eitrigen Erweichungsstellen. Pertersen erwähnt bei nymphomanischen Kühen entzündlich veränderte Eierstöcke.

Delacroix (34) erwähnt einen Ovarialabszess bei einer Stute, der eine adhäsive Peritonitis hervorrief und sich in das Kolon öffnete. Der Eierstock hatte die Größe einer mittelgroßen Kartoffel, eine unregelmäßige Oberfläche und war sklerotisch; zwei fluktuierende Stellen entsprechen zwei Abszessen.

Henry (41) beobachtete einen Abszeß des linken Eierstocks bei einer Stute, der sich in den Dickdarm öffnete. Das Ovarium ist hypertrophisch und zeigt alle Veränderungen eines alten Abszesses, Induration usw. Der Inhalt ist eitrig, geronnen, braungelb.

Außerdem sind in der Literatur zahlreiche Mitteilungen über Eierstocksentzündungen der Kuh, namentlich im Anschluß an puerperale Erkrankungen und tuberkulöser Natur, vorhanden.

Ich habe etwa 100 Stuteneierstöcke auf das Vorhandensein der Entzündung untersucht, in keinem Falle aber bestimmte Anhaltspunkte für dasselbe finden können. Als Ursachen führe ich folgende Gründe an:

Akute Entzündung: Die physiologische Tätigkeit des geschlechtsreifen Eierstocks ist, wie Rindfleisch anführt, mit Erscheinungen verknüpft, die an anderen Orte pathologisch wären, eine funktionelle Hyperämie intensivster Art während der Ovulation, eine freiwillige Verwundung mit Bluterguß beim Platzen des Follikels und ein Respirationsprozeß, welcher das physiologische Vorbild einer Wundheilung durch Granulation ist. Also die Erscheinungen einer physiologischen Hyperämie und Entzündung. Hierdurch kann sehr wohl eine Unterscheidung von physiologischen Vorgängen und von Entzündungserscheinungen sehr erschwert werden, wenn die Ursachen (z. B. peritonitische und puerpe-

rale Prozesse) der letzteren nicht offensichtlich sind. Das physiologische Verhalten der weiblichen Genitalien ist der beste Beweis für den Ausspruch Virchows, daß pathologische Prozesse nur in ungewöhnlichem Maße (heterometrisch) zur unrichtigen Zeit (heterochron) oder am unrechten Ort (heterotop) ablaufende, sonst ganz physiologische Vorgänge sind.

Sodann lag es wohl auch an der Art des Untersuchungsmaterials. Unter allen Fällen fand sich nur ein Pferd mit einer puerperalen Erkrankung. In den wenigen Fällen, in denen eine Bauchfellentzündung vorhanden war, war die Erkrankung noch so wenig ausgebreitet, daß die Ovarien nicht mit ergriffen waren.

Chronische Entzündung: Ueber die chronische Entzündung ist selbst in der Humanmedizin noch wenig bekannt. Es liegt dies an dem Aufbau des Eierstocks. Derselbe besteht im großen und ganzen aus dem in reichlicher Menge vorhandenen Bindegewebe mit den hierzu ziemlich zurücktretenden parenchymatösen Einlagerungen. Die Erscheinungen einer chronischen Entzündung sind Untergang des Parenchyms, Zunahme des Zwischengewebes und hyaline Veränderungen der Gefäßwandungen. Am Eierstock stellt sich normal eine Abnahme des Parenchyms durch Platzen oder Atresie der Follikel und eine reparierende Zunahme des Bindegewebes ein. Dazu kommt, daß der Eierstock schon bei jeder geschlechtlichen Betätigung erheblichen Blutschwankungen unterworfen ist und durch jede Ovulation gewissermaßen physiologisch in den Zustand einer akuten Entzündung versetzt wird, deren Residuen das Bild einer chronischen Entzündung vortäuschen können. Ist die Frage der chronischen Entzündung beim Menschen, bei dem doch der jugendliche Eierstock im wesentlichen schon den Aufbau des ausgebildeten besitzt, noch nicht geklärt, so ist ihre Entscheidung beim Pferde noch wesentlich schwieriger. Wie ich im ersten Teile meiner Arbeit gezeigt habe, wandelt sich der embryonale Eierstock durch intensive Bindegewebszunahme und gleichzeitige Verringerung des Parenchyms in den fertigen Eierstock um. Der embryonale Eierstock des Pferdes enthält verhältnismäßig wenig Bindegewebe, der fertige Eierstock besteht hingegen fast nur aus solchem. Es spielt sich also gerade beim Pferdeeierstock in seiner Entwicklung gewissermaßen physiologisch ein Prozeß ab, der mit dem einer chronischen Entzündung übereinstimmt. Ich halte es daher beim Stutenovarium für äußerst schwierig, ja für unmöglich, eine einfache chronische Entzündung nachzuweisen.

C. Zystöse Entartung des Eierstockes.

Unter Zyste versteht man einen kugeligen oder der Kugelform zustrebenden Körper, der eine derbere Wand und einen mehr oder weniger gleichmäßigen anders gearteten Inhalt von meist mehr oder weniger flüssiger Konsistenz besitzt. Zyste heißt auf deutsch Blase oder Bläschen.

An den pathologischen Zysten ist allerdings die scharfe Trennung zwischen Wand und Inhalt für das bloße Auge nicht immer sichtbar, denn wir nennen auch Hohlräume, welche in kompakten Organen anscheinend ohne Begrenzung liegen, Zysten. Hier muß das Mikroskop zeigen, daß wirklich eine besondere Wand vorhanden ist. Dieselbe kann aus einer Bindegewebskapsel bestehen, welche mit einer regelmäßigen epithelialen oder endothelialen Zellmasse bedeckt ist und den Inhalt umschließt. Oft fehlt eine besondere Abkapselung seitens des Bindegewebes und nur die Epithel- und Endothelschicht bildet die Hülle. Alle diese Bildungen gehen aus vorher vorhandenen physiologisch oder pathologisch gebildeten epithelial oder endothelial begrenzten Räumen hervor und heißen daher echte Zysten.

Demgegenüber entstehen die falschen Zysten durch unregelmäßigen Zerfall und Auflockerungen soliden Gewebes; sie haben keine scharfe Begrenzung durch gleichmäßige Zellagen und kommen am häufigsten in Geschwülsten vor (Erweichungszysten).

Natürlich kommen auch Uebergänge vor, indem durch Untergang des Gewebes in der Wand einer echten Zyste falsche Zystenbildung hinzutritt.

Eine dritte Form kann durch Wucherungen von Gewebe um Fremdkörper (tote und lebende) hervorgerufen werden, indem das Gewebe sich zu einer Kapsel verdichtet und sogar eine regelmäßige neugebildete Zellauskleidung annehmen kann (Fremdkörperzysten).

Ich gehe im Sinne meiner Arbeit nur auf die echten Zysten ein. Der Inhalt der echten Zysten kann flüssig, weich oder fest sein, je nach den von ihren Zellauskleidungen gebildeten Produkten, mögen sie nun in serösen, schleimigen, kolloiden Flüssigkeiten, in verfetteten, verhornten oder sonst veränderten Zellen bestehen. Diesen eigenen Produkten kann sich fremder Inhalt durch Einwanderung von Zellen, durch Blutungen usw. zumischen. Der Inhalt unterliegt weiteren Veränderungen (Resorption, Cholestearinbildung, Pigmentbildung, Verkalkung usw.).

Die echten Zysten können eine epitheliale oder endotheliale Aus-

kleidung besitzen. Ihre Genese und Einteilung bezieht sich also auf die von Epithel oder Endothel ausgekleideten Räume des Körpers, die größeren, mit Schleimhaut versehenen Kanäle, die mit serösen Häuten bekleideten Höhlen, die Drüsen und Drüsenausführungsgänge, die blut- und lympheführenden Spalten.

Die Ausdehnung derselben kann nur erfolgen, wenn aus ihnen oder einem Abschnitt derselben der normal sich bildende Inhalt nicht in der physiologischen Weise genügend entfernt werden kann oder die Produktion des Inhalts über die normalen Grenzen steigt. Auch bei der Erweiterung pathologisch gebildeter, epithelial oder endothelial bekleideter Räume kann es sich darum handeln, dass das Produkt überhaupt nicht fortgeschafft wird oder bei offenen Abzugsbahnen die Produktion die Grenzen der Abfuhrmöglichkeit übersteigt. Da das Produkt zurückgehalten wird, heißen diese Zysten Retentions- oder Stauungszysten. Die Wand wird dabei durch den vermehrten Inhalt ausgedehnt.

Andererseits kann die Zystenbildung auf einer primären Vergrößerung der Wandfläche durch Vermehrung der auskleidenden Zellen oder des Bindegewebes beruhen. Die Ausfüllung der sich bildenden Hohlräume würde nur eine Folgeerscheinung sein (Proliferationszysten).

Indes ist eine scharfe Trennung zwischen einfacher Ausdehnung durch erschwerten Abfluß oder zu reichliche Bildung des Inhalts und selbständiger Wandneubildung nicht immer möglich.

Ueber das Zustandekommen der zystösen Entartung des Eierstocks sind die Ansichten geteilt. Ich führe zunächst die humanmedizinische Literatur, soweit sie mir zur Verfügung stand, an.

Waldeyer (23) hat zuerst in seinen Untersuchungen über die epithelialen Eierstocksgeschwülste, insbesondere die Kystome, die Gesichtspunkte festgelegt, unter denen die pathologische Anatomie der Ovarien zu betrachten ist. Während Olshausen (13) in seiner Arbeit über die Erkrankungen des Eierstocks, die noch heute das Fundament für die Lehre der Ovarialerkrankungen bildet, vom Standpunkte des Praktikers die Geschwülste der Ovarien in zystische und solide einteilt, unterscheidet Waldeyer scharf zwischen solchen Neubildungen, die vorwiegend von den bindegewebigen Bestandteilen des Eierstocks ausgehen (desmoide Tumoren) und solchen, die vorwiegend epithelialer Abkunft sind (epitheliale Tumoren). Dieses Einteilungsprinzip ist bis heute beibehalten worden, doch hat es Pfannenstiel neuerdings zweckmäßig erweitert. Er unterscheidet zwischen stromatogenen Neubildungen (entsprechend den desmoiden Waldeyers) und parenchymatogenen (im wesentlichen entsprechend den epithelialen Waldeyers). Letztere teilt Pfannenstiel wieder ein in epitheliale, für welche das Keim- oder Follikelepithel den Ausgangspunkt abgibt (Kystome, Papillome, Karzinome), und

in ovigene (ovulogene), welche aus dem Eierstocksei entstehen (Dermoide, Dermoidkarzinome, Teratome). Die epithelialen Neubildungen teilt Pfannenstiel endlich in nicht destruierende (Kystome, Papillome) und destruierende (Karzinome) ein.

Bei der Abgrenzung der nicht destruierenden epithelialen Neubildungen gegen andere pathologische Zustände am Ovarium machen allein diejenigen zystischen Gebilde Schwierigkeiten, die man seit alters auf eine Dilatation des Graafschen Follikels bezog, und als Hydrops folliculorum, Hydrops ovarii, Follikularzysten oder als einfache Zysten bezeichnete. Waldeyer schied diese Gebilde scharf als Retentionszysten von den zystischen Gewächsen im eigentlichen Sinne, den sog. Kystomen. Olshausen berührt zwar diese Frage nicht ausdrücklich, aber aus seinen Ausführungen darf man wohl schließen, daß er die einfachen Zysten nicht zu den Neubildungen zählt. Auch in der neueren Literatur wird fast überall an dieser Auffassung festgehalten, doch machen sich einzelne gewichtige Stimmen für den Geschwulstcharakter der einfachen Zysten geltend.

Rokitansky (17) hat, wie Olshausen annimmt, den ersten Fall einer erheblichen Vergrößerung der Ovarien durch zystöse Entartung äußerst zahlreicher Follikel beschrieben. In einem Schulfalle waren beide Ovarien ein Aggregat von kirschen- bis nußgroßen Zysten, welche meist dicht aneinander lagerten, sich hier und da wechselseitig abplatteten oder auch leicht ineinander protuberierten. Einzelne derselben lagerten mindestens zum größten Teil in einem ziemlich reichlichen dichten Bindegewebe (Stroma ovarii). Die Oberfläche der Tumoren war demnach leicht gelappt und besonders hier saß zwischen den Protuberanzen hier und da ein hanfkorn-, ein erbsen-, ein bohnengroßer Follikel. Der Tumor des rechten Ovariums war kindskopfgroß, der des linken faustgroß. Viele der Zysten enthielten einen lockeren, runden, zum schmutzigen Braunrot entfärbten Blutklumpen, auf dessen Oberfläche sich eine Schicht feinen Fibrins ausgeschieden hatte. Andere zahlreichere Zysten enthielten eine von Blutkügelchen gelbgefärbte, andere eine grünliche bronzefarbige Flüssigkeit. In einer dieser Zysten war eine kollabile, höchst zarthäutige Blase suspendiert, die sich als eine feingranulierte Membran auswies, an der fettkörnchenhaltige Elemente der Membrana granulosa hafteten; außerdem war diese Zyste von einer Membran ausgekleidet, die einer zarten Faserstoffgerinnung glich, in welcher zahlreiche runde und spindelförmige Zellen saßen.

Die erwähnten zwischen den Zysten vorgefundenen Follikel bis zu denen von Bohnengröße hin entleerten beim Einstiche eine farblose oder eine grünlich-bräunliche Flüssigkeit mit membranähnlichen Flocken. Diese erschienen als die Trümmer einer Membrana granulosa, deren Elemente zahlreiche Fettkörnchen enthielten. In allen ließ sich das Ei auffinden, es war aber in allen augenfällig gelockert, sehr trübe, leicht zu desaggregieren; die Zona pellucida hatte an den meisten die Schärfe der äußeren Begrenzung verloren, und bis auf eines war in allen das Keimbläschen verschwunden.

Nr. 1. Es liegen Ovarienzysten vor, die sich sämtlich bis zum höchsten Grade von Wahrscheinlichkeit aus den Graafschen Follikeln ableiten lassen.

a) Es sind augenscheinlich einfache einkammerige Zysten, eingebettet in das Stroma des Eierstocks.

b) Sie bieten vom Follikel bis zur Zyste von Nußgröße die mannigfaltigsten Stufen der Vergrößerung des ersteren dar.

c) Sie erweisen sich bis zur Bohnengröße hin durch das aufgefundene Ovulum als Follikel.

Nr. 2. Merkwürdig ist die Anzahl der erkrankten Follikel und die Symmetrie der Erkrankung beider Ovarien an und für sich sowohl, wie auch in Hinsicht auf den wahrscheinlichsten Beginn und den Verlauf der Degeneration:

a) Hierher gehört die wuchernde Produktion von Follikeln in beiden Ovarien als Grundlage der Zysten, deren Anzahl sich aus dem Umfange der Tumoren mit Hinblick auf die Größe der Zysten entnehmen läßt, ferner

b) die Degeneration dieser Follikel während eines Zeitraumes, welcher höchstwahrscheinlich nicht über die viermonatliche Schwangerschaft hinaus zurückreicht.

Virchow (21) hat den Hydrops folliculi häufig sehr früh beobachtet; er kann schon bei Neugeborenen vorhanden sein, jedenfalls aber vor der Pubertät entstehen. Beim Hydrops handelt es sich um eine allmähliche Dilatation existierender Follikel, also eierführender Räume; das Ei gehört genetisch notwendig dazu. Höchstens bei den kongenitalen Zysten kann man davon absehen, insofern vor der Geburt mehr die Anlagen als die vollständig ausgebildeten Einrichtungen vorhanden sind. Aber schon bei sehr jungen Kindern sind tausende von Eiern im Ovarium.

In dem Follikel tritt eine stärkere Quantität von Flüssigkeit auf, die von Anfang an wässerig und nicht schleimig ist. Später geht das Ei zugrunde, indem sich der äußere Teil, die Protoplasmamasse, in eine weichere Substanz auflöst, die sich leicht zerdrückt und bald ganz zerfließt. Gelegentlich kommt ganz solitär eine solche zystische Entartung der Follikel vor, und im großen kann man zugestehen, daß der primär unilokuläre Hydrops ovarii wirklich ein follikulärer ist. Die Diagnose ist anatomisch sehr schwierig, wenn eine multilokuläre Eierstockswassersucht sekundär durch Konfluenz zusammenfließt. Bei kleinen, in geringer Anzahl vorhandenen Zysten darf man am sichersten die follikuläre Natur voraussetzen.

Unter der Ueberschrift einfache Zysten beschreibt Olshausen (13) den Hydrops folliculorum Graafi oder Hydrops ovarii. Die Zysten treten in der Regel zu mehreren auf, selbst bis zu zehn und zwanzig, wodurch indes der Eierstock nur eine geringe Vergrößerung erfährt. Bisweilen erfährt eine der Zysten eine auffällige Vergrößerung und kann bis Faustgröße, in sehr seltenen Fällen bis zur Größe eines Manneskopfes und darüber anwachsen. Je größer einzelne Zysten werden, um so seltener finden sich daneben noch kleinere Zysten; die letzteren können auch gänzlich fehlen. Bisweilen erfahren auch zwei oder mehr Zysten gleichzeitig und annähernd gleichmäßig eine Zunahme. Es entstehen dann mehrkammerige Zysten, in denen die einzelnen Räume aber untereinander genetisch gleichwertig sind. Sehr viel seltener werden die Ovarien unter zystischer Degeneration einer großen Anzahl von Follikeln in erheblichem Maße vergrößert. Das Stroma schwindet mit der Zunahme der Hohlräume.

Die kleineren Zysten besitzen eine aus ihrer Umgebung ziemlich leicht zu lösende bindegewebige Wandung, welche nur der innere zellenreiche Teil der Wandung eines Graafschen Follikels ist. Die Zyste wird durch zylindrisches Epithel ausgekleidet. An den größeren Zysten ist die Wandung ungleichmäßig stark, meistens sind zwei, voneinander trennbare Schichten zu finden, die der Tunica fibrosa und propria entsprechen, wozu noch die Albuginea als dritte Schicht treten kann; die

Auskleidung besteht aus niedrigem Zylinderepithel. An letzterem wird Verfettung, an der Wand partielle Verdickung oder Verkalkung beobachtet. Die kleinen Zysten enthalten ein meist helles, dünnes, seröses Fluidum; seltener ein bräunliches oder blutig gefärbtes. In den größeren Hohlräumen zeigt der Inhalt das gleiche Verhalten; er ist niemals fadenziehend, aber reich an Eiweiß, arm an Formbestandteilen; gelegentlich durch Blutbeimengungen gefärbt. Die Innenfläche der Zysten ist stets glatt.

Der Hydrops entsteht nach Olshausen aus den Follikeln. Er stützt sich bei dieser Annahme auf die Tatsache, daß alle Uebergänge zwischen kleinen Zysten von Follikelgröße zu den umfänglicheren Hohlräumen vorkommen, daß sich an der Wand dieselben bindegewebigen Schichten finden wie an den Follikeln, daß in den kleineren Zysten Ovula nachgewiesen wären. Der Follikel wird hydropisch, weil trotz gesteigerter Produktion von Liquor folliculi die Berstung ausbleibt. Letztere kann verhindert werden durch zu tiefe Lage des Follikels, durch erhebliche Verdickung der Albuginea oder durch peritonitische der Oberfläche des Eierstockes auflagernde Membranen.

Winkel (25) beschreibt unter den Geschwülsten des Ovariums zunächst die Zysten der Follikel, den Hydrops folliculorum oder die kleinzystische Degeneration, welche aus vollständig entwickelten Graafschen Follikeln hervorgeht. Im Anfang der Erkrankung ist das Ei noch zu finden, später löst es sich in der Flüssigkeit des Hohlraumes auf. Der Hydrops kommt vereinzelt oder in einer ganzen Reihe von Follikeln vor; im letztereu Falle bewirkt er selten eine erhebliche Vergrößerung des Ovariums, einzelne Zysten können jedoch eine erhebliche Größe erreichen.

Fehling (4) hält Hohlräume von über Kirschengröße für wirklich ausgebildete Zysten der Graafschen Follikel. Er läßt es unentschieden, ob durch stärkere Hyperämie eine raschere Flüssigkeitszunahme bedingt wird, oder ob im Gegenteil der Mangel derselben das Platzen verhindert. Auch chemische Veränderungen können das Ausbleiben der Berstung bedingen. Sonst greift er auf die Beobachtungen Rokitanskys zurück. Selten enthalten die Zysten Papillen. Mit der Zeit gehen das Ei und die Follikelepithelien zugrunde, so daß die Zyste keine Auskleidung besitzt.

Fritsch (5) erinnert daran, daß physiologisch jeder Graafsche Follikel eine kleine Zyste ist. Noch unbekannte Gründe verhindern das Platzen und bedingen den Hydrops folliculi. Mögliche Ursachen sind peritonitische Auflagerungen, zu große Festigkeit der Theca folliculi oder der Albuginea, mangelhafte Sekretion des Follikelepithels infolge von Chlorose. In den kleinen Zysten fand er Eier, was für das Entstehen aus Zysten direkt beweisend ist; eine Heilung durch Platzen ist möglich.

Pfannenstiel (15) glaubt, daß unter dem Namen Follikelzyste, mit dem man heute alle die Zysten des Eierstockes belegt, welche glattwandig und mit seröser Flüssigkeit gefüllt sind und weder makroskopisch noch mikroskopisch Proliferationserscheinungen erkennen lassen, zwei histologisch und genetisch ganz verschiedene Arten zusammengefaßt werden. Die erstere Art ist von beschränkter Größe (bis walnuß-, selten faustgroß), epithellos und stellt den eigentlichen Hydrops folliculi dar. Diese Zysten gehen aus einem degenerativen Prozeß hervor. Als Ursache nimmt Pfannenstiel chronische Oophoritis an, für deren Diagnose ihm verhältnismäßig geringfügige mikroskopische Veränderungen genügen.

Die zweite Art Zysten möchte Pfannenstiel mit dem Namen Kystoma simplex serosum bezeichnen. Diese Zysten gehören zu den Neubildungen, weil sie ein von dem normalen Eierstocksepithel abweichendes, niedriges, einschichtiges Zylinderepithel tragen, das sich unausgesetzt vermehrt und durch Zellsekretion unbegrenzt große Geschwülste hervorrufen kann. Von den Kystadenomen unterscheiden sie sich durch den Mangel an proliferierenden drüsenschlauchähnlichen Bildungen der Wandung und durch die Gestalt und Funktion der Zellen. Die Ursachen der Kystombildung sind noch wenig bekannt. Die Entstehung des Kystoma serosum ist noch nicht mit Sicherheit bekannt; Pfannenstiel führt sie auf die Eifollikel zurück, namentlich Primär- und kleinste Graafsche Follikel. Er beruft sich auf den von Steffeck, Bulius, Stratz u. a. gelieferten Beweis, daß sich das Follikelepithel transformieren könne, während das Ei zugrunde geht.

Nach Gebhard (6) nehmen mitunter 10 bis 20 Follikel abnorme Dimensionen an, einzelne sind haselnuß- bis walnußgroß. Die weitere Vergrößerung betrifft später gewöhnlich nur einen Follikel, der die andern zur Atrophie bringt. Auf diese Weise oder auch so, daß sich von vornherein nur ein Follikel vergrößert, entstehen große einkammerige Zysten, welche das ganze Ovarialgewebe zum Schwinden bringen. Mit zunehmender Ausdehnung geht das Ei und das Epithel zugrunde, oder letzteres wandelt sich in einschichtiges Zylinderepithel um. Gegen den Versuch Pfannenstiels, die epitheltragenden einfachen Zysten vom Hydrops folliculi zu trennen, möchte sich Gebhard trotz des manchmal vorhandenen Zylinderepithels entschieden aussprechen. Als Ursachen der Zystenbildung führt Gebhard die interstitielle Oophoritis an.

Martin und Orthmann (12) beschuldigen als Ursache der Follikelzysten Entzündungszustände innerhalb und außerhalb des Ovariums. Die einfachen Zysten sind anatomisch streng von den Kystomen oder Kystadenomen zu trennen; letztere sind epithelialen Ursprungs, erstere entstehen meist auf entzündlicher Basis aus Follikeln oder gelben Körpern. Die von Pfannenstiel unter dem Kystoma simplex serosum beschriebene Zystenform gehört ebenfalls hierher, da es sich bei derselben nicht um eine epitheliale Neubildung, sondern auch um eine Entstehung aus Follikeln handelt. Die Innenfläche der Zysten ist meist glatt, kann aber auch kleine Papillen tragen.

Bemerkenswert ist, daß Martin und Orthmann in dem Fehlen des Pseudomucins ein sicheres Beweismittel für die Natur einer Zyste als Follikelzyste gegenüber den glandulären, proliferierenden und den papillären, pseudomucinösen Kystomen angeben.

So lange sich die zystische Degeneration der Follikel in einer bestimmten Grenze hält, für welche Winter die Größe eines Hühnereies festgesetzt wissen will, fällt dieselbe unter den Begriff der kleinzystischen Degeneration; andernfalls haben wir es mit Follikelzysten zu tun.

Nach Hofmeier (8) sind die Follikelzysten scharf von den Kystomen zu trennen, da letztere Drüsenneubildungen sind, erstere aber als Hydrops der Graafschen Follikel sich erweisen. Als Beweis hierfür führt Hofmeier die Beobachtung Rokitanskys an. Als Ursachen gelten entzündliche Reize. Es folgt naturgemäß, daß je nach dem Alter der Individuen diese Ansammlung verschieden bedeutend sein muß, um als Hydrops bezeichnet zu werden. Bei Neugeborenen

ist in der Regel noch kein Liquor folliculi abgesondert. Findet man deshalb bei ihnen die Follikel durch Flüssigkeit ausgedehnt, so hat man es mit Hydrops follicularis zu tun.

Nach Wolff II (26) können Zysten vom Keimepithel, vom Parovarium, von Follikeln und von gelben Körpern abstammen. Die Keimepithelzysten können aktiv (durch Einsenkung) oder passiv (durch narbige Einziehuug, namentlich unter peritonitischen Schwarten und in den Furchen tief zerklüfteter Ovarien, also an geschützten Stellen) entstehen; an einer Stelle verwächst die Einsenkung bzw. Einziehung und der übrige Teil dilatiert durch Stauung. Im Gegensatz zu den Follikelzysten sind diese mehr unregelmäßig gestaltet, ohne besondere Theca folliculi, das Epithel ist meist einschichtig zylindrisch, es fehlt das Ei.

Um einen erkrankten Follikel nachzuweisen, muß eine Veränderung am Ei oder am Epithel vorhanden sein; häufig findet man das Epithel abgelöst. Einige Male gelang es, einwandsfrei Eier nachzuweisen, was manche Autoren als Kunstprodukte oder Mißdeutungen aufgefaßt haben. Es ist sehr wahrscheinlich, daß die Zysten durch Entzündung entstehen.

Orth (14) nimmt insofern einen abweichenden Standpunkt ein, als er bei den größeren Follikularzysten die Möglichkeit nicht näher bekannter Neubildungsvorgänge oder entwickelungsgeschichtliche Abnormitäten nicht ganz ausschließen möchte. Man muß die Vergrößerung Graafscher Follikel und die zystischen Umwandelungen der gelben Körper wohl von den Wandkystomen trennen. In einem Teil der Fälle handelt es sich um das gleichzeitige Reifen einer größeren Anzahl von Follikeln, aber in anderen Fällen liegt die Beziehung der Zystenbildung zu pathologischen Vorgängen des Eierstocks so sehr auf der Hand, daß man die Zysten nicht mehr als physiologische, sondern als pathologische Graafsche Follikel ansehen kann. Dies muß geschehen, wenn die Größe der Zysten über das Maß der Follikel hinausgeht (mehr als kirschengroß). So wenig selten es ist, daß kleinere Zysten vorkommen, so selten trifft man die ganz großen. Im übrigen gibt Orth die schon bekannte Beschreibung der Zysten. Eier sind nur in den kleineren Zysten zu finden (Rokitansky). Neumann fand in einer kopfgroßen Zyste tausende von Eiern. Wenn auch dieser Fall bisher ein Unikum darstellt, so beweist er doch besonders klar, daß es sich bei dieser Veränderung nicht nur um einen Hydrops folliculi handeln kann, sondern daß auch Neubildungsprozesse dabei eine Rolle spielen. Eine befriedigende Erklärung für das Zustandekommen der Zysten ist noch nicht gegeben. Verhinderung des Platzens eines Follikels durch Widerstand der Theka, der Albuginea, der Umgebung überhaupt kann nur die Entstehung kleiner, aber nicht die der großen Zysten genügend erklären. Vielleicht sind entwickelungsgeschichtliche Abnormitäten als Quelle der abnormen Vorgänge zu betrachten. Der Eierstock ist bei den kleinen Zysten meist ganz unverändert, bei den großen meist nur gedrückt, also mechanisch verändert. Die zystischen Ovarien können ganz frei von Verwachsungen sein.

Birch-Hirschfeld (3) bezieht die Ovarialzysten auf einen Hydrops der Follikel. Der Inhalt ist serös, selten gallertig oder durch Blut schwärzlich. Beweis für die Entstehung aus Follikeln ist die Beobachtung Rokitanskys. Ursachen der Zystenbildung sind allmähliche Absonderungen abnormer Serummengen oder Hindernisse des Platzens. Die Zysten entstehen meistens im geschlechtsreifen Alter, können aber auch angeboren sein.

Die einfachen Zysten hält Ziegler (27) für Folgezustände nicht geplatzter Follikel. Die Bedingungen, unter welchen diese Vergrößerungen stattfinden, sind noch nicht näher bekannt.

v. Kahlden (9) bestätigt in seiner Arbeit über die einfachen Ovarialzysten den Geschwulstcharakter und die Verwandtschaft mit den Kystadenomen; gleichzeitig wird aber die Lehre von der Entstehung der einfachen Zysten aus dem Follikel in ihren Grundfesten erschüttert. In den untersuchten Ovarien ließen sich stets neben den makroskopischen Zysten weitere Veränderungen nachweisen, die als Vorstadien der Zystenbildung aufgefaßt werden müssen. Immer handelt es sich um epitheliale Neubildungen, deren Zusammenhang mit dem Keimepithel entweder direkt nachgewiesen oder doch mit großer Wahrscheinlichkeit angenommen werden konnte. Diese Wucherungen treten meist nur spärlich auf; der Zustand wird als adenomatöses Vorstadium bezeichnet. An den adenomatösen Bildungen ließ sich weiterhin der Uebergang zu Zystenbildungen nachweisen, wobei vielfach Bilder entstehen, wie sie bei der Bildung der Höhle im normalen Graafschen Follikel auftreten. Das auskleidende Epithel war einschichtig oder mehrschichtig. In letzterem Falle kommen alle Uebergänge zwischen hohem zylindrischen und plattem Epithel vor. Von großer Wichtigkeit ist weiter die Beobachtung über das Auftreten eiähnlicher Bildungen im Epithel der Zysten. Dieselben treten auf, einmal als rundliche, homogene, durch das angewandte Tinktionsverfahren rötlich gefärbte, oder aus Körnern und Kugeln zusammengesetzte Gebilde, die regellos in das mehrschichtige Epithel eingelagert sind, zweitens eben solche Gebilde, bei welchen sich das unmittelbar umgebende Epithel um die rötliche Scheibe in Kranz- oder Ringform angeordnet hat, und drittens endlich solche Gebilde, bei denen zu dieser kranzförmigen Anordnung des umgebenden Epithels noch eine Differenzierung des eiähnlichen Gebildes selbst in eine zentrale rundliche Partie und in eine periphere hinzukommt. Erstere ist heller, fädig, letztere homogen oder körnig. Um manche dieser eiähnlichen Gebilde ist ein vollständiger Diskus zur Ausbildung gekommen. In einem anderen Falle fanden sich etwa 20 solcher Gebilde in das Zystenepithel eingelagert; eines derselben zeigte Andeutungen eines Kernes. v. Kahlden deutet diese Gebilde — unter der begründeten Voraussetzung, daß das Zystenepithel aus dem Keimepithel abgeleitet werden müsse — als eine nicht zum Abschluß gelangende Nachahmung des Eibildungsprozesses.

Papillenbildungen an den Zysten hat v. Kahlden verschiedentlich gesehen. Das bindegewebige Stroma des Ovariums verhält sich meist passiv.

Anzeichen dafür, daß die Zysten aus Follikeln hervorgehen könnten, hat v. Kahlden in keinem Falle beobachtet.

Durch die Existenz eines adenomatösen Vorstadiums, aus dem sich die einfachen Zysten entwickeln, sind dieselben als echte Neubildungen charakterisiert. Hiermit wird der Hydrops ovarii als eine Unterart des Kystadenoms in die Gruppe der epithelialen Neubildungen des Eierstocks aufgenommen und die alte Auffassung der Zysten als Hydrops folliculi oder als Retentionsgeschwülste in ihrer Grundlage erschüttert.

Durch die v. Kahldensche Arbeit ist erwiesen, daß sich die hier in Frage kommenden adenomatösen Neubildungen durch aktive Sprossungen aus dem Keimepithel entwickeln können; es ist aber nicht erwiesen, inwiefern sich ebenso

die Follikel daran beteiligen können. In dieser Beziehung war das Material v. Kahldens nicht ganz einwandsfrei, da die Ovarien zum größten Teile älteren Frauen entstammten und mit dem Alter eine Reduktion am Follikelapparat der Ovarien einsetzt, wodurch sich natürlich auch die Möglichkeiten, progressive pathologische Veränderungen an den Follikeln zu finden, mit dem Vorrücken des Lebensalters verringern [Seydel (18)].

v. Kahlden wurde zu seinen Untersuchungen durch die Ueberlegung veranlaßt, daß die herrschenden Anschauungen betreffs der einfachen Zystenbildungen weder nach der ätiologischen noch nach der anatomischen Seite hin recht zu befriedigen vermögen. Mit der Retentionstheorie, welche die Zysten aus nicht zur Eröffnung kommenden und sich vergrößernden Follikeln hervorgehen läßt, steht schon die Beschaffenheit der Zystenwand schlecht im Einklang, denn bereits in einem nicht sehr weit vorgeschrittenen Stadium der Entwickelung ist meistens die Wand so hochgradig dünn, daß absolut nicht einzusehen ist, wie sie dem Druck der immer mehr zunehmenden Flüssigkeit widerstehen könnte, wenn es sich um eine einfache Retention handelte.

Für diese Retention ist zunächst eine zu tiefe Lage der Follikel verantwortlich gemacht worden, während die Zysten, selbst wenn sie noch keine bedeutende Größe erreicht haben, gerade durch ihr Vorspringen über die Eierstocksoberfläche gekennzeichnet sind. Auch auf Schwartenbildungen an der Oberfläche ist großes Gewicht gelegt worden, indessen finden sich diese nur in einem verschwindend kleinen Teil der Fälle, und in diesen ist noch an die Möglichkeit einer sekundären Entstehung zu denken. Verdickungen der Albuginea können schon deshalb kaum in Betracht kommen, weil in Eierstöcken, die von Hydrops befallen sind, oft noch Berstungen von Follikeln vorkommen, so daß man schon an eine partielle Verdickung der Albuginea denken müßte. Für die Annahme einer zu großen Festigkeit der Theka schienen v. Kahlden Anhaltspunkte zu fehlen.

Daß der Hydrops, trotzdem er ebenso wie die glandulären und papillären Kystome ein aus Keimepitheleinsenkungen hervorgehendes Adenokystom ist, sobald diesen Charakter verliert oder nur noch undeutlich und an vereinzelten Stellen aufweist, während bei den anderen Formen der adenomatöse Bau der Neubildungen viel länger erhalten bleibt, hat nach v. Kahlden vielleicht zum Teil seinen Grund darin, daß die epitheliale Bildung von Anfang an viel weniger reichlich ist. Vor allem dürfte aber das vollständig passive Verhalten des Bindegewebes von Wichtigkeit sein. Dann darf man wohl auch annehmen, daß das Epithel beim Hydrops folliculi sich in seinen biologischen Eigenschaften mehr dem Follikelepithel nähert und daher auch eine dem Liquor folliculi ähnliche, dünne, wasserhelle Flüssigkeit produziert.

In einer Arbeit über die kleinzystische Degeneration der Ovarien stellt v. Kahlden (10) fest, daß es neben der follikulären, kleinzystischen Degeneration noch eine andere kleinzystische Erkrankung der Ovarien gibt, die ähnlich wie der sogenannte Hydrops folliculi auf einer vom Keimepithel ausgehenden Adenombildung beruht und dem Hydrops nahe verwandt oder wahrscheinlich vollständig gleich ist.

Zum Schluß führt er die Unterscheidungsmerkmale zwischen beiden Formen der Eierstockerkrankung an. Im histologischen Präparate kann diese Unterscheidung

fast niemals Schwierigkeiten bereiten. Die aus dem Keimepithel hervorgehende adenomatöse Neubildung einerseits, die kleinzystisch erweiterten Follikel mit ihren regelmäßigen Begleitern, den in Verödung begriffenen und verödeten kleinen und mittelgroßen Follikeln, mit der Hyperämie und der Erweiterung der Lymphgefäße bieten ein so charakteristisches Aussehen, daß eine Verwechselung kaum möglich ist. Auch der einzelne erweiterte Follikel unterscheidet sich von einem etwa gleich großen adenomatösen Zystenraum durch das Verhalten seiner der Theka ähnlichen Wand mit kranzförmiger Gefäßanordnung so wesentlich, daß die Unterscheidung auch bei nur geringer Erfahrung ohne weiteres möglich ist. Namentlich bedarf es, was ausdrücklich hier hervorgehoben werden soll, fast nie des Nachweises von Eiern oder Eiresten. Die Adenombildung kommt vornehmlich im höheren Alter vor, während die follikuläre kleinzystische Degeneration sich meist bei jüngeren Individuen, namentlich mit 18—26 Jahren findet.

Auch aus gelben Körpern können Zysten hervorgehen. Dieselben weichen nach Grusdew (7) bei erheblicher Größenzunahme vom ursprünglichen Typ ab und ähneln dann den follikulären Zysten. Merkmale bleiben die Faltung der Luteinschicht. Eine multiple zystöse Degeneration der gelben Körper tritt durch multiple Hämatombildung in ihnen ein. Das Blut kann aus den Kapillaren der Luteinschicht stammen, die sich in den Hohlraum öffnen. In einigen Fällen stellt das Epithel, welches luteine Hohlgebilde (Hämatome und seröse Zysten) von innen auskleidet, nichts anderes morphologisch dar, als modifiziertes Kapillarendothel der Luteinschicht.

Ribbert (16) bezeichnet als die häufigsten Neubildungen des Ovariums die epithelialen (zystische und solide). Zu den zystischen gehören die Follikularzysten, die schon bei Neugeborenen einzeln und multipel vorkommen, und teilweise so zahlreich sind, daß man von zystöser Entartung der Ovarien spricht. Die Ableitung von Follikeln ist meist schwer, namentlich bei großen Zysten, da es auch Zysten gibt, die ihren Ursprung aus Urnierenresten im Hilus nehmen und häufig multipel sind. Andere an der Ovarialfläche sitzende Zystchen werden aus Einsenkungen des Peritonealepithels oder des Keimepithels oder aus embryonal ausgeschalteten Epithelien abgeleitet, andere entstehen aus dem Parovarium (Lig. latum).

Viel wichtiger sind nach Ribbert die Kystome und Kystadenome, die eine enorme Größe erreichen können. Dieselben sind zystische Neubildungen, die entweder einen großen dickwandigen Raum darstellen oder aus vielen kleinen Zystchen in gemeinsamem Peritonealüberzuge mit meist schleimigem Inhalt bestehen. Die Innenfläche ist meist glatt oder ausgesprochen warzig, höckerig, papillär; erstere sind mit einer an schleimbildenden Drüsen reichen Gewebslage ausgekleidet, letztere haben, zuweilen auch außen, zottige, bindegewebige, manchmal auch blumenkohlartige Erhebungen, die von zylindrischem oder kubischem Epithel bedeckt sind (glanduläre oder papilläre Kystome). Durch Platzen kann das Pseudomyxoma peritonei durch den schleimigen Inhalt hervorgerufen werden. Kystome sind einseitig entwickelte Teratome.

Unter den primären Geschwülsten führt Aschoff (2) als Hauptvertreter der epithelialen Reihe die Zystenbildungen an. Er unterscheidet folgende Arten der Zystenbildung:

1. Sogenannte kleinzystische Degeneration der Ovarien. Es handelt sich um das Auftreten einer größeren Anzahl von Zysten, welche durchschnittlich reifen

Follikeln an Größe entsprechen. Solche Bildungen sind schon bei Neugeborenen beobachtet. Man erklärt sie aus überstürzter Reifung mehrerer Follikel oder leitet sie aus verlagertem Oberflächenepithel bzw. Resten der Markstränge her. Sicherlich wird von den Autoren unter kleinzystischer Degeneration verschiedenes verstanden. Die heterochrone Reifung der Follikel, die zweifellos vorkommt, ist von der geschwulstartigen kleinzystischen Degeneration zu trennen. Hier tragen die Zysten meist besondere bindegewebige Wandungen ohne besondere Theka. Sie enthalten kein Follikelepithel und keine Eier. Ihr Epithel ist einschichtig und zeigt fleckförmiges Auftreten von Flimmerepithel. Neben den Zysten findet man drüsenartige Bildungen in der Rindenschicht mit gleichem Epithel. Diese Zystenbildungen leiten zu den größeren Zystengeschwülsten über.

2. Epithelbekleidete und epithellose Follikelzysten. Sie erreichen Walnuß- bis Kleinapfelgröße und gehen aus Follikeln hervor, die epithelbekleideten aus übermäßig anwachsenden, nicht berstenden Follikeln (eigentliche Follikelzysten), die epithellosen aus einem Corpus luteum oder Corpus fibrosum oder candicans, dessen zentraler Hohlraum durch eine Art Transsudat erweitert wird. (Corpus luteum- oder Corpus fibrosum-Zysten.) Alle genannten Zysten enthalten eine klare, seröse Flüssigkeit. In der Corpus luteum-Zyste sieht man schon makroskopisch an einem Pol ein gelblich gefärbtes Segment, welches mikroskopisch dem plattgedrückten, bei der normalen Eireifung beschriebenen Halbmond von Luteinzellengeweben entspricht. In anderen Fällen ist dasselbe bereits durch fibröses oder hyalines Gewebe ersetzt.

3. Zystengeschwülste. a) Glanduläre Kystome (Pseudomucinöse Kystome, multilokuläre Kystome). Mit den drei Namen sind auch die wichtigsten Charakteristiken dieser Geschwülste gegeben. Fast stets handelt es sich um vielkammerige, oft aus zahllosen kleineren und größeren Zysten zusammengesetzte, mit glatter oder grobkörniger Oberfläche versehene Geschwülste, welche ganz enorme Größen erreichen können. Der Inhalt der Zysten zeigt eine sehr wechselnde Konsistenz, bald rein serös, bald schleimig, aber selten wirklich fadenziehend, bald gallertig steif. Die Innenfläche ist meistens glatt, selten mit feinen Warzen besetzt. Die Auskleidung besteht aus einfachem Zylinderzellenepithel. Ueber die Entstehung ist nichts Sicheres bekannt. Man leitet sie von angeborenen Inseln verlagerten Oberflächenepithels oder Markschlauchresten ab oder glaubt, daß es sich um teratoide Bildungen mit einseitig entwickelter Epithelart handelt.

b) Papilläre Kystome, unilokuläre Kystome, seröse Kystome. Hier handelt es sich meist um einkammerige, sehr oft doppelseitig auftretende Zystengeschwülste, welche relativ klein bleiben, bis kindskopfgroß, selten größer werden, deren Inhalt eine klare, gelegentlich blutig gefärbte seröse Flüssigkeit darstellt. Die Innenfläche ist nur selten glatt, meist in mehr oder weniger großer Ausdehnung von feinwarzigen Wucherungen bedeckt. Die Auskleidung besteht aus einem hohen, zum Teil flimmernden Epithel. Ueber die Genese ist nichts Sicheres bekannt. Doch ist es wahrscheinlich, daß sie aus verlagerten oder unentwickelt gebliebenen Oberflächenepithelien des Ovariums ihren Ursprung nehmen.

c) Schließlich gibt es kleinere, mehr intraligamentär entwickelte, im Ovarialhilus ihren Ursprung nehmende Zysten, welche fast an Parovarialzysten erinnern, da sie in die Gegend des Parovariums vorrücken. Sie besitzen einfaches Zylinder-

epithel und gehen wahrscheinlich von dem Rete ovarii oder den Markschläuchen aus. Ganz kleine Zystenbildungen kann man mikroskopisch öfter im Hilus entdecken.

In der veterinärmedizinischen Literatur sind die meisten Veröffentlichungen nur klinische Mitteilungen. Es findet sich etwa folgendes:

Schwartz (46) fand bei der Sektion eines 16jährigen Pferdes, das an allgemeiner Schwäche litt, eine scheffelsackgroße, derbe, außen stellenweise mit flachen Vorwölbungen versehene, den Darm nach links verdrängende Neubildung, die die untere Bauchwand erreichte und makroskopisch nur dadurch als echtes Ovarium zu erkennen war, daß sich das rechte Uterushorn in dieselbe fortsetzte. Die Geschwulst zeigte eine sehr derbe, bis 10 cm dicke Kapsel und die ganze Schnittfläche war mit erbsen- bis faustgroßen, isolierten oder konfluierten, ebenfalls von verdichteten Kapseln umgebenen Hohlräumen, die mit einer gelbgallertigen Flüssigkeit gefüllt waren, besetzt. Das Zwischengewebe war stellenweise sehr massig angehäuft, stellenweise, zwischen den Follikeln, atrophisch. Die Geschwulst charakterisierte sich daher als ein Hydrops der Graafschen Follikel, als eine von den präformierten Graafschen Follikeln ausgehende zystoide Degeneration des rechten Ovariums.

Bei dem Dragoner-Regiment Nr. 2 wurde durch die Sektion eines an Kolik verstorbenen Pferdes eine kindskopfgroße Geschwulst gefunden, die eine zystoide Entartung des linken Eierstockes darstellte.

Weishaupt (44) berichtet über eine zystoide Veränderung des rechten Eierstockes, der 10 kg wog. Die äußere graurote, 1—1½ cm dicke, fibröse Kapsel schloß eine graurote bröcklige Masse ein, in welcher sich bis hühnereigroße Hohlräume befanden, die mit grauweißem, übelriechendem Eiter angefüllt waren. Der Eierstock war mit den umliegenden Organen verwachsen.

Bei 2 Militärpferden wurden Eierstockszysten von Kindskopf- bis Manneskopfgröße gefunden; einmal bestand chronische Peritonitis und Bauchwassersucht.

Fröhner (40) fand bei einer 15jährigen Rappstute, die an Kolik verendet war, den Mastdarm durch einen zystös entarteten, kindskopfgroßen linken Eierstock abgeschnürt. Er fühlte sich schwappend, fluktuierend an.

Jacoulet beschreibt eine unilokuläre schwappende Geschwulst des linken Eierstockes einer 7 jährigen Stute mit 4 l einer gelben, klaren durch Hitze gerinnbaren Flüssigkeit. Sie wog 5 kg und komprimierte den Mastdarm. Die Abmessungen waren 27 : 21 cm.

Vennerholm (47) unterscheidet bei der zystösen Entartung des Eierstocks einen Hydrops der Graafschen Follikel und eine wirkliche zystöse Neubildung. Bald erlangt eine Zyste eine solche Größe, daß der übrige Teil des Eierstocks schwindet, oder es bestehen unzählige selbständige Zysten oder unregelmäßige Räume, die durch Verschmelzung kleinerer entstanden sind, bald finden sich größere Zysten, in deren Wand kleinere liegen; zuweilen ist die Kapsel verkalkt.

Albrecht (29, 30) unterscheidet folgende Arten von Ovariumzysten: Eine einfache zystische Erweiterung der Follikel (Hydrops follicularis ovarii), parovariale Zysten (entstanden aus dem Nebeneierstock), Zysten, hervorgegangen aus dem Drüsenepithel (Kystome); endlich zystische Neubildungen, entstanden aus der Ent-

wicklung von Resten fötaler Anlagen (Dermoidzysten). Er beschreibt ein 80 Pfund schweres Kystom des linken Eierstocks einer 8 jährigen Stute. Ferner beobachtete er bei einer 11 jährigen Stute ein Adenocystoma cavernosum haemorrhagicum von 50 Pfund Gewicht. An Stelle des rechten Eierstocks fand sich in Form einer an der Oberfläche rötlich gefärbten unebnen Geschwulst ein 50 Pfund schweres Kystom. Die äußere Umhüllung des Kystoms (Albuguinea) war sehr dick. Die Dicke betrug stellenweise 2,5 cm, diejenige der Wandungen der erbsen- bis faustgroßen Zysten bis 1,5 cm. Der Inhalt der Zysten war teils serös, teils gelatinös, teils dicklicher oder von blutiger Beschaffenheit. Die Hohlräume waren von ein- bis zweischichtigem schmalem zylindrischem Epithel ausgekleidet.

Casper (32) unterscheidet eine einfache zystische Erweiterung der Follikel (Hydrops follicularis), Zysten, die ihren Ursprung aus dem Drüsenepithel nehmen (Kystome) und endlich zystische Neubildungen (Dermoidzysten). Der Hydrops folliculorum entsteht durch eine Vermehrung des Liquor folliculi. Die Flüssigkeit ist wässrig oder durch Blut rot gefärbt, mitunter besteht eine Vermehrung des bindegewebigen Anteils (Oophoritis chronica fibrosa). Der Hydrops stellt walnuß- bis hühnereigroße, kugelige, pralle Blasen dar, die meist über die Oberfläche hervortreten. Die näheren Entstehungsursachen sind noch unbekannt.

Die meisten beschriebenen Ovarialzysten sind echte Neubildungen (Kystome), indem das Oberflächenzylinderepithel Zapfen in die Tiefe sendet, die sich abschnüren und Bläschen bilden. Der Inhalt ist wässrig, zähflüssig oder dickflüssig mit verfetteten Epithelien, Fettkörnchenkugeln, Leukozyten, Cholestearin und körnigen Massen.

Nach Kitt (42) haben die meisten Geschwülste des Eierstocks den Charakter zystischer Bildungen; seinem Bau nach enthält eben das Ovarium Zystenanlagen in Gestalt der Graafschen Follikel, und diese sind es vorweg, aus welchen die blasigen, geschwulstartigen Veränderungen ihren Ursprung nehmen.

Schon das Nichtbersten der normalen, nacheinander reifenden Follikel muß dem Eierstocke ein abnorm blasiges Aussehen verleihen. Die Anlässe, daß Follikel ungeborsten bleiben und in größere Zysten sich wandeln, sind nicht näher bekannt (Ausbleiben der Wucherung der Luteinzellen, mechanischer, nervöser Einflüsse, welche bei der Sprengung mithelfen, ererbte Anlage).

Am häufigsten findet man bei Schweinen, sodann bei Pferden, aber auch bei den anderen Haustieren einzelne oder mehrere Graafsche Follikel in Uebergröße als Blasen vom Umfang einer Walnuß oder eines Eies, mit glatter, fibröser, dünnwandiger Kapsel und lediglich wässrigem, klarem, farblosem Inhalt (Hydrops follicularis ovarii, Hydrocystis follicularis). Oft treten derartige Zysten in solcher Menge auf, daß der Eierstock ganz traubig aussieht, das fibröse Stroma geschwunden ist. Einzelne der einfachen Zysten können auch groß wie eine Kokosnuß werden und der Inhalt blutige Beimengung, leimartige, klebrige, bräunliche Beschaffenheit gewinnen (Hydrocystis haemorrhagica).

Es gibt die Zystenbildung auch im Innern des Eierstocks, so daß nirgends auf der Oberfläche eine Blase vorliegt, sondern erst beim Aufschneiden des vergrößerten Organs die von 2 bis 6 mm dicker Parenchymzone umschlossenen Hohlräume auffallen (Hydrocystis follicularis parenchymatosa).

Als eigentliche Geschwülste, durch Massenwucherung jener Epithelschläuche

und Zellstränge, welche die epithelialen Elemente der Follikel liefern, entstehend, und von einer Wucherung auch des Stromas begleitet, präsentieren sich die Kystome oder Adenokystome des Eierstocks. Besonders beim Pferde und Rinde an einem oder gleichzeitig beiden Eierstöcken zur Entwicklung kommend, bilden sie Tumoren bis zu 90 kg Gewicht. Der Eierstock geht natürlich ganz in der Geschwulst auf.

Wie aus vorstehender Literaturübersicht hervorgeht, faßte man ursprünglich alle möglichen mit Zystenbildung einhergehenden Veränderungen des Ovariums unter dem Namen Hydrops ovarii zusammen. Die meisten Autoren beziehen die Zystenbildung auf die Follikel und führen als Ursache eine Retention an; beweisend ist für einen großen Teil die Beobachtung Rokitanskys. Erst Orth gibt für die Zystenbildung, sobald sie eine größere Ausdehnung gewinnt, die Möglichkeit nicht näher bekannter Neubildungsvorgänge oder entwickelungsgeschichtlicher Abnormitäten zu. Sodann teilt Pfannenstiel die unter dem Namen Follikelzysten zusammengefaßten Zustände ein in den eigentlichen Hydrops folliculi, der nur eine beschränkte Größe erreicht und aus einem degenerativen Prozeß hervorgeht, und in das Cystoma simplex serosum, eine echte epitheliale Neubildung.

Endlich weist v. Kahlden nach, daß es neben der follikulären, kleinzystischen Degeneration eine auf einem Neubildungsprozeß des Keimepithels (vielleicht auch des Follikelepithels) beruhende adenomatöse, kleinzystische Degeneration gibt. In einer zweiten Arbeit tritt er allen bisherigen Angaben entgegen, indem er nachweist, daß der Hydrops ovarii ebenfalls eine echte Neubildung, die aus dem Keimepithel hervorgeht, darstellt. Daß der Hydrops ovarii auch einmal vom Follikelepithel seinen Ursprung nehmen kann, will er nicht direkt ablehnen; er hält es jedoch für sehr unwahrscheinlich, da er in seinen sämtlichen Untersuchungen niemals einen Zusammenhang mit dem Follikelepithel nachweisen konnte, stets jedoch einen solchen mit dem Keimepithel fand oder mit größter Wahrscheinlichkeit annehmen konnte. Den Einwurf, daß das Auffinden von Eiern für den Ursprung aus Follikeln beweisend sei, weist er mit der Begründung zurück, daß auch er eiähnliche Körper gefunden habe, die er für einen unvollkommenen Nachahmungsprozeß von Eibildung hält.

Die Mitteilungen in der Veterinärmedizin lehnen sich denen der Humanmedizin an.

Der makroskopische Befund der Fälle 1—12 ist bereits im ersten Teil dieser Arbeit erhoben.

1. Dicht unter der Keimplatte liegen 13 bzw. 16 kugelige, längliche oder unregelmäßige Hohlräume von der Größe eines Stecknadelkopfes bis zu der einer kleinen Erbse. Dieselben sind durch eine feine weiße Kapsel von dem leberfarbenen Keimlager getrennt und enthalten eine klare gelbliche Flüssigkeit oder gallertige Masse.

Die Wand der Hohlräume ist im mikroskopischen Bilde aufgebaut wie die der Graafschen Follikel, nämlich aus der sehr feinen Tunica externa, die von dem Bindegewebsnetzwerk des Keimlagers gebildet wird und daher auch Keimlagerzellen enthält, und der zell- und gefäßreichen Tunica interna. Einige Hohlräume sind von einem mehrschichtigen Epithel ausgekleidet, dessen Zellen an der Oberfläche platt, sonst kubisch sind und einen großen bläschenartigen Kern haben. In anderen hat sich das Epithel losgelöst, aber einen zur Wand parallelen Verlauf beibehalten; in wieder anderen hat sich das Epithel ganz oder teilweise abgehoben und findet sich zusammengesunken als halskrausenartig gewundenes Band oder in Stücken in der Flüssigkeit. In einzelnen Hohlräumen ist ein Ei im Schnitt getroffen, dessen Oolemm manchmal etwas gefältelt und verbreitert erscheint. Die Flüssigkeit ist entweder körnig geronnen oder stellt eine homogene Masse dar.

Es liegt eine follikuläre kleinzystische Degeneration der Ovarien vor. Zur kleinzystischen Degeneration rechnet man den Hydrops so lange, als die einzelnen Hohlräume die Größe eines Hühnereies nicht übersteigen. Solange das Epithel zwar abgelöst ist, sonst aber seinen zur Wand parallelen Verlauf beibehalten hat und in dem Zwischenraume sich keine fremde Substanz befindet, ist dies ein Kunstprodukt. Sobald aber das Epithel halskrausenartig zusammengefallen oder in losen Stücken im Follikelinhalt schwimmt, liegt ein pathologischer Zustand vor, da das Follikelepithel auch bei der Ovulation erhalten bleibt. Für die Herkunft der Zysten aus Follikeln spricht die Beschaffenheit der Wand (Tunica externa und interna), dagegen ist der Nachweis von Eiern kein sicheres Merkmal für die follikuläre Natur, da sich bei der vom Keimepithel ausgehenden adenomatösen kleinzystischen Degeneration der Ovarien ebenfalls eiähnliche Körper finden.

2. Dicht unter der Keimplatte liegen auch hier einige stecknadelkopf- bis kleinerbsengroße Hohlräume, die durch eine feine hellere Kapsel von dem leberfarbenen Keimlager abgegrenzt sind. Der Inhalt besteht aus einer hellgelben, klaren Flüssigkeit oder gallertigen Masse.

Die Wand setzt sich zusammen aus der mehr oder weniger feinen Tunica externa und der zellenreichen Tunica interna. Die Auskleidung wird von einem mehrschichtigen kubischen Epithel gebildet, das teils der Wand noch vollkommen aufsitzt, teils sich stellenweise abgelöst hat; in letzterem Falle liegt zwischen dem Epithel und der Wand eine homogene Masse, die mitunter faserig geronnen aussieht. Manche Hohlräume entbehren jeder Auskleidung und enthalten in dem

körnig oder homogen geronnenen Inhalt die halskrausenartig zusammengefallene Membrana granulosa.

Beiderseits besteht follikuläre kleinzystische Degeneration.

3. In dem braunen Keimlager liegen zerstreut zahlreiche gerstenkorn- bis bohnengroße Hohlräume von kugeliger, länglicher oder unregelmäßiger Gestalt. An einzelnen Stellen liegen dieselben so dicht, daß ihre Wände sich direkt berühren und gegenseitig abplatten oder nur schmale Brücken aus Ovarialgewebe übrig bleiben.

Die Wand der Hohlräume besteht aus der sehr zarten Tunica externa und der gut entwickelten Tunica interna. Für die epitheliale Auskleidung und den Inhalt gilt das in den vorhergehenden Fällen Gesagte.

Beiderseits besteht follikuläre kleinzystische Degeneration.

4. Jeder Eierstock enthält etwa 10 kleinerbsengroße Hohlräume, die mit einer hellgelben Flüssigkeit angefüllt sind.

Die Wand besteht aus einer Tunica externa und interna. Das mehrschichtige kubische Epithel hat sich durch die Präparation meist abgelöst. In dem körnigen Detritus liegt mitunter ein runder, länglicher oder unregelmäßig gestalteter Klumpen, der eine Eibildung vortäuschen kann. Diese Klumpen bestehen aus geronnenem Inhalt und sind homogen oder von wabenartigem Bau.

Beiderseits besteht follikuläre kleinzystische Degeneration.

5. In den Ovarien finden sich keine Hohlräume.

6. Die Ovarien enthalten eine sehr große Anzahl von gerstenkorn- bis erbsengroßen Hohlräumen (20—30). Dieselben liegen stellenweise so dicht, daß kaum Ovarialgewebe zwischen ihnen übrig geblieben ist und sie sich gegenseitig durch Druck abplatten. Der Inhalt ist flüssig oder gallertartig. Jeder Hohlraum ist selbständig und steht mit keinem anderen in Verbindung, jedoch fehlt zuweilen zwischen zwei eng benachbarten Hohlräumen die Tunica externa.

Die Wand der Zysten besteht aus der Tunica externa und interna. Das Epithel hat sich in den meisten Fällen infolge der Behandlung von der Wand zurückgezogen. Sehr häufig finden sich in dem körnig geronnenen Inhalt oben erwähnte Klumpen. In jedem Hohlraum ist durch Schnitte das Ei nachzuweisen. Stellenweise enthält die Tunica interna hyaline Einlagerungen.

Beiderseits besteht follikuläre kleinzystische Degeneration.

7. In der Nähe der Keimplatte liegen 6 bzw. 10 bis kleinerbsengroße Hohlräume von meist länglicher Gestalt. Der Inhalt ist hellgelb und gallertartig.

Die Wand besteht aus einer Tunica externa und interna. Der Inhalt ist homogen oder faserig geronnen. Das auskleidende Epithel mehrschichtig, kubisch, teilweise abgelöst, gequollen und im Zerfall begriffen. Gleichzeitig ist die Tunica interna stellenweise hyalin verändert. In anderen Hohlräumen ist kein Epithel nachzuweisen, die innerste Auskleidung wird hier von der hyalin degenerierten Tunica interna gebildet. Eier wurden in keinem Schnitte gefunden.

Beiderseits besteht follikuläre kleinzystische Degeneration.

8. In den Eierstöcken befinden sich keine Hohlräume.

9. Der linke Eierstock enthält in der Peripherie zahlreiche hanfkorn- bis kirschkerngroße Hohlräume mit hellgelbem wässerigem oder gallertartigem Inhalt. Dieselben entsprechen größtenteils den schon vorher gegebenen Beschreibungen, namentlich hat sich das Epithel fast durchweg gut auf der Wand erhalten; der Inhalt ist in der Regel homogen geronnen. In wenigen Hohlräumen, deren Wand ebenfalls aus einer Tunica externa und interna besteht, läßt sich kein Epithel nachweisen; der Inhalt ist homogen oder netzartig geronnen, die Interna ist hyalin verändert.

Der rechte Eierstock hat eine unregelmäßige Gestalt; die beiden Enden sind blasig verdickt. Die Länge beträgt 82 mm, die Höhe 66 mm, die Breite 30 mm, das Gewicht 91 g. Der Längsschnitt zeigt, daß im vorderen Ende direkt unter der Serosa ein Hohlraum (40:45:30 mm) liegt, dessen Wand mit zahlreichen Papillen besetzt ist. Der Inhalt besteht aus einer klaren, bernsteingelben Flüssigkeit. Am hinteren Ende liegt ein Corpus haemorrhagicum (30 mm). Das übrige Eierstocksgewebe enthält viele kleine Hohlräume. Die Wand des oben genannten Hohlraumes läßt keine besondere Schichtung erkennen, die Papillen sind von einem mehrschichtigen kubischen Epithel bedeckt. In einer kolbig verdickten Papille liegt ein Graafscher Follikel; das Oolemm des Eies ist verdickt und gewellt, das Eiprotoplasma hat sich zurückgezogen. An der Oberfläche der Keimgrube befindet sich an einer Stelle genau dieselbe Papillenbildung.

Beiderseits besteht follikuläre kleinzystische Degeneration.

Der mit Papillen ausgestattete Hohlraum stellt ein einfaches papilläres Kystom dar. Ueber seinen Ursprung konnte ich nichts feststellen, nehme aber wegen der Nähe eines vesikulären Follikels, dessen Verbindung mit der Kystomhöhle nicht bewiesen werden konnte, sowie wegen der Aehnlichkeit des ausgekleidenden Epithels mit dem Follikelepithel an, daß es seinen Ausgang von letzterem genommen haben dürfte. Außerdem bestand Oberflächenpapillenbildung.

Es seien hier einige Bemerkungen über die Brunst der Stute gestattet. Die erste Brunst tritt etwa mit $1\frac{1}{2}$ Jahren auf. Leider finden sich über das sonstige Auftreten derselben nur wenige sichere Beobachtungen. Nach Franck tritt die Brunst 9 Tage nach der jedesmaligen Geburt wieder auf; tritt keine Befruchtung ein, so soll sie sich nach 9 Tagen wiederholen, während andere sie alsdann alle 4 Wochen wiederkehren sahen. Nach Lehndorf liegt zwischen zwei Brunstzeiten eine Anzahl von Tagen, die durch 7,5 bis 8 teilbar ist. Die Zahl beträgt höchstens das vierfache des Divisors. Nach anderen (z. B. Epple) sollen Stuten, die beim ersten Rossen übergangen werden, oft monatelang keinen Geschlechtstrieb mehr zeigen. Franck gibt an, daß bei der Stute die Hauptbrunstzeiten im Frühjahr und im Herbst stattfinden, obgleich nicht so ausgeprägt wie bei den wilden

Tieren; Stuten, die das ganze Jahr hindurch brünstig sind, leiden meist am Eierstocke, meist an zystoider Entartung der Graafschen Follikel.

Bei den Multiparen reift während der Brunstzeit fast zu gleicher Zeit eine Reihe von Eiern, welche fast gleichzeitig abgestoßen werden, womit die Brunstzeit für längere Zeit ihr Ende erhält. Bei den Uniparen scheint allerdings auch eine Serie von Eiern zu reifen, aber nicht während einer Brunstperiode abgestoßen zu werden, sondern in größeren Zwischenräumen, wodurch eben eine öftere Wiederkehr der Brunst bedingt wird. Die Brunst eines Multiparen (Hund) würde demnach gewissermaßen aus einer Reihe aneinander gerückter Brunstperioden bestehen und die ganze Brunstzeit eines Uniparen (Pferd) in sich begreifen. Als Beispiel hierzu führt Franck an, daß bei der Sektion einer im Frühjahr während der Brunst gestorbenen Stute sich im linken Eierstock neben einem frischen gelben Körper 7 große, entwickelte Graafsche Follikel fanden, die offenbar noch in dem laufenden Frühjahr zur Berstung gelangt wären. Der andere Eierstock war ohne gelbe Körper und hatte nur kleine Graafsche Follikel.

Ich kann mich dieser Ansicht nicht anschließen und glaube (wie auch Schmaltz), daß bei den multiparen Tieren einfach mehr reife Eier produziert werden als bei den uniparen. Bei der Stute reifen bei jeder Brunst höchstens zwei Eier, die übrigen Bläschen stellen keine Follikel, sondern Zysten dar. Auch scheint eine Ovulation bei der Stute gar nicht so häufig vorzukommen, da man in jedem Eierstocke höchstens zwei frische Corpora lutea findet, die entweder beide einem Eierstock angehören oder auf beide Eierstöcke verteilt sind, im Gegensatz zu den zahlreich vorhandenen Bläschen; sonst etwa vorhandene gelbe Körper zeigen eine erheblich ältere Beschaffenheit. Auch wird die Möglichkeit zugegeben, daß es nicht bei jeder Brunst zu einer Ovulation zu kommen braucht.

10. Der linke Eierstock enthält an der Peripherie 5 etwa haselnußgroße Hohlräume mit hellgelber klarer Flüssigkeit sowie zwei gelbe Körper. Der rechte Eierstock zeigt 3 etwa haselnußgroße und 7 stecknadelkopfgroße Hohlräume und einen gelben Körper. Aus den kleineren Hohlräumen läßt sich bei seitlichem Druck ein hellgelbes Bläschen herausdrücken, dessen Wand die Membrana granulosa darstellt.

Die Wand aller genannten Hohlräume läßt deutlich eine Tunica externa und eine Tunica interna erkennen. Der Inhalt ist homogen oder netzartig geronnen. Die Innenwand wird von einem mehrschichtigen kubischen Epithel bekleidet. Zwischen Epithel und Tunica interna ist in einzelnen Hohlräumen die Glashaut

verbreitert und hyalin degeneriert. Die in den Schnitten sichtbaren Eizellen zeigen keine Veränderung.

Beiderseits besteht follikuläre kleinzystische Degeneration.

11. Neben einer Anzahl Graafscher Follikel von verschiedener Größe finden sich eine Reihe von Hohlräumen, die folgende Veränderungen aufweisen.

Ein stecknadelkopfgroßer und ein gerstenkorngroßer Hohlraum enthalten einen homogen geronnenen Inhalt und besitzen eine aus einer Theca externa und Theca interna zusammengesetzte Wand. Eine Epithelauskleidung ist nicht vorhanden,

Abb. 1.

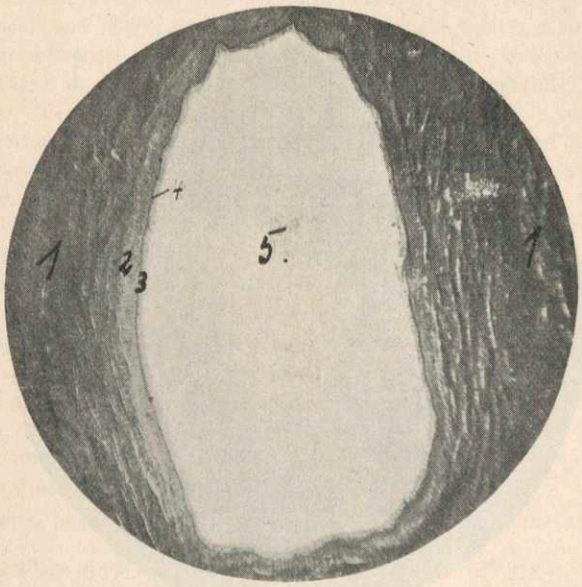

Follikelzyste.
1 Eierstocksgewebe, 2 Tunica externa, 3 Tunica interna, 4 hyaliner Streifen in der Tunica interna, 5 Zystenhohlraum.

dagegen zeigt die Theca interna einen hyalinen breiten Streifen, der den ganzen Hohlraum umgibt.

Ein etwas größerer Hohlraum besitzt denselben Aufbau, enthält aber körnig geronnenen Inhalt.

In einer erbsengroßen Zyste von unregelmäßiger Gestalt hat sich das geschichtete kubische Epithel losgelöst und liegt zusammengefallen in dem körnig geronnenen Inhalt. Eine hyaline Veränderung besteht nicht.

Es handelt sich um Follikelzysten; gleichzeitig geht aus dieser Untersuchung hervor, daß der Größe bei der Unterscheidung einer

Zyste von einem Follikel keine Bedeutung beizumessen ist. Die kleineren Hohlräume weisen die stärkere Veränderung auf, da kein Epithel mehr vorhanden ist und eine hyaline Wandveränderung besteht.

Ein gerstenkorngroßer Hohlraum enthält ein stark halskrausenartig gewelltes hyalines Band, dessen Anordnung deutlich dem Bau einer Luteinzone entspricht. Zwischen den einzelnen Zotten liegt feines Bindegewebe, das auch den mit Fasergerinnseln gefüllten Hohlraum begrenzt. Diese Bildung stellt eine aus einem gelben Körper hervorgegangene Zyste dar.

Abb. 2.

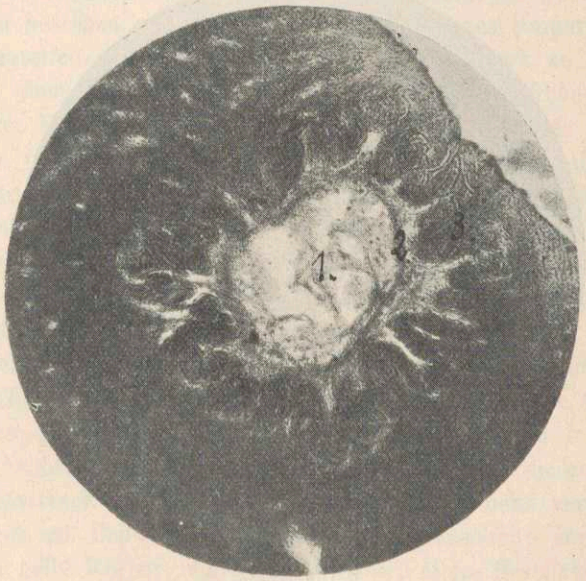

Corpusluteumzyste.
1 Hohlraum mit geronnenem Inhalt, 2 bindegewebige Abgrenzung, 3 hyalindegenerierte Luteinzone.

An einer Stelle besitzt der Eierstock mikroskopisch einen drüsenartigen Aufbau. Die Drüsenschläuche sind in allen Richtungen getroffen und meistens von einem niedrigen Zylinderepithel mit grundständigem Kern besetzt; an wenigen Stellen ist das Epithel mehrschichtig. Zwei Drüsenschläuche sind zu über gerstenkorngroßen Hohlräumen zystisch erweitert. Die Neubildung ist als ein glanduläres Kystom aufzufassen.

12. Der linke Eierstock enthält 7 Hohlräume von etwa 1 cm Durchmesser, die mit einer gelblich-serösen Flüssigkeit angefüllt sind, und einen gelben Körper. Beim Anstechen eines Hohlraumes entleert sich mit der Flüssigkeit flockenartig ein feines Häutchen, daß sich mikroskopisch als die zusammengefallene Epithelschicht erweist. Die Wand der Hohlräume besteht aus der Theca externa und der hyalin veränderten interna. Der rechte Eierstock enthält 4 der genannten Hohlräume. Außerdem sind in jedem Eierstock normale Follikel vorhanden.

Beiderseits besteht follikuläre kleinzystische Degeneration.

13. Eierstöcke einer 7jährigen, infolge einer Fraktur des Hinterhauptsbeines verstorbenen Stute: Der linke Eierstock hat eine unregelmäßige Gestalt und ist durch zahlreiche Hohlräume auf der Oberfläche höckerig; er wiegt 89 g, ist 73 mm lang, 60 mm hoch und 33 mm breit. Auf seiner Oberfläche besitzt er einige zottige Filamente (Perioophoritis villosa). Auf dem Durchschnitt tritt die bekannte Streifung zu Tage; an der Peripherie liegen 7 kirsch- bis walnußgroße Hohlräume und 5 kleinere. Die Wand der Hohlräume ist stark vaskularisiert. Aus mehreren kleineren entleert sich mit der hellgelben serösen Flüssigkeit das schon beschriebene Häutchen. Außerdem findet sich ein Corpus luteum mittleren Alters, das mit einem zungenförmigen Fortsatz aus der Ovulationsgrube hervorragt, und ein braunpigmentiertes halskrausenartig gewundenes Band, das ein helleres Zentrum umgibt (Corpus fibrosum). Der rechte Eierstock zeigt etwa dieselben Verhältnisse; er wiegt 111 g, ist 18 mm lang, 65 mm hoch, 35 mm breit und enthält 9 kirschgroße Hohlräume.

Mikroskopisch stellen sich einige Hohlräume als Graafsche Follikel dar. Die größeren fast sämtlich als Follikularzysten. In den kleineren findet sich noch das Epithel als zusammengefallenes Häutchen, in den größeren ist es meist gar nicht zu finden oder es sind nur kleine Reste vorhanden, die sich schlecht färben (gequollene und zusammengeflossene Zellen). Die Theca interna enthält bei den Zysten stets hyaline Einlagerungen.

Beiderseits besteht follikuläre kleinzystische Degeneration.

14. Eierstöcke einer wegen Rotzverdachtes getöteten 7jährigen Stute: Der linke Eierstock hat eine brommbeerartige Gestalt, hervorgerufen durch 10 kirsch- bis walnußgroße Hohlräume; er ist 75 mm lang, 60 mm hoch, 45 mm breit und wiegt 86 g. Neben den großen Zysten finden sich noch zahlreiche kleine und ein gelber Körper (20 : 15 mm).

Der rechte Eierstock hat eine bohnenförmige Gestalt und weist 9 bohnen- bis kirschgroße Zysten sowie einen gelben Körper (5 : 10 mm) auf. Die Maße des Eierstockes sind 68:50:30; das Gewicht beträgt 55 g. Der mikroskopische Befund ist derselbe wie im vorhergehenden Fall.

15. Eierstöcke einer 8jährigen, an Bauchfellentzündung verstorbenen Stute: Die Gestalt des linken Eierstockes ist dadurch verändert, daß er an seinem vorderen Ende eine taubeneigroße Zyste besitzt. Außer dieser finden sich noch einige erbsengroße und mehrere reiskorngroße Hohlräume, sowie ein 30 mm langer spaltförmiger Hohlraum, der sich mikroskopisch als Corpus luteum-Zystchen darstellt. Der Eierstock ist 63 mm lang, 50 mm hoch, 45 mm breit und wiegt 73 g.

Der rechte Eierstock ist bohnenförmig, 50 mm lang, 46 mm hoch, 30 mm breit und 32 g schwer. Er enthält mehrere kirschgroße und zahlreiche kleinere Hohlräume.

Der mikroskopische Befund ist derselbe wie im Falle 13, nur findet sich in einer bohnengroßen Zyste bei hyalin veränderter Theca interna das Epithel noch vollständig erhalten vor; auch besteht dadurch links ein kleiner Unterschied, daß eine Zyste besonders gewachsen ist und beinahe die Größengrenze erreicht hat, während die übrigen kleiner geblieben sind.

16. Eierstöcke einer 8jährigen nach Uterusamputation an Bauchfellentzündung gestorbenen Stute: Der linke Eierstock ist 71 mm lang, 60 mm hoch, 48 mm breit und 103 g schwer. Er enthält 11 kirschgroße Zysten, die vornehmlich an der Peripherie liegen und zwischen sich kleinere Hohlräume haben; durch gegenseitigen Druck haben sie vielfach die Kugelform verloren. Am Eileiterende liegt ein flaschenförmiges Corpus luteum, das die ganze Höhe des Eierstockes durchzieht und einen bohnengroßen, abgekapselten, mit faserigen Gerinnseln angefüllten Hohlraum (Corpus luteum-Zyste) enthält.

Der rechte Eierstock wiegt 61 g und ist 62 mm lang, 55 mm hoch und 38 mm breit; seine Gestalt ist herzförmig. Es finden sich 4 kirschgroße nnd 6 bohnengroße Hohlräume mit gelbserösem Inhalt, der teilweise ein feinflockiges Häutchen enthält.

Der mikroskopische Befund ist derselbe wie bei Fall 13; die größeren Hohlräume sind sämtlich Zysten, die kleineren zum Teil.

17. Eierstöcke einer 8jährigen an Gehirnentzündung verstorbenen Stute: Der linke Eierstock ist 70 mm lang, 58 mm hoch, 50 mm breit und 107 g schwer; die Oberfläche ist traubig. Es finden sich neben kleineren Hohlräumen 5 kirschgroße Zysten und ein frisches Corpus haemorrhagicum (40 : 60 mm) am vorderen Ende. Mehrere dunkelbraun pigmentierte, etwa haferkorngroße Flecke stellen die Ueberbleibsel früherer gelber Körper dar (Corpora fibrosa).

Der rechte Eierstock wiegt 94 g. Seine entsprechenden Abmessungen sind 60 : 52 : 41 mm. Er enthält 6 kirschgroße Hohlräume und 1 gelben Körper (15 : 20).

Der mikroskopische Befund ist im allgemeinen derselbe wie im Falle 13. Bei einem Hohlraum jedoch, in dem das Epithel fast durchweg der in bekannter Weise aufgebauten Wand aufsitzt, zeigt die basale Schicht nicht mehr den geordneten radiären Bau, sondern das Gefüge der ganzen Epithelzone ist gelockert, und letzterer liegen dem Hohlraum zu zahlreiche dunkle Körper (Kerntrümmer) an.

Beiderseits besteht follikuläre kleinzystische Degeneration.

18. Ovarien einer 9jährigen an Hämoglobinämie verstorbenen Stute:

	Linker Eierstock	Rechter Eierstock
Länge	55 mm	55 mm
Höhe	37 „	43 „
Breite	30 „	25 „
Gewicht	38 g	34 g
Gestalt	bohnenförmig	herzförmig.

Links findet sich ein gelber Körper (30 : 12), der noch mit der Ovulationsgrube in Verbindung steht; desgleichen etwa 12 stecknadelkopf- bis bohnengroße Hohlräume mit gelbem gallertartigem oder wässerigem Inhalt. Rechts liegt ein gelber Körper (30 : 20), der ebenfalls noch mit der Ovulationsgrube in Verbindung steht, sowie 10 stecknadelkopf- bis erbsengroße Hohlräume.

Die Hohlräume erweisen sich bei der mikroskopischen Untersuchung teils als Graafsche Follikel, teils als Follikelzysten mit den schon früher beschriebenen Merkmalen (hyaline Theca interna, fehlendes oder verändertes Epithel). Der Inhalt ist teils homogen, teils faserig oder netzartig, teils körnig geronnen.

Bemerkenswert ist, daß im vorliegenden Falle keine einzige Zyste die Größe einer Kirsche erreichte. Eine Zyste zeigte auf dem Schnitt eine sichelförmige Gestalt, die durch den Druck eines benachbarten Graafschen Follikels bewirkt wurde.

19. Eierstöcke einer 9jährigen an Septikämie verstorbenen Stute:

	Linker Eierstock	Rechter Eierstock
Länge	70 mm	65 mm
Höhe	54 „	57 „
Breite	32 „	34 „
Gewicht	77 g	72 „
Gestalt	bohnenförmig	unregelmäßig.

Beide Eierstöcke enthalten zahlreiche bis erbsengroße Hohlräume und braune Corpora fibrosa; im rechten Eierstock befindet sich ein mit blutiger Flüssigkeit gefüllter Hohlraum (Follikelzyste), im linken ein gelber Körper. Auf den Ovulationsgruben sind alte Narben bemerkbar.

Der Befund deckt sich im wesentlichen mit dem im Falle 18. Bei zwei benachbarten, mit einer hyalinen Tunica interna ausgestatteten Zysten ist die Wand an einer Stelle geschwunden, so daß beide Räume miteinander kommunizieren.

20. Eierstöcke einer 9jährigen an Verstopfungskolik verendeten Stute:

	Linker Eierstock	Rechter Eierstock
Länge	65 mm	58 mm
Höhe	48 „	63 „
Breite	29 „	30 „
Gewicht	54 g	65 g
Gestalt	bohnenförmig	herzförmig.

Der linke Eierstock enthält zwei kirschgroße Hohlräume mit hellgelbem klarem Inhalt; der Wand liegt ein feines Häutchen an, das stellenweise losgelöst ist. Das Häutchen stellt die Membrana granulosa dar, deren Epithelien geschrumpft sind, sich blaß färben und dunkle Körner (Kerntrümmer) zwischen sich haben.

Der rechte Eierstock zeigt ein Corpus haemorrhagicum (45 : 35), das sich noch auf der Ovulationsgrube öffnet, drei kirschgroße Hohlräume und zahlreiche kleinere von den verschiedensten Größen.

Beiderseits besteht follikuläre kleinzystische Degeneration.

21. Eierstöcke einer infolge einer Halswirbelfraktur verendeten Stute:

	Linker Eierstock	Rechter Eierstock
Länge	60 mm	58 mm
Höhe	41 „	40 „
Breite	28 „	29 „
Gewicht	40 g	38 g
Gestalt	bohnenförmig	bohnenförmig.

Beide Eierstöcke enthalten zahlreiche peripher gelegene, höchstens erbsengroße Hohlräume mit hellgelbem, wässerigem oder gallertartigem Inhalt.

Der mikroskopische Befund ist derselbe wie bei Nr. 18.

22. Eierstöcke einer 9jährigen, infolge von Verstopfungskolik verendeten Stute:

	Linker Eierstock	Rechter Eierstock
Länge	90 mm	75 mm
Höhe	45 „	43 „
Breite	54 „	54 „
Gewicht	107 g	102 g
Gestalt	bohnenförmig mit traubiger Oberfläche.	

Der linke Eierstock stellt ein Konglomerat von etwa 40 kirsch- bis walnußgroßen Hohlräumen dar, zwischen denen kleinere liegen. Alle Hohlräume sind selbständig und enthalten eine hellgelbe seröse Flüssigkeit mit einigen flockigen Gerinnseln.

Der rechte Eierstock enthält etwa 25 kirschgroße Hohlräume, die vornehmlich an der Peripherie liegen, und eine überaus große Anzahl kleinerer.

Beiderseits besteht kleinzystische follikuläre Degeneration.

23. Eierstöcke einer 10jährigen, infolge Brustbeinnekrose verendeten Stute:

	Linker Eierstock	Rechter Eierstock
Länge	95 mm	86 mm
Höhe	60 „	50 „
Breite	30 „	28 „
Gewicht	114 g	83 g
Gestalt	bohnenförmig	bohnenförmig.

Links findet sich ein kirschgroßer Hohlraum und zwei gelbe Körper (35 : 30 und 35 : 40), rechts ein Corpus hämorrhagicum (35 : 40) und ebenfalls ein kirschgroßer Hohlraum neben kleineren Bläschen.

Bei der mikroskopischen Untersuchung sind keine Veränderungen zu bemerken, die auf eine zystische Veränderung hinweisen.

24. Eierstöcke einer 10jährigen, infolge Verstopfungskolik verendeten Stute:

	Linker Eierstock	Rechter Eierstock
Länge	83 mm	71 mm
Höhe	50 „	49 „
Breite	26 „	27 „
Gewicht	67 g	55 g
Gestalt	bohnenförmig	bohnenförmig.

Der linke Eierstock enthält 10 erbsengroße Hohlräume mit hellgelbem serösem Inhalt, zahlreiche kleinere Hohlräume und ein Corpus haemorrhagicum (43 : 40); im rechten Ovarium befinden sich 11 kirschgroße Zysten mit dem bekannten Häutchen im serösen Inhalte.

Beiderseits besteht kleinzystische follikuläre Degeneration; bemerkenswert ist, daß links die Zysten nur Erbsengröße, rechts dagegen Kirschgröße erreicht haben.

25. Eierstöcke einer 12jährigen an Brustseuche verstorbenen Stute:

	Linker Eierstock	Rechter Eierstock
Länge	58 mm	85 mm
Höhe	56 „	56 „
Breite	17 „	24 „
Gewicht	35 g	52 g
Gestalt	herzförmig	bohnenförmig.

Der linke Eierstock enthält einen gelben Körper (10 : 20) und mehrere kleine Hohlräume; der rechte Eierstock zeigt ein Corpus haemorrhagicum (30 : 40) und einen kirschgroßen Hohlraum.

Die Hohlräume erweisen sich als Graafsche Follikel ohne zystische Veränderung.

26. Eierstöcke einer 12jährigen, infolge von Verstopfungskolik verendeten Stute:

	Linker Eierstock	Rechter Eierstock
Länge	55 mm	57 mm
Höhe	40 „	48 „
Breite	30 „	19 „
Gewicht	39 g	34 g
Gestalt	unregelmäßig	bohnenförmig.

Links finden sich neben kleineren Hohlgebilden drei kirschgroße Zysten und ein gelber Körper (20 : 40), rechts acht erbsen- bis kirschgroße Hohlräume.

Beiderseits besteht kleinzystische follikuläre Degeneration.

27. Eierstöcke einer 12jährigen an Gehirnerschütterung verstorbenen Stute:

	Linker Eierstock	Rechter Eierstock
Länge	70 mm	72 mm
Höhe	45 „	49 „
Breite	30 „	35 „
Gewicht	68 g	75 g
Gestalt	bohnenförmig	bohnenförmig.

Beide Eierstöcke enthalten 10 bzw. 15 kirschgroße Hohlräume mit den bekannten Veränderungen der kleinzystischen Degeneration.

28. Eierstöcke einer 15jährigen an einer perforierenden Bauchwunde verstorbenen Stute:

	Linker Eierstock	Rechter Eierstock
Länge	77 mm	100 mm
Höhe	50 „	53 „
Breite	28 „	25 „
Gewicht	77 g	94 g
Gestalt	bohnenförmig	bohnenförmig.

Im linken Eierstock finden sich acht erbsen- bis kirschgroße Zysten, von denen eine mit blutiger Flüssigkeit angefüllt ist. Der rechte Eierstock ist vollständig von erbsen- bis kirschgroßen Hohlräumen durchsetzt.

Beiderseits besteht kleinzystische follikuläre Degeneration.

29. Eierstöcke einer 15jährigen an Brustseuche verstorbenen Stute:

	Linker Eierstock	Rechter Eierstock
Länge	61 mm	77 mm
Höhe	35 „	45 „
Breite	27 „	23 „
Gewicht	32 g	44 g
Gestalt	bohnenförmig	bohnenförmig.

Beide Eierstöcke enthalten zahlreiche, höchstens erbsengroße Hohlräume, der rechte außerdem einen gelben Körper.

30. Eierstöcke einer 15jährigen an Hämoglobinämie verstorbenen Stute:

	Linker Eierstock	Rechter Eierstock
Länge	75 mm	70 mm
Höhe	68 „	59 „
Breite	25 „	31 „
Gewicht	73 g	75 „
Gestalt	herzförmig	herzförmig.

Links finden sich drei kirschgroße Hohlräume mit flüssigem oder gallertartigem Inhalt und ein gelber Körper; rechts zwei kirschgroße Zysten und ebenfalls ein gelber Körper.

Beiderseits besteht kleinzystische follikuläre Degeneration.

31. Eierstöcke einer 15jährigen, infolge von Verstopfungskolik verendeten Stute:

	Linker Eierstock	Rechter Eierstock
Länge	71 mm	72 mm
Höhe	26 „	42 „
Breite	21 „	35 „
Gewicht	25 g	52 g
Gestalt	bohnenförmig	bohnenförmig.

Der linke Eierstock enthält viele, bis erbsengroße Hohlräume, die sich mikroskopisch als Graafsche Follikel ausweisen; im rechten Eierstock liegen etwa 12 kirschgroße Hohlräume mit zystischen Veränderungen und ein gelber Körper.

In diesem Falle zeigt nur der etwa doppelt so schwere rechte Eierstock die Veränderungen der kleinzystischen Degeneration.

32. Eierstöcke einer 15jährigen, infolge von Verstopfungskolik verendeten Stute:

	Linker Eierstock	Rechter Eierstock
Länge	81 mm	110 mm
Höhe	46 „	81 „
Breite	34 „	60 „
Gewicht	73 g	241 g
Gestalt	bohnenförmig	kugelig.

Der linke Eierstock enthält neben kleineren vier etwa walnußgroße Hohlräume und einen gelben Körper. Zwischen zwei benachbarten Zysten besitzt die Scheidewand ein pfenniggroßes Loch. Es besteht kleinzystische Degeneration.

Der rechte Eierstock ist in einen einzigen kugeligen Hohlraum verwandelt, der mit einer blutigen Flüssigkeit angefüllt ist. Die Wand ist 5—10 mm dick und besteht aus einer inneren, weißgelblichen, porzellanartigen, 1—2 mm starken Schicht, die beim Schneiden knistert, und einer äußeren rotbraunen Zone, die beide eine Schichtung erkennen lassen. Die Wand ist innen glatt. Vom Eierstocksgewebe ist nichts mehr übrig. Diese Zyste hängt an einem langen Gekröse. Mikroskopisch besteht die innere Wand aus festem Bindegewebe mit Kalkeinlagerungen, die äußere Wand enthält erweiterte Gefäße und ist vollständig mit Blut durchsetzt.

Für den Ursprung der Zyste sind keine Anhaltspunkte zu finden. Es dürfte sich jedoch um eine Follikularzyste handeln und demnach Hydrops follicularis oder Hydrops ovarii simplex vorliegen.

33. Eierstöcke einer 15jährigen, infolge von Dickdarmverstopfung verendeten Stute:

	Linker Eierstock	Rechter Eierstock
Länge	91 mm	64 mm
Höhe	58 „	50 „
Breite	33 „	23 „
Gewicht	93 g	41 g
Gestalt	bohnenförmig	bohnenförmig.

Links sind drei bohnengroße Hohlräume und ein Corpus haemorrhagicum vorhanden, rechts außerdem zwei kirschgroße Zysten.

Beiderseits besteht kleinzystische Degeneration.

34. Eierstöcke einer 15jährigen an Rotlaufseuche verstorbenen Stute:

	Linker Eierstock	Rechter Eierstock
Länge	60 mm	61 mm
Höhe	32 „	32 „
Breite	30 „	28 „
Gewicht	45 g	46 g
Gestalt	bohnenförmig	bohnenförmig.

Beide Eierstöcke enthalten zahlreiche Hohlräume, die die Bohnengröße nicht überschreiten; mikroskopisch zeigen sie teilweise die Veränderungen der kleinzystischen Degeneration.

35. Eierstöcke einer 15jährigen, infolge von Gehirnerschütterung verstorbenen Stute:

	Linker Eierstock	Rechter Eierstock
Länge	65 mm	65 mm
Höhe	36 „	40 „
Breite	30 „	28 „
Gewicht	54 g	60 g
Gestalt	bohnenförmig	bohnenförmig.

Der linke Eierstock enthält 6, der rechte 8 kirschgroße Zysten neben den stets vorhandenen kleineren Graafschen Follikeln.

Der Befund ist derselbe wie bei Nr. 13.

36. Eierstöcke einer 15jährigen an Herzlähmung verstorbenen Stute:

	Linker Eierstock	Rechter Eierstock
Länge	73 mm	81 mm
Höhe	55 „	67 „
Breite	36 „	56 „
Gewicht	73 g	113 g
Gestalt	bohnenförmig	bohnenförmig

Links sind 8 kirschgroße Hohlräume mit hellgelber Flüssigkeit und in dieser schwimmende Häutchen sowie ein gelber Körper vorhanden; rechts finden sich 12 kirschgroße Zysten.

Beiderseits besteht kleinzystische follikuläre Degeneration.

37. Eierstöcke einer 15jährigen an Kolik eingegangenen Stute:

	Linker Eierstock	Rechter Eierstock
Länge	63 mm	55 mm
Höhe	46 „	34 „
Breite	27 „	22 „
Gewicht	47 g	47 g
Gestalt	bohnenförmig	bohnenförmig

Der linke Eierstock enthält 2 gelbe Körper, von denen einer mit einem zungenförmigen Fortsatz auf der Ovulationsgrube zum Vorschein kommt. In beiden Eierstöcken erreichen die Hohlräume (15 bzw. 20) nur Erbsengröße.

Mikroskopisch zeigen die Hohlräume teilweise die Veränderungen der kleinzystischen Degeneration.

38. Eierstöcke einer 15jährigen an Verstopfungskolik eingegangenen Stute:

	Linker Eierstock	Rechter Eierstock
Länge	60 mm	63 mm
Höhe	28 „	31 „
Breite	25 „	25 „
Gewicht	40 g	45 g
Gestalt	bohnenförmig	bohnenförmig

In beiden Eierstöcken sind zahlreiche Hohlräume von einem geschichteten rotbraunen harten Klumpen ausgefüllt; links erreicht einer die Größe einer Kirsche. Rechts ist ein kirschgroßer Hohlraum von der bekannten Beschaffenheit vorhanden.

Es handelt sich um Blutungen in Graafsche Follikel oder Follikularzysten, teilweise sind dieselben organisiert; im übrigen bestehen ebenfalls die Erscheinungen der kleinzystischen Degeneration.

39. Eierstöcke einer 18jährigen, infolge von Magenruptur verendeten Stute:

	Linker Eiterstock	Rechter Eiterstock
Länge	70 mm	65 mm
Höhe	51 „	71 „
Breite	29 „	34 „
Gewicht	69 g	85 g
Gestalt	bohnenförmig	herzförmig

Links sind neben kleineren Hohlräumen 3 kirschgroße Zysten vorhanden, rechts ein gelber Körper und nur bis haselnußgroße Hohlräume.

Beiderseits besteht follikuläre kleinzystische Degeneration.

40. Eierstöcke einer 20jährigen, infolge von Dünndarmverstopfung verendeten Stute:

	Linker Eierstock	Rechter Eierstock
Länge	83 mm	62 mm
Höhe	76 „	65 „
Breite	35 „	35 „
Gewicht	131 g	76 g
Gestalt	herzförmig	herzförmig

Links sind neben anderen 2 taubeneigroße Hohlräume mit hellgelbem Inhalt und dem bekannten Häutchen vorhanden, rechts 3 kirschgroße und 5 erbsengroße Zysten.

Beiderseits besteht kleinzystische follikuläre Degeneration.

41.—50. Bei der Untersuchung von 10 weiteren Fällen zeigten 9 Paar Eierstöcke die Veränderungen der kleinzystischen Degeneration mit Zysten bis zur Kirschgröße, während bei einem Paar keine Abweichungen bestanden. Besonders hervorheben möchte ich noch die Beschaffenheit der Eierstöcke einer 7jährigen, etwa im 5. Monat trächtigen Stute.

	Linker Eierstock	Rechter Eierstock
Länge	55 mm	50 mm
Höhe	35 „	38 „
Breite	30 „	28 „
Gewicht	28 g	25 g
Gestalt	bohnenförmig	bohnenförmig

Beide Eierstöcke enthielten nur bis linsengroße Hohlräume (20 bzw. 30), die zum Teil die Veränderungen der kleinzystischen Degeneration zeigten. Von einem Corpus luteum verum war nichts zu bemerken, dagegen enthielt jeder Eierstock je ein Corpus luteum von 10 mm Durchmesser.

Auf Grund meiner Untersuchungen komme ich zu folgenden Ergebnissen:

Von 100 untersuchten Eierstöcken zeigten 86 die Veränderungen der follikulären kleinzystischen Degeneration. In der Regel waren beide Eierstöcke gleichzeitig verändert, nur in einem Falle (31) war der eine Eierstock frei von jeder Zystenbildung. In einem zweiten Falle (32) war ein Eierstock in eine einzige kindskopfgroße Zyste verwandelt, deren Herkunft nicht mit Sicherheit zu ermitteln war. In 3 Eierstöcken habe ich je eine Corpus-luteum-Zyste beobachtet.

In 25 Fällen, darunter die Eierstöcke der jugendlichen Tiere, blieben die Zysten in ihrer Ausdehnung unter Bohnengröße, in den übrigen fanden sich stets auch kirschgroße Hohlräume, deren durchschnittliche Anzahl 7 bis 8 betrug; bei 2 Eierstöcken (15 und 40) waren Hohlräume von der Größe eines Taubeneies vorhanden. Außer diesen Zysten waren in jedem Eierstock kleinere Bläschen zu finden, die verschiedene Entwickelungsstufen Graafscher Follikel darstellten.

Die äußere Beschaffenheit der Eierstöcke konnte, solange es sich um kleinere Zystenbildungen handelte, ganz unverändert sein; sobald aber die Zysten Kirschgröße erreichten, traten sie mehr oder weniger deutlich als gelbliche Blasen auf der Oberfläche hervor und verliehen derselben mitunter ein traubiges Aussehen.

Während bei den kleinen Hohlräumen die Zahl der zystisch veränderten Follikel bei den einzelnen Eierstöcken verschieden groß war, jedenfalls aber gegenüber der Zahl der normalen Follikel in der Regel zurücktrat, waren von den kirschgroßen Hohlräumen höchstens zwei in jedem Eierstocke unverändert vorhanden. Dieser Umstand veranlaßt mich anzunehmen, daß bei jeder Brunst durchschnittlich nur 2 Follikel reifen und eventuell platzen; die übrigen Blasen stellen bereits zystisch entartete Follikel dar. Hiermit in Einklang steht auch die Anzahl der in zwei zugehörigen Eierstöcken gefundenen gelben Körper; es waren höchstens stets zwei blutige frische Körper (Corpora haemorrhagica) und höchstens ebensoviele gelbe Körper (Corpora lutea) vorhanden, die von der vorhergegangenen Brunst stammten. Die übrigen Reststadien ehemaliger gelber Körper stellten sich meist als haferkorngroße braune Flecke (Corpora fibrosa) dar, die noch eine strichförmige Verbindung mit der Ovulationsgrube besaßen und in verschieden großer Anzahl vorhanden waren. Gleichaltrige gelbe Körper gehörten entweder einem Eierstocke an oder verteilten sich auf beide.

Bei neugeborenen Pferden hat noch keine Absonderung von Liquor folliculi statt; findet man bei ihnen die Follikel durch Flüssigkeit ausgefüllt, so liegt Hydrops follicularis vor. Als Beweis führe

ich an, daß ich in zwei Fällen noch keine Bläschen fand, in allen übrigen Fällen aber an den Hohlräumen die Veränderungen der zystischen Entartung fand.

Die Merkmale einer zystischen Veränderung an den Follikeln können sehr verschiedenartig sein. Hervorgehoben sei, daß auf die Größe gar kein Gewicht gelegt werden kann, da schon stecknadelkopfgroße Follikel zystisch entartet sein können. Das einfachste makroskopische Merkmal ist das beim Oeffnen der Zyste sich mit dem Inhalte entleerende graue oder gelbliche, nebelartige Häutchen, das die zusammengefallene Membrana granulosa darstellt. Hiergegen könnte der Einwurf erhoben werden, daß sich das Follikelepithel auch im normalen Follikel vor dem Bersten ablöst. Demgegenüber führt Ellenberger ausdrücklich an, daß sich das Epithel im geborstenen Follikel erhält; andererseits müßten erst eingehende Untersuchungen angestellt werden, ob die Luteinzellen sich aus dem Follikelepithel oder der Theca interna entwickeln, da diese Frage beim Pferde noch nicht entschieden ist. Ich halte genanntes Merkmal für das einfachste makroskopische, da die Zystennatur fast stets durch die mikroskopische Untersuchung bestätigt wird.

Ist das Häutchen nicht zu finden, sei es, daß es schon zerfallen und resorbiert ist, so ist allein die mikroskopische Untersuchung entscheidend, wenn man nicht aus der großen Anzahl bohnen- bis kirschgroßer Hohlräume auf eine zystische Entartung schließen will. Dafür, daß eine Zyste aus einem Follikel hervorgegangen ist, genügt als Beweis der Nachweis der aus einer Tunica externa und Tunica interna zusammengesetzten Wand. Dieser Nachweis könnte nur dann Schwierigkeiten bereiten, wenn es sich um eine zystöse Entartung von Primordialfollikeln (namentlich bei jugendlichen Tieren) handelte, wenn diese noch keine besonders entwickelte Wand besitzen; jedoch erreichen diese Zysten nur eine geringe Größe und lassen als besondere Merkmale das Epithel und das Ei erkennen.

Der Nachweis des Follikelepithels besitzt eine erheblich geringere Bedeutung, da dasselbe häufig nicht mehr erhalten ist und andererseits epitheliale Neubildungen vorkommen, deren Hohlräume mit einem dem Follikelepithel sehr ähnlichen Epithel ausgekleidet sind.

Was endlich den Nachweis eines Eies angeht, so ist derselbe mindestens nicht nötig. Wenn das Ei nicht in der entleerten Zystenflüssigkeit mit der Lupe aufzufinden ist, so ist der Nachweis in Serienschnitten durch den ganzen Hohlraum einmal sehr umständlich;

sodann wird er häufig nicht möglich sein, da das Ei meist schon zugrunde gegangen ist. Auch in der Humanmedizin legen viele Autoren der Auffindung eines Eies gar keinen Wert bei; v. Kahlden hat ferner häufig eiähnliche Produkte bei epithelialen Neubildungen beobachtet. Ich habe auf Schnitten öfters in Klumpen geronnenen Inhalt gesehen, der auf den ersten Blick ein Ei vortäuschen konnte.

Einige Autoren (Martin und Orthmann) legen auch zur Diagnose „Follikelzysten" einen Wert auf die Zusammensetzung und Beschaffenheit des Zysteninhalts, z. B. sollen die Follikelzysten sich von den Pseudomuzinkystomen durch das Fehlen von Pseudomuzin im Inhalt unterscheiden. Ich habe diese chemische Untersuchung des Inhalts vernachlässigt, da die anderen Merkmale zur Definierung genügten. Der Inhalt der Zysten bestand aus einer mehr oder weniger eiweißreichen hellgelben klaren Flüssigkeit, die durch Fixation oder auch durch Liegenlassen an der Luft zur Gallerte geronnen war; in seltenen Fällen war der Inhalt infolge Blutbeimengungen gelb- oder braunrot gefärbt. Die Gerinnung erfolgte gleichmäßig, faserig, netzartig, körnig oder klumpig.

Die auffallendste und fast stets vorhandene mikroskopische Veränderung war die hyaline Degeneration der Theca interna; teils enthielt dieselbe nur stellenweise hyaline Einlagerungen, teils umgab ein mehr oder weniger zusammenhängendes, in der Theka gelegenes Band den ganzen Hohlraum, teils war die Theka vollständig hyalin entartet. In einem Falle hatte es den Anschein, als ob die Glashaut hyalin degeneriert war.

Das Epithel war in den größeren Hohlräumen sehr häufig nicht mehr zu finden oder fand sich als zusammengefallenes Häutchen im Zysteninhalt. Saß es der Wand noch an, so war oft das Gefüge gelockert; die ganze Epithelzone war verbreitert, die einzelnen Zellen waren entweder aufgequollen, oder es bestand an ihnen Zerfall, wobei die Zellkerne das Protoplasma überdauerten. Die basale Schicht zeigte nicht mehr den üblichen regelrechten radiären Bau; der inneren Schicht lagen braunschwarze Körner (Kernreste) an.

In den kirschgroßen Hohlräumen habe ich niemals ein Ei gefunden; in den etwa erbsengroßen Zysten, namentlich der jugendlichen Tiere, war als einzige Veränderung am Ei eine Fältelung und hyaline Entartung des Oolemms zu sehen.

Es scheint demnach bei der zystösen Entartung des Follikels zuerst das Ei zugrunde zu gehen; sekundär setzen dann etwa gleich-

zeitig die Veränderungen am Epithel und der Theca interna ein, was ich daraus schließe, daß ich einerseits beobachtete, daß einer hyalinen Theca interna noch das Epithel aufsaß, andererseits bei zugrunde gegangenem Epithel die Theca interna nur geringe hyaline Veränderungen aufwies.

Hinsichtlich der Größe überschritt keine Zyste, von der die Abstammung aus einem Follikel nachzuweisen war, die Größe eines Taubeneies. Bei einer Zyste, die die Größe eines Kinderkopfes erreichte, war die Herkunft nicht zu ermitteln. Dies deckt sich mit den Beobachtungen am Eierstocke des Menschen; ursprünglich faßte man alles mögliche unter dem Namen Hydrops follicularis zusammen. Erst Pfannenstiel betonte, daß die Follikelzysten nur eine beschränkte Größe (höchstens bis faustgroß) erreichten und durch Kompression der benachbarten Gefäße sich selbst gewissermaßen ein Ziel setzten.

v. Kahlden behauptet, daß der sogenannte Hydrops ovarii stets seinen Ausgang vom Keimepithel nimmt, also eine epitheliale Neubildung darstellt, einen Ausgang vom Follikelepithel will er nicht abstreiten, obwohl er ihn nie beobachtet hat. Ebenfalls gibt es nach v. Kahlden neben der follikulären kleinzystischen Degeneration eine adenomatöse kleinzystische Degeneration, die ihren Ursprung vom Keimepithel (eventuell auch Follikelepithel) nimmt. Für den Pferdeeierstock muß ich die Entstehung der Zysten aus dem Keimepithel ablehnen, da letzteres schon sehr frühzeitig zugrunde geht.

Ferner habe ich je ein papilläres und ein glanduläres Kystom von geringgradiger Ausdehnung beobachtet, wage aber nicht zu entscheiden, von wo dieselben ihre Herkunft genommen hatten.

Was endlich die Ursachen der kleinzystischen follikulären Degeneration angeht, so dürfte in erster Linie der eigentümliche Bau des Pferdeeierstockes in Betracht kommen. Die periphere Lage der reifen Follikel und ihr Weg durch den bindegewebigen Eierstock bis zur Ovulationsgrube zeigen deutlich die Schwierigkeiten, die sich der Ovulation entgegenstellen können, und erklären am einfachsten die Häufigkeit der Follikelwassersucht beim Pferdeeierstock. Die Hauptursache ist also eine Retention. Einige nehmen auch das Fernhalten von der Zucht als Ursache an. Die übrigen Ursachen, z. B. zu geringe Kongestion oder zu starke Follikelwandung kommen erst in zweiter Linie in Betracht und zwar erst, wenn ein reifer Follikel bereits die Ovulationsgrube erreicht hat und dann am Platzen verhindert wird. Diesen Zustand habe ich niemals beobachtet, stets lagen die

Zysten mehr oder weniger an der Peripherie, ja sogar unter der Serosa.

Die Retention kann aber nur für das Zustandekommen von Zysten aus reifen Follikeln als Ursache gelten; die aus kleineren unreifen Follikeln hervorgegangenen Zysten müssen als eine Erscheinung der Follikelatresie gedeutet werden. Dies erklärt sowohl das häufige Auffinden kleinerer Hohlräume mit zusammengefallener Wand und gewelltem hyalinen Bande als auch das Vorkommen der follikulären kleinzystischen Degeneration bei jugendlichen Tieren.

Das Ergebnis meiner Untersuchungen fasse ich wie folgt zusammen:

1. Der Pferdeeierstock unterscheidet sich dadurch von dem anderer Tiere, daß das Keimepithel sehr bald zugrunde geht.
2. Dem jugendlichen Pferdeeierstock sind außerdem eine besondere pigmentierte Zellart eigentümlich, die Keimlagerzellen, die ebenfalls, aber allmählich verschwinden. Infolge des Zugrundegehens dieser Zellen findet eine Hypertrophie des Bindegewebes ex vacuo statt, so daß schließlich der ganze Eierstock ein fast rein bindegewebiges Gefüge hat und nur wenig Parenchym enthält.
3. Die kleinzystische Degeneration des Ovariums bildet einen fast regelmäßigen Befund und findet sich schon bei Tieren, welche die Geschlechtsreife noch nicht erlangt haben.
4. Zur Trennung von Graafschen Follikeln und Zysten genügt bei einer kleineren Anzahl von mindestens kirschgroßen Hohlräumen der Nachweis der im Inhalt schwimmenden Membrana granulosa. Sind viele kirschgroße Hohlräume vorhanden, so handelt es sich stets um Zysten. Bei kleineren Hohlräumen und bei einer geringeren Zahl von größeren Zysten kann nur die mikroskopische Untersuchung der Theca interna Aufklärung bringen.
5. Bei mehreren der kleineren Zysten handelte es sich um Corpus luteum-Zysten.
6. Bei einer faustgroßen, das ganze Ovarium einnehmenden Zyste konnte ich den Ursprung nicht nachweisen.
7. Zwei der ermittelten Zysten, ein glanduläres und ein papilläres Kystom, sind den Blastomen zugehörig.

Literatur.

A. Humanmedicin.

1) Aschoff, Zysten. In Lubarsch-Ostertag. II. Jahrg. 1895. — 2) Derselbe, Pathologische Anatomie. Jena 1909. — 3) Birch-Hirschfeld, Lehrbuch der pathologischen Anatomie. Bd. II. 1895. — 4) Fehling, Lehrbuch der Frauenkrankheiten. Stuttgart 1893. — 5) Fritsch, Die Krankheiten der Frauen. VI. Aufl. Berlin 1894. — 6) Gebhard, Pathologische Anatomie der weiblichen Sexualorgane. Leipzig 1899. — 7) Grusdew, Ueber die Zysten der Corpora lutea des Ovariums. In Lubarsch-Ostertag. X. Jahrg. 1904/05. — 8) Hofmeier, In Handbuch der Krankheiten der weiblichen Geschlechtsorgane von Schröder. XII. Aufl. 1898. — 9) v. Kahlden, Ueber die Entstehung einfacher Ovarialzysten, mit besonderer Berücksichtigung des sogenannten Hydrops folliculi. In Zieglers Beiträge z. pathol. Anat. u. z. allgem. Pathol. Bd. 27. 1900. — 10) Derselbe, Ueber die kleinzystische Degeneration der Ovarien und ihre Beziehungen zu dem sogenannten Hydrops folliculi. Ebendas. Bd. 31. 1902. — 11) Lubarsch-Ostertag, Ergebnisse der Pathologie und pathologischen Anatomie. 1896—1910. — 12) Martin, Handbuch der Krankheiten der weiblichen Adnexorgane. Bd. II. 1899. — 13) Olshausen, Die Krankheiten der Ovarien. In Billroth-Lücke, Handbuch der Frauenkrankheiten. II. — 14) Orth, Lehrbuch der speziellen pathologischen Anatomie. Bd. II. 1893. — 15) Pfannenstiel, Die Erkrankungen des Eierstockes. In Veits Handb. d. Gynäkol. Bd. 3. Wiesbaden 1898. — 16) Ribbert, Lehrbuch der allgemeinen Pathologie und pathologischen Anatomie. 1908. — 17) Rokitansky, Wochenbl. d. Zeitschr. d. Kaiserl. Kgl. Gesellsch. d. Aerzte zu Wien. 1855. — 18) Seydel, Die epithelialen Neubildungen des Ovariums. In Lubarsch-Ostertag. VI. Jahrg. 1899. — 19) Stöhr, Lehrbuch der Histologie. Jena 1906. — 20) Virchow, Die krankhaften Geschwülste. 1863. I. S. 258. — 21) Derselbe, Ueber chronische Affektionen des Uterus und der Eierstöcke. Wiener med. Wochenschr. 1856. Nr. 12. — 22) Derselbe, Das Eierstockskolloid. Geburtshilfe. Verhandlungen. Berlin. Bd. III. — 23) Waldeyer, Die epithelialen Eierstocksgeschwülste, insbesondere die Kystome. Arch. f. Gynäkol. 1870. Bd. I. — 24) Derselbe, Eierstock und Nebeneierstock. Stricker, Handb. d. Lehre von d. Geweben d. Menschen u. d. Tiere. 1871. — 25) Winckel, Lehrbuch der Frauenkrankheiten. II. Aufl. 1890. — 26) Wolff II, Beiträge zur pathologischen Histologie des Ovariums, mit besonderer Berücksichtigung der Ovarialzysten. Virchows Arch. Bd. 166. — 27) Ziegler, Lehrbuch der speziellen, pathologischen Anatomie. 1898. — 28) Derselbe, Beiträge zur pathologischen Anatomie und zur allgemeinen Pathologie. Bd. XXVI—XLVIII. 1899—1910.

B. Veterinärmedicin.

29) Albrecht, Ueber ein Eierstockskystom beim Pferde. Deutsche tierärztl. Wochenschr. 1896. Nr. 16. — 30) Derselbe, Dasselbe. Wochenschr. f. Tierheilk. u. Viehzucht. 1905. Nr. 6. — 31) Born, Ueber die Entwickelung des Eierstockes des Pferdes. Berlin 1874. — 32) Caspar, Ovarien. In Lubarsch-Ostertag. III. Jahrg. 1896. — 33) Derselbe, Zysten bei Tieren. Ebendas. III. Jahrg. 1896. — 34) Delacroix, Ovarialabszeß mit Durchbruch in den Darm bei einer Stute. Bull. de la soc. cent. T. LVII. — 35) Ellenberger-Baum,

Handbuch der vergleichenden Anatomie der Haustiere. 1906. — 36) Ellenberger-Günther, Grundriß der vergleichenden Histologie der Haussäugetiere. — 37) Ellenberger-Schütz, Jahresberichte über die Leistungen auf dem Gebiete der Veterinärmedizin. 1881—1909. — 38) Franck, Handbuch der Anatomie der Haustiere. 1871. — 39) Derselbe, Handbuch der tierärztlichen Geburtshilfe. Berlin 1901. — 40) Fröhner, Eine Eierstockszyste als Ursache tötlicher Kolik. Monatshefte f. Tierheilk. Bd. XVI. — 41) Henry, Durchbruch eines Ovarialabszesses in den Darm bei einer Stute. Rec. de méd. vét. T. X. — 42) Kitt, Lehrbuch der pathologischen Anatomie der Haustiere. Stuttgart 1901. — 43) Leisering, In Gurlts Handbuch der vergleichenden Anatomie der Haussäugetiere. 1873. — 44) Preußisch statistische Veterinärberichte. — 45) Schmaltz, Das Geschlechtsleben der Haussäugetiere. 1899. — 46) Schwartz, Zystoide Degeneration des rechten Ovariums. Berliner Arch. 1891. — 47) Vennerholm, Handbuch der tierärztlichen Chirurgie und Geburtshilfe. III. II. 2. — 48) Zschokke, Die Unfruchtbarkeit des Rindes. Zürich 1900.

Lebenslauf.

Geboren wurde ich, Emil Rudolf Burghardt, evangelischer Konfession, am 4. November 1886 als Sohn des Oberzahlmeisters Robert Burghardt zu Mülhausen i. Els. Von 1892 bis 1905 besuchte ich das Lyzeum zu Metz, das ich am 28. Juni nach bestandener Reifeprüfung verließ. Ich diente alsdann als Einjährig-Freiwilliger bei dem Dragoner-Regiment „König Karl I. von Rumänien“ (1. Hannoversches) Nr. 9 und wurde im Herbst 1906 als Studierender zur Militär-Veterinär-Akademie übernommen. Das Physikum bestand ich am 28. April 1908, das Staatsexamen am 23. Juli 1910. Am 29. Juli 1910 wurde ich zum Unterveterinär an der Militär-Veterinär-Akademie befördert und am 1. Februar 1911 zum 3. Garde-Feldartillerie-Regiment versetzt, in dem ich am 21. Februar 1911 zum Veterinär ernannt wurde.