Aus der Poliklinik für grosse Haustiere der Kgl. Tierärztl. Hochschule zu Berlin.
Vorstand: Prof. Dr. Kärnbach.

Supraossa am Metakarpus und Metatarsus des Rindes.

INAUGURAL-DISSERTATION
ZUR
ERLANGUNG DER VETERINÄR-MEDIZINISCHEN DOKTORWÜRDE
DER
KÖNIGL. TIERÄRZTLICHEN HOCHSCHULE ZU BERLIN
VORGELEGT VON

KURT LINDE,
TIERARZT AUS NEU-SCHÖNSEE.

MIT DREI TAFELN.

Sonderabdruck aus „Monatshefte für praktische Tierheilkunde".
XXII. Band.

STUTTGART.
DRUCK DER UNION DEUTSCHE VERLAGSGESELLSCHAFT.
1911.

Aus der Poliklinik für grosse Haustiere der Kgl. Tierärztl. Hochschule zu Berlin.
Vorstand: Prof. Dr. Kärnbach.

Supraossa am Metakarpus und Metatarsus des Rindes.

INAUGURAL-DISSERTATION
ZUR
ERLANGUNG DER VETERINÄR-MEDIZINISCHEN DOKTORWÜRDE
DER
KÖNIGL. TIERÄRZTLICHEN HOCHSCHULE ZU BERLIN
VORGELEGT VON

KURT LINDE,
TIERARZT AUS NEU-SCHÖNSEE.

MIT DREI TAFELN.

Sonderabdruck aus „Monatshefte für praktische Tierheilkunde“.
XXII. Band.

STUTTGART.
DRUCK DER UNION DEUTSCHE VERLAGSGESELLSCHAFT.
1911.

Gedruckt mit Genehmigung der Königlichen Tierärztlichen Hochschule zu Berlin.

Referent: Prof. Dr. Kärnbach.

MEINEN LIEBEN ELTERN

IN DANKBARKEIT

GEWIDMET.

Inhaltsverzeichnis.

Die Ueberbeine (Supraossa) am Metakarpus des Pferdes sind frühzeitig und oftmals von Tierärzten untersucht worden. Der Grund hierfür liegt in der Häufigkeit des Leidens, in dem vielfach auffälligen Sitz der Exostosen, „ein Makel für das Auge“, wie Baron v. Sind sich ausdrückt, und in ihrer Eigenschaft als Ausgangspunkt für eine Lahmheit. Diese Gründe für die Untersuchung fallen beim Rinde fort, bzw. was die Lahmheit anbetrifft, sind sie für dieses Tier von geringerer Bedeutung. Hiernach ist es erklärlich, daß bisher Exostosen am Metakarpus des Rindes in der Fachliteratur fast gänzlich unerwähnt geblieben sind. Auf Anregung des Herrn Prof. Dr. Kärnbach habe ich es mir deshalb zur Aufgabe gemacht, die Ueberbeine am Metakarpus des Rindes zu untersuchen, um sie mit denen des Pferdes vergleichen zu können.

Das Thema habe ich jedoch im Verlaufe meiner Untersuchungen weiter gefaßt, indem ich nicht bloß die Supraossa am Metakarpus beschrieben, sondern meine Untersuchungen auch auf den Metatarsus und ferner als Ueberbeine (Supraossa) im weiteren Sinne sämtliche Exostosenbildungen und damit auch die Periostitis ossificans infolge von Phlegmone, Arthritis und Periarthritis des Fessel-, Karpal- und Tarsalgelenkes in den Kreis meiner Betrachtungen gezogen habe.

Literatur. Die häufige tierärztliche Untersuchung der Ueberbeine am Metakarpus des Pferdes hat zur selbstverständlichen Folge eine sehr reichhaltige und weit zurückreichende Literatur. Die geringe praktische Bedeutung der Ueberbeine beim Rind dagegen bringt es mit sich, daß sie in der veterinärmedizinischen Literatur nur ganz selten Erwähnung gefunden haben.

Als erster beschreibt Rychner in seiner „Bujatrik“ (1851) die auf Periostitis beruhenden Exostosen. Die Periostitis findet sich nach seinen Angaben gewöhnlich an solchen Stellen, „wo weder Muskel noch Sehnen den Knochen stark umgeben“. Die Entzündung verteilt sich oder geht

„in Ergießung über, wobei zwar zuerst mehr gallertige Teile abgesetzt werden, in denen aber sehr bald die Ossifikation vorschreitet und Knochenauswüchse (Exostoses) bildet. Die Eiterung ist eine der selteneren Ausgänge und tritt meistens nur ein, wenn Verletzung die Ursache der Entzündung war". Als Ursache führt er an mechanische Einwirkungen und Metastasen, die seiner Ansicht nach fast ebenso häufig sind.

Ferner schreibt Stockfleth in seiner Chirurgie (1879): „Es können wohl auch Ueberbeine beim Rind vorkommen, sind hier aber ohne weitere praktische Bedeutung."

Hiermit wäre die Literatur erschöpft, wenn ich nicht nach dem mir gestellten Thema auch diejenigen Fälle berücksichtigen müßte, bei denen sich Exostosen im Anschluß an eine Erkrankung der proximalen und distalen Gelenke entwickeln.

Im Zusammenhang mit einer proximalen Gelenkserkrankung beobachtet Trachsel (1831) einen Fall, wo „infolge eines Knieschwammes das ganze Gelenk sich immer mehr verhärtete, die Knochen von Karies ergriffen wurden, und die Kuh endlich an einem hektischen Fieber umstand".

Schütz (1865) führt die Entstehung des „Tumor albus" häufig auf eitrige Gelenksentzündungen zurück und fährt in dieser Mitteilung fort: „Am Gelenk haben wir dann auch mehr oder weniger ausgebreitete periostitische Wucherung und in der Umgegend des Gelenkes jene Tumor albus-Bildungen." „Später tritt zuweilen eine Verwachsung der Knochen ein."

In einer Fußnote seiner Chirurgie bemerkt Hertwig (1874): „Beim Rindvieh finden sich zuweilen an der Vorderfläche der Fußwurzel in dem sog. harten Knieschwamm auch Exostosen."

Fricker (1874) spricht von einer „manchmal bis auf den Knochen sich erstreckenden Quetschgeschwulst", die eine Ankylose der Knochen bedinge.

Stockfleth (1879) berührt kurz die Entstehungsweise: „Wenn große und weiche Kniebeulen wiederholt von Entzündungen ergriffen worden sind, so findet man mitunter Verknöcherungen an der Basis der Geschwulst, die zunächst durch eine schleichende Entzündung der Knochenhaut hervorgebracht sind."

Johne (1879) findet bei der Untersuchung eines Tumor albus „Wucherung und fibröse Induration des periarthritischen Bindegewebes unmittelbar unter dem Kapselbande, mit Sehnenscheiden und Sehnen selbst in innigster Verbindung. Die auf das Periost übergekrochene Entzündung hat oft zur Bildung von Osteophyten an der knöchernen Grundlage der Geschwulst geführt". Auch bei der Prüfung von zwei weiteren „enormen Knieschwämmen" überzeugt er sich davon, daß Sehnen, Sehnenscheiden und Gelenkkapsel völlig intakt sind.

Mit fast denselben Worten drückt sich Grimm (1879) bei einer Mitteilung über einen kasuistischen Fall aus: „Die seinerzeit auf das Periost übergekrochene Entzündung hat zur Bildung von Osteophyten an der knöchernen Grundlage der Geschwulst geführt." Er fand dabei noch etwas anderes. „Im oberen Teile der Geschwulst ist mitten im Sehnenbindegewebe eine etwa 5 cm im Durchmesser haltende, 9 mm dicke Knochenplatte — ossifiziertes Bindegewebe — von normaler Struktur (regelmäßige Knochenkörperchen und Haverssche Kanälchen) eingelagert."

Heß (1886) äußert sich über eine besondere Entstehungsursache des knöchernen Tumors, der mit „großer Schmerzhaftigkeit und An-

schwellung der Kniegelenksknochen" verbunden ist, folgendermaßen: „Das untere Ende des Radius, des Karpus und das obere Ende des Schienbeins sind in einen sehr großen knöchernen Tumor, dessen Durchmesser das Doppelte der Dicke des Kniegelenkes beträgt, umgewandelt. Der sehr poröse Knochen wird von einem System weiter, buchtiger Höhlen durchzogen, welche an mehreren Orten die Knochenrinde durchbrechen." Der Inhalt dieser Höhlen enthält käsige Massen und in ihnen den Erreger, Actinomyces bovis.

Zschokke (1900) führt die Ueberbeine auf traumatische Ursachen zurück: „Beim Rinde sind spontane Ueberbeine nicht bekannt als Ursache von Lahmheiten, dagegen kommen traumatische, namentlich am oberen Ende der Metakarpalien vor, zufolge des Kniestützens beim Aufstehen (harter Knieschwamm)."

Fröhner sieht außer dem Trauma noch die Tuberkulose als Ursache an, die chronische Arthritis und Periarthritis mit Exostosenbildung und Ankylosierung veranlaßt, „und vereinzelt zu unförmlichen und knochenharten Anschwellungen" führt.

Zehl, der 1903 eine zusammenfassende Darstellung des Knieschwammes beim Rinde gibt, hat im Gegensatz zu den genannten Autoren einen knöchernen Tumor bei seinen Untersuchungen nicht gefunden.

Im Gegensatz zu den verhältnismäßig zahlreichen Beschreibungen von Knochenwucherungen im Zusammenhang mit einer Erkrankung des proximalen Gelenkes habe ich die Fesselgelenkschale und die durch sie entstandenen Exostosenbildungen in der mir zugänglichen Literatur nicht erwähnt gefunden.

Rychner (1851) spricht nur über Gelenksentzündungen im allgemeinen. Er sah sie zuweilen in „Ergießungen übergehen und frische Knochenmasse neben dem Gelenk als sog. Corpora adjuncta sich bilden". „Eiterungen beobachteten wir noch nie."

Anker (1854) erwähnt kurz die Krongelenksschale.

Heß (1904) verbreitet sich nur über die Klauen- und Krongelenksschalen, die nach seiner Meinung stets auf infektiöser Basis beruhen und infolge der entzündlichen Vorgänge eine Periostitis ossificans hervorrufen, die zu bedeutender samtartiger Osteophytenbildung am Klauen- und Kronbein führt.

Material und Untersuchungsmethoden.

Bei der Seltenheit des Leidens war es äußerst schwierig, das Material zu beschaffen. Ich fand es unter den vom Berliner Schlachthof in Wilhelmsberg gesammelten Rinderfüßen. Die Lebenduntersuchung der Tiere konnte bei der Seltenheit des Vorkommens und der Schwierigkeit der klinischen Untersuchung, Mangel an Personal, Verbot, die Schlachttiere aus dem Stand herauszuführen, nicht durchgeführt werden.

In Wilhelmsberg erhielt ich den Metakarpus und Metatarsus im Zusammenhang mit der Zehe; sie waren bis zum Fesselgelenk, selten weiter nach oben von der Haut überzogen. In anderen Fällen hatte man die Zehe schon abge-

löst, die Haut und auch die Sehnen, soweit es ihre Verwachsung mit dem Knochen zuließ, entfernt. Die erste Reihe der Karpal- resp. Tarsalknochen war nur dann noch vorhanden, wenn das Gelenk infolge einer Arthritis und Periarthritis verwachsen war und mit der Axt hatte durchtrennt werden müssen.

Es wurde nun zunächst der jedesmal vorliegende Fuß bestimmt. Die Bestimmung erfolgte nach der unter „Anatomische Vorbemerkungen“ (vergleiche S. 8) näher angegebenen Form der Gelenkflächen, der Lage des Griffelbeines, der Form des Metakarpus und Metatarsus, und beim Metatarsus außerdem nach der Gestalt des durch die dorsale Gefäßrinne in zwei Hälften geteilten Knochens. Dann folgte die Betrachtung der Zehenachse und der Größe und Beschaffenheit der Klauen. Daran schloß sich eine Prüfung der Haut auf Anschwellungen, Hervorwölbungen, Verdickungen, haarlosen Stellen, Querfaltung, Zusammenhangstrennungen und Narben. Nach Entfernung der Haut, wobei eine eingehende Besichtigung der Unterhaut und der Sehnen vorgenommen wurde, wurde gewöhnlich die Zehe im Fesselgelenk gelöst. Hierbei achtete ich auf die Farbe, Konsistenz und Menge der ausfließenden Synovia, auf Form und Beschaffenheit der Gelenkflächen und der Kapsel. Daran schloß sich die Untersuchung und Entfernung der Sehnen. In einzelnen Fällen wurden aus den Sehnen in der Nachbarschaft von Exostosen Teile zur mikroskopischen Untersuchung herausgeschnitten. Es lag dann das Periost und zum Teil auch die Knochenneubildung frei und konnten einer eingehenden Prüfung unterzogen werden. Um bei der Feststellung entzündlicher Rötung des Periostes vor Täuschungen sicher zu sein, wurde das Präparat einer gründlichen Reinigung mittels Wasser und Bürste unterzogen, wobei alle Verunreinigungen, die mit entzündlicher Rötung verwechselt werden konnten, entfernt wurden. Durch Adspektion und Palpation wurde dann die Größe, Gestalt und Konsistenz der Ueberbeine geprüft. Um den Verlauf besser verfolgen zu können und um eventuell tuberkulöse Herde freizulegen, wurde das die Exostose umgebende Gewebe möglichst gut entfernt. Nach der Besichtiguug wurde dann der Knochen durch Abkochen von den Weichteilen befreit, wenn eine spezielle genauere Untersuchung nicht geboten erschien. Sonst durchsägte ich den Knochen auf der Höhe der Ueberbeine mit einem Querschnitt, wobei der Zusammenhang der Exostosen mit dem Knochen, die Lage des

Periostes, der Verlauf von Fistelkanälen und die innere Beschaffenheit der Markhöhle beachtet wurden. Häufig wurde auch der ganze Knochen in Scheiben von 1 cm Dicke geschnitten, um die Beschaffenheit und den Verlauf der ganzen Exostosenbildung von Zentimeter zu Zentimeter beobachten zu können. Einzelne dieser Scheiben wurden zu Schliffpräparaten bestimmt und in eine 10prozentige Formalinlösung eingelegt. Fand sich etwas, was der mikroskopischen Untersuchung bedurfte, so wurde die 1 cm-Scheibe in zwei Scheiben von 1/2 cm Dicke zerlegt und aus dieser dann kleine Stücke von etwa 1/2 ccm Größe herausgeschnitten. Diese Stücke wurden zunächst in 10prozentiger Formalinlösung fixiert und dann nach gründlichem Auswässern in der aufsteigenden Alkoholreihe gehärtet. Dann wurden sie in 5prozentige Salpetersäure- oder 5prozentige Trichloressigsäurelösung gebracht, in der die Entkalkung in 7—9 Tagen sich vollzog. Sobald die Stücke zum Schneiden weich genug waren, wurden sie nach langem, gründlichem Wässern wiederum gehärtet und in Paraffin eingebettet. Zur Verarbeitung mittels des Gefriermikrotoms wurden sie nach dem Entkalken 24 Stunden gewässert, darauf zur Neutralisierung der Säure 24 Stunden in eine 5prozentige Natriumsulfatlösung gebracht, worauf sie nach nochmaligem 48stündigen Wässern geschnitten wurden. Bei der nachfolgenden Färbung habe ich die besten Resultate erzielt, wenn ich die Schnitte in Hämatoxylin legte und darauf in salzsaurem Alkohol differenzierte. Nach dem Differenzieren wurden die Präparate in Wasser abgespült, in Eosin zur Tinktion der Zwischensubstanz einige Zeit nachgefärbt, je 5 Minuten in der aufsteigenden Alkoholreihe gehärtet, ebensolange mit Xylol behandelt und in Kanadabalsam eingebettet. Die zu Schliffen bestimmten Scheiben wurden auf einer Schleifmaschine, die durch ein Tretwerk eine horizontale Scheibe in rotierende Bewegung setzte, mit Schleifsteinen von verschiedener Korngröße durch Daraufhalten mit den Fingern unter konstantem Wasserzufluß bis auf 1/5 mm Dicke gebracht. Die zu mikroskopischen Zwecken brauchbare Durchsichtigkeit erhielten die Schnitte durch Schleifen zwischen zwei matten Glasplatten. Die Präparate wurden darauf mit Pikokarmin gefärbt, das sehr schöne Resultate lieferte, wenn die Schliffe 24 Stunden in der Lösung verweilten.

Zur Feststellung von Tuberkelbazillen wurde mit dem Inhalt käsiger Herde ein Ausstrichpräparat angefertigt. Der Objektträger wurde mit Karbolfuchsin bedeckt, das durch eine Gasflamme ein wenig

zum Kochen gebracht wurde. Nach dem Abkühlen wurde es nochmals bis zum Sieden erhitzt. Sobald die Flüssigkeit dann erkaltet war, wurde der Objektträger mit destilliertem Wasser leicht abgespült und in eine 25prozentige Salzsäurelösung getaucht, bis der Ausstrich entfärbt war. Darauf wurde er in einem Gefäß mit 70prozentigem Alkohol gründlich abgespült. Das Präparat wurde dann ungefähr 1/4 Minute mit Löfflers Blau gefärbt, nach nochmaliger Abspülung zwischen Fließpapier getrocknet und mit der Oelimmersion untersucht. Auf blaugefärbtem Grunde sah man dann die schön dunkelrot gefärbten, leicht gebogenen dünnen Stäbchen. Um diese Stäbchen ganz sicher als Tuberkelbazillen ansprechen zu können, wurde in einzelnen Fällen die Verimpfung käsiger Massen auf Meerschweinchen nach folgender Methode unternommen. Der gelbe eitrig-käsige Inhalt von Herden, in dem bei der mikroskopischen Untersuchung Tuberkelbazillen gefunden waren, wurde zwischen zwei Glasplatten zerdrückt, diese Masse in 100 ccm 10prozentiger Antiforminlösung gebracht und gründlich umgerührt. Nach einer Stunde wurde die Flüssigkeit zentrifugiert und der Bodensatz zunächst in einem Ausstrichpräparat untersucht. Erschien die Menge der darin vorhandenen Bazillen zu klein, so wurde die Flüssigkeit nochmals zentrifugiert. Der Bodensatz wurde dann in Spritzen gezogen, die durch Auskochen sterilisiert waren, und in die durch Alkohol vorher desinfizierte Unterhaut der Innenfläche beider Hinterschenkel gebracht. Die Einstichstelle wurde mit Kollodium verklebt.

Um die Tuberkelbazillen auch in Schnittpräparaten nachzuweisen, wurde folgende Methode angewandt: 1. Ueberfärben der Schnitte in Hämatoxylinlösung 30 Minuten. 2. Gründliches Auswaschen in Wasser 1/2 Stunde. 3. Färben in Karbolfuchsin 1 Stunde bei 37° C. 4. Entfärben der der warmen Lösung entnommenen Schliffe in Salzsäure-Alkohol 1 Minute (1 Salzsäure, 100 Alkohol von 70 Prozent). 5. Auswaschen in 70prozentigem Alkohol 3 Minuten. 6. Abspülen in Wasser. 7. Uebertragen in verdünnte Lösung von Lithion carbonicum (1 Teil konz. Lösung, 10 Teile Wasser), bis die Schnitte blau erscheinen. 8. Abspülen in Wasser 10 Minuten. 9. Absoluten Alkohol; Balsam. Die rotgefärbten Bazillen heben sich von den distinkt gefärbten Kernen scharf ab.

Unter Anwendung der beschriebenen Untersuchungsmethoden dehnte ich meine Untersuchungen auf 113 Metakarpen und Metatarsen aus.

Vorkommen und Einteilung.

Beim Pferd ist durch häufig angestellte statistische Erhebungen die Prozentzahl der mit Ueberbeinen behafteten Tiere ziemlich genau festgestellt. Beim Rinde fehlt eine Statistik wegen der Seltenheit des Vorkommens, der Schwierigkeit der Feststellung und der geringen praktischen Bedeutung des Leidens vollständig. Aus der Art, wie ich mein Material beschaffte, konnte ich einen ungefähren Ueberblick über die Prozentzahl der Ueberbeine beim Rinde bekommen. Unter 10000 Rinderfüßen, die wöchentlich in der Knochenmühle verarbeitet wurden, fand ich durchschnittlich 10, die mit

Ueberbeinen behaftet waren. Was ich dabei übersah, erhielt ich von einem Angestellten nachgeliefert, dem bei seiner Beschäftigung, die Füße von Haut und Sehnen zu befreien, Exostosenbildungen leicht auffallen mußten. Daß es der Fall war, zeigten Stücke mit äußerst kleinen Knochenneubildungen, die er mir oft ablieferte. Der Mangel an Zuverlässigkeit der Statistik wird wieder einigermaßen ausgeglichen durch die große Menge des von mir gesammelten Materiales, nämlich 117 Fälle.

Nach den oben erwähnten Zahlen würde also unter 250 Rindern 1 Tier mit einem Ueberbein behaftet sein = 0,4 Proz. Es sind dabei jedoch sämtliche Exostosen eingerechnet, auch solche, die man beim Pferde gewöhnlich nicht zu den Ueberbeinen rechnet. Auf Grund meines Themas habe ich diese Exostosen als „Supraossa im weiteren Sinne" berücksichtigt. Danach stellt sich dann die Beteiligung der einzelnen Arten von Exostosen an der Gesamtzahl aller mit diesem Leiden behafteter Rinder folgendermaßen:

A. Supraossa im engeren Sinne:

1. Ueberbeine auf tuberkulöser Grundlage fand ich in 12 Fällen = 10,62 Proz., und zwar 4mal am linken Vorderfuß, 1mal am rechten, 2mal h. l., 4mal h. r.

2. Traumatische Ueberbeine waren 29mal vertreten = 22,67 Proz., und zwar 6mal v. r., 7mal v. l., 12mal h. l., 4mal h. r.

3. Postmetakarpale resp. -tarsale Ueberbeine sah ich 6mal = 5,31 Proz., und zwar je 1mal v. r., v. l., h. l., 3mal h. r.

B. Supraossa im weiteren Sinne (Exostosen am Metakarpus und Metatarsus).

1. Supraossa, die von einer Fesselgelenksschale ausgingen, fand ich in 21 Fällen = 18,58 Proz., und zwar v. r. 8mal, v. l. 6mal, h. r. 6mal, h. l. 1mal.

2. Supraossa infolge von Phlegmonen waren 36mal vertreten = 30,97 Proz., und zwar v. r. und v. l. je 9mal, h. r. 10mal, h. l. 8mal.

3. Supraossa, die mit einer Erkrankung des proximalen Gelenkes zusammenhingen, sah ich 9mal = 7,96 Proz., und zwar v. r., h. r. und h. l. je 3mal.

Nach dieser Zusammenstellung kommen im Vergleich zum Pferde nur die traumatischen und postmetakarpalen Ueberbeine in Betracht und von den traumatischen nur diejenigen, die sich am Metakarpus befinden. Zusammen machen sie

13,3 Proz. der Gesamtmasse aus. Demnach gibt es beim Rinde 0,053 Proz. mit Ueberbeinen behaftete Tiere, beim Pferde dagegen nach Oelkers 78 Proz.

Anatomische Vorbemerkungen. Um die anatomischen Verhältnisse der für meine Arbeit in Betracht kommenden Gegend genügend kennen zu lernen, habe ich unter Benutzung der Lehrbücher der Anatomie (Frank, Ellenberger-Baum, Sußdorf, Struska und Martin) Studien an frischen von mir angefertigten Präparaten gemacht. Ich benutzte zu diesem Zweck Füße vom Kalb und vom ausgewachsenen Rind.

Da die Anatomie dieser Teile wohl nicht allgemein so bekannt sein dürfte, wie es für das Verständnis der Arbeit erforderlich ist und einzelnes in den anatomischen Lehrbüchern auch nicht genau genug beschrieben ist, halte ich es für angebracht, eine Darstellung der anatomischen Verhältnisse vorauszuschicken.

Es interessiert dabei zunächst die Beschaffenheit der Knochen des Metakarpus und Metatarsus, der Grundlage für die Exostosenbildung.

Das Rind besitzt drei Vordermittelfußknochen, davon sind das Metakarpale 3 und Metakarpale 4 zu einem, dem Hauptmittelfußknochen vereinigt. Die Zusammensetzung aus zwei Knochen läßt sich im ausgebildeten Zustand noch erkennen an der die Markhöhle des Knochens sagittal durchsetzenden Scheidewand, einer tiefen dorsalen und flacheren, im Alter fast ganz sich verwischenden volaren Gefäßrinne und der Zweiteilung des distalen Gelenkendes. Das Metakarpale 5, das sog. Griffelbein, ist sehr stark zurückgebildet.

Der Hauptmittelfußknochen, dessen Querschnitt sich dem Oval nähert, trägt an seinem proximalen Ende zwei Gelenkflächen für die distale Reihe der Fußwurzelknochen, eine größere mediale und eine kleinere laterale. Sie hängen dorsal zusammen, sind volar jedoch durch einen Ausschnitt getrennt. Am proximalen Ende des lateralen Randes findet sich außerdem eine kleine Gelenkfläche für das Metakarpale 5. Auf der dorsalen Fläche und zwar auf der medialen Hälfte befindet sich die Beule für den Mittelfußstrecker. Am proximalen und distalen Ende der dorsalen Gefäßrinne führt je ein Gefäßkanal auf die volare Seite des Knochens. Die beiden Gelenkrollen am distalen Ende des Knochens werden durch einen tiefen Zwischenrollausschnitt voneinander getrennt. Die Walzen konvergieren etwas; ihre Gelenkflächen sind durch einen sagittalen Kamm je in eine dem Zwischenrollausschnitt benachbarte kleinere und eine ulnar bzw. radial davon gelegene größere Abteilung getrennt. Ueber den beiden Gelenkrollen liegt auf der dorsalen Seite je eine Grube zur Aufnahme des Gelenkrandes des ersten Zehengliedes bei starker Streckung. Jede Rolle besitzt außerdem seitlich zwei Bandgruben.

Das Metakarpale 5 liegt an der lateralen Seite des proximalen Mittelfußendes in Form eines distal sich verjüngenden, spitz endenden Knöchelchens von 4—5 cm Länge. Bei starker Entwicklung verbindet es sich gelenkig mit dem Karpale 4, meist jedoch erreicht es dasselbe nicht mehr. Es wird durch einen Teil der Fußwurzelkapsel und durch das Zwischenknochenband mit dem Mittelfuß verbunden. An seiner Basis setzt sich ein vom Accessorium sowie ein vom Karpale 4 kommender Bandzug fest.

An der Beckengliedmaße besitzt der Hauptmittelfußknochen, der

durch Verschmelzung von Metatarsale 3 und Metatarsale 4 entstanden ist, größere Länge als am Vorderfuß. Er ist auch schlanker und der Körper seitlich so zusammengedrückt, daß sein Querschnitt viereckig wird. Das proximale Ende trägt vier Gelenkflächen, die durch eine sagittale, zum Teil undeutliche Rinne in zwei mediale und zwei laterale, durch einen transversalen Einschnitt in zwei vordere und zwei hintere Abteilungen zerlegt werden. In dem Kreuzungspunkte der Rinnen befindet sich die Mündung eines Kanales, der von der tarsalen auf die plantare Seite des Knochens führt. Die vorderen Gelenkflächen sind bedeutend größer als die hinteren. Die laterale hintere ist rundlich, liegt etwas höher als die laterale vordere und stößt plantar mit der auf der plantaren Seite gelegenen Gelenkfläche für das Griffelbein zusammen. Die mediale hintere ist oval, liegt ebenfalls höher als die mediale vordere und läuft schräg von lateral oben nach medial unten. Am proximalen Ende des medio-plantaren Randes liegt eine kleine Gelenkfläche zur Verbindung mit einem knopfförmigen Knochen, dem medialen Nebenmittelfußknochen (Griffelbein). Die dorsale Gefäßrinne ist tiefer und breiter und teilt den Knochen in zwei Abteilungen, von denen die laterale die mediale erheblich überragt. Der proximale, durch den Körper führende Gefäßkanal fehlt. Am distalen Ende verhalten sich die Gelenkrollen wie beim Metakarpus.

Da die Form der Knochenneubildung häufig abhängig ist von Sehnen und Faszien, die sich an den Knochen ansetzen oder über ihn hinwegziehen, so soll ihre Lage und Anheftung am Metakarpus und Metatarsus beschrieben werden.

Am proximalen Ende des Metakarpus inserieren sich dorsal an der Mittelfußbeule der Musc. extensor carpi radialis, medial der Musc. abductor pollicis longus, medio-volar der Musc. flexor carpi radialis, am lateralen Griffelbein der Extensor carpi ulnaris. Ueber die dorsale Fläche ziehen hinweg in der Mitte die Sehne des Extensor digitalis communis, die sich am distalen Ende des Karpus, durch ein Querband in der Lage gehalten, in zwei Schenkel spaltet, welche zu den beiden Hauptzehen verlaufen. Medial von ihm liegt die Sehne des besonderen Streckers der medialen Zehe vom Musc. extensor digiti tertii proprius, lateral der besondere Strecker der lateralen Zehe, Extensor digiti quarti proprius. Beide erhalten je einen Verstärkungsschenkel vom Interosseus.

Auf der volaren Fläche bildet die tiefste Lage der Interosseus medius. Beim Rinde ist er viel fleischiger als beim Pferde, bei jungen Tieren meist ganz fleischig. Er zerfällt in eine tiefe und in eine oberflächliche Platte. Die tiefe Platte spaltet sich im distalen Drittel des Metakarpus zunächst in drei und dann durch Dreiteilung des mittleren Schenkels in fünf Schenkel, von denen die beiden lateralen und medialen an die Sesambeine der beiden Zehen gehen, während der mittlere durch den Zwischenrollausschnitt auf die dorsale Fläche tritt und mit den Sehnen der für die Zehen bestimmten besonderen Streckmuskeln sich verbindet. Die beiden seitlichen, an die Sesambeine tretenden Schenkel inserieren sich zunächst an den hinteren Rändern des distalen Endes vom Metakarpus, setzen sich dann an die Sesambeine an und senden von dort aus auf die dorsale Fläche Sehnenstränge zu den besonderen Zehenstreckern. Die tiefe Schicht liegt dem Knochen nicht direkt an, sondern ist durch ein Polster von lockerem, zum Teil verfettetem Bindegewebe von ihm getrennt. Die oberflächliche Schicht des Interosseus zweigt sich etwa in der Mitte des Metakarpus in Form einer Sehnenplatte von der tiefen Lage ab. Sie verschmilzt nahe dem Metakarpo-

phalangealgelenk, den tiefen Zehenbeuger gurtartig umfassend, mit der oberflächlichen Beugesehne. Außerdem verbindet sie sich mit der Mittelfußfaszie. Die Sehne des Flexor digitalis profundus spaltet sich am distalen Ende des Metakarpus in zwei Schenkel, die sich nach Durchbohrung der oberflächlichen Beugesehne an die Klauenbeine ansetzen. Die beiden Sehnen des Flexor digitalis sublimis verbinden sich erst in der Mitte des Metakarpus; im distalen Viertel trennen sie sich wieder und bilden mit der vom Interosseus kommenden Sehnenplatte in der Gegend des Metakarpophalangealgelenkes eine kräftige röhrenförmige Scheide um die tiefe Beugesehne.

Die Mittelfußfaszie ist an der dorsalen Seite des Metakarpus nur dünn, an der volaren dagegen sehr stark, so daß sie einer dünnen Sehnenplatte gleicht. Sie bleibt am ganzen Mittelfuß fast gleich stark, verdünnt sich also nicht zehenwärts wie beim Pferde. Sie befestigt sich an den Seitenrändern des Hauptmittelfußknochens und verschmilzt distal noch mit der erwähnten vom Interosseus abgehenden Sehnenplatte.

Am proximalen Ende des Metatarsus inseriert sich dorsal, am weitesten medial gelegen, die Sehne des Musc. tibialis anterior. Daneben, etwas weiter lateral, heftet sich die Sehne des Musc. peroneus tertius an.

Ueber die dorsale Fläche des Metatarsus zieht medial die Sehne vom Musc. extensor digitalis longus, die zum Strecker der medialen Zehe wird. Auf der lateralen Seite liegt die Sehne des Extensor digitalis lateralis, der Strecker der lateralen Zehe. Zwischen beiden verläuft die ebenfalls vom Musc. extensor digitalis longus stammende Sehne, die als gemeinschaftlicher Zehenstrecker am distalen Ende des Metatarsus sich teilend, zu den beiden Hauptzehen geht. Die Beugesehnen und auch die Faszie verhalten sich wie bei der Schultergliedmaße.

Ueberbeine infolge von Tuberkulose.

Ueberbeine auf tuberkulöser Grundlage sind beim Pferde nicht bekannt. Es ist ein speziell für das Rind charakteristisches Leiden und soll deshalb an erster Stelle abgehandelt werden. Ich fand fast 11 Proz. Ueberbeine infolge von Tuberkulose. Trotz dieser Häufigkeit finden sich in der veterinärmedizinischen Literatur nur kurze Hinweise auf diese Erkrankung. Ich halte es daher für angebracht, eine genaue Beschreibung einzelner von mir untersuchter Fälle in Form einer wegen der Mannigfaltigkeit des Leidens umfangreicheren Kasuistik vorauszuschicken.

1. **Linker Metakarpus** eines mittelstarken Rindes. Die Haut ist gänzlich entfernt. Von den Sehnen ist nur das untere Drittel des Interosseus vorhanden, die Adspektion ergibt folgendes: Das Periost in der oberen Hälfte des Knochens ist auf allen Seiten entzündlich gerötet. Im unteren Drittel ist der Metakarpus ringsherum gleichmäßig diffus verdickt und von einem weißen, teils straffen, teils lockeren Bindegewebe umgeben. Die Anschwellung verliert sich gegen die Mitte des Knochens zu allmählich in die Nachbarschaft. Bei der Palpation fühlt sich diese Verdickung knochenhart und höckrig an. Nach Entfernung des Restes

vom Interosseus sieht man den Knochen auf der Rückseite ebenfalls von einer dicken Schicht weißen Bindegewebes überzogen, in dem sich etwa 12 Knötchen befinden. Die Knötchen haben ungefähr die Größe einer Erbse. Sie sind etwas durchscheinend, ähnlich gequollenen Sagokörnern und von rötlichgrauer Farbe. Auf dem Durchschnitt sieht man in gallertartiger Masse eingebettet viele gelbe Körnchen von Stecknadelkopfgröße. In einigen Knötchen sind die Körner zu einer gelben käsigen Masse zusammengeflossen. Einzelne bestehen aus einer dünnen weißen Kapsel, welche die beschriebene Masse in einem etwas trockeneren Zustande umschließt. Auf Knötchen der angegebenen Art stößt man beim Durchschneiden des umgebenden Bindegewebes auch auf der Dorsalfläche des Knochens. Auf beiden Seiten liegen sie besonders unmittelbar oberhalb der Gelenkfläche und sind mehr oder weniger tief in Knochensubstanz eingebettet. Bei der mikroskopischen Prüfung des käsigen Inhaltes der Knötchen fand ich in jedem Ausstrichpräparat eine Anzahl Tuberkelbazillen. Die aus den Knötchen entnommene käsige Masse wurde nach der angegebenen Methode am 20. Januar auf ein Meerschweinchen verimpft, das am 20. März starb. Bei der Sektion fand ich die Lymphdrüsen an der Innenfläche beider Oberschenkel erbsengroß und verkäst. In Milz und Leber befanden sich viele gelbe Knötchen. In den Ausstrichpräparaten aus den Knötchen von Lymphdrüsen, Leber und Milz sah man in jedem Gesichtsfeld mehrere Tuberkelbazillen.

Die Form und Beschaffenheit der Exostosen läßt sich am besten am abgekochten Präparat erkennen (vgl. Fig. 1). Man sieht da im unteren Drittel um den ganzen Metakarpus herum eine gleichmäßig starke diffuse Knochenauftreibung. Das neugebildete Knochengewebe ist von zahlreichen kleinen nadelstichähnlichen Oeffnungen durchsetzt. An verschiedenen Stellen zeigen sich der Lage und Form der Knötchen entsprechend große kreisförmige Oeffnungen, die teils den Eingang in seichte Buchten bilden, teils bis zu 2 cm in den Knochen führen. Besonders finden sie sich dorsal und volar oberhalb der Gelenkflächen, die sie ohne jede Beschädigung eine Strecke weit unterminieren.

2. **Rechter Hinterfuß** eines mittelstarken Rindes. Um das Fesselgelenk herum befindet sich eine diffuse Anschwellung, die sich oberhalb und unterhalb des Gelenkes allmählich in die Nachbarschaft verliert. Die Haut ist darüber verschiebbar. Die Anschwellung hat die Konsistenz eines gespannten Muskels. Von ihr hebt sich auf der medialen Seite noch besonders eine halbkugelige Geschwulst ab, deren Basis etwa die Größe eines Fünfmarkstückes hat. Auf der Höhe der Geschwulst befindet sich eine haarlose Stelle von Pfenniggröße. Die Anschwellung zeigt Fluktuation. Beim Anschneiden dieser Geschwulst entleert sich aus ihr ungefähr ein Teelöffel voll gelber eitrig-käsiger Masse, in der sich, wie die mikroskopische Prüfung zeigt, viele Tuberkelbazillen finden. Diese Masse liegt in einer 1 mm starken Bindegewebskapsel, die sich beim Entfernen der Haut mit herausheben läßt. Unter ihr befinden sich in dem verdickten Unterhautgewebe zwei nebeneinander liegende Kapseln aus straffem Bindegewebe, die mit der ersten und unter sich in keinem sichtbaren Zusammenhang stehen. Die eine von ihnen ist erbsengroß, die andere hat die Größe einer kleinen Kirsche. Sie enthalten die vorhin beschriebene Masse, in der sich ebenfalls Tuberkelbazillen befinden. Zwecks Prüfung auf Gelenktuberkulose wurde das Fesselgelenk vorsichtig eröffnet. Die aufgefangene Synovia war von rötlichgelber Farbe und fadenziehender Konsistenz. Sie wurde mit

negativem Resultat auf das Vorhandensein von Tuberkelbazillen untersucht. Besonderheiten an der Gelenkkapsel waren nicht zu bemerken. Die Gelenkflächen waren völlig normal. Nach Entfernung der Zehe, der Hautreste und der Sehnen sieht man am unteren Ende des Metatarsus auf der medialen Seite eine diffuse, sich allmählich absetzende Verdickung aus weißem straffem Bindegewebe. Darin eingebettet liegen mehrere graurötliche Knötchen von etwa Erbsengröße. Auf dem Durchschnitt bemerkt man zerstreute Körnchen einer gelben käsigen Masse oder aus ihr zusammengeflossene größere Mengen von dieser Substanz. Einzelne Knötchen bestehen nur aus einer feinen weißen Kapsel, die mit der beschriebenen käsigen Masse gefüllt ist. Die mikroskopische Untersuchung der gelben Substanz zeigte auch hier das Vorhandensein von Tuberkelbazillen.

Nachdem die Weichteile durch Kochen entfernt sind, sieht man am Metatarsus in der unteren Hälfte der medialen Seite und in geringer Ausdehnung auch auf der plantaren Fläche teils leichte Knochenusuren in Rosettenform, teils höckerige und spitze Exostosen bis zu 5 mm Größe (vgl. Fig. 2). Zweifingerbreit oberhalb der medialen Gelenkfläche befindet sich auf der hinteren Fläche ein Loch, in dem eine Fingerkuppe bequem Platz findet. Die Gelenkfläche selbst ist nicht angegriffen.

3. **Rechter Hinterfuß** einer ausgewachsenen Kuh. Der Metatarsus ist sehr lang und dünn, die Klauen sind lang und gekreuzt. Die Haut ist noch erhalten. Auf der lateralen Seite erstreckt sich vom Tarsus abwärts bis in die Mitte des Metatarsus hinab eine etwa 3 cm hohe Anschwellung, die sich allmählich in die Nachbarschaft verliert. Fingerbreit unterhalb des Tarsus befindet sich eine markstückgroße haarlose Stelle aus weißem straffem Narbengewebe. Von dieser Stelle zieht sich eine strichförmige, etwa 3 cm lange Narbe abwärts. Die Geschwulst selbst ist teilweise knochenhart, teils hat sie die Konsistenz eines schlaffen Muskels. Beim Entfernen der Haut findet man zwischen spitzen Knochenhöckern in rötlichgraues schlaffes Granulationsgewebe eingebettet eine gelbe eitrig käsige Masse. Das Granulationsgewebe liegt auf rauhem knöchernem Grunde. Die gelbe Masse enthält, wie die mikroskopische Prüfung zeigt, zahlreiche Tuberkelbazillen. Zur Verimpfung auf ein Meerschweinchen wurde die Masse nach der angegebenen Methode behandelt. Nach dem Zentrifugieren sah man im Ausstrichpräparat vom Bodensatz in jedem Gesichtsfeld 5—10 Tuberkelbazillen. Das Meerschweinchen wurde am 20. Januar geimpft und starb am 1. März. Bei der Sektion fand ich die Lymphdrüsen an der Innenfläche beider Oberschenkel erbsengroß und verkäst. In Milz und Leber befanden sich viele gelbe Knötchen. In Ausstrichpräparaten aus den Knötchen von Lymphdrüsen, Leber und Milz sah man in jedem Gesichtsfeld mehrere Tuberkelbazillen. Da der Metatarsus zu Lehrzwecken aufbewahrt werden sollte, fand eine weitere Prüfung der Exostosen nicht statt.

4. **Rechter Metakarpus** eines mittelstarken Rindes. Die untere Hälfte des Knochens ist diffus verdickt. Auf der dorsalen Seite befindet sich in dieser Verdickung etwa 2 cm oberhalb des Fesselgelenkes eine ungefähr 6 cm lange, 3 cm breite Vertiefung, die sich scharf gegen die Nachbarschaft absetzt. Die Ränder dieser Vertiefung sind rosettenförmig ausgebuchtet und springen mit spitzen Ecken und Kanten gegen das Innere vor. Sie führen etwa 1 cm steil herab zu dem unregelmäßig ausgebuchteten Grund der Vertiefung, aus dem einzelne spitze Knochenbalken klippenartig hervorragen. Bedeckt ist der Grund mit schlaffem rötlichgrauem Granulationsgewebe, in dem sich kleine Körnchen einer

gelben käsigen Masse befinden. Auf der Grenze zwischen unterem und mittlerem Drittel des Metakarpus befindet sich in dem Grund ein rundes Loch von der Größe eines Pfennigstückes, das eine Verbindung mit der Markhöhle darstellt. Nachdem der ganze Knochen zwecks Prüfung der Markhöhle in Scheiben von 1 cm Dicke zersägt ist, erhält man folgendes Bild: Im oberen Viertel ist das ganze Knochenmark unverändert, im weiteren Verlauf nach unten ist es stark gerötet und etwa in der Mitte des Metakarpus in eine sulzige dunkelrotgraue Masse verwandelt. Von da ab ist die Konsistenz etwas fester, das Dunkelrot geht in ein helleres über, die graue Farbe herrscht vor. Es befinden sich in dem Mark, besonders unter der vorher beschriebenen Vertiefung kugelige Einlagerungen einer gelben käsigen Masse, die nach den mikroskopischen Untersuchungen Tuberkelbazillen enthält. Im unteren Viertel ist die Markhöhle von scharfen und spitzen Knochenspangen völlig durchsetzt. Diese Spangen bilden zusammenhängende Höhlen und Buchten, in denen das beschriebene Mark sich befindet.

5. **Rechter Metatarsus** eines starken Rindes. Am distalen Ende befindet sich eine diffuse Verdickung, die auf der lateralen Seite am größten ist und hier sich allmählich in die Nachbarschaft verlierend das untere Drittel des Metatarsus einnimmt. Sie besitzt plantar und lateral je eine, dorsal zwei kugelförmige Vertiefungen von Pfennig- bis Markstückgröße, die von der lateralen Seite aus 3 cm weit in den Knochen, von der dorsalen Fläche aus bis auf die plantare führen. Diese Löcher stehen, wie die Sondierung zeigt, alle miteinander in Verbindung und haben die laterale Gelenkrolle fast völlig unterminiert. Die Vertiefungen sind zum Teil mit graurötlichem schlaffem Granulationsgewebe ausgefüllt, in dem zerstreut viele Körnchen einer gelben käsigen Masse liegen. In der Masse sind, wie die mikroskopische Prüfung zeigt, zahlreiche Tuberkelbazillen vorhanden. Die ganze Verdickung ist knochenhart. Die Gelenkfläche ist trotz der Unterminierung zwar lateral durch festes Knochengewebe teilweise fast um die Hälfte verbreitert, zeigt aber sonst keine Veränderungen. Nachdem die Weichteile durch Kochen vom Metatarsus entfernt sind, erhält man folgendes Bild: Von der lateralen Höhle aus erstreckt sich, die Vertiefung halb überdachend, auf der lateralen Seite und auf der lateralen Hälfte der dorsalen Fläche eine Knochenwucherung etwa handbreit nach oben (vgl. Fig. 3). Sie setzt sich nach allen Seiten scharf gegen die Nachbarschaft ab und ist vom Metatarsus teilweise durch dazwischenliegendes Fasergewebe getrennt. Außerdem befinden sich noch auf der medialen Seite und auf der plantaren Fläche über der lateralen Gelenkrolle einige kleine Exostosen.

6. **Linker Metakarpus** eines Kalbes. Haut und Sehnen sind entfernt. Auf der unteren Hälfte des Knochens befindet sich vorn und außen eine flache Geschwulst von etwa 1 cm Höhe. Das Periost darüber, ferner auf der ganzen Vorderfläche und den Seitenflächen ist entzündlich gerötet. Eine Oeffnung in dem Tumor ist nicht sichtbar. Die Geschwulst ist knochenhart und auf der Höhe etwas höckrig. Mit einer spitzen Nadel gelangt man durch einen Kanal 3 cm tief in sie hinein. Dem Verlauf des Kanals folgend, wird der Knochen quer durchsägt. Auf dem Schnitt sieht man folgendes: In der Knochenauftreibung befindet sich eine Höhle von 2 cm Länge, die der Markhöhle parallel läuft. Sie ist von einer bindegewebigen Kapsel ausgekleidet, in der sich eine gelbliche, ziemlich trockene Masse befindet. Die Höhle steht durch einen feinen Kanal mit der Markhöhle in Verbindung. In dieser hat

sich die laterale Abteilung durch Verschiebung der Scheidewand auf Kosten der medialen vergrößert. Der vergrößerte Raum ist in einer Ausdehnung von 3 cm durch eine Bindegewebskapsel gegen die weitere Markhöhle abgegrenzt. Die Kapsel steht durch einen feinen Gang mit der ersten in Verbindung und ist ebenfalls von der beschriebenen Masse ausgefüllt. Die Masse wurde mit positivem Ergebnis auf das Vorhandensein von Tuberkelbazillen mikroskopisch geprüft.

7. **Linker Metakarpus** eines Jungrindes. Haut und Sehnen sind entfernt. Das obere Drittel des Knochens ist diffus verdickt und von weißem straffem Bindegewebe überzogen. In ihm befinden sich auf der dorsalen und ebenso auf der volaren Fläche einige Knötchen von der unter Fall 1 beschriebenen Beschaffenheit. Das Periost am übrigen Teil des Knochens ist entzündlich gerötet. Bei der Palpation fühlt man, daß die Verdickung aus knochenhartem Gewebe besteht und die Knötchen teilweise in diese Substanz eingebettet sind. Die mikroskopische Untersuchung des Knötcheninhaltes zeigt das Vorhandensein von Tuberkelbazillen. Da sich Form und Lage der Knochenwucherung durch die bindegewebige Umhüllung nicht genau erkennen läßt, wird der Metakarpus durch Kochen von den Weichteilen befreit. Es zeigt sich nun eine auf der dorsalen Fläche vom Karpus dreifingerbreit abwärts, auf der medialen und lateralen Hälfte der volaren Seite halb so tief reichende diffuse Exostosenbildung. Sie setzt sich scharf gegen die Nachbarschaft ab und ist vom Knochen stellenweise durch überwuchertes Periost getrennt. Die Knochenneubildung ist von kleinen nadelstichähnlichen Oeffnungen durchsetzt und zeigt auf der dorsalen und volaren Fläche einige der Form der Knötchen entsprechende größere Löcher, die teilweise bis in die Markhöhle führen. An der Stelle, wo sich der Extensor carpi radialis an die Beule des Hauptmittelfußknochens ansetzt, befindet sich ein Loch, das für die Aufnahme einer Fingerkuppe Platz bietet. Der übrige Teil des Knochens ist von einer papierdünnen Schicht poröser Knochenauflagerungen umgeben, die bei der Reinigung sich zum Teil ablösen. Die laterale Gelenkfläche ist unversehrt, nur durch Exostosen, die mit ihr abschneiden, etwas verbreitert (vgl. Fig. 4). Die mediale Fläche ist ebenfalls verbreitert, doch ist sie außerdem von mehreren größeren und kleineren Löchern durchbohrt, von denen das tiefste bis in die Markhöhle führt. Die Löcher sind mit schlaffem graurötlichem Granulationsgewebe ausgefüllt. In ihm befinden sich kleine Körnchen oder größere Mengen einer gelben käsigen Masse, in der mikroskopisch Tuberkelbazillen nachgewiesen werden.

8. **Linker Metakarpus** eines mittelstarken Rindes. Haut und Sehnen sind entfernt. Die obere Hälfte des Knochens ist über das Doppelte ihres normalen Umfanges kolbig verdickt. Die Verdickung besteht aus einer Knochenwucherung, die große Höhlen und Buchten aufweist und zum Teil von entzündlich geröteten Gewebsfetzen umgeben ist. Die mediale Gelenkfläche ist vollständig abgefressen; an ihrer Stelle liegt die obere Oeffnung der Markhöhle frei. Die Höhlungen und der Markraum enthalten einen Belag oder größere Mengen graurötlichen Granulationsgewebes, in das kleine Körnchen oder größere Massen einer gelben eitrig-käsigen Substanz eingelagert sind. Diese enthalten, wie die mikroskopische Prüfung ergibt, zahlreiche Tuberkelbazillen. Um die Veränderungen am Knochen besser übersehen zu können, wird das Präparat abgekocht. Man erhält jetzt folgendes Bild: Die Knochenwucherung reicht bis zur Mitte des Metakarpus und setzt sich dort scharf gegen die Nachbarschaft ab. Den höchsten Punkt des ganzen

Knochens bildet die laterale Gelenkfläche, deren Ränder bereits angefressen sind. Die daran stoßende mediale Gelenkfläche und das darunter liegende Knochengewebe ist 3 cm tief vollständig zerstört. Es öffnen sich hier frei die beiden Markhöhlen, die durch Einschmelzung der Scheidewand zu einem Raume zusammengeflossen sind. Die Form der ganzen Knochenwucherung wird bestimmt durch Sehnen, die darüber hinwegziehen oder hier ihren Anheftungspunkt haben. Man bemerkt auf der dorsalen Fläche am weitesten medial, an der Anheftungsstelle des Extensor carpi radialis ein taubeneigroßes Loch. Weiter lateral verläuft über die ganze Neubildung etwas schräg von oben lateral nach unten medial eine breite Rinne, in der die Sehne des Extensor digitalis communis und Extensor digiti tertii proprius gelegen haben (vgl. Fig. 5). Auf der lateralen Seite zieht sich durch die Knochenwucherung ein bleistiftstarker Kanal, in dem die Sehne des Extensor digiti quarti proprius wie in einem knöchernen Tunnel verlief. Endlich befindet sich proximal auf der medio-volaren Seite ein kleineres Loch, die Anheftungsstelle für den Flexor carpi radialis. Unabhängig von den durch Sehnenzüge bedingten Vertiefungen liegt auf der lateralen Seite zweifingerbreit unterhalb der Gelenkfläche ein unregelmäßig gestaltetes, zerklüftetes Loch, das durch zwei bleistiftstarke Kanäle mit der Markhöhle in Verbindung steht.

9. **Linker Hinterfuß** eines starken Rindes. Die Zehenachse ist stark nach außen gebrochen, die Beweglichkeit im Fesselgelenk ist gänzlich aufgehoben. Um das Gelenk herum befindet sich eine starke diffuse Verdickung, die sich allmählich in die Nachbarschaft verliert. An der Haut sind Besonderheiten nicht zu beobachten. Die Verdickung ist knochenhart. Die Haut wird entfernt und zeigt um das Fesselgelenk herum eine diffuse Verdickung. Das Fesselgelenk wird an einer Stelle eröffnet. Die ausfließende Synovia zeigt nichts Abnormes. Eine völlige Eröffnung des Fesselgelenkes gelingt infolge vorspringender Knochenzacken nicht, daher wird der Fuß zwecks leichterer Trennung der Zehe vom Metatarsus abgekocht. Nach der Entfernung der Weichteile bietet sich ein Bild, das von der Exostosenbildung bei Fesselgelenkschale wesentlich abweicht. Die ganze Art der Knochenneubildung läßt auf einen Ursprung tuberkulöser Art schließen. Die laterale Abteilung der proximalen Gelenkfläche ist von einem erbsengroßen Loch durchbohrt, das vor dem Kochen durch die erste Reihe der Tarsalknochen verdeckt war. Es bildet eine Verbindung mit den Markhöhlen, die infolge Zerstörung der Scheidewand zu einer Höhle zusammengeflossen sind. Am Fesselgelenk ist die laterale Gelenkrolle bedeutend kürzer als die mediale. Beide weisen große Zerstörung auf. Der Knorpelüberzug der Gelenkflächen ist bis auf einen kleinen Rest völlig verschwunden. Von den Gelenkrollen, besonders von der lateralen, sind nur noch Stümpfe mit unregelmäßiger zerklüfteter Oberfläche vorhanden, die durch eine seichte Rinne, den früheren Zwischenrollausschnitt, gegeneinander abgegrenzt werden. Oberhalb des Gelenkes liegt um den ganzen Metakarpus herum eine diffuse Exostosenbildung, die sich sehr scharf gegen die Nachbarschaft absetzt (vgl. Fig. 6). Auf der lateralen Seite ragt die Neubildung am weitesten nach oben, bis fast zur Hälfte des Metatarsus. Nach unten springt sie etwa 3 cm weit über die Gelenkfläche vor, das Fesselbein halbmondförmig umfassend. Obwohl hierbei die Berührungsstellen der Exostosen am Fesselbein und Metatarsus glatt und durch knorpelartiges Gewebe getrennt sind, so daß man die beiden Knochen nach dem Abkochen leicht auseinandernehmen kann, ist eine Bewegung im Fessel-

gelenk durch die ineinandergreifenden Knochenzacken gänzlich unmöglich. An den anderen drei Seiten des Metatarsus ist die Exostosenbildung, den Knochen ringförmig umfassend, ziemlich gleichmäßig 4 cm hoch. An Stellen, wo ein Zug ausgeübt wird, liegt sie dem Knochen nicht dicht an, sondern ist durch überwuchertes Periost teilweise von ihm getrennt, z. B. an der Ansatzstelle des lateralen Seitenbandes, in der Nähe der in der dorsalen Gefäßrinne verlaufenden Arterie und im Bereich des zum Zwischenrollausschnitt ziehenden Astes des Interosseus. Auf der dorsalen Fläche dicht oberhalb des Gelenkes und auf der medialen und plantaren Seite befinden sich in der Knochenwucherung die für die Infektion mit Tuberkelbazillen so charakteristischen Löcher, in denen dabei die mehr oder weniger verkästen Knötchen sitzen.

10. Ein ganz ähnliches Bild wie das unter 9. beschriebene bietet folgender Fall. Es handelt sich um den **rechten Hinterfuß** eines starken Rindes. Die Zehenachse ist stark nach innen gebrochen. Um das Fesselgelenk herum befindet sich eine diffuse Verdickung, die sich allmählich in die Nachbarschaft verliert. Auf der Haut sind haarlose Stellen, Narben usw. nicht zu bemerken. Beim Abziehen der Haut beobachtet man an ihr eine diffuse Verdickung in der Umgebung des Fesselgelenkes. Die Eröffnung des Gelenkes gelingt wegen vorspringender Knochenzacken nur teilweise. Die herausfließende Synovia weist keine Besonderheiten auf. Aus denselben Gründen wie bei Fall 9 wird der Fuß nicht genauer untersucht und zur leichteren Abtrennung der Zehe abgekocht. Es bietet sich nun fast dasselbe Bild wie das vorher beschriebene. Die Gelenkrollen am distalen Knochenende sind derselben Zerstörung anheimgefallen wie die bei Fall 9, nur mit dem Unterschied, daß hier die mediale Rolle kürzer ist. Ringförmig um das distale Ende des Metatarsus befindet sich eine diffuse Knochenneubildung, die medial etwa handbreit, an den anderen Seiten halb so hoch nach dem Tarsus zu sich erstreckt, die Gelenkfläche nach unten aber nicht überragt, sondern mit ihr abschneidet. Die Knochenneubildung setzt sich gegen die Nachbarschaft ganz scharf ab und ist mit dem Metatarsus nicht überall verwachsen, sondern an den oben beschriebenen Stellen durch Fasergewebe von ihm getrennt. Auf der dorsalen und plantaren Seite liegen in der Exostosenbildung dicht oberhalb des Fesselgelenkes, auf der medialen Seite etwas höher, Löcher von der Beschaffenheit, wie man sie bei tuberkulösen Knochen findet (vgl. Fig. 7). Der proximale Teil des Metatarsus ist von einer papierdünnen Schicht poröser Knochenauflagerung bedeckt. Die mediale und laterale Seite der proximalen Gelenkflächen sind je von einem pfennigstückgroßen Loch durchbohrt, das bis in die Markhöhlen führt. Diese haben sich durch Zerstörung der Scheidewand zu einem Raum vereinigt.

So verschieden das Krankheitsbild der einzelnen Formen der Tuberkulose am Metakarpus und Metatarsus ist, ist ihnen allen zunächst eine Verdickung des Knochens gemeinsam. Die Verdickung kann an ganz verschiedenen Stellen sitzen, befindet sich jedoch meistens am distalen Ende des Knochens. Sie ist besonders hier sehr ausgebreitet und erstreckt sich ringförmig bis zur Hälfte des Metakarpus oder Metatarsus und des Fesselbeins, wo sie allmählich in die Nachbarschaft übergeht und den Verdacht auf Fesselgelenkschale

erweckt. Die Haut über der Verdickung weist mitunter haarlose Stellen und Narben auf, welche die Eintrittspforte des Erregers verraten. Die Verdickung zeigt bei sehnig derber und in der Tiefe knochenharter Konsistenz gewöhnlich an einer oder mehreren umschriebenen Stellen Fluktuation. Für die Diagnose „Tuberkulose“ sind diese Symptome allein ganz belanglos. Wichtiger für ihre Feststellung ist es, wenn man auf der vorher erwähnten diffusen Anschwellung eine besondere halbkugelige Hervorwölbung findet. Auf der Höhe dieser Geschwulst liegen dann die haarlosen Stellen und Narben. Beim Palpieren dieses Tumors fühlt man deutliche Fluktuation. Einen noch besseren Anhaltspunkt für den Verdacht auf Tuberkulose gibt die verdickte, mit abgekapselten käsigen Herden durchsetzte Haut, die sich aber, falls sie nicht an der Oberfläche liegen, wegen der Dicke und Festigkeit des Unterhautgewebes durch Palpation nicht ermitteln lassen. Charakteristisch jedoch sind erst die Veränderungen am Knochen, deren Lieblingsplatz die dorsale und volare (plantare) Fläche des distalen Endes vom Metakarpus und Metatarsus bilden. Hier befindet sich am abgehäuteten Präparat eine diffuse Verdickung, die oberflächlich aus weißem straffen Bindegewebe besteht. In diesem Gewebe liegen ganz verborgen, oder zum Teil über die bindegewebige Einbettung hervorragend, erbsengroße Knötchen von verschiedener Beschaffenheit. Einige sind graurötlich, etwas durchscheinend, wie gequollene Sagokörner, innen fast gallertig und bergen verstreute stecknadelkopfgroße Körnchen oder größere Massen einer gelben, eitrig käsigen Substanz. Andere bestehen aus einer weißen dünnen Bindegewebskapsel, die eine gelbe Kugel käsiger Masse umhüllt. Präpariert man die den Knochen umgebende, die Knötchen teilweise umhüllende Bindegewebsschicht ab, so stößt man auf den tiefer gelegenen Teil der Verdickung, auf rauhen knöchernen Grund. Man kann nun fühlen, daß die Knötchen in passenden Vertiefungen innerhalb der knochenharten Verdickung liegen. Die charakteristische Form der Knochenneubildung tritt jedoch erst klar hervor nach Entfernung der Weichteile durch Abkochen. Man sieht nun, daß die Kompakta rosettenförmige Vertiefungen besitzt, hervorgerufen durch Aneinanderlagerung von Knötchen mit nachfolgender Knocheneinschmelzung, und daneben höckerige, unregelmäßig gestaltete Exostosen.

In den weitaus häufigeren Fällen aber befindet sich eine diffuse Knochenverdickung um das ganze distale Knochenende

herum, so daß ein Uebergang von ursprünglichem und neugebildetem Knochen makroskopisch nicht sichtbar ist. Die diffuse Wucherung besteht aus hartem Knochengewebe. das infolge von Durchsetzung mit vielen kleinen nadelstichähnlichen Oeffnungen ein bimssteinartiges Aussehen erhält. Neben den kleineren Oeffnungen befinden sich größere, mehr oder weniger tiefe Löcher, in denen die erbsengroßen Knötchen gelegen haben. Die tiefsten von ihnen können bis in die Markhöhle reichen, dürfen aber natürlich nicht mit dem das distale Ende des Knochens durchbohrenden Gefäßkanal verwechselt werden. Ihren Lieblingsplatz haben die Löcher dorsal und volar bzw. plantar dicht oberhalb der Gelenkfläche. Sie können sich hier zu größeren Höhlungen und Buchten verschmelzen, die die Gelenkfläche fast vollständig unterminieren. Einen Einbruch von hier aus in das Gelenk habe ich aber nicht feststellen können.

Doch nicht immer finden sich diese charakteristischen Veränderungen an der Außenseite des Knochens. In einem Fall wiesen die den Knochen umgebenden Gewebe nicht die vorher beschriebenen Merkmale auf. Nur äußerlich deutete eine knochenharte Anschwellung auf die Anwesenheit einer Exostosenbildung hin. Am abgekochten Präparat findet man eine diffuse, sich in die Nachbarschaft allmählich verlierende, auf der Höhe ein klein wenig höckerige Knochenneubildung, die nichts für die Feststellung von Tukerkulose Charakteristisches an sich trägt. Durch einen feinen Kanal gelangt man 3 cm tief in sie hinein. Ein in der Richtung des Kanals angelegter Knochenquerschnitt zeigt, daß sich der Gang nach 1 cm zu einer 2 cm langen Höhle erweitert, die wiederum durch einen feinen Kanal mit der lateralen Markhöhle verbunden ist, die durch Verschiebung der Scheidewand auf Kosten der medialen Abteilung erweitert ist. Die erste Höhle und die mit ihr verbundene Abteilung des Markraumes in einer Ausdehnung von 3 cm ist von einer dünnen Bindegewebskapsel ausgekleidet, welche mit einer gelben käsigen Masse gefüllt ist. Diese Masse enthält nach der mikroskopischen Untersuchung Tuberkelbazillen. Die Kapseln stehen in bezug auf ihren Inhalt makroskopisch betrachtet weder untereinander, noch mit der Außenfläche in Verbindung.

In solchen Fällen also kann nur ein vor dem Abkochen angelegter Querschnitt, der abgekapselte Herde mit käsigem Inhalt in Markhöhle und Knochenwucherung bloßlegt, einen Anhaltspunkt für die Infektion mit Tuberkelbazillen geben.

Aehnlich in der Beschaffenheit des neugebildeten Gewebes, verschieden durch die größere Ausdehnung und durch die Form der Exostosen und Knochenusuren sind diejenigen Fälle von **Tuberkulose,** bei denen der **Karpus** oder **Tarsus** ergriffen ist. Veränderungen an der Haut festzustellen, war mir infolge ihrer Entfernung unmöglich. Die periartikuläre Knochenneubildung war im allgemeinen bedeutend größer, wie die am distalen Ende des Knochens. Die Beschaffenheit war insofern dieselbe, als teils in den Knochenwucherungen, teils in dem umgebenden Bindegewebe Knötchen der beschriebenen Art sich befanden. Auch nach dem Abkochen glichen die Exostosen den vorher erwähnten. Sie bestanden aus porösem, aber hartem Knochengewebe, in dem große Löcher, für die Aufnahme der Knötchen bestimmt, vorhanden waren. Abweichungen bot die gegen die Nachbarschaft scharf abgesetzte Form der Exostosen, die durch darüberziehende, oder sich in ihnen inserierende Sehnen beeinflußt war. Diese hatten teils Rinnen hineingegraben, teils Kanäle durchgebohrt, oder an ihrer Ansatzstelle tiefe Löcher in ihnen zurückgelassen, die vorher mit schlaffem Granulationsgewebe und käsigen Massen gefüllt waren. Immer führten durch die Knochenwucherung, wie man nach dem Abkochen deutlich erkennen konnte, Verbindungskanäle zwischen Außenfläche und Markhöhle. Die Gelenkflächen waren stets in Mitleidenschaft gezogen. In leichteren Fällen befanden sich an ihnen ausgedehntere Knorpelusuren. Der vom Knorpel entblößte Teil des Knochens war von kleineren und größeren Löchern durchsetzt, die mit graurötlichem schlaffen Granulationsgewebe und käsigen Massen ausgefüllt waren. Einige von ihnen führten stets bis in die Markhöhle. In schweren Fällen war der größte Teil der Gelenkflächen und eine zweifingerbreite Schicht des darunter liegenden Knochengewebes völlig zerstört. Der obere Teil der Markhöhlen, die durch Einschmelzung der Scheidewand zu einem Raum vereinigt waren, lag vollständig frei.

Fast ebenso gewaltige Zerstörungen der Gelenkflächen wiesen die tuberkulösen Veränderungen in der Nähe des Fesselgelenkes auf. Aeußerlich bemerkt man eine diffuse sich allmählich in die Nachbarschaft verlierende Anschwellung um das Fesselgelenk herum. Die Haut zeigt keine Besonderheiten. Die Anschwellung ist knochenhart. Die Synovia ist nicht verändert. Die Unterhaut und das den Knochen umgebende Bindegewebe ist zwar diffus verdickt, doch werden Knötchen der beschriebenen Art darin nicht bemerkt. Die für Tuberkulose charakteristischen Veränderungen kommen erst nach der Entfernung der Weichteile durch Kochen zur Geltung. Die proximale Gelenkfläche, die vorher durch Verbindung mit der ersten Reihe der Tarsalknochen verdeckt war, zeigte nun Knorpelusuren und Löcher, die bis in die Markhöhlen führten. In diesen war die Scheidewand zum größten Teil zerstört. Am Fesselgelenk sah man die den ganzen Knochen ringförmig umgebende gewaltige Knochenneubildung, die das Gelenk zum Teil weit überragte. In ihr, und zwar dorsal und plantar dicht oberhalb der Gelenkfläche, befanden sich die charakteristischen Löcher, die einen sicheren Rückschluß auf die Anwesenheit der am enthäuteten Präparat noch nicht wahrnehmbaren Tuberkel gestatteten. Die Gelenkfläche war fast gänzlich zerstört. In einem Falle war die mediale, im anderen die laterale Gelenkrolle bis auf ihre Ansatzstelle am Metatarsus abgefressen, so daß der Zwischenrollausschnitt in Form einer seichten Rinne sie gegen die benachbarte Rolle abgrenzte. Verbindungen der zerstörten Gelenkfläche mit der Markhöhle bestanden jedoch nicht. Dieser Befund, besonders

die Zerstörung der proximalen Gelenkfläche, am distalen Knochenende der scharf abgesetzte Rand der Exostosen, ihre große Ausbreitung auch auf die Hinterfläche des Metatarsus, vor allem die Löcher in der Knochenneubildung und ihre Lage dorsal und plantar oberhalb der Gelenkfläche, bestimmt mich zu der Annahme, daß es sich hier um Periarthritis und Arthritis deformans auf tuberkulöser Grundlage handelt.

Bezüglich der Aetiologie der tuberkulösen Ueberbeine ist folgendes zu bemerken: Bei Exostosen infolge von Tuberkulose am Metakarpus und Metatarsus ohne Verletzung eines Gelenkes ist die Eintrittspforte wohl weit häufiger, als gewöhnlich angenommen wird, durch die Haut gebildet, so daß Hautverletzungen mit nachfolgender Infektion durch Tuberkelbazillen als häufigste Ursache angesehen werden müssen. In 2 Fällen (2 und 3) habe ich durch Narben und darunter liegende Abszesse tuberkulöser Art mit Sicherheit die Haut als Eintrittsstelle nachgewiesen. In weiteren 3 Fällen, wo die Haut leider bereits entfernt war, muß ich bei Berücksichtigung der ganz analogen Verhältnisse ebenfalls eine Hautverletzung als Ausgangspunkt der Infektion annehmen. In zwei von ihnen (1 und 4) hatten Exostosen und Knochenusuren die gleiche Lage und Beschaffenheit, wie die an Präparaten beobachteten, bei denen die Haut die Eintrittsstelle für die Infektion bildete. Mit der Markhöhle standen sie wie jene in keinerlei Verbindung. In einem zwar (6), sonst in allen Punkten den erwähnten ähnlich, war eine Verbindung mit der Markhöhle geschaffen, doch scheint mir nach der größeren und tiefen Ausdehnung des Prozesses an der Außenfläche, der geringeren in der Markhöhle, die äußere Fläche des Knochens der primäre Infektionsherd zu sein. Gestützt wird diese Ansicht durch einen Vergleich mit dem entgegengesetzten nächsten Fall (5). Hier befindet sich ein großer abgekapselter Herd im Knochenmark, ein kleinerer, der mit ihm durch einen feinen Gang in Verbindung steht, in der neugebildeten Knochenmasse. Mit der Außenfläche steht die zweite Kapsel, nicht aber ihr Inhalt durch einen engen Kanal in Verbindung. Kapsel und Kanal sind Mittelpunkt einer flachen Knochenneubildung, die von außen betrachtet, in der Mitte zwar etwas höckerig ist, aber nicht die charakteristischen Knochenusuren zeigt, wie sie die Präparate besitzen, bei denen die Haut die Eintrittsstelle für die Infektionserreger bildet. Ich habe deshalb die Ueberzeugung, daß es sich hier um Tuberkulose handelt, die auf hämatogenem Wege, vom Knochenmark aus, sich nach außen verbreitet und

teils höckerige, teils diffuse Exostosen an der Oberfläche des Knochens hervorgerufen hat.

In den Fällen von Tuberkulose, bei denen der Karpus oder Tarsus ergriffen war, konnten die ätiologischen Momente, da die Haut stets entfernt war, mit Sicherheit nicht festgestellt werden. Für eine Infektion von der Haut aus spricht die Knochenneubildung in 1 Fall (7) von Periarthritis des Karpus, wegen ihrer vollen Uebereinstimmung mit den Fällen, bei denen nach meinen Feststellungen die Eintrittspforte für die Erreger durch die Haut gebildet wird. Anderseits spricht für eine Infektion auf hämatogenem Wege die Eröffnung der Markhöhlen von der proximalen Gelenkfläche aus.

Bei Fesselgelenkschale auf tuberkulöser Basis muß für die Art der Infektion wohl der hämatogene Weg angesehen werden, und zwar auf Grund der Zerstörung der proximalen Gelenkfläche und des negativen Befundes an der Haut in der Gegend des Fesselgelenkes.

Wie die Beschreibung der Ueberbeine infolge von Tuberkulose lehrt, sind die Veränderungen des Knochens und der umgebenden Gewebe sehr häufig äußerst charakteristischer Art. Eine ganz sichere Diagnose kann jedoch in allen Fällen erst durch den mikroskopischen Nachweis von Tuberkelbazillen im Inhalt der käsigen Herde und durch ihre Verimpfung auf Meerschweinchen mit positivem Erfolge gestellt werden.

Mikroskopischer Befund. Zum Zwecke der mikroskopischen Untersuchung wurde ein Teil von Präparat IV verwandt. Es handelte sich hierbei um eine Stelle, wo auf der Außenseite des Knochens im Bindegewebe eingebettet Knötchen tuberkulösen Ursprungs lagen, während sich in der Markhöhle graurötliches Granulationsgewebe und käsige Massen befanden, die Tuberkelbazillen enthielten. Auf dem Knochenquerschnitt sah man, daß der Periost verdickt war. Der Knochen selbst bestand in einem etwa 1 mm breiten peripheren Ring aus festem Knochengewebe; der übrige, nach der Markhöhle zu liegende Teil war in poröses Gewebe umgewandelt, das durch zahlreiche kleine rotbraune Flecke ein punktiertes Aussehen erhielt. Der mikroskopische Schnitt lief dem Knochenquerschnitt parallel und traf das Periost, den festen peripheren Ring und einen Teil des porösen Gewebes der Kompakta.

Bei der mikroskopischen Untersuchung kann man zunächst am Periost deutlich zwei allmählich ineinander übergehende Teile unterscheiden. Der größere periphere Teil besteht aus rot gefärbten zu dichten Strängen vereinigten Fasern, zwischen denen sich blau tingierte schlanke spindelförmige Zellen befinden. In der Nähe des Knochens nimmt auf Kosten des Faserwerkes die Zahl der Zellen zu. Sie nehmen hier eine große ovale Gestalt an und haben einen runden Kern. In dieser Gestalt liegen sie einzeln oder in Haufen zwischen den feinen Ausläufern der faserigen Substanz. Durch ihre Tätigkeit bildet sich ein

dem Knochengewebe aufgelagerter, infolge der verschiedenen Schnelligkeit in der Entstehung unregelmäßig hoher Saum von osteoidem Gewebe, das sich durch seine tiefe Blaufärbung von dem rotgefärbten Knochengewebe deutlich abhebt. Der Knochen in der unmittelbaren Nachbarschaft des Periostes beteiligt sich auch an dem Prozeß. Die Haversschen Kanäle erweitern sich. Ihre Gefäße treten durch neugebildete Anastomosen miteinander in Verbindung. Neben den Gefäßen tritt ein zellreiches Gewebe in den Kanälen auf. Durch große vielkernige Zellen wird der Knochen in der Umgebung eingeschmolzen, und es entstehen aus den Kanälen weite Lakunen, die mit Granulationsgewebe und Blutgefäßen gefüllt sind. Von hier aus ziehen zahlreiche Blutgefäße in die osteoide Substanz, die sich um die Gefäße als Achse in junges Knochengewebe umwandelt. An einzelnen Stellen geht die Anlagerung von junger Knochensubstanz schneller von statten als an anderen, wodurch es zur Bildung von Knochenbergen der verschiedensten Größe kommt. Der weiter vom Rande entfernte Teil des Knochens hat, wie schon die makroskopisch sichtbare Zone aus festem Gewebe andeutet, eine andere Beschaffenheit. Die Haversschen Kanäle sind bedeutend verkleinert. Es hat hier eine Verdichtung des Gewebes durch Ablagerung von Kalksalzen stattgefunden (Ostitis condensans). Die Verdichtung wird aber weiter nach der Markhöhle hin, makroskopisch als punktierte Schicht erkennbar, wieder aufgehoben durch die zerstörende Tätigkeit des in der Markhöhle gelegenen Gewebes tuberkulösen Ursprungs. Die Haversschen Kanäle sind hier zu Lakunen von außerordentlicher Größe und ganz unregelmäßiger Gestalt umgewandelt, die große Mengen von Granulationsgewebe und Blutgefäßen enthalten.

Um die tuberkulösen Veränderungen der Markhöhle kennen zu lernen, wurde zur Anfertigung von Schnitten für die mikroskopische Untersuchung ein Stückchen aus der Markhöhle von Präparat IV entnommen. Hierbei war die Außenfläche des Metakarpus, und zwar die untere Hälfte der dorsalen Seite durch Knochenusuren in eine seichte Vertiefung von erheblicher Ausdehnung verwandelt, die mit Granulationsgewebe und käsigen Massen ausgefüllt war. Durch ein Loch stand diese Vertiefung mit der Markhöhle in Verbindung. Diese war von zahlreichen Knochenspangen durchsetzt, die zusammenhängende Höhlungen und Buchten bildeten, zwischen denen sich graurötliches Granulationsgewebe und kugelige Einlagerungen käsiger Masse befanden. Letztere enthielt wie die in der oben beschriebenen Vertiefung befindliche gleichartige Substanz zahlreiche Tuberkelbazillen. Für das Schnittpräparat wurde nun ein Teil herausgesägt, der eine von Granulationsgewebe umgebene, sich teilende Knochenspange enthielt.

Schon die makroskopische Prüfung der gefärbten Schnitte zeigte einen rötlichen und einen blaurot gefärbten Teil. Bei der Betrachtung mit schwacher Vergrößerung erkennt man den rötlich gefärbten Teil als Knochengewebe, das in jedem Schnitt ein zusammenhängendes Ganzes bildet, oder in zwei getrennten Abteilungen vorhanden ist. Umgeben wird das Knochengewebe von dem blaurot gefärbten Teil, einem Gewebe mit sehr großem Zellreichtum. Betrachtet man zunächst dieses mit starker Vergrößerung, so findet man in ihm eine besondere, immer wiederkehrende, für Tuberkulose typische Form und Anordnung der Zellen. Den Mittelpunkt jeder besonderen Gruppierung bildet eine Anzahl Riesenzellen, die teils rund, teils zackig und mit Ausläufern versehen sind und viele randständige Kerne besitzen. Zwischen diesen,

aber auch in der Mitte des Protoplasmas liegen, wie man bei der Untersuchung mit der Oelimmersion in besonderen, auf Tuberkelbazillen gefärbten Schnitten sieht, zahlreiche schlanke, leicht gebogene Stäbchen. Um die Riesenzellen herum liegen protoplasmareiche ein- oder mehrkernige Zellen, die in bezug auf ihre Größe zwischen den Riesenzellen und den folgenden stehen, nämlich zahlreichen Rundzellen, die den Hauptanteil der ganzen Zellanordnung bilden. Die Umhüllung dieser kreisförmigen Gruppierung bilden schlanke Spindelzellen in zirkulärer Anordnung. An der Außenfläche des Ringes befinden sich ebenfalls schlanke Spindelzellen, die sich von den anderen dadurch unterscheiden, daß sie in keiner bestimmten Richtung verlaufen und Blutgefäße umgeben. Diese verschiedene Form der Zellen, ihre besondere Anordnung und das Vorhandensein von Tuberkelbazillen stempelt die beschriebene Zellgruppierung zum Tuberkel. Sein eigenartiger Bau zeigt nun im einzelnen einige Abweichungen. In manchen Fällen sind Riesenzellen in der Mitte nicht mehr vorhanden, oder ihre Lage ist nur durch große kernlose, gleichmäßig gefärbte Protoplasmamassen angedeutet. Die sie umgebenden epitheloiden und Rundzellen sind im mittleren Teil des Tuberkels, bisweilen bis zum Rande hin in eine gleichmäßig gefärbte strukturlose Masse verwandelt.

Die verschiedenartigsten Veränderungen zeigt der Knochen, der rötlich gefärbte Anteil in den Schnitten. Im inneren Teil des Gewebes sind die Haversschen Kanäle erweitert und mit Granulationsgewebe, das von Gefäßen durchzogen ist, angefüllt. An einzelnen Stellen ist die Erweiterung so stark vorgeschritten, daß die Kanäle zu bogenförmigen Ausschnitten, den Howshipschen Lakunen werden. Diese haben eine unregelmäßige Form und oft eine so große Ausdehnung, daß sie den äußeren Rand des Knochengewebes erreichen, ihn durchbrechen und einen Teil des Gewebes von der Gesamtmasse bis auf einen schmalen Verbindungssteg abschnüren oder gänzlich durchtrennen. Angefüllt sind sie ebenfalls mit von Blutgefäßen durchzogenem Granulationsgewebe. Der Rand der Lakunen ist besetzt mit streckenweis perlschnurartig aneinandergereihten Zellen, die durch ihre bedeutend größere Form sich von den Zellen des Granulationsgewebes unterscheiden. In dor Umgebung der erweiterten Haversschen Kanäle und Howshipschen Lakunen findet man eine Veränderung des Knochengewebes. Die Knochenzellen nehmen eine rundliche, unscharf begrenzte Gestalt an und unterscheiden sich von den andern durch ihre blasse Farbe. Die Zahl der Zellen ist beträchtlich vermindert, ein Teil von ihnen ist völlig geschwunden. Die Canaliculi radiati sind dann leer, häufig schwer zu erkennen oder überhaupt nicht mehr nachzuweisen.

Der äußere Rand des Knochengewebes ist durch vorspringende Zacken und tief einschneidende Buchten ganz unregelmäßig gestaltet. Die Einbuchtungen können für sich allein oder in Verbindung mit eröffneten Howshipschen Lakunen ganze Teile des Knochens abschnüren. Der am äußeren Rand gelegene Streifen des Knochengewebes weist je nach der Begrenzung durch die verschiedenen Zellen des Tuberkels verschiedene Veränderungen auf.

Liegt die Umhüllung der Knötchen, die zirkuläre Anordnung spindelförmiger Zellen, dem Knochen an, so ist der ganze Rand besetzt durch große, protoplasmareiche Zellen. Diese haben den Knochen in Form kleiner Buchten und Gänge angefressen und kleine Teile von ihm abgelöst, die von den Zellen rings umgeben sind. Die abgelösten Stückchen haben eine gleichmäßig rote Färbung. Zellen oder Canaliculi

radiati sind darin nicht mehr zu bemerken. An den Randpartien unterliegt das Knochengewebe durch die Tätigkeit der großen Zellen denselben Veränderungen, wie in der Nähe der Howshipschen Lakunen. Auch an den Stellen, wo die Rundzellenzone an den Knochen grenzt, findet sich ein Saum von großen Zellen, die ihn nach Art der protoplasmareichen Elemente, die die Wand der Howshipschen Lakunen auskleiden, angegriffen und sein Gewebe verändert haben. In einigen Fällen konnte ich beobachten, daß die Riesenzellen dem Knochen benachbart waren und infolge ihrer verschiedenen Gestalt und Lage auch verschiedene Veränderungen hervorgerufen hatten. Eine davon hatte sich mit einem langen Ausläufer an den Rand des Knochens gelegt. An der Berührungsfläche hatten auf eine ziemlich beträchtliche Entfernung nach dem Zentrum des Knochens hin die Knochenzellen eine rundliche, unscharfe Gestalt von blasser Farbe angenommen. Die Canaliculi radiati waren leer oder völlig verschwunden. Eine andere Riesenzelle hatte sich einem Knochenvorsprung, der einen Dreiviertelkreis bildete, mit einer entsprechenden Windung angeschmiegt. Auch hier konnte man bemerken, daß das Knochengewebe auffallend weit nach dem Zentrum hin in der beschriebenen Weise verändert war. An einer anderen Stelle hatte sich eine Riesenzelle fast kreisförmig zusammengekrümmt um ein kleines Knochenstück, das sie von der Gesamtmasse abgelöst hatte. In diesem Stück waren bis auf einen hellblauen Fleck, dem Reste einer früheren Knochenzelle, keine Strukturen zu erkennen. Es bestand aus einer roten homogenen Masse.

Endlich konnte man im Lumen eines am Rande gelegenen erweiterten Haversschen Kanals eine Riesenzelle bemerken, in deren Umgebung das Knochengewebe ebenfalls in weitem Umkreis verändert war. Der Kanal war von außen her durch eine feine Oeffnung zugänglich, die aber bedeutend kleiner war, als der Umfang der Riesenzelle. Zwischen den einzelnen Riesenzellen lagen am Rande des Knochens teils einzelne, teils perlschnurartig aneinandergereihte große protoplasmareiche Zellen, die den Knochen in Form kleiner und größerer Höhlungen eingeschmolzen hatten. Jedoch mußte es auffallen, daß ihre Tätigkeit das Knochengewebe nicht auf derartig große Entfernungen angegriffen hatte, wie die der Riesenzellen, so daß nach diesem Befund den Riesenzellen eine größere Zerstörungskraft zugesprochen werden muß.

Schliesslich fand ich einen Teil des Knochens in der Mitte eines Knötchens, dessen Zellen fast bis zur Peripherie durch Nekrose in eine homogene hellblaue Masse verwandelt worden waren. An dem Knochengewebe waren Zellen nicht mehr zu erkennen. Nur ganz vereinzelt wurden verwischte Canaliculi radiati sichtbar. Die erweiterten Haversschen Kanäle und Howshipschen Lakunen waren hierbei mit einer strukturlosen feinen, staubartigen blauen Masse gefüllt.

Traumatische Ueberbeine.

Die traumatischen Ueberbeine beim Rind bilden, wie die Statistik zeigt, 18½ % aller Fälle, während sie beim Pferde nach Oelkers nur 7 % stellen. Diese Tatsache erscheint um so verwunderlicher, wenn man bedenkt, daß bei der dünnen Haut des Pferdes und bei der ungleich größeren Inanspruch-

nahme seines Gangwerkes die Metakarpen und Metatarsen einem Trauma bedeutend mehr ausgesetzt sind, wie die des Rindes. Die Erklärung für die ungleiche prozentuale Verteilung der traumatischen Ueberbeine bei Pferd und Rind liegt darin, daß beim Pferd die inter- und postmetakarpalen auf Kosten der traumatischen den Hauptanteil stellen (nach Oelkers zusammen fast 90 %), während beim Rind diese Art von Ueberbeinen nur durch einen verschwindend kleinen Prozentsatz vertreten ist.

Trotzdem Ueberbeine traumatischen Ursprunges, wenn auch nur beim Pferde, schon oft beschrieben sind, halte ich es mit Rücksicht auf ein besseres Verständnis für angebracht, vor der zusammenfassenden Darstellung einzelne mit diesem Leiden behaftete Metakarpen und Metatarsen des Rindes zunächst in einer Kasuistik zu beschreiben. Da die einzelnen Fälle einander sehr ähnlich sind und nur in Form und Ausdehnung Unterschiede von geringer Bedeutung aufweisen, soll die Kasuistik nur 3 besonders charakteristische Fälle umfassen.

1. **Linker Vorderfuß** eines mittelstarken Rindes. Die Klauen sind stark und haben festes Horn. An der Innenseite des Metakarpus befindet sich eine diffuse allmählich in die Nachbarschaft sich verlierende Anschwellung. Auf der Haut in der Mitte der medialen Fläche sind in einer Ausdehnung von etwa Handbreite die Haare teils ganz entfernt, teils abgerieben und gesträubt. Die Haut ist hier mit zahlreichen kleinen weißen Schüppchen bedeckt und bildet Querfalten. Die ganze Verdickung ist knochenhart. Die Haut läßt sich nur schwer auf der Unterlage verschieben. Beim Entfernen der Weichteile sieht man Haut und Unterhaut über der Innenfläche des Metakarpus bis zu ½ cm diffus verdickt. Das Periost an der ganzen Innenseite und zum Teil auch auf der dorsalen Fläche ist entzündlich gerötet. Durch das Periost hindurch fühlt man in der Mitte der medialen Seite eine knochenharte Geschwulst von der Größe eines Zehnpfennigstückes. Nachdem der Metakarpus zwecks genauerer Untersuchung der Exostosenbildung abgekocht ist, bietet der von Weichteilen befreite Knochen folgendes Bild: Auf der medialen Seite befindet sich in der Mitte eine papierdünne Knochenauflagerung, die 3 cm vor dem Karpus, 8 cm vor dem Fesselgelenk endet und dorsal fast bis an die Gefäßrinne reicht. Auf ihr liegt eine zweite kleinere Auflagerung von derselben Beschaffenheit, die von der ersten einen etwa 1 cm breiten Rand freiläßt. Diese wiederum wird bis auf einen kleinen Rand verdeckt von einer dritten Knochenschicht derselben Art, die nur etwas dicker, etwa 1 mm stark ist (vgl. Fig. 8). In der Mitte der letzteren befindet sich endlich eine Knochenwucherung von der Größe und Dicke eines Pfennigstückes, die schon vorher durch Palpation vom Periost aus ermittelt wurde. Das Ganze bietet etwa den Anblick einer Treppe mit vier breiten, flachen Stufen. Die Knochenneubildung besteht aus porösem, sehr weichem Gewebe, das durch Druck mit dem Fingernagel sehr leicht zu trennen ist und schon vorher bei der Reinigung mit einer Bürste teilweise entfernt wurde.

2. **Linker Vorderfuß** eines Jungrindes. Rings um das proximale Ende des Metakarpus herum befindet sich eine diffuse Verdickung, die sich nach der Mitte des Metakarpus zu langsam in die Nachbarschaft verliert. Die Haut zeigt auf der Dorsalfläche, etwa handbreit vom Karpus abwärts, haarlose oder wenig behaarte Stellen. Sie ist an dieser Stelle verdickt, liegt in Querfalten und ist mit kleinen weißen Schüppchen bedeckt. Beim Abziehen der Haut bemerkt man, daß sie an dieser Stelle mit der Unterlage teilweise verwachsen ist. Haut und Unterhaut haben hier eine Stärke von etwa $^3/_4$ cm. Die Sehnen zeigen keine Besonderheiten. Das Periost vom Karpus abwärts bis zur Mitte des Metakarpus zeigt eine entzündliche Rötung und erscheint besonders unmittelbar unterhalb des Karpus verdickt und aufgelockert. An dieser Stelle fühlt man bei der Palpation rings um den Metakarpus herum einen knochenharten höckerigen Tumor. Um seinen Bau genauer untersuchen zu können, wird das Präparat durch Kochen von den Weichteilen befreit. Man sieht nun auf der dorsalen Fläche unterhalb des Karpus eine diffuse Exostosenbildung, die sich etwa 4 cm nach unten erstreckt und sich dort langsam in die Nachbarschaft verliert. Einzelne Knochenspangen überbrücken einen kleinen Teil der dorsalen Gefäßrinne, die unterhalb dieser Stelle durch spiralenförmige Eindrücke in die Knochenmasse zeigt, daß die Arterie infolge dieses Hemmnisses einen geschlängelten Verlauf angenommen hat. Auf der medialen Fläche befindet sich in gleicher Lage eine Knochenwucherung von derselben Form und Ausdehnung; nur am mediovolaren Rand hat sie einen Ausläufer in Form einer etwa 3 cm langen und $^1/_2$ cm hohen nach hinten gerichteten Knochenleiste, die den Interosseus flankiert. In der Mitte der sonst exostosenfreien lateralen Fläche befindet sich vom Karpus abwärts ziehend ebenfalls eine Knochenspange von gleicher Form und Ausdehnung, die jedoch nach vorn gerichtet ist und die Sehne des Ext. digiti quarti propr. einfaßt (vgl. Fig. 9). Die Hinterfläche des Knochens ist frei von Exostosen.

3. **Rechter Hinterfuß** eines starken Rindes. Die Zehe ist entfernt. Um den Metatarsus herum befindet sich vom Tarsus bis zum Fesselgelenk eine mächtige diffuse Verdickung, die in der Mitte am stärksten ist und hier den Knochen um das Doppelte seines normalen Umfanges vergrößert. In der Mitte der lateralen Seite ist die Haut wenig behaart und mit schmierigen Epidermisschuppen bedeckt. Im Bereich dieser Stelle liegt auf der Höhe der Geschwulst die trichterförmig eingezogene Oeffnung eines Kanales, aus dem spärliches graurötliches Granulationsgewebe hervorwuchert. Mit einer Sonde gelangt man etwa 5 cm tief in diesen Kanal hinein und stößt auf rauhen, knöchernen Grund. Haut und Unterhaut werden entfernt und zeigen überall diffuse Verdickung, die an manchen Stellen bis 1 cm stark ist. Die Sehnen sind normal. Das Periost, besonders in der Umgebung des Kanales ist teils stark verdickt und von grauweißer Farbe, teils entzündlich gerötet und aufgelockert. In der Mitte der dorsolateralen Kante liegt in der knochenharten Geschwulst die Einmündung zu dem erwähnten Kanal. Um dessen Verlauf und Inhalt übersehen zu können, wird der Knochen in der Richtung des Kanales quer durchsägt. Es zeigt sich nun, daß um die Kompakta herum, deren festes Gefüge auf der lateralen und dorsolateralen Seite durch poröses Knochengewebe ersetzt ist, eine Knochenneubildung liegt, die nur die Hinterfläche des Metatarsus freiläßt. Die Neubildung besteht aus porösem Knochengewebe und ist auf der lateralen Seite am stärksten, etwa 5 cm dick.

In ihr befindet sich ein schlitzförmiger Hohlraum, der, wie man sich durch Sondierung vom Querschnitt aus überzeugen kann, dem Knochen parallel läuft und 9 cm tief ist. Von der Markhöhle ist dieser Raum durch eine dünne, aber feste Knochenwand getrennt. Mit der Außenfläche steht er durch den erwähnten Kanal in Verbindung. In ihm befinden sich in grauem schlaffen Granulationsgewebe und dickem gelbgrünen Eiter eingebettet zwei Knochensequester von der Größe und Form einer Linse. Um die Exostosenbildung an der Außenfläche des Metakarpus genau übersehen zu können, wird er durch Kochen von den Weichteilen befreit. Man sieht jetzt, daß der Metakarpus mit Ausnahme der Hinterfläche von einer diffusen, durch flache Einbuchtungen und Hügel wellig gestalteten Knochenwucherung umgeben ist, die sich unregelmäßig hoch vor dem Tarsus und zweifingerbreit vor dem Fesselgelenk teils scharf gegen die Nachbarschaft absetzt, teils allmählich in sie übergeht (vgl. Fig. 10). Die höchste Stelle liegt in der Mitte der dorsolateralen Kante, ist etwas höckerig und bildet die Mündung des Kanales. Die Neubildung besteht stellenweis aus festem Knochengewebe, oder aus einer engmaschigen, netzförmigen Anordnung feiner Knochenspangen. Der von größeren Exostosen freie Teil des Knochens ist von einer papierdünnen Schicht poröser Knochenauflagerung bedeckt.

Wie beim Pferde, so kommen auch beim Rinde als ätiologische Momente für das traumatische Ueberbein Stöße, Schläge und Quetschungen verschiedenster Art und Stärke in Betracht. Diese können auf jede beliebige Stelle des Metakarpus und Metatarsus einwirken, oder treffen in regelmäßiger Wiederkehr bestimmte Gegenden des Knochens. Der Sitz der durch sie hervorgerufenen Exostosen ist demnach bald sehr wechselnd und unregelmäßig, bald auf bestimmte Stellen beschränkt. Zu den regelmäßig sich wiederholenden Ursachen für das Zustandekommen traumatischer Ueberbeine gehört zunächst die Streichverletzung. Ihre Entstehung wird beim Rinde begünstigt durch die sehr häufige unregelmäßige Gliedmaßenstellung. Besonders häufig fand ich Streichverletzungen an Füßen, bei denen man aus den stark entwickelten und festen, gut beschnittenen Klauen entnehmen konnte, daß die zugehörigen Tiere zum Zugdienst benutzt waren. Ferner muß zu den regelmäßig wiederkehrenden Ursachen die Verletzung gerechnet werden, die sich die Rinder infolge ihrer besonderen Art des Aufstehens und Niederlegens am proximalen Ende des Metakarpus zuziehen.

Diese Arten von Traumen können nun bei heftiger Einwirkung Zusammenhangstrennungen der Haut hervorrufen, durch welches Infektionserreger Eingang finden und sekundär zu Ueberbeinen auf infektiöser Grundlage Veranlassung geben.

Bei Ueberbeinen aseptischer Natur sieht man zunächst eine diffuse sich langsam in die Nachbarschaft verlierende

Schwellung. In ihrem Bereiche sind auf der Haut die Haare abgebrochen und stehen gesträubt, oder sind gänzlich verschwunden. Die Haut liegt häufig in Querfalten und ist mit abgestoßener Epidermis in Form kleiner weißer oder schmieriger grauer Schüppchen bedeckt. Die ganze Verdickung ist knochenhart. Beim Abziehen der Haut bemerkt man, daß sie mit der Unterlage verwachsen und an einzelnen Stellen bis zu 1 cm verdickt ist. Die Sehnen fand ich stets unverändert. Nach der Entfernung von Haut und Sehnen erhält man einen Ueberblick über das Periost. Dies ist häufig über der Anschwellung und meistens auch über einem großen Teil der Umgebung entzündlich gerötet, erscheint verdickt und etwas aufgelockert. Durch das Periost hindurch fühlt man den ungefähren Verlauf der Exostosenbildung, doch kann man Einzelheiten infolge des verdickten Gewebes, das sich zwischen die kleineren Knochenvorsprünge legt und dadurch die Unebenheiten glättet, nicht erkennen. Erst nachdem der Knochen von den Weichteilen durch Abkochen befreit ist, erhält man ein genaues Bild davon und bemerkt, daß die einzelnen Exostosen je nach der Verschiedenartigkeit der Traumen, durch die sie hervorgerufen sind, in Lage, Form und Ausdehnung Differenzierungen aufweisen.

Diejenigen Exostosen, die durch Traumen verschiedener Art hervorgerufen einen wechselnden Sitz haben, zeichnen sich zumeist durch geringe Ausdehnung und scharf gegen die Nachbarschaft abgesetzte Ränder aus. Sie bestehen zwar aus porösem, aber ziemlich festem Knochengewebe.

Die Ueberbeine, die infolge von Streichverletzungen zustande gekommen sind, haben ihren Sitz stets an der medialen Knochenfläche. Ihre Entstehung aus einer Summe sich wiederholender Reize kann man mitunter daraus erkennen, daß dünne Knochenschichten mit an Ausdehnung abnehmender Basis treppenförmig aufeinandergelagert sind. Jede neue Schicht entspricht einer neuen Reizung des Periostes. Im ausgebildeten Zustand verwischen sich die anfangs scharfen Ränder, und die einzelnen Schichten vereinigen sich zu einer flachen Knochenwucherung, die sich allmählich in die Nachbarschaft verliert und meist aus festem, makroskopisch der Kompakta sehr ähnlichem Knochengewebe besteht.

Die Exostosen endlich, welche durch das Aufstehen und Niederlegen am proximalen Ende des Metakarpus entstanden sind, bestehen in einer diffusen, vom Karpus etwa handbreit abwärts sich erstreckenden und allmählich in die Nachbarschaft übergehenden Knochenwucherung aus sehr festem Gewebe. Auf der dorsalen Fläche überbrückt sie streckenweis die Gefäßrinne und baut so einen knöchernen Tunnel für die Arterie. Auf der lateralen Seite bildet sie ein von drei Flächen begrenztes Lager für die Sehne des Musc. ext.

digiti quarti proprius, oder umschließt sie völlig in Form eines knöchernen Kanals. Sie endet gewöhnlich am Griffelbein, welches ich übrigens niemals mit dem Metakarpus durch Verknöcherung des Zwischenknochenbandes verwachsen gefunden habe. Auf der medialen Seite setzt sie sich oft, dem Zuge der sich am hinteren Rande ansetzenden Faszie folgend, leistenartig nach hinten fort. Damit erreicht sie auch hier ihr Ende. Eine Fortsetzung der Exostosen auf die Hinterfläche habe ich nicht gesehen.

Die durch Infektion mit Eitererregern komplizierten traumatischen Ueberbeine unterscheiden sich von den aseptischen durch ihre Mächtigkeit und durch die Konsistenz des Gewebes. Aeußerlich sieht man ebenfalls eine diffuse, sich allmählich in die Nachbarschaft verlierende, meist aber erheblich größere Anschwellung. Die Haut darüber weist dieselben Veränderungen auf, wie sie vorher beschrieben sind. Als neues Symptom kommt nicht selten hinzu das Vorhandensein der trichterförmig eingezogenen Mündung eines in die Tiefe des Tumors führenden Kanales mit rauhem Grunde, aus dem graurötliches schlaffes Granulationsgewebe herauswuchert.

Mikroskopischer Befund. Die mikroskopische Untersuchung der Periostitis traumatischen Ursprungs zeigt fast dasselbe Bild wie die Beinhautentzündung infolge von Tuberkulose.

Am Periost kann man deutlich zwei Teile unterscheiden, einen peripheren, bestehend aus feinen Fasern, die sich zu dichten Strängen vereinigt haben, und schlanke, spindelförmige Zellen einschließen, und einen dem Knochen benachbarten Teil, der durch seinen Zellreichtum mehr den Charakter des Granulationsgewebes trägt. Die Zellen nehmen in der Nähe des Knochens zum Teil eine große ovale Gestalt an und haben einen runden Kern. Durch ihre Tätigkeit bildet sich ein dem Knochen aufliegender lebhaft blau gefärbter Saum von osteoider Substanz.

In der Nähe des Randes ist auch das Knochengewebe an dem Prozeß beteiligt. Die Haversschen Kanäle sind erweitert und durch die einschmelzende Tätigkeit von großen vielkernigen Zellen in Howshipsche Lakunen umgewandelt. In ihnen befinden sich neben einem zellreichen Gewebe einzelne Gefäße. Die Gefäße der einzelnen Kanäle und Lakunen treten teils durch Anastomosen miteinander in Verbindung, teils ziehen sie von Granulationsgewebe umgeben in die osteoide Substanz, die sich durch ihre Tätigkeit in festes Knochengewebe umwandelt. Durch das Zusammentreffen des Inhalts der Kanäle und Lakunen mit dem Periost werden starke, breite Vereinigungszüge gebildet, die von einer Gewebsart zur anderen übergehen.

Postmetakarpale und postmetatarsale Ueberbeine.

Die Wahl der Ueberschrift für die folgenden Fälle der Ueberbeine beim Rind muß den Leser zu der Annahme führen, daß es sich bei dieser Art von Exostosen um die gleichen Verhältnisse handelt, wie beim Pferd. Das trifft jedoch nicht zu. Denn das Griffelbein, das beim Pferd den Sitz der Erkrankung bildet, spielt beim Rind als kurzes Knöchelchen dabei keine Rolle. Doch nicht bloß anatomisch unterscheiden

sich die beiden Veränderungen voneinander, sondern auch ätiologisch. Beim Rinde nämlich kommen außer der durch Faszienzug bedingten Entzündung des Periostes noch andere Faktoren bei der Bildung derartiger Exostosen in Frage.

Der Name ist deshalb nur rein äußerlich aufzufassen, nämlich nach dem Sitz der Exostosen an der Anheftungsstelle der Faszie, die beim Rind bekanntlich durch die beiden Ränder der volaren resp. plantaren Fläche des Metakarpus und Metatarsus gebildet wird.

Um die Verschiedenartigkeit im Sitz und Aufbau dieser Art von Ueberbeinen beim Rind im Gegensatz zum Pferd möglichst klar veranschaulichen zu können, sollen zunächst 2 Fälle in Form einer Kasuistik beschrieben werden.

1. **Rechter Metatarsus** eines starken Rindes. Haut, Sehnen und der größte Teil der Faszie ist entfernt. Das Periost an beiden Seitenflächen des Knochens ist streckenweis entzündlich gerötet und aufgelockert. An den Rändern der tarsalen Fläche befinden sich nach hinten gerichtete höckerige Erhabenheiten von etwa ½ cm Höhe, die sich in Form von seichten, langsam in die Nachbarschaft übergehenden Anschwellungen auch zum Teil auf die Seitenflächen erstrecken. Einzelne, dicht nebeneinander liegende Vorsprünge sind durch dazwischenliegendes Bindegewebe, dem Rest der scheinbar verdickten Faszie, zu einer Hügelkette mit ziemlich glatter Oberfläche verbunden. Das die Zwischenräume zwischen den einzelnen Knochenvorsprüngen ausfüllende Bindegewebe läßt die einzelnen Formen der Exostosen nicht genau erkennen. Diese treten erst hervor, nachdem der Metatarsus durch Kochen von den Weichteilen befreit ist. Man sieht nun, daß sich auf der lateralen Seite des Metatarsus dreifingerbreit vom Fesselgelenk entfernt eine flache, 5 cm lange Knochenauftreibung befindet, die teils scharf abgesetzt ist, teils allmählich in die Nachbarschaft übergeht, und dorsal fast bis zur Gefäßrinne reicht. Aus ihrem oberen und unteren Ende entspringen zwei zapfenartig nach hinten gerichtete Knochenwucherungen, welche die Hinterfläche etwa ½ cm überragen (vgl. Fig. 11). Auf der medialen Seite befindet sich in gleicher Lage eine ähnliche Exostosenbildung, die jedoch eine etwas geringere Ausdehnung hat. Ferner sind noch im oberen Drittel des Metatarsus am medialen Rand ein, am lateralen zwei dicht nebeneinander liegende Knochenvorsprünge von Linsen- bis Markstückgröße vorhanden, die den Eindruck erwecken, als wären sie mit ihrer unteren Hälfte an die Seitenflächen des Knochens angeklebt. Außer diesen Exostosen befindet sich an jeder Seitenfläche eine verschieden weit dorsal reichende papierdünne Schicht poröser Knochenauflagerung. Um die Konsistenz der Exostosen zu prüfen, wird der Knochen quer durchschnitten. Es zeigt sich nun, daß sie der Kompakta gegenüber aus porösem, oft weitmaschigem Gewebe bestehen. Verschieden dichte Anlagerungen von Knochensubstanz, wie beim Pferde den verschiedenen Einwirkungen des Faszienzuges entsprechend, konnte ich dabei nicht feststellen.

2. **Rechter Hinterfuß** eines mittelstarken Rindes. Haut, Faszie und Sehnen bis auf einen Teil des Interosseus sind entfernt. Am medioplantaren Rand befindet sich dreifingerbreit vom Fesselgelenk entfernt

eine kleine, etwa 2 cm lange Knochenauftreibung. Diese besteht aus einem oberen und einem unteren Höcker von Erbsengröße, zwischen denen straffes weißes Bindegewebe, Reste der scheinbar verdickten Faszie liegt. Das Periost in der Umgebung erscheint verdickt, ist aber nicht gerötet. Die Exostosenbildung liegt an der Seite desjenigen Schenkels vom Interosseus, der auf die Dorsalfläche geht und mit den Strecksehnen sich verbindet. Es fällt nun auf, daß dieser Schenkel sich von dem entsprechenden Sehnenstrang der lateralen Seite dadurch unterscheidet, daß er doppelt so dick ist wie jener und eine weiße Farbe besitzt im Gegensatz zu der blaßroten des anderen. Es werden nun die beiden Sehnen in gleicher Höhe quer durchschnitten und Teile von ihnen zwecks mikroskopischer Untersuchung zu Schnittpräparaten verarbeitet. Auf dem Querschnitt des medialen Schenkels sieht man bei der mikroskopischen Prüfung, daß der Sehnenstrang von einem dicken Bindegewebsmantel umgeben ist, der in den sehnigen Anteil viele Fortsätze schickt. Dieser Mantel ist bei dem lateralen Schenkel nur in Form einer ganz feinen bindegewebigen Umhüllung vorhanden. Es hat sich also nach diesem Befund in dem medialen Schenkel ein Entzündungsprozeß abgespielt, der das Paratendineum in einen dicken Bindegewebsmantel verwandelte. Nachdem zur besseren Uebersicht über die Exostosen der Knochen von den Weichteilen befreit ist, sieht man, daß die beiden beschriebenen höckerigen Exostosen nach hinten gerichtete Ausläufer einer dünnen Knochenplatte sind, welche die hintere Hälfte der Seitenfläche bedeckt und sich ganz allmählich in die Nachbarschaft verliert (vgl. Fig. 12).

Infolge der Beschaffenheit des Materiales mußte ich mich bei dieser Gruppe hauptsächlich auf die Untersuchung des Periostes und des Knochens beschränken. Nach Lage und Ausdehnung der Exostosen und Beschaffenheit der angrenzenden Gewebe lassen sich zwei Gruppen von postmetakarpalen und -tarsalen Ueberbeinen unterscheiden.

Bei der ersten Gruppe finden sich Knochenneubildungen am medialen und lateralen Rand der hinteren Knochenfläche, der Ansatzstelle für die Faszie. Sie haben Linsen- bis Pfennigstückgröße und stehen in weiten Zwischenräumen meist einzeln oder zu kleinen Gruppen vereinigt. Nur in einem Falle habe ich sie in Form von längeren Leisten angetroffen. Die Faszie ist verdickt, wie man bei meinem Material aus Resten schließen konnte, welche die Unebenheiten der Knochenvorsprünge glätteten und ihren Zwischenraum teilweise ausfüllten. Soweit der Interosseus vorhanden war, fand ich ihn unverändert. Das Periost an beiden Seitenflächen und auch stellenweise auf der dorsalen Fläche ist entzündlich gerötet und aufgelockert. Nach dem Entfernen der Weichteile durch Kochen ist der Verlauf der Exostosen genau zu übersehen. Sie liegen nicht direkt auf dem hinteren Rand, sondern erwecken den Anschein von Knochenplatten, die mit ihrer unteren scharf gegen die Nachbarschaft abgesetzten Hälfte an die Seitenflächen des Knochens angeklebt wären, während die andere Hälfte die Hinterfläche in gerader Richtung überragt. Die größten von ihnen ziehen sich bis zur Dorsalfläche hin und ragen nur mit einigen Höckern über die Hinterfläche hervor. Die Seiten-, bisweilen auch die Dorsalflächen sind bedeckt mit einer papierdünnen Schicht poröser Knochenauflagerung. Diese Schicht verdickt sich zu einer etwa 1 mm starken, den Metakarpus umhüllenden festen Platte bei dem Präparat, wo die Exostosen in leistenförmiger Anordnung den Interosseus einfassen. Ein

Knochenquerschnitt zur Prüfung der Konsistenz dieser leistenförmigen Exostosen zeigt, daß sie der Kompakta gegenüber aus einem gleichmäßig porösen weitmaschigen Gewebe bestehen. Knochenanlagerungen von verschiedener Dichte, wie beim Pferd den verschiedenen Einwirkungen des Faszienzuges entsprechend, sind nicht zu bemerken.

Bei der zweiten Gruppe liegen die Exostosen nur am medialen Rand, und zwar in geringem Abstand voneinander dreifinger- bis handbreit vom Fesselgelenk entfernt. Sie bestehen entweder aus einer 5 cm langen Platte, die, allmählich in die Nachbarschaft übergehend, der medialen Knochenfläche anliegt und auf ihrer hinteren Kante mehrere erbsen- bis kirschgroße die Hinterfläche überragende Knochenvorsprünge trägt, oder nur aus einigen kleinen Höckern am mediovolaren Rand des Knochens. Zwischen den einzelnen Vorsprüngen liegen bindegewebige Massen, Reste der hier wahrscheinlich verdickten Faszie, welche die nahestehenden Exostosen zu einer Hügelkette mit glatter Oberfläche verbindet. Der den Knochenhöckern anliegende, zu den Strecksehnen sich begebende Schenkel des Interosseus ist an dieser Stelle doppelt so dick wie der entsprechende Sehnenstrang der anderen Seite und sticht durch seine weiße Farbe gegen den rötlich gefärbten lateralen Schenkel ab. Auf Schnittpräparaten, die in gleicher Höhe durch beide Schenkel angelegt sind, sieht man bei der mikroskopischen Untersuchung, daß der Sehnenstrang von einem dicken Bindegewebsmantel umgeben ist, der viele Fortsätze in den sehnigen Teil schickt. Dieser Mantel ist bei dem lateralen Sckenkel nur in Form einer feinen bindegewebigen Umhüllung vorhanden. Es hat also, wie aus diesen Symptomen ersichtlich ist, der mediale Schenkel einen Entzündungsprozeß durchgemacht, der die Bildung eines dicken Bindegewebsmantels herbeigeführt hat. Daß eine ausgebreitete Periostitis nicht vorgelegen hat, sieht man besonders nach der Beseitigung der Weichteile. Es findet sich nämlich außer den beschriebenen Exostosen am ganzen Knochen keine derartige poröse Auflagerung, wie sie die Präparate der vorigen Gruppe aufweisen.

Die Aetiologie der postmetakarpalen und tarsalen Ueberbeine konnte wegen Mangels an genügendem Material mit Sicherheit nicht festgestellt werden. Für die Entstehung der Exostosen bei den verschiedenen Gruppen kommen wahrscheinlich verschiedene ursächliche Momente in Betracht.

Bei der ersten Gruppe ist man auf Grund der vorstehenden Beschreibung zu der Annahme berechtigt, daß, ähnlich wie beim Pferde, die durch Faszienzug bedingte Periostitis Veranlassung zu dieser Art von Ueberbeinen gibt. Der Zug der Faszie kann jedoch nicht als alleiniger ätiologischer Faktor beschuldigt werden. Abgesehen davon, daß diese Veränderungen beim Rinde im Gegensatz zum Pferde äußerst selten vorkommen, sind die Exostosen niemals bloß auf den hinteren Rand beschränkt, sondern gehen mehr oder weniger weit, manchmal bis zur dorsalen Gefäßrinne auf die Seitenflächen über. Auch bilden sie fast nie zusammenhängende Knochenleisten an der Seite des Interosseus, sondern bestehen

in einzelnen zusammenhanglosen Höckern. Die Seitenflächen des Knochens sind dabei, von größeren Exostosen abgesehen, mit einer papierdünnen Schicht poröser Knochenauflagerung bedeckt als Ausdruck einer weit verbreiteten Periostitis. Es hat somit den Anschein, als ob der Faszienzug allein nicht imstande ist, die zur Exostosenbildung führende Periostitis hervorzurufen. Es müssen vielmehr auf das Periost noch andere Ursachen eingewirkt haben, die zu einer allgemeinen diffusen Periostitis am Metakarpus und Metatarsus führen. Auf Grund meiner Untersuchungen (Kap. 5) handelt es sich hierbei gewöhnlich um phlegmonöse Prozesse, durch die eine Periostitis hervorgerufen, die Beinhaut für die Einwirkung des durch Faszienzug bedingten Reizes empfänglicher gemacht und zur Exostosenbildung an dieser Stelle angeregt wird. Vielleicht ist das Zustandekommen der postmetakarpalen und -tarsalen Ueberbeine demnach dadurch zu erklären, daß im Anfangsstadium einer durch Phlegmone bedingten Periostitis am Metakarpus und Metatarsus die betreffenden Tiere zur Arbeit benutzt oder anderweitigen Anstrengungen ausgesetzt worden sind, wodurch auf das schon entzündete Periost der Faszienzug noch als besonderer Reiz wirkte und es zur Bildung von Exostosen hauptsächlich an den Ansatzstellen der Faszie in der Richtung ihres Zuges veranlaßte.

Die ätiologischen Momente für die zweite Gruppe lassen sich ebenfalls mit Sicherheit nicht bestimmen. Der Umstand, daß bei sonst exostosenfreiem Knochen eine Knochenwucherung am medioplantaren Rand vorhanden war, die, leistenartig nach hinten gerichtet, den auf die Dorsalfläche ziehenden Schenkel des Interosseus einfaßte, und daß dieser Schenkel gegenüber dem lateralen im Zustande chronischer Entzündung sich befand, gibt zu der Vermutung Anlaß, daß dies Ueberbein durch eine Entzündung des betreffenden Schenkels des Interosseus hervorgerufen ist, die sekundär auf das Periost übergegriffen hat. Die Entzündung wird wahrscheinlich durch Zerrung hervorgerufen sein, da durch die x-beinige Stellung des Rindes die mediale Seite der unteren Hälfte vom Metakarpus und Metatarsus mehr belastet ist, und die Sehnen dieser Seite die größte Last zu übernehmen haben. Die Entzündung ist dann auf das Periost übergegangen, das durch den doppelten Reiz der Entzündung und der Wirkung des Faszienzuges die Exostosen an dieser Stelle gebildet hat.

Mikroskopischer Befund.

Bei einem mikroskopischen Schnitt durch ein postmetakarpales Ueberbein sieht man zunächst alle Symptome einer Periostitis, die aber bedeutend heftigere und ausgeprägtere Erscheinungen aufweist. In einiger Entfernung vom Knochen bildet der faserige Anteil des Periostes ein Netzwerk, dessen Maschen mit einem zellreichen Gewebe ausgefüllt sind. In dem dem Knochen unmittelbar benachbarten Gewebe findet eine lebhafte Zellteilung statt. Die Zellen sind sehr groß, rundlich oder oval, von blasser Farbe und haben einen großen Kern. Ihre Zusammengehörigkeit beweisen sie durch Anordnung von Säulen, die in der Richtung des Zuges liegen und nur durch schmale Streifen von Bindegewebsfibrillen getrennt sind. Befindet sich das vorher erwähnte zellreiche Gewebe, das die Maschen des faserigen Teils vom Periost ausfüllt, in der Nähe des Knochens, so legen sich die aus den tiefen Periostschichten stammenden großkernigen Zellen herum, verwandeln sich durch die Bildung von Fortsätzen in Knochenzellen und umgeben sich mit Knochensubstanz.

Während hier Knochen neu gebildet wird, wird das weiter vom Rand entfernt gelegene Knochengewebe zum Teil wieder eingeschmolzen. Durch die Tätigkeit von Osteoklasten werden die Haversschen Kanäle erweitert und zu Howshipschen Lakunen von erheblicher Größe umgestaltet, die mit Blutgefäßen und Granulationtgewebe gefüllt sind.

Supraossa, die von einer Fesselgelenksschale ausgehen.

Wie ich in der Einleitung ausgeführt habe, ist das Thema von mir dahin erweitert worden, daß auch Supraossa, Exostosen infolge von Periarthritis und Arthritis des Fessel-, Karpal- und Tarsalgelenkes und infolge von Phlegmone in den Kreis meiner Untersuchungen gezogen wurde. Die Veranlassung dazu gab einmal die hohe Prozentzahl der Supraossa infolge dieser Erkrankungen. Als weiterer Grund kam die Beobachtung hinzu, daß die Periostitis ossificans beim Rinde eine viel größere Tendenz zur Ausbreitung hat, als beim Pferde, und die bisweilen außerordentlich großen und weit auf den Metakarpus und Metatarsus reichenden Knochenwucherungen nicht unberücksichtigt bleiben konnten. Schließlich mußte es auch mit Rücksicht auf die Differentialdiagnose geschehen, da Supraossa infolge der erwähnten Leiden und Ueberbeine aus anderen Ursachen leicht zu Verwechslungen Anlaß geben können. Um die Veränderungen mit genügender Deutlichkeit darstellen zu können, will ich auch hier eine Kasuistik vorausschicken, die jedoch mit Rücksicht auf die große Uebereinstimmung der einzelnen Fälle sich auf nur einen Befund beschränken kann.

1. **Rechter Hinterfuß** eines starken Rindes. Um das Fesselgelenk herum befindet sich eine diffuse Anschwellung, die sich nach oben bis zur Hälfte des Metatarsus, nach unten bis zum Krongelenk erstreckt und allmählich in die Nachbarschaft übergeht. Die Zehenachse ist nach innen gebrochen, so daß der Winkel zwischen Zehenachse und Metatarsus auf der medialen Seite gemessen nur 158° beträgt. Die Haut zeigt keine Besonderheiten. Auf der dorsalen Seite gerade über dem Fesselgelenk befindet sich eine besondere schwache Anschwellung, die bei der Palpation fluktuiert. Mit Ausnahme dieser Stelle ist die ganze Geschwulst auf der medialen Seite oberhalb des Fesselgelenks knochenhart, sonst hat sie die Konsistenz eines gespannten Muskels. Das Gelenk ist zwar beweglich, doch läßt sich eine völlige Streckung nicht durchführen. Nach der Eröffnung des Fesselgelenks entleert sich rötlichgelbe zähflüssige Synovia in großer Menge. Die laterale Gelenkrolle zeigt punkt- und strichförmige blaurote Verfärbungen des Knorpels und kleinere Knorpelusuren. Der Knorpelüberzug der medialen Trochlea ist völlig verschwunden. Das Knochengewebe ist durch stecknadelkopf- bis linsengroße Höhlungen und Buchten, die einzeln liegen oder zu größeren Vertiefungen zusammengeflossen sind, derartig zerstört, daß die Gelenkrolle um die Hälfte kleiner ist, als die der lateralen Seite, woraus sich die Brechung der Zehenachse erklärt. An der medialen Seite des Metatarsus liegt, vom Gelenk handbreit nach oben sich erstreckend, eine knochenharte Anschwellung. Unten schneidet sie mit der Gelenkfläche ab. Man sieht hier, daß sie aus Knochengewebe besteht und mit dem Stumpf der medialen Gelenkrolle fest verwachsen ist. In gleicher Höhe mit dem Gelenk bildet sie mit Exostosen, welche die mediale Seite des Fesselbeines bedecken, durch straffes Bindegewebe verbunden, ein neues Gelenk, welches das alte etwa um die Größe einer Bohne verbreitert. Haut und Sehnen zeigen keine Besonderheiten. Das Periost im unteren Drittel des Metatarsus ist entzündlich gerötet. Nach der Entfernung der Weichteile durch Kochen sieht man, daß die mediale Seite des Metatarsus von einer Knochenwucherung bedeckt ist, die, vom Gelenk ausgehend, sich etwa handbreit nach oben erstreckt und dorsal bis zur Gefäßrinne reicht (vgl. Fig. 13). Sie füllt hier die oberhalb der Gelenkrolle gelegene Grube, die zur Aufnahme des Streckfortsatzes vom Fesselbein bestimmt ist, teilweise aus, und verhindert so eine völlige Streckung des Gelenkes. Oben und dorsal setzt sie scharf gegen die Nachbarschaft ab. Eine kleine Strecke weit setzt sie sich auch auf die Hinterfläche fort, bedeckt sie aber nur mit einer dünnen sich langsam in die Umgebung verlierenden Schicht. Die Neubildung besteht aus hartem Knochengewebe, das nach oben zu die Gestalt von kleinen netzartig verästelten Knochenspangen angenommen hat.

Bei der Adspektion dieser Gruppe fällt zunächst am meisten in die Augen, daß die Zehenachse sehr stark nach innen gebrochen ist. Der Winkel zwischen Metakarpus resp. Metatarsus und Zehenachse betrug auf der medialen Seite gemessen bei einzelnen Füßen nur 158°. In 2 Fällen fand ich die Zehenachse nach außen gebrochen. Um das Fesselgelenk herum liegt eine diffuse Schwellung, die nach oben verschieden weit, in schweren Fällen bis zum proximalen Gelenk, nach unten bis zum Kron- oder Klauengelenk sich erstreckt und allmählich in die Nachbarschaft übergeht. Bisweilen findet sich auf der dorsalen Seite gerade über dem Gelenk noch eine besondere flache Anschwellung. Diese zeigt beim Palpieren Fluktuation, während die erste diffuse Anschwellung teils knochenhart ist, teils die Konsistenz

eines gespannten Muskels hat. Das Gelenk selbst ist in allen Fällen — einen ausgenommen — beweglich, häufig zwar nur in geringem Maße, wobei die Streckung behindert ist. Beim Anschneiden des Gelenkes entleert sich rötlichgelbe zähflüssige Synovia meist in größerer Menge; Eiter habe ich nie gefunden. In einem Fall ergoß sich aus dem Gelenk eine schokoladenfarbige, übelriechende Flüssigkeit. Die völlige Durchschneidung im Fesselgelenk ist manchmal infolge vorspringender Knochenzacken mit Schwierigkeiten verknüpft. Nach der Durchtrennung bietet sich folgendes Bild. Auf der Gelenkfläche der jederseitigen Trochlea und den gegenüberliegenden Stellen am Fesselbein befinden sich am Knorpel blaurot verfärbte und rauhe Stellen. Ferner sieht man punkt- und strichförmige Usuren, die zu größeren Defekten zusammenfließen und in schweren Fällen den ganzen Knorpelüberzug betreffen. Stets ist auch das Knochengewebe in Mitleidenschaft gezogen. Es ist, wie man auf Sägeschnitten erkennen kann, entzündlich gerötet und hat eine weiche Konsistenz. Von den Entzündungsherden aus wird das Knochengewebe eingeschmolzen und weist kleinere und größere Höhlungen und Buchten auf. Liegen sie in der Nähe der Gelenkfläche, so fehlt über ihnen der Knorpelüberzug oder ist wenigstens in seiner Farbe erheblich verändert. Diese Einschmelzung führt allmählich zu größeren Defekten. Die Zerstörung des Knochens geht in 2 Fällen so weit, daß auf beiden Seiten die Gelenkflächen der Trochlea völlig verschwunden und von ihr nur ein kurzer Stumpf an der Ansatzstelle vorhanden ist. Am meisten sieht man die mediale Gelenkrolle und von ihr wieder die mediale Hälfte von den Usuren betroffen. Sie ist in vielen Fällen bedeutend mehr abgeschliffen und kürzer, als die laterale Trochlea, woraus sich die nach innen gebrochene Zehenachse erklärt (vgl. Fig. 14). Es ist das wohl darauf zurückzuführen, daß die mediale Hälfte des unteren Teiles vom Metakarpus resp. Metatarsus bei der x beinigen Stellung des Rindes die größere Last zu tragen hat. Um diese bei der Erkrankung des Gelenkes mit einer entsprechenden Unterstützungsfläche aufzunehmen, erfährt die mediale Hälfte der medialen Gelenkrolle in den überaus meisten Fällen eine Verbreiterung. Sie wird gebildet entweder durch eine feste mit ihr verwachsene Knochenablagerung an der medialen Seite, oder durch ein einzelnes Knochenstück, das durch festes knorpelartiges Bindegewebe mit ihr vereinigt teils auf, teils neben der medialen Gelenkfläche liegt, deren Form es angenommen hat. Die Haut ist über der Anschwellung manchmal diffus verdickt; die Sehnen zeigen keine Besonderheiten. Das Periost ist in weiter Ausdehnung, oft über den ganzen Knochen hin gerötet. Die Ausbildung und Richtung der Knochenneubildungen läßt sich wegen der Dicke des umgebenden Bindegewebes nur bei größeren Exostosen genau verfolgen und tritt erst nach dem Abkochen klar hervor. Vom Gelenk aus setzen sich die Exostosen verschieden weit auf den Metakarpus und Metatarsus fort. Sie beginnen und erlangen ihre größte Ausdehnung an der dem Zwischenrollausschnitt abgekehrten Seite der am meisten veränderten Trochlea, also fast immer medial. Sie sind unten glatt abgeschliffen und bilden mit den Exostosen am oberen Rand des Fesselbeines eine Vergrößerung des Gelenkes. Nur in 2 Fällen springen sie nach unten zu über die Gelenkfläche vor. Bei dem einen wird dadurch die Hälfte des Fesselbeines halbmondförmig umfaßt. Die Berührungsstellen an den Exostosen des Fesselbeines und des Metatarsus sind hierbei zwar glatt und durch knorpelartiges Gewebe getrennt, so daß man die beiden Knochen nach dem Abkochen leicht auseinandernehmen kann, doch ist die Bewegungsfrei-

heit durch die ineinandergreifenden Zacken gänzlich aufgehoben. Eine feste Verwachsung zwischen Fesselbein und in diesem Falle Metakarpus habe ich nur einmal gesehen. Nach oben zu liegt die Knochenneubildung etwa eine Handbreit der medialen Seite an und schiebt sich auf die dorsale Fläche. Sie überbrückt hier die Gefäßrinne und geht auf die laterale Seite über. Dabei trifft sie häufig mit einer gleichen Neubildung zusammen, die ihren Ursprung auf der lateralen Seite hat. Sie umgeben zusammen den Knochen auf den genannten drei Flächen völlig und dehnen sich manchmal beinahe bis zum Karpus resp. Tarsus aus. Die dorsale Gefäßrinne ist fast gänzlich überbrückt, so daß die Arterie in einem knöchernen Tunnel verläuft. Die Exostosen ziehen sich auf der dorsalen Seite bisweilen so weit nach unten, daß sie die Grube über den beiden Gelenkrollen vollständig ausfüllen, wodurch die Streckung der Zehe wesentlich behindert wird. Auch die volare resp. plantare Fläche ist nicht verschont. Von der lateralen oder medialen Seite her setzen sie sich meist in geringer Ausdehnung eine kurze Strecke auf die Rückseite des distalen Knochenendes fort, erreichen jedoch in einzelnen Fällen eine erheblichere Größe und Ausdehnung. Größere Knochenwucherungen auf der Hinterfläche habe ich nur einmal gefunden. Sie haben hierbei ihren Sitz, durch den zum Zwischenrollausschnitt ziehenden Ast des Fesselbeinbeugers getrennt, jederseits oberhalb der Trochlea. Und zwar liegen sie noch im Bereich desjenigen Teiles des Fesselbeinbeugers, der durch Sehnenscheiden mit den Fesselgelenken in Verbindung steht. An den Rändern der Rückseite sind die Knochenauftreibungen dem Zug der sich hier ansetzenden Faszie folgend, manchmal leistenartig aufgebogen. Der von größeren Exostosen freie Teil des Knochens ist nicht selten von einer papierdünnen Schicht poröser Knochenauflagerung umgeben. Diese ist häufig sehr weich und wird nach dem Abkochen beim Reinigen mit der Bürste leicht entfernt.

Die Knochenneubildungen bestehen teilweise aus netzförmig verästelten dünnen Knochenspangen. Meistens aber sind es feste Knochenmassen, die sich auf dem Durchschnitt von der Tela ossea nur durch ihr schwammiges Aussehen unterscheiden. Sie überziehen den Knochen entweder glatt, oder bilden mannigfach gestaltete Zacken und Vorsprünge. An einzelnen Stellen sind sie bisweilen in erheblicher Ausdehnung mit den Knochen nicht fest verwachsen; sie haben das Periost überwuchert und sind durch dieses von ihm getrennt. Das findet man besonders an Stellen, wo eine Zugkraft einwirkt, z. B. an der Ansatzlinie der Faszie an den Rändern der volaren und plantaren Knochenfläche. Ferner an den Anheftungspunkten der Seitenbänder des Fesselgelenkes und auch in der Nähe der in der dorsalen Gefäßrinne verlaufenden Arterie.

Die Ursache für die Supraossa, die vom Fesselgelenk ausgehen, bildet nach meinen Untersuchungen eine Arthritis des Fesselgelenkes. Denn ich habe sehr schwere Veränderungen des Gelenkes ohne oder doch nur mit geringer Knochenneubildung an den Metakarpalien und -tarsalien gesehen; niemals aber waren erhebliche Knochenneubildungen vorhanden, die im Zusammenhang mit dem Gelenk standen, ohne daß dieses bedeutend gelitten hatte. Obwohl nach meinen Untersuchungen die ursächliche Arthritis aseptischer Natur war, bin ich auf Grund der bisweilen schweren Veränderungen und im Vergleich zu der entsprechenden Erkrankung beim Pferde zu der Annahme geneigt, daß es sich nicht selten auch um infektiöse Prozesse gehandelt hat, wie sie

Heß für alle Arthriten des Klauengelenkes annimmt; ihr sicherer Nachweis auf Grund bakteriologischer Untersuchungen ist mir jedoch nicht gelungen.

Eine mikroskopische Untersuchung unterblieb. Es liegt meines Erachtens außerhalb des Rahmens meiner Abhandlung und muß einer Spezialarbeit über Fesselgelenkschale überlassen werden.

Supraossa infolge von Phlegmone.

Die größten Supraossa, Exostosen am Metakarpus und Metatarsus findet man bei den Periostitiden, die infolge von Phlegmone entstanden sind. Diese Knochenwucherung, die wegen ihrer vorwiegend diffusen Ausbreitung im Gegensatz zu den umschriebenen Exostosen aus anderen Ursachen gewöhnlich nicht zu den Ueberbeinen gerechnet wird, ist die häufigste Form der Knochenneubildung an dem Mittelfußknochen des Rindes. Da die einzelnen Fälle einander sehr ähnlich sind, sollen in der vorauszuschickenden Kasuistik nur zwei von ihnen beschrieben werden.

1. **Linker Hinterfuß** eines starken Rindes. Der ganze Metatarsus, besonders seine mediale Seite, vom Fesselgelenk bis zum Tarsus ist diffus verdickt. Die Verdickung ist knochenhart. Die Haut über der Anschwellung läßt sich nur sehr schwer verschieben. Versuche, die Haut und Unterhaut zwecks Entfernung in der Mitte der dorsalen Fläche zu spalten, mißlingen infolge von Knochenmassen, die in die Unterhaut eingelagert sind. Nachdem die Haut auf der lateralen Seite in der Längsrichtung durchschnitten ist, kann man sie von der dorsalen Fläche leicht abheben, schwerer dagegen von der medialen Seite, wo sie mit der Unterlage ziemlich fest verwachsen ist. An diesen beiden Stellen ist Haut und Unterhaut bis $2^1/_2$ cm verdickt. Im unteren Drittel des Metatarsus liegt in die verdickte Unterhaut eingebettet auf der medialen Hälfte der dorsalen Fläche ein Knochenstück, das sich mit der Haut entfernen läßt. Nach dem Herauspräparieren stellt es sich als eine Knochenplatte dar, die 4 cm lang und halb so breit ist und dem Metatarsus aufgelegen hat. An ihrer medialen Kante trägt sie einen rechtwinklig ihr aufsitzenden Kamm von 2 cm Höhe. Die der Knochenplatte abgewandte Seite des Kammes besitzt eine halbkreisförmige Rinne, in der die Sehne des besonderen Streckers der medialen Zehe vom Musculus extensor digitalis longus verlief. Die Faszie am medialen Rand ist verdickt und mit der Haut stellenweise verwachsen. Auf der lateralen Seite ist sie unverändert. Die Sehnen zeigen keine Besonderheiten. Das Periost auf der dorsalen und medialen Fläche ist verdickt; gerötet ist es nur an der Stelle, wo die Knocheneinlagerung dem Metatarsus aufgelegen hat. Da die Ausbreitung der Exostosen durch das Periost hindurch sich nicht genau verfolgen läßt, wird der Metatarsus durch Kochen von den Weichteilen befreit. Man sieht nun, daß eine Knochenwucherung die dorsale Hälfte der lateralen Seite, die dorsale und mediale Fläche und die mediale Hälfte der hinteren Seite schalenförmig umhüllt. Sie ist oben unregelmäßig hoch etwa handbreit vom Tarsus entfernt und endet 3 cm vor dem Fesselgelenk. Mit Ausnahme der die

Hinterfläche bedeckenden Schicht setzt sie sich überall scharf gegen die Nachbarschaft ab. Am medio-plantaren Rand überragt sie, dem Zuge der Faszie folgend, die Hinterfläche etwa 1 cm. An einzelnen Stellen liegen ihre Randpartien dem Knochen nicht dicht an, sondern waren durch überwuchertes Fasergewebe, das sich bei der mikroskopischen Untersuchung als Periost erkennen ließ, von ihm getrennt. Die dorsale Gefäßrinne ist in einer Ausdehnung von 13 cm durch sie überbrückt. Das Gewebe der Wucherung ist zum Teil dicht und fest, meist aber bimsteinartig porös.

2. **Rechter Hinterfuß** eines starken Rindes. Die obere Hälfte des Metatarsus ist von Weichteilen entblößt. Die rechte Klaue ist amputiert. An der Operationsstelle befindet sich ein Hautdefekt von etwa Pfennigstückgröße. Aus der Wunde wuchert graurötliches schlaffes Granulationsgewebe hervor. Der Stumpf der Zehe ist durch Anschwellung kolbig verdickt. Die Schwellung erstreckt sich auch auf einen Teil der lateralen Zehe und auf den ganzen Metatarsus, soweit Weichteile vorhanden sind. Die Haut besonders in der Umgebung der Operationsstelle ist spärlich behaart und mit schmierigen grauweißen Schuppen bedeckt. Beim Durchschneiden der Haut zwecks Entfernung eröffnet sich oberhalb der Operationsstelle ein großer Eiterherd. Die Haut ist überall bis zu $2^1/_2$ cm diffus verdickt und von erbsen- bis walnußgroßen Abszessen durchsetzt. Der Kron- und Hufbeinbeuger sind nekrotisch und bestehen zum Teil nur aus einer gelblichgrünen zunderartigen Masse. Der Fesselbeinbeuger ist stark verdickt. In ihm befinden sich einige kleine Abszesse. Die Strecksehnen weisen keine Besonderheiten auf. Das Periost über dem ganzen Metatarsus ist entzündlich gerötet. Die Hinterfläche des Knochens ist von Bindegewebsschichten, die von kleinen Eiterherden durchsetzt sind, bedeckt und ziemlich glatt. Bei der Palpation durch die Bindegewebsschicht fühlt man jedoch knochenharte höckerige Tumoren. Um diese besser übersehen zu können, wird der Metatarsus durch Kochen von den Weichteilen befreit. Man sieht nun, daß die ganze Hinterfläche des Knochens von einer diffusen Exostosenbildung bedeckt ist, die in der oberen Hälfte eine etwas bräunliche, unten weiße Farbe hat (Fig. 15). Die Knochenwucherungen sind in Streifen geschieden durch Rinnen, in denen die Arterien verliefen. An diesen Vertiefungen kann man deutlich einzelne Anastomosenbildungen erkennen. Auf der medialen Seite, knapp handbreit vor dem Fesselgelenk, befindet sich im Zusammenhang mit den Exostosen eine rosettenförmige, halbkugelige Knochenwucherung, deren Basis etwa die Größe eines Zweimarkstückes hat und mit der einen Hälfte der medialen Seite anliegt, mit der anderen die Hinterfläche überragt (vgl. Fig. 16). Sie ist in der Mitte von einem Kanal durchbohrt, in dem sich noch die Reste einer Arterie befinden. Sonst ist die mediale, dorsale und laterale Fläche frei von größeren Exostosen und nur teilweise von einer papierdünnen porösen Knochenauflagerung bedeckt. Die ganze Knochenneubildung besteht aus porösem, sehr weichem Gewebe, das sich mit dem Fingernagel leicht eindrücken und entfernen läßt.

Als ätiologische Momente für die Phlegmone kommen wie beim Pferde Traumen in Betracht, die eine Zusammenhangstrennung der Haut bewirken und damit den Infektionserregern eine Eintrittsstelle schaffen. Aeußerlich kennzeichnet sich die Phlegmone zunächst in einer diffusen Anschwellung, die den Metakarpus und Metatarsus oft um das Doppelte seines normalen Umfanges vergrößert und gewöhnlich, beson-

ders die Vorderfläche betreffend, vom Fesselgelenk bis zum Karpus resp. Tarsus reicht. Die Haut ist dabei verschiedenartig verändert, je nachdem die Phlegmone akut oder chronisch ist.

Im akuten Stadium weist sie umschriebene unbehaarte oder blaurot und grauschwarz verfärbte kleinere Stellen und umschriebene Hervorwölbungen auf, die sich von den diffusen Anschwellungen noch besonders abheben. Bei der Palpation fühlt sie sich sehnig derb an und zeigt an einzelnen Stellen Fluktuation. Auf der Unterlage läßt sie sich nur schwer verschieben. Auf dem Durchschnitt findet man Haut und Unterhaut verdickt und in dem verdickten Gewebe erbsen- bis walnußgroße zerstreut liegende Abszesse. In dem Eiter dieser Abszesse befinden sich, wie die mikroskopische Untersuchung zeigt, hauptsächlich Staphylo- und Streptokokken. Beim chronischen Stadium sind Eitererreger und Abszesse nicht mehr zu finden. Die Haut ist sehr häufig in großer Ausdehnung unbehaart oder mit spärlichem Haarwuchs bedeckt. Die Haare stehen hierbei gesträubt und sind zum Teil abgebrochen. Zwischen ihnen liegen zahlreiche kleine weiße Schüppchen. An diesen Stellen bildet dann die Haut manchmal starke Querfalten. Auf der Unterlage läßt sie sich nur schwer verschieben. Auf dem Durchschnitt ist sie in weiter Ausdehnung bisweilen ganz erheblich verdickt, etwa bis zu $2^1/_2$ cm, und mit der Unterhaut stellenweise ziemlich fest verwachsen. In 2 Fällen fand ich in der verdickten Unterhaut eingelagerte Knochenstücke; einmal waren es mehrere linsengroße Teile von porösem Gewebe, die in einem Schliffpräparat deutlich alle Strukturen des Knochengewebes aufwiesen. In dem anderen Falle war es das oben beschriebene Knochenstück von erheblicher Größe. Stets ließen sich diese Knocheneinlagerungen mit der Haut leicht entfernen.

Von Haut und Unterhaut aus greift der Prozeß vielfach auf die tiefer gelegenen Teile über. Die Faszie ist an demjenigen Rand der lateralen oder medialen Fläche, von dem aus nach hinten gerichtete Wucherungen aus knochenhartem Gewebe die Hinterflächen überragen, verschieden weit nach der Mitte zu diffus verdickt. Die Sehnen liegen zum Teile in Rinnen, die sich, wie man durch Palpation erkennt, in dem knochenharten Gewebe befinden. Sie können trotz mächtiger Veränderungen der sie umgebenden Gewebe unverändert bleiben, was besonders für die Strecksehnen gilt. Die Beugesehnen waren manchmal verdickt, in akuten Fällen oft von kleinen Abszessen durchsetzt, oder sogar durch Nekrose in eine gelbgrünliche zunderartige Masse verwandelt.

Das Periost ist je nach dem Alter des Prozesses entzündlich gerötet und aufgelockert, oder verdickt und von weißer Farbe. An Stellen, wo ein Zug eingewirkt hat, wird das Periost, wie die mikroskopische Untersuchung zeigt, von der Knochenneubildung überwuchert und liegt dann zwischen ihr und der Außenfläche der Kompakta. Zum Beispiel an der Anheftungsstelle der Seitenbänder und in der Nähe der in der dorsalen Gefäßrinne verlaufenden Arterie.

Die Knochenwucherungen, die man nach Entfernung der Weichteile genau übersehen kann, haben meist einen großen Umfang. Sie beschränken sich oft mit ihrem Hauptanteil auf die Vorder- und Seitenflächen des Knochens und reichen dort, teils allmählich in die Nachbarschaft übergehend, teils, und zwar besonders am unteren Ende, scharf sich gegen die Umgebung absetzend, bis fast zum Karpus resp. Tarsus und zum Fesselgelenk. Sie überbrücken dann einen großen Teil der dorsalen Gefäßrinne. Am unteren Ende besonders liegt die

Knochenneubildung dem Metakarpus und Metatarsus nicht direkt auf, sondern ist durch einen Zwischenraum, in dem das überwucherte Periost liegt, von ihm getrennt. Ihre Oberfläche ist bis auf Rinnen, in denen die Sehnen verlaufen, ziemlich eben (Fig. 17). Am medialen und lateralen hinteren Rand setzt die Faszie der weiteren Ausbreitung des Prozesses einen gewissen Widerstand entgegen. Die Knochenneubildungen pflegen hier halt zu machen, oder ragen nur in Form von längeren nach hinten gerichteten Knochenleisten den Interosseus einfassend über die Hinterfläche hervor. Manchmal jedoch setzen sie sich auch auf die Hinterfläche fort, oder beschränken sich auf diese Seite. Die Exostosen bedecken dann die Hinterfläche mit einer $^1/_2$ cm hohen Schicht, die durch tiefe Rinnen in Längsstreifen geteilt ist. In diesen Rinnen haben die Arterien gelegen, deren Anastomosenbildung an dem Verlauf der Vertiefungen deutlich zu erkennen ist.

Im Zusammenhang mit diesen Exostosen befindet sich am Metatarsus etwa handbreit oberhalb des Fesselgelenkes häufig eine besondere Knochenwucherung. Sie hat Rosettenform, ist halbkugelig und sitzt mit der Hälfte ihrer zweimarkstückgroßen Basis der medialen Seitenfläche auf, während die andere Hälfte die Hinterfläche überragt. Durch die Mitte dieser Knochenneubildung führt ein Kanal, in dem ein auf die Seitenfläche abgehender Ast der Arterie liegt, die am medialen Rand der hinteren Knochenfläche verläuft. Diese eigenartige Knochenwucherung, welche die Exostosen der Vorder- und Seitenfläche mit denen der Hinterfläche verbindet, kommt folgendermaßen zustande. Die Faszie wird auf der medialen Seite etwa handbreit oberhalb des Fesselgelenkes von dem Ast einer Arterie durchbrochen, die am medialen Rand der hinteren Knochenfläche herabläuft. Die eitrige Entzündung greift nun von der medialen oder hinteren Seite aus auf das den Arterienast umgebende lockere Bindegewebe über, in welchem sie sich leicht und schnell ausbreiten kann. Durch die Bildung dieser eigenartigen um den Arterienast verlaufenden Entzündung und der späteren Knochenwucherung wird eine Verbindung der Exostosen an der Vorder- und Hinterfläche des Knochens durch die Faszie hindurch herbeigeführt.

Die Beschaffenheit der ganzen Knochenwucherung ist je nach der Schnelligkeit, mit der sie entstanden ist, und nach ihrem Alter verschieden. An der Oberfläche ist sie meistens porös und bald ziemlich hart, bald so weich, daß man sie mit dem Fingernagel leicht zerdrücken kann, und dabei von einer graubraunen Farbe. Diese Farbe deutet auf einen großen Blutreichtum und zeigt damit das geringe Alter des Prozesses an. Im Innern der Exostosenbildung findet man bei Knochenquerschnitten verschiedene Abweichungen. In einzelnen Fällen hat sich das neu gebildete Gewebe in zwiebelschalenartigen nach der Dichte verschiedenen Schichten um die feste Kompakta gelegt. Jede Schicht entspricht dabei einer neuen Reizung des Periostes. Bei diesen Präparaten findet man dann auch im Gegensatz zu den postmetakarpalen und -tarsalen Ueberbeinen, daß die den Interosseus einfassenden nach hinten gerichteten Knochenleisten aus einzelnen Anlagerungen bestehen, die sich durch ihre Dichte unterscheiden. In anderen Fällen besteht die Knochenwucherung aus gleichmäßig sehr porösem Gewebe, das sich im Zustande der Markraumbildung befindet. In ihm liegen kleinere und größere zusammenhängende Höhlungen, die von spongiosaartigen Knochenbälkchen durchzogen werden und mit Marksubstanz gefüllt

sind. Die Kompakta hat dann an einzelnen Seiten ihre feste Konsistenz verloren und wird dem neugebildeten Gewebe ähnlich. Dieser Prozeß setzt an Stellen ein, wo Ernährungsgefäße in den Knochen eindringen. In ihrer Umgebung geht das Gewebe der Kompakta ohne Grenze in das neugebildete Gewebe über. Die ganze Knochenwucherung erreicht gerade in den Fällen, wo eine neue Markraumbildung besteht, eine ganz erhebliche Größe. Sie beträgt an einzelnen Stellen die doppelte Breite der Kompakta.

Die Größe, Farbe und Konsistenz der Knochenwucherungen lassen in vielen Fällen den Entstehungsort der Exostosenbildung erkennen und den Weg, auf dem ihre Ausbreitung erfolgt ist.

Mikroskopischer Befund.

Auf einem Schnittpräparat durch die verdickte Haut sieht man schon makroskopisch einen rot- und einen blaugefärbten Anteil. Bei der mikroskopischen Untersuchung zeigt sich das rotgefärbte Gewebe als ein Maschenwerk von feinen Fasern, die sich zu dichten Strängen vereinigt haben. Zwischen ihnen liegen blaugefärbte schlanke, spindelförmige oder mehr rundliche Zellen.

Den blaugefärbten Anteil bilden außerordentlich zahlreiche Gefäße, die zum Teil eine ganz erhebliche Wandstärke haben und durch viele Anastomosen miteinander in Verbindung stehen. Sie liegen zwischen dem Maschenwerk des faserigen Gewebes und treten stellenweise in solcher Häufigkeit auf, daß sie den Hauptanteil der beiden Gewebsarten bilden.

Die Periostitis, die sich im Anschluß an derartige Veränderungen der Haut bildet, zeigt insofern eine Verschiedenheit von der Beinhautentzündung traumatischen und tuberkulösen Ursprungs, als sie viel intensiver auftritt und deshalb alle Erscheinungen bedeutend ausgeprägter sind. Das zeigt sich zunächst am Periost. Die Teilung der faser- und zellreichen Schicht tritt viel schärfer hervor. Besonders fällt der große Reichtum der Beinhaut an Gefäßen auf, die oft eine bedeutende Erweiterung und Wandstärke besitzen. Entsprechend dem Zellreichtum der dem Knochen anliegenden Schicht des Periostes ist die Bildung des Saumes von osteoidem Gewebe, das sich durch lebhafte Blaufärbung kennzeichnet, schneller vor sich gegangen, was sich in der Breite des Saumes ausdrückt.

Im Knochengewebe sind die Veränderungen auch bedeutend größer. Die Erweiterung der Haversschen Kanäle zu Howshipschen Lakunen hat einen derartigen Umfang angenommen, daß das Knochengewebe nur noch aus einem von dünnen Balken gebildeten weitmaschigen Netzwerk besteht, in dessen Maschen Gefäße und Granulationsgewebe liegen.

An Stellen, wo ein Zug ausgeübt wurde, und infolgedessen ein Teil des Periostes von der Knochenneubildung überwuchert war, sieht man auf einem mikroskopischen Schnitt, daß das Periost eine Brücke bildet, welche die beiden Teile des Knochengewebes verbindet. Die Brücke besteht in der Mitte aus Faserbindegewebe, dessen Fasern nach beiden Seiten hin netzförmig verästelt sind und in den Maschen ein zellreiches Gewebe bergen. An den Rändern der Brücke, die an das Knochengewebe stoßen, sieht man dann dieselben Zellarten und dieselbe Anordnung und Veränderung sowohl am Periost als auch am Knochen, wie man sie bei einer Periostitis findet.

Supraossa, die mit einer Erkrankung des Karpus oder Tarsus zusammenhängen.

Im Vergleich zu den Knochenwucherungen, die durch eine Fesselgelenkschale verursacht werden, geben die mit einer Erkrankung des Karpus oder Tarsus zusammenhängenden Supraossa zu weit umfangreicheren Exostosenbildungen Anlaß und führen viel häufiger zu einer Verwachsung der Gelenkfläche. Wegen der Aehnlichkeit der einzelnen Fälle soll der allgemeinen Darstellung die Beschreibung nur eines Falles vorausgeschickt werden.

Linker Metakarpus eines starken Rindes. Haut und Sehnen sind entfernt. Um den Metakarpus herum mit Ausnahme der Hinterfläche liegt, vom Karpus abwärts sich erstreckend, eine diffuse, allmählich in die Nachbarschaft übergehende Geschwulst. Das Periost darüber und auch eine Strecke weit unterhalb derselben ist verdickt, teils von weißer Farbe, teils entzündlich gerötet. Die Anschwellung ist knochenhart. Von der untersten Reihe der Karpalknochen ist der mit der medialen Seite der proximalen Gelenkfläche artikulierende Knochen noch vorhanden. Er ist mitten durchgesägt, und man sieht, daß das poröse Gewebe der Knochenwucherung, die das proximale Ende des Metakarpus umgibt, und das Gewebe des Karpale 2 + 3 ohne Grenze ineinander übergeht. Um zu prüfen, ob das Karpale 2 + 3 auch mit der Gelenkfläche des Metakarpus verwachsen ist, wird es mit Gewalt vom Metakarpus losgerissen. Es zeigt sich nun, daß der Knorpelüberzug der gegenüberliegenden Gelenkfläche fast vollständig fehlt. Wo er noch vorhanden ist, weist er blaurote Verfärbungen, rauhe Stellen und Usuren auf. An einigen Stellen finden sich Knorpel- und Knochenusuren bis zur Größe einer Erbse. An vielen Punkten sind die beiden Gelenkflächen durch knöcherne Verbindungen von Linsengröße, die durch das gewaltsame Losreißen durchtrennt sind, miteinander verwachsen. Die laterale Gelenkfläche ist unversehrt bis auf ihren dorsalen Rand, auf dem, von der periartikulären Knochenwucherung ausgehend, einige linsengroße knöcherne Erhabenheiten liegen. Nachdem der Knochen von den Weichteilen befreit ist, sieht man, daß die Exostosenbildung aus festem Knochengewebe besteht. Am proximalen Ende des Metakarpus befindet sich in ihr auf der medialen Hälfte der dorsalen Seite eine rinnenförmige Vertiefung von Bleistiftstärke; es ist die Ansatzstelle der Sehne vom Musculus extensor carpi radialis.

Die Aetiologie konnte wegen des geringen Materials — die Fälle von tuberkulösen Erkrankungen ausgenommen — und dem Fehlen jedes Vorberichtes nicht festgestellt werden. Nach theoretischen Erwägungen ist es möglich, daß der Krankheitszustand sich im Anschluß an eine Arthritis mit sekundärer Periarthritis oder als primäre Periarthritis entwickelt hat; unentschieden ist es aber, ob diese mächtige Knochenwucherung das Produkt einer aseptischen oder infektiösen Entzündung ist.

Aeußerlich bemerkt man um das proximale Ende des Metakarpus oder Metatarsus herum eine diffuse Verdickung von oft sehr erheblicher Größe, die manchmal bis zur Mitte des Knochens reicht

und sich allmählich in die Nachbarschaft verliert. Die Verdickung liegt besonders an der medialen, dorsalen und lateralen Seite. Die Haut war in allen mir zugänglichen Fällen leider entfernt. Soweit die Sehnen vorhanden waren, fand ich sie unverändert. Sie liegen in den Verdickungen tief eingebettet und waren manchmal sogar gänzlich von ihnen umschlossen. Das Periost über der Anschwellung und bisweilen auch am übrigen Teil des Knochens ist verdickt, von weißer Farbe oder entzündlich gerötet und aufgelockert. Auf dem Querschnitt durch die unterste mit dem Knochen verbundene Reihe der Karpal- resp. Tarsalknochen sieht man, daß ihr Gewebe und dasjenige der Wucherung, die das obere Ende des Knochens und den unteren Teil des proximalen Gelenkes schalenförmig umfaßt, gleichmäßig porös ist und ohne Grenze ineinander übergeht. Der Metakarpus und Metatarsus ist mit dem Hand- resp. Fußwurzelknochen oft so fest verbunden, daß es nur in einzelnen Fällen gelingt, die Knochen mit Gewalt voneinander zu trennen. Man sieht dann, daß der Knorpelüberzug nur noch an einzelnen Stellen vorhanden ist, dort aber auch schon blaurote Verfärbung, Auffaserung und Usuren verschiedener Größe aufweist. Das Knochengewebe zeigt an dem knorpelfreien Teile bald Defekte in Form von Höhlungen und Buchten bis zur Größe einer Erbse, bald bildet es Spangen und Säulen, die die beiden Knochen miteinander verbinden. Diese Verbindung kann sich derartig ausdehnen, daß sie, wie man auf Schnitten in der Längsrichtung der Knochen erkennen kann, zur totalen Verwachsung führt. Nachdem die Knochen zur genaueren Prüfung der Supraossa von den Weichteilen befreit sind, sieht man, daß sich die Exostosenbildungen ziemlich gleichmäßig auf die mediale, dorsale und laterale Seite verteilen, nach unten zu in manchen Fällen bis zur Mitte des Knochens reichen und sich dann scharf gegen die Nachbarschaft absetzen (Fig. 18). Die hintere Fläche des Knochens ist meist verschont; nur an der Anheftungsstelle des Interosseus befinden sich kleinere Exostosen, von denen die bedeutendsten etwa Erbsengröße erreichen. In der Knochenwucherung liegen bisweilen tiefe Rinnen, welche die Sehnen in sie hineingeschnitten haben. In manchen Fällen ist sie sogar von Kanälen durchzogen, die fast die Stärke eines kleinen Fingers erreichen und die Sehnen völlig umhüllen. Sie überbrückt auch einen Teil der dorsalen Gefäßrinne. Die ganze Neubildung besteht aus hartem Gewebe, das teils die dichte Beschaffenheit der Kompakta hat, teils aus netzförmig angeordneten Knochenbalken besteht.

Klinische Bemerkungen.

Da ich nicht Gelegenheit hatte, die mit Ueberbeinen behafteten Rinder lebend zu untersuchen, kann ich in klinischer Hinsicht nur die aus dem anatomischen Befund sich ergebenden diagnostischen und differentialdiagnostischen Merkmale hervorheben.

Im allgemeinen sind die Ueberbeine beim Rind im Vergleich zu denen des Pferdes schwerer zu diagnostizieren wegen der Stärke der Haut und wegen der bisweilen versteckten Lage unter dem Interosseus.

Die Ueberbeine auf tuberkulöser Grundlage können je nach ihrem Sitz bald Fesselgelenkschale, bald traumatische Ueberbeine und bald Supraossa infolge einer Erkrankung des proximalen Gelenkes vortäuschen. Ein charakteristisches äußerlich sichtbares Unterscheidungsmerkmal gibt es am lebenden Tiere dabei nicht. Nur das Vorhandensein der eiterig-käsigen Herde und ihre mikroskopische Untersuchung mit dem Nachweis von Tuberkelbazillen kann die Diagnose sichern.

Die traumatischen Ueberbeine werden im allgemeinen leicht zu diagnostizieren sein. Die partiellen knochenharten Anschwellungen, über denen bisweilen die Haut in Mitleidenschaft gezogen ist, das Vorhandensein von Fistelkanälen und eventuell der Sitz an der medialen Seite bei einer Gangart, die zu Streichverletzungen führen kann, geben genügend Anhaltspunkte für die Diagnose.

Die postmetakarpalen und -tarsalen Ueberbeine, die nach meinen Untersuchungen durch Phlegmone verursacht werden, unterscheiden sich von den Exostosen infolge von Phlegmone nur dadurch, daß der Hauptanteil der Exostosenbildung an den hinteren Rändern des Knochens liegt, während die Vorder- und Seitenflächen gar keine oder doch nur geringe Knochenneubildungen tragen.

Diejenigen Ueberbeine, die durch Entzündung des medialen Schenkels vom Interosseus entstanden sind, können von den vorigen dadurch entschieden werden, daß sie nur den medialen hinteren Rand betreffen und die Vorder- und Seitenflächen fast vollständig freilassen. Eine Mitbeteiligung der Haut und Unterhaut, die sich bei den Supraossa infolge von Phlegmone durch Schwellung, Durchsetzung von Eiterherden usw. kennzeichnet, ist dabei nicht vorhanden.

Die Schwierigkeit der Differentialdiagnose bei den postmetakarpalen und -tarsalen Ueberbeinen wird noch erhöht durch Fälle von atavistischer Polydaktylie. Ich habe bei meinen Untersuchungen drei derartige Fälle gesehen. Am medialen oder lateralen Rand des Metakarpus befand sich vom Karpus abwärtsziehend an der Seite des Interosseus ein leistenartiger Knochenstab von 0,3 cm Höhe, der eine Strecke weit mit dem Knochen fest verwachsen war, dann ein Stückchen durch bindegewebige Massen von ihm getrennt wurde. An seinem unteren Ende trug er eine kleine Gelenkfläche, an die gelenkig verbunden ein kurzes Knöchelchen sich ansetzte, dessen freies Ende ebenfalls eine Gelenkfläche besaß. Die ganze Knochenleiste war 15 cm lang. Sollte nun bei den

postmetakarpalen Ueberbeinen die Haut völlig intakt sein, so könnte die, wenn auch geringe Beweglichkeit der Knochenleiste, bei atavistischer Polydaktylie einen Anhaltspunkt geben.

Supraossa infolge von Phlegmone werden wegen der Ausbreitung des Prozesses und vor allem wegen der Mitbeteiligung der Haut nicht schwer diagnostizierbar sein. Die Veränderungen der Haut bilden ein besonders wichtiges Merkmal bei Ueberbeinen, die man sonst wegen ihrer versteckten Lage unter dem Interosseus durch Palpation überhaupt nicht nachweisen kann. Wenn die Knochenwucherungen infolge von Phlegmone nur um das distale Knochenende herumsitzen, können sie jedoch mit Exostosenbildungen bei Fesselgelenkschale verwechselt werden, besonders in Fällen, wo sie sich weit auf den Metakarpus und Metatarsus erstrecken.

Bei der Fesselgelenkschale mit ihren Folgeerscheinungen gibt die Anschwellung um das Gelenk herum, die pralle Füllung der Kapsel, die sehr häufige Brechung der Zehenachse und ferner die Behinderung in der Beweglichkeit, besonders bei ausgiebiger Streckung, infolge von Ausfüllung der über den Gelenkrollen befindlichen für die Aufnahme des Gelenkrandes des ersten Zehengliedes bestimmten Gruben mit knöchernen Massen wichtige Anhaltspunkte für die Diagnose.

Am Schlusse meiner Arbeit spreche ich meinem hochverehrten Lehrer, Herrn Prof. Dr. Kärnbach, der mit großem Interesse meine Arbeit verfolgt und mir mit seinem Rat stets zur Seite gestanden hat, für seine Unterstützung meinen verbindlichsten Dank aus.

Literatur.

1. Trachsel, Archiv für Tierheilkunde. 1831.
2. Rychner, Buiatrik. 1851.
3. Anker, Fußkrankheiten. 1854.
4. Schütz, Magazin. 1865.
5. Hertwig, Chirurgie. 1874.
6. Fricker, Chirurgisches Vademekum. 1874.
7. Stockfleth, Chirurgie. 1879.
8. Johne, Sächsischer Bericht. 1879.
9. Grimm, Sächsischer Veterinärbericht. 1879.
10. Heß, Schweizer Archiv. 1886.
11. Zschokke, Handbuch der tierärztlichen Chirurgie. 1900.
12. Struska, Anatomie. 1900.
13. Martin, Anatomie. 1903.
14. Zehl, Inaugural-Dissertation. 1903.

15. Heß, Klauenkrankheiten. 1904.
16. Oelkers, Inaugural-Dissertation. 1904.
17. Fröhner, Kompendium der speziellen Chirurgie. 1900.
18. Möller-Frick, Spezielle Chirurgie. 1908.
19. Ellenberger-Baum, Anatomie. 1908.
20. Ribbert, Allgemeine Pathologie. 1908.
21. Schmorl, Untersuchungsmethoden. 1909.

Erklärung der Abbildungen auf Tafel I—III.

Fig. 1—7. Tuberkulöse Ueberbeine am Metakarpus und Metatarsus.
„ 8—9. Traumatische Ueberbeine am linken Metakarpus.
„ 10. Traumatisches Ueberbein am rechten Metatarsus.
„ 11 u. 12. Postmetatarsale Ueberbeine.
„ 13. Exostosen am Metakarpus infolge Fesselgelenkschale.
„ 14. Metakarpus mit Exostosen infolge Fesselgelenkschale und mit durch Usur verkürzter medialer Gelenkrolle.
„ 15—17. Durch Phlegmone veranlaßte Exostosen am Metakarpus und Metatarsus.
„ 18. Exostosen am Metakarpus infolge chronischer deformierender Karpitis.

Lebenslauf.

Ich, Kurt, Georg, Arthur Linde, bin am 30. Juni 1886 zu Neu-Schönsee, Kreis Briesen, geboren, evangelischer Konfession. Von Ostern 1892 bis Ostern 1896 besuchte ich eine Privatschule zu Neu-Schönsee, darauf bis Oktober 1896 das Gymnasium zu Marienwerder und dann bis Herbst 1906 das Gymnasium zu Tilsit, wo ich am 12. September 1906 das Maturitätsexamen bestand. Ich bezog darauf die Königliche Tierärztliche Hochschule zu Berlin, wo ich am 27. April 1908 die naturwissenschaftliche Prüfung, am 6. Dezember 1910 die Fachprüfung bestand. Am 30. Dezember 1910 wurde mir die Approbation als Tierarzt erteilt. Anfangs November 1910 begann ich in der Poliklinik der Königlichen Tierärztlichen Hochschule zu Berlin (Vorstand: Professor Dr. Kärnbach) die vorliegende Dissertation, die ich Mitte Mai 1911 vollendete.

Linde, Supraossa am Metakarpus und Metatarsus des Rindes.

Fig. 1.

Fig. 2.

Fig. 3.

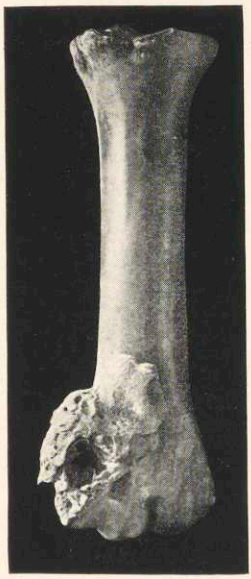

Fig. 4.

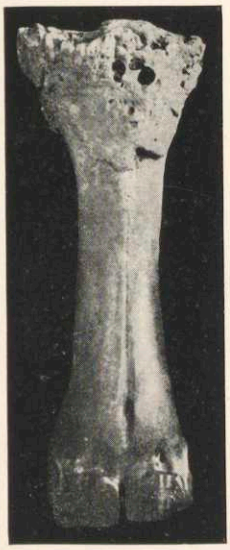

Fig. 5.

Fig. 6.

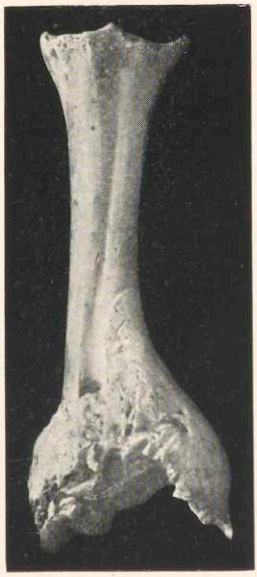

Linde, Supraossa am Metakarpus und Metatarsus des Rindes.

Fig. 7.

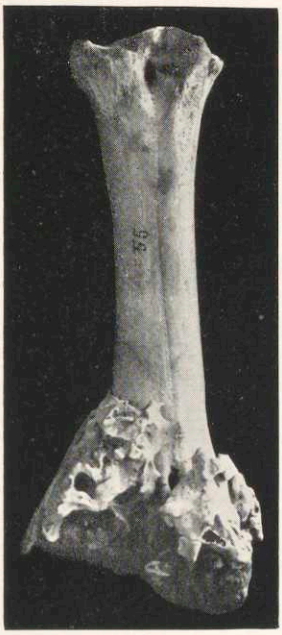

Fig. 8.

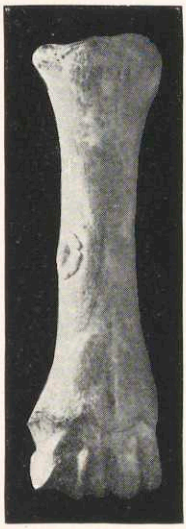

Fig. 9.

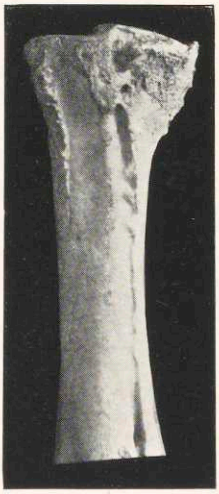

Fig. 10.

Fig. 11.

Fig. 12.

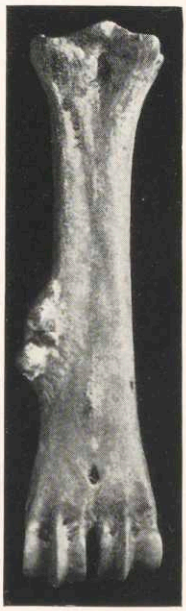

Linde, Supraossa am Metakarpus und Metatarsus des Rindes.

Fig. 13.

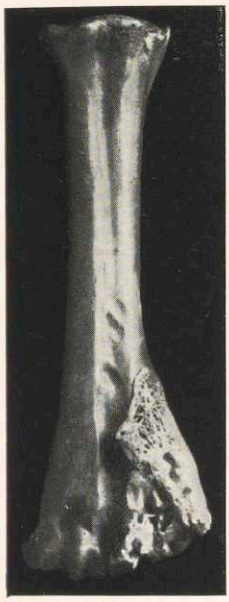

Fig. 14.

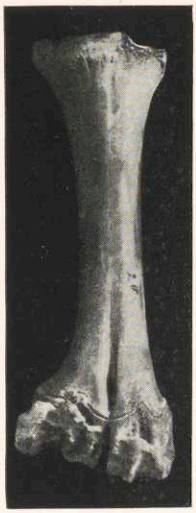

Fig. 15.



Fig. 16.

Fig. 17.

Fig. 18.