



# Rezidivierende Larynxpapillomatose

Annekatriin Coordes<sup>1</sup> · Daniel Grund<sup>2</sup> · Alexander Mainka<sup>3</sup> · Heidi Olze<sup>1</sup> · Leif Hanitsch<sup>4</sup> · Horst von Bernuth<sup>5</sup> · Steffen Dommerich<sup>1</sup>

<sup>1</sup> Klinik für Hals-, Nasen- und Ohrenheilkunde, Campus Virchow-Klinikum and Campus Charité Mitte, Charité – Universitätsmedizin Berlin, Corporate Member der Freien Universität Berlin and Humboldt-Universität zu Berlin, Berlin, Deutschland; <sup>2</sup> Medizinische Klinik mit Schwerpunkt Infektiologie und Pneumologie der Charité, Charité – Universitätsmedizin Berlin, Corporate Member der Freien Universität Berlin and Humboldt-Universität zu Berlin, Berlin, Deutschland; <sup>3</sup> Klinik für Audiologie und Phoniatrie, Charité – Universitätsmedizin Berlin, Corporate Member der Freien Universität Berlin and Humboldt-Universität zu Berlin, Berlin, Deutschland; <sup>4</sup> Institut für Medizinische Immunologie an der Charité Berlin, Charité – Universitätsmedizin Berlin, Corporate Member der Freien Universität Berlin and Humboldt-Universität zu Berlin, Berlin, Deutschland; <sup>5</sup> Klinik für Pädiatrie mit Schwerpunkt Pneumologie, Immunologie und Intensivmedizin, Charité – Universitätsmedizin Berlin, Corporate Member der Freien Universität Berlin and Humboldt-Universität zu Berlin, Berlin, Deutschland

## Zusammenfassung

Die rezidivierende Larynxpapillomatose (RLP) wird in 90 % der Fälle durch die humanen Papillomviren (HPV) 6 und 11 verursacht. Unklar ist, ob Rezidive durch Neuinfektion oder Ausbreitung infizierter Zellen entstehen. Symptomatische und z. T. kurative Therapie ist die laserchirurgische bzw. konventionelle mikrochirurgische Abtragung. Die Operation zielt auf die Linderung der Atemnot und Verbesserung der Stimme. Im Krankheitsverlauf werden Patienten, insbesondere Kinder, durch Stimmprobleme, wiederholte operative Abtragungen, pulmonale Manifestationen und psychologische Traumata beeinträchtigt. Die Impfung mit Gardasil 9 (Merck & Co., Rahway, NJ, USA) beugt Neuinfektionen mit HPV 6, 11, 16, 18, 31, 33, 45, 52 und 58 vor und induziert Impfantigen-spezifische Antikörper und CD4<sup>+</sup>-T-Helferzellen. Die RLP ist nach aktueller Studienlage durch eine prophylaktische Impfung vermeidbar. Die Behandlung ist mit dem allgemeinen Impfrisiko verbunden (EMA-Zulassung: Mädchen, Jungen ab 9 Jahren). Studien zeigen zudem, dass der Impfstoff *nach* Entfernung HPV-assoziiierter Neoplasien/Papillome Rezidiven vorbeugt. Die Erweiterung der Impfempfehlung für die Rezidivprophylaxe HPV-assoziiierter Erkrankungen und als prophylaktische Impfung bei Männern würde zusätzlich die Anwendbarkeit und Herdenimmunität fördern. Für seltene und therapieresistente Fälle mit laryngotrachealer Beteiligung ist die systemische Therapie mit Bevacizumab (Avastatin; Genentech, San Francisco, CA, USA), einem VEGF-Antikörper, eine vielversprechende adjuvante Therapiemöglichkeit.

## Schlüsselwörter

Rezidivierende Larynxpapillomatose · HPV · Gardasil · Impfung · Bevacizumab · Cidofovir

## Hintergrund

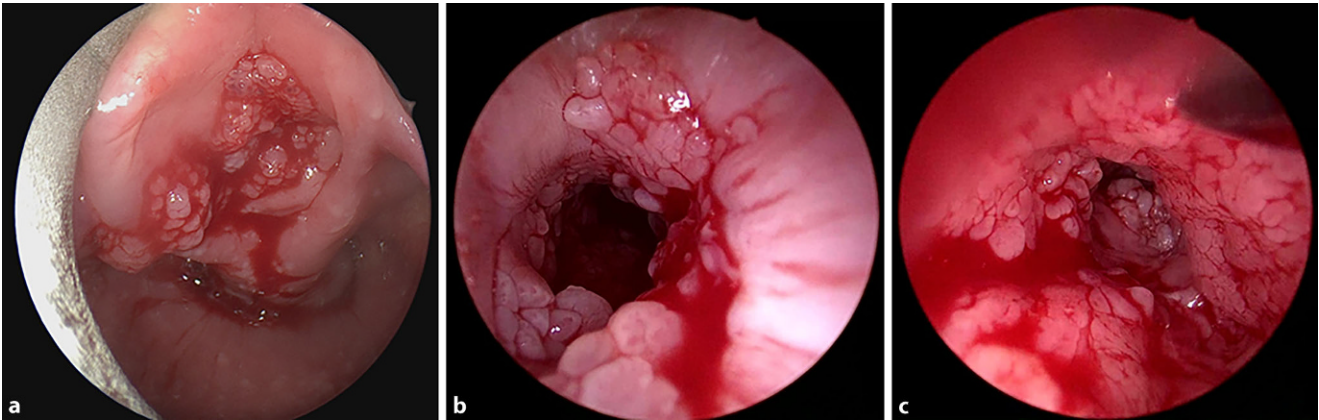
Die rezidivierende Larynxpapillomatose (RLP) tritt mit zwei Häufigkeitsgipfeln als juvenile und adulte Form auf. Sie wird in über 90 % durch humane Papillomviren (HPV) Typ 6 und 11, also Niedrigrisiko-HPV, hervorgerufen [1] und nur sehr selten durch die karzinogenen Typen HPV 16 und 18. Bei der juvenilen Form wird eine Infektion perinatal [2] bzw. in der Kindheit als Ursache angesehen, während bei der

adulten Form eine Übertragung durch sexuelle Kontakte als wahrscheinlich gilt.

Bei aggressiven Verlaufsformen werden die Patienten mit wenigen Wochen Abstand z. T. mit Luftnot/Erstickungsgefahr in der Klinik vorstellig. Umgehend erfolgt dann eine Notfalloperation zur Sicherung der Atemwege. In seltenen Fällen kann eine Tracheotomie erforderlich sein, die nach Möglichkeiten verhindert werden sollte, da sich nachfolgend die Papillome häufig in der Trachea und der Lunge ausbreiten.



QR-Code scannen & Beitrag online lesen



**Abb. 1** ▲ Befund eines 10-jährigen Mädchens mit juveniler rezidivierender laryngotrachealer Papillomatose (a Larynx, b, c Trachea)

Die wiederholten operativen Papillomabtragungen können zu bleibenden Stimm- und Atemstörungen durch Vernarbungen führen und so sekundär die Lebensqualität beeinträchtigen. Ebenso werden die Lebenserwartung und körperliche Entwicklung negativ beeinflusst. Weitere Beeinträchtigungen entstehen durch extralaryngeale Ausbreitungen im Bronchialsystem. Je früher die Erkrankung auftritt, umso aggressiver sind die Verläufe [3, 4].

Der Verlauf der RLP ist nicht vorherzusehen. Eine Prognose kann man den Eltern bzw. Patienten nur schwer nennen. Insbesondere bei der juvenilen Form erreichen die Patienten sehr selten die Remission und leiden unter der Erkrankung bis ins Erwachsenenalter (■ **Abb. 1**). In diesem Zusammenhang ist ebenfalls unklar, ob Rezidive als Folge einer Neuinfektion von Nachbarzellen oder durch Ausbreitung bereits infizierter Zellen entstehen [5].

Um einem Notfalleingriff vorzubeugen kann man regelmäßige Operationen in Vollnarkose planen. Im Kindesalter können die Symptome als Asthma oder Krupp-Husten fehlgedeutet werden. Auch Erwachsene sind in ihrer Lebensführung, im Berufs- und im Familienleben beeinträchtigt.

Die RLP zählt zu den Präkanzerosen des Larynxkarzinoms. Bei langjährigen Verläufen können vor allem bei HPV-11-positiven Läsionen maligne Entartungen auftreten [6, 7]. Chirurgische Eingriffe können nicht der malignen Transformation vorbeugen [8]. Kommt es zur Mitbeteiligung des Lungparenchyms, ist dies mit einer schlechten Prognose (z. B. Bronchialkarzinom) assoziiert [9–11].

Bei Patienten, die an einer HPV-assoziierten Erkrankung leiden, ist das Immunsystem nicht in der Lage, das Virus adäquat zu bekämpfen und die notwendigen Antikörper zu bilden. Patienten, die unter einem Immundefizit (z. B. HIV) leiden, erkranken häufiger an einer HPV-assoziierten Erkrankung als immunkompetente Patienten [12]. Bei der RLP ist ätiologisch bisher unklar, warum nur wenige Kinder eine RLP nach Exposition mit diesem relativ häufigen Virus entwickeln. Vermutlich weisen diese Kinder eine selektive Anfälligkeit für diese Erkrankung durch einen angeborenen Immundefekt auf (Inborn Error of Immunity). Ursächlich wurde bereits eine Mutation mit Gain of Function (GOF) in *NLRP1* beschrieben [13]. Eine homozygote *NLRP1*-Mutation führt zu einer erhöhten Inflammasom-Aktivität und wurde Geschwistern mit der klinischen Diagnose einer rezidivierenden Papillomatose ohne Nachweis einer HPV-Infektion identifiziert. Andere Untersuchungen konnten diese Mutation nicht identifizieren [14] und fanden dafür eine erhöhte Expression von IL-8 und VEGF [14–17]. In Anbetracht der erhöhten VEGF-Expression ist wahrscheinlich, dass bestimmte Patienten mit RRP-Läsionen von einer Behandlung mit Bevacizumab profitieren.

Die aktuelle Standardbehandlung basiert auf der mikrolaryngoskopischen chirurgischen Abtragung, welche entweder konventionell mit abtragenden Instrumenten oder laserchirurgisch mit einem CO<sub>2</sub>-Laser erfolgen kann. Als Alternative kann eine ambulante Laser-Operation mit einem photoangiolytischen Laser (KTP-Laser

oder Blue Laser) in oberflächlicher Sprühtäubung erfolgen. Die operativen Therapien zielen derzeit auf eine Linderung der Atemnot und Verbesserung der Stimme in Sinne einer symptomatischen Therapie. Ob durch diese Therapie auch eine Heilung zu erwarten ist, kann nicht vorhergesagt werden.

### Prävention

Kinder mit RLP haben häufig keine Serumantikörper gegen die beteiligten HPV-Typen 6 und/oder 11 [10]. Ein signifikant höherer HPV-11-Antikörper-Titer wurde bei Kindern gemessen, die mindestens ein Jahr rezidivfrei waren im Vergleich zu Kindern mit aktiver Erkrankung [18]. Denkbar ist, dass neutralisierende Antikörper auf den Epitheloberflächen einen hemmenden Effekt auf die Proliferation, Ausbreitung oder Neubildung von HPV-Läsionen haben.

Auch die Impfung führt zur Bildung neutralisierender Antikörper. Daher ist nach aktueller Studienlage die Low-Risk-HPV-6/11-Infektion – als Ursache der RLP – durch eine prophylaktische Impfung vermeidbar. Seit 2006 ist der polyvalente Impfstoff Gardasil (Fa. Merck) verfügbar, der auf dem Hauptkapsidprotein L1 der vier HPV-Typen 6, 11, 16 und 18 basiert. Ein weiterer Impfstoff ist Cervarix (Fa. Glaxo-SmithKline), der 2007 in Deutschland zugelassen wurde und auf den L1-Protein der Subtypen HPV 16 und 18 basiert. Der neunfache polyvalente Impfstoff (Gardasil 9) umfasst inzwischen zusätzlich auch die Subtypen HPV 31, 33, 45, 52 und 58. Durch die Impfung werden virusneutrali-

sierende Antikörper gegen das Viruskapsid L1 stimuliert. Der Impfstoff induziert bei gesunden Probanden hohe Impfantigen-spezifische Antikörper sowie Impfantigen-spezifische CD4+-T-Helferzellen [19, 20] und verhindert Neuinfektionen [21].

In Deutschland wird die Impfung vom Robert Koch-Institut für Jungen und Mädchen zwischen 9 und 14 Jahren mit zwei Dosen im Abstand von mindestens 5 Monaten empfohlen. Bei kürzerem Abstand oder einem Alter ab 15 Jahren werden drei Dosen empfohlen (0-1-6 Monate für Cervarix und 0-2-6 Monate für Gardasil). Die Impfquote liegt in Deutschland bei 31,3% [22]. Im Vergleich dazu liegt die Impfquote in Australien bei 80% [23].

In Australien konnte so bereits eine rückläufige Inzidenz der RLP belegt werden [24]. Demnach sank die Häufigkeit von 0,16 auf 0,02 pro 100.000 Kinder, sodass dort nur 15 neue Fälle innerhalb eines Jahres gemeldet wurden. Sinkende Inzidenzen wurden auch in Kanada und den USA beschrieben. Allerdings beträgt auch in den USA die Prävalenz der Immunisierung im Alter von 11 bis 17 Jahren (im Jahr 2018) lediglich 68% (für eine Dosis); nur 51% der Kinder haben die Impfung tatsächlich abgeschlossen [25]. Eine Fokussierung auf der HPV-Impfung als Anti-Krebs-Impfstoff in sozialen Medien könnte ein effektiver Weg für eine höhere Impfquote sein [26, 27].

In der Gynäkologie hat sich, basierend auf der bekannten Assoziation des Zervixkarzinoms mit HPV-Infektionen (insbesondere HPV 16 und 18), ein erfolgreicher Präventionsansatz zur Reduktion der Zervixkarzinominzidenz ergeben. Die prophylaktische Impfung beugt laut der aktuellen Studienlage einer Infektion mit HPV-Typen des Impfstoffs und Entwicklung von genitalen Dysplasien für mindestens 9,4 Jahre vor [28].

Im HNO-Bereich wird die zunehmende Inzidenz der Oropharynxkarzinome durch die Pathogenese mit HPV 16 erklärt [29]. Bei einem Auftreten im Alter von 55–65 Jahren wird der Effekt der Impfung sich erst in den zukünftigen Jahren zeigen und ist durch die geringe Impfquote in Deutschland auch nur abgeschwächt zu erwarten.

## Impfung als Therapie

Neben der Prävention kann die HPV-Impfung eine gewisse Rolle bei der Behandlung von RLP spielen. Die Boosterung mit dem HPV-Impfstoff soll bei Patienten mit RLP, die bereits mit HPV infiziert sind, zu einer Verbesserung der Immunität und der klinischen Symptomatik führen und somit auch eine therapeutische Wirkung bei dieser Erkrankung aufweisen [30, 31]. Die Induktion einer effektiven Immunität durch HPV-Impfung kann zu einer Eindämmung, Verlangsamung des Wiederauftretens oder möglicherweise zu einer Ausheilung führen. Naturgemäß wurden Impfungen bei jungen Patienten nur in weit fortgeschrittenen Stadien mit hochdramatischen klinischen Verläufen (für Kind, Eltern und Ärzte) durchgeführt. In den letzten Jahren wurden mehrere Fallserien veröffentlicht, bei denen der Impfstoff Gardasil ergänzend zur chirurgischen Papillomentfernung verwendet wurde und das Intervall zwischen den chirurgischen Abtragungen reduziert hat [31–35]. Auch bei hochgradigen intraepithelialen Neoplasien des Analkanals und der Zervix, die operativ versorgt wurden, konnte er Rezidiven vorbeugen [36–38]. Auf vorbestehende genitale Läsionen hatte der Impfstoff allerdings keinen Einfluss [39]. Eine Metaanalyse von Rosenfield et al. [40], basierend auf 12 Publikationen (63 Patienten mit RLP), zeigte eine signifikante Abnahme der Operationen nach HPV-Impfung. Das mittlere interoperative Intervall verlängerte sich von 7 Monaten auf 34 Monate nach der Impfung. Dies führt neben einer deutlich erhöhten Lebensqualität auch zur Senkung der Behandlungskosten.

In mehreren großen randomisierten Studien von erwachsenen Patienten mit chronischer HPV-Infektion und HPV-Nachweis im Sputum konnte eine Serokonversion nach HPV-Immunisierung nachgewiesen werden [41–43]. Aktuell wird eine prospektive Studie in den USA zum Thema Prävention HPV-bedingter Folgeerkrankungen durch die Immunisierung durchgeführt (NIH Clinical Trials, V501-031). Zukünftig kann es zu Veränderungen der Impfempfehlungen durch die Ständige Impfkommission in Deutschland kommen. Durch ein verändertes Impfgemeinschaft, das

auch die Erwachsenen einschließt, könnte eine Herdenimmunität aufgebaut werden.

Bei RLP-Patienten kann die HPV-Impfung trotz persistierender Infektion in 50% zur Serokonversion führen. Der genaue Mechanismus für eine therapeutische Wirkung des HPV-Impfstoffs als Therapeutikum ist unbekannt. Natürliche Infektionen führen bei RLP-Patienten zu einer schwachen T-Zell-Immunität. Erst durch die Impfung entsteht eine vollständige Immunantwort [19, 20].

E6- und E7-Proteine, die HPV-Onkoproteine, werden früh im Replikationszyklus in der HPV-infizierten Zelle produziert und spielen eine wesentliche Rolle bei der Transformation durch HPV [44, 45]. Sie wurden bei HPV-bedingten Oropharynxkarzinomen nachgewiesen [12, 46]. Diese beiden Onkoproteine E6 und E7 weisen eine hohe Expression bei HPV-bedingten Tumoren und assoziierten Erkrankungen auf, was zu einem interessanten Ziel als therapeutisches Target macht [47]. Bei Personen mit HPV-assoziierten Erkrankungen ist das Immunsystem möglicherweise nicht in der Lage, eine angemessene Abwehr gegen E6- und E7-Proteine aufzubauen. Nach der Impfung mit dem L1-Kapsidprotein zeigten RLP-Patienten auch verstärkte HPV-6-E6/E7-Antworten [48]. Die auf diese Weise induzierte E6/E7-spezifischen TH1-T-Zellen haben möglicherweise eine therapeutisch ähnliche Wirkung und können somit das Wachstum rezidivierender Papillome verhindern. Damit könnte pathophysiologisch bei RLP-Patienten eine Dysfunktion oder Dysregulation von CD4+-T-Zellen zugrunde liegen, die die Viruseliminierung und das immunologische Gedächtnis beeinträchtigen.

Neben dem derzeit erhältlichen Impfstoff Gardasil 9 gibt es bedeutende Durchbrüche bei HPV-DNA-Impfstoffen. Gardasil 9 zielt auf das L1-Protein des viralen Kapsids, um neutralisierende Antikörper zu erzeugen, während die DNA-Impfstoffe auf die Onkoproteine E6 und E7 abzielen [49]. Dadurch könnte eine robustere immunologische Antwort der T-Zellen bei der Behandlung von HPV-bedingten Krankheiten erzeugt werden. Der neuartige Impfstoff INO-3016 hat in vitro und in vivo eine immunologische Reaktion gezeigt und die Häufigkeit operativer Eingriffe signifikant verringert [47, 50]. Derzeit laufen Studien

für HPV-DNA-Impfstoffe (z.B. die Studie der Fa. INOVIO, INO-3107, NCT04398433).

Langfristig könnten immunologische Erkenntnisse bei ausbleibender klinischer Besserung über die Häufigkeit von „Impfversagern“ gewonnen werden. Diese Impfversager könnten möglicherweise genetische Ursachen haben und durch eine HLA-Typisierung erfasst werden. Für folgende Immunisierungen könnte das bereits prognostische Relevanz haben. Bekannt ist dies bereits für die Assoziation mit der NLRP1-GOF-Mutation, die zu einem autosomal-rezessiv vererbten Syndrom führt [13].

### Fortschritt in der medikamentösen Therapie

Bei geringem Therapieansprechen auf die chirurgische Abtragung der Papillome wurden in der Vergangenheit unterschiedliche Strategien zur Reduktion der Rezidivrate verfolgt: Immunstimulation mit Interferon- $\alpha$  [7] und photodynamische Therapien [51] zeigten keinen signifikanten Erfolg. Die lokale Applikation des antiviralen Nukleosidanalogs Cidofovir [52, 53] ist bis heute umstritten. Einerseits wurde wiederholt über gute Behandlungserfolge berichtet, nicht nur in der HNO-Heilkunde, sondern auch in der Gynäkologie. Andererseits besteht keine Zulassung, und Cidofovir kann potenziell erhebliche Risiken hervorrufen, insbesondere hinsichtlich der Nierenfunktion und der potenziellen Mutagenität der Substanz. In besonderen Situationen kann im Einzelfall entschieden werden.

In der kürzeren Vergangenheit wurde die adjuvante medizinische Behandlung für Patienten mit schwerer RLP deutlich ausgeweitet, auch wenn Bevacizumab keine Zulassung für die Indikation Kehlkopf-papillomatose hat. Die aus der Onkologie bekannte gezielte Biologika-Therapie mit monoklonalen Antikörpern beeinflusst pathologische Signalwege durch Immunmodulation, Checkpointhemmung und VEGF-Hemmung in Ergänzungen zur chirurgischen Behandlung. Die Therapie basiert auf der Beobachtung, dass VEGF in Papillomen erhöht exprimiert wird [14–17]. Bevacizumab (Avastin, Genentech) nutzt den Signalweg des vaskulären endothelialen Wachstumsfaktors (VEGF). Eine star-

ke Expression von VEGF bei RLP-Patienten besteht im Papillomepithel und den darunterliegenden Endothelzellen. Bevacizumab ist ein monoklonaler Antikörper, der an VEGF bindet und die Wechselwirkung mit seinem Rezeptor hemmt. Mehrere Studien haben die intraläsionale Injektion ausgewertet. Die Injektion führte zu einem verlängerten Intervall zwischen chirurgischen Behandlungen [54, 55], verminderter Krankheitsschwere und einer Verbesserung der stimmbezogenen Lebensqualität [55]. Als Komplikation wurde ein Granuloma pyogenicum beobachtet [56].

Die intravenöse Gabe von Bevacizumab hat sich als eine vielversprechende adjuvante medizinische Behandlung für Patienten mit fortgeschrittener trachealer und pulmonaler RLP gezeigt (mindestens >2 Eingriffe pro Jahr). In diesen Fällen führte die Behandlung zu einer signifikanten Regression bis zu einem vollständigen Verschwinden der Läsionen in Trachea und Larynx. Die Patienten wurden mit einer Dosierung von 5–10 mg/kg in 1,5 h alle 2 bis 4 Wochen behandelt. Die Intervalle wurden konsekutiv auf 2 bis 3 Monate verlängert und mit endoskopischen Kontrollen zur Bewertung der Läsionen verbunden. Regelmäßige Laborkontrollen sollten Nierenfunktion und Elektrolyte beinhalten sowie ein Echokardiogramm und Blutdruckkontrollen [57–60].

Eine internationale Konsenserklärung zur systemischen Therapie mit Bevacizumab von Sidell et al. [61] bietet derzeit eine vorläufige Leitlinien für diese Off-Label-Anwendung. Der Arzt muss in jedem Fall den Off-Label-Use mit dem Patienten besprechen und dokumentieren. Als weiterhin wichtig hervorzuheben ist, dass die intravenöse Bevacizumab-Erhaltungstherapie keinen klaren Endpunkt hat.

Eine weitere zielgerichtete Therapie ist der monoklonale Antikörper, der auf den Signalweg 1 des programmierten Zelltods (PD-1) abzielt [62]. Dieser Signalweg hat klinische Aktivität bei HPV-assoziierten Kopf-Hals-Karzinomen gezeigt. PD-L1-Antikörper werden hier erfolgreich zur Behandlung eingesetzt. In einer Phase-II-Studie im Jahr 2019 wurden 12 erwachsene RLP-Patienten mit dem monoklonalen Anti-PD-L1-Antikörper Avelumab (z. B. Bavencio) behandelt. Alle RLP-Patienten mit Beteiligung des Larynx zeigten ein

partielles Ansprechen, während Patienten mit pulmonaler Beteiligung keine Reaktion auf ihre Lungenläsionen aufwiesen [63].

### Fazit für die Praxis

- Die RLP wird in 90% durch HPV 6 und 11 verursacht.
- Die Impfung mit Gardasil 9 beugt Neuinfektionen mit HPV 6, 11, 16, 18, 31, 33, 45, 52 und 58 vor (STIKO-Empfehlung).
- Die Impfung mit Gardasil 9 nach Entfernung HPV-assoziiierter Neoplasien/Papillome kann Rezidiven vorbeugen (bisher Off-Label-Use).
- Für seltene/therapieresistente Fälle mit laryngotrachealer Beteiligung bietet Bevacizumab eine Möglichkeit für eine medikamentöse adjuvante Therapie.
- PD-L1-Antikörper kommen als Alternative vorläufig nur im Rahmen von Studien in Betracht.

### Korrespondenzadresse



#### PD Dr. Annekatriin Coordes

Klinik für Hals-, Nasen- und Ohrenheilkunde, Campus Virchow-Klinikum and Campus Charité Mitte, Charité – Universitätsmedizin Berlin, Corporate Member der Freien Universität Berlin and Humboldt-Universität zu Berlin, Augustenburger Platz 1, 13353 Berlin, Deutschland  
annekatrin.coordes@charite.de

**Funding.** Open Access funding enabled and organized by Projekt DEAL.

### Einhaltung ethischer Richtlinien

**Interessenkonflikt.** A. Coordes, D. Grund, A. Mainka, H. Olze, L. Hanitsch, H.v. Bernuth und S. Dommerich geben an, dass kein Interessenkonflikt besteht.

Für diesen Beitrag wurden von den Autor/-innen keine Studien an Menschen oder Tieren durchgeführt. Für die aufgeführten Studien gelten die jeweils dort angegebenen ethischen Richtlinien.

**Open Access.** Dieser Artikel wird unter der Creative Commons Namensnennung 4.0 International Lizenz veröffentlicht, welche die Nutzung, Vervielfältigung, Bearbeitung, Verbreitung und Wiedergabe in jeglichem Medium und Format erlaubt, sofern Sie den/die ursprünglichen Autor(en) und die Quelle ordnungsgemäß nennen, einen Link zur Creative Commons Lizenz beifügen und angeben, ob Änderungen vorgenommen wurden.

Die in diesem Artikel enthaltenen Bilder und sonstiges Drittmaterial unterliegen ebenfalls der genannten Creative Commons Lizenz, sofern sich aus der Abbildungslegende nichts anderes ergibt. Sofern das betreffende Material nicht unter der genannten Creative Commons Lizenz steht und die betreffende Handlung nicht nach gesetzlichen Vorschriften erlaubt ist, ist für die oben aufgeführten Weiterverwendungen des Materials die Einwilligung des jeweiligen Rechteinhabers einzuholen.

Weitere Details zur Lizenz entnehmen Sie bitte der Lizenzinformation auf <http://creativecommons.org/licenses/by/4.0/deed.de>.

## Literatur

1. Terry RM et al (1987) Demonstration of human papillomavirus types 6 and 11 in juvenile laryngeal papillomatosis by in-situ DNA hybridization. *J Pathol* 153(3):245–248
2. Alberico S et al (1996) Maternal-fetal transmission of human papillomavirus. *Minerva Ginecol* 48(5):199–204
3. Ruparelia S et al (2003) Predictors of remission in juvenile-onset recurrent respiratory papillomatosis. *Arch Otolaryngol Head Neck Surg* 129(12):1275–1278
4. Reeves WC et al (2003) National registry for juvenile-onset recurrent respiratory papillomatosis. *Arch Otolaryngol Head Neck Surg* 129(9):976–982
5. Pawlita M, Gissmann L (2009) Recurrent respiratory papillomatosis: indication for HPV vaccination? *Dtsch Med Wochenschr* 134(2):S100–2
6. Kimberlin DW (2004) Current status of antiviral therapy for juvenile-onset recurrent respiratory papillomatosis. *Antiviral Res* 63(3):141–151
7. Gerein V et al (2005) Incidence, age at onset, and potential reasons of malignant transformation in recurrent respiratory papillomatosis patients: 20 years experience. *Otolaryngol Head Neck Surg* 132(3):392–394
8. Stamatakis S et al (2007) Juvenile recurrent respiratory papillomatosis: still a mystery disease with difficult management. *Head Neck* 29(2):155–162
9. Andratschke M, Betz C, Leunig A (2008) Laryngeal papillomatosis: etiology, diagnostics and therapy. *HNO* 56(12):1190–1196
10. Maloney EM et al (2006) Longitudinal measures of human papillomavirus 6 and 11 viral loads and antibody response in children with recurrent respiratory papillomatosis. *Arch Otolaryngol Head Neck Surg* 132(7):711–715
11. Boltezar IH et al (2011) Adjuvant therapy for laryngeal papillomatosis. *Acta Dermatovenerol Alp Pannonica Adriat* 20(3):175–180
12. Albers AE et al (2010) Prophylactic and therapeutic vaccines against human papilloma virus. *HNO* 58(8):778–790
13. Drutman SB et al (2019) Homozygous NLRP1 gain-of-function mutation in siblings with a syndromic form of recurrent respiratory papillomatosis. *Proc Natl Acad Sci USA* 116(38):19055–19063
14. Sievers C et al (2021) Comprehensive multiomic characterization of human papillomavirus-driven recurrent respiratory papillomatosis reveals distinct molecular subtypes. *Commun Biol* 4(1):1416
15. Rodman R et al (2014) Genetic dysregulation in recurrent respiratory papillomatosis. *Laryngoscope* 124(8):E320–5
16. Rahbar R et al (2005) Role of vascular endothelial growth factor—a in recurrent respiratory papillomatosis. *Ann Otol Rhinol Laryngol* 114(4):289–295
17. DeVoti JA et al (2008) Immune dysregulation and tumor-associated gene changes in recurrent respiratory papillomatosis: a paired microarray analysis. *Mol Med* 14(9):608–617
18. Chen BB et al (2003) The detection and significance of human papilloma virus 11b virus like particles and its serum antibody in juvenile larynx papilloma. *Zhonghua Er Bi Yan Hou Ke Za Zhi* 38(6):417–420
19. Pachter SK (2011) Direkter longitudinaler Vergleich von T-Helfer-Zell Antworten auf prophylaktische HPV-Impfstoffe über einen Zeitraum von 12 Monaten. Klinik für Gynäkologie mit Schwerpunkt gynäkologischer Onkologie. Charité-Universitätsmedizin Berlin, Berlin
20. Ramseger A (2009) Messung zellulärer Immunantworten im Rahmen der prophylaktischen Impfung gegen Humane Papillomviren. Klinik für Gynäkologie mit Schwerpunkt gynäkologischer Onkologie. Charité – Universitätsmedizin Berlin, Berlin
21. Villa LL et al (2006) Immunologic responses following administration of a vaccine targeting human papillomavirus types 6, 11, 16, and 18. *Vaccine* 24(27):5571–5583
22. Robert Koch-Institut (2018) Aktuelles aus der KV-Impfsurveillance – Impfquoten ausgewählter Schutzimpfungen in Deutschland. *Epidemiol Bull* 01:8–9. [https://www.rki.de/DE/Content/Infekt/EpidBull/Archiv/2018/Ausgaben/01\\_18.pdf?\\_\\_blob=publicationFile](https://www.rki.de/DE/Content/Infekt/EpidBull/Archiv/2018/Ausgaben/01_18.pdf?__blob=publicationFile)
23. Novakovic D et al (2018) A prospective study of the incidence of juvenile-onset recurrent respiratory papillomatosis after implementation of a national HPV vaccination program. *J Infect Dis* 217(2):208–212
24. Nunez CA et al (2018) Australian paediatric surveillance unit annual report 2018. *Commun Dis Intell*. <https://doi.org/10.33321/cdi.2020.44.60>
25. Walker TY et al (2019) National, regional, state, and selected local area vaccination coverage among adolescents aged 13–17 years—United States, 2018. *Mmwr Morb Mortal Wkly Rep* 68(33):718–723
26. Massey PM et al (2020) Dimensions of misinformation about the HPV vaccine on Instagram: content and network analysis of social media characteristics. *J Med Internet Res* 22(12):e21451
27. Chen T, Dredze M (2018) Vaccine images on twitter: analysis of what images are shared. *J Med Internet Res* 20(4):e130
28. Villa LL et al (2006) High sustained efficacy of a prophylactic quadrivalent human papillomavirus types 6/11/16/18 L1 virus-like particle vaccine through 5 years of follow-up. *Br J Cancer* 95(11):1459–1466
29. Mehanna H et al (2010) Oropharyngeal carcinoma related to human papillomavirus. *BMJ* 340:c1439
30. Mudry P et al (2011) Recurrent laryngeal papillomatosis: successful treatment with human papillomavirus vaccination. *Arch Dis Child* 96(5):476–477
31. Forster G et al (2008) Juvenile laryngeal papillomatosis—immunisation with the polyvalent vaccine gardasil. *Laryngorhinologie* 87(11):796–799
32. Baumanis MM, Elmaraghy CA (2016) Intersurgical interval increased with use of quadrivalent human papillomavirus vaccine (Gardasil) in a pediatric patient with recurrent respiratory papillomatosis: a case report. *Int J Pediatr Otorhinolaryngol* 91:166–169
33. Fancello V et al (2015) HPV type 6 and 18 coinfection in a case of adult-onset laryngeal papillomatosis: immunization with Gardasil. *Case Rep Otolaryngol* 2015:916023
34. Meszner Z et al (2015) Recurrent laryngeal papillomatosis with oesophageal involvement in a 2 year old boy: successful treatment with the quadrivalent human papillomatosis vaccine. *Int J Pediatr Otorhinolaryngol* 79(2):262–266
35. Sullivan C, Curtis S, Mouzakes J (2017) Therapeutic use of the HPV vaccine in recurrent respiratory papillomatosis: a case report. *Int J Pediatr Otorhinolaryngol* 93:103–106
36. Joura EA et al (2007) Efficacy of a quadrivalent prophylactic human papillomavirus (types 6, 11, 16, and 18) L1 virus-like-particle vaccine against high-grade vulvar and vaginal lesions: a combined analysis of three randomised clinical trials. *Lancet* 369(9574):1693–1702
37. Kang WD, Choi HS, Kim SM (2013) Is vaccination with quadrivalent HPV vaccine after loop electrosurgical excision procedure effective in preventing recurrence in patients with high-grade cervical intraepithelial neoplasia (CIN2-3)? *Gynecol Oncol* 130(2):264–268
38. Swedish KA, Factor SH, Goldstone SE (2012) Prevention of recurrent high-grade anal neoplasia with quadrivalent human papillomavirus vaccination of men who have sex with men: a nonconcurrent cohort study. *Clin Infect Dis* 54(7):891–898
39. Garland SM et al (2007) Quadrivalent vaccine against human papillomavirus to prevent anogenital diseases. *N Engl J Med* 356(19):1928–1943
40. Rosenberg T et al (2019) Therapeutic use of the human papillomavirus vaccine on recurrent respiratory papillomatosis: a systematic review and meta-analysis. *J Infect Dis* 219(7):1016–1025
41. Chaturvedi AK et al (2019) Prevalence of oral HPV infection in unvaccinated men and women in the United States, 2009–2016. *JAMA* 322(10):977–979
42. Handisurya A et al (2016) Human papillomavirus vaccination induces neutralising antibodies in oral mucosal fluids. *Br J Cancer* 114(4):409–416
43. Kahn JA et al (2015) Behavioral, immunologic, and virologic correlates of oral human papillomavirus infection in HIV-infected youth. *Sex Transm Dis* 42(5):246–252
44. Impfprävention HPV-assoziierter Neoplasien. S3 Leitlinie der Paul-Ehrlich-Gesellschaft für Chemotherapie (AG HPV-Management-Forum). [http://www.awmf.org/uploads/tx\\_szleitlinien/082-002\\_S3\\_Impfpraevention\\_HPV-assoziierter\\_Neoplasien\\_06-2008\\_06-2013.pdf](http://www.awmf.org/uploads/tx_szleitlinien/082-002_S3_Impfpraevention_HPV-assoziierter_Neoplasien_06-2008_06-2013.pdf). Zugegriffen: 06.12.2022
45. Stern PL et al (2012) Therapy of human papillomavirus-related disease. *Vaccine* 30(5):F71–82
46. D'Souza G et al (2007) Case-control study of human papillomavirus and oropharyngeal cancer. *N Engl J Med* 356(19):1944–1956
47. Higgins LM et al (2016) Adolescents' intention and self-efficacy to follow Pap testing recommendations after receiving the HPV vaccine. *Hum Vaccin Immunother* 12(6):1498–1503
48. Kaufmann AM (2022) Persönliche Mitteilung

49. Aggarwal C et al (2020) Immune therapy targeting E6/E7 oncogenes of human papillomavirus type 6 (HPV-6) reduces or eliminates the need for surgical intervention in the treatment of HPV-6 associated recurrent respiratory papillomatosis. *Vaccines (Basel)* 8(1):56
50. Morrow MP et al (2016) Augmentation of cellular and humoral immune responses to HPV16 and HPV18 E6 and E7 antigens by VGX-3100. *Mol Ther Oncolytics* 3:16025
51. Shikowitz MJ et al (2005) Clinical trial of photodynamic therapy with meso-tetra (hydroxyphenyl) chlorin for respiratory papillomatosis. *Arch Otolaryngol Head Neck Surg* 131(2):99–105
52. Wierzbicka M et al (2011) Effectiveness of cidofovir intralesional treatment in recurrent respiratory papillomatosis. *Eur Arch Otorhinolaryngol* 268(9):1305–1311
53. Cavel O et al (2012) Minimizing surgical management through the use of adjuvant medical therapies. *Laryngoscope* 122(4):599–100
54. Zeitels SM et al (2011) Local injection of bevacizumab (avastin) and angiolytic KTP laser treatment of recurrent respiratory papillomatosis of the vocal folds: a prospective study. *Ann Otol Rhinol Laryngol* 120(10):627–634
55. Maturo S, Hartnick CJ (2010) Use of 532-nm pulsed potassium titanyl phosphate laser and adjuvant intralesional bevacizumab for aggressive respiratory papillomatosis in children: initial experience. *Arch Otolaryngol Head Neck Surg* 136(6):561–565
56. Zelenik K et al (2021) Local bevacizumab treatment of juvenile-onset respiratory papillomatosis might induce multiple tracheal pyogenic granulomas. *Laryngoscope* 131(2):E518–E520
57. Best SR, Mohr M, Zur KB (2017) Systemic bevacizumab for recurrent respiratory papillomatosis: a national survey. *Laryngoscope* 127(10):2225–2229
58. Zur KB, Fox E (2017) Bevacizumab chemotherapy for management of pulmonary and laryngotracheal papillomatosis in a child. *Laryngoscope* 127(7):1538–1542
59. Ryan MA et al (2021) Systemic bevacizumab (avastin) for juvenile-onset recurrent respiratory papillomatosis: a systematic review. *Laryngoscope* 131(5):1138–1146
60. Tkaczuk A et al (2021) Parenteral bevacizumab for the treatment of severe respiratory papillomatosis in an adult population. *Laryngoscope* 131(3):E921–E928
61. Sidell DR et al (2021) Systemic bevacizumab for treatment of respiratory papillomatosis: international consensus statement. *Laryngoscope* 131(6):E1941–E1949
62. Ferris RL et al (2016) Nivolumab for recurrent squamous-cell carcinoma of the head and neck. *N Engl J Med* 375(19):1856–1867
63. Allen CT et al (2019) Safety and clinical activity of PD-L1 blockade in patients with aggressive recurrent respiratory papillomatosis. *J Immunother Cancer* 7(1):119

## Recurrent laryngeal papillomatosis

Human papillomaviruses (HPV) 6 and 11 cause 90% of recurrent laryngeal papillomatosis (RLP). It is unclear whether recurrences are caused by new infections or the spread of infected cells. Symptomatic and sometimes curative treatment is laser surgery or conventional microsurgical removal. RLP surgery aims to relieve shortness of breath and improve the voice. Patients (especially children) are affected by voice problems, repetitive surgeries, pulmonary manifestations, and psychological trauma. Vaccination with Gardasil 9 (Merck & Co., Rahway, NJ, USA) prevents new infections with HPV 6, 11, 16, 18, 31, 33, 45, 52, and 58 and induces vaccine antigen-specific antibodies and CD4+ T helper cells. According to current studies, RLP can be avoided with prophylactic vaccination. The treatment is associated with a general vaccination risk (European Medicines Agency approval: girls and boys from 9 years). Studies also show that the vaccine *after* removal of HPV-associated neoplasia/papilloma prevents recurrences. Extension of the vaccination recommendation to prevent recurrences of HPV-associated diseases in men may promote applicability and herd immunity. For rare and treatment-refractory cases with laryngotracheal involvement, systemic therapy with bevacizumab (e.g. Avastin; Genentech, San Francisco, CA, USA), a VEGF antibody, is a promising adjuvant treatment option.

### Keywords

Recurrent laryngeal papillomatosis · Human papillomavirus · Gardasil · Vaccination · Bevacizumab · Cidofovir

## MED UPDATE SEMINARE

# 2023

### HNO-Update 2023

17. HNO-Update-Seminar

**24.- 25. November 2023**

Berlin und Livestream

**01.-02. Dezember 2023**

Mainz und Livestream

### Wiss. Leitung:

Prof. Dr. Dr. hc Heinrich Iro, Erlangen

Prof. Dr. Thomas Verse, Hamburg

Prof. Dr. Johannes Zenk, Augsburg

[www.hno-update.com](http://www.hno-update.com)

### Auskunft für alle Update-Seminare:

Med Update GmbH

[www.med-update.com](http://www.med-update.com)

Tel.: 0611 - 736580

[info@med-update.com](mailto:info@med-update.com)



medupdate