

Aus dem
CharitéCentrum für Magen-, Darm-, Nieren- und Stoffwechselmedizin
Klinik für Allgemein-, Gefäß- und Thoraxchirurgie Campus Benjamin Franklin
Direktor: Univ. Prof. Dr. med. H.J. Buhr

Habilitationsschrift

Neue regionale Therapieansätze bei Leber-, Lungenmetastasen und der Peritonealkarzinose

zur Erlangung der Lehrbefähigung
für das Fach Chirurgie

vorgelegt dem Fakultätsrat der Medizinischen Fakultät
Charité – Universitätsmedizin Berlin

von

Dr. med. Uwe Pohlen

Eingereicht: 10. Oktober 2008
Dekan: Frau Professor Grütters-Kieslich
1. Gutachter:
2. Gutachter:

Inhaltsverzeichnis

1. Einleitung und Stand der Forschung	4
1.1. Lebermetastasen.....	4
1.2. Lungenmetastasen.....	11
1.3. Peritonealkarzinose.....	13
2. Ziele und Ergebnisse.....	17
2.1. Zielstellung	17
2.2. Ergebnisse	20
2.2.1. Lebermetastasen im Kaninchenmodell.	20
2.2.2. Lungenmetastasen.....	36
2.2.3. Peritonealkarzinose.....	42
3. Diskussion.....	49
3.1. Lebermetastasen.....	49
3.2. Lungenmetastasen.....	57
3.3. Peritonealkarzinose.....	60
3.4. Schlussfolgerungen.....	65
4. Zusammenfassung	66
5. Literatur	69
6. Verwendete eigene Arbeiten	86
7. Danksagung	89
8. Erklärung	90

1. Einleitung und Stand der Forschung

1.1. Lebermetastasen

Jährlich erkranken ca. 160.000 Patienten in Europa, 140.000 in den USA [1] und allein ca. 65.000 bis 70.000 Patienten in Deutschland an einem kolorektalen Karzinom [2]. Die Inzidenzraten verteilen sich etwa gleich auf Männer und Frauen. Trotz aller heute zur Verfügung stehenden therapeutischen Möglichkeiten verstirbt ca. die Hälfte der Patienten an ihrer Erkrankung. Damit liegt der Anteil der onkologischen Todesfälle, die auf das Kolon-/Rektumkarzinom zurückgehen, bei ca. 14 bis 15 %. Etwa 14 - 25 % aller Patienten mit kolorektalen Karzinomen weisen zum Zeitpunkt der Erstdiagnose bereits Lebermetastasen auf. Nach primärer Operation mit kurativer Intention liegt die Rate metachroner Lebermetastasen bei ca. 30 - 40 % [2]. Bei ca. 25 % der Patienten mit kolorektalen Tumoren im fortgeschrittenen Stadium ist die Leber der einzige Metastasierungsort [3 - 5]. Durch die Tatsache, dass die Metastasierung bei 75 % der Patienten beide Leberlappen betrifft, kommen nur ca. 5 % der Patienten für eine Operation in Frage [6, 7]. Die mediane Überlebenszeit von 10 - 11 Monaten bei nicht resezierten Metastasen lässt sich durch die erfolgreiche Resektion auf eine 5-Jahres-Überlebensrate von 36 % steigern. Bei einem Rezidiv mit wenigen Lebermetastasen ist eine erneute Resektion zu diskutieren [8]. Diesem kleinen Teil von Patienten, welcher von einer alleinigen kurativen chirurgischen Therapie profitiert, steht der Großteil von Patienten gegenüber, welcher im weiteren Verlauf einer palliativen systemischen oder lokoregionalen Chemotherapie bedarf.

Systemische Chemotherapie:

Mit modernen Kombinationschemotherapien können mittlerweile im metastasierten Stadium Überlebenszeiten von über 20 Monaten erreicht werden, während Patienten unter rein supportiven Maßnahmen im Durchschnitt nur 6 Monate überleben [9]. In einer großen Metaanalyse, bei der Studien eingeschlossen wurden, die einen Vergleich von 5-Fluorouracil-haltiger Chemotherapie gegen supportive Maßnahmen durchführten, konnte für die Chemotherapie ein signifikanter Vorteil sowohl für das symptomfreie Überleben als auch für das Gesamtüberleben gezeigt werden [10].

Wichtigstes Medikament in der palliativen Chemotherapie ist 5-Fluorouracil (5-FU). Durch die Modulation von 5-FU mit Folinsäure (FS), welches die Wirkung des 5-FU in der Tumorzelle potenziert, konnte eine weitere Zunahme der Ansprechraten dokumentiert werden [11]. Das sogenannte „Mayo-Protokoll“ ist eine Kombination aus einer initialen Kurzinfusion von Folinsäure und einer sich anschließenden Bolusinjektion von 5-FU über die Dauer von 5 Tagen. Dieses lange Zeit als Standardtherapie betrachtete Regime wurde zwischenzeitlich vielerorts von infusionellen Protokollen abgelöst, die höhere Ansprechraten erzeugen (30 % vs. 7 %) [12]. Eine weitere Neuerung stellen sogenannte orale «prodrugs» des 5-FU dar. Capecitabin (Xeloda®) oder «DPDinhibitory fluoropyrimidines», wie z. B. Uracil (UFT®). Capecitabine (Xeloda®), Tegafur und Uracil (UFT®) sind oral applizierbare Fluoropyrimidinderivate, die zu 5-FU verstoffwechselt werden. Durch Capecitabine konnte eine signifikant höhere Ansprechrate von 26 % vs. 17 % unter dem „Mayo-Regime“ erzielt werden [13 - 15].

Erste Phase-3-Untersuchungen zeigten bezüglich der Überlebenszeit eine vergleichbare Wirksamkeit zu 5-FU bei wahrscheinlich etwas niedrigerer Nebenwirkungsrate. Die oralen Substanzen haben einen Stellenwert insbesondere

bei der ambulanten Behandlung von Patienten mit kolorektalem Karzinom. Seit Mitte der 90er Jahre wurde das Standardregime 5-FU/FS mit Irinotecan (Campto®) oder Oxaliplatin (Eloxatin®) kombiniert. Irinotecan (Campto®) ist ein Topoisomerase-1-Antagonist mit nachgewiesenem Überlebensvorteil als Monotherapie verglichen mit „best supportive care“ [13], aber auch im Vergleich mit infundierten 5-Fluorouracil [16]. Neuere Studien haben gezeigt, dass die Kombination von Irinotecan mit 5-FU/FS auch das Überleben gegenüber 5-FU allein signifikant verlängert [17, 18]. Durch die Kombination von Oxaliplatin (Eloxatin®) mit 5-FU/FS wird das krankheitsfreie Überleben bei sehr hohen Ansprechraten (50,7 %) gesteigert [14].

Der zunehmende Einsatz von effektiven Substanzen wie Irinotecan und Oxaliplatin mit kontinuierlicher Infusion von 5-FU hat in publizierten Studien die medianen Überlebenszeiten auf beachtliche 20 bis 24 Monate verlängern können, im Vergleich zu früheren Bolus-5-FU-Daten mit einer 11- bis 14-monatigen medianen Überlebenszeit [16]. Seit kurzem stehen auch umfassende Ergebnisse zur sogenannten «biology-based therapy» (targeted therapy) zur Verfügung. In einer randomisierten Studie bei Irinotecan refraktären Kolon/-Rektumkarzinomen mit über 300 Patienten zeigte die Kombination von Irinotecan und Cetuximab (Erbix®), einem epithelialen Wachstumsfaktor-Rezeptor-Inhibitor (EGFr), eine partielle Remissionsrate von 23 % gegenüber 11 % mit Cetuximab alleine. Die Zeit bis zur Progression lag bei 4,1 vs. 1,5 Monaten. Beim Gesamtüberleben ergaben sich keine Unterschiede, mit 8,6 Monaten im Kombinations-Arm und 6,9 Monaten im Cetuximab-Monotherapie-Arm. In der Studie war ein Crossover erlaubt, sodass die statistische Power, einen Überlebensunterschied zu zeigen, gemindert wurde. Diese Daten bestätigen damit die in der Phase II gewonnene Erkenntnis, dass Cetuximab in Kombination mit Irinotecan eine Bereicherung der Optionen bei Irinotecan-

refraktären Tumoren darstellt [19]. Eine weitere große Studie bei unbehandelten metastasierten Kolon/-Rektumkarzinomen testete Bevacizumab (Avastin®), einen rekombinanten humanisierten monoklonalen Antikörper gegen den vaskulären endothelialen Wachstumsfaktor-Rezeptor (VEGFr). In die Phase-III-Studie wurden insgesamt 925 Patienten eingeschlossen. Bevacizumab wurde mit dem sogenannten «Saltz-Regime», bestehend aus Irinotecan und Bolus-5-FU/Leucovorin kombiniert und gegen das gleiche Regime + Placebo getestet. Bezüglich der Remissionsrate, der Remissionsdauer, des progressionsfreien Überlebens und des Gesamtüberlebens ergaben sich Vorteile für den experimentellen Arm. Damit liegt erstmalig ein Wirksamkeitsnachweis durch einen VEGFr-Inhibitor bei einem humanen soliden Tumor vor [20].

Aus den vorangegangenen Erläuterungen zur systemischen Chemotherapie ist zu ersehen, dass diese mit großem Erfolg eingesetzt wird. Die medianen Überlebenszeiten konnten von anfänglich 12 Monaten auf heute über 20 Monate gesteigert werden. Diese Vorteile haben natürlich ihren Preis. Zum einem wörtlich im Sinne von monetär, zum anderen sind die Kombinationsregime auch mit höheren Nebenwirkungen behaftet. Eine ideale Therapie würde als Targetorgan nur die Leber behandeln und so systemische Nebenwirkungen minimieren. Sinnvoll wäre es somit, über einen direkten Zugang zur Leber diese zu therapieren mit einem Chemotherapeutikum, welches in der Leber auch abgebaut würde; diese Form der Therapie ist die lokoregionäre Chemotherapie.

Lokoregionäre Chemotherapie:

Bereits seit fast 50 Jahren werden Lebermetastasen arteriell behandelt [21]. Die Attraktivität dieser Methode beruht auf der anatomischen Tatsache, dass die Leber das erste durchströmte Organ für den gesamten Gastrointestinaltrakt darstellt. Daher

ist ein Leberbefall bei kolorektalen Tumoren die häufigste primäre Metastasenlokalisation. Der Anteil isolierter Leberbefunde bei Tumoren, die einen venösen Abfluss über die Pfortader besitzen, ist 8-mal häufiger als bei Tumoren mit einem venösen Abfluss über die V. cava [22]. Kolorektale Lebermetastasen weisen eine Tumorverdopplungszeit von durchschnittlich 50 - 80 Tagen auf und wachsen ungefähr 8-mal schneller als die entsprechenden Primärtumoren und doppelt so schnell wie kolorektale Lungenmetastasen [23]. Aufgrund der Versorgung durch die A. hepatica und die Pfortader bietet sich die Leber als ideales Organ für eine regionale Applikation an. Erste Untersuchungen von Segall zeigten bereits 1923 die fast vollständige arterielle Versorgung der Lebermetastasen im Gegensatz zum normalen Leberparenchym [24]. Später konnte durch die Verbesserung der Gefäßausgusstechnik nachgewiesen werden, dass Mikrometastasen ab 0,5 mm Durchmesser ein eigenes arterielles Gefäßsystem aufweisen [25]. Mit der lokalen Applikation soll eine selektive Anreicherung des Zytostatikums im Tumor und somit höhere Wirkstoffspiegel als bei der systemischen Therapie erzielt werden. Der Quotient aus der lokalen Gewebekonzentration nach regionaler und systemischer Applikation ergibt den therapeutischen Vorteil der regionalen Therapie. Dieser wird durch Faktoren bestimmt, die ein höheres Zeit-Dosis-Integral (AUC = area under the curve) für die arterielle Gabe sicherstellen [26]. Das Ausmaß des regionalen Vorteils (RV) bei Zytostatika mit linearer Pharmakokinetik wird durch die Perfusionsrate (QZ) und Extraktionsrate (EZ) des Zielorgans sowie durch die Gesamteliminationsrate (CLK) des Körpers bestimmt [15] und berechnet sich nach folgender Formel:

$$RV = 1 + CLK / Q_z \times (1-EZ).$$

Substanzen wie FUdR oder 5-FU, die eine hohe hepatische Clearance und Extraktion besitzen, weisen deshalb einen deutlichen therapeutischen Vorteil auf.

Eine weitere Steigerung des Vorteils der regionalen Applikation kann durch eine Reduktion des Blutflusses erzielt werden [27, 28].

In Anlehnung an die US-amerikanischen Erfahrungen der 60er und 70er Jahre wurde in Deutschland, der Schweiz, Frankreich und Japan ab Mitte der 80er Jahre eine arterielle Behandlung durchgeführt. Hierbei wurde mit einer Induktionsphase über 21 Tage mit kontinuierlicher 5-FU-Gabe begonnen. Danach folgte eine 7-tägige 5-FU-Gabe im Wechsel mit 7-tägiger Therapiepause. Dies führte bei 51 % der Patienten zu einer Tumorrückbildung [29]. Die Zeitspanne der berichteten medianen Überlebenszeiten reichte von 14 - 26 Monaten. Als weitere Option für die regionale Therapie bietet sich auch die wöchentliche hochdosierte 5-FU-Therapie an. Die intraarterielle Therapie wird in den meisten Studien als hepatische arterielle Infusion (HAI) abgekürzt.

Ein HAI adaptiertes wöchentliches Schema mit 2.400 mg/m² 5-FU über 24 Std. und 500 mg/m² Folinsäure induzierte selbst bei intensiv intraarteriell vorbehandelten Patienten in 33 % der Fälle ein nochmaliges Ansprechen bei gleichzeitig geringeren Nebenwirkungsraten als unter konventioneller regionaler 5-Tage-Therapie [30].

Trotz hoher Ansprechraten blieb die klinische Relevanz bei fehlenden Vergleichen und variablem Spontanverlauf fraglich. 5-Fluorouridine (5-FU oder synonym FUdR) über 14 Tage wurde in den 80er Jahren als wirksamste Therapie angesehen. Deshalb wurde sie in sieben randomisierten Studien zwischen 1983 und 1991 untersucht. Eine Metaanalyse unter Berücksichtigung dieser Studien mit insgesamt 654 Patienten [arterielle Therapie (n = 325) vs. intravenöse (n = 198) oder symptomatische Therapie (n = 131)] fasst diese Ergebnisse nochmals wertend zusammen. So wurde die Ansprechraten von 14 % bei systemischer Therapie durch die HAI-Gabe auf 41 % wesentlich gesteigert ($p < 10^{-10}$). Auch wurde die Überlebenszeit durch die arterielle Therapie im Vergleich mit einer symptomatischen

Behandlung deutlich verlängert (14,5 vs. 10,1 Monate, $p = 0,002$). Bei Einschluss aller Patienten mit HAI Therapie war der Überlebensvorteil noch deutlicher ($p = 0,0009$). Im Vergleich der Überlebenszeit (intraarterielle vs. intravenöse Therapie) errechnete sich jedoch nur ein fraglicher Trend für die Überlegenheit der regionalen Therapie (16 vs. 12 Monate, $p = 0,14$). Die 1-Jahres-Überlebensrate erhöhte sich nur um 10 % [31]. Die Vorteile einer systemischen Kombinationstherapie mit 5-FU, Irinotecan oder Oxaliplatin der 90er Jahre wurden auch in der regionalen Chemotherapie genutzt. Kemeny et al konnten in einer Phase I/II Studie zeigen, dass die Kombination aus hepatischer arterieller Infusion (HAI) von FUdR mit einer systemischen Gabe von Irinotecan ein 2-Jahres-Überleben von 89 % der 96 behandelten Patienten ermöglichte [32]. Auch die Kombination HAI Oxaliplatin in Kombination mit einer systemischen 5-FU-Therapie produzierte in einer Phase II Studie mit 26 Patienten ein medianes Überleben von 27 Monaten mit einem Ansprechen von 64 % [33]. Wiederum Kemeny et al konnten in einer Phase I Studie die Ansprechrates auf 90 % Prozent steigern, mit einer medianen Überlebenszeit von 36 Monaten bei HAI FUdR plus systemischer Oxaliplatin- und Irinotecan-Therapie. In diese Studie wurden 36 Patienten eingeschleust [34].

Ein weiterer Vorteil könnte sich durch ein weiteres gezieltes „targeting“ des Lebertumors über die A. hepatica ergeben. So führt eine Flussverzögerung des applizierten Zytostatikums durch verschiedene wieder auflösbare Embolisate zu höheren Konzentrationen im Tumor. Am besten hierfür geeignet sind degradierbare Stärkemikrosphären (DSM) mit einer Halbwertszeit von 20 Minuten und einem mittleren Durchmesser von 45 μm [35].

Höhere Konzentrationen von Zytostatika gehen mit einer höheren Ansprechrates einher [36 - 38]. Eine weitere Konzentrationssteigerung kann durch Verkapselung

von Zytostatika in Liposomen erreicht werden [39 - 42]. Die Kombination aus liposomaler Verkapselung eines Zytostatikums plus temporärer Flussverzögerung bei lokoregionärer Gabe könnte sich durch eine hohe Zytostatikakonzentration im Tumor positiv auf die Ansprechrate auswirken.

1.2. Lungenmetastasen

Die Lunge stellt am häufigsten den Ort einer Metastasierung bei malignen Grundleiden dar. Laut Sektionsstatistik haben Patienten mit einem malignen Grundleiden zum Zeitpunkt ihres Todes zu 30 % Lungenmetastasen. Am häufigsten metastasieren kolorektale Karzinome, Sarkome, Nierenzellkarzinome, Mammakarzinome und Harnblasenkarzinome in die Lunge. Chirurgische Resektionen werden bei fast allen diesen Tumorentitäten durchgeführt.

Anforderungen für eine Resektion sind:

1. Der Primärtumor ist reseziert oder unter Kontrolle
2. Keine extrapulmonalen Filiae vorhanden (falls existent, sollten diese vor der Metastasenresektion in der Lunge behandelt werden)
3. Die R0-Resektion der Lungenmetastasen muss möglich sein
4. Es besteht keine weitere effektive Therapiemöglichkeit [43].

Bei < 30 % der Patienten mit Lungenmetastasen von soliden Tumoren kann eine Lungenteilresektion mit kurativer Intention mit einer 5-Jahres-Überlebensrate von 25 - 50 % durchgeführt werden [43 - 46]. Bei > 70 % der Patienten ist somit eine kurative Resektion nicht möglich. Erschwerend kommt hinzu, dass eine adäquate Chemotherapie für diese Patienten nicht zur Verfügung steht. So ist eine Chemotherapie bei Patienten mit Lungenmetastasen eines Sarkoms nicht signifikant lebensverlängernd und sollte bei Nebenwirkungen und damit Verschlechterung der Lebensqualität nur in Studien erfolgen [47].

Beim metastasierten Mammakarzinom sind bei alleinigen Knochenmetastasen und fehlender weiterer Organmetastasierung Verläufe über 10 Jahre beobachtet worden. Anders bei Leber- und Lungen- oder Hirnmetastasen. Trotz neuer Behandlung mit Capecitabine und Taxolen werden meist nur Überlebenszeiten von 6 Monaten erreicht [48, 49]. Ebenso unbefriedigend sind die Ergebnisse beim pulmonal metastasierten Harnblasenkarzinom. Eine Chemotherapie sollte nur in Studien durchgeführt werden, da eventuelle Nebenwirkungen die Lebensqualität der Patienten mit einem mittleren Überleben von 3 - 6 Monaten beeinträchtigen könnten [50, 51].

Eine Verbesserung hat sich beim metastasierten Nierenzellkarzinom ergeben. Seit der Zulassung von Thyrosinkinaseinhibitoren gibt es überhaupt erst einen Therapieansatz. Interferon, welches ebenfalls bei metastasiertem Nierenzellkarzinom gegeben wurde, stellte sich als wirkungslos heraus. Bei Therapie mit Thyrosinkinasehemmer wie Sorafenib und Sunitinib konnte ein Ansprechen von > 50 % beobachtet werden mit einer Verlängerung der medianen Überlebenszeit. Die Langzeitergebnisse stehen noch aus [52, 53].

Bei Lungenmetastasen eines kolorektalen Karzinoms kann wie bei Lebermetastasen kolorektalen Ursprungs auf eine Vielzahl von Therapieregimen zurückgegriffen werden. Kombinationen mit 5-FU und/oder Irinotecan/Oxaliplatin können in einem Stufenschema auch noch mit monoklonalen Antikörpern kombiniert werden [54, 55]. Auf Grund der schlechten Prognose und der eingeschränkten Therapieoptionen werden auch regionale Therapieverfahren erprobt, um das Outcome der Patienten zu verbessern. Eine Möglichkeit der regionalen Chemotherapie stellt die isolierte Lungenperfusion (ILP) dar.

Erste Versuche mit der ILP wurden von Creech et al an sieben Patienten bereits 1958 durchgeführt. Weitere Anwendungen an Patienten folgten in den Jahren 1984 - 2006 mit insgesamt 119 Patienten [56 - 62].

Bei den aufgeführten Studien handelte es sich um Phase I Studien, welche die Machbarkeit der Methode und die Toxizität der eingesetzten Zytostatika evaluierten. In diesen Studien wurde nur über eine begrenzte Anzahl an Nebenwirkungen berichtet, so dass hieraus nur eine geringe Morbidität resultierte. Eingesetzt wurden Doxorubicin, TNF- α , Cisplatin und Melphalan. In einigen Arbeiten wurde eine Aussage zum Outcome der Patienten gemacht, bei heterogenen Tumorentitäten sind diese jedoch gegenstandslos.

Diesen klinischen Daten stehen eine Vielzahl experimenteller Arbeiten gegenüber, welche die hohen Zytostatikaspiegel im Targetorgan Lunge oder in den Lungenmetastasen bei gleichzeitig niedrigen systemischen Konzentrationen dokumentierten [63 - 70].

1.3. Peritonealkarzinose

Die Peritonealkarzinose stellt für viele Tumorentitäten das Endstadium der Erkrankung dar. Da das Peritoneum fast sämtliche Organe überzieht, gibt es bei einer ausgedehnten Peritonealkarzinose mit Ausnahme des Ovarialkarzinoms keine chirurgische Option. Bis auf das kolorektale Karzinom existieren für die nachfolgend besprochenen Tumorentitäten mit Peritonealkarzinose keine gesicherten Chemotherapien.

Patienten mit kolorektalen Karzinomen entwickeln in 16 % der Fälle eine diffuse Peritonealkarzinose [71 - 73]. Ein weiteres Problem stellt das Lokalrezidiv dar. So muss bei einem Rektumkarzinom nach neueren Studien mit bis zu 10 % Lokalrezidiven gerechnet werden [74 - 76]. Ein Problem dieser Lokalrezidive ist die

geringe Rate an R0-Resektion bei nachfolgender Operation. Nur 30 % der Patienten können R0 reseziert werden [77 - 85].

Eine weitere Tumorentität stellt das Magenkarzinom dar. Trotz kurativer Resektion rezidivieren 50 % der Patienten in Form einer Peritonealkarzinose [86]. Die in dieser Studie auch therapierten Rezidive von Pankreas- und Gallenblasenkarzinomen haben eine noch ungünstigere Prognose. Die Rezidivhäufigkeit mit Peritonealkarzinose ist mit 75 % beim Pankreaskarzinom nach kurativer Resektion sehr hoch [87]. Bei einer Peritonealkarzinose muss mit einer medianen Überlebenszeit von nur 1 - 6 Monaten gerechnet werden [88, 89]. Noch ungünstiger verhält es sich mit Gallenblasenkarzinomen. So beträgt die mediane Überlebenszeit nach kurativer Resektion eines Gallenblasenkarzinoms im median 9,7 Monate [90, 91]. Besteht nach Operation eine R1/R2-Situation mit Peritonealkarzinose, so sinkt die mediane Überlebenszeit auf 1,5 - 3,8 Monate [90, 91]. Die schlechte Prognose von fortgeschrittenen Gallenblasenkarzinomen ist durch Strahlen- und Chemotherapie nicht zu verbessern [92].

Die möglichen Mechanismen, welche zur Entstehung der Peritonealkarzinose führen, sind: 1. Belassen von befallenen Lymphknoten bei der Primäroperation und 2. abgeschilferte Tumorzellen im Bauchraum mit Setzen von Implantationsmetastasen und deren rasches Proliferationsverhalten [93 - 95].

Diese Implantationsmetastasen können auch durch chirurgische Manipulation am Tumor gesetzt werden und sind innerhalb von Minuten mit dem Peritoneum adhären. Diese Adhäsion ist auf die Kopplung mit dem Adhäsionsmolekül CD 44 zurückzuführen [96, 97]. Selbst intensive Irrigation mit NaCl oder Jodlösungen sind nicht mehr in der Lage, diesen Zellkomplex aufzulösen [98]. Die erhöhte Proliferationsrate dieser Implantationsmetastasen ist sehr wahrscheinlich auf eine

vermehrte Zytokinausschüttung im Rahmen des Operationstraumas und der Wundheilung zurückzuführen [99, 100]. Da bei allen gastrointestinalen Tumoren nur chirurgisch eine Kuration möglich ist, sind alle anderen Verfahren als palliativ anzusehen.

Wie häufig ist nun die Peritonealkarzinose für die einzelnen Tumorentitäten?

Ein primär peritoneal metastasiertes kolorektales Karzinom stellt eine Ausnahme dar und betrifft < 2 % der Patienten [72].

Eine völlig andere Situation ergibt sich für Magen-, Pankreas- und Gallenblasenkarzinome. Diese Tumorentitäten haben zum Zeitpunkt der Diagnosestellung bereits eine Peritonealkarzinose bzw. rezidivieren in Form der Peritonealkarzinose (> 50 %). Daher wird bei Magen- und Pankreaskarzinomen heute zunehmend eine Staginglaparoskopie vor dem definitiven Eingriff durchgeführt, um eine Peritonealkarzinose zu erkennen und Patienten die offene Operation zu ersparen. Diese Patienten werden in der Palliativsituation meist systemisch chemotherapiert. Hierbei konnte die systemische Chemotherapie zwar verbesserte Responseraten zeigen, jedoch ist bei vielen inoperablen gastrointestinalen Rezidiven und der Peritonealkarzinose eine Verlängerung der Überlebenszeit unter systemischer Chemotherapie im Vergleich zum Spontanverlauf nicht nachweisbar [101 - 104]. Die Ineffektivität der systemischen Chemotherapie bei Rezidiven ist größtenteils auf zu niedrige intratumoröse Konzentrationen zurückzuführen. Denn hohe systemische Konzentrationen sind mit wesentlichen Nebenwirkungen behaftet wie z.B. die myelotoxische Komponente, welche eine weitere Steigerung der Chemotherapie begrenzt.

Eine andere palliative Therapieoption stellt die lokale Applikation von Zytostatika dar. Hierbei wird über die regionale arterielle Perfusion die Zytostatikakonzentration erhöht. Der Nutzen der regionalen Chemotherapie besteht in einer Steigerung der

Tumortoxizität durch Anhebung der Gewebekonzentrationen des verabreichten Medikamentes in der therapierten Körperregion bei gleichzeitiger Reduktion der systemischen Nebenwirkungen [105].

Die Wirkstoffkonzentration im Tumorgewebe ist von entscheidender Bedeutung für den zytostatischen Effekt [106]. Bei einer Konzentrationssteigerung um den Faktor 10 kann von einer Verdoppelung der Responserate ausgegangen werden [25]. Ermöglicht wird dies dadurch, dass das Zytostatikum über die arterielle Blutversorgung den Tumor perfundiert. Der regionale Vorteil ist dann am größten, wenn die Flussrate gering ist. Bei einem schnellen Übertritt des Medikaments in den systemischen Kreislauf würde sich der Vorteil gegenüber einer systemischen Gabe wieder aufheben. Damit hängt der Vorteil der regionalen Therapie sowohl von einem erhöhten Zytostatika-Gewebespiegel als auch von einer Verlängerung der Passagezeit ab [106].

Ein Verfahren, welches die oben beschriebenen Vorteile zusammenfasst, ist die 'Hypoxische Abdominelle Perfusion' (HAP) [107 - 112].

Hierbei wird über die A. und V. femoralis ein Ballonkatheter bis unmittelbar unterhalb des Zwerchfells geschoben und dieser dort geblockt. Mittels einer extrakorporalen Rollerpumpe werden arterieller und venöser Katheter kurzgeschlossen und die Abdominalorgane über 20 Minuten mit einer Flowrate von 100 ml/min perfundiert. Die distalen Femoralgefäße werden durch pneumatische Manschetten während des Eingriffes nach distal geblockt, so dass, von geringen Shuntvolumina abgesehen, während dieser 20 Minuten ausschließlich die Abdominalorgane perfundiert werden.

Die Vorteile dieser Methode sind:

1. hohe regionale Zytostatikaspiegel im Bereich des perfundierten Areals
2. geringe Flowrate

3. lokale Hypoxie durch fehlende O₂-Substitution

Die Ergebnisse der klinischen Studien sind größtenteils vielversprechend. So konnte bei sonst nicht therapierbaren Tumorrezidiven verschiedener Tumorentitäten Responseraten von mehr als 50 % erzielt werden. Bei der HAP wurde über geringe Nebenwirkungen und einer Steigerung der Überlebenszeit berichtet [113 - 122].

Die Nebenwirkungen waren zum einem WHO-Toxizitäten I - III und verschiedene Gefäßverletzungen [113 - 122].

Gleichwohl muss man diese Ergebnisse bei den meist kleinen Patientenkollektiven mit unterschiedlichen Tumorentitäten kritisch sehen.

2. Ziele und Ergebnisse

2.1. Zielstellung

Ziel der vorliegenden Arbeit war es, regionale Chemotherapieverfahren bei inoperablen Metastasen in verschiedenen Organen zu untersuchen.

I. Lebermetastasen im Kaninchen-Modell:

1. Experimentell sollte lokoregionär über die Leberarterie bei implantierten Lebermetastasen therapiert werden. Hierzu erfolgten pharmakokinetische Studien mit verschiedenen Embolisaten und Carboplatin.
2. Ein neues Therapiemonitoring sollte mit Hilfe der Signalintensität im Magnetresonanztomographen erfolgen.
Hierbei wurde nicht nur das Volumen vor und nach Therapie verglichen, sondern es sollte mit der Signalintensität in einer dynamischen Studie die Vitalität des Lebertumors evaluiert werden.
3. Etablierung einer neuen Methode zur Detektion von 5-FU und seines aktiven Metaboliten 5-FdUrd.

4. 5-FU wurde liposomal verkapselt und pharmakokinetisch untersucht. Es sollte untersucht werden, ob es durch die liposomale Verkapselung zu einer Konzentrationssteigerung im Tumor im Vergleich zur unverkapselten 5-FU-Gabe kommt.

II. Therapiestudien bei Patienten mit kolorektalen Lebermetastasen

1. Klinisch wurde in einer prospektiven Beobachtungsstudie eine neue Kombinationschemotherapie lokoregionär bei Patienten mit kolorektalen Lebermetastasen angewandt.

Bei diesen Patienten erfolgte die lokoregionäre Gabe von 5-FU, Folsäureinterferon und degradierbaren Stärkemikrosphären (DSM) über die Leberarterie.

2. Patienten mit dieser Kombinationschemotherapie wurden mit Patienten verglichen, welchen nur 5-FU und Folsäure über die Leberarterie appliziert wurde.

Untersucht wurden Toxizität, Katheterkomplikationen, Responserate, rezidivfreie und Gesamtüberlebensrate.

III. Lungenmetastasen im Ratten- und Schweinmodell

1. Die toxischen Auswirkungen der lokoregionären Therapie mit Carboplatin mit und ohne DSM-Embolisation wurden an Rattenlungen mittels Intravitalmikroskopie untersucht.
2. Nach lokoregionärer Therapie mit oder ohne DSM-Embolisation erfolgten Konzentrationsbestimmungen des eingesetzten Carboplatin im Lungentumor der Ratte.
3. In einer Machbarkeitsstudie im Großtiermodell am deutschen Hausschwein wurde die Früh- und Spättoxizität einer selektiven Lungenchemoembolisation untersucht.

IV. Peritonealkarzinose: Experimentelle Untersuchungen zur hypoxischen abdominellen Perfusion im Kaninchenmodell ohne und mit pH-Wert-Korrektur

1. Konzentrationsmessungen im Kaninchenmodell mit und ohne liposomal verkapseltem 5-FU sowie Veränderung des aktiven Metaboliten 5-FdUrd bei hypoxischer abdomineller Perfusion (HAP).
2. Konzentrationsmessungen im Kaninchenmodell mit und ohne liposomal verkapseltem 5-FU sowie Veränderung der aktiven Metaboliten 5-FdUrd bei verschiedenen pH-Werten in vitro und in vivo bei hypoxischer abdomineller Perfusion (HAP).

V. Therapiestudie bei Patienten mit fortgeschrittenen gastrointestinalen Tumoren und Peritonealkarzinose mit HAP

Bei Patienten mit fortgeschrittenen Kolon-, Magen-, Pankreas- und Gallenblasenkarzinomen mit Peritonealkarzinose wurde eine hypoxische abdominelle Perfusion durchgeführt.

Ausgewertet wurden: Technische Komplikationen, Toxizität der eingesetzten Zytostatika und Outcome der Patienten.

2.2. Ergebnisse

2.2.1. Lebermetastasen im Kaninchenmodell.

I. Lebermetastasen im Kaninchen-Modell

1. Pharmakokinetik von Carboplatin mit und ohne Embolisation (Gelfoam, DSM)

Als Kaninchenmodell wurden Chinchillakaninchen mit VX-2 Tumor im linken Leberlappen verwendet.

Die Effizienz einer Chemoembolisation wurde in diesem Modell überprüft.

Vielversprechende Embolisate hierfür sind degradierbare Stärkemikrosphären (DSM) mit einem durchschnittlichen Durchmesser von 30 - 50 µm [123] oder Gelatinepulver (Gelfoam[®]) mit einem durchschnittlichen Durchmesser von 90 µm [124]. Durch die Embolisation kommt es in Kombination mit einem Zytostatikum zu einem längeren Kontakt mit dem Tumor. Die Embolisationszeit für DSM liegt bei 20 - 30 min [125] und bei Gelatinepulver werden Embolisationszeiten von 24 - 48 Stunden angegeben [126,127]. Als Chemotherapeutikum wurde Carboplatin auf Grund seiner guten Wirksamkeit bei VX-2 Tumoren eingesetzt [128].

Im ersten Teil meiner Untersuchungen wurde bei Kaninchen mit einem VX2-Lebertumor Gelatinepulver und Carboplatin zur Chemoembolisation eingesetzt. Primär wurden pharmakokinetische Untersuchungen durchgeführt. Dabei wurde die systemische Chemotherapie mit der lokoregionären Chemotherapie verglichen. Bei der lokoregionären Chemotherapie wurde 50 mg Carboplatin via A. hepatica appliziert. Eine Gruppe erhielt alleinig Carboplatin, einer weiteren Gruppe wurde Carboplatin in Kombination mit Gelatinepulver appliziert. Die Bestimmung von Carboplatin in verschiedenen Organen erfolgte mittels der flammenlosen Atomabsorptionsspektroskopie (AAS). Unsere Ergebnisse der

Konzentrationsmessung von Carboplatin bei systemischer und lokoregionärer Chemotherapie wurden als Konzentration unter der Konzentrations-Zeit-Kurve, Area Under the Curve (AUC), dokumentiert. Im Tumorgewebe ergab sich eine Steigerung der Konzentration von Carboplatin im Vergleich mit der systemischen Therapie um den Faktor 44,3. Verglichen wurden auch die lokoregionären Gruppen untereinander. In der Gruppe Carboplatin plus Gelatinepulver konnte im Vergleich zur lokoregionären Applikation von nur Carboplatin [Pohlen I] eine Konzentrationssteigerung um den Faktor 12,1 beobachtet werden.

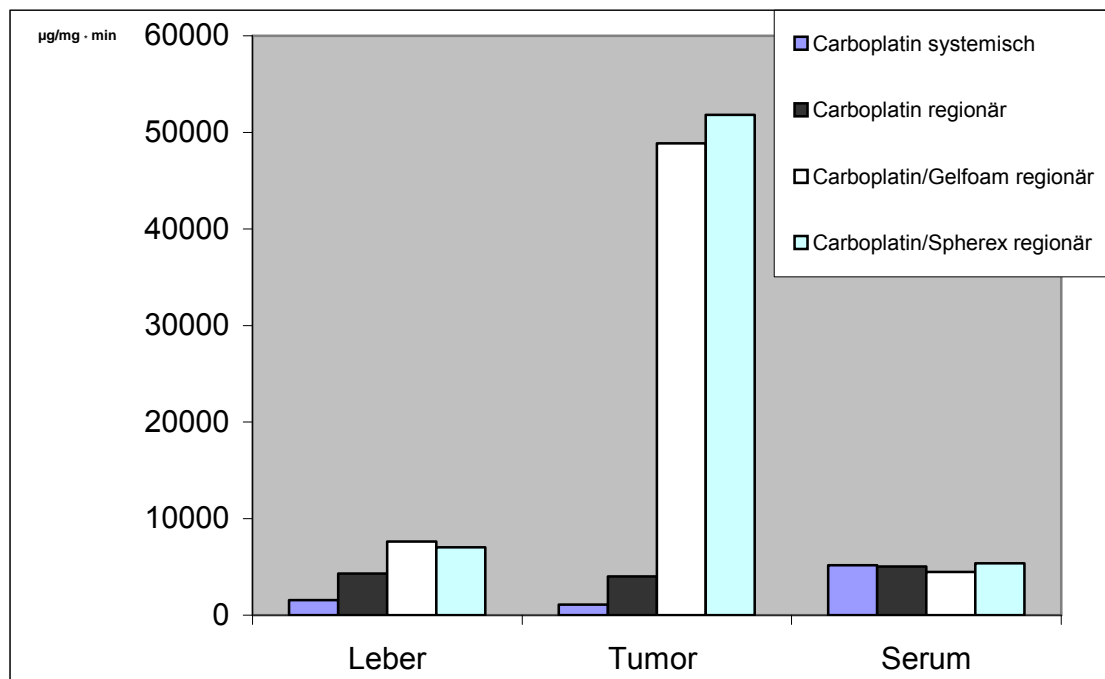


Abb. 1 Area Under the Curve (AUC₁₅₋₂₄₀) 15 bis 240 Minuten nach Gabe von 50 mg Carboplatin in den verschiedenen Therapiegruppen

Der identische Versuchsaufbau wurde mit degradierbaren Stärkemikrosphären (DSM) durchgeführt. Zusätzlich wurde noch die Embolisationszeit von DSM und Gelatinepulver angiographisch untersucht. Hierbei wurde eine vollständige Embolisation, mit Stopp des Kontrastmittels, von einer Flussverlangsamung bis zur kompletten Wiedereröffnung der A. hepatica unterschieden. So betrug die Embolisationszeit bzw. Flussverlangsamung von Gelatinepulver $27 \pm 5,1$ min bzw.

153 ± 25,8 min und für DSM 7 ± 2,8 min bzw. 46 ± 11,3 min. Im Tumorgewebe zeigte die AAS eine nicht signifikante höhere Konzentration (AUC) bei lokoregionärer Applikation von Carboplatin/DSM im Vergleich mit Carboplatin/Gelatinepuder (Abb. 1), [Pohlen II].

I

Pohlen U, Berger G, Reszka R, Binnenhei M, Buhr HJ. Improved tumor targeting by regional carboplatin application combined with Gelfoam. An experimental study on liver tumor-bearing rabbits. *Chemotherapy*. 2001; 47:143-9.

II

Pohlen U, Berger G, Binnhei M, Reszka R, Buhr HJ. Increased carboplatin concentration in liver tumors through temporary flow retardation with starch microspheres (Spherex) and gelatin powder (Gelfoam): an experimental study in liver tumor-bearing rabbits. *J Surg Res*. 2000;92:165-70.

I. Lebermetastasen im Kaninchen-Modell

2. Therapiemonitoring: Messung der Signalintensität im Magnetresonanztomographen

Im nächsten Schritt war nun zu evaluieren, ob sich diese Konzentrationserhöhung auch auf das Tumorwachstum auswirkte. Zum einem wollten wir eine Bildgebung haben, welche uns die Vitalität des Tumors über die Zeit dokumentierte und welche auch gleichzeitig Tumore detektierte und Tumolvolumen bestimmen konnte. Ein Schnittbildverfahren, das dieses leistet, ist die Messung der Signalintensität nach Kontrastmittelgabe während der Magnetresonanztomographie (MRT). Hierbei wird unter MRT-Kontrolle Kontrastmittel (Gadolinium-DTPA/dimeglumine [Magnevist[®]]) appliziert. Evaluiert werden sollte hierbei, ob durch die dynamische Messung der Signalintensität über dem Lebertumor und der gesunden Leber eine Aussage zur Effektivität einer Chemoembolisation gemacht werden konnte. Hierfür wurde zehn Tage nach Implantation der Lebertumor und die gesunde Leber mittels Magnetresonanztomographie (MRT) untersucht. Mit der MRT wurde das Volumen des Lebertumors bestimmt. Die Signalintensität über dem Lebertumor und der gesunden Leber wurde dynamisch über 15 Minuten gemessen. Die Messungen erfolgten nach i.v.-Gabe von 0,17 mmol/kg Körpergewicht Gadolinium-DTPA/dimeglumine (Magnevist[®]). Bei der T1-Wichtung kommt es nach Gabe von Gadolinium-DTPA/dimeglumine zu einer Mehranreicherung des vitalen Gewebes, während sich Nekrosen nicht anreichern und dunkel erscheinen.

In unseren Experimenten wurden VX-2 lebertumortragende Kaninchen operiert und lokoregionär je nach Gruppenzugehörigkeit via A. hepatica mit NaCl, Carboplatin, degradierbaren Mikrosphären (DSM), Gelatinepulver oder einer Kombination aus Carboplatin/DSM oder Carboplatin/Gelatinepulver therapiert. Vor Therapie erfolgte bei allen Tieren eine Tumolvolumenmessung sowie Messung der Signalintensität

von Lebertumor und gesunder Leber. Nach sieben Tagen wurden die Messungen wiederholt, die Tiere danach sakrifiziert und Leber und Lebertumore histologisch untersucht.

Ausgewertet wurde das Tumorzvolumen vor und nach Therapie und Veränderungen der Signalintensität in der gesunden Leber sowie im Lebertumor. Bei der histologischen Untersuchung wurde der Grad der Leberschädigung sowie der Nekroseanteil des Lebertumors untersucht und mit den Ergebnissen der Signalintensität verglichen.

Die Unterschiede der Signalintensität waren nach Therapie mit Carboplatin/DSM und Carboplatin/Gelatinepuder signifikant. In diesen beiden Gruppen war es zu einem signifikanten ($p < 0.01$) Reduktion der Signalintensität 7 Tage nach Therapie gekommen (Abb.2).

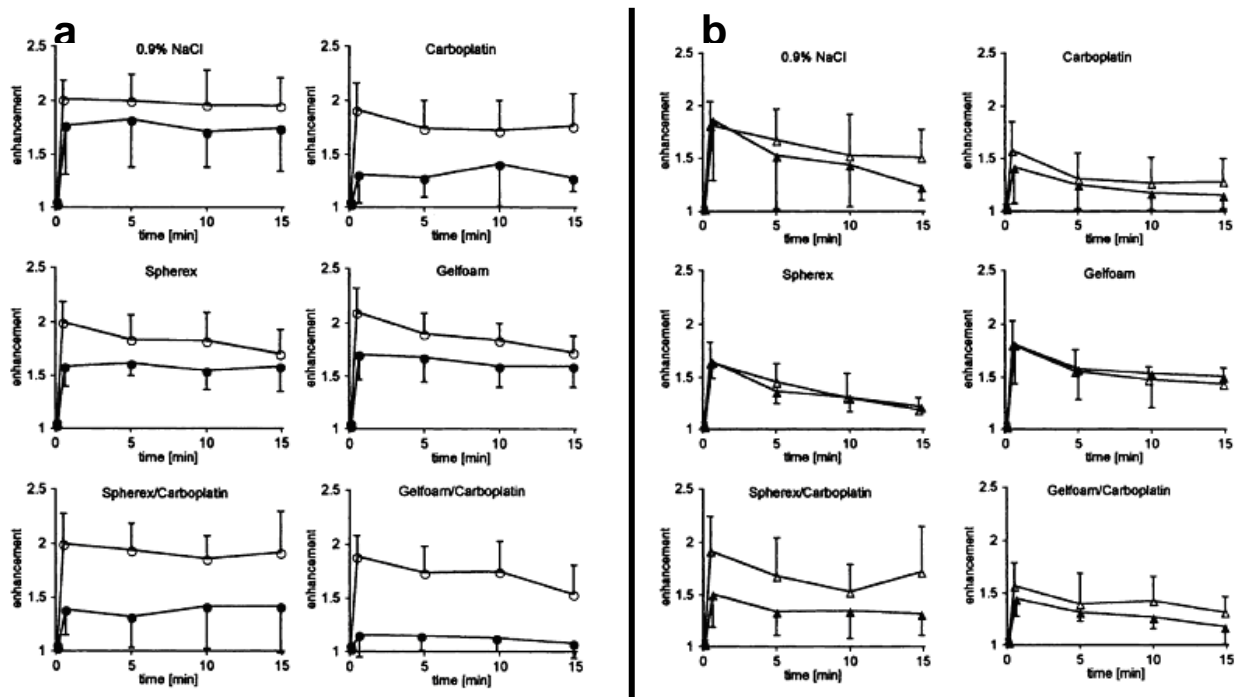


Abb. 2 Signalintensität von 0-15 min a über den gesamten Lebertumor und b über der gesunden Leber nach i.v.-Injektion von 0.17 mmol/kg Körpergewicht Magnevist vor (Δ) und 7 Tage nach (\blacktriangle) gruppenspezifischer Therapie.

Alle anderen Therapiegruppen wiesen keinen signifikanten Abfall der Signalintensität im Vergleich zur Kontrollgruppe auf. In der Histologie zeigte sich in der Gruppe Carboplatin/DSM eine 94 %ige Nekrose und in der Carboplatin/ Gelatinepulvergruppe eine 99 %ige Nekrose des Lebertumors.

Wir konnten nachweisen, dass mittels Messung der Signalintensität im MRT eine Aussage zur Vitalität des Tumors getroffen werden konnte und dass unsere Form der Chemoembolisation eine suffiziente Therapie beim VX-2 Tumor darstellt [Pohlen III].

III

Päuser S, Wagner S, Lippmann M, **Pohlen U**, Reszka R, Wolf KJ, Berger G
Evaluation of efficient chemoembolization mixtures by magnetic resonance
imaging therapy monitoring: an experimental study on the VX2 tumor in the
rabbit liver. Cancer Res. 1996; 56(8):1863-7.

I. Lebermetastasen im Kaninchen-Modell

3. Etablierung einer neuen Methode zur Detektion von 5-FU und seines aktiven Metaboliten 5-FdUrd

In unseren weiteren Untersuchungen setzten wir als Chemotherapeutikum 5-Fluorouracil (5-FU) im Kaninchenmodell ein. Obwohl dieses Zytostatikum seit über 40 Jahren [129] bekannt ist, hat es seine Aktualität nur geringfügig eingebüßt und stellt heute noch das Basistherapeutikum sämtlicher Behandlungsschemata beim fortgeschrittenen kolorektalen Karzinom dar. Unsere Arbeitsgruppe interessierte aber nicht nur die Messung von 5-FU sondern auch seines aktiven Metabolite 5-fluoro-2'-deoxyuridine (5-FdUrd). Daher wurde eine neue Methode entwickelt, welche einfach und genau 5-FU und 5-FdUrd bestimmt.

Durch Proteinfällung und kurzer Homogenisierung ließ sich die reversed phase High Performance Liquid Chromatography (HPLC) -Messung in nur 15 min durchführen. Es gelang die simultane Bestimmung von 5-Fluorouracil (5-FU) und seines ebenfalls wirksamen Hauptmetaboliten 5-fluoro-2'-deoxyuridine (5-FdUrd). Dabei gelang es, in einer Methode die Metaboliten sicher vom 5-FU zu separieren und von Matrixbestandteilen abzugrenzen. Als interner Standard wurde 5-Bromouracil (5-BU) verwendet, da es strukturell und in Bezug auf das Absorbptionsmaximum sowie der prozentualen Wiedergewinnung dem 5-FU ähnelt.

Auswertungsgrundlage war die Relation der Peak-Area von 5-FU und seiner Metabolite zur Peak-Area von 5-BU. Die Spezifität wurde durch Vergleich mit Nullserum- und Gewebeproben durch Kalibrierung mit Standardlösungen ermittelt und ergab konstante Retentionszeiten bei Variationskoeffizienten zwischen 1,66 - 2,67 %.

Die Standardkurvenlinearität wurde von 1 - 50 µg/ml ermittelt, mit einem Korrelationskoeffizienten von 0,9912 - 0,9977. Die Reproduzierbarkeit wurde in Form

von intra-day und inter-day Präzision und Akkuratheit (mittlerer relativer Fehler) in einer Dreitagesvalidierung ermittelt und ergab eine Präzision von 2,1 - 10 %, bei einer Akkuratheit von 0,2 - 12 % für eine Konzentration zwischen 1 - 50 µg/ml.

Die Wiedergewinnung lag zwischen 94 - 109 % bei einem Variationskoeffizienten zwischen 3,0 und 10,3 %. Die internationalen Konferenzberichte fordern eine Präzision < 15 % und eine Akkuratheit (relativer Fehler) < 15 %.

Stabilitätsstudien ergaben eine Haltbarkeit der Proben bei -20°C von mindestens 3 Monaten [Pohlen IV].

IV

Jung M, Berger G, Pohlen U, Päuser S, Rieszka R, Buhr HJ. Simultaneous determination of 5-fluorouracil and its active metabolites in serum and tissue by high-performance liquid chromatography. J Chromatogr B Biomed Sci Appl. 1997;702:193-202.

I. Lebermetastasen im Kaninchen-Modell

4. Pharmakokinetik: Unverkapseltes 5-FU versus liposomal

verkapseltes 5-FU im Kaninchenmodell mit VX-2 Lebertumor

Eine weitere Erhöhung der Zytostatikakonzentration kann durch den Einsatz von Liposomen als drug Carrier erzielt werden [130-134]. Diese liposomalen Zytostatika werden bei fortgeschrittenen primären Lebertumoren und gynäkologischen Tumoren bereits verwandt. In vielen experimentellen Ansätzen sind liposomal verkapselte Zytostatika therapeutisch effektiver als nicht liposomal verkapselte Zytostatika, da sie sowohl die systemische Toxizität als auch die drug resistance überwinden können [133, 135]. Darüber hinaus konnten verschiedene Autoren [132, 136 - 138] und auch unsere Gruppe [139] zeigen, dass die liposomale Verkapselung von Zytostatika zu einer Veränderung des pharmakokinetischen Verhaltens, zur Beeinflussung der dosislimitierenden Toxizität und daraus resultierend zur Erhöhung des therapeutischen Effektes führen kann.

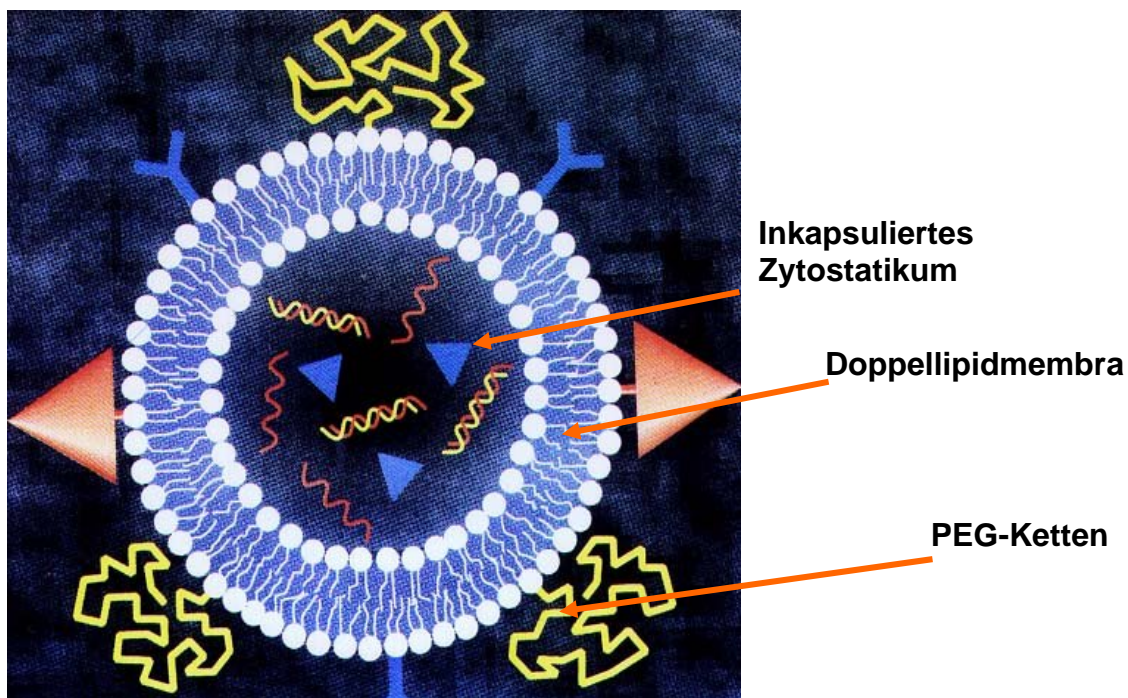


Abb. 3 Polyethylenglycol-Small unilaminäre Vesikle Liposomen (PEG-SUV) mit einem mittleren Durchmesser von 50-150 nm

Liposomen (Abb. 3) sind Lipidvesikel aus natürlichen und synthetischen Phosphorlipiden von unterschiedlicher Größe, Ladung und Zusammensetzung [140]. Sie lassen sich als vesikuläre Strukturen definieren, die zumeist aus amphiphilen, biologisch abbaubaren Phosphorlipiden bestehen und daher sowohl wasserlösliche als auch lipidlösliche Wirkstoffe verkapseln können. In Abhängigkeit von der Größe, Zusammensetzung, Fluidität und Ladung der Liposomen ist eine mehr oder weniger große Affinität zum RES zu beobachten. Grundsätzlich kommen zur Verkapselung von Zytostatika SUV-Liposomen (small unilamellar vesicles), REV-Liposomen (reversed phase evaporated vesicles) und MLV-Liposomen (multilamellar vesicles) in Frage. Allen und Papahadjopoulos haben jedoch zeigen können, dass die Modifikation der Liposomenmembran von SUV durch Zusatz von Polyethylenglykol die Wechselwirkung der Vesikel mit den festsitzenden Makrophagen der Leber und Milz nach i.v. Applikation deutlich verringern kann, wodurch sich die Zirkulationshalbwertszeit der sogenannten "stealth" Liposomen erhöht [141]. Um die für unsere experimentellen Lebertumoren beste Liposomenformulation zu evaluieren, wurden in unserer Arbeitsgruppe in alle o.g. Liposomenformulierungen Kontrastmittel (KM) eingeschlossen (superparamagnetische Eisenoxid Partikel) und die KM-Anreicherung im Tumor mittels der Magnetresonanztomographie (MRT) am Kaninchenmodell mit VX-2 Lebertumor untersucht. Die beste Anreicherung im Tumor zeigte sich bei der Verwendung von SUV-PEG Liposomen [140]. 5-FU wurde in SUV-PEG Liposomen in der Zusammensetzung hydriertes Ei-Phosphatidylcholin, Cholesterol, Dicylphosphat (DCP) (Serva, Heidelberg, Germany) und Polyethylenglykol molares Verhältnis (1:1:0,1:0,1) verkapselt. Die Präparation erfolgte durch Vereinigung der in Chloroform gelösten Lipide und anschließender Herstellung eines Lipidfilmes durch Abdampfen des Lösungsmittels unter Vakuum. Durch die Zugabe des in Phosphatpuffer gelösten 5-FU wurde der Lipidfilm

dispergiert. Die nachfolgende intermittierende Beschallung der multischichtigen Liposomensuspension führt zur Entstehung kleiner unilamillärer Vesikel (SUV). Auf die Abtrennung des nichtverkapselten 5-FU wurde in diesem Versuchsansatz verzichtet und das Zytostatikum per HPLC bestimmt. Die Größenbestimmung dieser Vesikel erfolgte auf Grundlage der quasielastischen Lichtstreuung im Coulter Counter. Die Liposomengröße betrug $113 \text{ nm} \pm 36 \text{ nm}$.

In meiner Arbeit wurde die 5-FU-Konzentration in verschiedenen Organen und im VX-2 Lebertumor nach systemischer und lokoregionärer Applikation mit der HPLC gemessen. Die schon sehr hohen Konzentrationen von 5-FU im Tumorgewebe bei lokoregionärer Therapie mit DSM konnten durch liposomal verkapseltes 5-FU weiter gesteigert werden. Bei lokoregionärer Applikation von liposomalem 5-FU und temporärer Embolisation mit DSM konnte die 5-FU-Konzentration im Tumor in der AUC 15-24h um den Faktor 22038 ($p < 0.01$) im Vergleich zur systemischen Applikation von 5-FU gesteigert werden (Abb. 4).

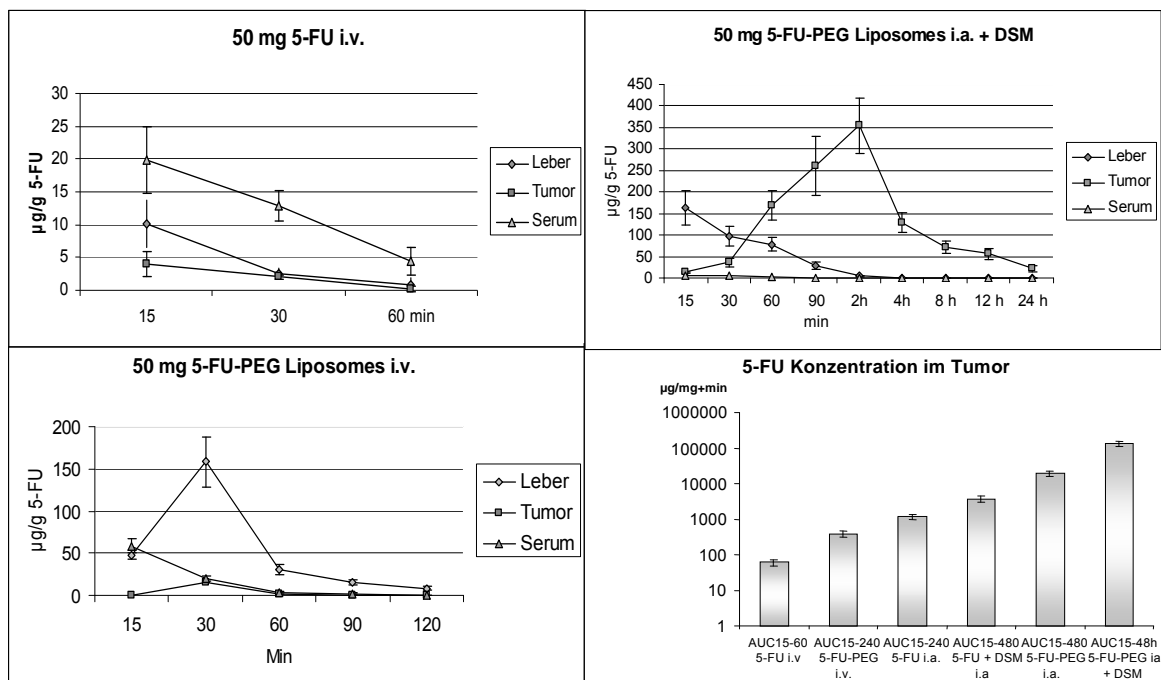


Abb. 4 Konzentrationsverlauf von **A** 5-FU bei i.v.-Applikation, **B** bei i.v.-Applikation von liposomal verkapseltem 5-FU, **C** bei lokoregionärer Applikation von liposomalem 5-FU in Kombination mit degradierbaren Stärkemikrosphären (DSM) und **D** die AUC bei Gabe von 50 mg 5-FU in den verschiedenen Therapiegruppen.

V

Pohlen U, Reszka R, Schneider P, Buhr HJ, Berger G. Stealth liposomal 5-fluorouracil with or without degradable starch microspheres for hepatic arterial infusion in the treatment of liver metastases. An animal study in VX-2 liver tumor-bearing rabbits. *Anticancer Res.* 2004; 24:1699-704.

II. Therapiestudien bei Patienten mit kolorektalen Lebermetastasen

1. Neue Kombinationschemotherapie bei Patienten mit kolorektalen Lebermetastasen; Gabe von 5-FU, Folinsäure, Interferon und degradierbaren Stärkemikrosphären (DSM) lokoregionär über die Leberarterie

Die in unserer Arbeitsgruppe erarbeiteten experimentellen Ergebnisse mit VX-2 lebertumortragenden Kaninchen wurden in zwei klinische Studien umgesetzt. In einer ersten prospektiven multizentrischen Beobachtungsstudie wurden 95 Patienten mit inoperablen kolorektalen Lebermetastasen lokoregionär über die A. hepatica therapiert. Ausgewertet wurden die Toxizität der eingesetzten Zytostatika, die Ansprechrage, die Zeit bis zur Progression sowie das mediane Überleben. Den Patienten wurde in einem Induktionszyklus alle 14 Tage über 5 Tage 5-FU in Kombination mit DSM und Interferon α (IFN) appliziert. Bei Ansprechen wurde zu einem dreiwöchigen Erhaltungszyklus übergegangen. Der größte Teil der Patienten vertrug die Therapie gut. Wir beobachteten bei 11 % eine Major-Toxizität. Bei 11 % der Patienten beobachteten wir eine komplette Remission, bei 59 % ein partielles Ansprechen, bei 13 % eine Stabilisierung und bei 16 % eine Progression der Lebermetastasierung. Die Anzahl der Responder (komplette Remission und partielle Remission) betrug 70 %.

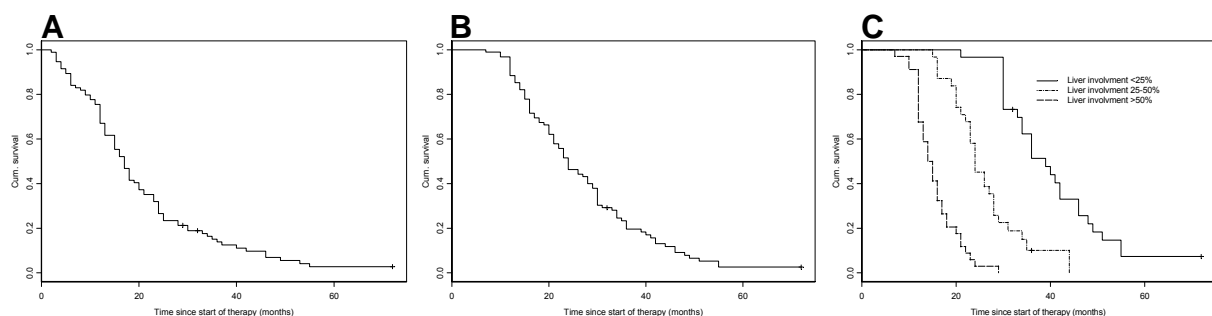


Abb. 5 **A** Zeit bis zum Tumorprogress. Die mediane Zeit bis zur Tumorprogression betrug 17 Monate.

B Gesamtüberleben der Patienten betrug 24 Monate.

C Überlebenszeit der Patienten aufgeschlüsselt nach der Tumor-Leberrelation. Das mediane Überleben lag bei <25% 39 Monaten, bei 25-50% 24 Monaten und bei >50% 14 Monaten.

Das rezidivfreie Überleben betrug 17 Monate bei einem Gesamtüberleben von 24 Monaten. In der durchgeführten Subgruppenanalyse zeigte sich ein signifikanter Vorteil ($p < 0.00001$) für Patienten, die eine lokoregionäre Therapie bei einer Tumor-Leberrelation von $< 25\%$ erhielten mit einem medianen Überleben von 39 Monaten versus Patienten mit einer Tumor-Leberrelation von $25 - 50\%$ und einem medianen Überleben von 24 Monaten. Am schlechtesten schnitten die Patienten mit einer Tumor-Leberrelation von $> 50\%$ ab. Hier lag das mediane Überleben bei nur 14 Monaten (Abb. 5). Zusammenfassend war unser lokoregionäres Therapieregime sehr effektiv bei Patienten mit einer Tumor-Leberrelation von $< 50\%$ [Pohlen VI].

II. Therapiestudien bei Patienten mit kolorektalen Lebermetastasen

2. Kombinationschemotherapie 5-FU, Folinsäure, Interferon und degradierbaren Stärkemikrosphären (DSM) vs. 5-FU und Folinsäure lokoregionär über die Leberarterie.

Unizentrisch wurden an unserer Klinik zwei regionale Therapieverfahren in einer prospektiven Beobachtungsstudie verglichen. Dies waren 5-FU, Folinsäure, IFN und DSM versus 5-FU und Folinsäure. Insgesamt wurden die Daten von 60 Patienten mit inoperablen kolorektalen Lebermetastasen ausgewertet. 36 Patienten erhielten regional 5-FU/FA/IFN/DSM, 24 Patienten erhielten regional 5-FU/FA. Ausgewertet wurden die Toxizität der eingesetzten Zytostatika, die Ansprechrate, die Zeit bis zur Progression sowie das mediane Überleben [Pohlen VII].

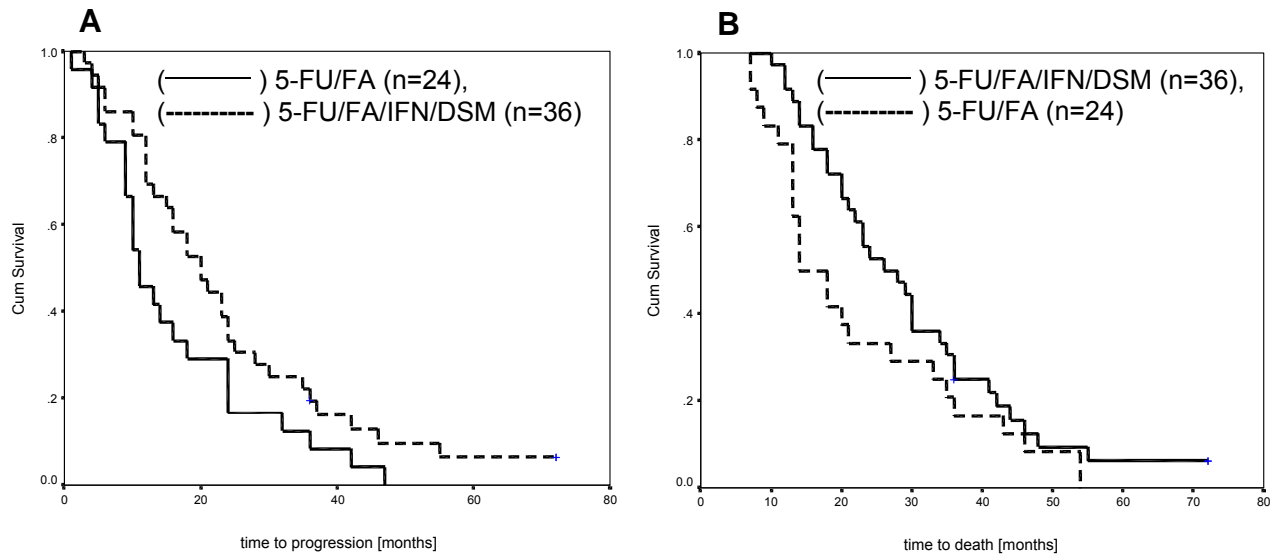


Abb. 6 Progresssfreies Überleben **A**. Mediane Zeit bis zum Tumorprogress waren 11 Monate bei Patienten, welche mit 5-FU/FA therapiert wurden und 20 Monate bei Patienten, welche mit 5-FU/FA/IFN/DSM therapiert wurden ($p=0.0384$).
B Die mediane Überlebenszeit betrug 14 versus 26 Monate für Patienten mit HAI 5-FU/FA/IFN/DSM ($p=0.0245$).

Die Toxizität unterschied sich nicht signifikant und betrug 11 - 12 %. Das Ansprechen war signifikant besser bei 5-FU/FA/IFN/DSM (69,4 %) im Vergleich mit 5-FU/FA (50 %). Signifikante Unterschiede (Abb. 6) ergaben sich bei der progresssfreien Überlebenszeit 5-FU/FA/IFN/DSM vs. 5-FU/FA (20 vs. 11 Monate $p= 0.034$) sowie bei der Gesamtüberlebenszeit (26 vs. 14 Monate $p= 0.0245$).

In unseren Studien beobachteten wir auch häufig Lungenmetastasen, welche sich trotz erfolgreicher Therapie der Lebermetastasen ergaben. Diese Lungenmetastasen traten sowohl in unseren experimentellen als auch in unseren klinischen Studien gehäuft auf und deckten sich auch mit der Literatur, welche bei fortgeschrittenen kolorektalen Tumoren in bis zu 20 % Lungenmetastasen beschreibt [142]. Daher befasste ich mich in weiteren Arbeiten mit der regionalen Therapie von experimentellen Lungentumoren der Ratte.

VI

Pohlen U, Mansmann U, Berger G, Germer CT, Gallkowski U, Boese-Landgraf J, Buhr HJ. Multicenter pilot study of 5-fluorouracil, folinic acid, interferon alpha-2b and degradable starch microspheres via hepatic arterial infusion in patients with nonresectable colorectal liver metastases. *Anticancer Res.* 2004;24:3275-82.

VII

Pohlen U, Rieger H, Mansmann U, Berger G, Buhr HJ. Hepatic arterial infusion (HAI). Comparison of 5-fluorouracil, folinic acid, interferon alpha-2b and degradable starch microspheres versus 5-fluorouracil and folinic acid in patients with non-resectable colorectal liver metastases. *Anticancer Res.* 2006;26:3957-64.

2.2.2. Lungenmetastasen

III. Lungenmetastasen im Ratten- und Schweinemodell

1. Toxischen Auswirkungen der lokoregionären Therapie mit

Carboplatin mit und ohne DSM-Embolisation an der Rattenlunge

Unsere Arbeitsgruppe konnte erstmals eine Chemoembolisation an der Ratte reproduzierbar durchführen (Pohlen VIII und IX). Hierfür wurden intubierte Ratten thorakotomiert, die Lungengefäße dargestellt und die V. cava superior mit einem Katheter intubiert. Für die selektive Chemoembolisation der linken Lunge wurde die rechte Pulmonalarterie dargestellt und für die Zeit der Chemoembolisation temporär mit einem Faden angezügelt. Danach wurde eine Gruppe ohne Therapie (NaCl-Kontrollgruppe) mit den Gruppen degradierbare Stärkemikrosphären (DSM) und Carboplatin plus DSM verglichen.

Für unsere intravitalmikroskopischen Untersuchungen wurden eine weitere Thorakotomie im fünften Interkostalraum links durchgeführt und die linke Lunge unter ein Fluoreszenzmikroskop gelagert. Danach erfolgte die Gabe von fluoreszenzmarkierten Erythrozyten. Unter Durchlichtmikroskopie konnte nun die Embolisation, Kapillarpermeabilität und der alveolar-septale Diameter bestimmt werden. Über Kapillarpermeabilität und alveolar-septalem Diameter wurde die Schädigung der Alveolen beschrieben. Die Embolisationszeit betrug 7.1 ± 2.3 Minuten gefolgt von einer Flussverlangsamung von 14.3 ± 4.6 Minuten. Nach 21.4 ± 4.7 Minuten waren die Pulmonalgefäße wieder frei durchgängig. Intravitalmikroskopisch wurde zum einen die Embolisations- und Reperfusionzeit und zum anderen die Reversibilität dokumentiert.

Bei der Kapillarpermeabilität und dem alveolar-septalem Diameter zeigten sich keine signifikanten Unterschiede nach Behandlung mit DSM oder Carboplatin /DSM im Vergleich zur Kontrollgruppe (Abb .7).

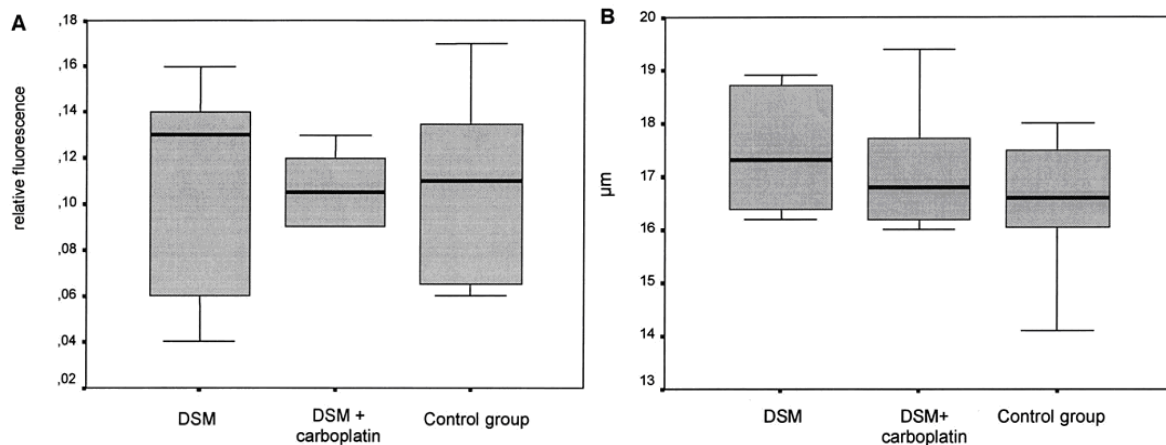


Abb. 7 **A** Kapillarpermeabilität und **B** alveolar-septaler Diameter nach Reperfusion der linken Lunge nach Embolisation mit DSM und DSM plus Carboplatin im Vergleich mit der Kontrollgruppe $p < 0.05$.

Somit konnte erstmals eine unilaterale Mikroembolisation der Lunge als tierexperimentelles Modell etabliert werden. Eine reversible Embolisation der Arteriolen und Kapillare ohne Verschluss der großen Bronchialarterien wurde demonstriert. Eine Frühtoxizität oder ein Alveolarschaden durch die Kombination DSM/Carboplatin konnte ausgeschlossen werden [Pohlen VIII].

VIII

Schneider P, Foitzik T, Pohlen U, Golder W, Buhr HJ. Temporary unilateral microembolization of the lung-a new approach to regional chemotherapy for pulmonary metastases. J Surg Res. 2002;107:159-66.

III . Lungenmetastasen im Ratten und Schweinemodell

2. Konzentrationsmessungen von Carboplatin in Lungentumoren der Ratte mit und ohne DSM- Embolisation

Ein weiterer Schritt war nun die Konzentrationsbestimmung von Carboplatin im Lungentumor und Lungengewebe nach systemischer Gabe bzw. einseitiger Chemoembolisation der Lunge. Die Bestimmung von Carboplatin im Gewebe erfolgte mit der Atomabsorptionsspektroskopie (AAS). Es wurden 3 Gruppen gebildet (i.v.-Gabe von Carboplatin, intraarterielle Gabe via linker Pulmonalarterie und intraarterielle Gabe von Carboplatin plus DSM via linker Pulmonalarterie). 15, 30, 60 und 120 Minuten nach Applikation in den verschiedenen Gruppen wurden zu jedem Zeitpunkt und Gruppe 5 Tiere sakrifiziert und gesundes Lungengewebe, Lungentumor und peripheres Serum asserviert und mittels AAS aufgearbeitet.

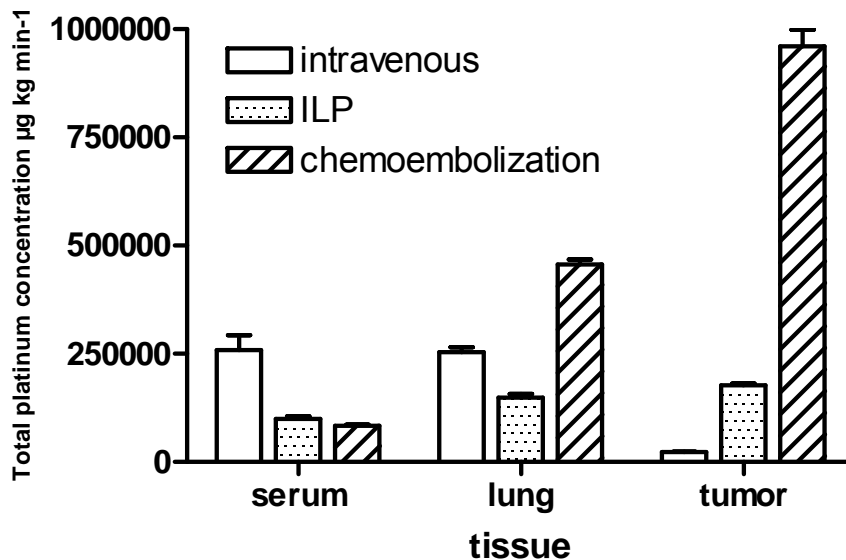


Abb. 8 Konzentrations-Zeit-Kurven (AUC15-120 min) der Platinkonzentrationen in Serum, Lungengewebe, Lungentumor nach intravenöser (intravenous), intraarterieller ohne DSM (ILP) und intraarterieller mit DSM (chemoembolization) Therapie.

Die Auswertung der AUC's erbrachte die nachfolgenden Ergebnisse (Abb. 8). Im Vergleich mit der i.v.-Gabe konnte die Konzentration von Carboplatin im Tumorgewebe (AUC15-120 min) nach intraarterieller Injektion von Carboplatin bzw.

intraarterieller Injektion von Carboplatin plus DSM um das 7,9- bzw. 42,6-fache gesteigert werden. Im Vergleich der beiden Gruppen intraarterielles Carboplatin versus intraarterielles Carboplatin plus DSM ergab sich eine Konzentrationssteigerung im Tumorgewebe um den Faktor 5,4 (AUC15-120min). Im gesunden Lungengewebe kam es ebenfalls zu Konzentrationssteigerungen nach intraarterieller Gabe von Carboplatin plus DSM. Im Vergleich zu den i.v- und ILP-Gruppen zeigte sich jedoch histologisch keine wesentliche Veränderung des Lungenparenchyms [Pohlen IX].

IX

Pohlen U , Rieger H , Meyer BT , Loddenkemper C, Heitland P, Koester HD, Schneider P, Buhr HJ. Chemoembolization of the Lung Metastases. Pharmacokinetic behaviour of Carboplatin in a Rat Model. Anticancer Res. 2007; 27: 809-816.

III. Lungenmetastasen im Ratten- und Schweinmodell

3. Machbarkeit, Früh- und Spättoxizität bei Lungenchemoembolisation im Großtiermodell am deutschen Hausschwein

Im Hinblick auf unsere geplanten ersten Studien am Menschen führten wir einen Großtierversuch am Schwein durch. Hierbei sollte die Machbarkeit und die Früh- und Spättoxizität bei Chemoembolisation der Lunge evaluiert werden. Die Untersuchungen erfolgten an deutschen Hausschweinen.

In Intubationsnarkose erfolgte die Leistenfreilegung und Einführung von Kathetern mittels Seldinger-Technik in die Pulmonalarterie sowie die blutige Blutdruckmessung über die Leistenarterie. Insgesamt wurde die Chemoembolisation an 8 deutschen Hausschweinen durchgeführt. Außer dem Katheter, welcher selektiv in die rechte Pulmonalarterie eingeführt wurde, erfolgte via V. femoralis die Implantation eines weiteren Katheters in die A. pulmonalis communis, über welchen die Chemoembolisation mit degradierbaren Stärkemikrosphären (DSM) mittels Digitaler Subtraktionsangiographie (DSA) dokumentiert wurde.

Die Machbarkeit, Reproduzierbarkeit und Reperfusion der interventionell behandelten Lunge konnte gezeigt werden. Außer einem Zwischenfall bei unserem ersten Tier, welchem in Anlehnung an unsere Rattenversuche eine zu hohe Dosis Embolisat injiziert wurde, verliefen die weiteren Chemoembolisationen mit DSM und Carboplatin ohne Komplikationen. Bei der ersten Embolisation kam es durch eine zu hohe Dosis zur temporären Komplettembolisation der gesamten Lunge mit einem kurzfristigen Sättigungsabfall. Im weiteren Verlauf trat jedoch wieder eine Rekompensation ein. Die Frühkomplikation im Sinne von Lungeninfarkten und Lungenödem und -ergüssen wurde durch wöchentliche Röntgen-Thorax-Untersuchungen ausgeschlossen. Nach 6 Monaten wurden die Schweine sakrifiziert und das Lungengewebe histologisch untersucht. Auch die histologische Aufarbeitung

der Lunge zum Ausschluss von Spät komplikation zeigte keine Veränderungen des Lungenparenchyms [Pohlen X].

Die Studie am Großtiermodell machte deutlich, wie wichtig diese Form der Planung über ein Kleintiermodell hin zum Großtiermodell ist. Nur auf diese Weise konnten wir auf Fehler aufmerksam werden, welche am Menschen leicht delitär enden könnten. Eine Therapiestudie am Menschen ist in Planung.

X

Pohlen U, Rieger H, Albrecht T, Loddenkemper C, Schneider P, Buhr HJ
Chemoembolization with Carboplatin of the Lung. Feasibility and Toxicity in a Pig Model. Anticancer Res. 2007;24:1699-704.

2.2.3. Peritonealkarzinose

Eine weitere problematische Situation stellt die Peritonealkarzinose bei gastrointestinalen Tumoren dar. Am häufigsten ist die Peritonealkarzinose beim Magen- und Pankreaskarzinom zu beobachten. Bei Diagnosestellung eines Magen- oder Pankreaskarzinoms besteht bereits bei 20 - 40 % der Patienten eine Peritonealkarzinose, welche eine kurative Operation nicht mehr sinnvoll macht. Auch beim Kolonkarzinom kommt es im weiteren Verlauf bei 10 - 25 % zur Entwicklung eines inoperablen Lokalrezidives oder zu einer Peritonealkarzinose.

Die für das metastasierte kolorektale Karzinom etablierte systemische Chemotherapie wurde bereits in den Kapiteln kolorektale Leber- und Lungenmetastasen besprochen. In diesen Kapiteln wurde auch schon auf die hohe Toxizität eingegangen.

Des Weiteren existieren eine Vielzahl experimenteller Therapieverfahren. So findet die intraperitoneale Chemotherapie in der Literatur häufig Erwähnung.

Eine weitere experimentelle Therapie stellt die 'Hypoxische Abdominelle Perfusion' (HAP) dar.

IV. Peritonealkarzinose: Experimentelle Untersuchungen zur hypoxischen abdominellen Perfusion im Kaninchenmodell ohne und mit pH-Wert-Korrektur

1. Konzentrationsmessungen mit und ohne liposomal verkapseltem 5-FU sowie Veränderung des aktiven Metaboliten 5-FdUrd bei hypoxischer abdomineller Perfusion (HAP)

Wir hatten diese HAP-Therapie an Kaninchen mit einem VX-2-Lebertumor experimentell untersucht. Hierfür wurden über die Iliakalgefäße ein arterieller und ein venöser Katheter eingeführt und auf Höhe des Zwerchfells durch Setzen von Klemmen die Aorta und Vena cava geblockt. Die Katheter wurden über eine

extrakorporale Rollerpumpe kurzgeschlossen und das gesamte Abdomen für 20 Minuten mit einem Flow von 100ml/min perfundiert.

Zu Beginn der HAP–Therapie applizierten wir 50 mg 5-FU oder 50 mg liposomal verkapseltes 5-FU über den arteriellen Schenkel. Danach zirkulierte das Zytostatikum unter Hypoxie für 20 Minuten. Die Hypoxie wurde über pH- und pO₂-Messungen dokumentiert. Alle 5 Minuten wurden die 5-FU- und 5-FdUrd-Konzentration im Perfusat bestimmt. Nach 20 Minuten wurden die Tiere sakrifiziert und Leber, Tumor sowie Lymphknoten im Bereich paraaortal und um den Truncus coeliacus entfernt, und auch dort die 5-FU- und 5-FdUrd-Konzentration bestimmt. Dieses Vorgehen wurde mit zwei weiteren Gruppen verglichen, welche 5-FU und liposomales 5-FU i.v. erhielten. Die 5-FU–Konzentrationen waren wie erwartet im Perfusat hoch, wobei signifikant ($p < 0.01$) höhere Konzentrationen für das liposomale 5-FU gemessen wurden.

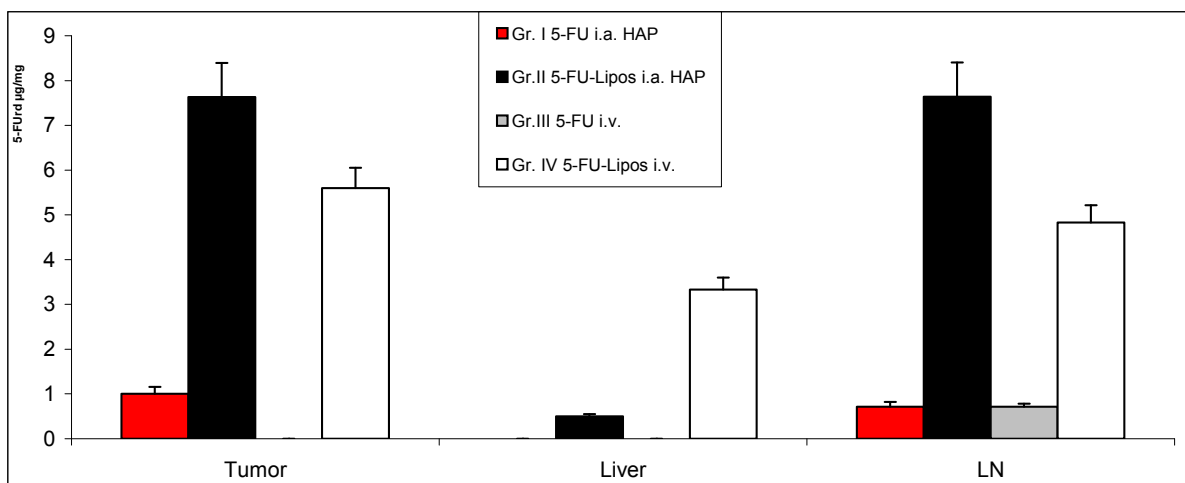


Abb. 9 5-fluoro-2`-deoxyuridine (5-FdUrd)- Konzentration in Lebertumor, Leber und paraaortalen-, truncus coeliacus- Lymphknoten (LN) 20 min nach Therapie mit 5-FU oder liposomalem 5-FU als Hepatische Arterielle Perfusion (HAP) oder intravenös (i.v.).

Die 5-FdUrd-Konzentration (aktiver Metabolit) im Perfusat war jedoch anders als erwartet deutlich höher bei liposomalem 5-FU als bei der HAP-Therapie mit unverkapseltem 5-FU. So war zu Beispiel, im Tumorgewebe, nach HAP-Therapie mit

5-FU nur eine geringe Konzentration von 5-FdUrd messbar. Im Gegensatz dazu waren die Konzentrationen von 5-FdUrd bei der HAP-Therapie mit liposomalem 5-FU signifikant ($p < 0.01$) höher. Jedoch war die 5-FdUrd-Konzentration auch bei i.v.-Gabe von liposomalem 5-FU signifikant ($p < 0.01$) höher als nach HAP-Therapie mit unverkapselten 5-FU (Abb. 9) [Pohlen XI].

IV. Peritonealkarzinose: Experimentelle Untersuchungen zur hypoxischen abdominalen Perfusion im Kaninchenmodell ohne und mit pH-Wert-Korrektur

2. Konzentrationsmessungen mit und ohne liposomal verkapseltem 5-FU sowie Veränderung der aktiven Metaboliten 5-FdUrd bei verschiedenen pH-Werten in vitro und in vivo bei hypoxischer abdominaler Perfusion (HAP)

Nach Abschluss dieser Arbeit stellte sich die Frage, warum 5-FU unter HAP-Bedingungen nur gering in seinen aktiven Metaboliten 5-FdUrd umgesetzt wurde. In vitro überprüften wir daher die Metabolisierung von 5-FdUrd aus 5-FU bei unterschiedlichen pH-Werten und konnten zeigen, dass die Metabolisierung in sehr engen Grenzen um den physiologischen pH-Wert stattfindet [Pohlen XII].

Daraufhin wiederholten wir unseren Versuchsaufbau und konnten unter HAP-Bedingungen bei gleichzeitiger Titrierung mit NaHCO_3 im physiologischen Bereich ($\text{pH } 7,4 \pm 0,015$) die Konzentration von 5-FdUrd in Perfusat, Leber, Lebertumor, paraaortalen und zöliakalen Lymphknoten signifikant ($p < 0.01$) um das 1.5-fache steigern. Wie auch schon in unseren in vitro Versuchen konnten wir die Konzentration von 5-FdUrd durch liposomales 5-FU nochmals signifikant ($p < 0.01$) gegenüber unverkapseltem 5-FU ansteigen lassen (Abb.10).

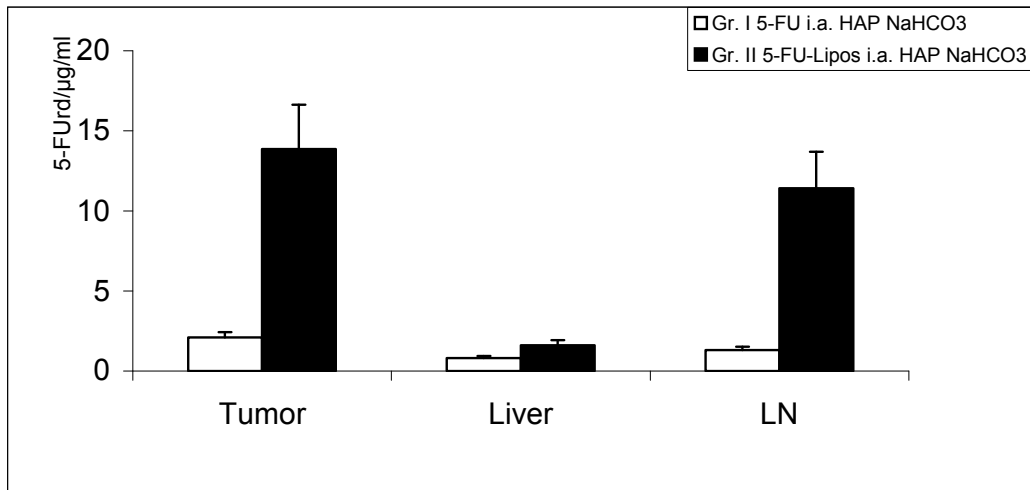


Abb. 10 5-FdUrd-Konzentration in Lebertumor, Leber, paraaortalen und coeliakalen Lymphknoten (LN) 20 Minuten nach HAP und Titrierung mit NaHCO₃ im physiologischen Bereich (p<0.01)

XI

Pohlen U, Rieger H, Binnenhei M, Reszka RC, Buhr HJ, Berger G. Improvement in 5-fluorouracil (5-FU) and 5-fluoro-2'-deoxyuridine (FdUrd) concentration by 5-fluorouracil-polyethylene-glycol-liposomes in abdominal stop-flow: treatment of VX2 liver-tumor-bearing rabbits. J Chemother. 2005 ;17:428-34.

XII

Pohlen U, Binnhei M, Reszka R, Buhr HJ, Berger G. Intra-aortal therapy with 5-fluorouracil- polyethylene glycol stealth liposomes: does the metabolism of 5-fluorouracil into 5-fluoro-2'-deoxyuridine depend on ph value?. An animal

V. Therapiestudie bei Patienten mit fortgeschrittenen gastrointestinalen Tumoren und Peritonealkarzinose mit HAP

Die Ergebnisse unserer experimentellen Arbeiten wurden bei einer Phase II Studie berücksichtigt. So wurden 59 Patienten mit fortgeschrittenen inoperablen gastrointestinalen Tumoren in unsere Studie eingeschleust. 50 Patienten hatten zusätzlich zu ihrem fortgeschrittenen Tumor eine Peritonealkarzinose (85 %). Bei den Patienten wurde über eine Inzision in der Leiste A. und V. femoralis freigelegt und mit einem Ballonkatheter intubiert. Dieser Katheter wurde unterhalb des Zwerchfells geblockt, pneumatische Manschetten an den Beinen angelegt und arterieller und venöser Katheter über eine Rollerpumpe kurzgeschlossen.

Über den arteriellen Schenkel des Kathetersystems wurde 1000 mg/m^2 5-FU, 10 mg/m^2 Mitomycin C und 50 mg/m^2 Cisplatin appliziert und unter Hypoxie mit einem Flow von 200 ml/min das Abdomen perfundiert (Abb. 11).

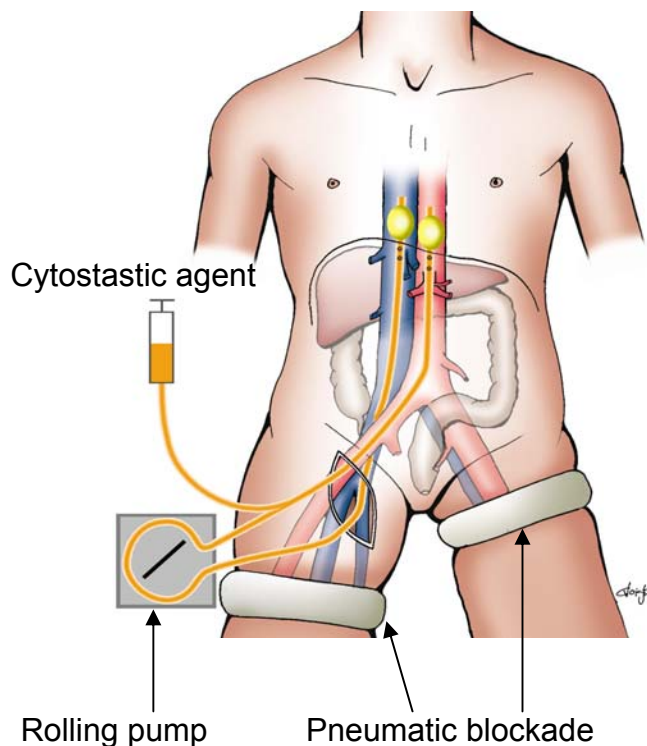
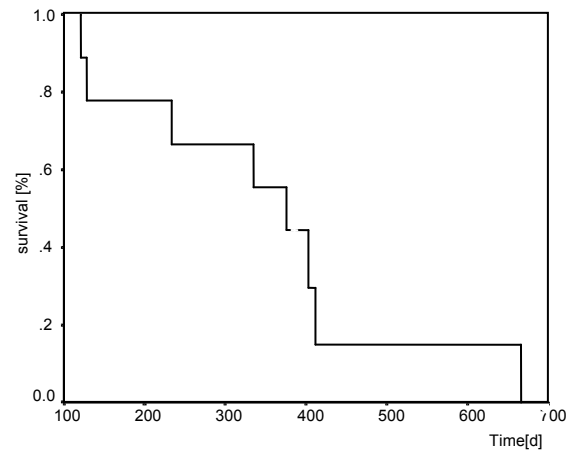
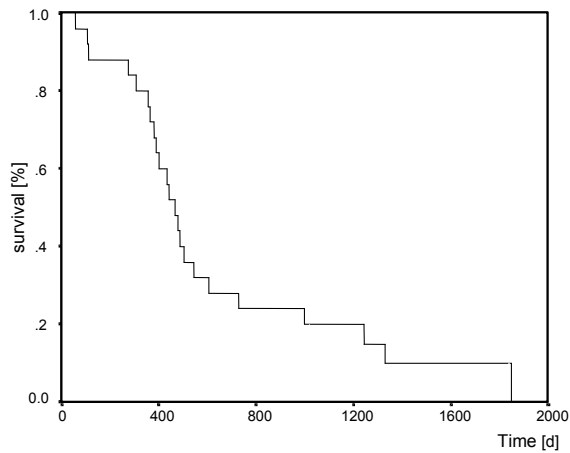
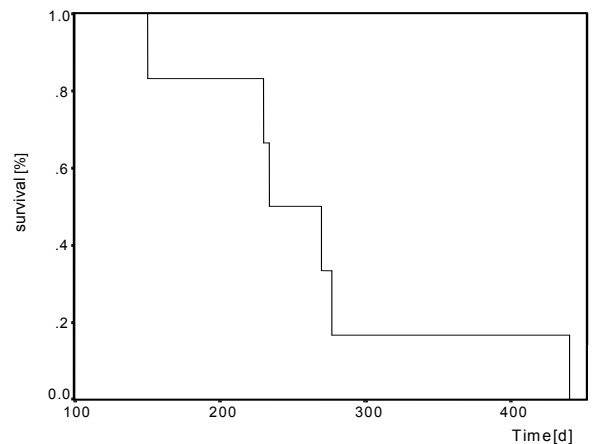
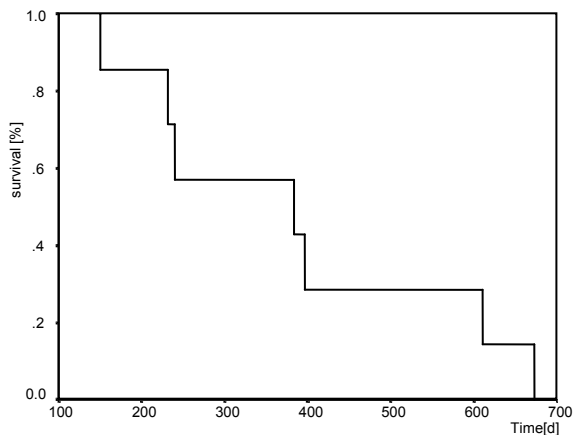


Abb. 11 Schematische Darstellung der Hypoxischen Abdominellen Perfusion (HAP)

Während der HAP-Therapie wurde die 5-FU und 5-FdUrd-Konzentration im Perfusat und peripher bestimmt. Des Weiteren wurde der pH- und pO₂-Wert kontrolliert.



Das mediane Überleben der 34 Patienten mit inoperablem **kolorektalen Karzinom** betrug 15.5 Monate. Das mediane Überleben der 11 Patienten mit inoperablem **Magenkarzinom** betrug 12.5 Monate.



Das mediane Überleben der 8 Patienten mit inoperablem **Pankreaskarzinom** betrug 12.7 Monate. Das mediane Überleben der 6 Patienten mit inoperablem **Gallenblasenkarzinom** betrug 7.8 Monate.

Abb. 12 Überlebenskurven nach Kaplan-Meier nach HAP-Therapie für verschiedene fortgeschrittene abdominelle Tumorentitäten.

Die Therapie wurde von den Patienten gut vertragen. Bei 39 Patienten führten wir mehr als einen Zyklus HAP-Therapie durch, ein Patient mit Peritonealkarzinose erhielt insgesamt 6 HAP-Therapien. Operativ bedingte Komplikationen waren selten. So wurden zwei Major-Komplikationen beobachtet. Ein Patient mit einer

ausgeprägten Arteriosklerose der unteren Extremität entwickelte beim Vorschieben des Führungsdrahtes intraoperativ eine Iliaca-Perforation, welche eine Laparotomie und Übernähung zur Folge hatte. Ein weiterer Patient musste mit einer tiefen Beinbeckenvenenthrombose wieder aufgenommen werden. Auch die Toxizität der eingesetzten Zytostatika war gering. So entwickelte ein Patient eine Grad II - IV Leukopenie, so dass eine 1 % Major-Toxizität dokumentiert wurde. Die Responder und das mediane Überleben wurden in dieser Studie mitausgewertet. Obwohl es sich um ein kleines Patientenkollektiv handelte, wurde zu jeder Tumorentität die Überlebenszeit nach Kaplan-Meier dargestellt (Abb. 12).

Bei den kolorektalen Karzinomen ergab sich ein medianes Überleben von 15 Monaten, bei den Magenkarzinomen 12,5 Monate, bei den Pankreaskarzinomen 12,7 Monate und bei den Gallenblasenkarzinomen 7,8 Monate [Pohlen XIII].

XIII

Pohlen U, Rieger H, Kunick-Pohlen S, Berger G, Buhr HJ. Phase II Study in Regional Chemotherapy Using the Hypoxic Abdominal Perfusion Technique in Advanced Abdominal Carcinoma. 5-FU pharmacokinetics, complications and outcome. Anticancer Res. 2007; 27:667-674.

3. Diskussion

3.1. Lebermetastasen

Patienten mit kolorektalen Karzinomen entwickeln in 50 % der Fälle Lebermetastasen. Hiervon können 15 - 30 % kurativ chirurgisch reseziert werden.

Patienten welche nicht kurativ chirurgisch behandelt werden können, werden palliativ chemotherapiert. Zur Palliation stehen zum einem die systemische Chemotherapie als auch die intraarterielle Chemotherapie (HAI) zur Verfügung. Die intrarterielle Chemotherapie mit Gabe eines Zytostatikums über die Leberarterie bietet viele theoretische Vorteile, ist aber im klinischen Alltag immer noch eine experimentelle Therapieform.

Im ersten Teil der Habilitationsschrift wurde gezeigt, dass durch eine temporäre Embolisation von VX-2 Lebertumoren im Kaninchenmodell mit DSM (25-45 µm) und Gelatinepuder (100-300 µm) die Konzentration im Tumorgewebe um den Faktor 47 bzw. 44 angehoben werden konnte [Pohlen I, II]. Diese Ergebnisse wurden in einer neueren Studie ebenfalls am Kaninchen bestätigt, wobei die Autoren Gelatinepuder und Polyvinyl Alkohol (150-250µm) einsetzten. Verglichen wurde die Konzentration von Carboplatin im VX-2 Tumor nach intraarterieller Therapie mit Carboplatin, Carboplatin mit Gelatinepuder und Carboplatin mit Polyvinyl Alkohol. Durch die Embolisation mit Gelatinepuder wurde die Konzentration von Carboplatin im VX-2 Tumor um den Faktor 51 und die Kombination Carboplatin Polyvinyl Alkohol um den Faktor 24 im Vergleich zur alleinigen intraarteriellen Therapie mit Carboplatin gesteigert. [143]. Dass die gemessenen hohen Tumorkonzentrationen sich auch auf das weitere Tumorwachstum auswirkten, konnten wir mit der dynamischen MRT zeigen [Pohlen III]. Bei der Volumenbestimmung mit dem MRT zeigte sich nur in den Gruppen mit Carboplatin und Embolisation (Gelatinepuder, DSM) eine Abnahme des

Tumorvolumens um den Faktor 0,5, während der Tumor in den weiteren Behandlungsgruppen um den Faktor 2 - 5 an Volumen zunahm. Des Weiteren konnte durch die Signalintensität eine Aussage zur Vitalität des Tumors gemacht werden, welche sich auch in der histologischen Untersuchung bestätigte.

Wir konnten in unseren Untersuchungen zeigen, dass es mit der dynamischen MRT (Messung der Signalintensität über die Zeit) möglich war, schon sehr früh ein Ansprechen des Tumors auf die durchgeführte Chemotherapie darzustellen.

Klinisch wird hier mit der Fluorine-18 fluorodeoxyglucose Positronen Emission Tomographie (FDG PET) experimentiert. Insbesondere die Münchener Arbeitsgruppe um J.R. Siewert beschäftigt sich seit Jahren mit der Frage, welche Patienten von einer neoadjuvanten Therapie profitieren. Mit der FDG PET konnte frühzeitig bei Patienten mit Ösophagus- und Magenkarzinom ein Ansprechen oder Nichtansprechen erkannt werden [144].

Am oberen gastrointestinalen Trakt ist dies weitgehend akzeptiert.

Für Lebermetastasen liegen nur vereinzelte Arbeiten vor [145].

Im Unterschied zur FDG PET untersuchten wir am Kaninchenmodell mit VX-2 Lebertumor die Vitalität des Tumors durch Messung der Signalintensität nach Gabe von Gadoliniumkontrast im MRT. Durch unterschiedliches Diffusionsverhalten in den vitalen Tumor und in die Tumornekrose ist es möglich, den vitalen vom nekrotischen Tumor gut abzugrenzen. Korreliert wurden unsere dynamischen MRT Untersuchungen mit konventionellen histologischen Untersuchungen. Wir konnten das mit der Signalintensität gemessene Verhältniss zwischen vitalem Tumor und Tumornekrose zu 95 % mit den nachfolgenden histologischen Untersuchungen korrelieren. Auch anderen Arbeitsgruppen gelang eine 94 % und 96 % Korrelation zwischen Messung der Signalintensität und konventioneller Histologie im Kaninchenmodell [146, 147].

Klinische Studien, welche mittels Messung der Signalintensität mit der MRT das Ansprechen nach einer Chemotherapie bei hepatozellulären Karzinomen überprüften, konnten durch Messung der Signalintensität frühzeitig ein Ansprechen bzw. Nichtansprechen des Tumors auf Chemotherapie dokumentieren [148, 149]. Die dynamische MRT-Untersuchung (Messung der Signalintensität über die Zeit) ist einfach durchzuführen und bei der heutigen Gerätedichte und den Kosten für eine MRT-Untersuchung geeigneter als eine FDG PET-Untersuchung. Insbesondere wäre interessant, eine dynamische MRT-Untersuchung bei Patienten mit kolorektalen Lebermetastasen durchzuführen, um Responder von Nonrespondern zu unterscheiden und so eine differenzierte Therapieplanung zu ermöglichen.

Ein für unsere weiteren Studien wichtiger Ansatz war die Bestimmung von 5-FU und seines aktiven Metaboliten 5-FdUrd.

Die in der Literatur mit der HPLC beschriebenen 5-FU Bestimmungen sowie Messungen der aktiven Metabolite von 5-FU waren nur in mehreren Schritten möglich [150] oder waren sehr zeitaufwendige und die Bestimmung zu ungenau [151]. Die Neuerung bei unseren Untersuchungen war, dass eine Proteinfällung nach kurzer Homogenisierung durchgeführt wurde. Die Bestimmung von 5-FU und seines aktiven Metaboliten 5-FdUrd ließ sich mit der reversed phase HPLC-Messung in nur 15 min durchführen. Neuere Studien haben viele Details aus unseren Versuchen übernommen [152]. Unsere Präzision von 2,1 - 10 % bei einer Akkuratheit von 0,2 - 12 % und einer Recovery (Wiedergewinnung) von 94 - 109 % bei einem Variationskoeffizienten zwischen 3,0 und 10,3 % wird auch in neueren Publikationen nicht verbessert. Lediglich die Detektionsgeschwindigkeit ist mit nur 5 Minuten schneller als unsere Untersuchungen und der Nachweis im Nanogrammbereich ist in neueren Publikationen um 5 % genauer [153,154].

Nachdem ein exaktes Verfahren zur Detektion von 5-FU und seines aktiven Metaboliten 5-FdUrd etabliert worden war, wurden zur weiteren Verbesserung des „Drug-Targetings“ Liposomen bei der Therapie von Lebertumoren im Kaninchenmodell getestet [Pohlen V].

Verschiedene Liposomenformationen wie REV-, SUV-, MLV- Liposomen wurden im Ergebnissteil bereits ausführlich dargestellt. Der Nachteil dieser Liposomen ist, dass das RES-System der Leber diese erkennt und phagozytiert. Diese Beobachtung machten wir auch im Kaninchenmodell. Unsere mit Gadolinium beladenen Liposomen hatten 5-fach höhere Konzentrationen in der gesunden Leber im Vergleich zur Konzentration im Lebertumor. Dieses Verhältnis änderte sich durch das Anhängen von Polyethylenglycolketten (PEG) an unsere Liposomen. Dadurch werden die PEG-Liposomen nicht vom RES-System der Leber erkannt, was ihnen auch den Namen „stealth-liposomes“ einbrachte.

In unserer Arbeitsgruppe erfolgte eine Kontrastmittelstudie mit Verkapselung von Gadolinium in verschiedene PEG Liposomen (SUV-, MLV-, RLV-PEG-Liposomen). Die höchsten Kontrastmittelkonzentrationen im Lebertumor erreichten wir unter Einsatz von PEG-SUV-Liposomen [139].

Für unsere weiteren Untersuchungen wurden von uns PEG-SUV-Liposomen mit 5-FU beladen.

Die Pharmakokinetik von liposomal verkapseltem 5-FU bei Kaninchen mit einem VX-2 Lebertumor ergab Folgendes: Der Vergleich i.v.-Therapie mit unverkapselten 5-FU vs. i.v.-Therapie mit liposomalen 5-FU steigerte die Konzentration um das 6-fache.

Diese Steigerung ist in der Literatur bekannt. Beschrieben sind Steigerungen der Konzentration verschiedener liposomal verkapselter Zytostatika um das 6- bis 30-fache im Vergleich zur unverkapselten Zytostatikagabe [155-157]. Nach

lokoregionärer Gabe von liposomalem 5-FU kam es zu einer Konzentrationssteigerung im Tumorgewebe um das 319-fache. Wurde liposomales 5-FU mit DSM kombiniert, so kam es zu einer 2.203-fachen Steigerung der 5-FU-Konzentration im Lebertumor im Vergleich zur i.v.-Applikation von unverkapseltem 5-FU.

Wie kam diese Steigerung zustande?

Eine Hypothese ist, dass Tumorgefäße, bedingt durch ihr schnelles Wachstum, kleinste Hohlräume erzeugen (gaps), welche um die 100 nm betragen. In diesen Hohlräumen können sich Globuline einlagern. Dieser Effekt wird in der Literatur als 'enhanced permeability retention effect' (EPR effect) beschrieben [158 - 162].

Intravitalmikroskopische Untersuchungen bestätigten diese Hypothese. Hierbei zeigte sich, dass die auch von uns verwandten PEG Liposomen im Tumorinterstitium akkumulieren und dann nach intrazellulär aufgenommen werden und so die vaskuläre Permeabilität steigern [163].

In einer weiteren Arbeit wurde die veränderte Pharmakokinetik sowie die Überwindung der „drug resistance“ durch liposomales 5-FU gezeigt. Ein interessanter Aspekt ist auch die Verdoppelung des Überlebens nach liposomalen 5-FU im Mausmodell bei einer eigentlich 5-FU-resistenten SW620 Zelllinie [164].

Unsere Ergebnisse mit der lokoregionären Chemotherapie setzten wir in einer Patientenstudie um. Da wir noch keine Zulassung für liposomales 5-FU haben, wurden Patienten mit kolorektalen Lebermetastasen lokoregionär mit 5-FU und DSM therapiert. Dieses modifizierte 5-FU Schema mit DSM wurde in einer ersten multizentrischen Pilotstudie an 95 Patienten erprobt [Pohlen VI]. Über ein implantiertes Portsystem wurden diese Patienten via A. hepatica behandelt.

In einer zweiten retrospektiven Phase-II-Beobachtungsstudie wurden Patienten (n=36), mit diesem modifiziertes lokoregionäres 5-FU Schema (5-FU, Folinsäure,

degradierbare Stärkemikrosphären, Interferon) mit Patienten (n=24) welche ein konventionelles lokoregionäres 5-FU Infusionsschema (5-FU, Folinsäure) erhielten verglichen [Pohlen VII].

In der ersten multizentrischen Pilotstudie konnten wir eine Responserate von 70 % erreichen. Dass eine hohe Responserate einen wichtigen Faktor für das Gesamtüberleben darstellt, konnte in einer Metaanalyse dargestellt werden, welche zeigen konnte, dass eine hohe Rate an Respondern mit einem verlängerten Überleben einhergeht [165]. Diese Verlängerung des Überlebens bei der hohen Anzahl an Resondern spiegelte sich in einem Gesamtüberleben von 24 Monaten und einem rezidivfreien Überleben von 17 Monaten wieder.

In der zweiten Studie wurden Patienten lokoregionär mit einem modifizierten-5-FU-Schema versus einem lokoregionären konventionellen 5-FU-Infusionsschema. In dieser prospektiven Beobachtungsstudie war die Ansprechrate bei Patienten, welche lokoregionär unser modifiziertes 5-FU-Schema erhielten, mit 69,4 % vs. 55 % signifikant ($p < 0.01$) besser. Das mediane Überleben war ebenfalls mit 26 versus 14 Monaten signifikant ($p = 0.015$) erhöht.

Die Ansprechrate von 55 % und 14 Monate Gesamtüberleben nach lokoregionärer 5-FU Infusion wird auch in verschiedenen Publikationen beschrieben [166-169]. Jedoch wurde ein Ansprechen von 69,4 % mit einem Gesamtüberleben von 26 Monaten bei einem alleinigen 5-FU Regime ohne Zusatz sogenannter neuerer Substanzen wie Oxaliplatin und Irinotecan zur regionalen Chemotherapie bisher nicht publiziert.

Ein weiterer Vorteil einer lokoregionären Chemotherapie sind die geringen Nebenwirkungen. So entwickelten nur 12 % der Patienten mit lokoregionärem 5-FU-Schema und 11 %, welche modifiziert lokoregionär therapiert worden waren, eine WHO Grad III - IV Toxizität. Bei systemischer Therapie mit 5-FU und

Oxaliplatin/Irinotecan entwickeln hingegen ca. 30 % eine WHO Grad III - IV Toxizität [14].

Warum wird die systemische Chemotherapie im Vergleich zur lokoregionären Chemotherapie häufiger angewandt?

Der Nachteil der lokoregionären Chemotherapie stellt der Zugang zur Leberarterie dar. Die Kathetersysteme mit Verschluss und Dissektion hospitalisieren den Patienten und limitieren die Therapie. So entwickelten in unseren Studien 17 % der Patienten in beiden Therapiearmen Katheterkomplikationen, welche eine weitere lokoregionäre Therapie nicht mehr zuließen. Diese Komplikationsrate variiert innerhalb der Literatur zwischen 12 - 32 %, zeigt aber auf, dass dieses Problem noch nicht gelöst ist [170].

Hinzu kommt, dass i.v.-Kombinationen mit 5-FU, Irinotecan (FOLFIRI) oder Oxilaplatin (FOLFOX) ebenfalls über ein Gesamtüberleben von deutlich mehr als 20 Monaten berichten [17, 18, 171-173].

Kommt es unter den oben genannten systemischen Therapieregimen zu einem Progress, so kann seit 5 Jahren zusätzlich mit monoklonalen Antikörpern [Bevacizumab (Avastin®) und Cetuximab (Erbix®)] kombiniert behandelt werden.

Bevacizumab blockiert den VEGF-Rezeptor und neutralisiert somit seine angiogenetische Wirkung. Kombinationen mit Irinotecan konnten die Responserate sowie die Überlebenszeit weiter steigern [20,174,175].

Einen weiteren monoklonalen Antikörper stellt Cetuximab dar. Dieser Antikörper bindet spezifisch an den epidermalen Wachstumsfaktorrezeptor (EGFR-R). [176, 177].

Diese neueren Kombinationstherapien mit 5-FU, Irinotecan oder Oxaliplatin plus monoklonalen Antikörpern steigern den Anteil der Responder auf ca. 80 % und

können auch bei Nonrespondern im Rahmen eines therapeutischen Algorithmus das Gesamtüberleben positiv beeinflussen.

Die Nebenwirkungen sind jedoch wesentlich ausgeprägter als bei der lokoregionären Chemotherapie. Bei FOLFIRI und FOLFOX entwickeln 15 - 30 % der Patienten WHO-Grad 3 - 4 Diarrhoen [178, 179]. Bei FOLFOX-Regimen stellt sich bei kumulativen Oxaliplatin-Dosen in 10 - 25 % eine Grad 3 - 4 Neurotoxizität ein [14, 180]. In unserer Studie bestand bei 12 % der Patienten eine Grad 3 - 4 Diarrhoe sowie bei 3 % eine Grad 3 - 4 Mucositis. Die Grad 3 - 4 Toxizität, welche wir als Major-Toxizität angaben, lag bei 12 %.

Ein weiterer negativer Faktor der neuen i.v.-Therapien FOLFIRE und FOLFOX in Kombination mit monoklonalen Antikörpern sind die Kosten. In einer Anfang 2007 erschienenen Studie wurden die Kosten einer Cetuximab/FOLFIRE-Therapie analysiert [181]. Nach dieser Studie entstanden pro Patient bei der Anwendung einer FOLFIRE-Therapie Kosten von £ 3.368/Monat.

Wurde zusätzlich FOLFIRE mit Cetuximab kombiniert, so stiegen die Kosten pro Patient auf £22.270/Monat an. Diese Kosten sind um ein Vielfaches höher als die der lokoregionären Chemotherapie mit einem modifizierten 5-FU Schema.

Für die DSM-Partikel in unserer Studie errechneten sich 1.170 € pro Patient.

Die Kosten für Interferon alfa-2b errechneten sich im Mittel mit 677 € pro Patient.

Für 5-FU und Folinsäure errechneten sich 122 € pro Patient.

Zusammen errechneten sich so Medikamentenkosten von 1.969 € pro Patient/Monat.

In der oben genannten Studie mit FOLFIRE und FOLFIRE/Cetuximab wurde ein mittleres Überleben von 24 Monaten angegeben. Patienten unserer Studie mit einem modifizierten lokoregionären 5-FU Schema hatten ein medianes Überleben von 26 Monaten. Pro Patient stehen £ 3.368/Monat bzw. £ 22.270/ Monat (5.052 bzw.

33.405 €) den von uns errechneten 1.969 € bei fast gleicher medianer Überlebenszeit gegenüber.

Warum benutzten wir Interferon?

Interferon α wurde Anfang der 90er Jahre beim fortgeschrittenen kolorektalen Karzinom mit großem Erfolg eingesetzt. Es wurde eine Responderate von 76 % mit einem verlängerten Überleben gegenüber alleiniger 5-FU-Therapie beschrieben [182-185]. Nach einer Anfangseuphorie wurden die Ergebnisse jedoch relativiert. Es zeigte sich kein Benefit hinsichtlich Response oder Überleben, jedoch kam es zu einem Anstieg der Toxizität, so dass dieses Regime heute verlassen wurde [186-190]. Unsere Arbeitsgruppe konnte die erhöhte Toxizität nach Interferon nicht bestätigen, vielleicht auf Grund der Tatsache, dass Interferon intrarteriell gegeben wurde, jedoch wurde bei unseren neuen lokoregionären Studien kein Interferon mehr verwendet.

3.2. Lungenmetastasen

Nach unseren Erfahrungen mit der regionalen Chemotherapie bei Lebermetastasen wurde dieses Modell bei experimentellen Lungenmetastasen über unsere Arbeitsgruppe etabliert [Pohlen VIII]. Wir begannen mit der Lungentoxizität und konnten mittels Intravitalmikroskopie erstens die Chemoembolisation visualisieren, zweitens die Gefäßpermeabilität evaluieren und drittens den alveolar-septalen Abstand messen. Die Intravitalmikroskopie der Lunge ist ein aufwendiges, jedoch sehr exaktes Verfahren zum in vivo Monitoring der Lungenparenchymveränderungen [191-194].

Auch die Veränderungen der Mikrozirkulation nach Embolisation mit DSM an der Lunge erfolgte schon experimentell am Rattenmodell. Wie auch in unserer Studie konnten keine Veränderungen im Lungenparenchym beobachtet werden. Der

Unterschied zu unserer Studie bestand im Wesentlichen darin, dass in den beschriebenen Studien eine alleinige Embolisation mit DSM erfolgte, in unserer Studie jedoch eine Chemoembolisation mit DSM und Carboplatin durchgeführt wurde [195, 196].

Bei fehlender Toxizität der Chemoembolisation mit DSM/Carboplatin, führten wir als nächsten Schritt Konzentrationsmessungen zur Bestimmung von Carboplatin in der Lunge durch. So konnte die maximale Carboplatinkonzentration (C_{max}) nach Chemoembolisation um das 60-fache im Vergleich zu der i.v.-Applikation gesteigert werden [Pohlen IX]. Reziprok war die Konzentration von Carboplatin im Serum. So wurden 2,4-fach höhere systemische Carboplatinkonzentrationen nach i.v.-Applikation im Vergleich zur Chemoembolisation gemessen (C_{max}).

Bei der Auswertung der Area Under the Curve (AUC) ergab sich eine 42,6-fache Konzentrationssteigerung im Tumorgewebe nach Chemoembolisation als nach i.v. Applikation. Im Vergleich der isolierten Lungenperfusion (ILP) zur Chemoembolisation zeigte sich, dass die Chemoembolisation hinsichtlich der Steigerung der Konzentration von Carboplatin im Lungentumor der ILP überlegen ist. So wurde die AUC von Carboplatin bei der Chemoembolisation im Vergleich zur ILP im Lungentumor von WAG-Ratten um das 7,9-fache gesteigert.

Die histologischen Untersuchungen ergaben eine milde Alveolarzellhyperplasie und ein gering ausgeprägtes pulmonales Ödem in der ILP und Chemoembolisationsgruppe.

Unsere Experimente wurden vor klinischer Testung am Großtiermodell fortgeführt [Pohlen X]. Am deutschen Hausschwein erfolgte über einen Leistenzugang via Femoralvene die linke A. pulmonalis katheterisiert. Über diesen Katheter applizierten wir DSM und Carboplatin. Während bzw. nach der Chemoembolisation konnten keine hämodynamischen oder bildgebenden Komplikationen festgestellt werden.

Lediglich beim ersten Tier kam es auf Grund der DSM-Konzentration von 2 mg/kg zu einer temporären Teilokklusion der kontralateralen Lunge. Die Halbierung der DSM-Dosis ergab nachfolgend suffiziente Chemoembolisationen ohne Embolisation der Gegenseite. Röntgen-Thoraxuntersuchungen und histologische Untersuchungen der chemoembolisierten Lunge zeigten keine charakteristischen Veränderungen.

In der Literatur werden zur Therapie von Lungenmetastasen je nach Primärtumor unterschiedliche Chemotherapeutika eingesetzt.

Regionale Therapieverfahren bei der Lunge sind die isolierte Lungenperfusion und die Chemoembolisation der Lunge. Bei der isolierten Lungenperfusion (ILP) werden über eine Thorakotomie Pulmonalarterie und –vene kanüliert und über 30 Minuten perfundiert. Der Vorteil besteht in hohen Konzentrationen eines Zytostatikums in der perfundierten Lunge ohne systemische Nebenwirkungen. Nachteilig ist ein maximales Zugangstrauma mit relativ hoher Morbidität und vereinzelter Mortalität.

Bei der Chemoembolisation kann interventionell ein Katheter via V. femoralis in der entsprechenden tumortragenden Lungenarterie platziert werden. Unter Durchleuchtungskontrolle erfolgt die Chemoembolisation. Der Vorteil besteht in einem interventionellen Eingriff ohne Zugangstrauma, geringer Morbidität, ohne bisher beschriebener Mortalität. Wiederholungen des interventionellen Eingriffes sind in kurzen Abständen möglich.

Während bei der einfachen Lungenperfusion das Zytostatikum systemisch wirksam wird, verbleibt bei der Chemoembolisation der Lunge ein Großteil des Chemotherapeutikums im Lungenparenchym und Lungentumor.

Die Arbeitsgruppe um Vogl et al führte eine erste Patientenstudie zur Lungenchemoembolisation durch und publizierte erste präliminäre Ergebnisse [197].

In einer Pilotstudie, welche die Machbarkeit untersuchte, wurden 23 Patienten mit unterschiedlichsten Primärtumoren eingeschlossen. Die Chemoembolisation erfolgte

bei Patienten mit Lungenmetastasen von kolorektalen Tumoren, Sarkomen, Schilddrüsenkarzinomen, Nierenzellkarzinomen, hepatozellulären Karzinomen und weiteren Tumorentitäten.

Bei den behandelten 23 Patienten führten die Autoren insgesamt 64 Chemoembolisationen durch.

Trotz der teilweise eingeschränkter Lungenfunktion kam es zu keinem Todesfall.

Das Follow up erfolgte alle 3 Monate und betrug 6 - 24 Monate. Die Kontrolle der Blutparameter zeigte keine Auffälligkeiten. Bei dem sehr heterogenen Patientenkollektiv sprachen über 50 % der Patienten auf die Therapie an. Ein großer Vorteil war auch, dass die Patienten ambulant therapiert werden konnten und der stationäre Aufenthalt auf einen Tag beschränkt war.

Diese Studie zeigte das innovative Potential einer Chemoembolisation des Lungenparenchyms bei Lungenmetastasen bzw. inoperablen Bronchialtumoren. Dieser Machbarkeitsstudie von Vogl et al sollte jedoch eine Phase I, II und III Studie folgen, um diese Form der Therapie als einen Baustein der multimodalen Therapie bei Lungentumoren zu etablieren.

3.3. Peritonealkarzinose

Ein regionales Verfahren zur Therapie der Peritonealkarzinose und fortgeschrittener intra- und extraperitonealer Tumormassen stellt die 'Hypoxische Abdominelle Perfusion' (HAP) dar.

Trotz vieler Publikationen zu diesem Thema existiert nur eine experimentelle Studie am Hund. Bei dieser Studie wurde der Konzentrationsverlauf von C14 markiertem Mitomycin C bestimmt [198]. Experimentelle Daten zur Pharmakokinetik von 5-FU bei der abdominalen Perfusion unter Hypoxie waren in der Literatur nicht zu finden und wurden von uns bearbeitet.

In unseren experimentellen Untersuchungen wurde die HAP am Kaninchenmodell untersucht.

Mit der HPLC wurde die Konzentration von 5-FU und seines aktiven Metaboliten 5-FdUrd im Lebertumor und verschiedenen Organen bestimmt. Die Messungen erfolgten nach systemischer Applikation von 50 mg unverkapseltem oder liposomal verkapseltem 5-FU sowie nach HAP, bei welcher wir ebenfalls 50 mg 5-FU unverkapselt oder liposomal verkapselt applizierten.

Die 5-FU Konzentration im Lebertumor war nach HAP mit liposomal verkapseltem 5-FU 44-fach höher als bei i.v.-Applikation von unverkapseltem 5-FU.

Die Konzentration des aktiven Metaboliten 5-FdUrd war im Lebertumor nach HAP Therapie im Vergleich zur systemischen Applikation nicht signifikant höher.

Warum kommt es unter Hypoxie nicht zur Synthese des aktiven Metaboliten 5-FdUrd?

Hypoxie induziert eine Downregulation der Thymidylat Synthase Genexpression, so dass Tumorzellen sensitiver gegenüber 5-FU sein könnten [199]. Andere Autoren sind der Ansicht, dass Hypoxie den 5-FU induzierten p53-abhängigen Zelltod inhibiert [200].

Wir führten daher in vitro Untersuchungen mit aufsteigenden pH-Werten durch.

Unsere in vitro Untersuchungen konnten zeigen, dass 5-FU nur im physiologischen pH- Bereich (7.40 ± 0.015) stoffwechselaktiv ist. Wir konnten dies mit der Bestimmung des aktiven Metaboliten 5-FdUrd beweisen [Pohlen XI]. Das von unserer Arbeitsgruppe ebenso getestete liposomal verkapselte 5-FU war im sauren als auch im alkalischen Bereich bei den in vitro Versuchen signifikant resistenter gegen Veränderungen des pH-Wertes als unverkapseltes 5-FU. Dies bestätigten die signifikant ($p < 0.01$) höheren in vitro Konzentrationen von 5-FdUrd [Pohlen XII].

Unsere in vitro Versuche belegten somit, dass 5-FU unter hypoxischen Bedingungen weniger aktive Metabolite synthetisiert.

Unsere in vitro Untersuchungen führten dazu, dass wir unseren Versuchsaufbau nochmals wiederholten.

Wiederum wurden Kaninchen mit einem VX-2-Lebertumor intraaortal unter Hypoxie mit unverkapseltem und liposomal verkapseltem 5-FU in 2 Gruppen therapiert. Bei einer dieser Gruppen erfolgte eine Titrierung von NaHCO₃, um den pH-Wert im physiologischen Bereich zu halten. Die 5-FU- und 5-FdUrd-Konzentration in verschiedenen abdominalen perfundierten Organen und im Perfusat sowie systemisch wurden bestimmt

Die Konzentration des aktiven Metaboliten 5-FdUrd im Lebertumor konnte durch Titrierung mit NaHCO₃ im physiologischen pH-Bereich 1,5-fach gegenüber der Gruppe ohne pH-Korrektur gesteigert werden. Die Unterschiede waren signifikant ($p < 0.01$) [Pohlen XII].

Unsere in vitro und in vivo Untersuchungen konnten zeigen, dass die Metabolisierung von 5-FU zu seinem aktiven Metaboliten 5-FdUrd pH abhängig war.

Dies bedeutet konkret, dass 5-FU unter niedrigen pH-Bedingungen nicht ausreichend 5-FdUrd synthetisiert und damit auch keine ausreichende zytostatische Wirkung erreichbar ist.

Unsere experimentellen Untersuchungen wurden in der Klinik in Form einer Phase II Studie mit HAP bei fortgeschritten metastasierten gastrointestinalen Tumoren umgesetzt [Pohlen XIII]. Untersucht wurden die prozedurbedingten Komplikationen, die medikamentenassoziierten toxischen Komplikationen sowie das Outcome von Patienten mit fortgeschrittenen kolorektalen, Magen-, Pankreas- und Gallenblasenkarzinomen bei 59 Patienten.

Des Weiteren wurde die Konzentration von 5-FU im Perfusat sowie im systemischen Kreislauf mit der HPLC bestimmt. Auf Grund unserer experimentellen Ergebnisse wurde 5-FU unmittelbar nach Beginn der HAP-Therapie appliziert. Der Grund hierfür war der in den ersten 5 Minuten noch physiologische pH-Wert.

Die von uns verwendeten Kombinationen von 5-FU, Cisplatin und Mitomycin fand bei der hypoxischen abdominellen Perfusion häufig Anwendung, wenn auch bei anderen Tumorentitäten und kleineren Patientenkollektiven [113, 120, 201].

Um zu beweisen, dass nur ein geringer Anteil des im extrakorporalen Kreislauf applizierten 5-FU im systemischen Kreislauf über Kollaterale auftaucht, wurden die Konzentrationen im Perfusat als auch im systemischen Kreislauf gemessen. So fanden wir im Mittel 10 Minuten nach Applikation 400 mg/dl (\pm 20 mg/dl) 5-FU im Perfusat gemessen, bei gleichzeitig nur geringen systemischen Konzentrationen von 60 mg/dl (\pm 3.6 mg/dl).

Dieses Leakage, wie es in der Literatur beschrieben wird, liegt bei ca 25 - 30 % und deckt sich auch mit unseren Messungen [201].

Insgesamt wurden bei 59 Patienten 102 Zyklen einer hypoxischen abdominellen Perfusion durchgeführt.

Methodenspezifische Komplikationen durch den operativen Eingriff wurden von toxischen Komplikationen durch die eingesetzten Zytostatika unterschieden.

Methodenspezifische Major-Komplikationen beobachteten wir bei zwei Patienten (2 %).

Dies waren eine tiefe Beinbeckenvenenthrombose und eine A.-iliaca-Perforation.

In der Literatur werden bei 6 % der Patienten mit HAP vaskuläre Komplikationen beschrieben. Häufigste methodenbedingte Komplikation in der Literatur war die tiefe Beinbeckenvenenthrombose [117, 201, 202], gefolgt von der Perforation der A. iliaca, Aneurysma spurium und der Aortendissektion [117]. Die in unserer Studie

aufgetretenen methodenbedingten Minor-Komplikationen (19 %), wie oberflächliche Wundinfekte und Lymphfisteln, deckten sich mit den Literaturangaben, wo ebenfalls über eine Minor-Komplikationsrate von 15 - 25 % berichtet wurde [117, 201].

Wenig ausgeprägt waren auch unsere toxischen Komplikationen.

Bei den toxischen Komplikationen, bedingt durch unsere Zytostatika, dokumentierten wir nur eine Major-Komplikation (1 %) mit einer WHO Grad III - IV Leukopenie.

Unsere Minor-Toxizität betrug 33 %, wobei in der Literatur die Angaben zwischen 0 - 77 % schwanken [116, 124, 201, 203].

In Bezug auf das Ansprechen und Überleben hatten die 34 Patienten mit fortgeschrittenen kolorektalen Tumoren eine Ansprechrage von 41 % mit einem medianen Überleben von 15,5 Monaten. Turk et al berichtete über eine Ansprechrage von 33 % mit einem medianen Überleben von 4,7 Monaten [113], während Guadagni et al bei nur 18 % Ansprechen ein medianes Überleben von 12,2 Monaten beobachtete [120].

Diese Schwankungen entstanden auf Grund von unterschiedlich weit metastasierten kolorektalen Tumoren, aber auch dadurch, dass nur eine einzige HAP erfolgte oder die Applikation keinem ersichtlichen Schema folgte.

Unsere Patienten wurden nach festgelegtem Schema 1-mal pro Monat therapiert.

Manche Patienten erhielten so bis 6 Zyklen HAP.

Die 11 Patienten mit fortgeschrittenem Magenkarzinom sprachen in 36 % der Fälle auf die HAP-Therapie an und lebten median 12,5 Monate. In der Literatur existiert nur eine Studie von Lygidakis et al mit neoadjuvanter und adjuvanter HAP und kurativer Gastrektomie bei Patienten mit resektablem Magenkarzinom [114].

Danach war die 4-Jahres Überlebenszeit für nur kurativ chirurgisch behandelte Patienten (n = 19) 29,2 %. Wurden Patienten(n = 20) vor und nach kurativem

chirurgischen Eingriff mit HAP behandelt, konnte das 4-Jahres Überleben auf 45,5 % gesteigert werden [114].

Neuere Daten zur systemischen Chemotherapie mit 5-FU und Oxaliplatin zur Therapie des fortgeschrittenen Magenkarzinoms ergaben ein Ansprechen von 42,9 % mit einem medianen Überleben von 10 Monaten, jedoch bei einer WHO Grad III - IV Toxizität von 20 % [204].

Bei den 8 Patienten mit fortgeschrittenem Pankreaskarzinom sprachen 38 % auf die Therapie an. Das mediane Überleben betrug 12,7 Monate. Andere Autoren berichteten nach HAP über eine Ansprechrates zwischen 0 - 50 % mit einem medianen Überleben von 4,2 bis 12 Monaten [202, 205 - 207].

Eine ungünstigere Prognose hatten Patienten mit fortgeschrittenem Gallenblasenkarzinom.

Nur einer von sechs mit HAP behandelten Patienten sprach auf die Therapie wenigstens partiell an. Dementsprechend war das mediane Überleben nur 7,8 Monate. Zur HAP beim Gallenblasenkarzinom gibt es keine publizierten Daten. Neue systemische Ansätze mit zweiwöchiger Gemcitabine-Gabe produzierten ein Ansprechen von 6 % mit einem medianen Überleben von 7,5 Monaten [208].

3.4. Schlussfolgerungen

Die Ergebnisse der regionalen Chemotherapie sind erfolgversprechend. Die experimentellen Arbeiten zur regionalen Chemotherapie von Lebermetastasen, Lungenmetastasen sowie die Therapie von weit fortgeschrittenen abdominellen Tumoren und der Peritonealkarzinose konnten zeigen, dass mit einem verbesserten Targeting, insbesondere bei liposomaler Verkapselung von 5-FU in PEG-Liposomen, die Zytostatikakonzentration im Tumorgewebe deutlich gesteigert werden konnte. In den von uns durchgeführten klinischen Studien zur Therapie von Lebermetastasen

wurde eine mediane Lebenserwartung von 24 - 26 Monaten erreicht. Auch die Toxizität war im Vergleich zur beschriebenen Chemotherapie mit Kombinationen aus 5-FU mit Oxaliplatin oder Irinotecan plus Antikörper geringer.

Die 'Hypoxische Abdominelle Perfusion' (HAP) war bei verschiedenen Tumorentitäten erfolgreich. So profitierten Patienten mit fortgeschrittenem kolorektalen, Magen- und Pankreaskarzinom von der Therapie.

Die regionale Chemotherapie ist ein Baustein in der multimodalen Therapie von fortgeschrittenen abdominalen Karzinomen.

4. Zusammenfassung

In der vorliegenden Habilitationsschrift wurden regionale Therapieansätze für Leber- und Lungenmetastasen und zur Therapie der fortgeschrittenen abdominalen Tumore, insbesondere der Peritonealkarzinose erarbeitet.

Zur Dokumentation eines Therapieerfolges bei experimentellen Lebermetastasen setzten wir die dynamische Messung der Signalintensität mit der MRT ein. Wir konnten über eine Abnahme der Signalintensität nach Therapie eine Aussage zum Ansprechen der Lebermetastasen auf die Therapie machen. Der größte Therapieerfolg mit einer signifikanten Abnahme der Signalintensität wurde nach lokoregionärer Therapie mit Carboplatin und Embolisation erzielt.

Die konventionelle Histologie wurde mit den Ergebnissen der Signalintensität verglichen. Die konventionelle Histologie konnte in 95 % die Ergebnisse der Signalintensität bestätigen.

Des Weiteren wurde das Anreicherungsverhalten verschiedener Liposomenformationen im MRT überprüft. Die beste Formation mit der größten Kontrastmittelanreicherung im Lebertumor ergab sich bei intraarterieller Applikation von PEG-SUV-Liposomen.

Die folgenden Untersuchungen wurden an VX-2 Lebertumortragenden Kaninchen durchgeführt, wobei wir eine Kontrollgruppe systemisch mit Carboplatin behandelten. Wir verglichen diese Kontrollgruppe mit intraarteriell chemotherapierten Tieren, welchen zusätzlich zur intraarteriellen Chemotherapie mit Carboplatin ein temporär wirksames Embolisat appliziert wurde. Dies waren zum einem degradierbare Stärkepartikel (DSM) mit einer Halbwertszeit (HWZ) von 20 min oder Gelatinepulver mit einer HWZ von 4 Stunden. Im Vergleich zur Kontrollgruppe konnte bei intraarterieller Applikation von Carboplatin in Kombination DSM oder Gelatinepulver die Konzentration im Tumor um das 47- bzw. 44-fache erhöht werden.

Bei gleichem Versuchsaufbau wurde 5-FU unverkapselt bzw. liposomal als 5-FU-PEG-SUV appliziert. Durch die Kombination aus intraarterieller liposomaler Applikation plus temporärer Flussverzögerung (DSM) wurde die Konzentrations-Zeit-Kurve (AUC) im Vergleich zur i.v.-Kontrollgruppe um das 2.203-fache gesteigert. Unsere Ergebnisse konnten auch in einer klinischen Studie bestätigt werden. So erhöhte sich bei 60 Patienten mit kolorektalen Lebermetastasen, welche intraarteriell mit oder ohne DSM behandelt wurden, die Ansprechrate von 55 % auf 69 %. Das mediane Überleben wurde signifikant von 14 auf 26 Monate gesteigert.

Ebenso wurden Lungenmetastasen im Rattenmodell von uns lokoregionär therapiert. Auch hier konnten wir die Konzentration im Lungentumor durch zusätzliche Gabe von DSM steigern. Im Vergleich zur i.v.-Kontrollgruppe wurde die AUC von Carboplatin im Lungentumorgewebe um das 42-fache gesteigert. Vor einer klinischen Anwendung wurde die Chemoembolisation der Lunge am Schweinmodell durchgeführt. Dabei konnte die komplikationslose Machbarkeit und das Ausbleiben einer Früh- und Spättoxizität dokumentiert werden.

Auch bei weit fortgeschritten intraabdominellen Tumoren sowie der Peritonealkarzinose kann regional therapiert werden. Bei der hypoxischen

abdominellen Perfusion (HAP) wurden via A. und V. femoralis Ballonkatheter eingeführt und diese unterhalb des Zwerchfells geblockt. Unter Hypoxie und Flussverzögerung erfolgte über 20 Minuten die Chemotherapie.

Experimentell wurde die HAP am Kaninchenmodell durchgeführt. Pharmakokinetisch wurde 5-FU sowie der aktiven Metabolit FdUrd bestimmt.

Unter Hypoxie wurde die Konzentration von 5-FU durch den Einsatz von 5-FU-PEG-SUV-Liposomen im Lebertumor gesteigert. Unsere in vitro Versuche konnten belegen, dass aus 5-FU nur im physiologischen pH-Bereich ausreichend aktive Metabolite synthetisiert werden. In einem zweiten Versuch konnten wir durch Titrierung von NaHCO₃ den pH-Wert im physiologischen Bereich halten und während der HAP 1,5-fach höhere Konzentration des aktiven Metaboliten 5-FdUrd messen.

In einer klinischen Phase-II-Studie wurde eine HAP bei 59 Patienten mit verschiedenen weit fortgeschrittenen abdominellen Karzinomen durchgeführt. Die prozedurbedingte Major-Komplikationsrate war mit 2 % gering, ebenso die Major-Toxizität von 1 %. Das mediane Überleben für Patienten mit kolorektalen Metastasen war 15,5 Monate, für das fortgeschrittenen Magenkarzinom 12,5 Monate, für das fortgeschrittene Pankreaskarzinom 12,7 Monate und für das Gallenblasenkarzinom 7,8 Monate.

5. Literatur

1. Jemal A, Siegel R, Ward E, Murray T, Xu J, Thun MJ. Cancer statistics, 2007. *CA Cancer J Clin.* 2007;57:43-66.
2. Robert-Koch-Institut. www.rki.de 2001.
3. Barber FD, Mavligit G, Kurzrock R. Hepatic arterial infusion chemotherapy for metastatic colorectal cancer: a concise overview. *Cancer Treat Rev.* 2004;30:425-36.
4. Weiss L. Haematogenous metastatic patterns in colonic carcinoma: an analysis of 1541 necropsies. *J Pathol* 1986; 150:195–203.
5. Lee YT. Regional management of liver metastases. I. *Cancer Invest* 1983;1:237–57.
6. D. Flieger · R. Keller · W. Fischbach Kolorektales Karzinom *Internist* 2004; 45:786–794.
7. Steele G, Bleday R, Mayer RJ, Lindblad A, Petrelli N, Weaver D A prospective evaluation of hepatic resection for colorectal carcinoma metastases to the liver: Gastrointestinal Tumor Study Group Protocol 6584. *J Clin Oncol* 1991; 9: 1105–1112.
8. Nordlinger B, Vaillant JC, Guiguet M, Balladur P, Paris F, Bachellier P, Jaeck D Survival benefit of repeat liver resections for recurrent colorectal metastases: 143 cases. Association Francaise de Chirurgie. *J Clin Oncol* 1994; 12: 1491–1496.
9. Scheithauer W, Rosen H, Kornek GV, Sebesta C, Depisch D Randomised comparison of combination chemotherapy plus supportive care with supportive care alone in patients with metastatic colorectal cancer. *BMJ* 1993; 306: 752–755.
10. Simmonds PC Palliative chemotherapy for advanced colorectal cancer: systematic review and meta- analysis. Colorectal Cancer Collaborative Group. *BMJ* 2000; 321: 531–535.
11. Poon MA, O'Connell MJ, Moertel CG et al. Biochemical modulation of fluorouracil: evidence of significant improvement of survival and quality of life in patients with advanced colorectal carcinoma. *J Clin Oncol* 1989; 7: 1407–1418.
12. Lokich JJ, Ahlgren JD, Gullo JJ, Philips JA, Fryer JG A prospective randomized comparison of continuous infusion fluorouracil with a conventional bolus schedule in metastatic colorectal carcinoma: a Mid-Atlantic Oncology Program Study. *J Clin Oncol* 1989; 7: 425–432.
13. Cunningham D, Pyrhonen S, James RD, Punt CJ, Hickish TF, Heikkila R, Johannesen TB, Starkhammar H, Topham CA, Awad L, Jacques C, Herait P. Randomised trial of irinotecan plus supportive care versus supportive care alone after fluorouracil failure for patients with metastatic colorectal cancer. *Lancet.* 1998 31; 352:1413-8.
14. de Gramont A, Figer A, Seymour M, Homerin M, Hmissi A, Cassidy J, Boni C, Cortes-Funes H, Cervantes A, Freyer G, Papamichael D, Le Bail N, Louvet C, Hendler D, de

- Braud F, Wilson C, Morvan F, Bonetti A. Leucovorin and fluorouracil with or without oxaliplatin as first-line treatment in advanced colorectal cancer. *J Clin Oncol.* 2000 ;18:2938-47.
15. Twelves C; Xeloda Colorectal Cancer Group. Capecitabine as first-line treatment in colorectal cancer. Pooled data from two large, phase III trials. *Eur J Cancer.* 2002 ;38 Suppl 2:15-20 1413–1418.
 16. Rougier P, Van Cutsem E, Bajetta E. Randomised trial of irinotecan versus fluorouracil by continuous infusion after fluorouracil failure in patients with metastatic colorectal cancer. *Lancet* 1998; 352: 1407–1412.
 17. Douillard JY, Cunningham D, Roth AD Irinotecan combined with fluorouracil compared with fluorouracil alone as first-line treatment for metastatic colorectal cancer: a multicentre randomised trial. *Lancet* 2000; 355: 1041–1047.
 18. Saltz LB, Cox JV, Blanke C. Irinotecan plus fluorouracil and leucovorin for metastatic colorectal cancer. Irinotecan Study Group. *N Engl J Med* 2000; 343: 905–914.
 19. Cunningham D, Humblet Y, Siena S, Khayat D, Bleiberg H, Santoro A, Bets D, Mueser M, Harstrick A, Verslype C, Chau I, Van Cutsem E. Cetuximab monotherapy and cetuximab plus irinotecan in irinotecan-refractory metastatic colorectal cancer. *N Engl J Med.* 2004 22; 351:337-45.
 20. Hurwitz H, Fehrenbacher L, Novotny W, Cartwright T, Hainsworth J, Heim W, Berlin J, Baron A, Griffing S, Holmgren E, Ferrara N, Fyfe G, Rogers B, Ross R, Kabbinavar F. Bevacizumab plus irinotecan, fluorouracil, and leucovorin for metastatic colorectal cancer. *N Engl J Med.* 2004 3;350:2335-42.
 21. Bierman HR, Miller ER, Byron RL, Dod KS. Intraarterial catheterization of viscera in man. *AJR* 1951; 66: 555-559.
 22. EderMDie Metastasierung ± Fakten und Probleme aus humanpathologischer Sicht. *Verh Dtsch Ges Pathol* 1984; 68: 1-10.
 23. Havelaar IJ, Sugarbaker PH, Vermess M, Miller DL Rate of growth of intraabdominal metastases from colorectal cancer. *Cancer* 1984; 54: 163-167.
 24. Segall HN An experimental anatomical investigation of the blood and bile channels of the liver. *Surg Gyn Obstet* 1923; 37:152-156.
 25. Archer SG, Gray BN Vascularization of small liver metastases. *Br J Surg* 1989; 76: 545-549.
 26. Collins JM Pharmacologic rationale for regional drug delivery. *J Clin Oncol* 1984;2: 498-502.
 27. Civalleri D, Esposito M, Fulco RA, Vannozzi M. Liver and tumor uptake and plasma pharmacokinetic of arterial cisplatin administered with and without starch microspheres in patients with liver metastases. *Cancer* 1991; 68: 988-993.
 28. Hemmingway DM, Crooke TG, Chang D, Grime SJ, Jenkins SA The effects of intra-arterial vasoconstrictors on the distribution of a radio-labelled low molecular weight marker in an experimental model of liver tumour. *Br J Cancer* 1991; 63: 495-502.

29. Sugihara K Continuous hepatic arterial infusion of 5-fluorouracil for unresectable colorectal liver metastases: phase II study. *Surgery* 1995; 117: 624-628.
30. Lorenz M, Staib-Sebler E, Gog C, Petrowsky H. A pilot study on intense weekly 24-hour intraarterial infusion with 5-fluorouracil and folinic acid for colorectal liver metastases. *Oncology* 1998; 55: 53-60.
31. Meta-Analysis Group In Cancer Reappraisal of hepatic arterial infusion in the treatment of nonresectable liver metastases from colorectal cancer. *J Natl Cancer Inst* 1996; 88: 252-258.
32. Kemeny N, Jarnagin W, Gonen M, Stockman J, Blumgart L, Sperber D, Hummer A, Fong Y. Phase I/II study of hepatic arterial therapy with floxuridine and dexamethasone in combination with intravenous irinotecan as adjuvant treatment after resection of hepatic metastases from colorectal cancer. *J Clin Oncol.* 2003; 21:3303-9.
33. Ducreux M, Ychou M, Laplanche A, Gamelin E, Lasser P, Husseini F, Quenet F, Viret F, Jacob JH, Boige V, Elias D, Delperro JR, Luboinski M; gastrointestinal group of the Federation Nationale des Centres de Lutte Contre le Cancer. Hepatic arterial oxaliplatin infusion plus intravenous chemotherapy in colorectal cancer with inoperable hepatic metastases: a trial of the gastrointestinal group of the Federation Nationale des Centres de Lutte Contre le Cancer. *J Clin Oncol.* 2005;23:4881-7.
34. Kemeny N, Jarnagin W, Paty P, Gonen M, Schwartz L, Morse M, Leonard G, D'Angelica M, DeMatteo R, Blumgart L, Fong Y. Phase I trial of systemic oxaliplatin combination chemotherapy with hepatic arterial infusion in patients with unresectable liver metastases from colorectal cancer. *J Clin Oncol.* 2005;23:4888-96.
35. Civalleri D, Esposito M, Fulco RA et al: Liver and tumor uptake and plasma pharmacokinetic of arterial cisplatin administration with or without starch microspheres in patient with liver metastases. *Cancer* 1991; 68: 988-991.
36. Link KH, Kornmann M, Leder GH, Butzer U, Pillasch J, Staib L, Gansauge F, Beger HG: Regional chemotherapy directed by individual chemosensitivity testing in vitro: a prospective decision-aiding trial. *Clin Cancer Res* 1996; 2:1469-74.
37. Gieseler F. The dilemma of gastroenterological oncology: we know a lot but we still achieve too little. *Int J Colorectal Dis.* 2000; 15: 112-113.
38. Kerr DJ and Los G: Pharmacokinetic principles of locoregional chemotherapy. *Cancer Surv* 1993; 17 1005-122.
39. Delgado G, Potkul RK, Treat JA, Lewandowski GS, Barter JF, Forst D, Rahman A. A phase I/II study of intraperitoneally administered doxorubicin entrapped in cardiolipin liposomes in patients with ovarian cancer. *Am J. Obst. Gynecol.* 1989;160: 812-817.
40. Frangos DN, Killion JJ, Fan D, Fishbeck R, von Eschenbach AC, Fidler IJ. The development of liposomes containing interferon alpha for the intravesical therapy of human superficial bladder cancer. *J. Urol*1990; 143: 1252-1255.
41. Lopez-Berestein G, Fainstein V, Hopfer R, Metha K, Sullivan MP, Keating M, Rosenblum MG, Mehta R, Luna M, Hersh EM. Liposomal amphotericin B for the

- treatment of systemic fungal infections in patients with cancer – a preliminary study. *J. Infect Dis* 1985; 151: 704-710.
42. Treat J, Greenspan A, Forst D, Sanchez JA, Ferrans VJ, Potkul LA, Woolley PV, Rahman A. Antitumor activity of liposome-encapsulated doxorubicin in advanced breast cancer phase II study. *J Natl Cancer Inst* 1990; 82: 1706-1710.
 43. Rena O, Papalia E, Oliaro A, Filosso P, Ruffini E, Maggi G, Casadio C. Pulmonary metastases from epithelial tumours: late results of surgical treatment. *Eur J Cardiothorac Surg*. 2006;30:217-22.
 44. Pfannschmidt J, Klode J, Muley T, Hoffmann H, Dienemann H. Pulmonary resection for metastatic osteosarcomas: a retrospective analysis of 21 patients. *Thorac Cardiovasc Surg*. 2006; 54:120-3.
 45. Ashley AC, Deschamps C, Alberts SR. Impact of prognostic factors on clinical outcome after resection of colorectal pulmonary metastases. *Clin Colorectal Cancer*. 2006; 6:32-7.
 46. Vogt-Moykopf, I., Krysa, S., Buelzebruck, H., and Schirren, J. Surgery for pulmonary metastases. The Heidelberg experience. *Chest. Surg. Clin. N. Am* 1994; 4: 85-112.
 47. Kane JM, Finley JW, Driscoll D, Kraybill WG, Gibbs JF. The treatment and outcome of patients with soft tissue sarcomas and synchronous metastases. *Sarcoma*. 2002;6(2):69-73
 48. Hess D, Koberle D, Thurlimann B, Pagani O, Schonenberger A, Mattmann S, Rochlitz C, Rauch D, Schuller JC, Ballabeni P, Ribl K; Swiss Group for Clinical Cancer Research. Capecitabine and vinorelbine as first-line treatment in elderly patients (> or =65 years) with metastatic breast cancer. A phase II trial (SAKK 25/99). *Oncology*. 2007;73(3-4):228-37
 49. Mackey JR, Tonkin KS, Koski SL, Scarfe AG, Smylie MG, Joy AA, Au HJ, Bodnar DM, Soulieres D, Smith SW. Final results of a phase II clinical trial of weekly docetaxel in combination with capecitabine in anthracycline-pretreated metastatic breast cancer. *Clin Breast Cancer*. 2004 Oct;5(4):287-92
 50. Neri B, Doni L, Fulignati C, Gemelli MT, Turrini M, Di Cello V, Dominici A, Mottola A, Raugei A, Ponchiotti R, Cini G. Gemcitabine plus Epi-doxorubicin as first-line chemotherapy for bladder cancer in advanced or metastatic stage: a phase II. *Anticancer Res*. 2002 Sep-Oct;22(5):2981-4.
 51. Gallagher DJ, Milowsky MI, Bajorin DF. Advanced bladder cancer: Status of first-line chemotherapy and the search for active agents in the second-line setting. *Cancer*. 2008 Jul 15. [Epub ahead of print]
 52. Eichelberg C, Heuer R, Chun FK, Hinrichs K, Zacharias M, Huland H, Heinzer H. Sequential Use of the Tyrosine Kinase Inhibitors Sorafenib and Sunitinib in Metastatic Renal Cell Carcinoma: A Retrospective Outcome Analysis. *Eur Urol*. 2008 Aug 7. [Epub ahead of print]
 53. Cella D, Li JZ, Cappelleri JC, Bushmakin A, Charbonneau C, Kim ST, Chen I, Motzer RJ. Quality of life in patients with metastatic renal cell carcinoma treated with sunitinib

- or interferon alfa: results from a phase III randomized trial. *J Clin Oncol*. 2008 Aug 1;26(22):3763-9
54. Putnam JB Jr. New and evolving treatment methods for pulmonary metastases. *Semin Thorac Cardiovasc Surg*. 2002; 14:49-56.
 55. Hoos A, Lewis JJ, Brennan MF. Soft tissue sarcoma: prognostic factors and multimodal treatment. *Chirurg*. 2000; 71:787-94.
 56. Creech O, Krementz ET, Ryan RF, Winblad JN. Chemotherapy of cancer: regional perfusion utilizing an extracorporeal circuit. *Ann Surg* 1958; 148: 616-32.
 57. Johnston MR, Minchin RF, Dawson CA. Lung perfusion with chemotherapy in patients with unresectable metastatic sarcoma to the lung or diffuse bronchioloalveolar carcinoma. *J Thorac Cardiovasc Surg* 1995; 110: 368-73.
 58. Pass HI, Mew DJ, Kranda KC, Temeck BK, Donington JS, Rosenberg SA. Isolated lung perfusion with tumor necrosis factor for pulmonary metastases. *Ann Thorac Surg* 1996; 61: 1609-17.
 59. Ratto GB, Toma S, Civalleri D et al . Isolated lung perfusion with platinum in the treatment of pulmonary metastases from soft tissue sarcomas. *J Thorac Cardiovasc Surg* 1996; 112: 614-22.
 60. Schröder C, Fisher S, Pieck AC et al . Technique and results of hyperthermic isolated lung perfusion with high-doses of cisplatin for the treatment of surgically relapsing or unresectable lung sarcoma metastasis. *Eur J Cardiothorac Surg* 2002; 22: 41-46.
 61. Hendriks JM, Grootenboers MJ, Schramel FM et al . Isolated lung perfusion with melphalan for resectable lung metastases: a phase I clinical trial. *Ann Thorac Surg* 2004; 78: 1919-27.
 62. Grootenboers MJ, Heeren J, van Putte BP, Hendriks JM, van Boven WJ, Van Schil PE, Schramel FM. Isolated lung perfusion for pulmonary metastases, a review and work in progress. *Perfusion*. 2006; 21:267-76.
 63. Hendriks JM, Van Putte BP, Grootenboers M, Van Boven WJ, Schramel F, Van Schil PE. Isolated lung perfusion for pulmonary metastases. *Thorac Surg Clin*. 2006 May; 16(2):185-98.
 64. Wang, H.Y., Ng, B., Blumberg, D., Port, J.L., Hochwald, S.N., and Burt M.E. Pulmonary artery perfusion of doxorubicin with blood flow occlusion: pharmacokinetics and treatment in a metastatic sarcoma model. *Ann. Thorac. Surg*. 1995; 60: 1390-1394.
 65. Murata S, Tajima H, Kusakai G, Kumazaki T, Abe Y, Onozawa S, Komada Y, Kondo Y, Kimata R, Himeno S, Satake M. Reduction of drug leakage by negative-balance isolated pelvic perfusion: correlation between leakage and in-out flow rate in a pig model. *J Cancer Res Clin Oncol*. 2005; 131:575-80.
 66. Weksler, B., Schneider, A., Ng B, and Burt, M.E. Isolated single lung perfusion in the rat: an experimental model. *J. Appl. Physiol*. 1993; 74: 2736-2739.

67. Weksler, B., Ng, B, Lenert, J.T, and Burt, M.E. Isolated single-lung perfusion with doxorubicin is pharmacokinetically superior to intravenous injection. *Ann. Thorac. Surg.* 56: 209, 1993 Comment in: *Ann. Thorac. Surg.* 1993; 56: 205-214.
68. Matsuoka T, Kaneda Y, Li TS, Tanaka T, Zempo N, Esato K. Increasing drug concentration in a rat lung tumor model by combining isolated lung perfusion with hypertensive chemotherapy. *Anticancer Res.* 2001; 21:1219-23.
69. Li TS, Sugi K, Ueda K, Nawata K, Nawata S, Esato K. Isolated lung perfusion with cisplatin in a rat lung solitary tumor nodule model. *Anticancer Res.* 1998; 18:4171-6.
70. Schneider P, Kampfer S, Loddenkemper C, Foitzik T, Buhr HJ. Chemoembolization of the lung improves tumor control in a rat model *Clin Cancer Res.* 2002; 8:2463-8.
71. da Silva RG, Sugarbaker PH. Analysis of prognostic factors in seventy patients having a complete cytoreduction plus perioperative intraperitoneal chemotherapy for carcinomatosis from colorectal cancer. *J Am Coll Surg.* 2006; 203:878-86.
72. Sugarbaker PH, Schellinx MET, Chang D, Koslowe P, von Meyerfeldt M. Peritoneal carcinomatosis from Adenokarzinom of the Colon *World J. Surg.* 1996; 20:585-592.
73. Turk PS, Wood j, Tannock ed. Results of surgical treatment of nonhepatic recurrence of colorectal carcinoma. *Cancer* 1993; 71 (Supl):4267-4277.
74. Colorectal Cancer Collaborative Group Adjuvant radiotherapy for rectal cancer: a systematic overview of 8,507 patients from 22 randomised trials. *Lancet* 2001; 358:1291.
75. Sauer R, Becker H, Hohenberger W, Rodel C, Wittekind C, Fietkau R, Martus P, Tschmelitsch J, Hager E, Hess CF, Karstens JH, Liersch T, Schmidberger H, Raab R. Preoperative versus postoperative chemoradiotherapy for rectal cancer. *N Engl J Med* 2004; 351: 1731-1740.
76. Pucciarelli S, Urso E, DeSalvo GL, Aschele C, Friso ML, Rugge M, Toppan P, Bruttocao A, Fabris G, Ferraro B, Lonardi S, Frego M, Finco C, Lise M, Nitti D. 5-fluorouracil and weekly oxaliplatin combined with radiotherapy for locally advanced rectal cancer: surgical complications and long-term results. *Arch Med Res.* 2006; 37:860-5.
77. Bedrosian I, Giacco G, Pederson L, Rodriguez-Bigas MA, Feig B, Hunt KK, Ellis L, Curley SA, Vauthey JN, Delclos M, Crane CH, Janjan N, Skibber JM. Outcome after curative resection for locally recurrent rectal cancer. *Dis Colon Rectum.* 2006; 49:175-82.
78. Carmignani CP, Ortega-Perez G, Sugarbaker PH. The management of synchronous peritoneal carcinomatosis and hematogenous metastasis from colorectal cancer. *Eur J Surg Oncol.* 2004; 30:391-8.
79. Henry LR, Sigurdson E, Ross EA, Lee JS, Watson JC, Cheng JD, Freedman GM, Konski A, Hoffman JP. Resection of isolated pelvic recurrences after colorectal surgery: long-term results and predictors of improved clinical outcome. *Ann Surg Oncol.* 2007; 14:1081-91.

80. Palmer G, Martling A, Cedermark B, Holm T. A population-based study on the management and outcome in patients with locally recurrent rectal cancer. *Ann Surg Oncol*. 2007; 14:447-54.
81. Zhang XF, Huang CM, Lu HS, Wu XY, Wang C, Guang GX, Zhang JZ, Zheng CH. Surgical treatment and prognosis of gastric cancer in 2,613 patients. *World J Gastroenterol*. 2004 1; 10:3405-8.
82. Douglass HO, Nava HR, Smith JL, Penetrante RB. Intraperitoneal surgical adjuvant chemotherapy following curative resection for gastric cancer: *Regional Cancer Treatment* 1995; 8: 13-19.
83. Martin RC 2nd, Jaques DP, Brennan MF, Karpeh M. Extended local resection for advanced gastric cancer: increased survival versus increased morbidity. *Ann Surg*. 2002; 236:159-65.
84. Landry J, Tepper JE, Wood WC, Moulton EO Koerner F, Sullinger J. Patterns of failure following curative resection of gastric carcinoma. *Int J Radiat Oncol Biol Phys* 1990; 19: 1357-62.
85. Volpe C, Koo J, Miloro SM, Driscoll DL, Nava HR, Douglass HO Jr. The Effect of extended lymphadenectomy on survival in patients with gastric adenocarcinoma. *J Am Coll Surg* 1995; 181: 56-64.
86. Cavanna L, Artioli F, Codignola C, Lazzaro A, Rizzi A, Gamboni A, Rota L, Rodino C, Boni F, Iop A and Zaniboni A: Oxaliplatin in combination with 5-fluorouracil (5-FU) and leucovorin (LV) in patients with metastatic gastric cancer (MGC). *Am J Clin Oncol* 2006; 29:371-375.
87. Evans DB, Abbruzzesse JL, Rich TA. Cancer of the pancreas. In DeVita VT Jr, Hellman S, Rosenberg SA. Eds. *Cancer: Principles and Practice of Oncology*, 5th edn. Philadelphia, Lippincott-Raven, 1997; 1054-1087.
88. Muchmore JH, Preslan Je, Georg WJ. Regional chemotherapy for inoperable pancreatic carcinoma. *Cancer* 1996; 78:664-673.
89. Cohen L, Hendrickson FR, Lennox AJ, Kroc TK, Hatcher MA, Bennett BR. Pancreatic cancer: treatment with neuron irradiation alone and with chemotherapy. *Radiology* 1996; 200:627-630.
90. North JH jr, Pack MS, Hong C, Rivera D. Prognostic factors for adenocarcinoma of gallbladder an analysis of 162 cases. *Am Surg* 1998; 64:437-440
91. Wikinson DS. Carcinoma of the gall-bladder: an experience and review of the literature. *Aust N Z J Surg* 1995; 65 724-727.
92. Kumar S, Jain A, Jain S. Gallbladder carcinoma: experience of 116 cases *Trop Gastroenterol* 2000; 21:65-68.
93. Miyashiro I, Takachi K, Doki Y, Ishikawa O, Ohigashi H, Murata K, Sasaki Y, Imaoka S, Nakaizumi A, Takenaka A, Furukawa H, Hiratsuka M. When is curative gastrectomy justified for gastric cancer with positive peritoneal lavage cytology but negative macroscopic peritoneal implant? *World J Surg*. 2005; 29:1131-4.

94. Zhang YS, Xu J, Luo GH, Wang RC, Zhu J, Zhang XY, Nilsson-Ehle P, Xu N. Detection of carcinoembryonic antigen mRNA in peritoneal washes from gastric cancer patients and its clinical significance. *World J Gastroenterol.* 2006 7; 12:1408-11.
95. Tokuda K, Natsugoe S, Nakajo A, Miyazono F, Ishigami S, Hokita S, Takao S, Eizuru Y, Aikou T. Clinical significance of CEA-mRNA expression in peritoneal lavage fluid from patients with gastric cancer. *Int J Mol Med.* 2003; 11:79-84.
96. Asao T, Nagamachi Y, Morinaga N, Shitara Y, Takenoshita S, Yazawa S, Fucosyltransferases of the peritoneum contributed to the adhesion of cancer cells to the mesothelium. *Cancer* 1995; 75 (Suppl): 1539-44.
97. Huang MC, Laskowska A, Vestweber D, Wild MK. The alpha (1,3)-fucosyltransferase Fuc-TIV, but not Fuc-TVII, generates sialyl Lewis X-like epitopes preferentially on glycolipids. *J Biol Chem.* 2002 6; 277:47786-95.
98. Schweitzer KL, Nathanson SD, Nelson LT, Zachary C. Irrigation does not dislodge or destroy tumor cells adherent to the tumor bed. *J Surg Oncol*1993; 53: 184-90.
99. Dvorak HF, Senger DR, Dvorak AM. Fibrin formation: implication for tumor growth and metastasis. In: Hohn KV, Sloan BF, eds. *Hemostasis Mechanisms and Metastasis.* Martinus Nijhoff: Boston, Massachusetts, 1984: 94-114.
100. Gunji Y, Gorelik E. Role of fibrin coagulation in protection of murine tumor cells from destruction by cytotoxic cells. *Cancer Res* 1988; 48: 5216-21.
101. Weiss L, Harlos J, Hartreit F, Maartmann-Moe H, Svendsen E, Christen S, Tornhorst J, et al. Metastatic pattern from cancer of pancreas: an analysis of 558 autopsies. *Reg Cancer Treat* 1992; 4:265-271.
102. Wils JA. Chemotherapy in pancreatic carcinoma: a rational pursuit? *Anti-cancer Drugs* 1991; 2:3-10 Douglass HO. Gastric cancer: Current status of adjuvant therapy. *Oncology* 1989; 3:61-66.
103. Arbuck S. Overview of chemotherapy for pancreatic cancer. *Int J Pancreatol* 1990; 7:209-222.
104. Kelsen D, Atiq O. Therapy of gastro-intestinal tract cancer. *Curr Probl cancer* 1991; 15:235-249.
105. Päufer S, Reszka R, Pohlen U, Buhr HJ, Berger G. Evaluation of efficient chemoembolization mixtures by magnetic resonance imaging therapy monitoring: an experimental study on the VX2 tumor in rabbit liver. *Cancer Res* 1996; 56: 1863-1867.
106. Link KH, Aigner KR Pillasch J, Ullrich J, Gansauge F, Kern DH. Individual chemosensitivity testing for regional chemotherapy in a prospective correlative and a prospective decision aiding test. *Regional Cancer Treatment* 1993; 5:113-120.
107. Aigner KR. Aortic stop flow infusion and hypoxic abdominal perfusion for disseminated bulky peritoneal carcinomatosis. *Reg Cancer Treat.* 1993; Suppl.1:3.

108. Averbach AM, Sugarbaker PH. Advanced gastric cancer. Review of regional chemotherapy trials and treatment strategy using stop-flow infusion. *Reg Cancer treat* 1995; 8:57-76.
109. Thompson JF, Liu M, Waugh RC et al. A percutaneous aortic „stop-flow“ infusion technique for regional cytotoxic therapy of the abdomen and pelvis. *Reg Cancer Treat* 1994; 7: 202-207.
110. Klein ES, Berkenstadt H, Koller M et al. Haemodynamic effects of aortic stop-flow and total abdominal ischemic perfusion. *Reg cancer Treat* 1994; 2:82-85.
111. Cantore M, Fiorentini G, Poddie D et al. Hypoxic abdominal perfusion (HAP): rational and evaluation of a new technique. *Reg Cancer Treat* 1995; 8:64-66.
112. Müller H, Aigner KR. Palliation of recurrent rectal cancer with intraarterial mitomycin c/5-FU via Jet Port aortic bifurcation catheter. *Reg. Cancer Treat.* 1990; 3: 147-151.
113. Turk PS, Belliveau JF, Darnowski JW, Weinberg MC, Leenen L and Wanebo HJ: Isolated pelvic perfusion for unresectable cancer using a balloon occlusion technique. *Arch Surg* 1993; 128:533-538.
114. Lygidakis NJ, Sgourakis G and Aphinives P: Upper abdominal stop-flow perfusion as a neo and adjuvant hypoxic regional chemotherapy for resectable gastric carcinoma. A prospective randomized clinical trial. *Hepatogastroenterology* 1999; 46:2035-2038.
115. Lygidakis NJ and Safioleas M: Multimodality approach towards advanced rectal carcinoma. "Ist efficacy and safety". *Hepatogastroenterology* 2005; 52:385-390.
116. Lygidakis NJ, Dedemati G, Spenzaris N and Theodoropoulou M: Unresectable pancreatic cancer: is a multi-modality approach a promising therapeutical alternative? *Hepatogastroenterology* 44(16):1222-1228, 1997.
117. Klein ES, Ben-Ari GY, Papa MZ, Adar R and Bass A: Vascular complications of total abdominal perfusion and aortic stop-flow infusion. *J Surg Oncol* 1996; 61:17-19.
118. Hofland J, Tenbrinck R, van IJken MG, van Eijck CH, Eggermont AM and Erdmann W: Cardiovascular effects of simultaneous occlusion of the inferior vena cava and aorta in patients treated with hypoxic abdominal perfusion for chemotherapy. *Br J Anaesth* 2002; 88:193-198.
119. Chrysos E, Tsiaoussis J, Alexandra K, Athanasakis H, Tsetis D, Varveris C, Fiorentini G, Lucchi SR, Vassilakis JS and Zoras O: Treatment of unresectable malignant abdominal, pelvic and thoracic tumours using abdominal pelvic and thoracic stop-flow chemotherapy. *Anticancer Res* 2001; 21:3669-3675.
120. Guadagni S, Fiorentini G, Palumbo G, Valenti M, Russo F, Cantore M, Deraco M, Vaglini M and Amicucci G: Hypoxic pelvic perfusion with mitomycin C using a simplified balloon-occlusion technique in the treatment of patients with unresectable locally recurrent rectal cancer. *Arch Surg* 2001; 136:105-112.
121. Guadagni S, Clementi M, Valenti M, Fiorentini G, Cantore M, Kanavos E, Caterino GP, Di Giuro G, Amicucci G. Hypoxic abdominal stop-flow perfusion in the treatment of advanced pancreatic cancer: a phase II evaluation/trial. *Eur J Surg Oncol.* 2007; 33:72-78.

122. Strocchi E, Iaffaioli RV, Facchini G, Mantovani G, Ricci S, Cavallo G, Tortoriello A, D'Angelo R, Formato R, Rosato G, Fiore F, Iaccarino V, Petrella G, Memoli B, Santangelo M and Camaggi CM: Stop-flow technique for loco-regional delivery of high dose chemotherapy in the treatment of advanced pelvic cancers. *Eur J Surg Oncol* 2004; 30:663-670.
123. Wasser K, Giebel F, Fischbach R, Tesch H, Landwehr P. Transarterial chemoembolization of liver metastases of colorectal carcinoma using degradable starch microspheres (Spherex): personal investigations and review of the literature *Radiologe*. 2005; 45:633-43.
124. Hsu HC, Chen TY, Chiu KW, Huang EY, Leung SW, Huang YJ, Wang CY. Three-dimensional conformal radiotherapy for the treatment of arteriovenous shunting in patients with hepatocellular carcinoma. *Br J Radiol*. 2007 Jan; 80(949):38
125. Edman, P. Rationale for the use of starch as a vascular occlusive agent. In N. Kemeny, D. Civalleri, P. Edman, B. Nilsson, K. Gunnarsson, L. Hakansson, T. Taguchi, and K. R. Aigner (Eds.), *An Update on Regional Treatment of Liver Cancer*. Chapel Place: Wells Medical Ltd., 1992. Pp. 35–38.
126. Tarazov PG. Intrahepatic arterioportal fistulae: role of transcatheter embolization. *Cardiovasc Intervent Radiol* 1993; 16: 368-373.
127. Huang MS, Lin Q, Jiang ZB, Zhu KS, Guan SH, Li ZR, Shan H. Comparison of long-term effects between intra-arterially delivered ethanol and Gelatinepuder for the treatment of severe arterioportal shunt in patients with hepatocellular carcinoma. *World J Gastroenterol*. 2004; 10:825-9.
128. Takagi S, Inenaga R, Oya R, Nakamura S, Ikemura K. Blood vessel density correlates with the effects of targeted intra-arterial carboplatin infusion with concurrent radiotherapy for squamous cell carcinomas of the oral cavity and oropharynx. *Br J Cancer*. 2006; 94:1580-5.
129. Heidelberger C, Ansfield FJ. Experimental and clinical use of Fluorinated Pyrimidines in cancer chemotherapy. *Cancer Res*. 1963 Sep; 23:1226-43.
130. Suzuki R, Takizawa T, Kuwata Y, Mutoh M, Ishiguro N, Utoguchi N, Shinohara A, Eriguchi M, Yanagie H, Maruyama K. Effective anti-tumor activity of oxaliplatin encapsulated in transferrin-PEG-liposome. *Int J Pharm*. 2007; 16: [Epub ahead of print]
131. Hwang TL, Lee WR, Hua SC, Fang JY. Cisplatin encapsulated in phosphatidylethanolamine liposomes enhances the in vitro cytotoxicity and in vivo intratumor drug accumulation against melanomas. *J Dermatol Sci*. 2007; 46:11-20.
132. Junior AD, Mota LG, Nunan EA, Wainstein AJ, Wainstein AP, Leal AS, Cardoso VN, De Oliveira MC. Tissue distribution evaluation of stealth pH-sensitive liposomal cisplatin versus free cisplatin in Ehrlich tumor-bearing mice. *Life Sci*. 2007 23; 80:659-64.
133. Sadzuka Y, Sugiyama I, Tsuruda T, Sonobe T. Characterization and cytotoxicity of mixed polyethyleneglycol modified liposomes containing doxorubicin. *Int J Pharm*. 2006; 312:83-9.

134. Lind PA, Naucner G, Holm A, Gubanski M, Svensson C. Efficacy of pegylated liposomal doxorubicin in patients with advanced hepatocellular carcinoma. *Acta Oncol.* 2007; 46(2):230-3.
135. Maeda N, Takeuchi Y, Takada M, Sadzuka Y, Namba Y, Oku N. Anti-neovascular therapy by use of tumor neovasculature-targeted long-circulating liposome. *J Control Release.* 2004; 100(1):41-52.
136. Gabizon A, Horowitz AT, Goren D, Tzemach D, Shmeeda H, Zalipsky S. In vivo fate of folate-targeted polyethylene-glycol liposomes in tumor-bearing mice. *Clin Cancer Res.* 2003; 9:6551-9.
137. Sadzuka Y, Kishi K, Hirota S, Sonobe T. Effect of polyethyleneglycol (PEG) chain on cell uptake of PEG-modified liposomes. *J Liposome Res.* 2003; 13:157-72.
138. Krishna R, Mayer LD. The use of liposomal anticancer agents to determine the roles of drug pharmacodistribution and P-glycoprotein (PGP) blockade in overcoming multidrug resistance (MDR). *Anticancer Res.* 1999; 19:2885-91.
139. Päuser S, Reszka R, Wagner S, Wolf KJ, Buhr HJ, Berger G Liposome encapsulates superparamagnetic iron oxide particles as markers in an MRT-guides search for tumorspecific drug carriers. *Anticancer Drug Des.* 1997; 12:125-135.
140. Brenda E., Ryman B.E., Tyrell D.A. (1980) Liposomes-bags of potential. In *Essays in Biochemistry* (Edited by Cambell P.N. and Marshal r.D.), 16 p. 49 Academic Press, New York.
141. Papahadjopoulos D, Allen TM, Gabizon A, Mayhew E, Huang SK, Lee KD, Woodle MC, Lasic DD, Martin FJ Sterically stabilized liposomes: Improvements in pharmacokinetics and anti-tumor therapeutic efficiency *Proc Natl Acad Sci USA* 1991; 88:11460-11464.
142. Ashley AC, Deschamps C, Alberts SR. Impact of prognostic factors on clinical outcome after resection of colorectal pulmonary metastases. *Clin Colorectal Cancer.* 2006 May; 6(1):32-7).
143. Hong K, Kobeiter H, Georgiades CS, Torbenson MS, Geschwind JF. Effects of the type of embolization particles on carboplatin concentration in liver tumors after transcatheter arterial chemoembolization in a rabbit model of liver cancer. *J Vasc Interv Radiol.* 2005;16:1711-7.
144. Ott K, Herrmann K, Lordick F, Wieder H, Weber WA, Becker K, Buck AK, Dobritz M, Fink U, Ulm K, Schuster T, Schwaiger M, Siewert JR, Krause BJ. Early metabolic response evaluation by fluorine-18 fluorodeoxyglucose positron emission tomography allows in vivo testing of chemosensitivity in gastric cancer: long-term results of a prospective study. *Clin Cancer Res.* 2008 Apr 1;14(7):2012-8
145. Goshen E, Davidson T, Zwas ST, Aderka D. PET/CT in the evaluation of response to treatment of liver metastases from colorectal cancer with bevacizumab and irinotecan. *Technol Cancer Res Treat.* 2006; 5:37-43.
146. Deng J, Rhee TK, Sato KT, Salem R, Haines K, Paunesku T, Mulcahy MF, Miller FH, Omary RA, Larson AC. In vivo diffusion-weighted imaging of liver tumor necrosis in the VX2 rabbit model at 1.5 Tesla. *Invest Radiol.* 2006; 41:410-4.

147. Geschwind JF, Artemov D, Abraham S, Omdal D, Huncharek MS, McGee C, Arepally A, Lambert D, Venbrux AC, Lund GB. Chemoembolization of liver tumor in a rabbit model: assessment of tumor cell death with diffusion-weighted MR imaging and histologic analysis. *J Vasc Interv Radiol*. 2000; 11:1245-55.
148. Kamel IR, Bluemke DA, Eng J, Liapi E, Messersmith W, Reyes DK, Geschwind JF. The role of functional MR imaging in the assessment of tumor response after chemoembolization in patients with hepatocellular carcinoma. *J Vasc Interv Radiol*. 2006; 17:505-12.
149. Chen CY, Li CW, Kuo YT, Jaw TS, Wu DK, Jao JC, Hsu JS, Liu GC. Early response of hepatocellular carcinoma to transcatheter arterial chemoembolization: choline levels and MR diffusion constants--initial experience. *Radiology*. 2006; 239:448-56.
150. Del Nozal MJ, Bernal JL, Pampliega A, Marinero P, Pozuelo M. Determination of the concentrations of 5-fluorouracil and its metabolites in rabbit plasma and tissues by high-performance liquid chromatography. *J Chromatogr B Biomed Appl*. 1994 17; 656:397-405.
151. Stein TA, Burns GP, Bailey B, Wise L. Measurement of 5-fluorouracil and its active metabolites in tissue. *J Chromatogr*. 1990; 507:259-65.
152. Casale F, Canaparo R, Muntoni E, Serpe L, Zara GP, Della Pepa C, Berno E, Costa M, Eandi M. Simultaneous HPLC determination of 5-fluorouracil and its metabolites in plasma of cancer patients. *Biomed Chromatogr*. 2002; 16:446-52.
153. Dhananjeyan MR, Liu J, Bykowski C, Trendel JA, Sarver JG, Ando H, Erhardt PW. Rapid and simultaneous determination of capecitabine and its metabolites in mouse plasma, mouse serum, and in rabbit bile by high-performance liquid chromatography. *J Chromatogr A*. 2007; 1138:101-8.
154. Guichard SM, Mayer I, Jodrell DI. Simultaneous determination of capecitabine and its metabolites by HPLC and mass spectrometry for preclinical and clinical studies. *J Chromatogr B Analyt Technol Biomed Life Sci*. 2005; 826:232-7.
155. Newman MS, Colbern GT, Working PK, Engbers C, Amantea MA. Comparative pharmacokinetics, tissue distribution, and therapeutic effectiveness of cisplatin encapsulated in long-circulating, pegylated liposomes (SPI-077) in tumor-bearing mice. *Cancer Chemother Pharmacol*. 1999; 43: 1-7.
156. Colbern GT, Dykes DJ, Engbers C, Musterer R, Hiller A, Pegg E, Saville R, Weng S, Luzzio M, Uster P, Amantea M, Working PK. Encapsulation of the topoisomerase I inhibitor GL147211C in pegylated (STEALTH) liposomes: pharmacokinetics and antitumor activity in HT29 colon tumor xenografts. *Clin Cancer Res*. 1998; 4: 3077-3082.
157. Siegal T, Horowitz A, Gabizon A. Doxorubicin encapsulated in sterically stabilized liposomes for the treatment of a brain tumor model: biodistribution and therapeutic efficacy. *J Neurosurg*. 1995; 83: 1029-1037.
158. Peters GJ, Backus HH, Freemantle S, van Triest B, Codacci-Pisanelli G, van der Wilt CL, Smid K, Lunec J, Calvert AH, Marsh S, McLeod HL, Bloemena E, Meijer S, Jansen G, van Groeningen CJ, Pinedo HM. Induction of thymidylate synthase as a 5-fluorouracil resistance mechanism. *Biochim Biophys Acta*. 2002; 1587:194-205.

159. Jain RK. The next frontier of molecular medicine: delivery of therapeutics. *Nat Med.* 1998; 4: 655-657.
160. Jain RK. Understanding barriers to drug delivery: high resolution in vivo imaging is key. *Clin Cancer Res.* 1999; 7: 1605-1606.
161. Seymour LW, Ulbrich K, Steyger PS, Brereton M, Subr V, Strohmalm J, Duncan R. Tumor tropism and anti-cancer efficacy of polymer-based doxorubicin prodrugs in the treatment of subcutaneous murine B16F10 melanoma *Br J Cancer* 1994; 70: 636-641.
162. Seymour LW. Passive tumor targeting of soluble macromolecules and drug conjugates. *Crit Rev Ther Drug Carrier Sys.* 1992; 9: 135-137.
163. Wu NZ, Da D, Rudoll TL, Needham D, Whorton AR, Dewhirst MW. Increased microvascular permeability contributes to preferential accumulation of Stealth liposomes in tumor tissue. *Cancer Res.* 1993; 53: 3765-3770.
164. Fanciullino R, Giacometti S, Aubert C, Fina F, Martin PM, Piccerelle P, Ciccolini J. Development of stealth liposome formulation of 2'-deoxyinosine as 5-fluorouracil modulator: in vitro and in vivo study. *Pharm Res.* 2005; 22:2051-7.
165. Buyse M, Thirion P, Carlson RW, Burzykowski T, Molenberghs G, Piedbois P. Relation between tumour response to first-line chemotherapy and survival in advanced colorectal cancer: a meta-analysis. *Meta-Analysis Group in Cancer. Lancet.* 2000;356:373-378.
166. Link KH, Pillasch J, Formentini A *et al*: Downstaging by regional chemotherapy of primarily non-resectable isolated colorectal liver metastases. *Eur J Surg Oncol* 25: 381-388, 1999.
167. Staib-Sebler E, Lorenz M, Gog C, *et al*: Continuous arterial 5-fluorouracil and folonic acid chemotherapy for colorectal liver metastases. *Onkologie* 18: 240-244, 1995
168. Ishibashi K, Yoshimatsu K, Yokomizo H, Umehara A, Yoshida K, Fujimoto T, Watanabe K, Katsube T, Naritaka Y and Ogawa K: Low-dose leucovorin and 5-Fluorouracil for unresectable multiple liver metastasis from colorectal cancer. *Anticancer Res* 35(6C): 4747-4752, 200
169. Kemeny N, Huang Y, Cohen AM *et al*: Hepatic arterial infusion of chemotherapy after resection of hepatic metastases from colorectal cancer. *N Eng J Med* 341: 2039-2048, 1999. Sigurdson ER, Kemeny N, Daly JM *et al*: Complications of hepatic artery infusion pump placement. *Proc Am Soc Clin Oncol* 10: 140 Abstract, 1991
170. Falcone A, Ricci S, Brunetti I, Pfanner E, Allegrini G, Barbara C, Crino L, Benedetti G, Evangelista W, Fanchini L, Cortesi E, Picone V, Vitello S, Chiara S, Granetto C, Porcile G, Fioretto L, Orlandini C, Andreuccetti M, Masi G; Gruppo Oncologico Nord Ovest. Phase III trial of infusional fluorouracil, leucovorin, oxaliplatin, and irinotecan (FOLFOXIRI) compared with infusional fluorouracil, leucovorin, and irinotecan (FOLFIRI) as first-line treatment for metastatic colorectal cancer: the Gruppo Oncologico Nord Ovest. *J Clin Oncol.* 2007; 25:1670-6.

171. Souglakos J, Androulakis N, Syrigos K, Polyzos A, Ziras N, Athanasiadis A, Kakolyris S, Tsousis S, Kouroussis Ch, Vamvakas L, Kalykaki A, Samonis G, Mavroudis D, Georgoulis V. FOLFOXIRI (folinic acid, 5-fluorouracil, oxaliplatin and irinotecan) vs FOLFIRI (folinic acid, 5-fluorouracil and irinotecan) as first-line treatment in metastatic colorectal cancer (MCC): a multicentre randomised phase III trial from the HellenicOncology Research Group (HORG). *Br J Cancer*. 2006 27; 94:798-805.
172. Andre T, Tournigand C, Rosmorduc O, Provent S, Maindrault-Goebel F, Avenin D, Selle F, Paye F, Hannoun L, Houry S, Gayet B, Lotz JP, de Gramont A, Louvet C; GERCOR Group. Gemcitabine combined with oxaliplatin (GEMOX) in advanced biliary tract adenocarcinoma: a GERCOR study. *Ann Oncol*. 2004; 15:1339-43.
173. Hochster HS, Welles L, Hart L Safety and efficacy of bevacizumab(Bev) when added to oxaliplatin/fluoropyrimidine (O/F) regimens as firstlinetreatment of metastatic colorectal cancer (mCRC): TREE 1 & 2 Studies. *Proc Am Soc Clin Oncol 2005;23(suppl 16):249a*.
174. Hochster HS, Hart LL, Ramanathan RK Results of the TREE-2 cohort: Safety, tolerability, and efficacy of bevacizumab added to the three oxaliplatin/fluoropyrimidine regimens as first-line treatment of metastatic colorectal cancer. Paper presented at: 2006 American Society of Clinical Oncology Gastrointestinal Cancers Symposium; January 26–28, 2006; San Francisco.
175. Tabernero JM, Van Cutsem E, Sastre J An international phase II study of cetuximab in combination with oxaliplatin/5-fluorouracil (5-FU)/folinic acid (FA) (FOLFOX-4) in the first-line treatment of patients with metastatic colorectal cancer (CRC) expressing epidermal growth factor receptor (EGFR). Preliminary results. *Proc Am Soc Clin Oncol 2004; 23:248a*.
176. Folprecht G, Lutz MP, Seufferlein T . Cetuximab and irinotecan/5-FU/FA (AIO) as first line treatment in metastatic colorectal cancer (mCRC): Final results and pharmacokinetic data of a phase I/IIa study. *Proc Am Soc Clin Oncol 2005;23(suppl 16):281a*.
177. Goldberg RM, Sargent D, Morton RF. A randomized controlled trial of fluorouracil plus leucovorin, irinotecan, and oxaliplatin combinations in patients with previously untreated metastatic colorectal cancer. *J Clin Oncol 2004; 22:23–30*.
178. Tournigand C, Andre T, Achille E. FOLFIRI followed by FOLFOX6 or the reverse sequence in advanced colorectal cancer: A randomized GERCOR study. *J Clin Oncol 2004; 22:229 –237*.
179. Grothey A. Oxaliplatin-safety profile: Neurotoxicity. *Semin Oncol 2003; 30 (suppl 15):5–13*.
180. Starling N, Tilden D, White J, Cunningham D. Cost-effectiveness analysis of cetuximab/irinotecan vs active/best supportive care for the treatment of metastatic colorectal cancer patients who have failed previous chemotherapy treatment. *Br J Cancer*. 2007; 96:206-12.
181. Wadler S, Schwartz EL, Goldman M, Lyver A, Rader M, Zimmerman M, Itri L, Weinberg V, Wiernik PH. Fluorouracil and recombinant alfa-2a-interferon: an active regimen against advanced colorectal carcinoma. *J Clin Oncol*. 1989; 7:1769-75.

182. Wadler S, Goldman M, Lyver A, Wiernik PH. Phase I trial of 5-fluorouracil and recombinant alpha 2a-interferon in patients with advanced colorectal carcinoma. *Cancer Res.* 1990; 50:2056-9.
183. Wadler S, Wiernik PH. Clinical update on the role of fluorouracil and recombinant interferon alfa-2a in the treatment of colorectal carcinoma. *Semin Oncol.* 1990; 17(1 Suppl 1):16-21.
184. Patt YZ, Hoque A, Lozano R, Pozdur R, Chase J, Carrasco H, Chuang V, Delpassand ES, Ellis L, Curley S, Roh M, Jones DV Jr. Phase II trial of hepatic arterial infusion of fluorouracil and recombinant human interferon alfa-2b for liver metastases of colorectal cancer refractory to systemic fluorouracil and leucovorin. *J Clin Oncol.* 1997; 15:1432-8.
185. Schippinger W, Jagoditsch M, Sorre C, Gnant M, Steger G, Hausmaninger H, Mlineritsch B, Schaberl-Moser R, Mischinger HJ, Hofbauer F, Holzberger P, Mittlbock M, Jakesz R; Austrian Breast and Colorectal Cancer Study Group. A prospective randomised trial to study the role of levamisole and interferon alfa in an adjuvant therapy with 5-FU for stage III colon cancer. *Br J Cancer.* 2005; 92:1655-62.
186. Thirion P, Piedbois P, Buyse M, O'Dwyer PJ, Cunningham D, Man A, Greco FA, Colucci G, Kohne CH, Di Constanzo F, Piga A, Palmeri S, Dufour P, Cassano A, Pajkos G, Pensel RA, Aykan NF, Marsh J, Seymour MT; Meta-Analysis Group in Cancer. Alpha-interferon does not increase the efficacy of 5-fluorouracil in advanced colorectal cancer. *Br J Cancer.* 2001;84(5):611-20.
187. Tournigand C, Louvet C, de Gramont A, Lucchi E, Seitz JF, Mal F, Raymond E, Cady J, Carola E, Krulik M. Bimonthly high dose leucovorin and 5-fluorouracil 48-hour infusion with interferon-alpha-2a in patients with advanced colorectal carcinoma. Groupe d'Etude et de Recherche sur les Cancers de l'Ovaire et Digestifs (GERCOD). *Cancer.* 1997;79(6):1094-9.
188. Lorenz M, Mueller HH, Mattes E, Gassel HJ, Junginger T, Saeger HD, Schramm H, Staib-Sebler E, Vetter G, Heinrich S, Kohne CH; German Cooperative Group on Liver Metastases (Arbeitsgruppe Lebermetastasen und -tumoren (ALM) in der Chirurgischen Arbeitsgemeinschaft Onkologie). Phase II study of weekly 24-hour intra-arterial high-dose infusion of 5-fluorouracil and folinic acid for liver metastases from colorectal carcinomas. *Ann Oncol.* 2001;12:321-5.
189. Kemeny N, Younes A. Alfa-2A interferon and 5-fluorouracil for advanced colorectal carcinoma: the Memorial Sloan-Kettering experience. *Semin Oncol.* 1992 A; 19(2 Suppl 3):171-5.
190. Waisman D, Abramovich A, Brod V, Lavon O, Nurkin S, Popovski F, Rotschild A, Bitterman H. Subpleural microvascular flow velocities and shear rates in normal and septic mechanically ventilated rats. *Shock.* 2006; 26:87-94.
191. Miyao N, Suzuki Y, Takeshita K, Kudo H, Ishii M, Hiraoka R, Nishio K, Tamatani T, Sakamoto S, Suematsu M, Tsumura H, Ishizaka A, Yamaguchi K. Various adhesion molecules impair microvascular leukocyte kinetics in ventilator-induced lung injury. *Am J Physiol Lung Cell Mol Physiol.* 2006; 290:L1059-68.

192. Schneider P, Foitzik T, Kahrau S, Podufal A, Buhr HJ. An experimental rat model for studying pulmonary microcirculation by in vivo videomicroscopy. *Microvasc Res.* 2001; 62:421-34.
193. Waisman D, Brod V, Dickstein R, Abramovich A, Rotschild A, Bitterman H. Effects of inhaled nitric oxide on lung injury after intestinal ischemia-reperfusion in rats. *Shock.* 2005; 23:150-5.
194. Glenny RW, Bernard SL, Lamm WJ. Hemodynamic effects of 15-microm-diameter microspheres on the rat pulmonary circulation. *J Appl Physiol.* 2000; 89:499-504.
195. Lamm WJ, Bernard SL, Wagner WW Jr, Glenny RW. Intravital microscopic observations of 15-microm microspheres lodging in the pulmonary microcirculation. *J Appl Physiol.* 2005; 98:2242-8.
196. Vogl TJ, Wetter A, Lindemayr S, Zangos S. Treatment of unresectable lung metastases with transpulmonary chemoembolization: preliminary experience. *Radiology.* 2005; 234:917-22.
197. Averbach AM, Stuart OA, Sugarbaker TA, Stephens AD, Fernandes TV, Shamsa F., Sugarbaker PH: Pharmacokinetic studies of intra-aortic stop-flow infusion with 14C-labeled mitomycin C. *J Surg Res* 1995; 59:415-9.
198. Ehrnrooth E, von der Maase H, Sorensen BS, Poulsen JH, Horsman MR. The ability of hypoxia to modify the gene expression of thymidylate synthase in tumour cells in vivo. *Int J Radiat Biol.* 1999;75:885-891.
199. Achison M, Hupp TR. Hypoxia attenuates the p53 response to cellular damage. *Oncogene.* 2003; 22:3431-3440.
200. Wanebo HJ, Chung MA, Levy AL, Turk PS, Vezeridis MP and Belliveau JF: Preoperative therapy for advanced pelvic malignancy by isolated pelvic perfusion with the balloon-occlusion technique. *Ann Surg Oncol* 1996; 3:295-303.
201. Lorenz M, Heinrich S, Staib-Sebler E, Kohne CH, Wils J, Nordlinger B and Encke A: Regional chemotherapy in the treatment of advanced pancreatic cancer--is it relevant? *Eur J Cancer* 2000; 36:957-65.
202. Lygidakis NJ, Safioleas M, Sgourakis G and Aphinives P: Stop-flow thoracic perfusion for unresectable pulmonary carcinoma with or without inhalation IL-2 immunotherapy. A prospective randomized study. *Hepatogastroenterology* 1999; 46:792-798.
203. Cavanna L, Artioli F, Codignola C, Lazzaro A, Rizzi A, Gamboni A, Rota L, Rodino C, Iop A and Zaniboni A: Oxaliplatin in combination with 5-fluorouracil (5-FU) and leucovorin (LV) in patients with metastatic gastric cancer (MGC). *Am J Clin Oncol* 2006; 29:371-375.
204. Meyer F, Gebauer T, Grote R, Martens Lobenhoffer J, Ridwelski K and Lippert H: Results of regional chemotherapy using the aortic stop-flow technique in advanced pancreatic carcinoma. *Surg Today* 2006; 36:155-161.
205. Meyer F, Ridwelski K, Gebauer T, Grote R, Martens Lobenhoffer J and Lippert H: Pharmacokinetics of the antineoplastic drug mitomycin C in regional chemotherapy

using the aortic stop flow technique in advanced pancreatic carcinoma.
Chemotherapy 2005; 51:1-8.

206. Fiorentini G, Poddie D, Ricci S, Leoni M, Cantore M, Graziani G, Dazzi C, Rossi G, Guglielminette D and Roversi R: Intra-aortic stop flow infusion (IASFI) with hypoxic abdominal perfusion (HAP) in UICC stage III/IV pancreatic carcinoma (PC): report of a phase II study. Reg CancerTreat 1996; 9:88-91.
207. von Delius, Lersch C, Schulte-Frohlinde E, Mayr M, Schmid RM and Eckel F: Phase II trial of weekly 24-hour infusion of gemcitabine in patients with advanced gallbladder and biliary tract carcinoma. BMC Cancer 2005; 5:61.

6. Verwendete eigene Arbeiten

- I. **Pohlen U**, Berger G, Binnenhei M, Reszka R, Buhr HJ. Improved tumor targeting by regional carboplatin application combined with Gelfoam. An experimental study on liver tumor-bearing rabbits. *Chemotherapy*. 2001; 47:143-9.
- II. **Pohlen U**, Berger G, Binnenhei M, Reszka R, Buhr HJ. Increased carboplatin concentration in liver tumors through temporary flow retardation with starch microspheres (Spherex) and gelatin powder (Gelfoam): an experimental study in liver tumor-bearing rabbits. *J Surg Res*. 2000; 92:165-70.
- III. Pauser S, Wagner S, Lippmann M, **Pohlen U**, Reszka R, Wolf KJ, Berger G. Evaluation of efficient chemoembolization mixtures by magnetic resonance imaging therapy monitoring: an experimental study on the VX2 tumor in the rabbit liver. *Cancer Res*. 1996 15; 56:1863-7.
- IV. Jung M, Berger G, **Pohlen U**, Pauser S, Reszka R, Buhr HJ. Simultaneous determination of 5-fluorouracil and its active metabolites in serum and tissue by high-performance liquid chromatography. *J Chromatogr B Biomed Sci Appl*. 1997 21; 702(1-2):193-202.
- V. **Pohlen U**, Reszka R, Schneider P, Buhr HJ, Berger G. Stealth liposomal 5-fluorouracil with or without degradable starch microspheres for hepatic arterial infusion in the treatment of liver Anticancer Res. 2004;24:1699-1704.
- VI. **Pohlen U**, Mansmann U, Berger G, Germer CT, Gallkowski U, Boese-Landgraf J, Buhr HJ. Multicenter pilot study of 5-fluorouracil, folinic acid,

- interferon alpha-2b and degradable starch microspheres via hepatic arterial infusion in patients with nonresectable colorectal liver metastases. *Anticancer Res.* 2004;24:3275-82.
- VII. **Pohlen U**, Rieger H, Mansmann U, Berger G, Buhr HJ. Hepatic arterial infusion (HAI). Comparison of 5-fluorouracil, folinic acid, interferon alpha-2b and degradable starch microspheres versus 5-fluorouracil and folinic acid in patients with non-resectable colorectal liver metastases. *Anticancer Res.* 2006;26:3957-3964.
- VIII. Schneider P, Foitzik T, **Pohlen U**, Golder W, Buhr HJ. Temporary unilateral microembolization of the lung-a new approach to regional chemotherapy for pulmonary metastases. *J Surg Res.* 2002;107:159-66.
- IX. **Pohlen U**, Rieger H , Meyer BT , Loddenkemper C, Heitland P, Koester HD, Schneider P, Buhr HJ. Chemoembolization of the Lung Metastases. Pharmacokinetic behaviour of Carboplatin in a Rat Model. *Anticancer Res.* 2007; 27: 809-816.
- X. **Pohlen U**, Rieger H , Albrecht T , Loddenkemper C, Schneider P, Buhr HJ. Chemoembolization with Carboplatin of the Lung. Feasibility and Toxicity in a Pig Model. *Anticancer Res.* 2007;27:1503-1508.
- XI. **Pohlen U**, Rieger H, Binnenhei M, Reszka R, Buhr HJ, Berger G. Improvement in 5-fluorouracil (5-FU) and 5-fluoro-2'-deoxyuridine (FdUrd) concentration by 5-fluorouracil-polyethylene-glycol-liposomes in abdominal

stop-flow: treatment of VX2 liver-tumor-bearing rabbits. J Chemother. 2005 Aug; 17(4):428-34.

XII. **Pohlen U**, Binnenhei M, Reszka R, Buhr HJ, Berger G. Intra-aortal therapy with 5-fluorouracil- polyethylene glycol stealth liposomes: does the metabolism of 5-fluorouracil into 5-fluoro-2'-deoxyuridine depend on ph value?. An animal study in VX-2 liver tumor-bearing rabbits. Chemotherapy. 2004 ;50:67-75.

XIII. **Pohlen U**, Rieger H, Kunick-Pohlen S, Berger G, Buhr HJ. Phase II Study in Regional Chemotherapy Using the Hypoxic Abdominal Perfusion Technique in Advanced Abdominal Carcinoma. 5-FU pharmacokinetics, complications and outcome. Anticancer Res. 2007 ;27: 667-674.

7. Danksagung

Sehr herzlich danke ich Herrn Prof. Dr. med. Heinz Johannes Buhr, Direktor der Klinik für Allgemein-, Gefäß- und Thoraxchirurgie der Charité, Campus Benjamin Franklin für jede Art von Unterstützung. Seine vitale zielgerichtete Lebensausrichtung war immer anspornend. Mit kritischer Aufmerksamkeit hat er meine Projekte stets innovativ vorangetrieben. Bedanken möchte ich mich ebenfalls für seine stetige großzügige Diskussionsbereitschaft bei der Manuskriptbearbeitung.

Ebenso gilt mein Dank meinem ersten Arbeitsgruppenleiter Dr. med. Berger aus der Klinik für Allgemein-, Gefäß- und Thoraxchirurgie der Charité, Campus Benjamin Franklin der einen Großteil der experimentellen Untersuchungen mit begleitete und mit seinem Einfallsreichtum für angeregte Diskussionen gesorgt hat.

Mein besonderer Dank gilt Frau Dr. rer. nat. Regina Reszka, Abteilung „Drug Targeting“, Max Delbrück Zentrum für molekulare Medizin, für die exzellente Zusammenarbeit. Ohne ihre Abteilung und die vielen fleißigen Mitarbeiter insbesondere Frau Jana Richter wären große Teile der experimentellen Arbeiten nicht möglich gewesen. Die profunden chemischen Kenntnisse waren bei vielen Diskussionen unentbehrlich und haben so manche Reviewer Nachfrage positiv beeinflusst.

Mein Dank geht an die gesamte Klinik für Allgemein-, Gefäß- und Thoraxchirurgie der Charité, Campus Benjamin Franklin. Ohne die ärztlichen Mitarbeiter wäre eine solche Arbeit nicht zu machen. Auch allen Mitarbeitern unseres chirurgischen Forschungslabors sei ausdrücklich gedankt.

Nicht zuletzt möchte ich mich bei meiner Familie bedanken.

Meine Frau Dr. med. Susanne Kunick-Pohlen war nicht nur ein fachlicher Ansprechpartner, sondern hat bis zuletzt durch aufmerksames Korrekturlesen diese Arbeit befruchtet. Meine beiden Töchter Lena und Nike waren stets ein Garant für liebevolles Verständniss.

Meiner Mutter Frau Brigitte Pohlen danke ich besonders herzlich. Sie hatte die Fortschritte meiner Arbeit immer intensiv mit mir wöchentlich diskutiert: Leider war es ihr nicht mehr möglich, den Abschluss der Habilitation mitzuerleben.

8. Erklärung

§4 Abs. 3(k) der HabOMed der Charité Berlin

Hiermit erkläre ich, dass

- weder früher noch gleichzeitig ein Habilitationsverfahren durchgeführt oder angemeldet wurde,
- die vorgelegte Habilitationsschrift ohne fremde Hilfe verfasst, die beschriebenen Ergebnisse selbst gewonnen sowie die verwendeten Hilfsmittel, die Zusammenarbeit mit anderen Wissenschaftlern/Wissenschaftlerinnen und mit technischen Hilfskräften sowie die verwendete Literatur vollständig in der Habilitationsschrift angegeben wurden.
- mir ist die geltenden Habilitationsordnung bekannt ist.

.....

Datum

.....

Unterschrift