

## SONOGRAPHISCHE DARSTELLUNG DER SINGULÄREN NABELARTERIE

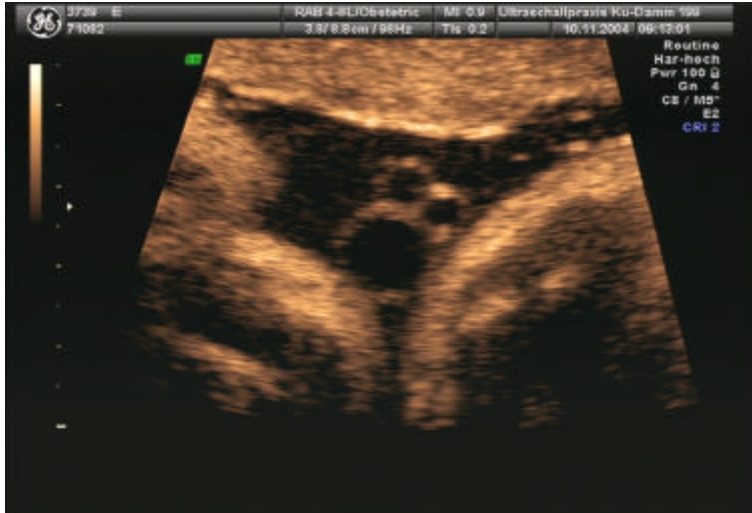


Abbildung 1: Normale Drei-Gefäß-Nabelschnur mit einer Vene und zwei kleineren Arterien

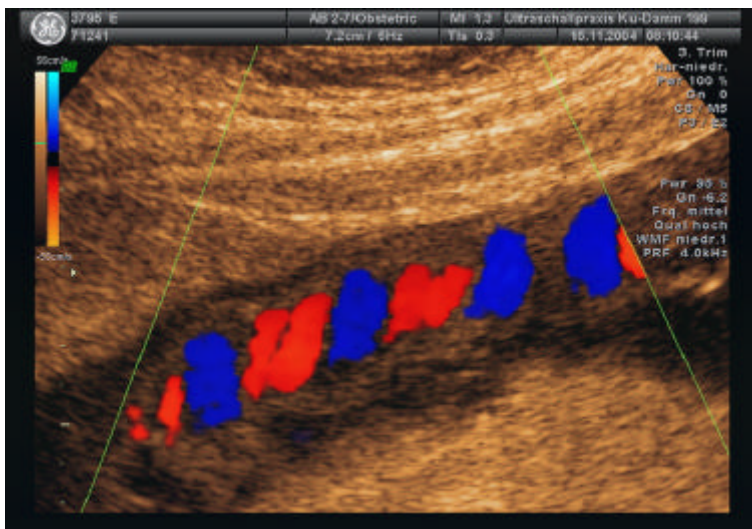


Abbildung 2:  
Farbdopplersonographische Darstellung einer normalen Drei-Gefäß-Nabelschnur mit zwei Arterien und einer Vene

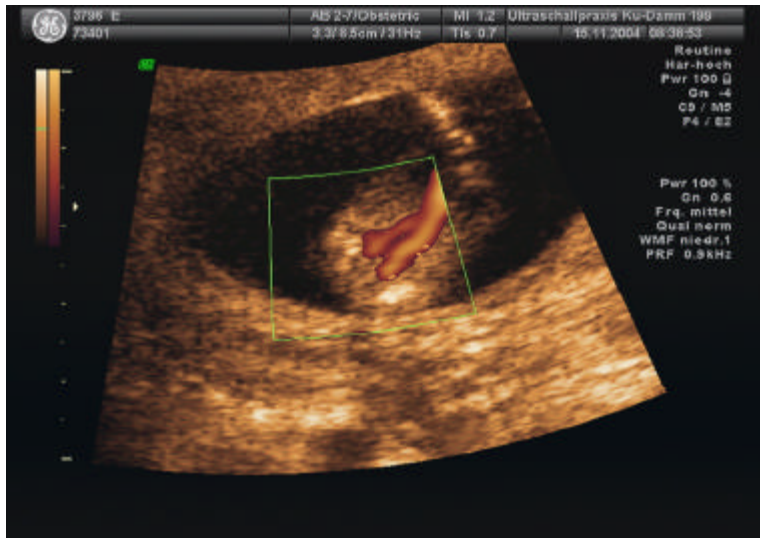


Abbildung 3:  
Paravesicale Darstellung zweier normaler Arterien  
in der 13. SSW

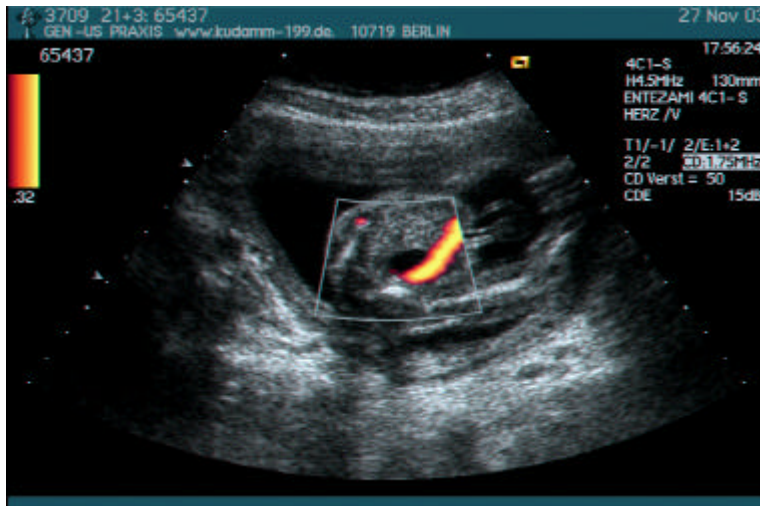


Abbildung 4:  
Paravesicale Darstellung einer Singulären  
Nabelarterie in der 21.SSW

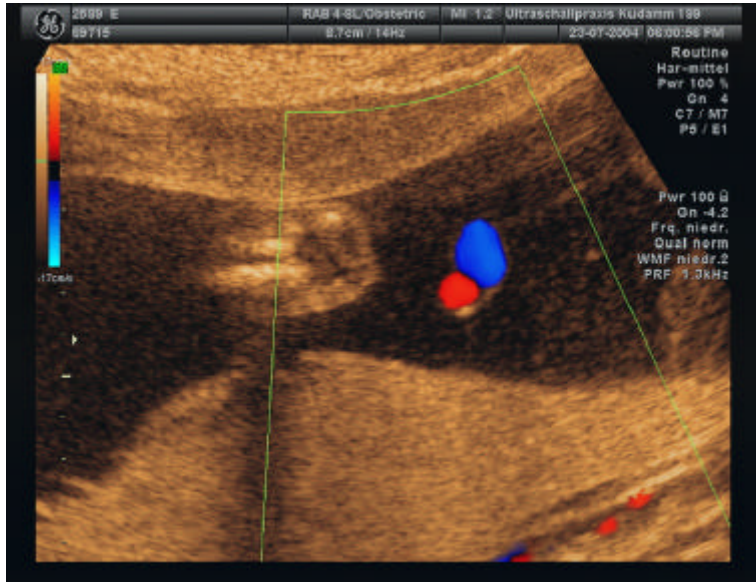


Abbildung 5:  
Farbdopplersonographische Darstellung einer Singulären Nabelarterie mit Vene und Arterie im Querschnitt.

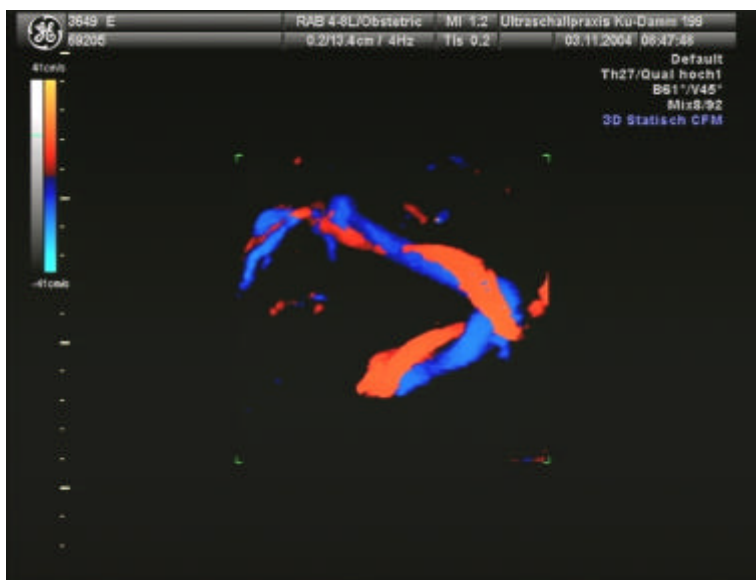


Abbildung 6:  
Singuläre Nabelarterie in dreidimensionaler Darstellung