

## **1. EINLEITUNG**

### **1.1. Allgemein**

Verschiedene kardiotope Viren können bei Patienten mit dem klinischen Verdacht auf dilatative Kardiomyopathie und Myokarditis nachgewiesen werden. Aus der großen Gruppe der Picornaviren sind es die Enteroviren (EV), speziell die Coxsackieviren der Gruppe B [131], die zu den häufigsten Erregern einer viralen Myokarditis (MC) gehören. In den meisten Fällen heilt diese Virusmyokarditis mit und auch ohne Restschaden des Myokards aus. In einem geringen Prozentsatz von ca. 15-20% kommt es allerdings zu einer chronischen progredienten linksventrikulären (LV) Funktionsstörung entsprechend dem klinischen Bild einer dilatativen Kardiomyopathie (DCM) [22, 38]. Aufgrund der möglichen Progression der Myokarditis in eine dilatative Kardiomyopathie, wurde neben der MC auch der DCM im Rahmen dieser Arbeit besondere Aufmerksamkeit gewidmet.

Erst durch die Einführung einer differenzierten Methodik mit molekularbiologischen, histologischen und immunhistologischen Verfahren in die Diagnostik der DCM gelang es bei Patienten mit DCM in einem relevanten Prozentsatz, das enterovirale Genom im Myokard nachzuweisen, sowie auch die myokardiale Entzündungsreaktion exakt zu beurteilen. Diese neuen Erkenntnisse hinsichtlich der Persistenz von Virusgenom im Myokard bzw. der Persistenz einer myokardialen Entzündungsreaktion, führten zu einer Erweiterung der Einteilung der DCM entsprechend der World Health Organization (WHO) -Klassifikation 1996 [98]. Inwieweit nun eine Viruspersistenz und hier im speziellen die Replikation enteroviraler RNA (ribonucleid acid) für den klinischen Verlauf dieser Erkrankung bedeutsam ist, wird widersprüchlich diskutiert [26, 133] und soll im Rahmen dieser Arbeit analysiert werden.

### **1.2. Coxsackieviren**

Coxsackie ist der Name des Ortes im US-Staat New York, wo in den 50-er Jahren die Erstisolierung des Virus gelang. Die Coxsackieviren sind auf der ganzen Welt verbreitet, besitzen eine niedrige Virulenz und eine hohe Durchseuchung in der Bevölkerung. Das Erregerreservoir der Coxsackieviren wird ausschließlich durch den Menschen gebildet. Der

Herzmuskel ist jedoch kein natürliches Reservoir der Enteroviren [40]. Ein großer Anteil der Picornavirusinfektionen tritt vor allem im Sommer und Herbst auf [10, 45]. Die Coxsackieviren der Gruppe B1-B5 können bei systemischer Infektion in einem Prozentsatz von 0,5-1,0% das Herz mitbefallen [119]. Ihr Krankheitsspektrum reicht von subklinischen Infektionen über klinisch wahrnehmbare Infektionen mit unspezifischen grippeähnlichen Symptomen wie Schnupfen, Pharyngitis, Fieber, Myalgien und Abgeschlagenheit, bis hin zu tödlichen Verläufen. Die Inkubationszeit variiert von einem Tag bis zu drei Wochen. Als Eintrittspforten dienen der Nasen-Rachenraum und der Dünndarm, wo es nach lokaler Vermehrung mit anschließender Generalisierung zur sekundären Ansiedlung in den Zielorganen wie Meningen, Herz, Pankreas, Muskeln und Haut kommen kann. In den Zielorganen kann es dann zu Sekundärreaktionen mit Ausbildung von Meningitis, Peri-Myokarditis, insulinabhängigem Diabetes mellitus, Myositis und Exanthenen kommen. Da die Viren am längsten mit der Faeces ausgeschieden werden (bis zu einigen Wochen post infectionem), erfolgt ihre Übertragung vorwiegend auf fäkal-oralem Wege sowie per Tröpfchen-Infektion [32, 84, 119].

Die Coxsackieviren gehören zu den einzelsträngigen RNA-Viren positiver Polarität, welche nach rezeptorvermittelter Endozytose die RNA- und Proteinsynthese der befallenen Wirtszelle inhibieren und sie dazu veranlassen, ausschließlich die viruseigene Proteinbiosynthese durchzuführen (host shut off) [40]. Der erste Schritt aktiver viraler Replikation wird durch Umschreibung des viralen Plusstrangs in einen komplementären Minusstrang vollzogen [36]. Dieser wiederum wird als Vorlage zur Synthese weiterer Plusstränge genutzt, die bei Zelluntergang in Massen freigesetzt werden [39, 40]. Gelingt es nun spezifisch den für die Replikation notwendigen Minusstrang enteroviraler RNA nachzuweisen, belegt dies, daß der erste Schritt der aktiven Replikation enteroviraler RNA stattgefunden hat. Läßt sich allerdings nur der genomische Plus-Strang detektieren, besteht eine „low level replication“ im Sinne einer latenten Viruspersistenz.

Nachdem die virale Replikation mit konsekutiver sekundärer Organansiedlung bzw. Zell-zu-Zell-Ausbreitung und Ausbildung von fokalen oder diffusen Entzündungsherden stattgefunden hat, schließt sich eine Phase der unspezifische Immunantwort an. Diese wird von Makrophagen und Natural-Killerzellen geprägt. Der unspezifischen Immunantwort folgt eine Phase der spezifischen Immunantwort, in welcher T-Helferzellen (T<sub>4</sub>) und zytotoxische

T-Lymphozyten ( $T_8$ ) vorherrschen. In der Mehrzahl der Fälle wird die virale Ausbreitung durch die maximale humorale und zelluläre Immunantwort eingedämmt und das Virus mit der Zeit vollständig aus dem Organismus eliminiert. Es kann jedoch in Abhängigkeit bisher unbekannter genetischer Faktoren dazu kommen, daß sich das Virus seiner Elimination entzieht und eine persistierende Infektion auslöst. Diese Infektion kann entweder im Sinne einer aktiven Virusreplikation oder einer latenten Viruspersistenz vollzogen werden. Bei einer aktiven Replikation sind sowohl genomische Plus- als auch Minusstränge nachweisbar. Im Gegensatz hierzu ist die latente Infektion durch den alleinigen Nachweis genomischer Plusstränge gekennzeichnet [41].

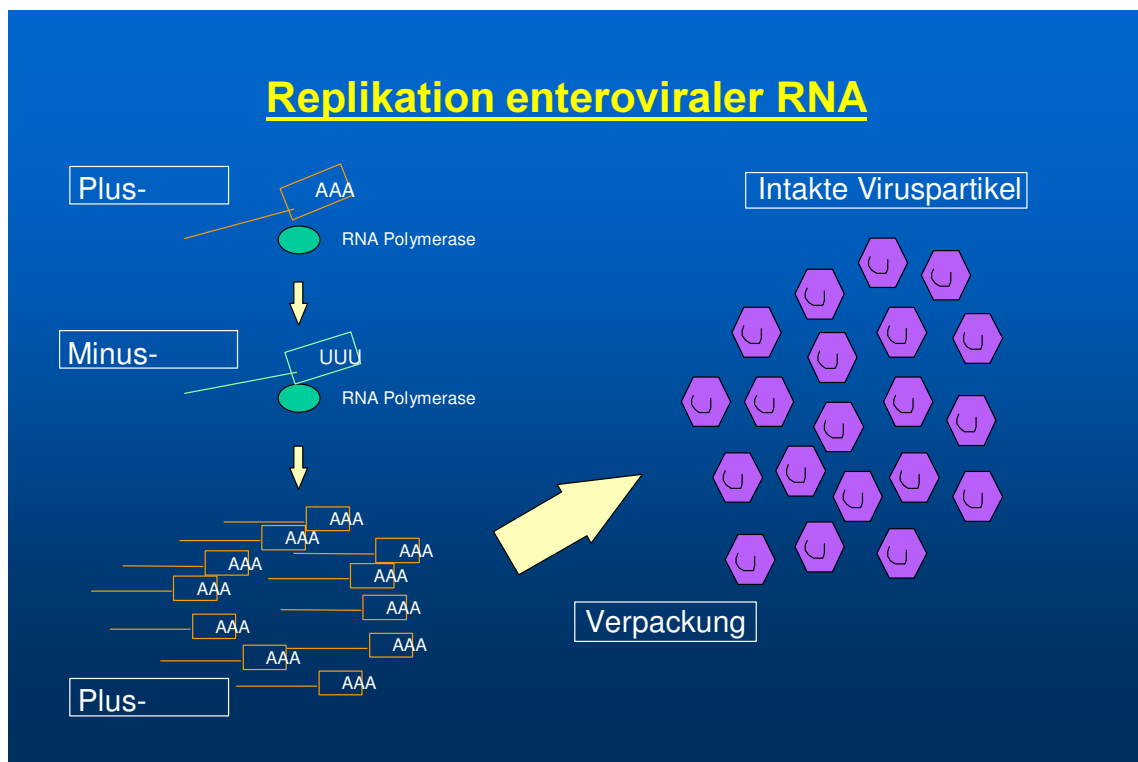


Abbildung 1: Replikationsmodus der EV

### **1.3. Bedeutung des Virusnachweises für den Krankheitsverlauf**

Um den weiteren Krankheitsverlauf von Patienten mit linksventrikulärer Funktionsstörung besser einschätzen und gegebenenfalls optimaler therapieren zu können, konzentrierte sich die Forschung darauf, prognostische Faktoren für die Entwicklung einer linksventrikulären Funktionsstörung zu finden. Im Verlauf der fortschreitenden wissenschaftlichen Entwicklung wandelten sich auch die Studienansätze. Das Hauptaugenmerk verschiedener Forschungsprojekte richtete sich neben dem Zusammenhang zwischen MC und DCM auch auf die Krankheitsprognose von LV-Funktionsstörungen und viralen Herzerkrankungen. Diese prognostischen Aussagen orientierten sich an den Untersuchungsergebnissen aus Echokardiographie, Radionuklidventrikulographie (RNV), Elektrokardiogramm (EKG) und Röntgenthorax [34, 38, 44, 49, 119]. Billingham hat anhand von histomorphologischen Untersuchungen eine mögliche Progression einer akuten viralen MC in eine DCM beschrieben [12]. Das et al. konzentrierten sich auf den Krankheitsverlauf von Patienten, bei denen nur aufgrund klinischer Symptome und technischer Befunde wie EKG eine MC vermutet wurde. Sie kamen zu dem Ergebnis, daß der Großteil von vorher klinisch auffälligen Patienten im weiteren Verlauf klinisch unauffällig wurde, jedoch mit zwei Einschränkungen: Der Großteil der Patienten zeigte in der RNV-Untersuchung eine reduzierte kardiale Funktion und persistierende EKG-Veränderungen [19]. Maisch versuchte die histologischen Veränderungen der Endomyokardbiopsate mit der Überlebensrate der Patienten mit MC oder Perikarditis zu korrelieren: Bei Patienten mit histologischen Texturstörungen wie Myokardfibrose und Faserhypertrophie verschlechterte sich die Prognose in direkter Abhängigkeit von der Zeit nach Diagnosestellung [70]. Die Studie von Levi et al. untersuchte den unterschiedlichen Krankheitsverlauf von Patienten mit viraler MC mit und ohne Coxsackievirus-Titeranstieg über einen Zeitraum von 15 Jahren. Die Arbeitsgruppe kam zu dem Schluß, daß die Mortalität der serologisch positiven Patienten statistisch signifikant höher war als bei den serologisch negativen Patienten. Serologisch positive Patienten zeigten in der Komplement-Bindungsreaktion einen mehr als vierfachen Virustiteranstieg [65].

Weitere Studien haben sich mit der Bedeutung des direkten Virusnachweises von EV-RNA für den weiteren Krankheitsverlauf von Patienten mit linksventrikulären Funktionsstörungen

befaßt [3, 26, 133]. So konnten Archard et al. bei Patienten mit viralen Herzerkrankungen zeigen, daß die Persistenz der enteroviralen RNA ein maßgeblicher Faktor schlechterer Prognose sei [3]. Auch die Ergebnisse der Arbeitsgruppe Why et al. demonstrieren eine schlechtere Prognose der Patienten, bei denen das Enterovirus im Endomyokard nachweisbar war [133]. Konträr hierzu kam die Arbeitsgruppe Figulla et al. zu dem diametral entgegengesetzten Schluß, daß der Nachweis von EV ein guter prognostischer Faktor sei [26]. Pauschinger et al. bieten einen Erklärungsansatz für die konträren Ergebnisse der Arbeitsgruppen: Die in den Studien von Archard et al., Figulla et al. und Why et al. angewandten Nachweismethoden für enterovirale RNA vermochten nicht den biologischen Aktivitätszustand (latente Persistenz versus aktive Replikation) des Enterovirus im Endomyokard zu erfassen. Dieser unterschiedliche Aktivitätszustand der enteroviralen Infektion könnte die widersprüchlichen Ergebnisse dieser drei Studien erklären [92].

#### **1.4. Was ist eine Myokarditis ?**

Die Myokarditis gehört zu den entzündlichen Erkrankungen des Herzens. Diese lassen sich pathologisch-anatomisch in Endokarditis, Myokarditis und Perikarditis einteilen. Die verschiedenen Formen der entzündlichen Herzmuskelerkrankungen können sowohl isoliert als auch kombiniert vorkommen. Die Gruppe der entzündlichen viralen Herzmuskelerkrankungen ist unter den ätiologisch bekannten Kardiomyopathien (CM) am häufigsten vertreten [114].

Die akute MC ist eine Herzmuskelentzündung, bei der eine Vielzahl kardialer Noxen als auslösende Agenzien bekannt ist. Gerade diese Vielfalt führt zu dem Problem, daß die genaue Ursache der MC häufig nicht mehr zu eruieren ist [6]. Neben chemischen, physikalischen und toxischen Ursachen und kardialer Beteiligung bei Systemerkrankungen sind kardiotope Viren die häufigsten Auslöser einer MC [77, 100, 132]. Da die Mehrzahl aller viralen Myokarditiden durch Enteroviren, insbesondere den Coxsackie B Viren verursacht wird [29, 59], sollte auf diese besonders eingegangen werden. Daneben spielen sicherlich auch die Adenoviren für die Entstehung einer MC sowohl bei Kindern als auch bei Erwachsenen eine wichtige Rolle [91].

Das klinische Beschwerdebild von Patienten mit MC ist meist unspezifisch und diskret. In der Literatur wird eine Vielfalt von Symptomen beschrieben. Diese Symptome können allgemeine Abgeschlagenheit, Müdigkeit, „Vergripptheit“, abnehmende körperliche Belastbarkeit, Belastungsdyspnoe, Palpitationen, Brustschmerz, Veränderungen im EKG und Kardiomegalie umfassen [88, 114, 119]. Aufgrund der überwiegend unspezifischen Symptome der Patienten ist die MC in der Mehrzahl der Fälle klinisch inapparent und bleibt sowohl vom Patienten als auch vom Arzt unbemerkt [40, 76, 114]. Kommt es jedoch zur Ausprägung eines klinisch faßbaren Bildes (*akute MC*), ist der Verlauf meist gutartig und nur passager. Eine persistierende klinische Symptomatik (>sechs Monate) und auffällige klinische Befunde (s.u.) lenken den Verdacht auf eine mögliche Chronifizierung der Krankheit im Sinne einer *chronischen MC* [108, 114]. Bei der seltenen akuten *fulminanten MC* kann das Beschwerdebild von plötzlichem Linksherzversagen, höhergradigen atrioventrikulären (AV) Blockierungen und ventrikulären Tachykardien (VT) geprägt sein [48, 119]. Das vermehrte Auftreten von Herzrhythmusstörungen (HRST) und Tachykardien bei Patienten mit MC wird durch die Entstehung sekundärer Automatiezentren und Reentrymechanismen erklärt. Deren Entwicklung wird durch fibrotische und narbige Veränderungen, sekundäre Hypertrophie und Atrophie begünstigt [75]. Mit steigender kardialer Wandspannung nimmt auch der myokardiale Sauerstoffverbrauch zu, was zu einer Abnahme der Koronarreserven führen kann, die wiederum infolge einer Ischämie die Arrhythmieeigung verstärken kann [21]. Das EKG in Ruhe und unter Belastung bei Patienten mit Perimyokarditis kann durch Endstreckenveränderungen auffällig sein [48].

Neben auffälligen technischen Untersuchungen wie EKG, Echokardiographie sowie klinisch-körperlicher Untersuchung wird die Diagnosefindung einer MC durch histologische [5, 87] und immunhistologische [55, 57] Untersuchungen endomyokardialer Biopsien gestützt [98]. Immunserologische Verfahren [84] sind in der MC-Diagnostik nur zweitrangig. Anhand der oben beschriebenen Untersuchungen ließen sich bei Myokarditiden Variationsmöglichkeiten der kardialen Entzündungsmuster nachweisen. Als umschriebene oder diffuse kardiale Entzündung können die Myozyten, interstitielles und perivaskuläres Bindegewebe, Koronararteriolen und Kapillaren in unterschiedlichem Umfang in den Entzündungsprozeß mit einbezogen werden [100]. In Anlehnung an die geschilderten histologischen Fakten wird in der gängigen Fachliteratur mehrfach auf die unterschiedlichen Aktivitätsphasen der MC

verwiesen: Akute, Borderline, heilende und abgeheilte MC. Die akute MC ist den Dallas-Kriterien entsprechend definiert als eine zelluläre Infiltration des Myokards begleitet von Myozytolysen [5]. Die Borderline-MC ist nach der Dallas Klassifikation definiert als eine zelluläre Infiltration des Myokards ohne Myozytolysen. Des Weiteren findet man neben zellulären Infiltrationen auch Anzeichen von Fibrose und interstitiellen Veränderungen. In der heilenden MC sind lymphozytäre Infiltrate in der Verlaufsbiopsie nachweisbar, aber keine Nekrosen. Unspezifische Texturstörungen wie Faserhypertrophie und Fibrose sowie die Abwesenheit von lymphozytären Infiltraten oder Nekrosen kennzeichnen die abgeheilte MC [74, 87, 100].

Der überwiegende Teil der akuten Myokarditiden verläuft unkompliziert und hat eine gute Prognose [29, 37, 66, 76, 122]. Neuere Untersuchungen weisen darauf hin, daß unter den akuten MC die fulminante MC die beste Langzeitprognose haben könnte [80]. Bei 80-85% der Erwachsenen mit einer akuten MC heilt die Krankheit ohne Restfolgen aus [56]. Bei den meisten Patienten, die an akuter MC erkrankt sind, erfolgt innerhalb von 4-12 Wochen eine spontane Genesung. Lang et al. beobachteten den Krankheitsverlauf von Kindern mit akuter MC über einen Zeitraum von 12 Jahren. Sie kamen zu dem Ergebnis, daß die Krankheitsprognose auch bei Kindern in der Mehrzahl der Fälle gut sei. Nur selten entwickelten sich Anzeichen von chronischer myokardialer Schädigung entsprechend dem klinischen Bild einer DCM [61].

#### **1.4.1. Historischer Überblick und Entwicklung der Myokarditis**

Der Begriff Myokarditis wurde von Sobernheim im Jahre 1837 eingeführt [116] und in den 50-er Jahren erstmals als virale Erkrankung bei Kindern beschrieben [125]. Den zuerst überwiegenden Anteil bakterieller kardialer Infektionen verdrängten mehr und mehr die viralen Infektionen des Herzens [24]. Nach Einführung des Herzmuskelbiotoms [102] wurden mehrere Techniken entwickelt, geprüft oder verworfen, um die Anwesenheit des Virus im Myokard zu beweisen. Versuche der direkten Virusisolierung anhand von Zellkulturverfahren waren sehr schwierig und auf Grund des geringen Virusloads selten erfolgreich [20, 124]. Erst

durch die Entwicklung molekularbiologischer Techniken gelang es, Virusgenom im Myokard nachzuweisen. So konnten Bowles et al. erstmalig unter Verwendung der Filterhybridisierungstechnik (Slot-Blot) enterovirales Genom im Myokard nachweisen [15]. Diese Befunde konnten mittels In-situ-Hybridisierung [39] sowie mittels Polymerase-Kettenreaktion (PCR) bestätigt werden [94]. Neben den Enteroviren gelang auch der Nachweis anderer Viren, im speziellen der Adenoviren [91]. Des Weiteren gibt es Hinweise auf einen ätiologischen Zusammenhang der Myokarditis mit verschiedenen anderen Virusgruppen, wie z. B. dem Zytomegalievirus, dem Epstein-Barr-Virus, den Flaviviren, den Influenza A- und B-Viren, dem Masernvirus, den Polioviren, dem Parvovirus B19 und anderen [119].

Die Tatsache, daß die MC überwiegend klinisch inapparent verläuft und die Patienten nicht mehr im Akutstadium vorstellig werden, führt zu verschiedenen diagnostischen Problemen sowohl in der histologischen als auch in der serologischen Beweisführung einer akuten MC. Die histologische Beurteilung der Endomyokardbiopsate nach den Dallaskriterien vermag die MC nur selten im akuten Stadium zu erfassen [108]. Dies wiegt aber dennoch nicht den diagnostischen Wert der histologischen Untersuchung von Endomyokardbiopsien im Akutstadium einer MC auf [11]. Auch die serologische Diagnostik des indirekten Virusnachweises durch Antikörper ist problematisch. Da die Patienten selten im Akutstadium der MC den Arzt konsultieren, ist die virale-infektiöse Ausscheidungsphase meist schon vorüber. Aufgrund der 71 verschiedenen enteroviralen Serotypen ist die Komplement-Bindungsreaktion nicht empfindlich genug und vor allem nicht serotypenspezifisch [84, 119]. Im Serum lassen sich nur bei ca. 10% der Patienten mit MC oder Perikarditis komplementfixierende Antikörper gegen die herkömmlichen kardiotropen Viren nachweisen, womit dem zufolge die Nachweisrate der Enteroviren noch geringer ist [74]. Daher ist die Einführung der Endomyokardbiopsie als gesichertes diagnostisches Verfahren für die Diagnose einer viralen Herzerkrankung unabdingbar [100].

So greift die heutige Routinediagnostik auf *histologische* (Nachweis von entzündlichen Infiltraten und zellulären Texturstörungen), *immunhistologische* (Einsatz monoklonaler Antikörper gegen Oberflächenantigene immunkompetenter Zellen) und *molekularbiologische* (Nachweis von viraler RNA durch PCR, In-situ-Hybridisierung, Filterhybridisierung) Methoden zurück. Überdies gibt es erste Ergebnisse, enterovirale Kapsidproteinbestandteile



anhand von EV-spezifischen Antikörpern sowohl bei MC als auch bei DCM nachzuweisen [67].

### **1.5. Was ist eine Kardiomyopathie?**

Nach der alten WHO Klassifikation war der Begriff <Kardiomyopathie> auf eine Herzkrankheit ungeklärter Ätiologie beschränkt. Man trennte die sogenannten CM unklarer Genese von den ätiologisch erwiesenen <spezifischen Herzmuskelerkrankungen> [130]. Durch den Einsatz und die Kombination histologischer, immunhistologischer und molekularbiologischer Techniken wurden die Unterschiede zwischen den CM und den spezifischen Herzmuskelerkrankungen immer undeutlicher, so daß die ursprüngliche WHO Klassifikation neu überdacht wurde. Unabhängig von ihrem primären Ursprung galten nun alle Erkrankungen des Herzmuskels als CM, welche mit einer kardialen Funktionsstörung einher gingen. Der bisher ausschließlich den idiopathischen CM vorbehaltenen Begriff der CM wurde somit auch auf die spezifischen Herzmuskelerkrankungen mit bereits bekannter Ätiologie ausgedehnt. Diese spezifischen Herzmuskelerkrankungen wurden nun als spezifische CM definiert. Unter Berücksichtigung neu gewonnener Erkenntnisse über viral induzierte oder autoimmunologische kardiale Entzündungsprozesse, wurde die inflammatorische CM in der neuen WHO Klassifikation miteinbezogen [98].

#### **1.5.1. Dilatative Kardiomyopathie**

Zu dem Krankheitsbild der primären Kardiomyopathien werden verschiedene Erscheinungsbilder gezählt. Es gibt dilatative, hypertrophe, restriktive, arrhythmogene rechtsventrikuläre und unklassifizierbare (z.B. Fibroelastose) Formen. Unter diesen Kardiomyopathien ist die idiopathische DCM am häufigsten vertreten [20]. Im einzelnen soll nun auf die Erkrankungen des Herzmuskels näher eingegangen werden, die mit einer kardialen LV-Funktionseinschränkung und Dilatation des Herzens assoziiert sind. Da dies neben den Patienten mit viralen Herzerkrankungen auch Patienten einschließt, die mit dem

klinischen Bild einer scheinbar idiopathischen DCM vorstellig werden, soll auch die DCM näher erläutert werden.

Die DCM ist durch reduzierte kardiale systolische Funktion, Dilatation des linken oder beider Ventrikel sowie myokardialer Faserhypertrophie und Fibrose gekennzeichnet. Erst nachdem andere Herzkrankheiten wie koronare Herzkrankheit (KHK), hämodynamisch bedeutsame Herzklappenfehler, Cor hypertensivum und andere sekundäre CM anhand von technischen Untersuchungen als Ursache der „Herzschwäche“ ausgeschlossen sind, ist die Diagnose einer idiopathischen DCM zulässig [130]. Im Gegensatz zu den akuten Myokarditiden ist die Prognose einer symptomatischen DCM ungünstig. Die Zehn-Jahres-Überlebensrate der symptomatischen DCM beträgt nur ca. 30% [37].

Das klinische Erscheinungsbild der DCM ist unterschiedlich. Häufig stehen klinische Anzeichen einer Linksherzinsuffizienz mit Dyspnoe im Vordergrund. Aber auch bei diesem Krankheitsbild gibt es Patienten mit den objektiven Anzeichen einer höhergradigen Ventrikeldilatation und kardialer Funktionseinschränkung bei weitgehend subjektiver Beschwerdefreiheit [119]. Die histologischen Veränderungen der Endomyokardbiopsate sind unspezifisch und können verschiedene Formen der Texturstörungen beinhalten. Hierzu zählen die Fibrose und Hypertrophie [93]. In der histologischen Analyse entsprechend den Dallas-Kriterien lassen sich in der Mehrzahl der Fälle keine entzündlichen Infiltrate nachweisen [132]. Auch chronisch entzündliche Veränderungen lassen sich mit der alleinigen histologischen Analyse nur in Einzelfällen erfassen. Erst durch die Erweiterung der Analyse der chronischen myokardialen Entzündungsreaktion mit Hilfe der Immunhistologie lassen sich bei 30-40% der Patienten, die mit dem klinischen Bild einer „idiopathischen“ DCM vorstellig werden, chronische entzündliche Veränderungen nachweisen. Diese Erkenntnisse wurden in der WHO-Klassifikation der Kardiomyopathien aufgenommen und führten zu dem Begriff der inflammatorischen Kardiomyopathie [98].

### **1.5.2. Inflammatorische Kardiomyopathie**

Die inflammatorische Kardiomyopathie (ICM) ist als entzündliche Herzmuskelerkrankung definiert, welche mit kardialer Dysfunktion einhergeht. Entsprechend der WHO-Klassifikation, ist die ICM durch den immunhistologischen Nachweis einer chronischen myokardialen Entzündungsreaktion nach Ausschluß von Viruspersistenz bzw. akuter kardialer Entzündungsreaktion bei eingeschränkter linksventrikulärer Funktion definiert. Die entzündliche CM ist an der Pathogenese der DCM und anderer CM beteiligt [98].

Patienten mit ICM können bei nur gering eingeschränkter Hämodynamik ein recht ausgeprägtes klinisches Beschwerdebild haben [37]. Die klinischen Anzeichen von Patienten mit ICM sind ähnlich unspezifisch wie bei anderen Herzerkrankungen. Neben histologisch unspezifischen Texturstörungen kann die ICM durch den immunhistologischen Nachweis chronisch entzündlicher Veränderungen mit Infiltration von Lymphozyten und konsekutiv verstärkter Expression von Adhäsionsmolekülen von der DCM abgegrenzt werden [108].

### **1.6. Zusammenhänge der MC/ DCM**

Der mögliche Übergang einer akuten MC in eine chronische Herzmuskelerkrankung mit und ohne Viruspersistenz wird in der Literatur vielfach beschrieben [39-41, 59, 107, 108]. In den meisten Fällen heilt die akute MC ohne oder mit myokardialem Restschaden spontan aus und hat eine gute Prognose. In einem relevanten Prozentsatz von ca. 15-20% kommt es allerdings zu einer chronischen progredienten myokardialen Pumpfunktionsstörung [22, 38].

Der chronische Verlauf nach einer akuten MC mit Viruspersistenz bzw. einer persistierenden myokardialen Entzündungsreaktion ist häufig weder klinisch noch histologisch von einer DCM zu unterscheiden [59]. Erst die immunhistologischen sowie molekularbiologischen Untersuchungen ermöglichen die exakte Charakterisierung der myokardialen Entzündungsreaktion bzw. einer Viruspersistenz [119]. Da die EV auch bei zahlreichen Patienten mit „idiopathischer“ DCM in den Endomyokardbiopsien nachweisbar waren [1, 24, 39, 71, 89, 103], postulierten viele Studien den Zusammenhang zwischen einer viralen MC und DCM bzw. die mögliche Progression einer viralen MC in eine DCM [3, 6, 21, 24, 43, 45, 52, 67, 69, 74, 76, 94, 96, 103, 108, 119, 122, 131]. Kandolf faßt die Ergebnisse mehrerer Studien zusammen, indem er beschreibt, „daß die chronische Enterovirus-Myokarditis bis hin

zur terminalen dilatativen Kardiomyopathie in Abhängigkeit von bislang unbekanntem genetischen Faktoren mit Viruspersistenz assoziiert sein kann“ [40].

Nach einer akuten Phase, in der das EV einen Krankheitsprozeß induziert und initiiert hat, kann das Virus als persistierendes molekulares Pathogen eine chronische Entzündungsreaktion aufrecht erhalten oder aber auch in eine latente Infektion ohne entzündliche Begleitreaktion übergehen. Durch das Virus kann auch ein autoimmunologischer Krankheitsprozeß in Gang gesetzt werden, bei welchem durch kreuzreagierende Antikörper und abnorme Expression von MHC (major histocompatibility complex) -Antigenen körpereigenes Gewebe als fremd erkannt wird [40, 105, 106, 109-113]. Durch den Einsatz molekularbiologischer Methoden, bei denen im wesentlichen die endomyokardialen Biopsien mittels der PCR auf das Vorhandensein von Virusgenom analysiert werden, können zwei Krankheitsformen voneinander unterschieden werden: Einerseits die chronischen viralen Herzmuskelerkrankungen, welche durch Viruspersistenz charakterisiert sind und andererseits die postvirale Autoimmunmyokarditis, die durch rein klinische Parameter von einer DCM schwer zu unterscheiden ist [40, 119].

## **1.7. Therapie der chronischen Herzmuskelerkrankungen**

### **1.7.1. Basistherapie**

In Abhängigkeit des Schweregrades der klinischen Symptomatik erfolgt neben körperlicher Schonung eine medikamentöse Therapie. Diese medikamentöse Therapie besteht aus einer Reihe von bewährten Akut- und Langzeittherapeutika. Der Einsatz folgender Substanzgruppen wird bevorzugt: ACE-Hemmer, AT1-Blocker, Diuretika, Aldosteronantagonisten,  $\beta$ -Rezeptorenblocker, Herzglykoside und Sympathomimetika. Die einzelnen Substanzen können als Monotherapeutikum verordnet oder auch im Rahmen eines Stufenplanes miteinander kombiniert werden. Die Dosierungen und Kombinationen der Medikamente richten sich nach dem Ausmaß des Grundleidens des Patienten [72, 114, 119]. Zur Verbesserung der Langzeitprognose sind  $\beta$ -Rezeptorenblocker in Einschleichdosierung bis zur Volldosierung und Toleranzgrenze des Patienten erforderlich.

### 1.7.2. Immunmodulatorische Therapie

Nachgewiesenermaßen ist das Immunsystem in die kardialen Begleitreaktionen bei Patienten mit chronischen Herzerkrankungen viraler oder autoimmuner Genese involviert [14, 26, 63, 70, 106, 107, 109-112, 114, 133], so daß mehrere Studien den Einfluß immunmodulatorischer Substanzen zur Therapie viraler Herzerkrankungen untersucht haben [68, 85, 86, 118].

Unter Immunmodulation versteht man den Einsatz medikamentöser Substanzen, die das Immunsystem von Patienten mit viralen Herzerkrankungen beeinflussen, mit dem Ziel, die Entzündungsreaktion zu limitieren und terminieren bzw. das Virus aus dem Organismus zu eliminieren. Dieser Immunmodulation bieten sich zwei gegensätzliche Angriffsmöglichkeiten: Zum einen eine Immunsuppression mit Kortison und Azathioprin und zum anderen eine Immunaktivierung durch Interferon. Unter Verwendung immunsupprimierender Substanzen wird die Terminierung autoimmunologischer Mechanismen der chronischen Entzündungsreaktion fokussiert. Demgegenüber wird durch Interferon das Immungeschehen genutzt, indem eine Immunaktivierung mit dem Ziel der Viruselimination erfolgt. Der Einfluß immunologischer Modulation durch Prednisolon, Azathioprin und Interferon wurde und wird in der Literatur vielfach kontrovers diskutiert [4, 16, 25, 68, 73, 78, 85, 86, 90, 104, 107, 118-120, 126]. Eine mögliche Erklärung für diese Kontroversen wäre in der fehlenden Differenzierung des behandelten Patientenkollektivs in Patienten mit und ohne Viruspersistenz zu suchen. Daher ist eine virus-differenzierende Diagnostik vor spezifischer Therapie unabdingbar.

Die Indikation zu einer immunsuppressiven oder antiviralen Behandlung ergibt sich aus den immunhistologischen und molekularbiologischen Befunden von mindestens zwei aufeinanderfolgenden Endomyokardbiopsien. Aufgrund des variablen Spontanverlaufes der MC sollte zwischen diesen Biopsien ein zeitlicher Mindestabstand von drei bis vier Monaten liegen. Bei immunhistologischer positiver Endomyokardbiopsie im Sinne einer chronisch persistierenden myokardialen Entzündungsreaktion (siehe Methoden 2.4.10. Immunhistologie) und fehlendem Virusnachweis ist eine Immunsuppression mit Kortison und oder Azathioprin möglicherweise von Vorteil. So konnten Talwar et al. bei Patienten mit inflammatorischer MC eine klinische Verbesserung durch die immunsuppressive Kombinationstherapie von Prednisolon mit Azathioprin nachweisen [120]. Diese Ergebnisse wurden durch die Arbeitsgruppe von Schultheiss et al. bestätigt [58, 60]. Bei positivem Virusnachweis ist jedoch eine Immunsuppression wegen der Gefahr der viralen Ausbreitung

bzw. Persistenz sehr zweifelhaft, wenn nicht sogar kontraindiziert [73, 79, 107, 114]. Dagegen ist bei diesen Patienten mit Viruspersistenz möglicherweise eine Therapie mit Interferon mit dem Ziel der Viruselimination von Vorteil [58, 86].

### **1.8. Problemstellung**

Es gibt divergente Meinungen über den Nachweis des enteroviralen Genoms im humanen Myokard und dessen Bedeutung für den klinischen Verlauf bei Patienten mit linksventrikulärer Funktionsstörung [26, 133]. Durch die Einführung neuer molekularbiologischer Verfahren (RT-PCR in Kombination mit Southern-Blot-Hybridisierung) gelang Pauschinger et al. nicht nur die Detektion von EV-RNA im Endomyokardbiopsat, sondern auch die genaue Erfassung der viralen Aktivität, indem das EV-Genom strangspezifisch differenziert wurde [92]. Mit Hilfe dieser Technik ließ sich die Aktivität der Virusinfektion bei Patienten mit latenter Viruspersistenz (alleiniger Nachweis enteroviraler Plusstrang-RNA) sowie Patienten mit aktiver Virusreplikation (Detektion des genomischen Plusstrangs und des für die Replikation notwendigen Minusstrangs enteroviraler RNA) nachweisen. Die Bedeutung dieses Nachweises positiver und negativer Strang-RNA für den klinischen Verlauf der Patienten ist bisher ungeklärt. Ziel dieser Studie war es, die Bedeutung der unterschiedlichen biologischen Aktivität des Enterovirus für den Krankheitsverlauf zu beurteilen und daraus mögliche folgende prognostische oder therapeutische Konsequenzen für die Erkrankung ableiten zu können.