Medizinische Fakultät Charité – Universitätsmedizin Berlin
Campus Benjamin Franklin
aus der Klinik und Poliklinik für Zahn-, Mund- und Kieferheilkunde
Abteilung für Experimentelle Zahn-, Mund- und Kieferheilkunde
Direktor: Prof. Dr. Ralf J. Radlanski

Modellierungs- und Remodellierungsvorgänge bei der pränatalen Morphogenese der Maxilla und des Os palatinum des Menschen unter Berücksichtigung benachbarter Strukturen

Computergestützte 3D-Rekonstruktionen und histologische Untersuchungen menschlicher Embryonen und Feten von 25 mm - 117 mm Scheitel-Steiß-Länge

Inaugural-Dissertation
zur Erlangung der
zahnmedizinischen Doktorwürde
Charité – Universitätsmedizin Berlin
Campus Benjamin Franklin

vorgelegt von
Zahnärztin Alexandra Maria Dietze
aus Antonienhütte / Kattowitz

Referent: Prof. Dr. Ralf J. Radlanski

Korreferent: Prof. Dr. Christof Dame

Gedruckt mit Genehmigung der Charité - Universitätsmedizin Berlin
Campus Benjamin Franklin

Promoviert am: 11. November 2008

„Auch eine Reise von tausend Meilen fängt mit dem ersten Schritt an.“
(Chinesisches Sprichwort)

Meinem lieben Vater,
meiner lieben Mutter zum Gedenken

Inhaltsverzeichnis

1 Einleitung 7

1.1 Einführung 7

1.2 Fragestellung 10

2 Grundlagen und Literaturübersicht 12

2.1 Maxilla 12

2.2 Os incisivum 14

2.3 Os palatinum 17

2.4 Vomer 18

2.5 Zahnanlagen und Processus alveolaris maxillae 19

2.6 Zahnanlagen und biochemische Grundlagen 22

2.7 Nasenkapsel und Nasenseptum 24

2.8 Bulbus oculi und knöcherne Orbita 27

2.9 Knochen: Histologische und biochemische Grundlagen 29

2.10 Histologie und Biochemie der Knochenumbauvorgänge 31

2.10.1 Osteoblasten 31

2.10.2 Osteozyten 33

2.10.3 Osteoklasten 34

2.10.4 Ruhende Zellen 36

2.11 Knochenmodellierung und Knochenremodellierung 37

2.12 Suturales Wachstum 39

2.13 Knorpel: Histologische und biochemische Grundlagen 42

2.14 Offene Fragen 43

3 Material und Methode 45

3.1 Material 45

3.2 Histologische Technik 45

3.3 3D-Rekonstruktion 46

3.3.1 Konturerfassung und Rekonstruktionstechnik 46

3.3.2 Histomorphologische Zelldifferenzierung und Rekonstruktionstechnik 47

3.4 Erstellung der histologischen Bilder 49

4 Ergebnisse 52

4.1 Vorbemerkungen 52

4.2 Farblegende 53

4.3 Übersicht der Gesichtsregion eines menschlichen Feten 54

4.4 Darstellung der Größenrelationen 55

4.5 Schnittserienrekonstruktion der SSL 25 mm (JOS 080289), 8. Woche 56

4.5.1 Gestaltentwicklung des oberen Viszerokraniums 56

4.5.2 Knochenumbauvorgänge an Maxilla und Os palatinum 58

4.6 Schnittserienrekonstruktion der SSL 54 mm (THE 230494), 9. Woche 63

4.6.1 Gestaltentwicklung des oberen Viszerokraniums 63

4.6.2 Knochenumbauvorgänge an Maxilla und Os palatinum 67

4.7 Schnittserienrekonstruktion der SSL 87 mm (DES 200597), 12. Woche 79

4.7.1 Gestaltentwicklung des oberen Viszerokraniums 79

4.7.2 Knochenumbauvorgänge an Maxilla und Os palatinum 83

4.8 Schnittserienrekonstruktion der SSL 117 mm (HUL 110589), 14. Woche 96

4.8.1 Gestaltentwicklung des oberen Viszerokraniums 96

4.8.2 Knochenumbauvorgänge an Maxilla und Os palatinum 100

5 Diskussion 114

5.1 Auswahl der Schnittserien 114

5.2 Bestimmung von Alter und Körpergröße der Embryonen und Feten 114

5.3 Morphometrische Analyse 115

5.4 3D-Technik 116

5.5 Maxilla und benachbarte Strukturen 117

5.6 Os incisivum 123

5.7 Os palatinum und benachbarte Strukturen 124

5.8 Vomer und benachbarte Strukturen 125

5.9 Beginn der Knochenmodellierungs- bzw. Remodellierungsvorgänge 126

5.10 Beginn und Lokalisation von schwacher und starker Resorption 127

5.11 Knochenumbauvorgänge an der Maxilla 127

5.12 Knochenumbauvorgänge am Os palatinum 132

5.13 Ausblick 134

6 Zusammenfassung 135

7 Summary 138

8 Literaturverzeichnis 141

9 Danksagung 148

10 Lebenslauf 149

11 Eidesstattliche Erklärung 150

1 Einleitung

1.1 Einführung

Jedes Gewebe, auch der Knochen, wächst und differenziert sich nicht isoliert und unabhängig und ausschließlich gesteuert durch innere Regulationsvorgänge. Die Gewebe entwickeln sich in Verbindung miteinander. Es bestehen reziproke Feedback-Beziehungen zwischen Geweben und Organen, und sie verändern sich abgestimmt und nicht als separate unabhängige Einheiten (ENLOW 1989).

„Die Embryonalentwicklung basiert im wesentlichen auf Wachstums- und Differenzierungsvorgängen. Beim Wachstum kommt es durch Zellteilungen und durch Vermehrung von interzellulären Substanzen zur Volumenvergrößerung des Körpers. Durch Wechselwirkungen zwischen den neugebildeten Zellen und der umgebenden Zwischensubstanz (Matrix) differenzieren sich dann die Gewebe im Rahmen übergeordneter Systeme aus. Die Mechanismen, die die embryonale Entwicklung bestimmen, sind heute noch keineswegs vollständig geklärt. Entscheidend für die Entwicklung ist einerseits das genetische Programm, andererseits aber auch das jeweilige gewebliche Umfeld. Diese beiden Faktoren wirken in einem exakt aufeinander abgestimmten Zeitplan zusammen und bestimmen dadurch die Ausbildung der Organsysteme und Gewebe“ (MOORE und PERSAUD 1996).

Nach CHRIST und WACHTLER (1998) machen die engen funktionellen Beziehungen zwischen den Sinnesorganen einerseits und den Skelettstücken andererseits verständlich, dass Formbesonderheiten der Sinnesorgane die Morphogenese der Skelettstücke verändern. So ist auch die normale Entwicklung von Gesicht, Gaumen und Zähnen das Ergebnis von Dialogen zwischen dem Mesenchym, das der Neuralleiste entstammt und dem Oberflächenektoderm. Diese Zell-Zell-Interaktionen werden durch eine große Zahl unterschiedlicher Signalmoleküle und komplexer Genexpressionsmuster bewerkstelligt, die noch nicht in allen Einzelheiten verstanden werden (CHRIST und WACHTLER 1998).

BLECHSCHMIDT deutet auf das Problem hin, dass es in der Entwicklungslehre lange nicht bemerkt wurde, dass Lage, Form und Struktur der Organe durch ihre Entwicklungsbewegungen zusammengehören. Er spricht von so genannter „Kinetischer Anatomie“, einer raum-zeitlich beschreibenden Gestaltungsanatomie, nach der der Gestaltungsprozess des Organismus ein Resultat der Entwicklungsbewegungen der Organe und damit der Zellverbände und ihrer Bestandteile ist (BLECHSCHMIDT 1970).

Er definiert Kraftfelder, sogenannte „biodynamische Stoffwechselfelder“, die morphologisch abgrenzbare Gebiete mit räumlich geordneten Stoffwechselbewegungen darstellen. Dabei erfolgen die Teilchenbewegungen in diesen Feldern stets gegen Widerstand von Seiten ihrer Umgebung und sind als echte Arbeit im biophysikalischen Sinn zu verstehen. Diese Bewegungen sind nach BLECHSCHMIDT eine Grundeigenschaft des Entwicklungsgeschehens (BLECHSCHMIDT 1978).

Um Differenzierungsvorgänge beschreiben zu können, plädiert BLECHSCHMIDT für die „Vergleichende Anatomie“, deren Aufgabe es ist, die Entwicklungsbewegungen der einzelnen Organe in den einzelnen Körperregionen und den verschiedenen Altersstufen zu untersuchen. Mit diesem regionalen Vergleich lassen sich Regeln der Körperbewegungen während der Entwicklung finden und Gesetzmäßigkeiten nachweisen, denen der menschliche Embryo unterworfen ist (BLECHSCHMIDT 1970).

LATHAM und SCOTT (1970) haben das Konzept der „multiplen Absicherung“ entwickelt. Es besagt, dass die wachstumsbedingten Prozesse und Mechanismen im Wesentlichen multifaktoriell sind. Wenn eine Dominante des Wachstumsprozesses ausfällt, können einige andere morphogenetische Komponenten in manchen Fällen „kompensierend“ wirken (LATHAM und SCOTT 1970).

MOSS (1997a; 1997b) beschreibt in der „Hypothese der funktionellen Matrix“ die funktionelle Matrix (periostal und kapsulär) als primären Wachstumsauslöser der knöchernen Strukturen (mikroskelettal und makroskopisch). Danach wird die Morphogenese der skelettalen Strukturen nicht durch den informatorischen Inhalt des intrinsischen Zellgenoms direkt reguliert, sondern vielmehr durch epigenetische Faktoren kontrolliert. Der Ursprung der Entwicklung aller skelettalen Schädeleinheiten sowie all ihre Änderungen in Größe, Form und Lage, genauso wie die Erhaltung ihrer Existenz, sind nach MOSS immer und ohne Ausnahme sekundäre, kompensatorische und mechanisch obligatorische Antworten auf die zeitlich früher auftretenden Beanspruchungen der zusammenhängenden nichtskelettalen funktionellen Matrizes (Zellen, Gewebe, Organe und Wirkungsmassen). In diesem Zusammenhang unterstreicht MOSS (1997b) die Tatsache, dass die Knochenzellen durch elektrische Synapsen, so genannte „gap junctions“ untereinander in Verbindung stehen und wie ein multizelluläres biologisch zusammenhängendes Netzwerk funktionieren. So ist zum Beispiel beim Prozess der Knochenapposition und -aufrechterhaltung nie ein einzelner Osteoblast beteiligt, sondern große Gruppen homologer Zellen.

Bei der Entwicklung des Gesichtsskeletts spielen nach SPERBER (1992) drei raumbeanspruchende Sinnesorgane eine entscheidende Rolle: Das Auge, die Nasenhöhle mit

ihrem Septum und das äußere Ohr, die sich ungefähr an der Grenze zwischen dem oberen und dem mittleren Gesichtsdrittel befinden und in gewisser Weise als funktionelle Matrizes wirken. In ähnlicher Weise wirken die Zunge, die Zähne und die Mund- und Kaumuskulatur zwischen dem mittleren und dem unteren Gesichtsdrittel (SPERBER 1992).

Wie erklärt sich nun die komplizierte morphologische Gestalt jedes einzelnen Knochens?

Die pränatale Gesichtsentwicklung des Menschen ist mit ihren Mechanismen ausführlich beschrieben worden (BLECHSCHMIDT 1960; BLECHSCHMIDT 1974; ENLOW 1989; HINRICHSEN 1990; SPERBER 1992; KJAER et al. 1999; O´RAHILLY und MÜLLER 1999; AVERY 2002; ROHEN und LÜTJEN-DRECOLL 2006), das Auftreten der ersten Ossifikationszentren sowie die pränatale Gestaltentwicklung von Maxilla, Os palatinum und Vomer wurden vielfach untersucht (WOO 1949; O´RAHILLY und GARDNER 1972; MOORE und LAVELLE 1974; LEE et al. 1992; KJAER et al. 1999; LANGE 1999). Die Frage, ob die Prämaxilla als eigenständiger Knochen existiert und wie viele Ossifikationszentren dabei beteiligt sind, beschäftigt seit langem die Forscher (WOO 1949; SHEPHERD und MCCARTHY 1955; KRAUS und DECKER 1960; LANGE 1999). Die Entwicklung der Zähne und die wesentlichen Stadien, die während der Zahnentwicklung durchlaufen werden, können als bekannt gelten (MELFI 1988; BERKOVITZ et al. 1989; SCHUMACHER et al. 1990; HINRICHSEN 1990; SCHRÖDER 1992). Das Nasenseptum wurde vielfachen Studien und Tests unterzogen im Hinblick auf die Frage, ob es als eine Determinante der Verlagerung der Maxilla gelten kann (ROBERTS und LUCAS 1994; MOSS et al. 1968; HOWE et al. 2004). Die pränatale Entwicklung des Sehorgans ist seit langem bekannt (LANGMANN 1989; MOORE 1990; SCHIEBLER und SCHMIDT 1995). Es sind auch – wenn auch nicht detaillierte – Darstellungen der appositionellen und resorptiven Felder an den Konturen der Gesichtsknochen im späten pränatalen Stadium bekannt (ENLOW 1989).

Da die Entwicklung im Allgemeinen, so auch die des nasomaxillären Komplexes, der in dieser Arbeit abgehandelt wird, ein multifaktorieller Prozess ist, ist es wichtig, die einzelnen skelettalen Komponenten in Beziehung zu den umliegenden Geweben zu betrachten.

Bisher fehlen Beschreibungen des Wachstums und der Gestaltveränderung einzelner Knocheneinheiten in Verbindung mit zellulären Aktivitäten als Ausdruck der Dynamik der Entwicklungsprozesse. Nur vereinzelt findet man Literatur über die Umbauvorgänge an den alveolären Anteilen der Maxilla während der Entwicklung der Zahnanlagen (BÖCKER und BECKER 1965; JÄGER 1996; RADLANSKI et al. 1989; ENLOW 1989). ENLOW (1989) beschreibt resorptive und appositionelle Wachstumsfelder nur am Schädel eines terminalen Feten und am Erwachsenen.

Primäres Anliegen dieser Arbeit ist die Darstellung der embryonalen und frühfetalen Morphogenese der Maxilla, des Os palatinum und des Vomer, sowie die Veranschaulichung der Wachstums- und Umbauvorgänge an den Knochenkonturen von Maxilla und Os palatinum in Bezug zu umliegenden Strukturen wie Augen, Nasenkapsel und Zahnanlagen. Anhand der dreidimensionalen Dokumentation des Verteilungsmusters von Aktivitätszentren an der Knochenoberfläche sollen prinzipielle Zusammenhänge diskutiert werden, ob und inwieweit die Knochenarchitektur durch ihre Umgebung beeinflusst wird. Eine anschauliche Darstellung der einzelnen Stadien des Gesichtswachstums kann dabei helfen, viele entwicklungsbedingte und strukturelle Faktoren des „abnormen“ Gesichts zu erklären. In weiteren Studien können die komplexen Gewebsinteraktionen auf biochemischer Ebene gezielter verfolgt werden. Dreidimensionale Rekonstruktionen von Embryonen und Feten werden in genetischen Untersuchungen immer häufiger dazu benutzt, um Genexpressionen zu lokalisieren.

Für die vorliegende Untersuchung sollen sieben histologische Schnittserien der SSL 25 mm – 117 mm herangezogen werden. Die gewonnenen Daten werden für ein besseres morphologisches Verständnis embryonaler Entwicklungsvorgänge mit Hilfe einer computergestützten dreidimensionalen Rekonstruktionstechnik visualisiert. Dabei werden die Knochenumbauvorgänge als Ergebnis der histologischen Zellanalyse am Mikroskop auf die 3D-Modelle farbcodiert projiziert.

1.2 Fragestellung

In der vorliegenden Arbeit soll als Beitrag die nasomaxilläre Region in verschiedenen Entwicklungsstufen herausgearbeitet werden. Zusammenfassend stützt sich der Beitrag auf folgende Überlegungen:

- Wie verläuft die Gestaltentwicklung der Maxilla, des Os palatinum, des Vomer sowie der umliegenden Gewebe (Augen, Nasenkapsel und Zahnanlagen) während der Embryonal- und Fetalperiode
- Wann beginnen die Knochenmodellierungs- bzw. Knochenremodellierungsvorgänge an der Maxilla und am Os palatinum
- Wo und zu welchem Zeitpunkt in der Entwicklung sind die stärksten Aktivitäten der Umbauzonen zu verzeichnen
- Wie ist der Zusammenhang zwischen der Gestalt der Maxilla, des Os palatinum und des Vomer und der Lage der knöchernen Kompartimente zu den in direkter Nachbarschaft vorhandenen Strukturen in der Entwicklungsbewegung

- Inwieweit ist der Gestaltbildungsprozess als Konkurrenz um den vorhandenen Raum zu verstehen, bzw. inwieweit handelt es sich um eine Entwicklungsdynamik, die bereits vorhandenen Ursprungsbedingungen folgt.

Anhand von Schnittserienrekonstruktionen menschlicher Embryonen und Feten soll versucht werden, diese Fragen zu beantworten.

2 Grundlagen und Literaturübersicht

2.1 Maxilla

Die Maxilla trägt die Oberkieferzähne und ist an der Begrenzung von Nasenhöhle, Augenhöhle und Mundhöhle beteiligt (SCHIEBLER und SCHMIDT 1995).

Über den Zeitpunkt der ersten Verknöcherung der Maxilla gibt es verschiedene Angaben.

WOO (1949) und ENLOW (1989) datieren das Auftreten des ersten Knochenkernes für die Maxilla auf das Ende der 6. Woche post conceptionem (p.c.) bei einer SSL von 18 mm (WOO 1949; ENLOW 1989). Nach WOO entsteht die Maxilla aus einem Ossifikationszentrum an der äußeren Oberfläche der knorpeligen Nasenkapsel, beginnend als eine kleine dreieckige Lamelle anteromedial der Augenblase und über der Eckzahnanlage.

MOORE und LAVELLE (1974) sprechen von etwa dem 40. Tag des pränatalen Lebens als Zeitpunkt des Ossifikationsbeginns der Maxilla. Dabei entwickelt sich das posteriore Zentrum der eigentlichen Maxilla [im Gegensatz zur Prämaxilla, Anm.] über dem Teil der Lamina dentalis, aus dem später die Milcheckzähne hervorgehen. Die Ossifikation schreitet schnell voran, und es entstehen der Processus frontalis und die äußere Alveolenwand. In posteriorer Richtung breitet sich der Knochen unterhalb des Nervus infraorbitalis aus und umschließt den Ramus alveolaris superior anterior.

Nach O´RAHILLY und GARDNER (1972) beginnt die Maxilla im Stadium 19-20 als in der Reihenfolge drittes skelettales Element zu ossifizieren, nachdem bereits erste Knochenkerne in der Klavikula und Mandibula (Stadium 18-20) entstanden sind. Das Carnegie-Stadium 19-20 entspricht einer SSL von 16-22 mm und etwa dem Ende der 7. Woche p.c. (O´RAHILLY und GARDNER 1972). Das initiale Ossifikationszentrum soll an der Teilung des Nervus infraorbitalis in seinen vorderen Ast, den Ramus alveolaris superior anterior, entstehen. Überdies soll eine Beziehung zum unterstützenden Knorpel der Nasenkapsel bestehen.

Auch LANGE (1999) beobachtet in der 7. Woche p.c. bei einer SSL von 19 mm beginnende Ossifikationszentren der Maxilla, die zu diesem Zeitpunkt eine längliche Gestalt aufweist, medial und kaudal dem Verlauf des Nervus infraorbitalis folgend.

Nach AVERY (1987) und BERKOVITZ et al. (2002) entsteht das maxilläre Ossifikationszentrum um die 8. Woche p.c.

Der Processus palatinus entwickelt sich laut MOORE und LAVELLE (1974) an der Kontaktstelle zwischen Processus alveolaris und Processus frontalis etwa nach Abschluss der 8. Woche p.c.

Nach SPERBER (1992) beginnt die Verknöcherung des harten Gaumens während der 8. Woche p.c. durch Ausbreitung von Knochen in das Mesenchym der verschmolzenen palatinalen Fortsätze und von Trabekeln, die im primären Gaumen als „prämaxilläre Zentren“ auftauchen. KJAER (1989) untersuchte radiografisch und histochemisch die Ossifikation des harten Gaumens von 104 menschlichen Embryonen und Feten in der ersten Hälfte der pränatalen Periode (21 mm - 142 mm SSL). Sie stellte fest, dass der harte Gaumen nach einem festen Schema in Nähe der späteren Nervenkanäle ossifiziert. Sie definierte 7 Reifungsgrade, in die der Vomer integriert ist und formulierte 1999 folgende Reihenfolge der initialen Ossifikationsorte:

1. knöchernes Gewebe in der Region des späteren Foramen infraorbitale (kaudale Begrenzung des Foramen)
2. knöchernes Gewebe am späteren Foramen palatinum (mediale Begrenzung des Foramen)
3. Knochenbildung nahe des späteren Foramen incisivum (anteriore Begrenzung des Foramen).

KJAER konnte eine hufeisenförmige Gestalt der jungen Maxilla bis zum Zeitpunkt der Aufrichtung der Gaumenwülste um die 12. Woche p.c. beobachten. Die initialen Ossifikationsorte sollen die Front- und Rückseite stabilisieren, bevor sich der eigentliche Gaumen bildet (KJAER et al. 1999). Danach ist eine strahlenförmige Ausbreitung des Knochens zu beobachten, ausgehend von den initialen Ossifikationsorten (KJAER 1989; KJAER et al. 1999).

LEE et al. (1992) untersuchten 120 Maxillae menschlicher Feten im Alter von 16 bis 41 Wochen p.c. anhand von Röntgenaufnahmen und frontalen Schnittserien. In dieser Entwicklungsphase scheint die Maxilla aus 2 Paaren primärer, bilateral und symmetrisch angeordneter Wachstumszentren zu bestehen, die ein umgekehrtes Trapez bilden. Die anterioren Zentren befinden sich auf der palatinalen Seite der Eckzahnanlagen, die posterioren auf der palatinalen Seite der Anlagen für die zweiten Milchmolaren. Diese Zentren sind Orte größter formativer Aktivität bis etwa zur 20. Woche p.c. Die anterioren Zentren bilden ausstrahlende Trabekel in Richtung Gaumenmitte, nach außen und posterior zum späteren Jochbogen hin, nach anterior und innen Richtung Prämaxilla, und sie bilden nach inferior den Processus alveolaris. Die knöchernen Trabekel der posterioren Zentren breiten sich kontinuierlich in Richtung des sekundären Gaumens aus, nach posterior zum Os pterygoideum und nach inferior zur Bildung des Processus alveolaris. Im Gegensatz zu KRAUS und DECKER (1960), die den knöchernen Gaumen als separate Struktur vermuten, sind

LEE et al. überzeugt, dass der sekundäre Gaumen aus den posterioren Wachstumszentren hervorgeht.

Sie konnten ein proportionales Wachstum der anterioren und posterioren Breite des maxillären Trapezes feststellen. Die maxilläre Länge (Trapezlänge + prämaxillärer Anteil) wächst geringfügig stärker als die alleinige Trapezlänge. Somit vermuten die Autoren einen indirekten Einfluss der Nasenkapsel auf das Längenwachstum der Maxilla via septoprämaxilläres Ligament, wie bereits von LATHAM (1970) vorgeschlagen.

2.2 Os incisivum

Nach MOORE und PERSAUD (1996) entwickelt sich Ende der 5. Woche p.c. der primäre Gaumen (Proc. palatinus medianus) aus dem inneren Abschnitt des Zwischenkiefersegments des Oberkiefers. Er stellt eine keilförmige Verdickung des medialen Nasenfortsatzes dar, der sich zwischen die beiden Oberkieferfortsätze einschiebt. Der primäre Gaumen wird zum prämaxillären Teil des Oberkiefers, in welchem die Schneidezähne verankert sind. Er bildet nur einen sehr kleinen Teil des harten Gaumens des Erwachsenen, das Os incisivum (MOORE und PERSAUD 1996).

Auch ENGLAND (1985) datiert die Bildung des primären Gaumens auf die 5. Woche p.c., ausgehend vom medialen Nasenfortsatz. Den Knochen, der sich im primären Gaumen entwickelt, nennt sie den Zwischenkieferknochen.

ENLOW (1989) datiert den Ossifikationsbeginn des Os incisivum auf die 7. Woche p.c. Die medialen Nasenfortsätze weiten sich aus, verschmelzen an der Mittellinie und bilden die Anlage, aus der sich der mittlere Teil der Nase, das Philtrum der Oberlippe, der „inzisale“ Teil der Maxilla (Prämaxilla) und der kleine Primärgaumen entwickelt (ENLOW 1989).

Die Vorstellungen über die Existenz der Prämaxilla als separaten Knochen sind sehr uneinheitlich. Auch über die Anzahl der möglichen Verknöcherungszentren gibt es unterschiedliche und oft missverständliche Aussagen. Es sind bei verschiedenen Autoren zwei bis 9 Zentren beobachtet worden (zitiert nach WOO 1949). Die so variierenden Angaben sind nach WOO auf nur grobe Sektion des Untersuchungsmaterials zurückzuführen.

Umstritten ist auch die Frage, ob die Prämaxilla die Milchschneidezähne enthält.

MOORE und LAVELLE (1974) beschreiben, dass die Schneidezähne nicht innerhalb der Prämaxilla lokalisiert sein können, weil die labiale Alveolenwand für die Schneidezähne nicht von den prämaxillären, sondern von den posterioren oder maxillären Ossifikationszentren gebildet wird.

Auch Lange findet die Frontzahnanlagen nicht im Os incisivum (Prämaxilla), sondern eingesenkt im anterioren Teil des Processus alveolaris maxillae. Nach AVERY (2002) wiederum besitzt der prämaxilläre Knochen eine linguale und eine labiale Knochenplatte, die die 4 entstehenden Milchschneidezähne umgeben.

Autoren wie WOO (1949), KRAUS und DECKER (1960), LATHAM (1971), SCHIEBLER und SCHMIDT (1995), LANGE (1999) bestätigen die Existenz des Os incisivum als selbständigen Knochen.

WOO (1949) untersuchte 84 humane Embryonen und Feten ab der 5. Woche p.c. und fand auf jeder maxillären Seite jeweils 3 Ossifikationszentren. Aus dem einen entwickelte sich die eigentliche Maxilla, aus den beiden anderen entstand die Prämaxilla. Das Auftreten des ersten Knochenkernes für die Prämaxilla datiert WOO auf die 7. Woche p.c. Er erscheint über der Anlage des seitlichen Schneidezahnes. In der 8. Woche beginnt er, mit der eigentlichen Maxilla entlang der alveolären Begrenzung zu fusionieren. Die Maxilla selber extendiert nach anterior und schließt den prämaxillären Knochen ein. Die weitere Extension verläuft aufsteigend von der alveolären Grenze bis zur Spitze des Processus frontalis maxillae, schließlich wird die Prämaxilla aus der fazialen Sicht von der Maxilla bedeckt (WOO 1949).

KRAUS und DECKER (1960) untersuchten mit Alizarin rot gefärbte Embryonen und Feten. Die Längen der untersuchten Objekte wurden nicht angegeben. An zwei Präparaten im Alter von annähernd 7 Wochen konnten die Autoren deutlich getrennte Ossifikationszentren von Prämaxilla und Maxilla finden (KRAUS und DECKER 1960).

LATHAM (1970) fand histologisch separate prämaxilläre und maxilläre Zentren bei einer Länge von 21,5 mm (Altersbestimmung nach Streeter: 41 Tage p.c.), jedoch mit räumlicher Nähe der jeweiligen Zelleinheiten.

LANGE (1999) untermauert in ihrer Arbeit das Vorhandensein des Os incisivum als eigenständigen Knochen, der ab einer SSL von 68 mm zu beiden Seiten der Sutura palatina mediana in der Region des Foramen incisivum hinter dem am weitesten anterior liegenden Processus palatinus der Maxilla liegt. Die Maxilla und Os incisivum sind bei einer SSL von 76 mm im Bereich der Sutura palatina nicht verwachsen (LANGE 1999).

WOOD et al. (1969), MAHER (1981), SPERBER (1992), NJIO und KJAER (1993), BERKOVITZ et al. (2002) negieren ein eigenes Ossifikationszentrum der Prämaxilla.

WOOD et al. (1969) untersuchten eine Reihe von Makaken-Embryonen, bei denen ein separates, durch suturales Gewebe vom maxillären Ossifikationszentrum getrenntes prämaxilläres Ossifikationszentrum gefunden werden konnte. Bei humanen Embryonen fanden sie in nicht dekalzifizierten Untersuchungsproben heraus, dass das im frühen Stadium

vorhandene (noch nicht kalzifizierte) Osteoid in den Alizarin-gefärbten Schnitten optisch nicht darstellbar ist. In älteren Untersuchungsproben wurden so separate Ossifikationszentren suggeriert, die jedoch bei näherer Betrachtung eine zusammenhängende, durch Osteoid verbundene Einheit ergaben. Somit machen WOOD et al. in diesem Zusammenhang Alizarin als Färbetechnik für die so unterschiedlichen Aussagen über Existenz bzw. Nichtexistenz der Prämaxilla verantwortlich, da Alizarin nur verkalktes Knochengewebe darstellt.

WOOD et al. stellten für den menschlichen Kieferknochen fest, dass eine primäre Ossifikationslinie bilateral im Oberkiefer vorhanden ist, welche gerade über der Gegend liegt, in welcher der Alveolarkamm entsteht. Die Ossifikation beginnt in zahllosen kleinen und unabhängigen Herden osteoiden Gewebes entlang dieser Linie. Diese getrennten Herde verschmelzen schnell und bilden bilateral eine Einheitsstruktur, bevor die Mineralisation einsetzt. Die kalziumspezifische Alizarinfärbung zeigte, dass die Kalzifikation an verschiedenen Stellen innerhalb dieses einzigen osteoiden Netzwerkes beginnt; in früheren Untersuchungen sind diese nach WOOD et al. unrichtig als „prämaxilläre“ und „maxilläre“ Ossifikationszentren bezeichnet worden. Der menschliche Kieferknochen soll sich vielmehr bilateral als einziger Knochen entwickeln (WOOD et al. 1969). Die gleiche Meinung wird von TEN CATE (1994) vertreten.

MAHER (1981) konnte nachweisen, dass die Arteria alveolaris superior posterior dem Verlauf der sich entwickelnden Milchzähne vom Molaren bis hin zum mittleren Schneidezahn folgt. Daraus schließt er, dass sich die maxillären Fortsätze nach anterior und dann zwischen das mittlere Drittel des Gesichtes mit dem Philtrum und den intermaxillären Knochen schieben. Die Arteriae alveolares superiores anteriores als absteigende Äste der Arteria infraorbitalis, die von klassischen Anatomen als die die Inzisivi versorgenden Äste beschrieben werden, konnte er nicht nachweisen. Somit schließt er die Hypothese über das abwärtsgerichtete Wachstum des frontonasalen Fortsatzes aus, von dem vermutet wurde, dass er sich als dreieckiges anteriores Segment zwischen die Maxillarfortsätze schiebt und die Prämaxilla bildet.

SPERBER (1992) spricht von Trabekeln, die im primären Gaumen als „prämaxilläre Zentren“ auftauchen und alle von einem einzigen Ossifikationszentrum in der Maxilla abstammen.

BERKOVITZ et al. (2002) sind der Meinung, die Ossifikation breitet sich vom Corpus der Maxilla in die schneidezahntragende Komponente aus, somit gibt es kein separates Ossifikationszentrum für die Prämaxilla.

O´RAHILLY und GARDNER (1972) untersuchten 36 humane Embryonen der SSL 11,7 mm bis 31 mm im Alter von 6 - 8 Wochen p.c., was den Carnegie-Stadien 18-23 entspricht. Sie

kommen in ihren Untersuchungen zu dem Schluss, dass die Definition der Prämaxilla nicht so unerbittlich mit der Frage ihrer separaten Ossifikation gekoppelt werden sollte. Ihrer Studie nach dürfte es beim Menschen eine überaus kurzlebige mesenchymale oder ossäre prämaxilläre Einheit geben. Sie konnten am Anfang der 8. Woche p.c. im Stadium 20 (SSL 18-22 mm) erste Mesenchymverdichtungen in der Region der Prämaxilla feststellen, im Stadium 21 (22-24 mm) erste Knochenablagerungen, deren Verknöcherungsgrad geringer erschien als der der eigentlichen Maxilla. Allerdings betonen die Autoren, dass der Nachweis der separaten Zentren für sie nicht überzeugend war (O´RAHILLY und GARDNER 1972).

2.3 Os palatinum

Das Gaumenbein ist ein paariger Deckknochen in Form eines Winkeleisens (SCHIEBLER und SCHMIDT 1995). Es liegt hinter der Maxilla und beteiligt sich an der Bildung des harten Gaumens und der lateralen Nasenwand. Nach oben erstreckt es sich bis zur Orbita, nach unten bis zum Palatum durum. Es besteht aus zwei Platten, die senkrecht aufeinander stoßen: der Lamina horizontalis, der waagerecht stehenden Platte, die das hintere Drittel des harten Gaumens bildet und der Lamina perpendicularis, der senkrecht stehenden Platte, die sich der lateralen Nasenwand anlegt und den hinteren Umfang des Hiatus maxillaris bedeckt (SAMANDARI und MAI 1995). An der Naht, an der die Laminae horizontales verwachsen sind, bildet sich nasenwärts die Crista nasalis aus. In dieser Leiste ist der Vomer verzapft (SCHIEBLER und SCHMIDT 1995).

MALL datiert den Beginn der Ossifikation des Os palatinum auf den 57. Tag nach der Befruchtung und geht von einem Zentrum in der Region der späteren Lamina perpendicularis aus (MALL 1906 [zitiert nach MOORE und LAVELLE 1974]).

ENLOW (1989) und SPERBER (1992) datieren den Entstehungszeitraum des Os palatinum auf die 8. Woche. Ihre Beobachtungen stimmen somit in etwa mit denen von MALL überein.

Auch nach WOO (1949) entwickelt sich das Os palatinum aus einem einzigen Ossifikationszentrum, das zum ersten Mal in einem Embryo von 27 mm Scheitel-Steiß-Länge (SSL) ungefähr am 55. Tag erscheint. Der Autor beschreibt die erste Ossifikation an der späteren Verbindungsstelle zwischen dem vertikalen und dem horizontalen Knochenanteil. Initial soll ein winziger knöcherner Halbmond in anterior-posteriorer Ausrichtung mit den konkaven Flächen nach medial erkennbar sein, der bald aufwärts sowie nach medial extendiert, wodurch die senkrechte und die horizontale Platte entstehen. Während der 8. Woche formiert sich nach WOO im posterioren Bereich der Processus pyramidalis. Etwa in der 10. Woche beginnt die Entwicklung des Processus sphenoidalis und Processus orbitalis

als knöcherne Auswüchse der vertikalen Platte. An der Verbindungsstelle der vertikalen mit der horizontalen Platte extendiert das Os palatinum nach anterior und beginnt, den maxillären Knochen zu überlappen. Wenn die mediale Knochenwand des Corpus maxillae ungefähr am Ende des dritten Monats ausgeformt ist, hat sich ein kleiner Teil des lateralen Abschnitts der horizontalen Platte zwischen die Schichten des Processus palatinus maxillae geschoben. Dabei soll der anteriore Teil der vertikalen Platte beinahe ein Drittel der medialen Wand des Corpus maxillae überlappen und an der Ausbildung der medialen Wand des Sinus maxillaris beteiligt sein. Der horizontale Anteil des Os palatinum ist während des fetalen Lebens größer als der vertikale, zum Zeitpunkt der Geburt besitzen sie in etwa die gleiche Länge (WOO 1949).

Nach Beobachtungen von LANGE (1999) liegt das Os palatinum bei den geringer entwickelten Embryonen medial, posterior und kranial der Maxilla, ab einer SSL von 54 mm ist der Processus palatinus der Maxilla so weit nach medial gewachsen, dass sich der posteriore Teil des Processus palatinus kaudal des Os palatinum befindet. LANGE fand bei den untersuchten Embryonen und Feten der SSL 12 mm - 76 mm an keiner Stelle einen knöchernen Kontakt zwischen Maxilla und Os palatinum (LANGE 1999).

In einer ihrer zahlreichen Studien beschreibt KJAER (1989) die Entwicklungsreihenfolge knöcherner und suturaler Komponenten des harten Gaumens und definiert 7 Entwicklungsstadien (MAX I - MAX VII) für die erste Hälfte der pränatalen Periode. Im Stadium MAX III, wenn die Gaumenfortsätze immer noch in der vertikalen Position sind, kann zum ersten Mal knöchernes Gewebe der Lamina perpendicularis des Os palatinum verzeichnet werden. Im Stadium MAX VII ist im posterioren Abschnitt des knöchernen Gaumens bereits ein kontinuierliches knöchernes Band erkennbar, das die zwei primären gaumenbildenden Ossifikationszentren verbindet. Diese bandförmige Struktur repräsentiert die Lamina horizontalis des Os palatinum (KJAER 1989).

Der Gaumen ist nach AVERY (1987) im 8. Monat p.c. vom Knochen bedeckt.

2.4 Vomer

Das Pflugscharbein ist eine dünne unpaare Knochenlamelle, die am oberen Rand in die Alae vomeris gespalten ist. Seitlich weist der Vomer den Sulcus vomeris für den Nervus nasopalatinus auf. Er bildet mit der Lamina perpendicularis des Os ethmoidale und der Crista nasalis der Maxilla und des Os palatinum (SCHIEBLER und SCHMIDT 1995) als eigenständiger Knochen den unteren Teil der Nasenscheidewand (SAMANDARI und MAI 1995).

O´RAHILLY und GARDNER (1972) beobachten die ersten Ossifizierungen am Ende des Carnegie-Stadiums 23, bei einer SSL von 31 mm, was dem Anfang der 9. Woche p.c. entspricht.

ENLOW (1989) beschreibt erste Ossifikationen in der 8. Woche p.c.

Nach AVERY (1987) erscheint der V-förmige Vomer in der 10. Woche p.c. unterhalb des Nasenseptums.

KJAER et al. (1999) beschreiben den Vomer in der frühen Entwicklungsphase, etwa in der 12. Woche p.c., als einen bilateral angelegten Knochen, der schrittweise nach kaudal wächst, bis er unterhalb des Nasenseptums fusioniert. Der Vomer gleicht einer Rinne, in der das knorpelige Nasenseptum ruht und während des Wachstums nach vorne gleiten kann (KJAER et al. 1999; SCOTT 1953).

Laut ENLOW (1989) erscheint der Vomer nach 18 ½ Wochen p.c. anterior U-förmig und posterior Y-förmig.

KJAER et al. (1999) berichten von einer Veränderung der zunächst rinnenartigen Gestalt des Vomer in der 20. Woche p.c. Er gewinnt an Höhe und zeigt anschließend in der Ansicht von frontal die Form eines Weinglases, mit einem Kelch, in dem das Nasenseptum liegt, und einem darunter befindlichen knöchernen Stiel, der mit einer horizontalen Basis verbunden ist, die wiederum als Stütze der Sutura palatina mediana dienen soll.

LATHAM (1971) beobachtet eine schrittweise Extension des Vomer nach vorne, superior der Sutura intermaxillaris, bis sich der Knochen schließlich zwischen die Prämaxilla und die untere Begrenzung des knorpeligen Nasenseptums schiebt. Der Vomer beginnt um die 20. Woche p.c. in die Sutura intermaxillaris zu wachsen, dabei erhält die Sutur zunehmend eine Y-Form, mit einem intermaxillären Anteil (vertikaler Stiel des Y) und zwei maxillo-vomeralen Anteilen (schräg verlaufende Glieder des Y).

SCOTT (1953) beobachtet in dem freien Raum zwischen der inferioren Begrenzung des Nasenseptums und der das Septum umfassenden U-Formation des Vomer ein Fettpolster, das ein kontinuierliches, unabhängiges interstitielles Wachstum des Knorpels ermöglichen und als „chondrovomerales Gelenk“ ein wichtiges Element bezüglich des Gesichtswachstums darstellen soll.

2.5 Zahnanlagen und Processus alveolaris maxillae

BLECHSCHMIDT (1955) beschreibt den Prozess der Zahnleistenentwicklung als einen Einfaltungsvorgang, bei dem sich die Lippen des Embryos einrollen, wodurch die Schleimhaut an der Grenze der Lippen zu der dahinter gelegenen Mundschleimhaut gestaucht

und im Flächenwachstum behindert wird. Als Folge der Behinderung verdickt sich das Epithel, mit ihm verdichtet sich das angrenzende Binnengewebe regelmäßig an der Basis der Lippen. Es entsteht im Ober- und Unterkiefer jeweils eine Leiste, die Kieferleiste (BLECHSCHMIDT 1978). Die Beobachtung der Keilform der Epithelzellen in den Zahnknospen bietet weiterhin Anlass, deren Bildung auf eine Ausdehnungsbehinderung des Epithels zurückzuführen (RADLANSKI et al. 1989).

Die Zähne entwickeln sich im Zusammenspiel zwischen dem Ektoderm der Mundhöhle (ektodermales Epithel, das die Mundhöhle im Bereich des Stomodeums auskleidet) und dem darunter liegenden speziellen Mesenchym, das der Neuralleiste entstammt und Ektomesenchym genannt wird. Zellen der ektodermalen Zahnleiste differenzieren sich zu Schmelzbildnern (Ameloblasten) und Mesenchymzellen zu Dentinbildnern (Odontoblasten) (CHRIST und WACHTLER 1998). Erster Hinweis auf die Zahnentwicklung ist nach WELSCH (2006) Ende der 5. Woche p.c. zunächst die Entstehung einer bogenförmigen Epithelverdickung im Mundhöhlenepithel (odontogenes Epithel) und dann einer bogenförmigen ektodermalen Zahnleiste, die in das Mesenchym der Anlage von Ober- und Unterkiefer vorwächst. Am freien Rand der Zahnleiste entstehen zwischen der 8. und 17. Woche p.c. pro Kieferhälfte jeweils fünf Anlagen der Milchzähne (Inzisiven, Canini und Milchmolaren) und entwickeln sich in diesem Zeitraum vom Knospenstadium über Kappenstadium zur Zahnglocke.

Nach KJAER et al. (1999) und SCHRÖDER (1992) senkt sich das Epithel der Mundhöhle zunächst in Form von einzelnen Inseln in das darunter liegende Mesenchym ein. Die Entstehung der Epithelverdickungen datieren KJAER et al. auf den 28. Tag p.c. Die Zahnleiste entsteht sekundär mit zunehmendem Größenwachstum der Zahnkeime und zunehmendem Abstand zwischen Zahnkeimen und Mundhöhlenepithel (SCHRÖDER 1992). Etwa am 37. Tag p.c. erkennt man im Oberkiefer bereits ein geschlossenes Band, im Unterkiefer etwas früher, nämlich am 35. Tag. Es ist überdies bekannt, dass Äste peripherer Nerven ein frühes innervierendes Netzwerk an den ektomesenchymalen Verdichtungen ausbilden, deren Rolle im Prozess der stattfindenden Gewebsinteraktionen nicht völlig geklärt ist (KJAER et al. 1999). MEYER (1951) fand bei 7 Wochen alten Embryonen 6 Knospen für die Milchschneidezähne und -eckzähne. Hinter ihnen endete die Zahnleiste blind. In der 8. Woche p.c. konnte er die Anschwellung für die 1. Milchmolaren entdecken, und erst nach der 10. Woche war die Anlage für den 2. Milchmolaren erkennbar.

Die Zahnentwicklung folgt einer genau definierten Reihenfolge: zunächst formen sich die Milcheckzähne, dann die ersten Milchschneidezähne, gefolgt von den zweiten

Milchschneidezähnen. Danach entstehen die ersten und zweiten Milchmolaren (KJAER et al. 1999). Dabei besteht nach KJAER et al. eine deutliche Korrelation zwischen der benannten Entstehungsreihenfolge der Zahnkeime und dem Muster der Kieferinnervation. Das Wachstum der Zahnanlagen soll den alveolären Teil des Kiefers zum vertikalen Wachstum veranlassen. So wird durch den Prozess der Apposition zunächst Knochengewebe um die frühen Zahnanlagen abgelagert (KJAER et al. 1999).

Laut MOORE und LAVELLE (1974) entwickelt sich der innere Teil der Alveolenwand am Ende des 3. Monats p.c. und vervollständigt die Vertiefungen, in denen die Milchzahnkeime liegen. Die Vertiefungen werden im Laufe der weiteren Entwicklung durch knöcherne Septen getrennt, die von der inneren zur äußeren Alveolenwand verlaufen sollen.

Nach SCHRÖDER (1992) entstehen dünne, knöcherne, die einzelnen Zahnkeime trennende Septen, sobald die Zahnkeime das späte Glockenstadium (Frontzähne ca. 12.-16. Woche p.c., Molaren ca. 15.-21. Woche) erreicht haben und die Zahnhartsubstanzbildung begonnen hat.

Nach Beobachtungen von KJAER et al. (1999) sowie SCHUMACHER et al. (1990) haben die Milchschneidezähne und die Milchmolaren im Oberkiefer wie im Unterkiefer ein gemeinsames Zahnfach, bis die Zähne den endgültigen Umfang ihrer Schneidekanten bzw. ihre endgültige Breite erreicht haben. Die Eckzähne entwickeln sich in ihrer eigenen Alveole. Die faziale alveoläre Knochenwand entwickelt sich bei den Milcheckzähnen und den Milchmolaren zuletzt. Dieses Entwicklungsmuster könnte mit dem Wachstum der Zähne und der Kiefer sowie mit der Zahnwanderung vor ihrer Eruption zusammenhängen. So bewegen sich die Milcheckzähne nach fazial, die Incisiven nach mesial und die Molaren nach dorsal (KJAER et al. 1999). KJAER et al. vermuten überdies, dass die Fissura incisiva eine wichtige Rolle für den kontinuierlichen Ablauf der Entwicklungsprozesse im Bereich der Incisiven spielt, weil an dieser Fissur resorptive und appositionelle Remodellierungsvorgänge ablaufen, bis die Schneidezähne der permanenten Dentition ihre endgültige Breite im Verlauf der Fetalperiode erreicht haben.

BÖCKER und BECKER (1965) untersuchten bei 32 menschlichen Embryonen und Feten im Alter von 5 bis 24 Wochen p.c. (SSL 7-200 mm) histomorphologisch die Beziehungen zwischen Zahnkeimen, Alveolarfortsatz und Kieferkörper. Ein weiterer Untersuchungsgang galt den zeitlichen Korrelationen von Zahnentwicklung und Kieferwachstum.

Anhand von frontalen und sagittalen Kieferschnittserien konnten sie beobachten, dass sowohl im Unterkiefer als auch im Oberkiefer der Einfluss des Zahnkeims auf die Kieferbildung verhältnismäßig begrenzt ist. Nach BÖCKER und BECKER (1965) bildet sich bei einem Embryo von ungefähr 30 mm SSL im Oberkiefer eine primitive Alveolarrinne aus, die bei einem Fetus

von 60 mm SSL besonders gut ausgeprägt ist. Im Querschnitt zeigte sie eine rundliche und flache Gestalt. Der in ihrer Öffnung gelegene Zahnkeim wurde keineswegs eingeengt. Durch Anbau- und Abbauvorgänge an den seitlichen Knochenlamellen verschaffte er sich immer wieder genügend Raum für sein expandierendes Wachstum. Auf diese Weise prägte er der Alveolarrinne seine rundliche Form auf und bestimmte ihr Wachstum. Fast sämtliche kleinen Knochenbälkchen der Alveole zeigten an ihren zum Keim hinliegenden Seiten große Osteoklasten, während auf den entgegengesetzten Seiten Osteoblastensäume eingelagert waren. Die weiter kranial liegenden Knochengebilde zeigten keine nach der Zahnanlage ausgerichtete Anordnung von Knochenanbau- und Knochenabbauzellen, unterstanden also nicht deren formativem Einfluss.

Da der Zahnkeim nicht zentral im Kieferknochen liegt, sondern sich nur am Rande des eigentlichen Kieferknochens entwickelt, soll er auch nur einen Einfluss auf das Wachstum der knöchernen Randpartien, nämlich der oralwärts gelegenen Anteile der Alveolarrinne haben.

Bezüglich der Frage eventueller korrelativer Beziehungen zwischen den Zahnentwicklungs- und Kieferwachstumsphasen konnten BÖCKER und BECKER (1965) keine Hinweise für eine Abhängigkeit feststellen. Insbesondere die embryonale Progenie konnte in keinen Zusammenhang zu einer entsprechenden Zahnentwicklungsphase gebracht werden. Gegen eine Korrelation spricht die Tatsache, dass sich während der embryonalen Progenie nicht nur die Zahnanlagen im Unterkiefer stark vergrößern, sondern gleichzeitig auch im Oberkiefer. Dieser zeigte aber keine besondere Wachstumsvergrößerung. Andererseits konnte während der prognathen Wachstumsphase des Oberkiefers keine besonders intensive Vergrößerung der Zahnanlagen beobachtet werden. So vermuten die Autoren, dass das zeitliche Zusammenfallen des Wachstumsschubes des Unterkiefers, der zur embryonalen Progenie führt, mit den starken Wachstumsvorgängen des Knospen- und Kappenstadiums zufällig ist (BÖCKER und BECKER 1965).

Bei der Geburt befinden sich in jedem Kiefer 10, durch interdentale Septen getrennte „primitive Zahnhöhlen“, welche die sich entwickelnden Milchzähne beherbergen. Ein eigentlicher Alveolarknochen existiert noch nicht (SCHRÖDER 1992). Dieser bildet sich erst mit der Eruption der Zähne aus (SCHUMACHER et al. 1990).

2.6 Zahnanlagen und biochemische Grundlagen

Nach COBOURNE und SHARP (2003) konnten bis jetzt über 200 verschiedene Gene nachgewiesen werden, die mit der Zahnentwicklung assoziiert sind, aber keinen Bezug zur wachsenden Maxilla und den lokalen Umbauprozessen herstellen. Die bekanntesten Gene

sind: SHH (Sonic hedgehog), Wnt-Proteine (vertebrate homolog of Drosophila wingless), die an zahlreichen Zellspezifizierungen im Embryo beteiligt sind, FGFs (Fibroblast Growth Factors), und TGF-ß (Transforming Growth Factor), der eine große Familie interzellulärer Signalsubstanzen bildet und zu dem auch die BMPs (Bone morphogenetic proteins) gehören (CHRIST und BRAND-SABERI 2004; AVERY 2002).

Diese Signalmoleküle interagieren mit spezifischen Rezeptoren und lösen dadurch Signale aus, die in spezifischer Genexpression resultieren. Unter den Genen, die bei der frühen Zahnentwicklung aktiviert werden, sind auch solche, die für Transkriptionsfaktoren kodieren und als Entwicklungskontrollgene bezeichnet werden. Dazu gehören die Homöobox-Transkriptionsfaktoren. Unter anderem sind folgende bei der Zahnentwicklung beteiligt: Lef-1 (late expression factor 1), Barx-1 (BarH-like homeobox 1), Pax-9 (paired box gene 9), Msx- und Dlx-Gruppen (AVERY 2002).

Das Signalmolekül SHH, das von Epithelzellen exprimiert wird, ist vermutlich an der Initiation des gerichteten proliferativen Wachstums des odontogenen Epithels bis ins Knospenstadium beteiligt. Fehlt das Gen bei Mausmutanten, findet keine Odontogenese statt. Pax-9 ist eines der ersten Gene, die das präsumtive odontogene Mesenchym festlegen. Mausmutanten mit inaktiviertem Pax-9-Gen bleiben zahnlos (MEIKLE 2002).

Die Gene Msx-1 (msh homeobox homolog 1) und Msx-2 findet man im Ektomesenchym der Region, wo später die Schneidezähne gebildet werden (RADLANSKI und RENZ 2005a). Msx-1 wird durch BMP-2 und BMP-4 aus dem Epithel hochreguliert (CHRIST und WACHTLER 1998). Msx-2 scheint für die Bildung der Zahnknospen essentiell zu sein. Ist das Gen inaktiviert, entwickelt sich lediglich die Zahnleiste, jedoch keine Zähne. In der Region der späteren Molaren sind Dlx-1 (distal-less homeobox 1), -2, -3, -5 und -6, sowie Barx-1 entscheidend, die im Ektomesenchym exprimiert werden (RADLANSKI und RENZ 2005a). Dlx-1 und Dlx-2 sind speziell für die Entwicklung der oberen Molaren erforderlich. In Mausmutanten, bei denen beide Gene inaktiviert sind, fehlen die Molaren im OK, während sich die Schneidezähne und die unteren Molaren normal entwickeln (QIU et al. 1997).

Im Kappenstadium beginnen sich die Zellen des Schmelzorgans zu differenzieren. Während dieser Entwicklung treten im Zentrum des sich einstülpenden Schmelzorgans vorübergehend Zellverdichtungen auf, sogenannte Schmelzknoten (SCHRÖDER 1992).

Die Bildung der Schmelzknoten wird durch Eda (Ektodysplasin-A) initiiert, das vom äußeren Schmelzepithel sowie vom umgebenden Knochen exprimiert wird (TUCKER et al. 2000). Die primären Schmelzknoten sind im Bereich der zervikalen Schlinge lokalisiert und senden Signalstoffe aus, die Epithelzellproliferationen steuern. Die sekundären Schmelzknoten, im

Bereich der späteren Höcker, steuern die Morphogenese der Molaren und Prämolaren und induzieren Differenzierungsvorgänge in der Zahnpapille (REITEMEIER et al. 2006)

Im Bereich der primären Schmelzknoten konnten die Signalmoleküle Fgf-4, Bmp-2, -4, -7 und Shh nachgewiesen werden (CHRIST und WACHTLER 1998; RADLANSKI und RENZ 2005a), im Bereich der sekundären Schmelzknoten zusätzlich Fgf-9 und Wnt 10b (RADLANSKI und RENZ 2005a). Unter anderem induziert das Protein Fgf-4 die Proliferation sowohl der Mesenchym- als auch der Epithelzellen des odontogenen Epithels und fördert vermutlich das Wachstum und die Eindellung der entstehenden Zahnkappen (MEIKLE 2002).

In den Prozess der Odontoblastendifferenzierung sind insbesondere Fgf-1 und Fgf-β involviert (RADLANSKI und RENZ 2005a). Für die Ameloblasten ist die Expression von Bmp-5 von Bedeutung (ÅBERG et al. 1997; ÅBERG 2006).

2.7 Nasenkapsel und Nasenseptum

Die knorpelige Nasenkapsel (das spätere Siebbein) bildet die Grundlage des Gesichtsskeletts. Auf die Nasenkapsel lagern sich der Oberkiefer sowie die kleinen Knochen des Gesichtsskeletts (Os palatinum, Os nasale und Os lacrimale) auf (ROHEN und LÜTJEN-DRECOLL 2006).

Nach AVERY (1987) unterstützt die Nasenkapsel das sich entwickelnde Gesicht und das Gewebe um die Nasenöffnungen herum. Der erste ethmoidale Knorpel entsteht unmittelbar nach dem Nasenseptum zwischen dem beidseitig angelegten Vomeronasalorgan und breitet sich nach kranial und kaudal aus (KJAER et al. 1999).

Das Ethmoid bildet anfangs zusammen mit dem späteren Os sphenoidale und dem basiookzipitalen Knorpel eine Einheit. Das Os ethmoidale beginnt in der 16. Woche enchondral zu ossifizieren (AVERY 1987).

SCOTT (1953) beschreibt die Nasenkapsel als das primäre Gerüst im oberen Gesichtsabschnitt, ähnlich dem Meckel´schen Knorpel im unteren fazialen Bereich. Um die knorpelige Nasenkapsel herum entstehen zeitlich später knöcherne Elemente wie Maxilla, Prämaxilla, Os nasale, Os lacrimale und Os palatinum. Der Knorpel der Nasenkapsel wird mit der Zeit durch Knochen ersetzt, oder er atrophiert. So gehen die lateralen Anteile des Os ethmoidale und die Conchae nasales inferiores aus dem Knorpel der Nasenkapsel hervor und ersetzen es im Verlauf der enchondralen Ossifikation. Beim Erwachsenen findet man knorpelige Einheiten nur noch im anterioren Abschnitt des Nasenseptums und an den Nasenöffnungen (SCOTT 1953).

Das Nasenseptum ist eine Extension der knorpeligen Schädelbasis (SCOTT 1953).

Das Nasenseptum formiert sich schrittweise ab der 7. Woche p.c. (KJAER et al. 1999, HOWE et al. 2004). Es setzt sich unterhalb der Hirnanhangdrüse nach dorsal fort und geht kontinuierlich in die Knorpelanteile über, die bis zum Foramen magnum reichen (HOWE et al. 2004).

HINRICHSEN (1990) beobachtet in einer sagittalen Schnittfolge im Carnegie-Stadium 18 (= 44. Tag = 7. Woche = 13-17 mm SSL), dass über die ganze Länge der Nasengänge ein Bindegewebslager die beiden Nasengänge trennt, das in dieser Schnittrichtung als Nasenseptum erscheint.

Laut ENLOW (1989) nehmen manche Autoren an, das Nasenseptum fungiere als Schrittmacher für die spätere fetale Gesichtsentwicklung, solange es noch knorpelig ist.

So beruht die „Nasenseptum-Theorie“, die hauptsächlich von SCOTT (1953) stammt, auf der Annahme, dass die Druck angepasste Expansion des Septumknorpels als Quelle der Kraft für die Verlagerung der Maxilla nach anterior und inferior gilt. Dies soll einen Zug in allen maxillären Suturen erzeugen. Die Knochen vergrößern sich dann sekundär und fast gleichzeitig in ihren Suturen als Reaktion auf den durch Translation ausgelösten Zug (zitiert nach ENLOW 1989). Somit fungiert das Nasenseptum durch seine einmalige Position im Schädel als ein primäres Wachstumszentrum (SCOTT 1953). Die Theorie basiert auf der Tatsache, dass der Knorpel als einziges Gewebe auch in Druckzonen eine Wachstumskapazität behält (ENLOW 1989).

Beim menschlichen Fötus im 5. Monat p.c. erkennt SCOTT (1953) in der Ansicht von sagittal, dass das knorpelige Nasenseptum frontal-inferior den prämaxillären Knochen erreicht und mit diesem durch ein fibröses Gewebe verbunden ist. Die untere Begrenzung des Septums ist vom Vomer umschlossen, der das Septum vom Processus palatinus maxillae trennt.

LATHAM und SCOTT (1970) behaupten in einer modifizierten Theorie von SCOTT, dass das Nasenseptum eine Kraft auf die sich entwickelnde Maxilla ausübt, indem es die Maxilla mit Hilfe des verbindenden septoprämaxillären Ligaments nach anterior und kaudal zieht. Sein erstes Auftreten beobachteten sie bei einem 41 Tage alten Embryo. Das Ligament wies bei einem 47 Tage alten Embryo eine deutliche Verbindung zur Sutura interprämaxillaris auf.

MOSS et al. (1968) vertreten eine genau entgegengesetzte Theorie. Das Wachstum des Nasenseptums soll sekundär und kompensatorisch als Reaktion auf das Wachstum der Nasenhöhle geschehen. Es soll ausschließlich als Stütze des Nasendaches dienen und nicht aktiv an den Translationsbewegungen des Nasenbodens partizipieren. MOSS et al. stützen sich auf die Theorie der „Rahmen-Strukturen“ von BADOUX (1966): In der Nasenhöhle fungiert das Nasenseptum als ein zentraler Balken, mit der Aufgabe, der Verbiegung des Nasenrahmens vorzubeugen. Ohne das Nasenseptum würde die Konstruktion instabil werden

und zum Kollaps tendieren. MOSS et al. (1968) untersuchten klinisch zwei 3-jährige Patienten, bei denen das knorpelige Nasenseptum kongenital fehlte. Sie konnten eine symmetrische Gesichtsentwicklung feststellen, die Molarenregion inbegriffen. Die Milchzähne sowie Form und Position des Processus alveolaris maxillae entwickelten sich normal. Defizitär zeigte sich das Dorsum nasi, nach MOSS et al. aufgrund der fehlenden internen Unterstützung der scheinbar normalen dorsalen Weichgewebe. Überdies untersuchten MOSS et al. experimentell 12 und 20 Tage alte Ratten, bei denen das Nasenseptum mittels Elektrokauterisation entfernt wurde. Die Ergebnisse zeigten einen Kollaps des Nasenhöhlendaches, das Os nasale fehlte vollständig, zum Teil war es nur rudimentär vorhanden. Jedoch wuchs der Gesichtsschädel trotz des Verlustes des Nasenseptums in vertikaler und anteroposteriorer Richtung sowie in der Breite und erreichte die Kontrollwerte. Die Ratten zeigten ein normales Wachstum von Prämaxilla und Maxilla in Größe, Form und räumlicher Anordnung (MOSS et al. 1968).

HOWE et al. (2004) untersuchten das Wachstum des Nasenseptums und die Entwicklung des Gesichtsprofils in Sagittalschnitten von 6 bis 9 Wochen alten menschlichen Embryonen und Feten. Zusätzlich führten sie eine kephalometrische Analyse an einem Kind mit unbehandelter Warfarin-Embryopathie durch, nachdem eine vorausgehende Studie an Ratten gezeigt hat, dass Warfarin-Exposition das Wachstum des Nasenseptums behindert. Sie konnten feststellen, dass das Wachstum des Nasenseptums in der Zeitspanne zwischen der 6. und 9. Woche p.c. sein Maximum erreicht und zur Bildung des Gesichtsprofils führt, das bis zur Geburt beibehalten wird. Genau in dieser kritischen Wachstumsperiode führt die Warfarin-Exposition zur Warfarin-Embryopathie, die eine Kombination aus kurzer Schädelbasis und kurzer, retrusiver Maxilla zeigt. Als zusätzliches Merkmal konnte röntgenologisch eine ektopische Verkalkung im Nasenseptum diagnostiziert werden, sowohl bei Menschen als auch bei Ratten mit Warfarin-Embryopathie. HOWE et al. vermuten, dass die Verkalkungen das Wachstum des Nasenseptums im unterschiedlichen Maße reduzieren. Ihre Ergebnisse würden die Hypothese von SCOTT unterstützen, dass das Nasenseptum eine aktive Rolle in der Entwicklung des embryonalen Mittelgesichts spielt (HOWE et al. 2004).

HINRICHSEN (1990) beschreibt die Tatsache, dass man bei älteren Embryonen mit noch gespaltenem Gaumen beim Einblick in die Mund-Nasen-Höhle nie ein frei aus dem Höhlen“dach“ vorragendes Nasenseptum sehen kann, obwohl man aus Transversalserien diesen Eindruck gewinnt. Das Nasenseptum wächst nicht als ein freier Fortsatz aus dem Dach der Nasenhöhle nach unten, vielmehr schiebt sich der hintere Rand der Wand zwischen den Nasengängen (das Septum) kulissenartig weiter nach dorsal vor, das Nasenseptum bildet sich also von vorn nach hinten und nicht von oben nach unten (HINRICHSEN 1990).

BLECHSCHMIDT bezeichnet die Körperregionen, wo Knorpel entsteht, als „Contusionsfelder“. Diese Felder bilden sich dort, wo das Mesenchym eine biomechanische Stauchung erfährt. Die Zellen werden mit dem Wachstum benachbarter Gewebe aneinander gedrängt und platten sich ab. Mit der Abplattung nehmen sie Tellerform an, die typisch für junge Knorpelzellen ist Bei hinreichender Größe wird in einem „Contusionsfeld“ die Aufnahme und Abgabe von Molekülen erschwert, die jungen Knorpelzellen bekommen einen hohen osmotischen Druck. In der Folge strömt Wasser aus der Umgebung in die Zellen hinein, was bei den Knorpelzellen zum Quellungswachstum führt und damit eine „Stemmkörperfunktion“ ausübt. Wenn die Knorpelzellen wie bei dem Nasenseptum eine lineare Anordnung haben, extendiert die entsprechende Struktur in Längsrichtung. Mit dem Wachstum dieses Knorpels wird die äußere Nase lang, und das umso mehr, als auch das Gesicht lang wird, indem das mächtige embryonale Herz mit den Eingeweiden, einem Wachstumszug des Zwerchfells folgend, mehr und mehr absteigt (BLECHSCHMIDT 1974; BLECHSCHMIDT 1978).

2.8 Bulbus oculi und knöcherne Orbita

Die Entwicklung der Augen beginnt am 25./26. Tag p.c. Die Augenanlagen entstehen am Vorderhirn zu einem Zeitpunkt, an dem das Neuralrohr noch nicht geschlossen ist, und zwar in Form einer Rinne (Sulcus opticus), die sich rasch vertieft und dann, nach Schluss des Neuralrohres, als kleines Bläschen vorwächst. Die Augenbläschen schieben sich bis zum Oberflächenektoderm vor und beginnen sich becherartig einzustülpen (ROHEN und LÜTJEN-DRECOLL 2006). Die Linsenplakoden stülpen sich am 33. Tag zu Linsenbläschen ein, die sich vom Ektoderm abschnüren und dann innerhalb des Augenbechers zu liegen kommen (MEIKLE 2002). Aus dem Linsenbläschen entsteht die Linse des Auges, aus dem äußeren Blatt des Augenbechers das Pigmentepithel, aus seinem inneren Blatt die Retina. Der Augenbecherstiel , das ist die Verbindung zwischen dem Augenbecher und dem Dienzephalon, wird zum Nervus opticus (CHRIST und WACHTLER 1998).

Die Augäpfel wachsen zunächst sehr schnell. Sie folgen dem Wachstumsmuster des Nervensystems und tragen somit zu einer raschen Verbreiterung des fetalen Gesichts bei (SPERBER 1992). Das Wachstum der Bulbi verlangsamt sich nach ENLOW (1989) etwa im 4. bis 5. Monat p.c.

Die Wirkung der Augen auf die umliegenden Gewebe wird in der Literatur nur sporadisch erwähnt. Nach SPERBER (1992) gehört das Auge zusammen mit der Nasenhöhle mit ihrem Nasenseptum und dem äußeren Ohr, die sich ungefähr an der Grenze zwischen dem oberen und dem mittleren Gesichtsdrittel befinden, zu den drei raumbeanspruchenden

Sinnensorganen, die in gewisser Weise als funktionelle Matrizes wirken, indem sie bestimmte Aspekte des Wachstumsmusters des Gesichts beeinflussen. Das Wachstum der Augen sorgt für eine expandierende Kraft, die das Neurocranium und das Splanchnocranium auseinander treibt, insbesondere im Bereich der Sutura frontomaxillaris und der Sutura frontozygomatica, und dadurch zur Schädelhöhle beiträgt.

Aufgrund der enormen Expansion der Frontal- und Temporallappen des Gehirns während der 6. Woche p.c. scheinen die Augen von ihrer ursprünglich lateralen Lage in der primitiven Gesichtsanlage nach medial zu wandern (SPERBER 1992; AVERY 2002). In Wirklichkeit bleibt der Augenabstand während der Expansion des Gehirns nahezu unverändert. Verantwortlich dafür ist nach BLECHSCHMIDT (1960) das Ligamentum interorbitale. Es entwickelt sich, sobald sich das Großhirn über der Nasenwurzel ventralwärts und gleichzeitig lateralwärts vorwölbt und sich das Bindegewebe entlang der Interorbitalfurche strafft. Das Ligament verankert durch seine Insertion in den Lidanlagen die beiden Augen am Nasenrücken und hat nach BLECHSCHMIDT (1960) eine so genannte Retensionswirkung. Am Ende des 2. Entwicklungsmonats erscheint der gegenseitige Abstand der Augen im Vergleich zur Breite des Hinterhaupts gering. Die zuvor mehr seitliche Blickrichtung kommt damit nach vorn (BLECHSCHMIDT 1974; BLECHSCHMIDT 1978). Die Orbitae werden durch die enormen Ausmaße des Gehirns lediglich zur Mittellinie hin rotiert und nach vorne ausgerichtet (ENLOW 1989).

Der größte Teil des Orbitabodens ist Teil der Maxilla. So ist der Orbitaboden, wie der Nasenboden, Teil desselben Knochens. In Verbindung mit dem suturalen Knochenwachstum an den vielen Suturen innerhalb und außerhalb der Orbita wird der Orbitaboden zusammen mit dem übrigen nasomaxillären Komplex nach unten und vorne verlagert (ENLOW 1989). Der Umfang dieser Translation soll jedoch bei weitem die Vergrößerung der Orbita übertreffen, d. h., für den Augapfel und die umgebenden Weichgewebe ist eine viel geringere Expansion erforderlich. Der Orbitaboden kompensiert dies durch ein nach oben gerichtetes Wachstum. So findet man nach ENLOW auf der intraorbitalen Seite des Orbitabodens Appositionsvorgänge. Die Apposition im Bereich des Orbitabodens hält Schädel und Augapfel in konstanter Relation. Auch der Canalis infraorbitalis wandert durch Resorption an den superioren und Apposition an den inferioren Flächen nach superior. So wird eine konstante räumliche Beziehung zwischen Nerv und Orbitaboden, auf dem der Nerv verläuft, aufrechterhalten (ENLOW 1989).

Bei der Morphogenese der Augen sind vermutlich ca. 2500 Gene beteiligt (CHRIST und WACHTLER 1998). Essentiell scheint das Homöobox-Gen Pax-6 zu sein. Unterbleibt die

Expression von Pax-6, so erfolgt keine Linseninduktion (MEIKLE 2002). Außerdem spielt das Bone morphogenetic protein BMP-7 eine wichtige Rolle, das in der sich entwickelnden Retina und in der Linsenplakode exprimiert wird. Wird dieses Protein blockiert, so entwickelt sich kein oder ein wesentlich kleineres Auge (CHRIST und WACHTLER 1998).

2.9 Knochen: Histologische und biochemische Grundlagen

Histologisch lassen sich zwei Knochenarten unterscheiden:

1. Geflechtknochen (Faserknochen, ursprünglicher unreifer Knochentyp) und
2. Lamellenknochen (reifer Knochentyp).

Der Geflechtknochen entsteht durch desmale Ossifikation. Überall, wo Knochengewebe sehr rasch gebildet wird (in der Entwicklung, bei der Frakturheilung), entsteht zunächst Geflechtknochen. Sowohl die Kollagenfasern als auch die Knochenzellen sind ungeordnet verteilt. Im Zuge des natürlichen Umbaus entsteht der biomechanisch hochwertigere Lamellenknochen.

Der Lamellenknochen besteht aus einer äußeren Schicht, der Kompakta und einer inneren Schicht, der Spongiosa, deren Hohlräume Knochenmark enthalten.

Die Spongiosa ist ein Gitterwerk aus dünnen Bälkchen (Trabekel) im Inneren eines Knochens. Die Kompakta ist die homogen erscheinende Rindenschicht (Corticalis) eines Knochens. Alle inneren Knochenoberflächen sind von Endost bedeckt. Außen ist der Knochen (mit Ausnahme der Gelenkflächen) von Periost (Knochenhaut) bedeckt.

Das Endost besteht aus nicht-mineralisierten Kollagenfibrillen und einer kontinuierlichen Lage von flachen Zellen, den lining cells. Dazu gehören: mesenchymale Stammzellen, Osteoprogenitorzellen, ruhende Osteoblasten, ruhende Osteoklasten. Bei Bedarf werden diese Zellen aktiviert (LÜLLMANN-RAUCH 2003).

Das Periost besteht aus dem Stratum fibrosum und dem Stratum osteogenicum. Das Stratum fibrosum liegt außen und besteht aus straffem Bindegewebe. Das Stratum osteogenicum liegt dem Knochen direkt an und ist mit den gleichen Zellen ausgestattet wie das Endost. Somit können auch auf der Periostseite jederzeit Umbau- und Reparaturmaßnahmen ergriffen werden. Das Periost ist reich vaskularisiert und innerviert.

Die Entwicklung des Knochengewebes wird genetisch, hormonell und durch Wachstumsfaktoren gesteuert. Die Wachstumsfaktoren, die an fast allen Schritten der Morphogenese, Organentwicklung und Zelldifferenzierung während der Embryonalentwicklung beteiligt sind und auch die Osteogenese kontrollieren, gehören zur Familie interzellulärer Signalsubstanzen, der Transforming growth factors β (TGF-β).

Insbesondere sind die Bone morphogenetic proteins (BMPs), die zu der TGF-β-Familie gehören, an allen diesen Prozessen beteiligt (CHRIST und WACHTLER 1998). Die Untersuchung dieser Proteine führte bis 1988 zur Identifizierung von 7 derartiger osteoinduktiver Proteine (BMP-1 bis BMP-7) mit unterschiedlichen Funktionen (WANG et al. 1988). TGF-β2 wird bei enchondraler Ossifikation in allen Knorpelbereichen gefunden, vor allem in hypertrophen und mineralisierenden Zonen. TGF-β1 und TGF-β3 sind in Chondrozyten aus proliferativen und hypertrophen Zonen enthalten. An Stellen mit desmaler Ossifikation tritt vor allem TGF-β3 in Matrix und Zellen auf (JEROSCH et al. 2002). Eine weitere wichtige Familie von Signalproteinen, die Fibroblast Growth Factors (FGFs), fördern die Differenzierung mesenchymaler, epithelialer und neuroektodermaler Zellen und spielen eine wichtige Rolle in der Entwicklung von Extremitäten, Schädel, Gehirn und anderen Organen. Bei der Regulation der Zellproliferation und -differenzierung kooperieren Wachstumsfaktoren eng mit Proteinen der Notch-, Hedgehog- und Wnt-Familien. Vor allem die Mitglieder der FGF- und TGF-β-Superfamilien regulieren mit diesen Proteinen zusammen die Anlage der Körperachsen, die Morphogenese und die Organbildung (RASSOW 2006).

Die Aktivität der Knochenzellen und die Mineralisierung werden von zahlreichen weiteren Faktoren beeinflusst und reguliert. Somatotropin, das Wachstumshormon des Hypophysenvorderlappens, und das Schilddrüsenhormon Thyroxin fördern das Knochenwachstum (CHRIST und WACHTLER 1998). Auch Steroidhormone beeinflussen das Remodeling und den Knochenstoffwechsel. So hemmen die Östrogene die Knochenresorption und fördern die Apoptose der Osteoklasten (MEIKLE 2002). Vitamin D, das durch Hydroxilierungen in das Hormon Calcitriol $1,25(OH)_2D_3$ umgewandelt wird, ist für die Verkalkung des Osteoids verantwortlich. Es reguliert gemeinsam mit dem Parathormon (PTH) und Thyreocalcitonin den Calciumstoffwechsel. Das Parathormon der Nebenschilddrüse aktiviert die Osteoklastentätigkeit. Der Gegenspieler des PTH, das in den C-Zellen der Schilddrüse gebildete Calcitonin, setzt die Osteoklastenaktivität herab (CHRIST und WACHTLER 1998). IGFs (Insulin-like-growth-factors) verstärken den Effekt von Wachstumsfaktoren und regulieren sowohl das embryonale als auch das postnatale Wachstum (CHRIST und BRAND-SABERI 2004).

Trotz der Fülle der Erkenntnisse auf der biochemischen Ebene ist der Einfluss der erwähnten Faktoren auf die spezielle und individuelle Formgebung bei der Anlage eines Knochens weitgehend unbekannt.

2.10 Histologie und Biochemie der Knochenumbauvorgänge

Drei Haupttypen von Zellen nehmen am Knochenstoffwechsel und an der Knochenphysiologie teil: Osteoblasten, Osteozyten und Osteoklasten (GARG 2006).

2.10.1 Osteoblasten

Die Osteoblasten sind knochenmatrixbildende Zellen wachsender und ausgereifter Knochen (WELSCH 2006). Sie stammen aus den mesenchymalen Stammzellen ab, die ursprünglich pluripotent sind und sich außerdem zu Fibroblasten, Myoblasten, Adipozyten und Chondrozyten entwickeln können (OWEN 1985). Aus diesen Zellen bilden sich sogenannte Vorläuferzellen, die sich stark vermehren und teilweise zu Präosteoblasten differenzieren, die im Periosteum und im Knochenmarkstroma zu finden sind (MANOLAGAS 2000).

Bei der Osteoblastenentstehung spielen zwei Faktoren eine entscheidende Rolle: Dlx5 (distal-less homeobox 5) und Msx2 (msh homeobox homologue 2) (HARADA und RODAN 2003; ROBLING et al. 2006). SHUI et al. (2003) beschreiben Runx2 (runt-related transcription factor-2) als das leitende Gen bei der Kontrolle der Osteoblastendifferenzierung. Runx2 trägt als ein osteoblastenspezifischer Transformationsfaktor zur Umwandlung der Mesenchymzellen zu Osteoblasten und Chondroblasten bei.

Runx2 wird auch als Cbfa-1 (core-binding factor a-1) oder Osf-2 (osteoblast-specific factor 2) bezeichnet (WANG et al. 2004). In Mäusen wird seine Expression durch BMP-7 und Vitamin D3 reguliert (DUCY et al. 1997). In homozygoten Mausmutanten, bei denen das Protein Cbfa-1 fehlt, entwickelt sich kein Knochen, sowohl die desmale, als auch die enchondrale Ossifikation ist aufgrund der Reifungshemmung der Osteoblasten unterbrochen. Die Knorpelentwicklung ist dagegen nicht betroffen (KOMORI et al. 1997 [zitiert nach MEIKLE 2002]; SODEK und CHEIFETZ 2000; NUSSELT 2006).

Die Osteoblasten weisen eine Größe von etwa 20 µm auf (JEROSCH et al. 2002). Ihre Lebensdauer beträgt annähernd 3 Monate (MEIKLE 2002). Sie besitzen feine zytoplasmatische Fortsätze, mit denen sie untereinander in Verbindung stehen (JUNQUEIRA und CARNEIRO 1991). Es sind polarisierte Zellen, die Abgabe der Syntheseprodukte erfolgt jeweils dort, wo die Zellen mit der Knochengrundsubstanz in Berührung stehen. Hier kommt es auch zur Abschnürung der Matrixvesikeln, die der Hartsubstanzbildung dienen. Der große runde Zellkern liegt auf der der Matrix abgewandten Seite (JUNQUEIRA und CARNEIRO 1991).

Bei aktivem Wachstum liegen die Osteoblasten in epithelähnlicher, palisadenartiger Anordnung auf der Matrixoberfläche und besitzen kubische bis prismatische Form (WELSCH 2006; MALLUCHE und FAUGERE 1986). In der Synthesephase verfügen sie über ein gut

entwickeltes raues Endoplasmatisches Reticulum, einen großen Golgi-Apparat und zahlreiche Mitochondrien. Lichtmikroskopisch sind sie dann basophil, mit Anzeichen aktiver, proteinbildender Zellen. Nimmt die Syntheseaktivität ab, werden die Zellen flach (JUNQUEIRA und CARNEIRO 1991; LINSS und FANGHÄNEL 1999).

Sie bilden den Knochen in zwei aufeinander folgenden Phasen: der Matrix- oder Osteoid-Ablagerung und anschließender Mineralisation der Matrix. Die Matrixbildung umfasst die Biosynthese des Kollagens (zu 90 % - 95 % Typ-I-Kollagen) und der Knochengrundsubstanz, bestehend aus Proteoglykanen und Glykoproteinen und anderen Komponenten. Die Mineralisation erfolgt durch Ablagerung von Hydroxylapatitkristallen (MALLUCHE und FAUGERE 1986), ein Vorgang, der durch das von den Osteoblasten sezernierte Enzym alkalische Phosphatase vorbereitet wird (LÜLLMANN-RAUCH 2003). Neben dem Typ-I-Kollagen, das im Osteoid zu Kollagenfibrillen aggregiert, bilden die Osteoblasten das Osteocalcin, das durch die hohe Bindungskraft für Calcium bzw. Hydroxylapatit für die Knochenmineralisierung erforderlich ist. Außerdem werden die Knochenproteine Osteopontin und Osteonektin gebildet, die vermutlich eine Rolle bei der Entstehung der Apatitkristalle spielen, und das Knochensialoprotein, das die Bindung der Osteoblasten an die Matrix vermittelt. Die Synthese der Knochenproteine wird in den Osteoblasten unter anderem durch Wachstumsfaktoren, Somatomedine (Insulin-like growth factor-1 = IGF-1 = Somatomedin C) und z. T. das Vitamin D_3, das die Expression von Osteocalcin reguliert, stimuliert. (WELSCH 2006; LEONHARDT 1990; PSCHYREMBEL 1998). Überdies sezernieren die Osteoblasten Wachstumsfaktoren, die in die Knochenmatrix eingebaut werden: TGF-β, BMPs und Platelet Derived Growth Factor (PDGF) (GARG 2006).

Die Osteoblasten spielen eine entscheidende Rolle beim Knochenabbau, indem sie den Osteoidsaum abbauen und so für die Osteoklasten den Weg zur verkalkten Matrix frei machen. Die Osteoblasten besitzen als einzige Knochenzellen Rezeptoren für das Parathormon, das die Knochenresorption einleitet. Die Osteoblasten werden stimuliert, osteoidabbauende Enzyme und osteoklastenstimulierende Zytokine wie M-CSF (Makrophagen-Kolonie-stimulierender Faktor) und den Ligand von RANK (RANKL) zu synthetisieren (WELSCH 2006).

Über den als RANK (receptor for activation of nuclear factor kappa B) bezeichneten Rezeptor der Osteoklasten induzieren sie die Fusion der Osteoklastenvorläuferzellen und die Reifung der Osteoklasten. Diese Interaktion kann aber auch durch ein von den Osteoblasten sezerniertes Protein (Osteoprotegerin) verhindert werden (LÜLLMANN-RAUCH 2003).

Das Schicksal der Osteoblasten ist unterschiedlich: Etliche werden zu Osteozyten, indem sie durch Mineralisation des Osteoids eingemauert werden, 50 % - 70 % der Zellen gehen nach Fertigstellung der Knochenmatrix durch Apoptose zugrunde (JEROSCH et al. 2002), andere kehren in den inaktiven Zustand zurück (LÜLLMANN-RAUCH 2003).

2.10.2 Osteozyten

Die Osteozyten sind die ausgereiften terminal differenzierten Zellen der osteoblastischen Zelllinie (WELSCH 2006). Sie haben eine Größe von 20 µm - 60 µm (JEROSCH et al. 2002).

Es handelt sich um in die Knochenmatrix inkorporierte Osteoblasten (MEIKLE 2002).

Allerdings weisen sie im Vergleich zu Osteoblasten eine geringe metabolische Aktivität auf (BANKS 1993).

Die Osteozyten sind die zahlreichsten Knochen-spezifischen Zellen und haben die längste Lebensdauer von maximal ca. 10 Jahren (LÜLLMANN-RAUCH 2003). ENLOW spricht von ca. 7 Jahren Lebensdauer, abhängig vom Grad der Vaskularisierung des Knochengewebes (ENLOW 1989).

Die Zellen sind von Knochengrundsubstanz umgeben. Ihre Zellleiber liegen in Knochenhöhlen, sogenannten Lakunen, ihre Ausläufer in Knochenkanälchen (LÜLLMANN-RAUCH 2003). Da sie in der sezernierten Matrix eingeschlossen sind, können sich die Osteozyten nicht durch Proliferation vergrößern, sie sind also nicht teilungsfähig (ENLOW 1989).

Der Zellleib der Osteozyten ist flach und mandelförmig. Er hat vergleichsweise wenig raues Endoplasmatisches Reticulum, einen kleinen Golgi-Apparat und einen dichten chromatinreichen Kern. Dies weist auf eine verminderte Syntheseaktivität hin (JUNQUEIRA und CARNEIRO 1991).

Die Hohlräume, in denen die Zellleiber und -Fortsätze liegen, sind nicht vollständig von den Zellen ausgefüllt. Vielmehr bleibt um jede Zelle eine schmale Zone frei, die Kollagenfibrillen und interstitielle Flüssigkeit enthält, aber nicht mineralisiert ist und ein Netz von Verkehrswegen darstellt, über die alle Osteozyten durch Diffusion erreichbar sind (LÜLLMANN-RAUCH 2003).

Die Zellfortsätze bilden mit Fortsätzen benachbarter Osteozyten Nexus aus. Die Nexus erlauben einen Austausch von Elektrolyten und kleineren Molekülen und ermöglichen so einen Stofffluss von den Osteoblasten der Oberfläche bis in die Peripherie der Osteone (WELSCH 2006).

Die Osteozyten sind in die Kalziumhomöostase involviert, möglicherweise induzieren sie auch den Knochenumbau (MALLUCHE und FAUGERE 1986). Nach JUNQUEIRA und CARNEIRO (1991) liegen die Osteozyten funktionell in zwei verschiedenen Formen vor, als osteoblastische und als osteolytische Osteozyten. Die osteoblastischen Osteozyten dienen der Erhaltung der vorhandenen Grundsubstanz. Sie konzentrieren in ihrem Zytoplasma das Kalziumphosphat, das zum Aufbau der interzellulären Hartsubstanz verwendet wird.

Die osteolytischen Osteozyten – mit vielen Lysosomen – befinden sich vor allem in tiefen Lagen der Knochensubstanz. Sie können Hartsubstanz abbauen, wodurch Kalzium aus dem Knochen freigesetzt wird (JUNQUEIRA und CARNEIRO 1991).

2.10.3 Osteoklasten

Osteoklasten sind Knochen abbauende Zellen.

Früher wurde angenommen, dass Osteoklasten aus Vorläuferzellen hervorgehen und sich in Stammzellen zurückverwandeln können. Man hatte beobachtet, dass vielkernige Osteoklasten ihre Kerne einzeln abschnüren, bis schließlich wieder einkernige Zellen entstehen (JUNQUEIRA und CARNEIRO 1991). Heute gilt als sicher, dass die Osteoklasten durch Fusion von einkernigen makrophagenähnlichen Zellen entstehen (WELSCH 2006). Somit ist der Osteoklast ein gewebsspezifischer polykerniger Makrophage, der sich wie die Monozyten / Makrophagen aus den gemeinsamen Vorläuferzellen des hämatopoetischen Systems differenziert (BOYLE et al. 2003; LÜLLMANN-RAUCH 2003).

Die Vorläuferzellen der Osteoklasten gelangen in eine Region mit Knochenbildung und -umbau, exprimieren hier einen spezifischen Rezeptor für M-CSF (Makrophagen-Kolonie-stimulierender Faktor) und entwickeln sich zu makrophagenähnlichen Zellen. M-CSF aus den Osteoblasten bindet an diesen Rezeptor und induziert die Expression von RANK, damit der Ligand RANKL gebunden werden kann (WELSCH 2006).

Insgesamt sind 24 Gene oder Loci bekannt, die die Osteoklastogenesis und die Osteoklastenaktivität im positiven und negativen Sinne regulieren. Für die Osteoklastogenese sind zwei Faktoren erforderlich und ausreichend: RANKL und CSF-1 (BOYLE et al. 2003). Sie bewirken, dass die vielkernigen unreifen Osteoklasten an Knochen adhärieren und eine Zelldifferenzierung zu reifen Osteoklasten vollziehen (WELSCH 2006). Die Differenzierung der Vorläuferzellen in Richtung Osteoklasten wird überdies von Vitamin D. An der Knochenoberfläche verschmelzen die Zellen zu mehrkernigen Synzytien, den Riesenzellen (WELSCH 2006).

Die Osteoklasten haben eine Größe von ca. 100 µm (JEROSCH et al. 2002). Die mittlere Lebensdauer eines Osteoklasten ist, bedingt durch die Möglichkeit, Kerne aufzunehmen und abzugeben, sehr variabel. Sie beträgt annähernd 12,5 Tage (PARFITT 1984).

VILMANN unterscheidet zwei Typen von resorbierenden Zellen: große vielkernige oder kleine einkernige Zellen. Die Osteoklasten variieren in ihrer histologischen Erscheinungsform genauso wie die Osteoblasten in Abhängigkeit vom Aktivierungsgrad (VILMANN 1979).

Sie besitzen eine polare Differenzierung der Zytoplasmastruktur. Aktive Osteoklasten weisen auf der der Knochengrundsubstanz zugewandten Oberfläche unregelmäßige Auffaltungen auf (JUNQUEIRA und CARNEIRO 1991), die als „ruffled border“ bezeichnet werden. In der Nähe dieses Faltensaums befinden sich viele Mitochondrien und Lysosomen. Die Kerne der Zellen liegen auf der der Matrix abgewandten Seite. Bei inaktiven Osteoklasten fehlt der Faltensaum (WELSCH 2006).

Über ein besonderes Integrin erfolgt die Anheftung der Zellen an Matrixkomponenten, insbesondere dem Osteopontin und es entsteht eine gegenüber der Umgebung abgeschlossene Versiegelungszone, in der die Matrixresorption stattfindet (WELSCH 2006; LÜLLMANN-RAUCH 2003). Ein Osteoklast kann pro Zeiteinheit die gleiche Knochenmenge abbauen, die von 100-150 Osteoblasten aufgebaut wurde (JUNQUEIRA und CARNEIRO 1991).

Der Ligand RANKL induziert bei den Osteoklasten die Sekretion der Protonen und lytischen Enzyme: Proteasen, Phosphatasen (TRAP = tartrate-resistant acid phosphatase), Cathepsin K (CATK) und Metalloprotease 9 in die Versiegelungszone (sealed resorption vacuole) (WELSCH 2006; BOYLE et al. 2003).

Wesentlich für die Resorption sind die Protonen (H^+Ionen), die in die Resorptionszone zwischen Osteoklasten und Knochen gepumpt werden, die Auflösung der Kalziumsalze bewirken und ein saures Milieu schaffen, wodurch Enzyme, insbesondere saure Hydrolasen, ihre maximale Aktivität entwickeln und die organische Matrix, vor allem Kollagen, abbauen. Die lytischen Enzyme aus den Osteoklasten wie Cathepsin K und Metalloprotease 9 bauen Kollagen, nichtkollagene Proteine und Proteoglykane ab (WELSCH 2006).

BOYLE et al. (2003) machen TRAP und CATK zu den Hauptenzymen, die für den Abbau der organischen und anorganischen Knochenmatrix verantwortlich sind.

Durch Phagozytose absorbieren die Osteoklasten auch winzige Partikel der Knochenmatrix und Kristalle, lösen sie auf und geben deren Produkte in den Blutstrom frei (GARG 2006). Die bei dem Prozess entstehenden Arrosionen sind die Howshipschen Lakunen (LEONHARDT 1990).

Die Aktivität der Osteoklasten wird auch durch das Parathormon (PTH) aus der Nebenschilddrüse gesteuert (GARG 2006; HARADA und RODAN 2003). Die Wirkung auf die Osteoklasten erfolgt in dem Fall über die Osteoblasten, da nur diese PTH-Rezeptoren besitzen (WELSCH 2006). Unterdrückt bzw. kontrolliert wird die Osteoklastenaktivität unter anderem durch das Calcitonin aus der Schilddrüse, die Östrogene, den Tumornekrosefaktor TNF-α, das Interleukin IL-1β, das TNFR-Rezeptor-abhängige Protein OPG und Interferon-γ (WELSCH 2006; BOYLE et al. 2003).

Ein aktiver Osteoklast geht meist nach zweiwöchiger Tätigkeit durch Apoptose zugrunde und wird durch einen neuen ersetzt, oder er kehrt in den Ruhezustand zurück (LÜLLMANN-RAUCH 2003).

2.10.4 Ruhende Zellen

Die bone lining cells (BLCs) sind flachgestreckte Zellen, die aufgrund ihrer metabolischen Inaktivität nur geringe Mengen an Zytoplasma aufweisen und wenige Organellen besitzen (DUNCAN und TURNER 1995).

Es sind flache Knochendeckzellen, zu denen mesenchymale Stammzellen, Osteoblastenvorläuferzellen, ruhende Osteoblasten und ruhende Osteoklasten zählen (WELSCH 2006). Somit stellen sie keine eigene Zellkategorie dar.

Nach MANOLAGAS (2000) stirbt ein Grossteil der Osteoblasten (65 %) nach Einlagerung des Hydroxylapatits in die extrazelluläre Matrix ab, während ein weiterer Anteil dieser Zellen in einen Ruhezustand übergeht und entweder auf den Knochenoberflächen als BLCs oder in der Matrix eingeschlossen als Osteozyten zu finden ist.

Laut GARG (2006) wird – ähnlich wie bei den Osteozyten – für die lining cells vermutet, dass sie eine Rolle im Mineralaustausch und in der Rezeption der mechanischen Belastung spielen. Man nimmt auch an, dass sie den Knochenumbau als Antwort auf chemische oder mechanische Reize anregen können.

LINSS und FANGHÄNEL (1999) beschreiben die Zellen als langgestreckte, abgeflachte Knochensaumzellen, die über ihre Zytoplasmaausläufer in Kontakt mit Osteozytenfortsätzen stehen und der Knochenmatrix aufliegen. Sie können durch das Parathormon stimuliert werden, kontrahieren sich und sezernieren Enzyme, die die Osteoidschicht, die den mineralisierten Knochen überzieht, auflösen. Somit können sich Osteoklasten an die Oberfläche des Knochengewebes anlagern und mit der Knochenresorption beginnen. Wahrscheinlich werden Osteoklasten durch die Knochensaumzellen angezogen und durch diese zur Knochenresorption stimuliert (LINSS und FANGHÄNEL 1999).

Einige Studien zeigen, dass BLCs zu knochenbildenden Osteoblasten reaktiviert werden (CHOW et al. 1998) und die Regulation des Knochenbaus steuern können (MILLER und JEE 1987).

2.11 Knochenmodellierung und Knochenremodellierung

Der gesamte Knochen erfährt während des Wachstums eine Größenzunahme und eine Remodellierung. Alle Oberflächen, die inneren sowie die äußeren, sind zeitweise an diesem Prozess beteiligt. Es sind die gesamten periostalen und endostalen Flächen der Kortikalis und die trabekularen Oberflächen der Spongiosa involviert (ENLOW 1989).

ENLOW (1989) formuliert die sogenannte Wachstumsremodellierung, die im Zuge der fazialen Morphogenese auftritt und die Morphologie eines Knochens während seines Wachstums bestimmt. Dabei ist die Transformation, auch Drift genannt, der Schlüsselfaktor für die Remodellierung. Durch die Transformation werden die regionalen Anteile des Knochens gegeneinander bewegt, Teile eines Knochens werden von einer Lokation zur nächsten umpositioniert, während sich der Gesamtknochen vergrößert. Dies erfordert ständige Remodellierungsvorgänge, bei denen gleichzeitig Knochenapposition und -resorption ablaufen. Die Apposition erfolgt in Richtung des fortschreitenden Wachstums. Ist ein periostales Feld appositionell, so ist das endostale gegenüberliegende Feld des Cortex normalerweise resorptiv, und umgekehrt. Diese Kombinationen bewirken verschiedene Wachstumsmomente (Drifte) in allen Teilen des Knochens. Es entstehen Wachstumsfelder, die mosaikartig den Knochen außen und innen bedecken. Diese Felder haben aber nicht dieselbe Wachstumsrate (ENLOW 1989).

Außerdem geht ENLOW davon aus, dass der Knochen an sich gar nicht aktiv wächst. Der Knochen ist also passiv. Er ist das Produkt des Wachstumsprozesses und nicht sein Auslöser. Vielmehr steckt die Antriebskraft für die Wachstumsfelder, die den Knochen bedecken in der „Weichgewebematrix“. Dabei ist Periost und Endost sowie das Zusammenspiel von u. a. Haut, Schleimhaut, Bindegewebe, Muskeln, Nerven und Blutgefäßen gemeint (ENLOW 1989).

FROST (1969) unterscheidet bei den Umbauvorgängen des Knochens grundsätzlich zwei Mechanismen: die Modellierung und die Remodellierung. Die Modellierung herrscht während des Wachstums vor und dient der Änderung der Knochenmasse sowie der Bestimmung der Knochengeometrie und –größe. Somit deckt sich die Definition der Modellierung nach FROST mit der Definition der Wachstumsremodellierung nach ENLOW. Die Remodellierung ist nach FROST vorwiegend nach Abschluss des Wachstums aktiv, d. h. im Skelett eines Erwachsenen. Dabei erfolgen die Formations- und Resorptionsprozesse innerhalb lokal und zeitlich

diskreter, spezifischer, suprazellulärer Einheiten, die er als „basic multicellular units“ (BMUs) bezeichnet (JÄGER 1996; FROST 1969).

Jede BMU soll eine Lebensspanne von 6-9 Monaten haben und geografisch sowie chronologisch von anderen Remodellierungseinheiten getrennt sein (MEIKLE 2002).

Innerhalb dieser Einheiten geht ein Remodellierungszyklus vonstatten, bestehend aus einer resorptiven Phase, einer Umkehrphase, einer formativen Phase und einer Ruhephase (HILL et al. 1998).

MEIKLE (2002) unterscheidet die Wachstumsremodellierung von der internen Modellierung. Die Wachstumsremodellierung erfolgt vor allem während der skelettalen Entwicklung und des skelettalen Wachstums, betrifft die periostalen und endostalen Flächen der Kortikalis und dient der Aufrechterhaltung der Knochenform und -proportionen, während der Knochen an Größe zunimmt. Diese Definition deckt sich mit der Definition „Wachstumsremodellierung“ nach ENLOW und der Definition „Modellierung“ nach FROST. Bei der internen Modellierung geht die Knochenresorption und -formation in einem begrenzten Bereich vonstatten, ohne dass die geometrische Form des Knochens verändert wird (MEIKLE 2002).

MALLUCHE und FAUGERE (1986) definieren Knochenmodellierung ebenfalls als einen Prozess des Knochenwachstums. Dabei laufen Knochenresorption und -formation nicht als gekoppelte Prozesse ab. Die Remodellierung wiederum wird als dynamischer Prozess im Skelett eines Erwachsenen nach dem Schluss der epiphysealen Wachstumsfugen beschrieben. Durch sogenannte „Remodellierungszyklen“ werden Osteone partiell oder komplett entfernt und durch neue Osteone ersetzt.

In Übereinstimmung mit MALLUCHE und FAUGERE (1986) definieren VIGNERY und BARON (1980) eine Modellierungsseite, die einem konstanten und regelmäßigen Knochenanbau ohne vorherige Resorption unterliegt, und eine Remodellierungsseite, die einer kontinuierlichen zyklischen Aktivität (Aktivierung-Resorption-Formation) unterliegt.

Auch GARG (2006) beschreibt den Vorgang „Knochenmodellierung“ als die unabhängige, nicht miteinander verbundene Aktion von Osteoklasten und Osteoblasten, so dass der Knochen in einigen Gebieten abgebaut, in anderen angebaut wird, wodurch der Knochen konturiert und geformt wird. Die Modellierung kann sowohl die Form als auch die Größe des Knochens verändern. Als „Knochenremodellierung“ bezeichnet er die untereinander verbundene Aktion der beiden Zelltypen. Anders als bei der Modellierung muss der Remodellierung eine Resorption vorangehen (GARG 2006).

RECKER (1988 [zitiert nach KLARKOWSKI 2000]) stellt die Modellierung der Remodellierung gegenüber und formuliert unter anderem Folgendes: Modellierung erfordert eine

kontinuierliche Aktivität an der gleichen Oberfläche ohne langanhaltende Unterbrechung; bei der Remodellierung durchläuft jede Oberfläche sich wiederholende Zyklen von Resorption, Formation und Ruhe. Letztendlich führt die Modellierung zu einem Nettogewinn an Knochenvolumen und Masse, wogegen Remodellierung zu keiner Veränderung oder einem Nettoverlust führt.

Nach ENLOW (1989) entstehen beim Fetus die ersten resorptiven Flächen im Alter von 10 Wochen an zwei Punkten: an den Knochenregionen der zukünftigen Alveolarfortsätze, die gegen die Zahnkeime expandieren und auf der endokranialen Fläche des Os frontale. Der hauptsächliche Umbau des frühen Gesichtsschädels soll mit etwa 14 Wochen beginnen. In der Zeit davor wachsen die Knochen von ihrem Ossifikationszentrum aus in alle Richtungen. Der Remodellationsprozess, als Begleitvorgang des Wachstums, beginnt, wenn die definitive Form eines Knochens erreicht ist.

2.12 Suturales Wachstum

Eine Sutur ist eine unbewegliche Knochenverbindung, wobei zwei nahe Knochenränder durch schmale Bindegewebeplatten während des Wachstums miteinander verbunden sind (PSCHYREMBEL 1998).

Lange wurde diskutiert, ob die Proliferation des suturalen Bindegewebes und die Knochenapposition entlang der benachbarten Knochenränder separierende Kräfte verursachen und somit als primäre Determinante des Wachstums fungieren (MOORE und LAVELLE 1974).

ENLOW (1989) definiert eine Sutur als eine regionale, an ihre spezielle Umgebung angepasste Wachstumszone genauso wie die übrigen über den Knochen verteilten regionalen Wachstumszonen . Die Suturen sollen keine speziellen „Wachstumszentren“ darstellen, wie früher angenommen wurde. ENLOW betont, dass es unmöglich ist, dass ein Knochen nur an seinen Suturen wächst, genauso wie es unmöglich ist, dass ein „generelles Oberflächenwachstum“ stattfindet, ohne dass Suturen beteiligt wären.

Die Sutur besteht nach ENLOW ausschließlich aus „zugadaptiertem“ und nicht „druckadaptiertem“ kollagenen Fasergerüst, das für das Auffangen von Zugkräften, die im Bindegewebe zwischen den Knochen auftreten, konstruiert ist. Druckkräfte im Suturenbereich hätten Resorption zur Folge und nicht Apposition. Nach ENLOW ist der Stimulus für suturales Wachstum die zugerzeugende Verschiebung der Knochen. „So wird während der Translation der Maxilla nach anterior (und inferior) in den suturalen Geweben Zug erzeugt. Dies wiederum provoziert das suturale Gewebe, neuen Knochen zu bilden, den Knochen zu vergrößern und den Knochen-Knochenkontakt zu erhalten“ (ENLOW 1989).

SPERBER (1992) beschreibt, dass die meisten desmalen Knochen, die über Suturen miteinander in Verbindung stehen, durch äußere Wachstumskräfte der kapsulären funktionellen Matrix getrennt werden (z. B. durch die Ausdehnung des Gehirns oder des Augapfels). Die Anlagerung von Knochenmaterial in diese bindegewebigen Suturen erfolgt passiv. Als allgemeine Folge der diversen Wachstumsrichtungen ergibt sich nach SPERBER eine Knochenablagerung vor allem an den posterioren und superioren Oberflächen der Gesichtsknochen.

Nach AVERY (2002) sorgt im Bereich des Gaumens die Sutur zwischen Os palatinum und Maxilla zusammen mit der anterior gelegenen prämaxillären-maxillären Sutur für das anteriore Wachstum des Gaumens, während die Sutura palatina mediana für laterales Wachstum sorgt.

LATHAM (1971) datiert die Bildung der interprämaxillären Sutur etwa auf den 45. Tag (Mitte der 7. Woche), die Bildung der Sutura palatina mediana ungefähr auf die 6. Woche p.c.

1993 analysierten NJIO und KJAER die Morphologie der Fissura incisiva und der Sutura palatina transversa. Den knöchernen Reifungsgrad beziehen die Autoren auf die von KJAER (1989) bereits definierten Stadien der maxillären Ossifikation MAX I-VII. Die Fissura incisiva und Sutura palatina transversa entstehen während der Stadien MAX V-VII. Die lateralen Röntgenbilder zeigten im Stadium MAX V die Lamina horizontalis des Os palatinum mit einer leichten ventrokranialen Neigung. In diesem Stadium konnte kein Kontakt oder eine Überlappung des Os palatinum mit der Maxilla festgestellt werden. In späteren Stadien soll es zu einer Überlappung kommen, und es bildet sich eine plattenartige Sutur mit einer schräg verlaufenden posterokaudalen (Maxilla) und anterokranialen (Os palatinum) Orientierung. Die Sutur wird im Stadium VII enger. Der schräge Verlauf der Sutur ähnelt der Orientierung der anderen Maxilla begrenzenden Suturen, wie es bei BJÖRK und SKIELLER (1977 [zitiert nach NJIO und KJAER 1993]) beschrieben wird. Die Kombination mit den histologischen Auswertungen des suturalen Gewebes (selten vorkommende Osteoklasten, Metachromasie des Bindegewebes sowie ausgeprägte Vaskularisierung) lässt NJIO und KJAER vermuten, dass es sich bei der Sutura palatina transversa um einen wichtigen Wachstumsort handelt, der die Maxilla in eine anteriore Richtung verlagert. Dies konnte für die Fissura incisiva nicht bestätigt werden:

1. Die lateral fusionierten Begrenzungen der Fissur erlauben kein anteroposteriores Wachstum an dieser Stelle. Diese Beobachtung deckt sich mit den Beschreibungen von WOOD et al. (1969).

2. In der Ansicht von vertikal stellten sie keinen geraden, sondern einen gekrümmten Verlauf der Fissur von medial nach posterolateral fest; von sagittal gesehen soll sie C-förmig sein; diese dreidimensionale Distorsion würde ebenfalls ein anteroposteriores Wachstum ausschließen.
3. Es konnten histologisch viel öfter Osteoklasten angetroffen werden als in der Sutura transversa palatina. Beide Prozesse, die lokale Knochenbildung und -Resorption, laufen begleitend ab.

Nach DELAIRE (1997) dient die Fissur möglicherweise als eine gelenkartige Struktur, die Bewegungen in anterolateraler Richtung und Rotation entlang der Eckzahnachse erlaubt. Dies wird unter anderem durch die sich entwickelnden Zahnanlagen, die Zunge und den Nasenknorpel beeinflusst. NJIO und KJAER (1993) assoziieren die Kombination aus den appositionellen und resorptiven Prozessen mit der Volumenzunahme der sich entwickelnden Zahnanlagen in dieser Region.

KJAER et al. (1999) gehen davon aus, dass das transversale Wachstum des maxillären Komplexes hauptsächlich in der Sutura palatina mediana stattfindet und im posterioren Abschnitt stärker ist als anterior: „Der Verlauf des Alveolarfortsatzes macht es deutlich. Im fetalen Alter von etwa 15 Wochen ist dieser annähernd parallel zum Rand der Sutura palatina mediana. Dies ändert sich mit fortschreitender Entwicklung und die transversale Distanz der Maxilla in der Region der Milchmolaren geht über die transversale Distanz im Bereich der Milcheckzähne hinaus.“

Gleiches beschreibt SPERBER (1992): „Im posterioren Teil der Sutura palatina mediana ist das Breitenwachstum größer als im anterioren Teil, so dass sich der hintere Abschnitt der Nase weiter öffnet als der vordere.“

Das größte sagittale Wachstum erfolgt nach KJAER et al. (1999) an der Sutura palatina transversa, die an ihrer Begrenzung zur Maxilla von anterokranial nach posterokaudal verläuft. Da die Wachstumsrichtung rechtwinklig zur Suturbegrenzung ist, ergibt sich ein Wachstum der Maxilla nach anterokaudal. An der Sutura incisiva dagegen, deren Begrenzung senkrecht verläuft, findet kein sagittales Wachstum statt. Die Autoren sprechen von einer Fissur und vermuten in dieser Region kein tatsächliches Wachstum des Gaumens. Durch Knochen-Modelling wird nur genügend Raum für die sich entwickelnden Milchschneidezähne geschaffen.

Das vertikale Wachstum wird durch Apposition am Processus alveolaris und an der Sutura frontomaxillaris ausgedrückt (KJAER et al. 1999).

2.13 Knorpel: Histologische und biochemische Grundlagen

Knorpelgewebe besteht aus Chondrozyten (Knorpelzellen) und Extrazellulärmatrix, deren wichtigste Bestandteile Proteoglykane und Kollagenfibrillen sind. Knorpel hat eine feste Konsistenz, ist durch Druck geringfügig verformbar und kehrt nach Entlastung in seine alte Form zurück. Diese als Druckelastizität bezeichnete biomechanische Eigenschaft kommt durch das Zusammenwirken von Proteoglykanen und Kollagenfibrillen zustande (LÜLLMANN-RAUCH 2003).

Es sind 4 Knorpelarten zu unterscheiden:

1. Fetaler Knorpel mit dicht gelagerten, einzeln oder paarweise liegenden Chondrozyten, die spindelförmig, rundlich oder auch sternförmig sein können. Sie bilden noch keine Chondrone (Knorpelterritorien).
2. Hyaliner Knorpel, der am weitesten verbreitet ist und u. a. im Nasenseptum vorkommt. Die Matrix dieses Knorpels enthält in unterschiedlicher Menge Kollagenfasern (Typ II). Er ist glasig, die Kollagenfibrillen sind im Lichtmikroskop „maskiert“, und er zeigt die typische Gliederung in Territorien und Interterritorien.
3. Elastischer Knorpel, der in der Grundsubstanz außer Kollagenfasern viele elastische Fasern enthält. Er ist grundsätzlich wie hyaliner Knorpel aufgebaut.
4. Faserknorpel, mit nicht-maskierten dichten Bündeln von Kollagenfasern (Typ I), dazwischen kleine Chondrone in einer Knorpelmatrix mit Kollagen vom Typ II (JUNQUEIRA und CARNEIRO 1991; WELSCH 2006).

Hyaliner Knorpel ist mit Ausnahme des Gelenkknorpels von einem Perichondrium (Knorpelhaut) bedeckt. Dieses besteht aus der äußeren Faserschicht (Stratum fibrosum) aus straffem Bindegewebe mit Fibroblasten. Das Stratum fibrosum fängt Zugkräfte auf, die bei Biegung auf den Knorpelkörper einwirken, andernfalls würde der Knorpel bei Biegung brechen. Die innere zellreiche Schicht (Stratum chondrogenicum) enthält undifferenzierte mesenchymale Zellen, die zu Chondroblasten werden können. Mit ihrer Hilfe ist eine Regeneration in begrenztem Umfang möglich.

Hyaliner Knorpel ist in der Regel gefäßlos. Die Versorgung der Chondrozyten erfolgt über lange Diffusionsstrecken durch die Knorpelmatrix (LÜLLMANN-RAUCH 2003).

ENLOW (1989) fasst die besonderen strukturellen Merkmale des Knorpels zusammen:

- der Knorpel hat aufgrund des hohen Anteils gebundenen Wassers in seiner Grundsubstanz eine feste, aber keine harte interzelluläre Matrix. Die wasserbindende, nicht kompressive Matrix wird durch Druckkräfte nicht merklich irritiert

- der Knorpel entwickelt sich überall da im Körper, wo flexibler Widerstand gebraucht wird
- die Matrix des normalen Knorpels ist nicht verkalkt. Wegen der Nichtverkalkung können im Unterschied zum Knochen Zellteilungen stattfinden und bewirken so (neben dem appositionellen Wachstum) ein interstitielles Wachstum. Da sowohl ein interstitielles als auch perichondrales appositionelles Wachstum möglich ist, kann der Knorpel auch in Druckzonen wachsen, in denen eine umschließende Bindegewebsmembran fehlt (Gelenkflächen, Synchondrosen)
- die Matrix ist nicht vaskularisiert und ist unter anderem deswegen drucktolerant. Der Metabolismus wird über die Diffusion aufrechterhalten
- Knorpel hat eine umschließende vaskuläre Membran , kann in bestimmten Bereichen aber auch ohne sie existieren. Wegen der Unabhängigkeit von bedeckenden Membranen ist der Knorpel besonders zur Druckaufnahme fähig (ENLOW 1989).

Inzwischen sind viele Signalproteine oder Transkriptionsfaktoren bekannt, die auf molekularer Ebene während der Knorpelbildung unentbehrlich sind, wie unter anderem Sox9 (SRY (sex determining region Y)-box 9) und Dlx5 (distal-less homeobox 5) (RADLANSKI und RENZ 2005b). Nach Untersuchungen von YAN et al. (2002) an Zebrafischen, scheint Sox9 ein wichtiger Mediator für die Knorpelentwicklung zu sein. DEPEW et al. (1999) haben anhand von Versuchen mit Knock-out-Mäusen, bei denen das ausgeschaltete Gen Dlx-5 eine hypoplastische Nasenkapsel zur Folge hatte, zeigen können, dass auch dieses Protein unentbehrlich für die Knorpelentwicklung zu sein scheint.

2.14 Offene Fragen

Jedes Gewebe, so auch der Knochen, wächst nicht isoliert und unabhängig, sondern entwickelt sich in Verbindung mit anderen Geweben (ENLOW 1989). Es müssen also Beziehungen zwischen den einzelnen Gewebseinheiten bestehen. Vielleicht findet sogar Konkurrenz um den Entwicklungsraum statt.

So ist es von Interesse, den maxillären Komplex (Maxilla und Os palatinum) in Zusammenhang mit benachbarten anatomischen Strukturen (Zahnanlagen, knorpelige Nasenkapsel, Augen, Nerven) zu untersuchen, um mögliche Interaktionen festzustellen. Beispielsweise können die wesentlichen Stadien der Zahnentwicklung als bekannt gelten, es fehlen allerdings Darstellungen von wachsenden Zahnanlagen im Hinblick auf die räumlichen Veränderungen während der Gesichtsentwicklung.

Bezogen auf die Morphologie der Maxilla stellt sich bei den Gesichtsforschern immer wieder die Frage, ob die Prämaxilla als eigenständiger Knochen beim Menschen existiert und wie viele Ossifikationszentren dabei beteiligt sind. Diese Arbeit soll auch zu diesem Thema einen Beitrag leisten.

Auf molekularbiologischer Ebene gibt es viele detaillierte Untersuchungen, die den Wachstumsprozess aufzuklären versuchen. Es ist bekannt, dass er multifaktoriell kontrolliert wird und eine Kette regulatorischer Schritte erfordert. Man weiß aber bis heute nicht, ob es eventuell einen „first messenger“ oder einen initiierenden viel komplexeren Prozess gibt und inwieweit sich die einzelnen Faktoren beeinflussen. Am Beispiel der Odontogenese ist eine Reihe von beeinflussenden lokalen Faktoren bekannt, aber im Hinblick auf die strukturellen Veränderungen der Maxilla, im Sinne des Remodelling um die wachsenden Zahnanlagen herum, sind bislang keine biochemischen Signalkaskaden beschrieben worden.

Diese Arbeit stellt mittels computergestützter dreidimensionaler Rekonstruktionstechnik die altersabhängige Morphologie anatomischer Einheiten und die Verteilung von Remodellierungsfeldern der knöchernen Strukturen dar, die als topografische Basis die Suche nach entsprechenden Faktoren und Interaktionen erleichtern soll. Zwischen den erforschten Signalkaskaden bestehen noch breite Lücken, somit scheint es von Bedeutung, auf der morphologischen Ebene Klarheit zu schaffen und prinzipielle Zusammenhänge zu erforschen. Wenn die Morphogenese im Sinne eines Zustandsbildes dargestellt ist, wenn wir wissen, an welcher Stelle und zu welchem Zeitpunkt der Knochen am stärksten wächst oder umgebaut wird, dann kann man die komplexen biochemischen Phänomene gezielter verfolgen.

Auf der zellulären Ebene muss man sich die Frage stellen, inwieweit die embryonalen Zellen und ihre Aktivitäten mit denen der adulten Zellen vergleichbar sind. Allerdings ist es naheliegend, dass die zellulären Grundprozesse pränatal wie postnatal sich im Wesentlichen nicht unterscheiden.

3 Material und Methode

3.1 Material

Die Grundlage für die Untersuchung und die nachfolgenden Beschreibungen bilden Kopfpräparate von 7 menschlichen Embryonen und Feten unterschiedlicher Entwicklungsstadien. Sie gehören zur histologischen Sammlung von Prof. Dr. R. J. Radlanski, Charité - Universitätsmedizin Berlin, Campus Benjamin Franklin, Klinik und Poliklinik für Zahn- , Mund- und Kieferheilkunde. Das Untersuchungsmaterial stammt von legalen oder spontanen Schwangerschaftsabbrüchen. Die entscheidenden Kriterien bei der Auswahl der Präparate waren der histologisch gute Erhaltungsgrad und keine Anzeichen von Missbildungen. Aufgrund der aufwendigen Rekonstruktionstechnik wurden vier von sieben Schnittserien dreidimensional rekonstruiert und beim ältesten Fetus nur die rechte Kopfhälfte (Tabelle 1; Abb. 3-Abb. 6).

Alle Embryonen und Feten liegen als Schnittserien unterschiedlicher Ebenen vor (Tabelle 1). Die Scheitel-Steiß-Länge (SSL), die nach LANGMANN (1989) vom Scheitel bis zum Mittelpunkt zwischen den beiden Gesäßerhebungen gemessen wird, beträgt bei den untersuchten Embryonen und Feten 25 mm bis 117 mm. Dies entspricht etwa dem Alter der 8. bis 14. Woche. Die Altersbestimmung stützt sich für die Embryonalperiode auf die Angaben von HINRICHSEN (1990) und für die Fetalperiode auf MOORE und Persaud (1985). Die genauen Zuordnungen sind dem Diagramm in Abb. 1 zu entnehmen.

3.2 Histologische Technik

Für die Präparatherstellung erfolgten folgende Schritte: Fixieren, Entwässern, Einbetten in Paraffin, Anfertigen der Schnitte und Färben. Die Präparate wurden in Bouin'scher Lösung, die Pikrinsäure, Formalin, Eisessig und Wasser enthält, oder in 10 %-igem Formalin fixiert. Danach folgte eine Entwässerung der Gewebe in einer in der Konzentration ansteigenden Alkoholreihe (70 %-iger bis 100 %-iger Äthylalkohol). Anschließend erfolgte eine Entkalkung mittels eines RDO-Schnellentkalkers (Eurobio S. A., Paris; Vertrieb: Pharmacia Labor & Medizin, Ratingen) und EDTA für 2 bis 30 Tage, abhängig von Größe und Grobpräparation. Nach Einbettung in Paraffin wurden die Präparate mit einem Mikrotom (Leica, Reichert-Jung RM 2065) in horizontale, frontale und sagittale Serien von 10 µm Dicke geschnitten und mit Eukitt eingedeckt. Die Färbungen folgten Standardmethoden,

vorrangig wurde Hämatoxylin-Eosin (H.E.) als Färbemittel benutzt. Einige Schnitte erhielten die Färbung Elastika-Trichrom, Trichrom, Trap und Feulgen.

3.3 3D-Rekonstruktion

Die histologische Untersuchung der Schnittserien erfolgte am Lichtmikroskop (Stemi SV 11 Zeiss, Germany; Zeiss Universal, Oberkochen, Germany) in zwei Schritten:

1. Erstellung der Übersichtszeichnungen am Mikroskop bei einer 14- bis 40-fachen Vergrößerung und deren Übertragung in die Software zur Rekonstruktion von 3D-Modellen.
2. Beurteilung der Umbauvorgänge entlang der Knochenkonturen zur Differenzierung der Umbauzonen bei einer 100- bis 160-fachen Vergrößerung und deren Übertragung auf die erstellten 3D-Modelle.

3.3.1 Konturerfassung und Rekonstruktionstechnik

Im ersten Schritt wurden alle auf den histologischen Präparaten diagnostizierten Strukturen (Epithelkonturen, Knorpel, Knochen, Gefäße, Nerven, Muskulatur) mit Hilfe eines integrierten Zeichenspiegels auf Transparentpapier übertragen. In Abhängigkeit von der Größe des Objektes, der Anzahl der Schnitte pro Serie und der Bedeutung für den Zusammenhang zwischen den einzelnen Strukturen wurde jeder zweite bis jeder 10. Schnitt gezeichnet. Für jedes einzelne Objekt wurde ein Referenzblatt mit dem jeweiligen Maßstab und drei Orientierungskreuzen angelegt. Die fertigen Zeichnungen der einzelnen Schnittserien wurden mit Hilfe eines Lichtkastens anhand von eindeutigen Referenzstrukturen (Gesichtskontur, Augen, Knochen, Zahnanlagen, Nasenscheidewand, Nervenverlauf) wieder zusammengesetzt (GAUNT und GAUNT 1978; RADLANSKI und JÄGER 1992). Dabei wurden die Orientierungskreuze auf jede Zeichnung des entsprechenden Objekts übertragen und so die Ausrichtung der Zeichnungen zueinander fixiert. Die Zeichnungen wurden anschließend nummeriert, eingescannt und als Bildstapel zur dreidimensionalen Rekonstruktion in die Bildanalyse-Software analySIS® (SOFT IMAGING SYSTEM GmbH, Münster) geladen.

Um aus den 2D-Bildern ein 3D-Gesamtmodell zu erhalten, mussten diese entsprechend vorbereitet werden. Die Ausgangszeichnungen eines Objektes wurden im angelegten Stapel sortiert und in X- und Y-Achse einheitlich skaliert. Dadurch erfolgte die Anpassung der Größenverhältnisse entsprechend des eingezeichneten Maßstabs. Als nächstes wurde der Höhenabstand aller Ebenen in Richtung der Z-Achse angegeben. Danach erfolgte die relative

Ausrichtung der Ebenen zueinander mit Hilfe der Kreuzmarkierungen. Im letzen Schritt konnten aus den anatomischen Strukturen Polygone definiert werden, die mittels Triangulation verknüpft und zu einem Element zusammengesetzt wurden.

Auf dem Bildschirm können nun diese Rekonstruktionen in jede beliebige Betrachtungsrichtung gedreht werden, jeder beliebige Ausschnitt aus den komplexen Darstellungen ist je nach Blickrichtung bestimmbar.

3.3.2 Histomorphologische Zelldifferenzierung und Rekonstruktionstechnik

Im zweiten Schritt der Untersuchung erfolgte die Identifizierung der einzelnen Zellqualitäten entlang der relevanten Knochenkonturen am Lichtmikroskop (Zeiss Universal) in der Regel bei einer 100-fachen, in einzelnen Fällen bei einer 160-fachen Vergrößerung, um detaillierte Angaben über die Knochenumbauvorgänge machen zu können. Dazu wurden anhand morphologischer Kriterien folgende Parameter für die oberflächlichen Umbauvorgänge bestimmt:

1. Anteil der starken Apposition
2. Anteil der schwachen Apposition
3. Anteil der starken Resorption
4. Anteil der schwachen Resorption
5. Anteil der inaktiven Zellen (lining cells)

Im Rahmen der vorliegenden Untersuchung konnten lediglich die statischen Parameter des Knochenumbaus ermittelt werden.

Die Identifikation der Osteoblasten geschah nach der Morphologie der großen plumpen Zellen mit zumeist großem ovalem Zellkern und einer epithelähnlichen Anordnung entlang der Knochenbälkchen. Die ruhende Oberfläche fiel durch die oft scharfe Knochengrenzlinie und die abgeflachten, dedifferenzierten Knochendeckzellen auf. Bei den Osteoklasten wurden aus Gründen der sicheren Differenzierbarkeit nur Zellen mit erkennbar mehr als einem Zellkern und direktem Kontakt bzw. direkter Nähe zur Knochenoberfläche gezählt.

Zur Einstufung der einzelnen Parameter wurde in das entsprechende Mikroskopokular ein quadratisches Zählgitter (10x10 mm, Linienabstand 1 mm; Zeiss, Oberkochen, Germany) integriert. Dieses hatte auf der Präparatebene bei 100-facher Vergrößerung eine Kantenlänge von 1000 µm und bei 160-facher Vergrößerung eine Kantenlänge von 625 µm. Für die Kategorisierung der einzelnen Zellzonen wurden Grenzwerte definiert. Diese stützen sich auf

die Größenangaben von LEONHARDT (1990), die besagen, dass die Osteoblasten eine Größe von ca. 10 – 20 µm und die Osteoklasten von ca. 30 – 100 µm erreichen.

Zusätzlich wurde die Vorgabe von KLARKOWSKI (2000) auf Verwendung für diese Arbeit überprüft und übernommen: Bei 160-facher Vergrößerung wurden mehr als 5 Osteoblasten pro Gitterquadrat der Kategorie starker Anbau zugeordnet. Bis 5 Osteoblasten pro Gitterquadrat fielen unter die Kategorie schwacher Anbau.

Aus quantitativen und zähltechnischen Gründen erwies sich für die Untersuchung ein Messbereich von 5 x 5 Gitterquadraten (25 mm²) als besonders vorteilhaft, so dass das Unterscheidungskriterium zwischen schwachem und starkem Anbau für Osteoblasten bei 160-facher Vergrößerung auf 25 (kleiner gleich 25: schwacher, größer 25: starker Anbau) festgelegt wurde. Dabei galt zu beachten, dass die knöchernen Elemente keine Geraden darstellen, sondern einen unregelmäßigen Verlauf aufweisen.

Die Knochenkonturen wurden wie folgt charakterisiert:

1. Starke Apposition:

   mehr als 25 Osteoblasten pro 5 x 5 Gitterquadrate (25 mm²) bei 160-facher Vergrößerung;

   mehr als 40 Osteoblasten pro 5 x 5 Gitterquadrate (25 mm²) bei 100-facher Vergrößerung.

2. Schwache Apposition:

   bis einschließlich 25 Osteoblasten pro 5 x 5 Gitterquadrate (25 mm²) bei 160-facher Vergrößerung;

   bis einschließlich 40 Osteoblasten pro 5 x 5 Gitterquadrate (25 mm²) bei 100-facher Vergrößerung.

3. Starke Resorption:

   mehr als 5 Osteoklasten pro 5 x 5 Gitterquadrate (25 mm²) bei 160-facher Vergrößerung;

   mehr als 8 Osteoklasten pro 5 x 5 Gitterquadrate (25 mm²) bei 100-facher Vergrößerung.

4. Schwache Resorption:

   bis einschließlich 5 Osteoklasten pro 5 x 5 Gitterquadrate (25 mm²) bei 160-facher Vergrößerung;

   bis einschließlich 8 Osteoklasten pro 5 x 5 Gitterquadrate (25 mm²) bei 100-facher Vergrößerung;

5. Inaktive Knochenoberflächen, „lining cells“ (Jäger 1996)

Mit dem Zählgitter wurden die Präparate Schritt für Schritt abgegriffen. Dabei wurde das folgende Messfeld immer im Anschluss an das vorherige angelegt, um Überlappungen zu vermeiden.

Durch Identifikation und Zählen der Zellen wurde herausgearbeitet, welche Zellzonen entlang der Knochenkontur vorhanden sind. Dabei galten folgende Regeln:

- Kleine Knochenbälkchen (maximal bis zum Umfang eines 2 x 2 Gitterquadrates des Zählgitters) werden als Ganzes betrachtet, d. h. es werden die Zellen der gesamten Zirkumferenz ausgezählt. Bei umfangreichen Knochenstrukturen werden die Zellen auf jeder äußeren Seite separat abgezählt.
- Wenn im 5 x 5 Zählgitterquadrat mehrere Zellzonen erkennbar sind, werden alle diese Zonen berücksichtigt, keine gilt als vorherrschend.
- Wenn eine Zellzone nur in einer der untersuchten Ebenen des Präparates identifizierbar ist, wird diese in der 3D-Rekonstruktion über zwei Ebenen künstlich aufgespannt, um sie visuell zum Ausdruck zu bringen.

Schließlich wurden die einzelnen Zonen mit einem Farbcode (s. Tabelle 3) auf Kopien der Übersichtszeichnungen übertragen, die anschließend eingescannt und – wie im ersten Schritt – für die digitale Bearbeitung vorbereitet wurden. Danach erfolgte die Übertragung der Zonen auf die bereits rekonstruierten 3D-Modelle in Form einer dünnen Haut als bedeckende Schicht.

3.4 Erstellung der histologischen Bilder

Charakteristische und interessante histologische Befunde wurden mit einer Kamera (ColorView IIIu, Olympus) und einer zusätzlichen Software zur Mikroskoptisch-Ansteuerung (Stage^{m}, Soft Imaging System) fotografiert. Die ausgewählten Schnitte konnten durch automatisches Verschieben des Mikroskoptisches in X- und Y-Richtung als Bildserie aufgenommen und durch Bildmontage (Multiple Image Alignment) zu einem Gesamtbild mit höherer Auflösung zusammengesetzt werden.

Tabelle 1: Auflistung der untersuchten Embryonen nach Größe, Alter, Schnittrichtung und erstellten 3D-Rekonstruktion.

Katalognummer	SSL (mm)	Geschätztes Alter (Wo.)	Schnitt-Richtung	3D-Rekonstruktion
JOS 080289	25	7,8	HOR	x
KAR 200789	45	8,8	SAG	
THE 230494	54	9,4	HOR	x
FUL 140489	76	11,2	HOR	
DES 200597	87	12,0	HOR	x
FLO 010689	95	12,5	SAG	
HUL 110589	117	13,8	FRO	x

Abb. 1: Altersbestimmung nach Hinrichsen (1990) und Moore (1985)

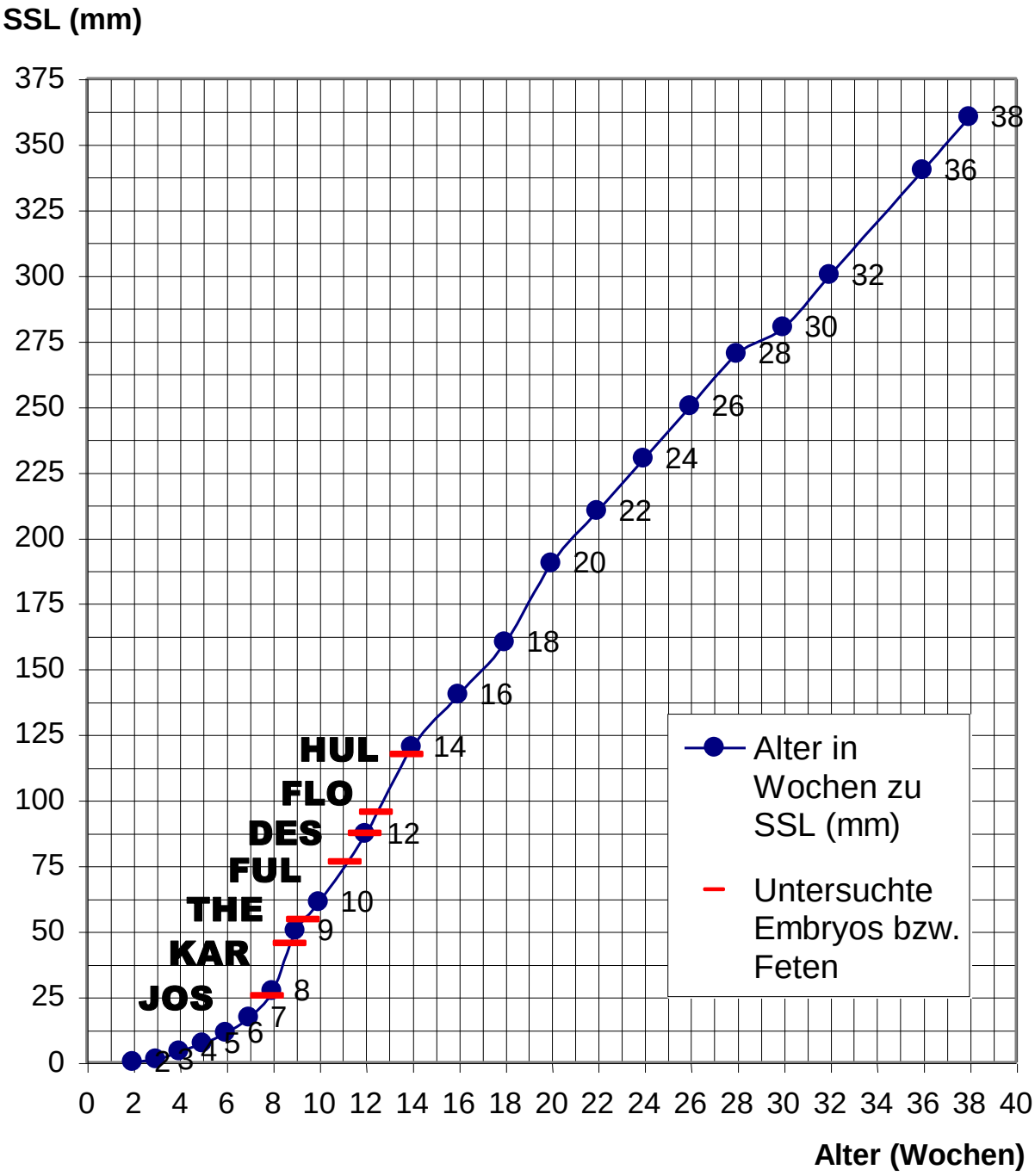

4 Ergebnisse

4.1 Vorbemerkungen

Die im Folgenden dargestellten Befunde basieren im Wesentlichen auf vier dreidimensionalen Rekonstruktionen von sieben histologischen Schnittserien menschlicher Embryonen und Feten in unterschiedlichen Entwicklungsstadien (25 mm bis 117 mm Scheitel-Steiß-Länge). Die Zwischenschnittserien (s. Tabelle 1) wurden genutzt, um Entwicklungstendenzen, die sich aus den Rekonstruktionen ergaben, zu stützen und offensichtliche Widersprüche auszuschließen.

Besonderes Augenmerk gilt in dieser Arbeit den knöchernen Elementen Maxilla, Os palatinum und Vomer in Beziehung zu den benachbarten raumbeanspruchenden Strukturen. Der Nervus palatinus major ist das einzige Element, das durchgehend nur auf der rechten Seite rekonstruiert wurde.

Alle Rekonstruktionen werden von frontal, dorsal, kranial, kaudal sowie die rechte Seite von lateral und medial dargestellt. Sie sind entsprechend ihrer Scheitel-Steiß-Länge (SSL) geordnet.

Alle Abbildungen sind mit einer Maßstabsmarkierung versehen (3D-Rekonstruktionen mit 1000 µm und 2000 µm, histologische Fotografien mit 50 µm bis 2000 µm).

Die anatomischen Strukturen sind gemäß der Nomina anatomica und ihrer deutschen Übersetzung (FENEIS 1982) bezeichnet.

4.2 Farblegende

Die Farblegende enthält nur die für diese Arbeit relevanten Farbcodes und bezieht sich auf alle folgenden 3D-Rekonstruktionen.

Farbe	Anatomische Struktur
	Maxilla
	Os palatinum
	Vomer
	Nerv
	Zahnanlage / Zahnleiste
	Knorpel
	Retina
	Linse

Tabelle 2
Allgemeiner Farbcode

Farbe	Kategorie
	Anbau stark
	Anbau schwach
	Lining Cells
	Abbau schwach
	Abbau stark

Tabelle 3
Farbcode für Umbauzonen

Als verkürzte Fassung für die Farbcodes wird die folgende Grafik in den 3D-Abbildungen mit Darstellung der Umbauzonen verwendet. Dabei sind die Kategorien von links nach rechts mit den Symbolen + +, +, 0, –, – – entsprechend der Aktivität des Knochenumbaus gekennzeichnet.



4.3 Übersicht der Gesichtsregion eines menschlichen Feten

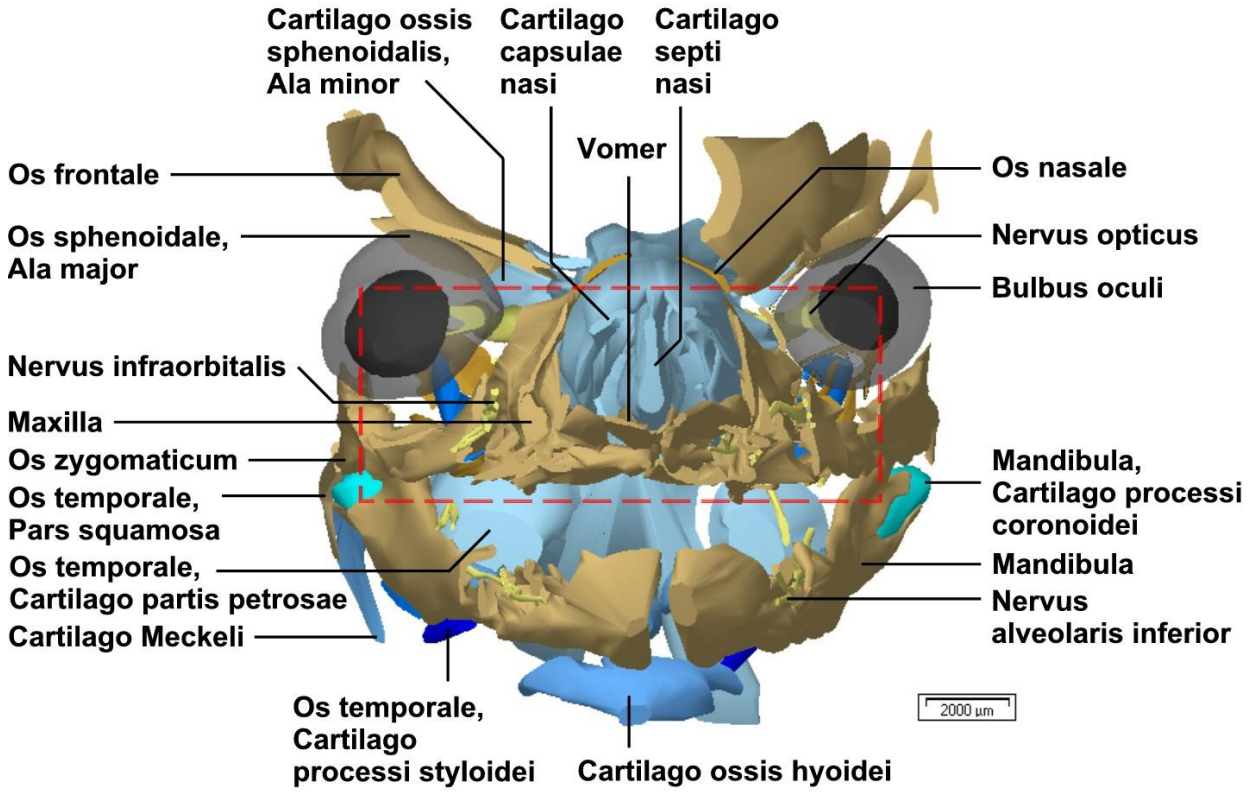

Abb. 2: Fetus 117 mm SSL; Ansicht von frontal.
Computergestützte 3D-Rekonstruktion der Schnittserie HUL 110589;
Übersichtsrekonstruktion des Kopfes mit Kennzeichnung der Lage des nasomaxillären Komplexes und seiner begrenzenden Strukturen;

Der rot eingerahmte Bereich umfasst den Teil des Viszerokraniums, der Gegenstand der vorliegenden Untersuchung ist.

4.4 Darstellung der Größenrelationen

Übersicht der untersuchten menschlichen Gesichtsschädel, mittleres Drittel, unter Einschluss der angrenzenden Strukturen.
Veranschaulichung der Größenrelation und der fortschreitenden desmalen Ossifikation der Maxilla bei einheitlichem Abbildungsmaßstab und zunehmendem Alter der Embryonen bzw. Feten. (Detaillierte Legenden bei den Abbildungen im Befundteil.)

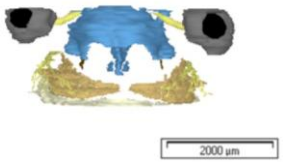

Abb. 3
Embryo 25 mm SSL
(8. Woche)
JOS 080289

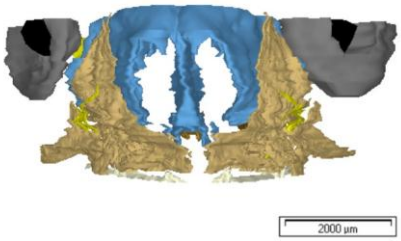

Abb. 4
Fetus 54 mm SSL
(9. Woche)
THE 230494

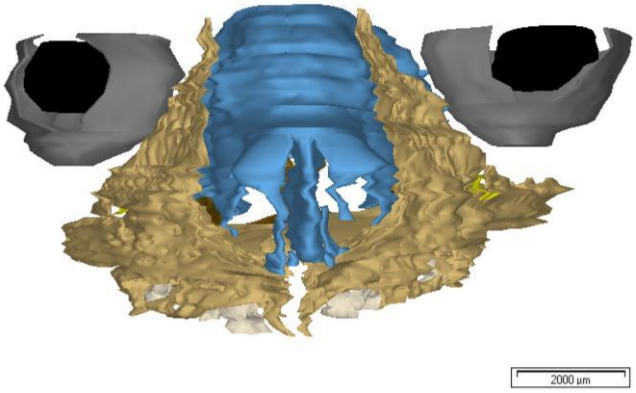

Abb. 5
Fetus 87 mm SSL
(12. Woche)
DES 200597

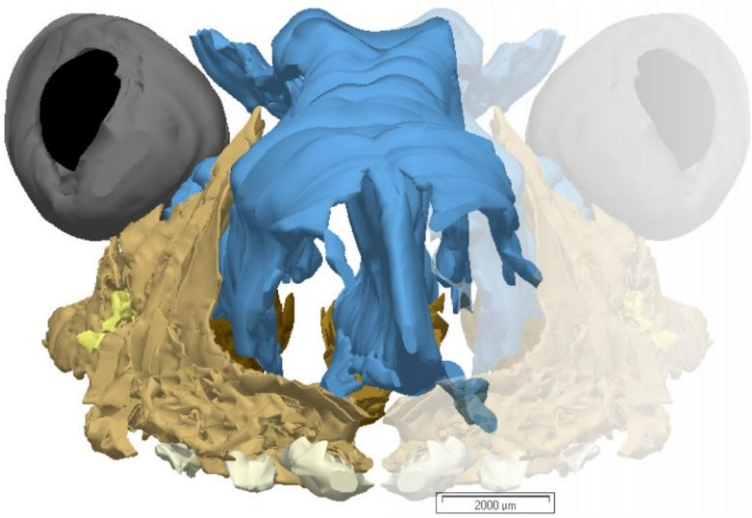

Abb. 6
Fetus 117 mm SSL
(14. Woche)
HUL 110589

Nur rechte Seite als 3D-Modell rekonstruiert, linke Seite als transparente Spiegelung der rechten Seite

4.5 Schnittserienrekonstruktion der SSL 25 mm (JOS 080289), 8. Woche

4.5.1 Gestaltentwicklung des oberen Viszerokraniums

Im Embryo der SSL 25 mm ist die Maxilla noch gering ausgedehnt. Die einzelnen Facies des Corpus maxillae sind in diesem Stadium noch nicht ausdifferenziert. Die Ossifikation des Os palatinum zeigt sich in Form von bilateralen vertikal angeordneten Knochenkernen medial und posterior der Maxilla. Der Nasenraum formiert sich aus einem zentralen knorpeligen Skelett zwischen und unterhalb der Augäpfel, die lateral der Nasenkapsel ihren Platz einnehmen. Die halbkreisförmige Zahnleiste bildet nach kaudal die Begrenzung des Mittelgesichts.

In der Frontalansicht verläuft die Maxilla bogenförmig von medial nach lateral und posterior. Sie setzt sich aus zwei knöchernen Hälften zusammen (Abb. 3).

Der nach medial weisende anteriore Abschnitt bildet eine schmale Knochenspange mit einer vertikalen Länge von 190 µm. Die Krümmung der späteren knöchernen Nasenöffnung ist ca. 1500 µm lang.

Nach kranial und dorsolateral weist die junge Maxilla knöcherne Verlängerungen auf, aus denen in der weiteren Entwicklung die maxillären Fortsätze, der Processus frontalis und der Processus zygomaticus, hervorgehen. Der spätere Processus frontalis zeigt sich in Form von nach kranial spitz zulaufenden Ausläufern medial des Nervus infraorbitalis und wächst in den freien Raum zwischen der Nasenkapsel und dem Bulbus oculi hinein. Auf Höhe der Stirnfortsätze misst die Maxilla in der kranial-kaudalen Ausdehnung 730 µm auf der rechten Seite und 840 µm auf der linken Seite, der Abstand der Processum zueinander beträgt 2130 µm. Die Fortsätze liegen auf etwa gleicher Ebene wie die lateralen unteren Ränder der Nasenkapsel. Nach dorsolateral erfolgt ein Übergang im rechten Winkel zum Processus zygomaticus. Durch die divergierende Ausrichtung der Fortsätze wird der Nervus infraorbitalis in seinem Verlauf nach medial und kaudal vom Knochen begrenzt.

Der Processus zygomaticus bildet kurze, nach lateral wegstrebende Knochenspangen, die schmal und spitz enden. Die vertikale Dimension beträgt rechts 110 µm und links 180 µm. In der Breite ist er mit 400 µm ebenfalls noch gering ausgeprägt.

Jede Maxilla-Hälfte weist jeweils eine horizontale Ausdehnung von 1850 µm auf.

Kaudal der Maxilla ist die Zahnleiste ohne Unterbrechung verfolgbar. Das anteriore Drittel ausgenommen, tritt die Zahnleiste in eine nachbarschaftliche Beziehung zum Kieferknochen (Abb. 3, Abb. 8). Der untere maxilläre Rand liegt mit ca. 90 µm seitlich des

Zahnleistenepithels mit Andeutung zweier (links) bzw. dreier (rechts) knöcherner Zentren, die im Verlauf nach kranial schnell miteinander verschmelzen. Zusätzliche Begrenzungen nach kranial und oral im Sinne alveolärer Mulden existieren in diesem Stadium noch nicht (Abb. 8).

Bei der Betrachtung der Maxilla von lateral fällt auf, dass der Processus frontalis (Proc. frontalis) aus einer vorderen, schmalen Erhebung und einem hinten anschließenden höheren und breiteren Teil besteht (Abb. 9). Die maximale anterior-posteriore Ausdehnung misst 350 µm, die Strecke zwischen dem höchsten Punkt des Stirnfortsatzes und dem Augapfel beträgt 850 µm.

Die Ansicht von kranial macht deutlich, dass der knöcherne Gaumenanteil in diesem Stadium noch nicht ausgebildet ist und die paarigen Nasenräume noch mit dem Mundraum verbunden sind (Abb. 10).

Von kaudal betrachtet, hat die Zahnleiste einen hufeisenförmigen Verlauf, der in etwa dem der beiden Maxilla-Hälften entspricht. Im anterioren Abschnitt sowie posterior sind erste Auftreibungen erkennbar, aus denen später die Zahnanlagen hervorgehen werden (Abb. 11). Der Bogen, den die Zahnleiste beschreibt, weist eine Länge von 3850 µm auf.

Der Abstand zwischen den beiden Maxilla-Hälften misst anterior 200 µm.

Die Ossa palatini erscheinen in diesem Entwicklungsstadium als schmale, senkrecht ausgerichtete Knochenplatten, die medial des Nervus palatinus major und mediokaudal der knorpeligen Nasenkapsel lokalisiert sind. Ihre Höhe beträgt im Schnitt 220 µm und ihr Abstand zueinander 1470 µm.

Von lateral betrachtet fällt der schräge Verlauf von dorsokranial nach anterokaudal auf. Den gleichen Verlaufscharakter zeigt der Nervus palatinus major (Abb. 9).

Die leicht konvex gewölbte Nasenkapsel und das in der Mittellinie verlaufende Nasenseptum bilden ein gemeinsames, knorpeliges System, das sich nach dorsal kontinuierlich in die Knorpelanteile des späteren Os sphenoidale fortsetzt (Abb. 3). Der ventrale Teil der Nasenkapsel ist in der oberen interorbitalen Hälfte geschlossen, die unteren Knorpelanteile streben leicht auseinander, wodurch der Nasenraum breiter wird. Die maximale Breite der Nasenkapsel beträgt 2000 µm. Der Abstand zwischen der Maxilla und dem Knorpelskelett auf Höhe des Proc. frontalis misst 350 µm bis 450 µm.

In der Ansicht von lateral zeigt die Seitenwand der Nasenkapsel zwei Flügel, einen anterioren und einen posterioren, die durch einen breiten Spalt voneinander getrennt sind. Der hintere Flügel liegt in topografischer Beziehung zum Bulbus oculi. Der spätere Proc. frontalis formiert sich zwischen den beiden knorpeligen Flügeln (Abb. 9).

Von kranial betrachtet, zeigt die Nasenkapsel eine ovale, geschlossene Form. Es fällt der nahezu parallele, bogenförmige Verlauf von Maxilla und äußerer Nasenkapsel auf. Durch das Septum erfolgt eine Trennung in zwei gleich große Räume (Abb. 10).

Die Nasenscheidewand hat im basalen Bereich eine Breite von 150 µm. Nach dorsal und kranial verbreitert sie sich in Form eines umgekehrten Dreiecks (Abb. 8). Zu beiden Seiten des Septums finden sich zwei senkrechte paraseptale knorpelige Spangen (Abb. 3).

Aus der Sicht von lateral ist das Nasenseptum rüsselartig nach anterokaudal verlängert (Abb. 9), allerdings überragt es nach anterior nicht die vordere knöcherne Begrenzung der Maxilla (Abb. 10).

Die Augäpfel sind oberhalb der Maxilla und seitlich der Nasenkapsel lokalisiert. Sie haben jeweils einen Durchmesser von 1000 µm und einen interbulbären Abstand von 2400 µm, gemessen an den Innenbegrenzungen. Die kürzeste Strecke zwischen der lateralen äußeren Begrenzung der Nasenkapsel und dem Bulbus oculi misst auf beiden Seiten etwa 400 µm.

4.5.2 Knochenumbauvorgänge an Maxilla und Os palatinum

Bei diesem Embryo sind die Maxilla und die Ossa palatini im Wachstum begriffen, was sich durch starken Anbau an allen Knochenoberflächen widerspiegelt. Kleine schwach appositionelle Felder finden sich bilateral auf der nach oral gerichteten Oberkieferfläche in entstehenden Knochenkanälchen um die Rami alveolares superiores des Nervus infraorbitalis (Abb. 12).

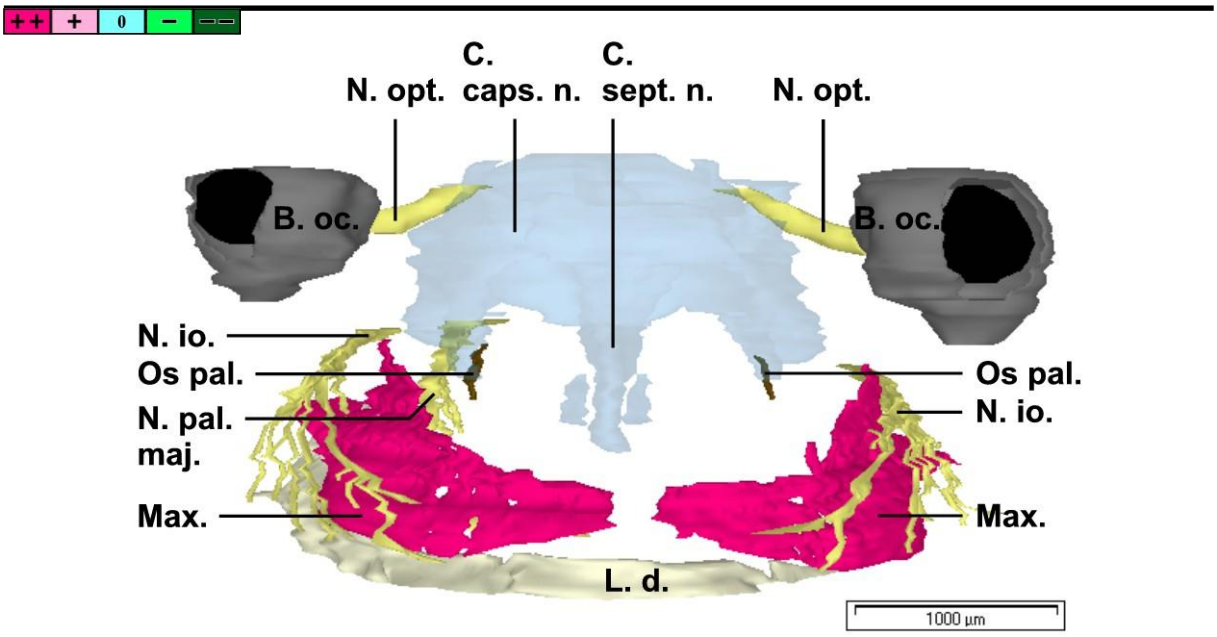

Abb. 7: Embryo 25 mm SSL; Ansicht von frontal.
Computergestützte 3D-Rekonstruktion der Schnittserie JOS 080289;
Übersichtsrekonstruktion wie in Abb. 3;
In diesem Entwicklungsstadium ist die äußere faziale Knochenoberfläche der Maxilla (Max.) an allen Stellen durch starken Anbau charakterisiert.
Veranschaulichung des starken Knochenanbaus an Maxilla (Max.) entsprechend der Farblegende, in Beziehung zur räumlichen Ausdehnung der benachbarten Strukturen:
Os palatinum (Os pal.), Zahnleistenepithel (L. d.), Cartilago capsulae nasi (C. caps. n.), Cartilago septi nasi (C. sept. n.), Bulbi oculorum (B. oc.), Nervi optici (N. opt.), Nervi infraorbitales (N. io.) und rechter Nervus palatinus major (N. p. maj.).
Alle knorpeligen Anteile transparent dargestellt.

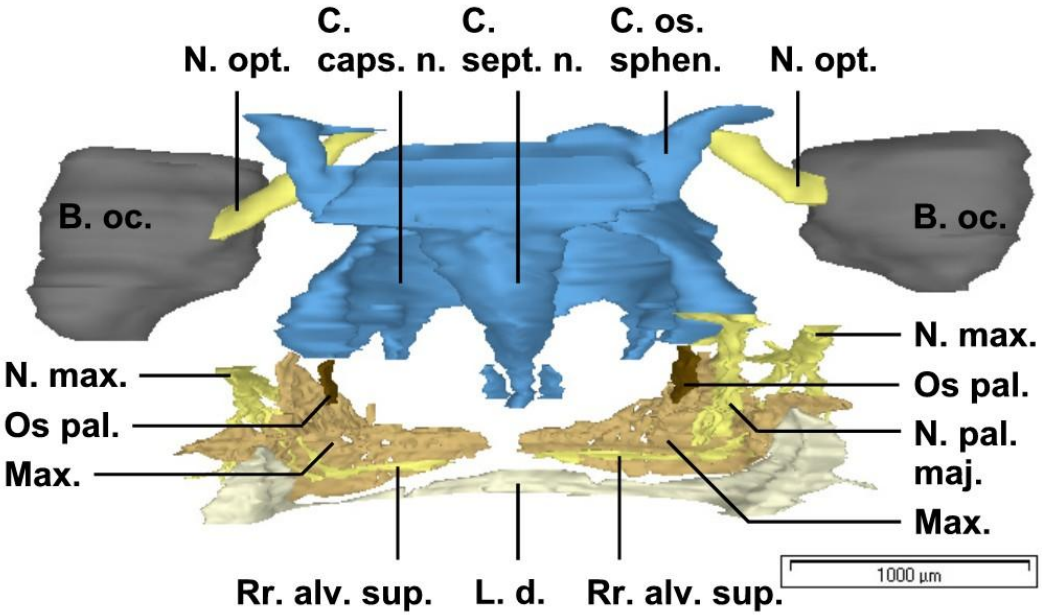

Abb. 8: Embryo 25 mm SSL; Ansicht von dorsal.
Computergestützte 3D-Rekonstruktion der Schnittserie JOS 080289;
Übersichtsrekonstruktion des Viszerokraniums, obere Gesichtshälfte;
Bezeichnungen wie in Abb. 7. Zusätzlich sind die knorpelige Anlage des Os sphenoidale (C. os. sphen.) im Bereich des späteren Canalis opticus und die Nervi maxillares (N. max.) mit den Rami alveolares superiores (Rr. alv. sup.) gekennzeichnet.

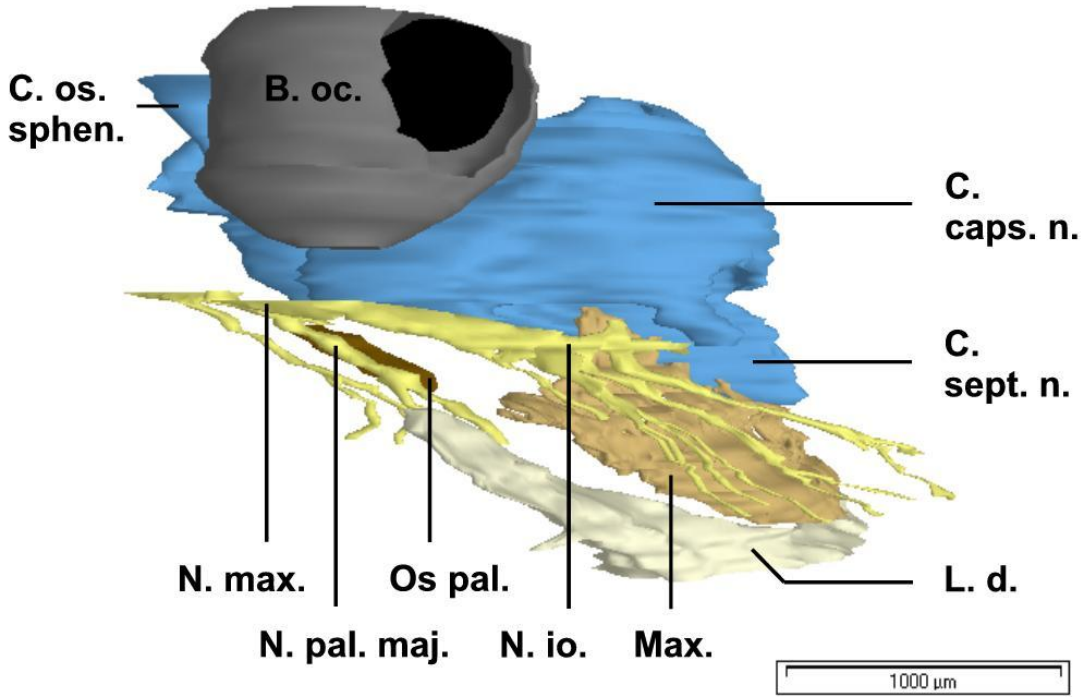

Abb. 9: Derselbe Embryo 25 mm SSL; Ansicht von rechts.
Dieselbe Übersichtsrekonstruktion;
Darstellung der Lagebeziehungen der Anlage der Maxilla (Max.) zu ihren benachbarten Strukturen.
Bezeichnungen wie in Abb. 8, zusätzlich ist hier der Nervus infraorbitalis (N. io.) sichtbar.

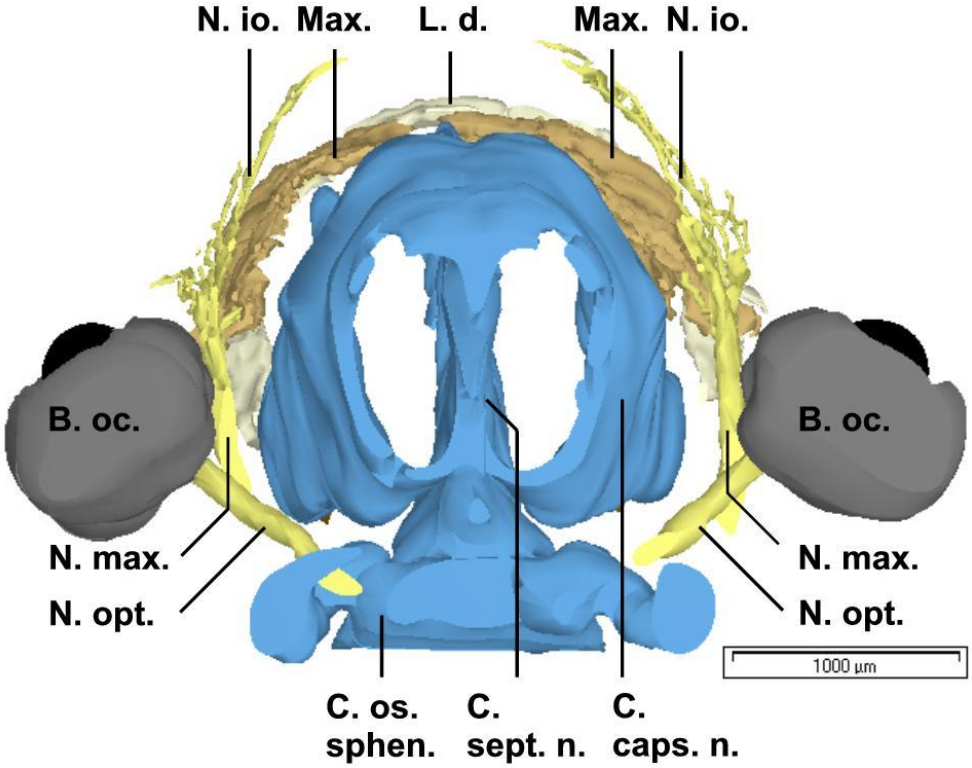

Abb. 10: Derselbe Embryo 25 mm SSL; Ansicht von kranial.
Computergestützte 3D-Rekonstruktion der Schnittserie JOS 080289;
Übersichtsrekonstruktion des Viszerokraniums, obere Gesichtshälfte; oberer Bildrand anterior.
Darstellung der Lagebeziehungen der Anlage der Maxilla (Max.) zu ihren benachbarten Strukturen.
Bezeichnungen wie in Abb. 8.

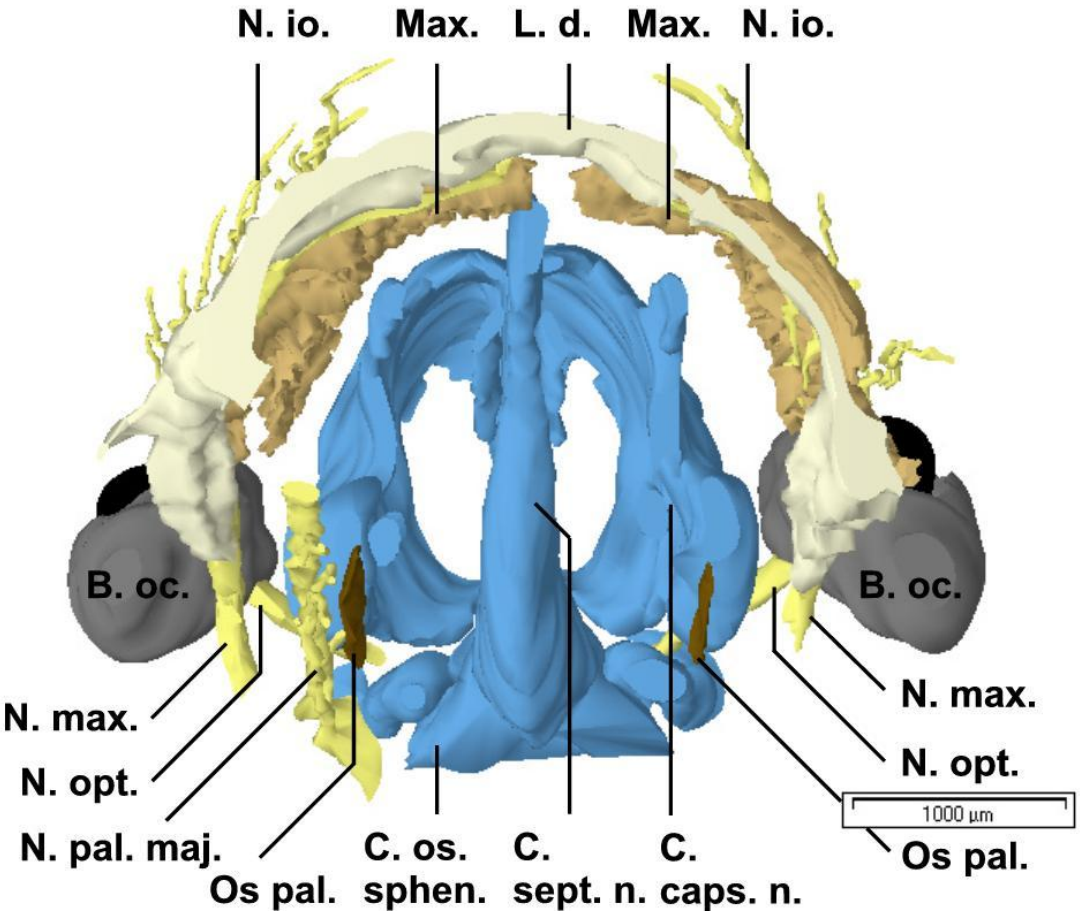

Abb. 11: Derselbe Embryo 25 mm SSL; Ansicht von kaudal.
Dieselbe Übersichtsrekonstruktion, oberer Bildrand anterior.
Darstellung der Lagebeziehungen der Anlage der Maxilla (Max.) zu ihren benachbarten Strukturen.
Bezeichnungen wie in Abb. 8.

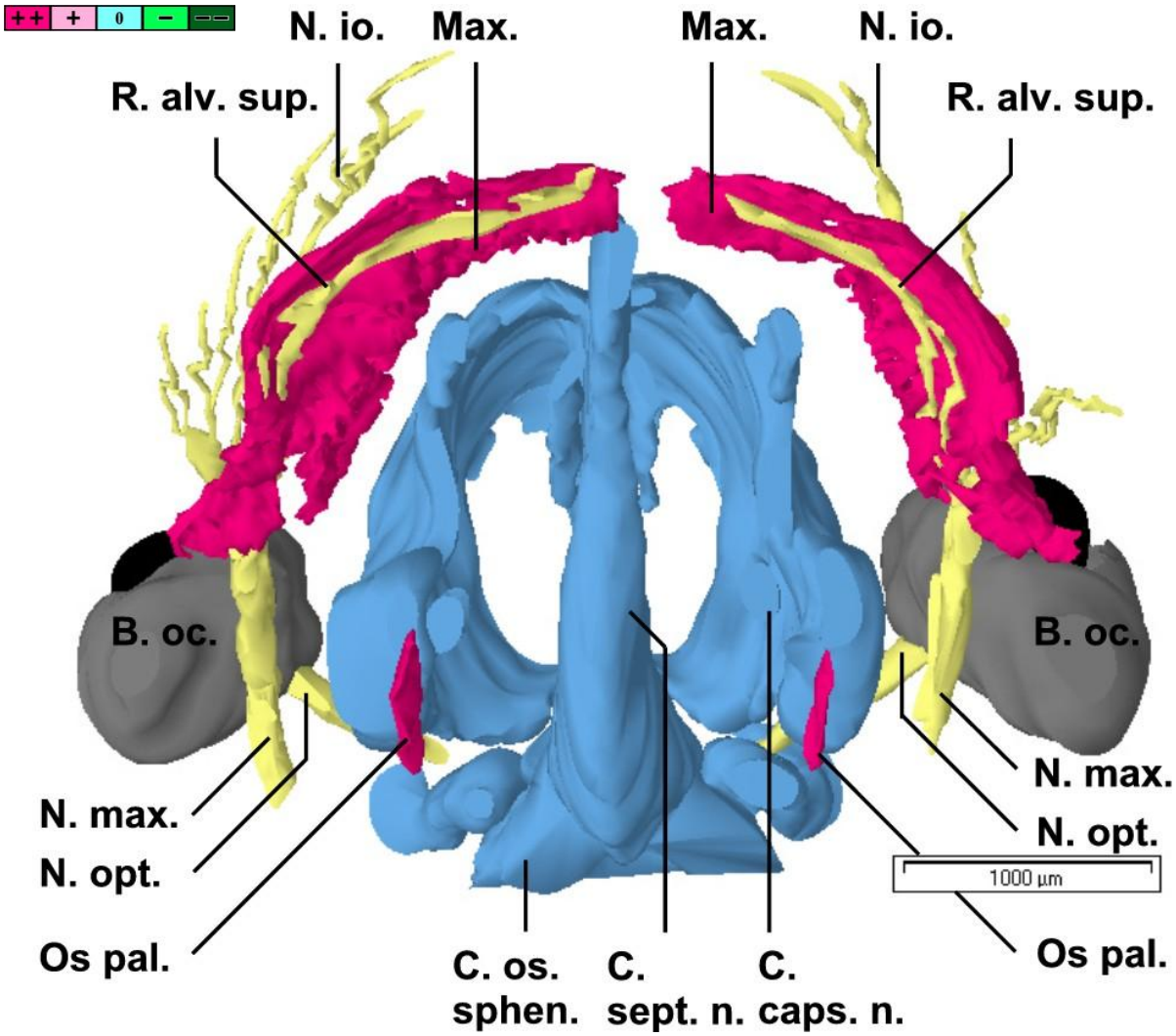

Abb. 12: Derselbe Embryo 25 mm SSL; Ansicht von kaudal.
Computergestützte 3D-Rekonstruktion der Schnittserie JOS 080289;
Übersichtsrekonstruktion wie in Abb. 11, Zahnleistenepithel weggelassen.
In diesem Entwicklungsstadium ist die Knochenoberfläche vorwiegend durch starken Anbau (rot) charakterisiert, mit kleinen Bezirken schwachen Anbaus entlang des Verlaufs der Rami alveolares superiores (R. alv. sup.).

4.6 Schnittserienrekonstruktion der SSL 54 mm (THE 230494), 9. Woche

4.6.1 Gestaltentwicklung des oberen Viszerokraniums

Da dieser Fetus unter höherer Vergrößerung rekonstruiert wurde, fehlt die kranialste Spitze der Lamina perpendicularis des Os palatinum. Das rechte Auge ist in diesem Präparat gestaucht.

Insgesamt haben alle raumbeanspruchenden Strukturen wie die Nasenkapsel, die Augäpfel und die Zahnanlagen, sowie die skelettalen Einheiten an Größe zugenommen (Abb. 4).

Am Corpus der Maxilla kann die Facies anterior und die Facies nasalis unterschieden werden. Das Os palatinum besteht bereits aus zwei nahezu rechtwinkligen Platten.

In der Frontalansicht haben die beiden Hälften der Maxilla jeweils die Form eines Dreiecks.

In der Region der späteren Sutura intermaxillaris besteht weiterhin kein knöcherner Verbund. Der nach medial weisende anteriore Abschnitt der Maxilla misst in der Vertikalen 600 µm und ist somit deutlich höher als im Stadium zuvor. Die Länge der inneren Begrenzung der knöchernen Nasenöffnung nimmt auf 2900 µm zu.

Auffällig zeigt sich der Proc. frontalis, der wie ein Segel in die Höhe ragt. Vom kranialsten Punkt des Stirnfortsatzes bis zur Basis weist die Maxilla eine kranial-kaudale Ausdehnung von 2600 µm auf, der Abstand der Processum zueinander beträgt 2400 µm. Im Vergleich zum Embryo der SSL 25 mm hat die vertikale Dimension der Maxilla etwa um das dreifache zugenommen, während sich der Abstand der Fortsätze in der Horizontalen nur wenig vergrößert hat. Nach dorsolateral hat der Proc. frontalis einen steilen kaudalwärts gerichteten Verlauf mit anschließendem Übergang zum Proc. zygomaticus. Die eigentliche Suborbitalregion mit einem von frontal sichtbaren Orbitarand ist noch nicht ausdifferenziert.

Seitlich des Nervus infraorbitalis formiert sich im breiten Abstand eine Knochenlamelle, und es entsteht eine U-förmige Rinne, aus welcher später der Canalis infraorbitalis hervorgeht.

Der nach lateral abgehende Processus zygomaticus zeigt sich in Form eines länglichen, schmalen Ausläufers unterhalb des Augapfels. Die vertikale Dimension hat mit 350 µm einen deutlichen Zuwachs erfahren. Die Ausdehnung in der Horizontalen hat sich mit 1100 µm im Vergleich zum Stadium zuvor in etwa verdreifacht.

Jede Hälfte der Maxilla misst in der Breite jeweils 4100 µm.

Mit fortschreitender Entwicklung wachsen auch die Zahnanlagen, die in diesem Stadium bis auf die zweiten Milchmolaren gut erkennbar sind. Die Zahnleiste hat die Form einer Parabel (Abb. 23). Um die Zahnanlagen herum entstehen erste mundhöhlenwärts gerichtete

Knochenlamellen, so dass der Eindruck entsteht, dass die Zahnanlagen in flachen Mulden liegen (Abb. 13 und Abb. 26). Der maximale Höhenabstand zwischen den Zahnanlagen und ihrer kranialen knöchernen Begrenzung misst zwischen 410 µm am ersten Milchmolaren und 350 µm am zweiten Milchfrontzahn.

Der minimale Abstand zum Knochengewebe in der Horizontalen beträgt nach oral 200 µm (Zahnanlagen 51 und 52) und nimmt bis auf 270 µm (Zahnanlage 54) zu. Nach bukkal ist nur eine vage Bestimmung der Werte möglich, da die Zahnanlagen nur teilweise vom Knochen umgeben sind. Insgesamt ergibt sich ein alternierender Wechsel der Werte mit 170 µm, 130 µm, 200 µm und 130 µm, gemessen von frontal nach dorsal (Zahnanlagen 51 bis 54).

Bei der Betrachtung der Maxilla von frontal und lateral besteht der basale alveoläre Teil aus drei vestibulären Verlängerungen. Die schmalste formiert sich mesial der ersten Milchfrontzähne (Abb. 13), die zweitgrößte mesial der Milcheckzähne, der größte Ausläufer bildet eine kompakte bukkale Wand distal der Milcheckzähne und endet auf Höhe der ersten Milchmolaren (Abb. 26). Dass die Zahnleiste am distalen Ende keinerlei knöcherne Begrenzung hat, bleibt bei dieser Darstellung vom Processus zygomaticus verdeckt.

Der aufsteigende Proc. frontalis behält – ausgehend von seiner nach posterior leicht ausgedehnten Basis – in seinem Verlauf nach kranial eine relativ konstante Breite. Die maximale anterior-posteriore Ausdehnung misst 1080 µm, der mit Mesenchym gefüllte Raum zwischen dem Stirnfortsatz und dem Augapfel beträgt 870 µm und entspricht damit in etwa dem Wert, der beim Embryo der SSL 25 mm gemessen wurde (Abb. 26).

In der Ansicht von kranial sind die Processus palatini deutlich erkennbar. Sie erstrecken sich bilateral von anterior nach posterior als zwei horizontale, aufeinander zuwachsende Platten, zwischen denen noch ein breiter knochenfreier Raum besteht (Abb. 18). Die posteriore Begrenzung hat einen disharmonischen Verlauf, mehrere fingerartige Knochenspangen verlängern den maxillären Gaumenanteil in der sagittalen Richtung.

In der Ansicht von kaudal beschreibt die Zahnleiste einen anterior unterbrochenen Bogen. Nach posterior überragt sie das knöcherne Skelett der Maxilla (Abb. 23). Ihre Längenausdehnung beträgt 8400 µm. Die Begrenzung der Zahnleiste nach oral ist inhomogen, bestehend aus mehreren Verknöcherungszentren, die posterior massiver erscheinen als im vorderen palatinalen Drittel der Maxilla, wo sich in diesem Stadium jeweils drei Verknöcherungszentren befinden, die nach kranial sehr schnell mit größeren Knocheninseln zu jeweils einer Einheit oral der Zahnleiste verschmelzen (Abb. 23). Deshalb weist der Randsaum der Sutura palatina mediana in diesem Bereich abwechselnd Knochenvorsprünge und -einstülpungen auf. Nach posterior zeigt sich ein weniger unruhiges Relief.

Zwischen den Gaumenfortsätzen und dem vorderen Drittel der Maxilla verläuft eine breite transversale Spalte, die Fissura palatina transversa, die sich im kaudalen Bereich nach bukkal fortsetzt und jeweils mesial des Milcheckzahnes offen endet. Nach kraniobukkal geht die Kontinuität der Spalte durch die Fusion der primären Verknöcherungen oberhalb der Zahnanlagen verloren. An der posterioren Begrenzung der Fissur wächst der Gaumenfortsatz stärker nach oral und zwar in gleichem Ausmaß wie der primitive Alveolarfortsatz, wodurch der Gaumen nach oral eine konkave Form erhält.

Der Abstand der beiden Hälften der Maxilla zueinander misst anterior im Schnitt 250 µm, auf Höhe der Zahnanlagen 54 und 64 etwa 860 µm.

Die Ossa palatini haben in der Ansicht von frontal die Form zweier zueinander geöffneter rechter Winkel. Die Länge der inneren Begrenzung misst jeweils 2200 µm.

Die vertikale Lamina perpendicularis spaltet sich im oberen Drittel in zwei Fortsätze auf, den hinteren Proc. sphenoidalis, der stärker nach medial ragt, und den Proc. orbitalis. Zwischen den Fortsätzen entsteht ein Einschnitt, die Incisura sphenopalatina für die Nervi nasales superiores posteriores (Abb. 14).

Die Höhe der vertikalen Platte beträgt 1300 µm, der Abstand der Platten in der Horizontalen hat sich im Vergleich zum Stadium zuvor um zwei Drittel auf 2500 µm vergrößert.

Die Lamina horizontalis zeigt in der Frontalansicht einen geraden Verlauf von lateral nach medial. Ihre transversale Breite misst 600 µm.

Von lateral betrachtet wird eine leichte Neigung der Lamina horizontalis nach ventrokranial ersichtlich, mit gleichzeitiger Neigung des Proc. palatinus maxillae nach dorsokaudal (Abb. 29), was eine Überlappung der knöchernen Strukturen ermöglicht.

Aus der Sicht von kranial liegt der ventrale Teil der Lamina horizontalis über dem Proc. palatinus der Maxilla (Abb. 18, Abb. 19). Der Abstand zwischen den knöchernen Strukturen beträgt in der Vertikalen im Schnitt 220 µm.

Die Lamina horizontalis ragt mit der dorsalen Hälfte am weitesten nach medial, der knochenfreie Raum beträgt in diesem Bereich etwa 500 µm und vergrößert sich nach ventral bis auf 1400 µm.

Von dorsal betrachtet zeigt die Lamina perpendicularis eine spiralartige Verwindung (Abb. 15), der Proc. pyramidalis ist nur andeutungsweise erkennbar, bestehend aus zwei nach kaudal divergierend verlaufenden Knochenlamellen.

Der Vomer ist in diesem Stadium als eine schmetterlingsartige, unpaare Struktur oberhalb des Gaumenanteils erkennbar (Abb. 13). Er besteht anterior aus zwei separaten vertikalen Verknöcherungen, die im hinteren unteren Bereich miteinander verschmelzen (Abb. 23).

Seine Höhe beträgt 490 µm. Mit seinen vertikalen Flügeln umfasst es den basalen hinteren Teil des knorpeligen Septum und bildet somit eine Art Abstützung.

Der Abstand seiner Flügel in der Horizontalen beträgt ventral 250 µm, weiter dorsal 450 µm.

Als Bestandteil der Nasenscheidewand liegt der Vomer – von kranial gesehen – mittig zwischen den gaumenbildenden Knochenanteilen, in seiner Länge reicht er nach anterior bis an die transversale Gaumenspalte und nach posterior bis über die hintere Grenze der Lamina horizontalis des Os palatinum (Abb. 17).

Die gesamte Nasenkapsel ist in diesem Stadium nach lateral und inferior expandiert. Nach ventral ist sie im oberen interorbitalen Drittel geschlossen mit jeweils einer absteigenden paranasalen knorpeligen Wand, die sich im Verlauf nach kaudal leicht in Richtung Gesichtsmitte krümmt. Die maximale Breite der Nasenkapsel verdoppelt sich auf 4000 µm. Der minimale Abstand zwischen Maxilla und Knorpelskelett auf Höhe des Proc. frontalis reduziert sich auf 120 µm.

In der Ansicht von lateral zeigt der kapsuläre paranasale Knorpel nach kaudal eine Aufteilung in einen anterioren grazilen Fortsatz und in ein hinteres Massiv. Insgesamt hat der Cartilago nasalis in Bezug auf das Gesichtsprofil noch eine relativ flache strukturelle Ausformung (Abb. 26).

Von kranial zeigt die Nasenkapsel eine längsovale Form, allerdings ist sie bei diesem Fetus aufgrund der unvollständigen Rekonstruktion nach dorsal offen (Abb. 17). Die Concha nasalis superior und media sind deutlich zu erkennen. Die lateralen Wände haben eine wellenartige Kontur, mit Einziehungen in der Region zwischen den Augäpfeln und den Stirnfortsätzen der Maxilla.

Die Nasenscheidewand hat im basalen Bereich eine Breite von 380 µm. Zu beiden Seiten des Septums finden sich ventral zwei senkrechte paraseptale knorpelige Spangen, weiter dorsal längliche, mit dem Septum verwachsene Ausläufer, die auf der nasalen Seite der prämaxillären Verknöcherungen enden (Abb. 4, Abb. 13). Der hintere basale Abschnitt ist vom Vomer umfasst.

Aus der Sicht von lateral und kaudal überragt das Nasenseptum die anteriore Begrenzung der Maxilla nicht (Abb. 23, Abb. 26).

Der Durchmesser des linken Augapfels hat sich bis auf 2700 µm deutlich vergrößert (rechts nicht beurteilbar). Der interbulbäre Abstand, gemessen an den Innenbegrenzungen, hat sich bis auf 3500 µm vergrößert, wobei dieser Wert aufgrund der erwähnten Stauchung des rechten Auges mit Vorsicht zu betrachten ist. Die Strecke zwischen der lateralen äußeren

Begrenzung der Nasenkapsel und dem Bulbus oculi links misst etwa 300 µm und hat sich somit im Vergleich zum Stadium zuvor minimiert.

4.6.2 Knochenumbauvorgänge an Maxilla und Os palatinum

Bei diesem Fetus sind an den knöchernen Strukturen – bis auf die Kategorie des starken Abbaus – alle Umbauzonen zu finden, wobei der starke Anbau das Bild dominiert. Es lässt sich weitgehend eine symmetrische Verteilung der Zonen feststellen.

Die Facies anterior zeigt überwiegend einen appositionellen Charakter, wobei starker Anbau den Hauptanteil ausmacht. Im Zentrum sind kleinere schwach resorptive Zonen ausgebildet.

Der Bereich des späteren Foramen infraorbitale zeichnet sich durch eine Kombination aus starkem und schwachem Anbau aus, kleine resorptive Felder finden sich am vorderen Rand der seitlichen Knochenlamellen und am Boden der Rinne. Im anteromedialen Bereich sind vereinzelt Ruhezonen zu finden. Die Begrenzung der Apertura piriformis ist stark appositioneller Natur (Abb. 13).

Die faziale Fläche des Proc. frontalis zeigt im marginalen Bereich starken Anbau. Im Zentrum überwiegen Felder schwachen Anbaus, begleitet von einigen inaktiven Zonen. Diese Ruhezonen beginnen im mittleren vorderen Drittel des Stirnfortsatzes, setzen sich nach kaudal und lateral fort und enden auf Höhe des horizontalen Verlaufs des Nervus infraorbitalis (Abb. 26).

Der Processus zygomaticus ist rein appositioneller Natur mit überwiegend starkem Anbau. Der appositionelle Charakter setzt sich nach kranial bis zur Spitze der lateralen Knochenlamelle um den Nervus infraorbitalis fort.

Die laterale Sicht zeigt auf, dass die meisten externen Ruhezonen und Resorptionsaktivitäten in Korrelation zum Verlauf der Nervenäste des Nervus maxillaris auftreten (Abb. 26).

Von medial ist die Maxilla fast ausschließlich im starken Wachstum begriffen. Schwach appositionelle Felder dehnen sich im Zentrum der nasalen Fläche des Proc. frontalis aus. In der Tiefe der Fissura incisiva und am Übergang vom Proc. frontalis zur Facies nasalis maxillae variieren vertikale Ruhe- und Abbauzonen die sonst homogene Knochenoberfläche (Abb. 28).

Bei der Betrachtung von dorsal dominiert starker Knochenanbau, insbesondere am hinteren Abschnitt des Alveolarbogens, am Proc. palatinus und Proc. zygomaticus (Abb. 16).

In der Ansicht von kranial zeichnet sich der Proc. palatinus maxillae durch den einheitlich stark appositionellen Charakter aus. Im anterioren Drittel sind vereinzelt Areale schwachen Anbaus erkennbar. Außerdem erkennt man kleine resorptive Felder mit Ruhezonen, die

jeweils die Ränder einer Fenestration nach lateral zum Kanal der Rami alveolares superiores auskleiden (Abb. 18).

Kaudal unterliegt die Maxilla vorwiegend starkem Anbau. Schwache Apposition erkennt man in der Fortsetzung der transversalen Spalte (Abb. 24), ansonsten treten Resorptions- und Formationsprozesse auf den Innenflächen des späteren Alveolarbogens auf, mit stärksten Remodellierungsaktivitäten im Bereich der Milchschneidezähne und -eckzähne (Abb. 21).

Durch die oralwärts gerichtete starke Apposition des basalen Anteils der Maxilla entstehen Andeutungen einer Knochenrinne, die bukkal und oral der Zahnanlagen noch weitgehend fenestriert erscheint (Abb. 13, Abb. 26 und Abb. 28). Die ausgeprägtesten schwach resorptiven Felder finden sich mesial, bukkal und distobukkal der Milcheckzähne. Weitere Resorptionsgebiete konnten mesiobukkal von 51 und 61 sowie distal von 52 und 62 identifiziert werden. Das Gebiet um die Schneidezahnanlagen und die Eckzahnanlage 53 zeigt überdies bukkal und distal angeordnete Ruhezonen. Schwach appositionelle Felder weiten sich von bukkal nach kranial an den Zahnanlagen 52 bis 62 und lingual von 53 und 63 sowie von 54 und 64 aus (Abb. 23 und Abb. 24).

Am Os palatinum überwiegt in diesem Entwicklungsstadium die formative starke Apposition. Solitäre Zonen schwachen Anbaus konnten auf der nasalen Fläche der Lamina perpendicularis in der posterioren Hälfte unterhalb des Proc. sphenoidalis sowie am Übergang zur horizontalen Platte identifiziert werden (Abb. 14, Abb. 15, Abb. 29). Von dorsal betrachtet, fällt kaudal am linken Proc. pyramidalis eine schwach appositionelle Knochenoberfläche auf (Abb. 15). Überdies sind die lamellären Begrenzungen des pyramidalen Fortsatzes nach innen vom schwachen Anbau mit Ruhezonen und auf der linken Seite auch von schwach resorptiven Feldern durchsetzt. Auf der der Maxilla zugewandten Facies maxillaris ist je ein Feld mit schwachem Anbau, Ruhezone (nur linke Seite der Rekonstruktion) und schwachem Abbau kranial des Nervus palatinus major nebeneinander angeordnet (Abb. 26 und Abb. 27). Auf Höhe der Incisura sphenopalatina sind kleine inaktive Abschnitte lokalisiert.

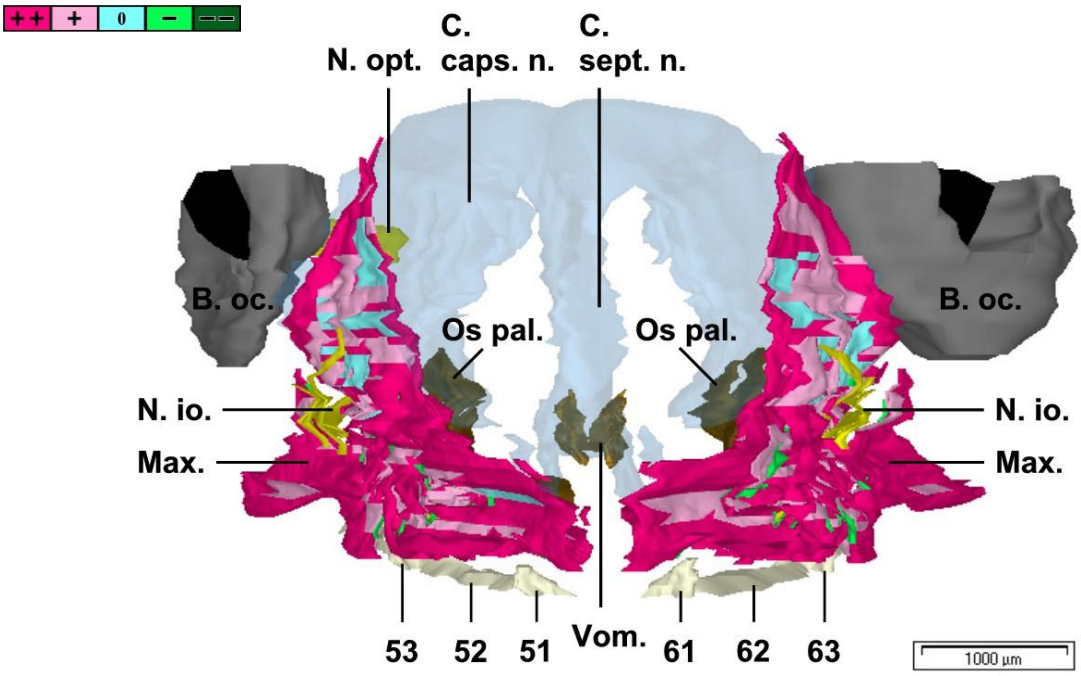

Abb. 13: Fetus 54 mm SSL; Ansicht von frontal.
Computergestützte 3D-Rekonstruktion der Schnittserie THE 230494;
Übersichtsrekonstruktion wie in Abb. 4;
Veranschaulichung der Knochenumbauvorgänge an Maxilla (Max.) entsprechend der Farblegende, in Beziehung zur räumlichen Ausdehnung der benachbarten Strukturen:
Os palatinum (Os pal.), Vomer (Vom.), Primordia dentium (51, 52, 53 sowie 61, 62, 63), Cartilago capsulae nasi (C. caps. n.), Cartilago septi nasi (C. sept. n.), Bulbi oculorum (B. oc.) und Nervi infraorbitales (N. io.).
Alle knorpeligen Anteile transparent dargestellt.

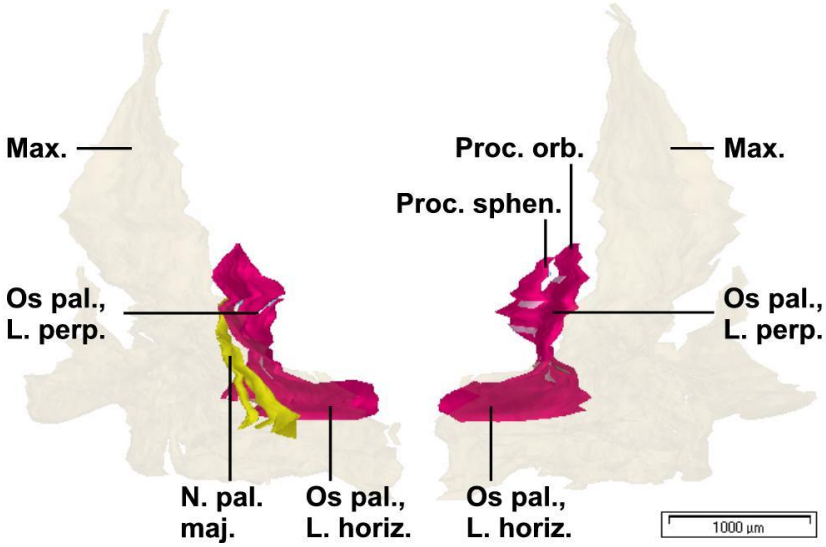

Abb. 14: Derselbe Fetus 54 mm SSL; Ansicht von frontal.
Teilrekonstruktion des in Abb. 13 dargestellten Viszerokraniums, obere Gesichtshälfte;
Veranschaulichung der Knochenumbauvorgänge am Os palatinum (Os pal.) und der Lagebeziehung zur Maxilla (Max.), mit Kennzeichnung der Lamina horizontalis (Os pal., L. horiz.) und der Lamina perpendicularis (Os pal., L. perp.) des Gaumenbeins mit dem Processus orbitalis (Proc. orb.) und dem Processus sphenoidalis (Proc. sphen.). Zusätzlich ist der Verlauf des rechten Nervus palatinus major (N. p. maj.) hervorgehoben.
Zur vollständigen Ansicht ist die im Bild weiter anterior liegende Maxilla transparent dargestellt.
Aufgrund begrenzter Möglichkeiten bei Erstellung der Übersichtzeichnungen am Mikroskop konnte die kranialste Spitze der Lamina perpendicularis des Os palatinum nicht mehr erfasst werden.
Alle anderen Gewebsarten weggelassen.

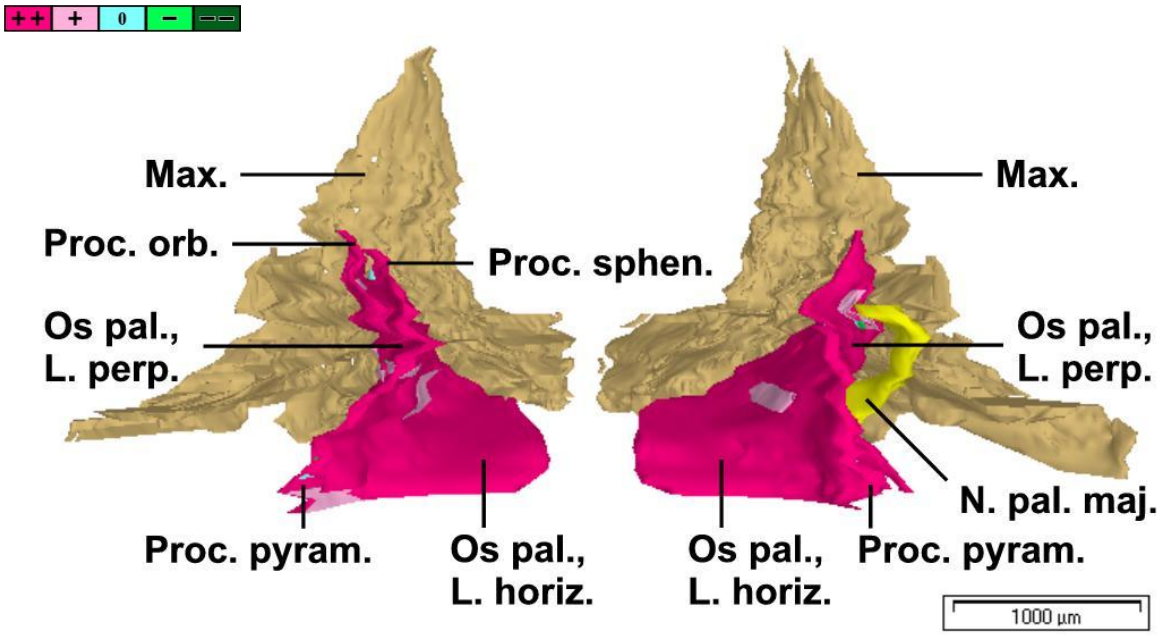

Abb. 15: Derselbe Fetus 54 mm SSL; Ansicht von dorsal.
Teilrekonstruktion wie in Abb. 14;
Veranschaulichung der Knochenumbauvorgänge am Os palatinum (Os pal.) mit Lagebeziehung zur Maxilla (Max.).
Alle anderen Gewebsarten weggelassen.
Bezeichnungen wie in Abb. 14. Zusätzlich ist der Processus pyramidalis (Proc. pyram.) der Lamina perpendicularis (Os pal., L. perp.) gekennzeichnet.

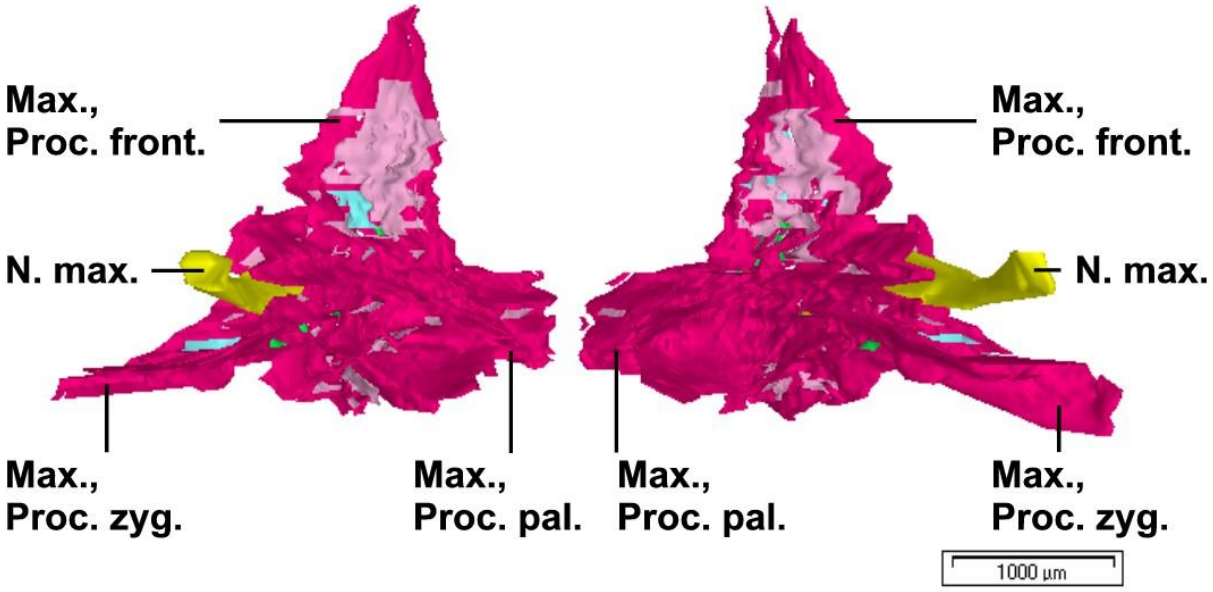

Abb. 16: Derselbe Fetus 54 mm SSL; Ansicht von dorsal.
Teilrekonstruktion des in Abb. 13 dargestellten Viszerokraniums, obere Gesichtshälfte;
Veranschaulichung der Knochenumbauvorgänge an Maxilla (Max.).
Zusätzlich sind die Fortsätze der Maxilla gekennzeichnet:
Processus frontalis (Max., Proc. front.), Processus palatinus (Max., Proc. pal.) und Processus zygomaticus (Max., Proc. zyg.). Der eigentliche Processus alveolaris ist noch nicht ausgebildet.
Bis auf die Nervi maxillares (N. max.) wurden alle anderen Gewebsarten weggelassen.

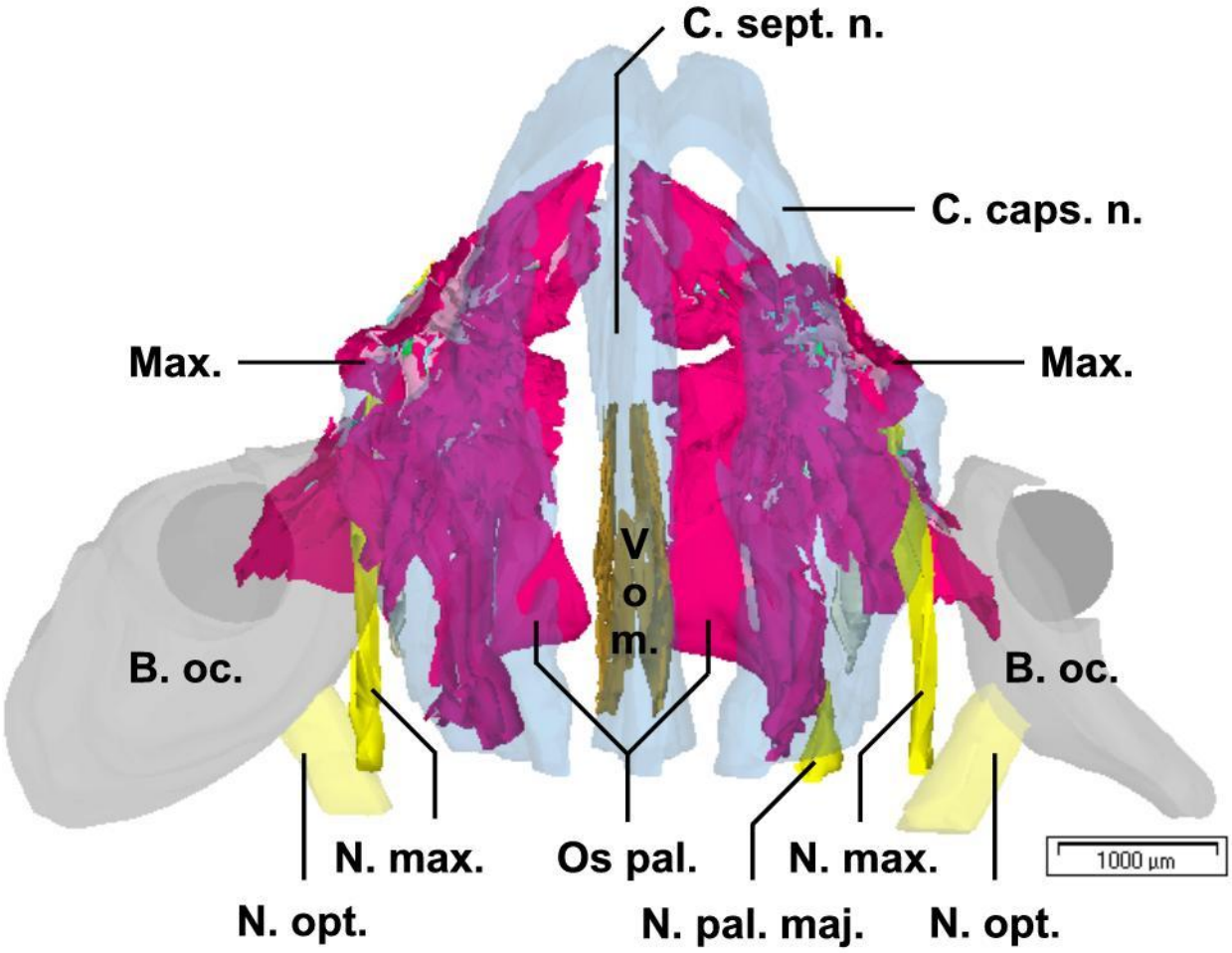

Abb. 17: Fetus 54 mm SSL; Ansicht von kranial.
Computergestützte 3D-Rekonstruktion der Schnittserie THE 230494;
Übersichtsrekonstruktion des Viszerokraniums, obere Gesichtshälfte;
Veranschaulichung der Knochenumbauvorgänge an Maxilla (Max.) und Os palatinum (Os pal.), in Beziehung zur räumlichen Ausdehnung der benachbarten Strukturen:
Vomer (Vom.), Cartilago capsulae nasi (C. caps. n.), Cartilago septi nasi (C. sept. n.), Bulbi oculorum (B. oc.), Nervi optici (N. opt.), Nervi maxillares (N. max.) und rechter Nervus palatinus major (N. p. maj.).
Alle knorpeligen Anteile sowie die Bulbi oculorum transparent dargestellt.
Die Nasenkapsel und das Septum sind nach dorsal am Übergang zur knorpeligen Anlage der späteren Ala minor des Os sphenoidale abgeschnitten.

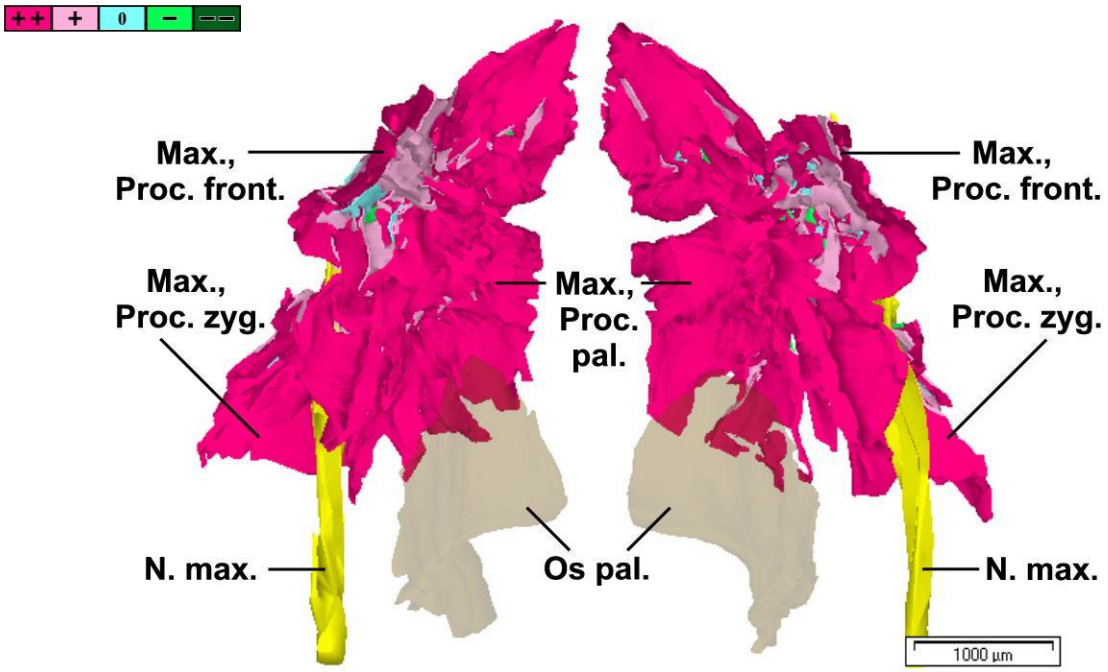

Abb. 18: Derselbe Fetus 54 mm SSL; Ansicht von kranial.
Teilrekonstruktion des in Abb. 17 dargestellten Viszerokraniums, obere Gesichtshälfte; Veranschaulichung der Knochenumbauvorgänge an Maxilla (Max.) mit Lagebeziehung zum Os palatinum (Os pal.)
Zum besseren Verständnis sind die Fortsätze der Maxilla, Processus frontalis (Max., Proc. front.), Processus zygomaticus (Max., Proc. zyg.) und Processus palatinus (Max., Proc. pal.), gekennzeichnet. Zur vollständigen Ansicht und optischen Trennung ist das weiter kranial liegende Os palatinum transparent dargestellt.
Bis auf die Nervi maxillares (N. max.) wurden alle anderen Gewebsarten weggelassen.

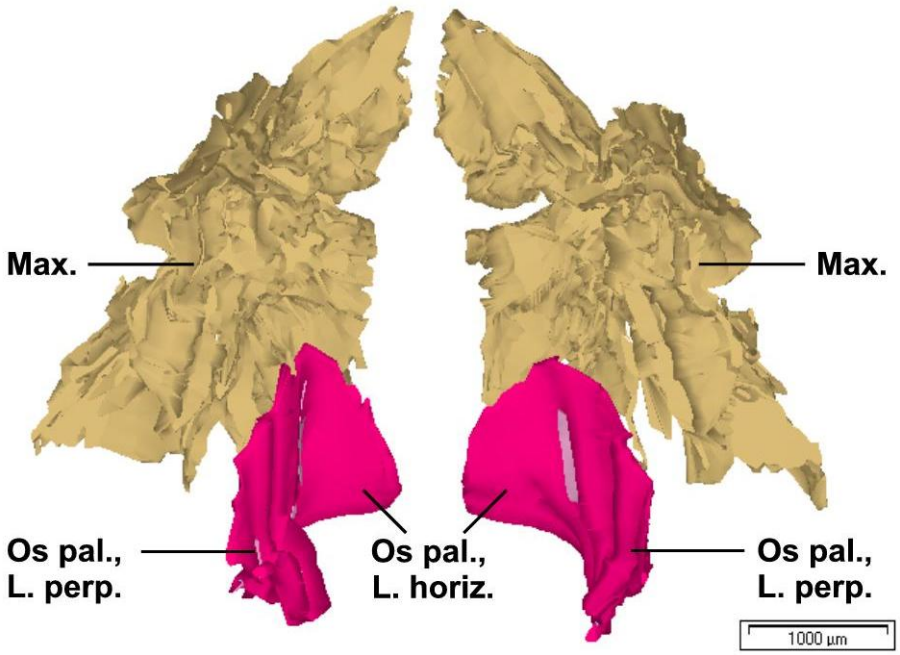

Abb. 19: Derselbe Fetus 54 mm SSL; Ansicht von kranial.
Dieselbe Teilrekonstruktion wie in Abb. 18, ohne das Nervengewebe.
Veranschaulichung der Knochenumbauvorgänge am Os palatinum (Os pal.) und der Lagebeziehung zur Maxilla (Max.). Zusätzlich sind die horizontale Platte (Os pal., L. horiz.) und die senkrechte Platte (Os pal., L. perp.) des Gaumenbeins gekennzeichnet.

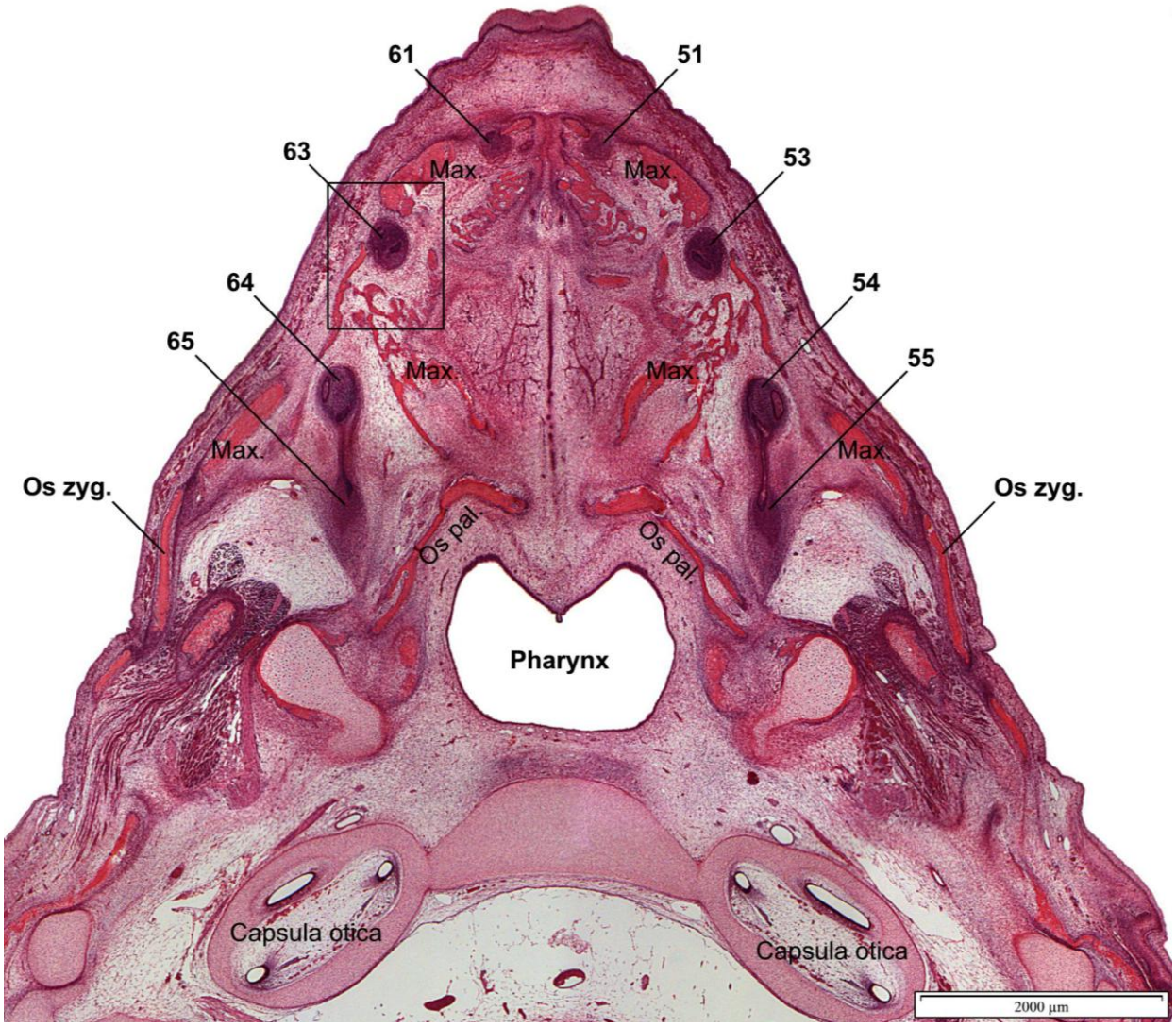

Abb. 20: Fetus 54 mm SSL; Übersichtsansicht von kranial, oberer Bildrand anterior.
Schnittserie THE 230494; Schnittrichtung horizontal; Färbung mit Hämatoxylin-Eosin.
Histologische Darstellung der Lagebeziehungen zwischen Maxilla (Max.), Os zygomaticum (Os zyg.), Os palatinum (Os pal.), Primordia dentium (51, 53, 54, 55 sowie 61, 63, 64, 65) und Pharynx (Ph.).
Die Zahnanlagen 52 und 62 sind in dieser Schnitthöhe nicht sichtbar.

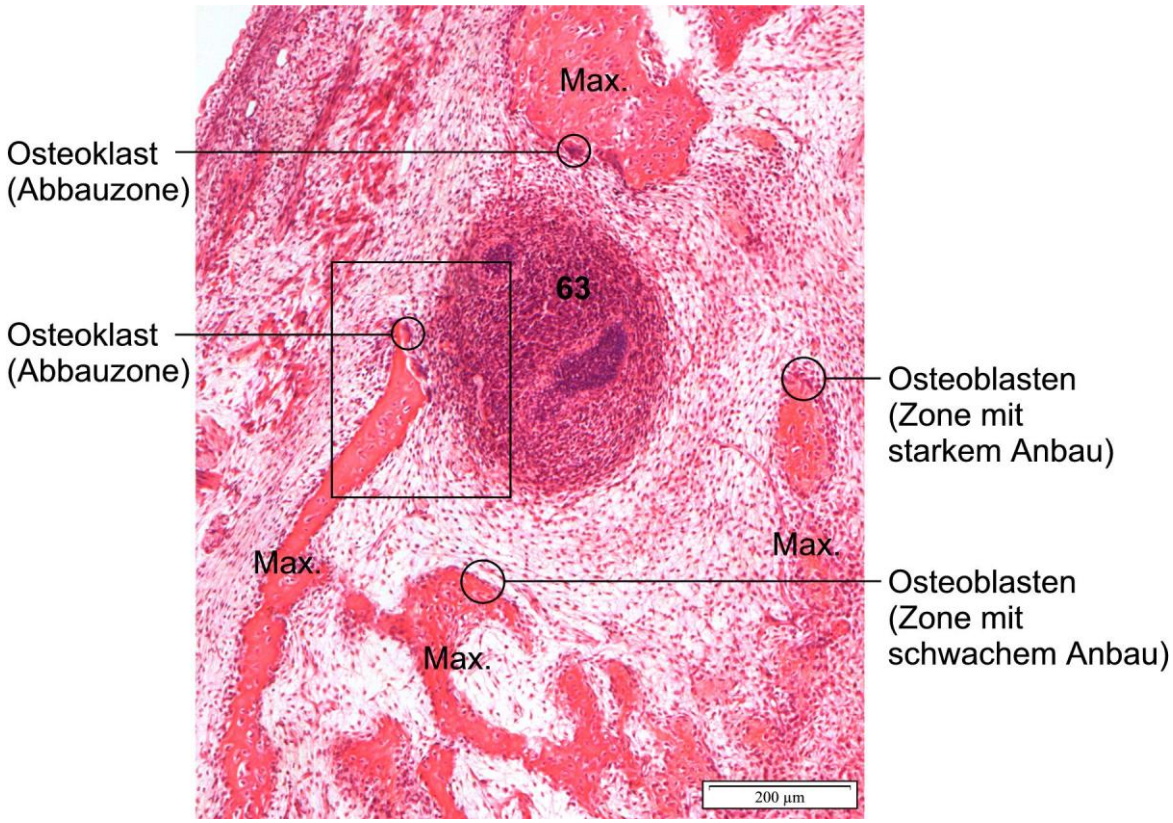

Abb. 21: Derselbe Fetus 54 mm SSL; vergrößerter Ausschnitt aus Abb. 20, oberer Bildrand anterior. Histologische Darstellung der Zahnanlage 63 und der Umbauvorgänge entlang der Konturen des benachbarten alveolären Knochens der Maxilla. Die histomorphologische Zelldifferenzierung ist an typischen Stellen bezeichnet.

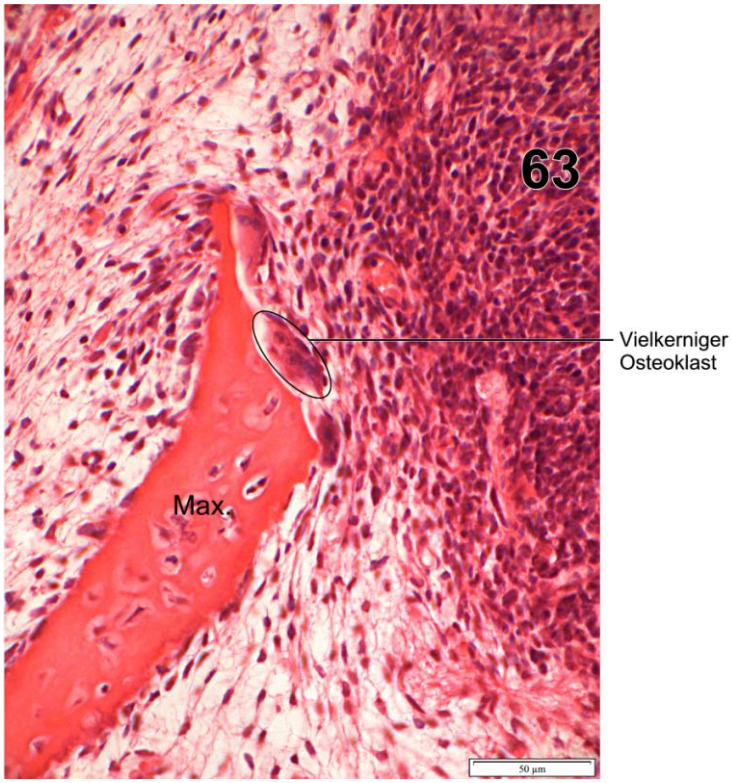

Abb. 22: Derselbe Fetus 54 mm SSL; vergrößerter Ausschnitt aus Abb. 21, oberer Bildrand anterior. Darstellung der engen Korrelation zwischen Zahnanlagengewebe und angrenzender Resorptionszone mit vielkernigen Osteoklasten entlang des alveolären Knochens der Maxilla.

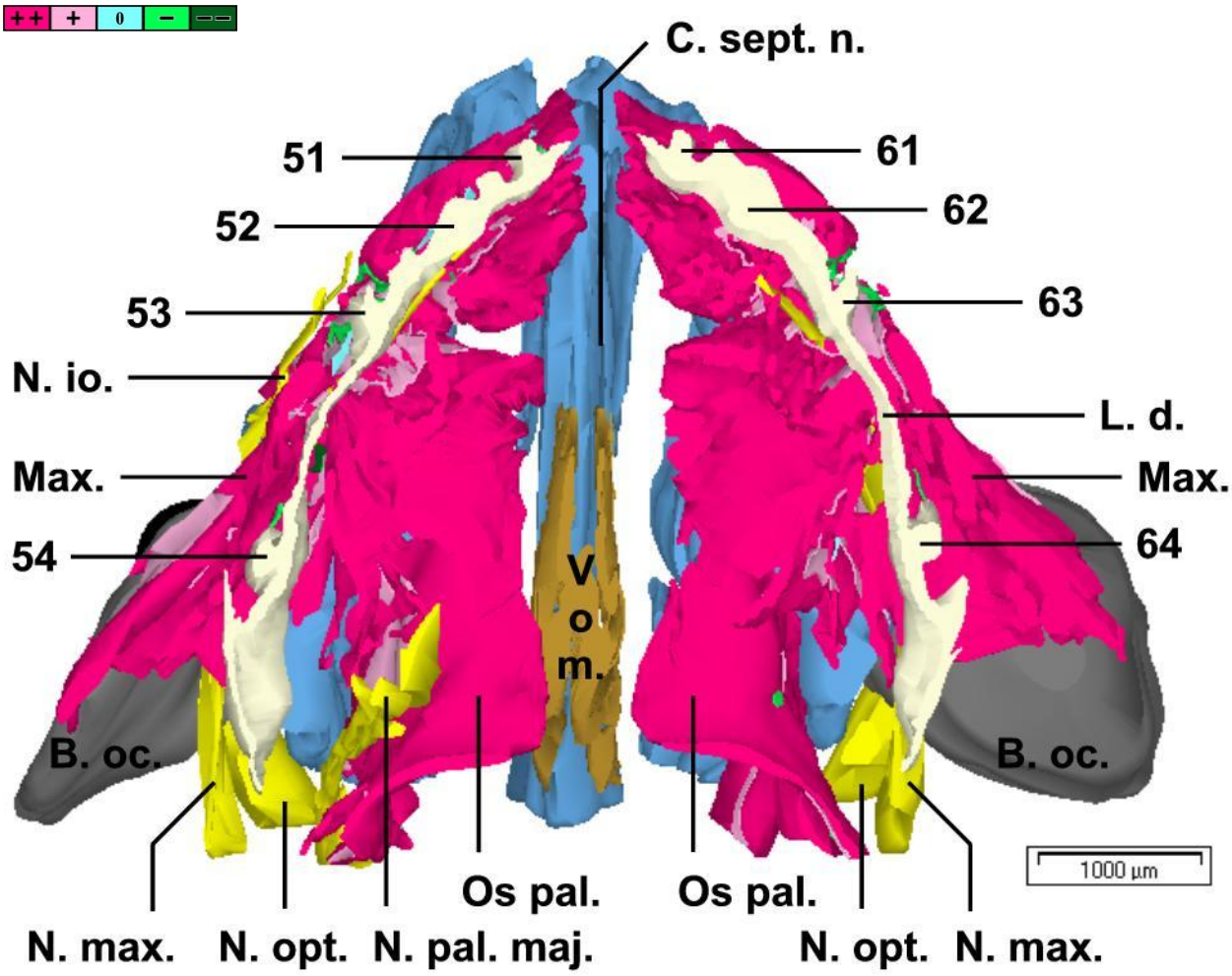

Abb. 23: Fetus 54 mm SSL; Ansicht von kaudal.
Computergestützte 3D-Rekonstruktion der Schnittserie THE 230494;
Übersichtsrekonstruktion des Viszerokraniums, obere Gesichtshälfte;
Veranschaulichung der Knochenumbauvorgänge an Maxilla (Max.) und Os palatinum (Os pal.), in Beziehung zur räumlichen Ausdehnung der benachbarten Strukturen:
Vomer (Vom.), Zahnleistenepithel (L. d.), Primordia dentium (51, 52, 53, 54 sowie 61, 62, 63, 64), Cartilago capsulae nasi (C. caps. n.), Cartilago septi nasi (C. sept. n.), Bulbi oculorum (B. oc.), Nervus infraorbitalis (N. io.), Nervi maxillares (N. max.), Nervi optici (N. opt.) und rechter Nervus palatinus major (N. p. maj.).
Der Nervus infraorbitalis ist bei dieser Darstellung nur auf der rechten Seite sichtbar.

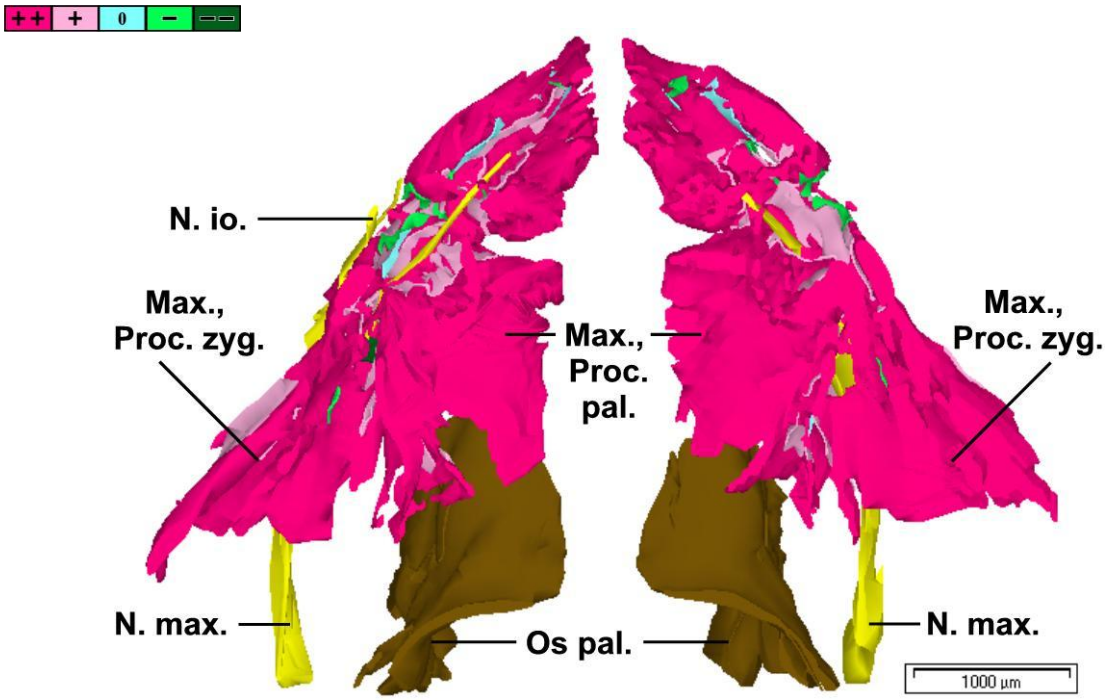

Abb. 24: Derselbe Fetus 54 mm SSL; Ansicht von kaudal.
Teilrekonstruktion des in Abb. 23 dargestellten Viszerokraniums, obere Gesichtshälfte;
Veranschaulichung der Knochenumbauvorgänge an Maxilla und der Lagebeziehung zum Os palatinum (Os pal.), mit Kennzeichnung der maxillären Fortsätze Processus zygomaticus (Max., Proc. zyg.) und Processus palatinus (Max., Proc. pal.).
Bis auf den Nervus maxillaris (N. max.) mit dem nur rechts sichtbaren Nervus infraorbitalis (N. io.) wurden alle anderen Gewebsarten weggelassen.

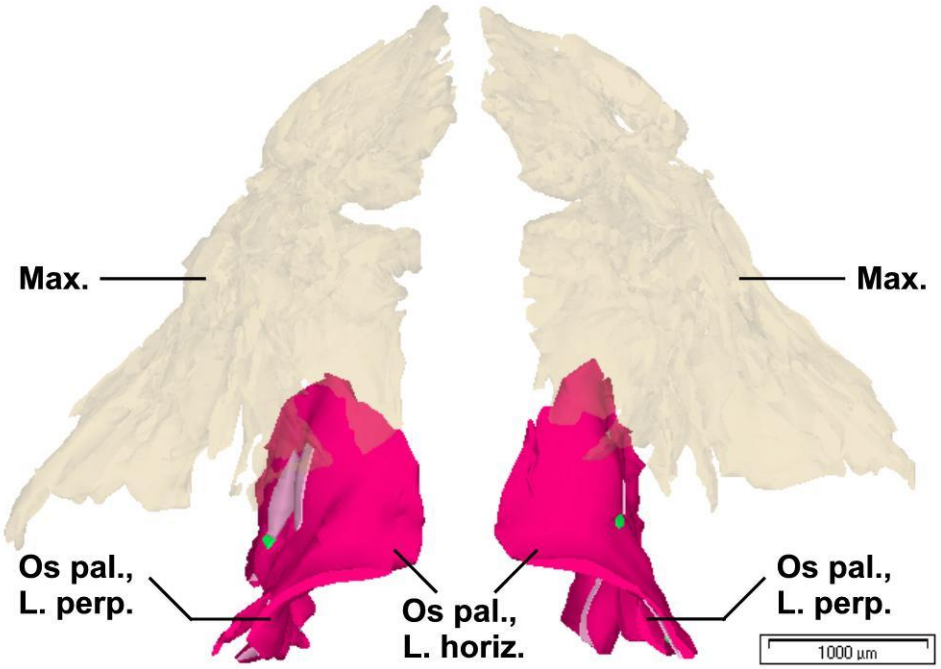

Abb. 25: Derselbe Fetus 54 mm SSL; Ansicht von kaudal.
Dieselbe Teilrekonstruktion wie in Abb. 24, ohne Nervengewebe;
Veranschaulichung der Knochenumbauvorgänge am Os palatinum (Os pal.) und der Lagebeziehung zur Maxilla (Max.). Zusätzlich sind die horizontale Platte (Os pal., L. horiz.) und die senkrechte Platte (Os pal., L. perp.) des Gaumenbeins gekennzeichnet. Maxilla transparent dargestellt.

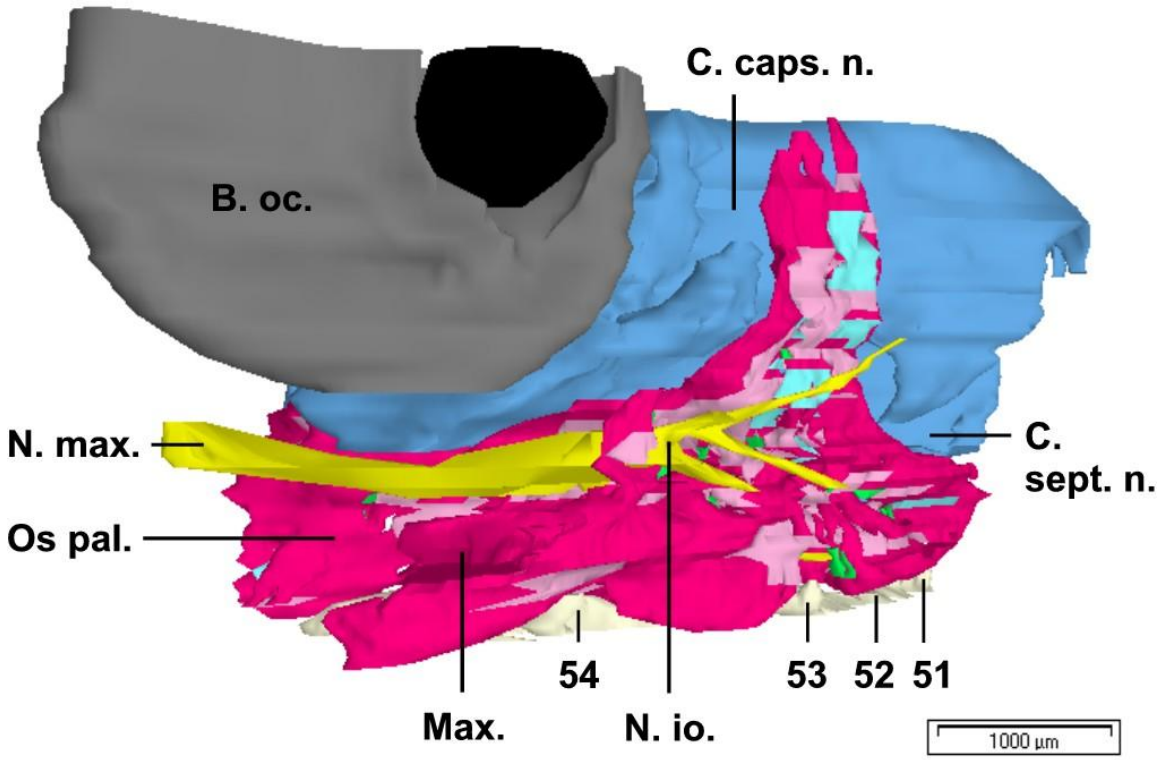

Abb. 26: Fetus 54 mm SSL; Ansicht von lateral.
Computergestützte 3D-Rekonstruktion der Schnittserie THE 230494;
Übersichtsrekonstruktion des Viszerokraniums, obere Gesichtshälfte;
Veranschaulichung der Knochenumbauvorgänge an Maxilla (Max.), in Beziehung zur räumlichen Ausdehnung der benachbarten Strukturen:
Os palatinum (Os pal.), Primordia dentium (51, 52, 53, 54), Cartilago capsulae nasi (C. caps. n.), Cartilago septi nasi (C. sept. n.), Bulbus oculi (B. oc.), Nervus maxillaris (N. max.) und Nervus infraorbitalis (N. io.).

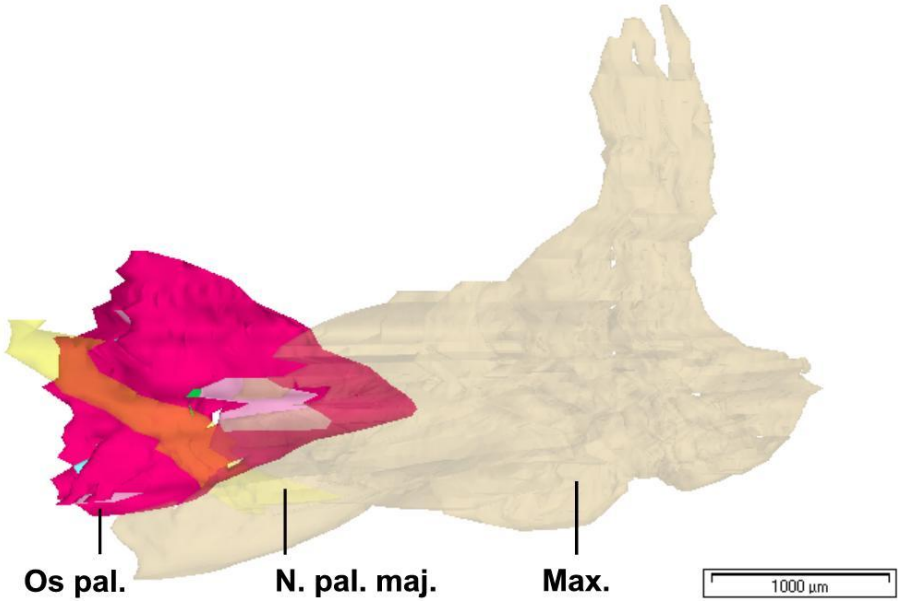

Abb. 27: Derselbe Fetus 54 mm SSL; Ansicht von lateral.
Teilrekonstruktion des in Abb. 26 dargestellten Viszerokraniums, obere Gesichtshälfte;
Veranschaulichung der Knochenumbauvorgänge am Os palatinum (Os pal.) mit Lagebeziehung zur Maxilla (Max.) und zum Nervus palatinus major (N. p. maj.).
Zur vollständigen Ansicht und optischen Trennung ist die Maxilla transparent dargestellt.
Alle anderen Gewebsarten weggelassen.

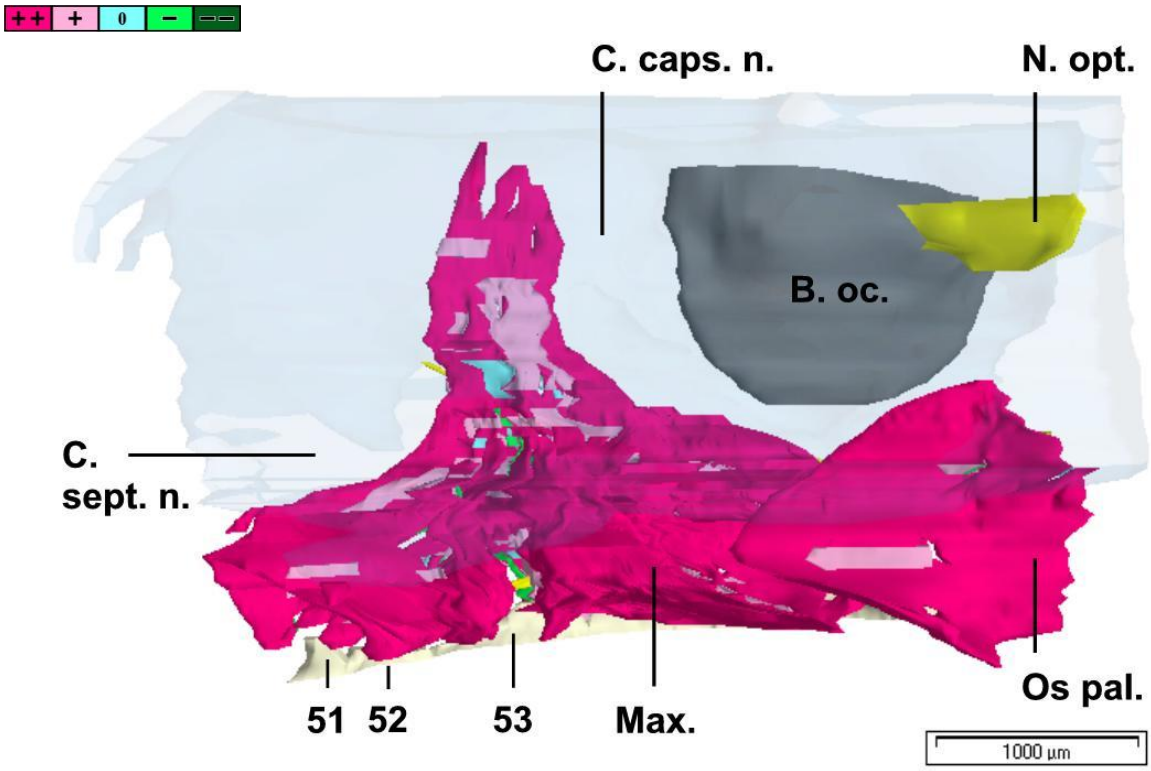

Abb. 28: Derselbe Fetus 54 mm SSL; Ansicht von medial.
Übersichtsrekonstruktion des Viszerokraniums, obere Gesichtshälfte;
Veranschaulichung der Knochenumbauvorgänge an Maxilla (Max.) und Os palatinum (Os pal.).
Zur vollständigen Ansicht sind die knorpeligen Anteile Capsula nasi (C. caps. n.) und Septum nasi (C. sept. n.) transparent dargestellt. Außerdem ist der Nervus opticus (N. opt.) sichtbar.
Bezeichnungen wie in Abb. 26.

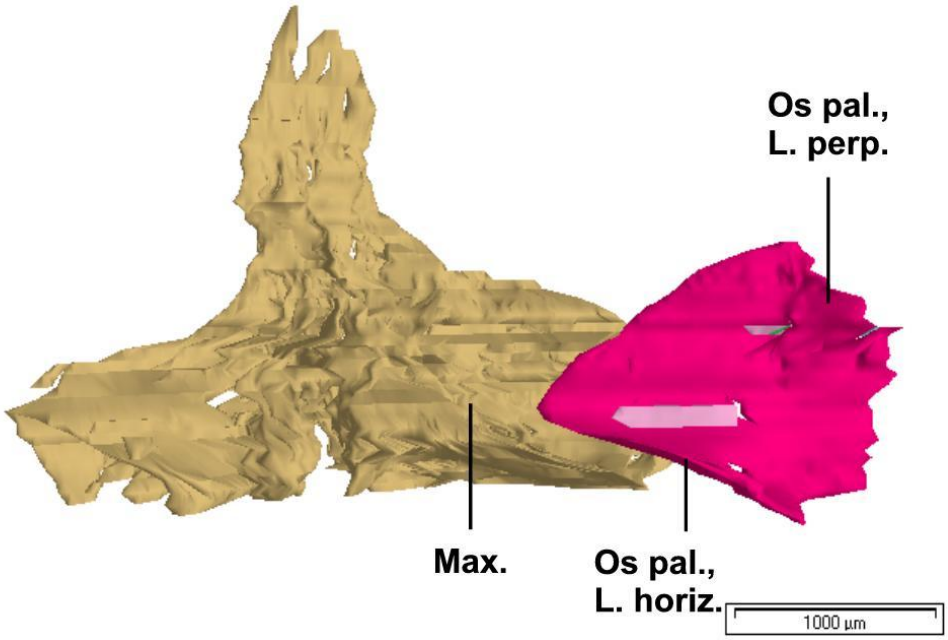

Abb. 29: Derselbe Fetus 54 mm SSL; Ansicht von medial.
Teilrekonstruktion des in Abb. 28 dargestellten Viszerokraniums, obere Gesichtshälfte;
Veranschaulichung der Knochenumbauvorgänge am Os palatinum (Os pal.) mit Lagebeziehung zur Maxilla (Max.).
Alle anderen Gewebsarten weggelassen.
Bezeichnungen wie in Abb. 25.

4.7 Schnittserienrekonstruktion der SSL 87 mm (DES 200597), 12. Woche

4.7.1 Gestaltentwicklung des oberen Viszerokraniums

In diesem Stadium der Gestaltentwicklung ist die desmale Ossifikation der skelettalen Einheiten weiter fortgeschritten. Am Corpus der Maxilla kann neben der Facies anterior und der Facies nasalis auch die Facies orbitalis unterschieden werden. Die übrigen, benachbarten Strukturen haben ebenfalls an Größe zugenommen. Die dargestellte Gesichtsregion ist im Vergleich zum Fetus der SSL 54 mm in allen drei Raumrichtungen expandiert. (Abb. 5).

In der Frontalansicht wird deutlich, dass sich die Maxilla immer mehr ihrer typischen postnatalen Form annähert. Allerdings sind in der Gesichtsmitte die beiden Maxilla-Hälften immer noch geteilt. Der frontomediale Abschnitt unterhalb der Incisura nasalis misst in der Vertikalen 880 µm. Die mehr als doppelt so lange knöcherne Kurvatur zwischen der Spitze der Spina nasalis anterior und dem kranialsten Punkt des Proc. frontalis beträgt im Schnitt 7000 µm.

Der Processus frontalis steigt in leicht schrägem Verlauf nach kranial, der Außenform der Nasenkapsel folgend. Auf Höhe der Stirnfortsätze beträgt die kranial-kaudale Ausdehnung der Maxilla zwischen 4450 µm und 4550 µm. Die Processus frontali trennt eine Strecke von 2300 µm. Im Vergleich zum vorherigen Fetus der SSL 54 mm nimmt die vertikale Dimension um das 1,7-fache zu, während sich der Abstand der Fortsätze in der Horizontalen leicht verringert. Der Verlauf des Proc. frontalis nach dorsolateral verliert seinen steilen Charakter, und es lässt sich der sanft abfallende Bogen des Margo infraorbitalis erahnen (vergleiche Abb. 5 mit Abb. 4). Die ursprünglich breite Rinne um den Nervus infraorbitalis wird tiefer und schmaler, bleibt jedoch nach kranial offen. Das Nervengewebe scheint stärker vom Knochen eingeschlossen zu sein.

Die nach lateral weisenden Processus zygomatici haben an Knochenmasse gewonnen. Die vertikale Dimension nimmt auf 720 µm auf der rechten Seite bzw. 940 µm auf der linken Seite zu. Die Ausdehnung in der Horizontalen ist um den Faktor 2,5 auf etwa 2750 µm gestiegen.

Jede Hälfte der Maxilla misst in der Breite jeweils 7500 µm.

Die immer größer werdenden Zahnanlagen liegen in buchtartigen Vertiefungen (Abb. 30). Der maximale Höhenabstand zwischen den Zahnanlagen und ihrer kranialen knöchernen Begrenzung ist am zweiten Milchmolaren mit 880 µm am größten, fällt im Verlauf nach mesial auf 400 µm am ersten Milchmolaren und auf 300 µm an der Eckzahnanlage, steigt

wieder auf 400 µm am zweiten Milchfrontzahn, um auf 300 µm am ersten Milchfrontzahn wieder zu fallen.

Der minimale transversale Abstand zwischen den Zahnanlagen und der knöchernen Begrenzung nach oral ist mit 370 µm am zweiten Milchfrontzahn (52) am größten und mit 150 µm am ersten Milchmolaren (54) am kleinsten. Nach bukkal ergibt sich an den Anlagen der Frontzähne (51 und 52) ein annähernd gleicher Wert von 260 bzw. 270 µm. Am kleinsten ist der Abstand zum ersten Milchmolaren (54) mit 130 µm, der sich in Richtung des zweiten Milchmolaren (55) bis auf den Höchstwert von 580 µm vergrößert. Am Eckzahn konnte die Messung aufgrund der ausgeprägten Fenestration nicht erfolgen.

Bei der Betrachtung der Maxilla von frontal und lateral wird ersichtlich, dass der basale alveoläre Teil weiterhin die Diskontinuität mit gleichem Verteilungsmuster der vestibulären Lamellen beibehält (Abb. 30, Abb. 43). Allerdings ist in diesem Stadium die bukkale Begrenzung um die Zahnanlagen 54 und 64 nach distal ausgedehnt und erst die zweiten Milchmolaren liegen in einem nach mesial, bukkal und distal offenen Raum.

Der Proc. frontalis hat von lateral betrachtet die Form eines Dreiecks mit breiter Basis und nach kranial spitz zulaufendem Ende (Abb. 43). Die maximale anteroposteriore Ausdehnung ist mit 1950 µm fast doppelt so breit wie im Stadium zuvor, der knochenfreie Raum bis zum Augapfel nimmt auf 1350 µm zu.

Die Facies orbitalis fügt sich zwischen die knorpelige Nasenkapsel und den Bulbus oculi.

In der Ansicht von kranial bilden die Processus palatini zwei ausgedehnte horizontale Platten, die sich kaudal und medial der Facies nasalis maxillae anschließen. Trotz ihrer beträchtlichen Breite gibt es auch in diesem Stadium noch keinen vollkommen trennenden Gaumen (Abb. 35). Der posteriore knöcherne Abschluss hat durch kleinere Einkerbungen vor allem nach lateral einen etwas unregelmäßigen Verlauf. Auffallend ist, dass die Begrenzung von dem Proc. palatinus auf etwa gleicher Höhe wie die des Proc. zygomaticus liegt. Zwischen den beiden Fortsätzen ragt auf jeder Seite eine Knochenspange weiter nach distal.

Betrachtet man die Maxilla von kaudal, fällt der nach posterior leicht konvergierende Verlauf des Alveolarbogens und die nahezu kreisförmige Gestalt der Maxilla auf (Abb. 40, Abb. 41).

Es zeichnen sich erste Andeutungen von primitiven Alveolen ab, mit einem gemeinsamen Frontzahnfach, einem Eckzahn- und einem gemeinsamen Molarenfach (Abb. 37 und Abb. 40).

Wenn man die Zahnanlagen zu einer zusammenhängenden Linie verbindet, ergibt sich ein alveolärer Bogen von 13600 µm. Die orale Begrenzung der Zahnanlagen ist vor allem Regio 53/63 bis Regio 55/65 stärker ausgeprägt und deutlich dicker als die bukkalen Kieferanteile.

Im vorderen Drittel der Maxilla finden sich in diesem Stadium jeweils zwei bis drei Verknöcherungszentren. In diesem Bereich ist der knöcherne mediane Rand zerklüftet, nach posterior zeigt er eine eher glatte Kontur.

Zwischen dem zweiten Milchfrontzahn und dem Milcheckzahn ist auf jeder Seite eine separierende Furche erkennbar, die in Form eines weit offenen V vom alveolären Fach für den Milcheckzahn bis zur Gaumenmitte verläuft (Abb. 40).

Der Abstand der beiden Maxilla-Hälften zueinander misst anterior 400 µm, auf Höhe der Zahnanlagen 54 und 64 minimiert sich die Strecke auf 150 µm.

Die beiden Hälften des Os palatinum haben beträchtlich an Größe zugenommen.

In der Ansicht von frontal hat das rechte Gaumenbein eine C-förmige Gestalt, das linke Gaumenbein hat eine zur rechten Seite spiegelbildliche Form (Abb. 31). Die beiden Hälften sind in der Mitte noch nicht verknöchert. Die Länge der inneren Begrenzung nimmt mit 4100 µm auf fast das Doppelte zu. Die vertikale Lamina perpendicularis ist im kranialen Abschnitt nach medial gekrümmt, wodurch sich die oben beschriebene C-Form ergibt. Die Unterteilung in den vorderen Proc. orbitalis und den hinteren Proc. sphenoidalis ist deutlicher ausgeprägt als beim Fetus der SSL 54 mm (Abb. 31). Die vertikalen Platten erreichen eine Höhe von 2430 µm, ihr Abstand zueinander verringert sich etwas und erreicht den Wert von 2280 µm. Die Lamina horizontalis hat einen leicht schrägen Verlauf von laterokaudal nach mediokranial. Ihre maximale transversale Breite beträgt 1800 µm. Sie ist somit 3-fach so lang wie im Stadium der SSL 54 mm.

Die Sicht von lateral und kranial zeigt deutlich, dass die Lamina horizontalis mit ihrem anterioren Drittel weiterhin über dem posterioren Abschnitt des Proc. palatinus maxillae liegt (Abb. 46 und Abb. 35, Abb. 36). Der Abstand zwischen den knöchernen Strukturen in der Vertikalen beträgt im Schnitt 350 µm und ist damit größer als im zuvor untersuchten Stadium.

Die horizontale Platte ist mit ihrem hinteren Drittel am weitesten nach medial ausgedehnt. Sie bildet eine harmonische Verlängerung des Proc. palatinus maxillae (Abb. 34). Der knochenfreie Raum zwischen den Platten ist dorsal etwa 160 µm lang und vergrößert sich nach ventral bis auf 2900 µm. Somit ist der Wert für dorsal kleiner und für ventral größer als beim vorherigen Fetus. Dieses Ergebnis ist nicht verwirrend, wenn man weiß, dass neben dem horizontalen Zuwachs gleichzeitig ein anterior-posteriores Wachstum der Lamina horizontalis stattgefunden hat (1800 µm versus 1250 µm im Stadium zuvor).

In der Ansicht von dorsal springt an dem Winkel zwischen der vertikalen und horizontalen Platte ein zapfenartiger nach lateral weisender Fortsatz vor, der Proc. pyramidalis (Abb. 32).

Der Vomer hat in diesem Stadium anterior eine niedrige knöcherne Basis, aus der zwei schmale an der Basis fusionierte Flügel U-förmig in die Höhe ragen. Nach posterior wird der Sockel höher und die Flügel kürzer (Abb. 30). Die Flügel umgreifen das knorpelige Nasenseptum. Mit seiner unteren Fläche liegt der Vomer über der Sutura palatina mediana, ohne mit ihr in Kontakt zu treten. Seine vertikale Höhe nimmt mit 1400 µm deutlich zu. Der Abstand der Flügel in der Horizontalen beträgt ventral 545 µm und steigt nach dorsal auf 860 µm.

In der Ansicht von kranial erstreckt er sich auf der nasalen Seite als ein unpaarer Knochen entlang der medianen Spalte von Gaumenmitte bis leicht über den hinteren Rand der Lamina horizontalis (Abb. 34).

Die Nasenkapsel zeigt eine pyramidenartige Struktur. Nach ventral ist sie in der gesamten oberen Hälfte zu einem geschlossenen System verschmolzen und spaltet sich nach kaudal in zwei anteriore Flügel auf, die in schmalen paramedianen Fortsätzen auslaufen (Abb. 5). Die seitlichen knorpeligen Wände krümmen sich im Verlauf nach kaudal in Richtung Gesichtsmitte. Die Breite der Nasenkapsel ist bis auf 5000 µm expandiert. Der minimale Abstand zwischen Maxilla und Knorpelskelett auf Höhe des Proc. frontalis liegt im Bereich zwischen 160 und 200µm.

In der Ansicht von lateral besteht der kapsuläre paranasale Knorpel im anterioren Drittel aus einem nach kaudal und medial wachsenden Fortsatz und einem weiter dorsal liegenden massiveren Anteil, der sich mit seinem Ende zwischen die Maxilla und den Proc. orbitalis des Os palatinum legt (Abb. 43). Im Vergleich zum Fetus der SSL 54 mm ist in diesem Stadium eine deutliche Nasenspitze erkennbar, die das mittlere Gesichtsdrittel im Profil verlängert.

Von kranial zeigt die Nasenkapsel eine geschlossene längsovale Form. Auf der Innenseite der lateralen Wand sind die Conchae nasales erkennbar. Der Verlauf der lateralen Wände ist wellenartig, mit größter Ausbuchtung zwischen dem Proc. frontalis und der sich formierenden Facies orbitalis und Eindellungen auf Höhe des Stirnfortsatzes und der Augen.

Die Nasenscheidewand hat im basalen Bereich eine Breite von 400 µm. Zu beiden Seiten des Septums finden sich ventral jeweils zwei paraseptale Knorpelinseln und weiter dorsal jeweils eine senkrechte knorpelige Spange. Das Septum liegt mit seinem hinteren basalen Abschnitt in der Mulde des U-förmigen Vomer.

Von lateral gesehen, weist die knorpelige Nasenspitze die größte Protrusion auf Höhe der Basis des Proc. frontalis auf (vergleiche Abb. 43 mit Abb. 26).

Aus der Sicht von kaudal überragt das Nasenseptum nach anterior deutlich die knöchernen Anteile der Maxilla (Abb. 40).

Der Durchmesser der Augäpfel hat bei diesem Fetus weiter zugenommen und beträgt 3500 µm. Auch der interbulbäre Abstand vergrößert sich auf 4600 µm.

Der Abstand zwischen der lateralen äußeren Begrenzung der Nasenkapsel und dem Bulbus oculi vergrößert sich auf 600 µm und ist somit doppelt so lang wie im Stadium zuvor.

4.7.2 Knochenumbauvorgänge an Maxilla und Os palatinum

Bei diesem Fetus sind an den knöchernen Strukturen alle Kategorien der Umbauzonen vertreten, zum ersten Mal auch der starke Abbau. Im Seitenvergleich ergibt sich weitgehend eine symmetrische Verteilung der Zonen. Der Anteil der starken Apposition ist auch in diesem Stadium dominierend.

Die Facies anterior zeigt hauptsächlich formativen Anbau, wobei starke Apposition den Hauptanteil ausmacht. Lediglich am fazialen Rand des zukünftigen Foramen infraorbitale breitet sich auf der rechten Seite an der lateralen Begrenzung ein schmales längliches Band mit schwachem Abbau aus, auf der linken Seite finden sich lokal begrenzte, kleine Felder mit inaktiven Zellen. Die Begrenzung der Incisura nasalis ist stark appositioneller Natur (Abb. 30).

An den knöchernen Randpartien des Proc. frontalis konnten von frontal ausschließlich Osteoblasten mit starkem Anbau beobachtet werden. Im Zentrum des mittleren und unteren Drittels sind zusammenhängende größere Gebiete mit inaktiven Zellen lokalisiert. (Abb. 30). Auf der linken Gesichtshälfte werden diese Ruhezonen stärker vom schwachen Anbau begleitet als auf der rechten Seite. Der infraorbitale Rand zeigt eine stark appositionelle Oberfläche. Auch der Proc. zygomaticus ist im Wachstum begriffen, mit starker Apposition rechts und überwiegend schwacher Apposition links.

In der Lateralansicht wird der schräge Verlauf der großen Ruhezone deutlich, die im anterioren Abschnitt an der Basis des Proc. frontalis beginnt und sich bis unterhalb des Margo infraorbitalis erstreckt. Die Knochenmasse, die sich um den Bulbus oculi formiert hat rein appositionellen Charakter. Es wird ersichtlich, dass die Resorptionszonen, begleitet von diskreten Ruhezonen, keineswegs zufällig verteilt sind, sondern an den Knocheneinheiten modellierend wirken, wo eine Korrelation zum Nervus maxillaris und zu den Zahnanlagen besteht (Abb. 43).

Von medial sind knochenbildende Prozesse vorherrschend, es zeigt sich eine weitgehend homogene Oberfläche, die von stark anbauenden Osteoblastenherden bedeckt ist (Abb. 45).

Auf der nasalen Fläche des Stirnfortsatzes und am Übergang desselben zur Facies nasalis maxillae tauchen vereinzelt Zonen schwachen Anbaus und inaktive Zellen auf (Abb. 33).

Weiter dorsal, unterhalb der Facies orbitalis und auf Höhe der Überlappung von Maxilla mit der Lamina perpendicularis des Os palatinum beherrscht schwacher Anbau in Begleitung einer horizontal ausgerichteten Ruhezone das Bild. An der Stelle, wo im Stadium zuvor eine deutliche Fissura incisiva mit Remodellierungsvorgängen sichtbar war, findet bei diesem Fetus schwacher Anbau statt. Ruhende und resorbierende Zellen sind nur vereinzelt und in kleinen Gruppierungen am Rande der formativen Zone vertreten.

Bei der Betrachtung von dorsal dominiert starker Knochenanbau wie bei der SSL 54 mm.

Umbauvorgänge mit schwachem Abbau sind am Übergang vom Proc. zygomaticus zur späteren Facies infratemporalis sichtbar. Kombinierte Ruhe- und Abbauzonen sind auf den inneren Flächen der alveolären Knochenbälkchen lokalisiert (Abb. 33).

Von kranial fällt das zerklüftete anteriore Drittel der Maxilla mit gemischter Aktivität auf. Es konnten alle Zellqualitäten nachgewiesen werden. Auf Höhe der ursprünglich so deutlichen Fissura incisiva (Abb. 17) hat sich diese durch die starke Apposition bis auf einen schmalen nach medial offenen Spalt geschlossen. Im posterioren begrenzenden Abschnitt finden sich neben dem staken und schwachen Anbau eine kleine Ruhezone links und Areale mit schwachem und starkem Abbau rechts (Abb. 35). Die Processus palatini der Maxilla zeigen zusammenhängende, weit ausgedehnte Felder modellierender starker Apposition.

Anterior des Vomer sind kleine Resorptionsgebiete lokalisiert (Abb. 34).

Die orale Knochenoberfläche wirkt vor allem im Verlauf des Alveolarbogens sehr unruhig durch die in variierendem Ausmaß auftretenden Remodellierungsvorgänge in Form von Resorption und Apposition (Abb. 40). Die histologischen Schnittbilder verdeutlichen die Resorption der alveolären Oberfläche durch Osteoklasten (Abb. 38, Abb. 39). Die größten Resorptionsherde entstehen als weitgehend zirkuläre innere Auskleidung des gemeinsamen Frontzahnfaches, an den Knochenbälkchen um die Milcheckzähne (außer bukkal), mesial, bukkal und distal der ersten Milchmolaren sowie bukkal der zweiten Milchmolaren. Auf der rechten Seite erstreckt sich eine längliche resorptive Zone zwischen Anlagen von 54 und 55. Der starke Abbau konzentriert sich auf die innere Fläche der bukkalen Lamellen um die Zahnanlagen 52, 62 und 64. Außerdem sind diskrete Felder mesial von 51, distal von 52, mesial von 53, sowie distal von 62 und mesial von 63 zu finden. Der inaktive Ruhezustand kann auf der rechten Seite des Alveolarbogens distal von 53, zirkulär um die Zahnanlage 54 sowie mesial, bukkal und oral der Zahnanlage 55 verfolgt werden. Auf der linken Seite konzentriert sich die Ruhezone um die Zahnanlage 64 (Abb. 40).

Im anteromedialen Drittel zeigt die Maxilla jeweils drei nacheinander angeordnete Inseln schwachen Anbaus, die durch die Oberflächeninkontinuität zusätzlich optisch hervorgehoben

werden. Der geschwungene Verlauf der Fissura incisiva wird durch die bandförmig angeordneten schwach appositionellen Felder von medial nach lateral markiert. Lateral enden sie in der Mulde für die Anlagen der Milcheckzähne.

Das Wachstum im Bereich des Tuber maxillae und des Processus zygomaticus ist durch starken und vereinzelt schwachen Anbau gekennzeichnet (Abb. 41).

Die Oberfläche des Os palatinum ist in diesem Stadium überwiegend von Osteoblasten bedeckt, allerdings hat das Ausmaß der schwachen gegenüber der starken Apposition zugenommen.

In der Frontalansicht breiten sich größere Felder schwachen Anbaus auf der nasalen Fläche der Lamina perpendicularis aus. Sie beginnen unterhalb der Incisura sphenopalatina und dehnen sich rechts auf den Proc. sphenoidalis, links auf den Proc orbitalis aus (Abb. 31). Dezente ruhende und resorptive Areale sind an den begrenzenden Rändern der Inzisur rechts erkennbar. Kontralateral fehlen sie in diesem Bereich.

Auf der dorsalen Kante oberhalb des Proc. pyramidalis liegt ein senkrechter Sulcus, in dem auf beiden Seiten alle Zellqualitäten außer starkem Abbau vertreten sind. Die Basis des Proc. pyramidalis ist auf der rechten Seite schwach appositionell (Abb. 32).

Auf der der Maxilla zugewandten rechten Facies maxillaris ist unterhalb des Proc. orbitalis ein langgezogenes horizontales Band mit schwachem Anbau sichtbar. Entlang des späteren Sulcus palatinus major kommen vereinzelt Zonen schwachen Anbaus vor, die von kleinen resorptiven Gebieten und einem Feld mit ruhenden Zellen begleitet werden. Die gleichen Zellaktivitäten findet man auch vereinzelt auf der linken Seite, im Verlauf der abwärtsziehenden Rinne für den Nervus palatinus major.

Auf der Innenfläche der Lamina perpendicularis taucht eine kleine schwach resorptive Zone auf, die nach anterior mit schwachem Anbau abschließt (Abb. 46). Sie begrenzt eine schmale ovale Öffnung, die etwa auf halber Strecke der anterior-posterioren Ausdehnung auf beiden Seiten zu sehen ist.

Die Lamina horizontalis fällt durch eine homogene Knochenoberfläche mit starkem Anbau auf (Abb. 36 und Abb. 42). Lediglich im dorsokaudalen Drittel sind im Verlauf des Nervus palatinus major weitere Zellqualitäten zu finden. Es sind dezente Areale mit schwachem An- und Abbau, auf linker Seite von lining cells begleitet. (Abb. 42).

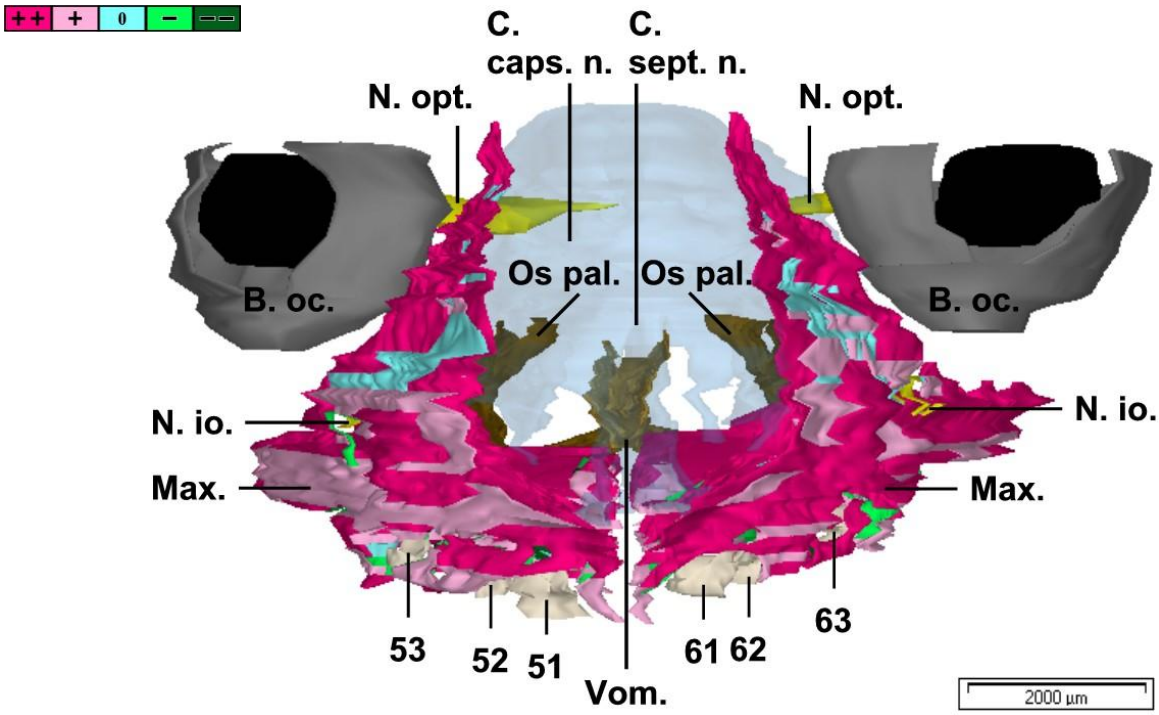

Abb. 30: Fetus 87 mm SSL; Ansicht von frontal.
Computergestützte 3D-Rekonstruktion der Schnittserie DES 200597;
Übersichtsrekonstruktion wie in Abb. 5;
Veranschaulichung der Knochenumbauvorgänge an Maxilla (Max.), in Beziehung zur räumlichen Ausdehnung der benachbarten Strukturen:
Os palatinum (Os pal.), Vomer (Vom.), Primordia dentium (51, 52, 53 sowie 61, 62, 63), Cartilago capsulae nasi (C. caps. n.), Cartilago septi nasi (C. sept. n.), Bulbi oculorum (B. oc.), Nervi optici (N. opt.) und Nervi infraorbitales (N. io.).
Alle knorpeligen Anteile transparent dargestellt.

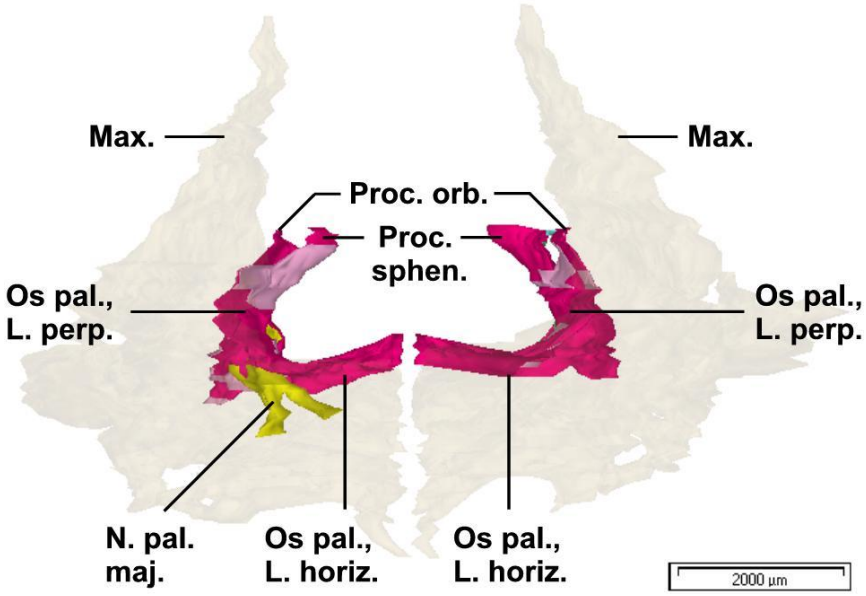

Abb. 31: Derselbe Fetus 87 mm SSL; Ansicht von frontal.
Teilrekonstruktion des in Abb. 30 dargestellten Viszerokraniums, obere Gesichtshälfte;
Veranschaulichung der Knochenumbauvorgänge am Os palatinum (Os pal.) und der Lagebeziehung zur Maxilla (Max.), mit Kennzeichnung der Lamina horizontalis (Os pal., L. horiz.) und der Lamina perpendicularis (Os pal., L. perp.) des Gaumenbeins mit dem Processus orbitalis (Proc. orb.) und dem Processus sphenoidalis (Proc. sphen.). Zusätzlich ist der rechte Nervus palatinus major (N. p. maj.) sichtbar.
Zur vollständigen Ansicht ist die im Bild weiter anterior liegende Maxilla transparent dargestellt.
Alle anderen Gewebsarten weggelassen.

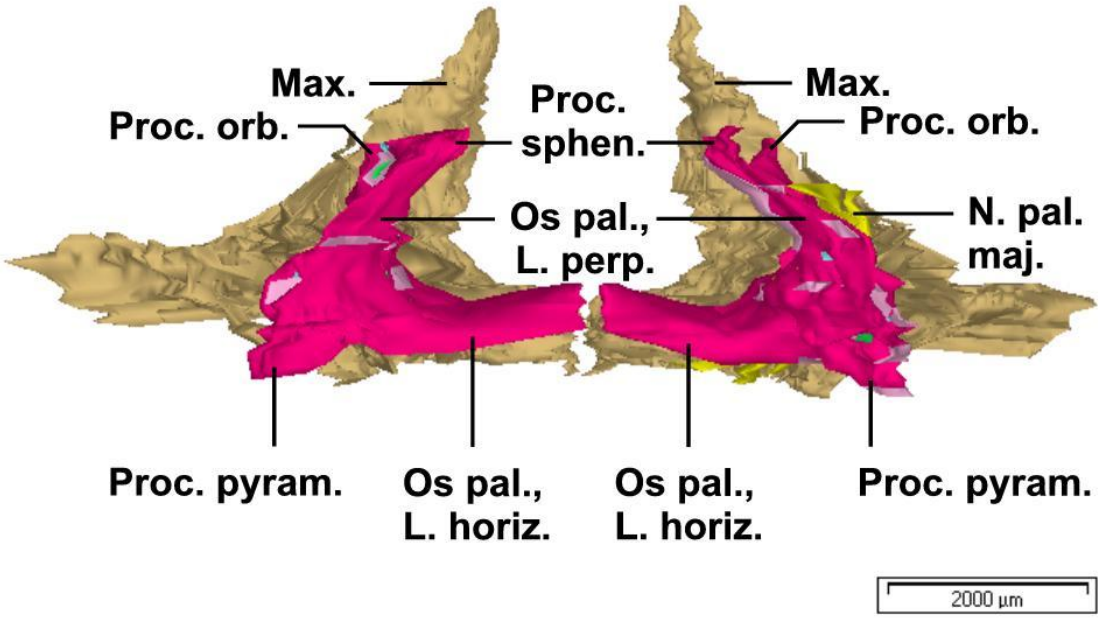

Abb. 32: Derselbe Fetus 87 mm SSL; Ansicht von dorsal.
Teilrekonstruktion wie in Abb. 31;
Veranschaulichung der Knochenumbauvorgänge am Os palatinum (Os pal.) mit Lagebeziehung zur Maxilla (Max.). Alle anderen Gewebsarten weggelassen.
Bezeichnungen wie in Abb. 31. Zusätzlich ist der Processus pyramidalis (Proc. pyram.) der Lamina perpendicularis (Os pal., L. perp.) gekennzeichnet.

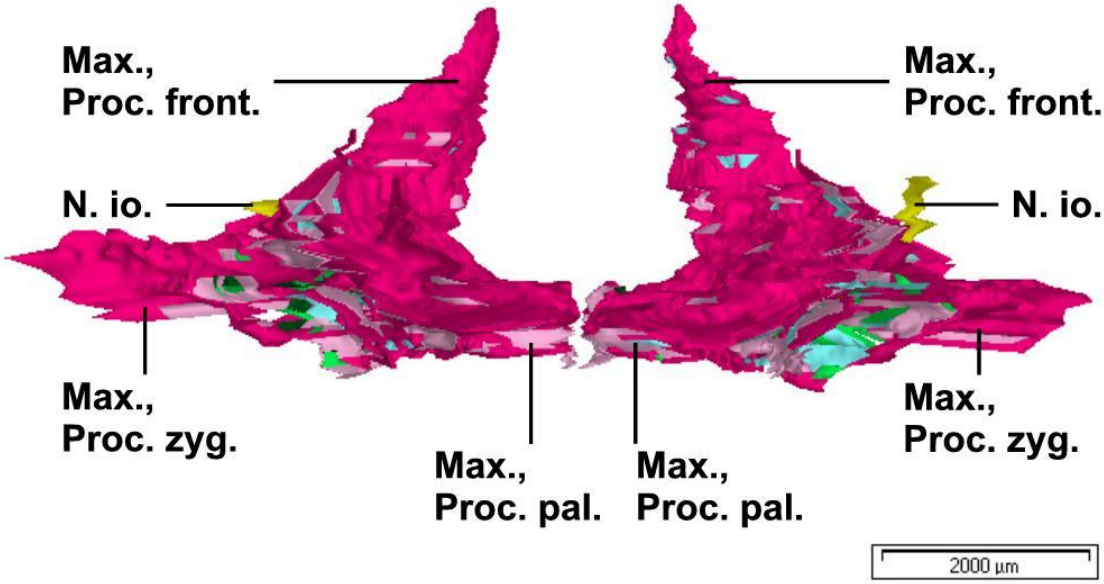

Abb. 33: Derselbe Fetus 87 mm SSL; Ansicht von dorsal.
Teilrekonstruktion des in Abb. 30 dargestellten Viszerokraniums, obere Gesichtshälfte;
Veranschaulichung der Knochenumbauvorgänge an Maxilla (Max.).
Zusätzlich sind die Fortsätze der Maxilla gekennzeichnet:
Processus frontalis (Max., Proc. front.), Processus palatinus (Max., Proc. pal.) und Processus zygomaticus (Max., Proc. zyg.). Der eigentliche Processus alveolaris ist noch nicht ausgebildet.
Bis auf die Nervi infraorbitales (N. io.) wurden alle anderen Gewebsarten weggelassen.

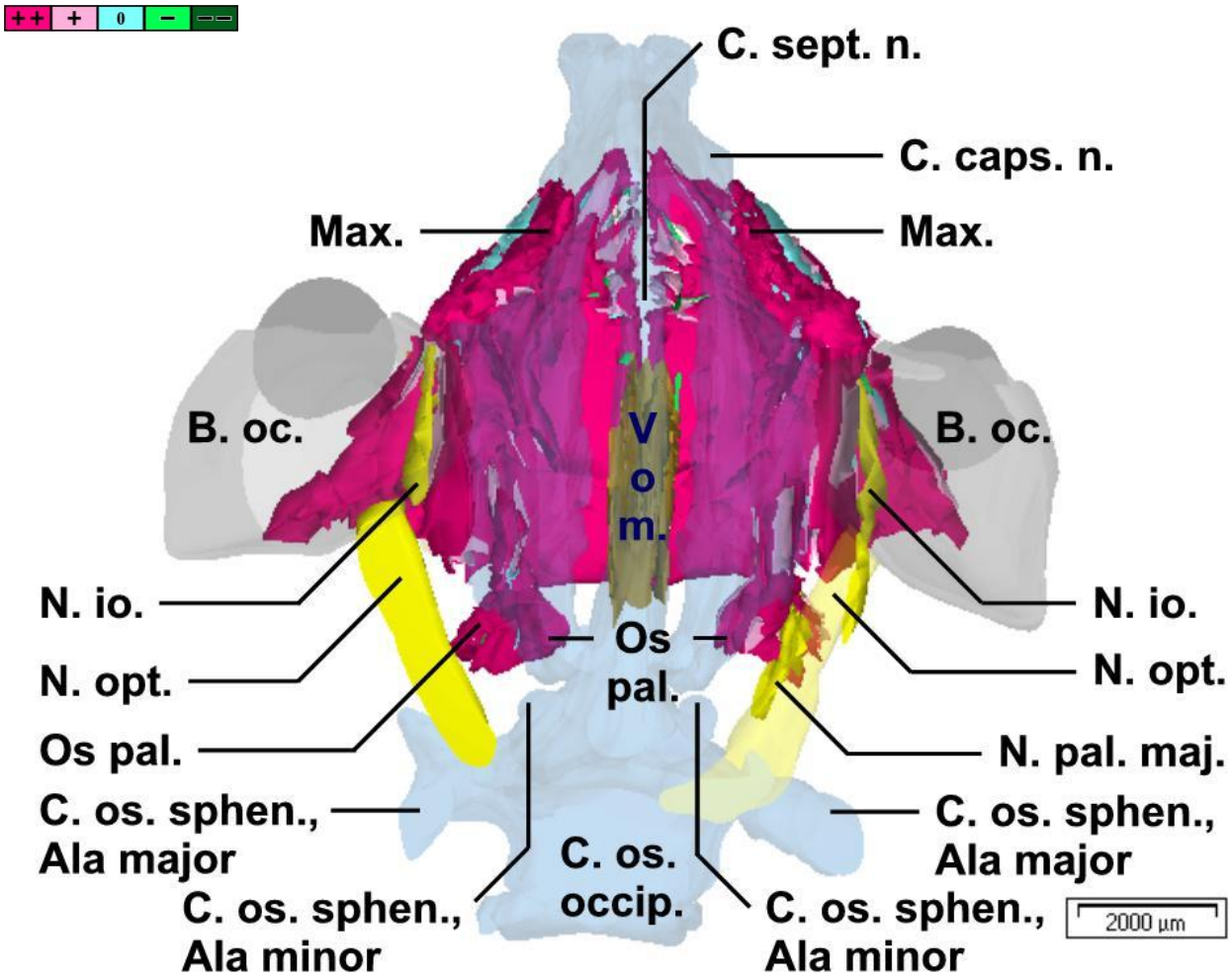

Abb. 34: Fetus 87 mm SSL; Ansicht von kranial.
Computergestützte 3D-Rekonstruktion der Schnittserie DES 200597;
Übersichtsrekonstruktion des Viszerokraniums, obere Gesichtshälfte;
Veranschaulichung der Knochenumbauvorgänge an Maxilla (Max.) und Os palatinum (Os pal.), in Beziehung zur räumlichen Ausdehnung der benachbarten Strukturen:
Vomer (Vom.), Cartilago capsulae nasi (C. caps. n.), Cartilago septi nasi (C. sept. n.), die knorpelige Anlage der Ala minor und Ala major des Os sphenoidale (C. os. sphen., Ala minor / Ala major) sowie die knorpelige Anlage des späteren Os occipitale (C. os. occip.), Bulbi oculorum (B. oc.), Nervi optici (N. opt.), Nervi infraorbitales (N. io.) und rechter Nervus palatinus major (N. p. maj.)..
Alle knorpeligen Anteile sowie Bulbi oculorum transparent dargestellt.

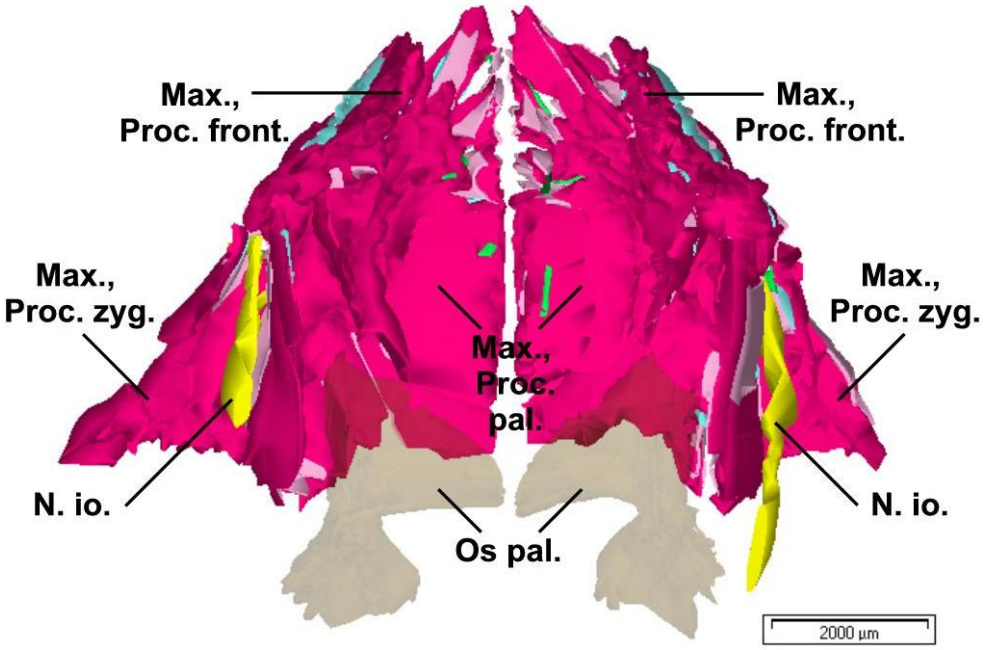

Abb. 35: Derselbe Fetus 87 mm SSL; Ansicht von kranial.
Teilrekonstruktion des in Abb. 34 dargestellten Viszerokraniums, obere Gesichtshälfte; Veranschaulichung der Knochenumbauvorgänge an Maxilla (Max.) mit Lagebeziehung zum Os palatinum (Os pal.)
Zum besseren Verständnis sind die Fortsätze der Maxilla, Processus frontalis (Max., Proc. front.), Processus zygomaticus (Max., Proc. zyg.) und Processus palatinus (Max., Proc. pal.), gekennzeichnet. Zur vollständigen Ansicht und optischen Trennung ist das weiter kranial liegende Os palatinum transparent dargestellt.
Bis auf die Nervi infraorbitales (N. io.) wurden alle anderen Gewebsarten weggelassen.

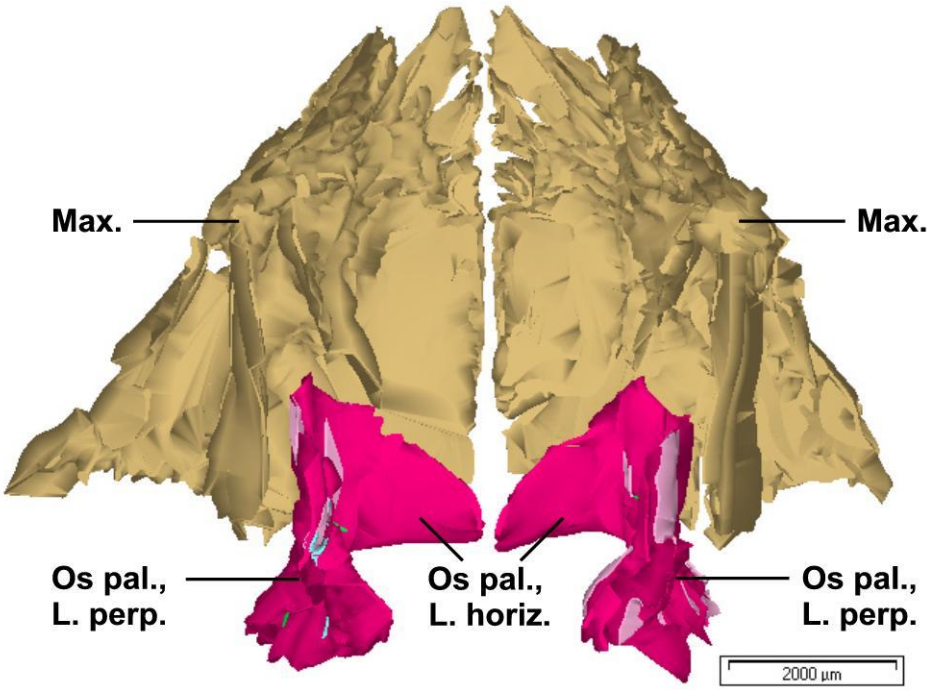

Abb. 36: Derselbe Fetus 87 mm SSL; Ansicht von kranial.
Dieselbe Teilrekonstruktion wie in Abb. 35, ohne das Nervengewebe.
Veranschaulichung der Knochenumbauvorgänge am Os palatinum (Os pal.) und der Lagebeziehung zur Maxilla (Max.), mit Kennzeichnung der horizontalen Platte (Os pal., L. horiz.) und der senkrechten Platte (Os pal., L. perp.) des Gaumenbeins.

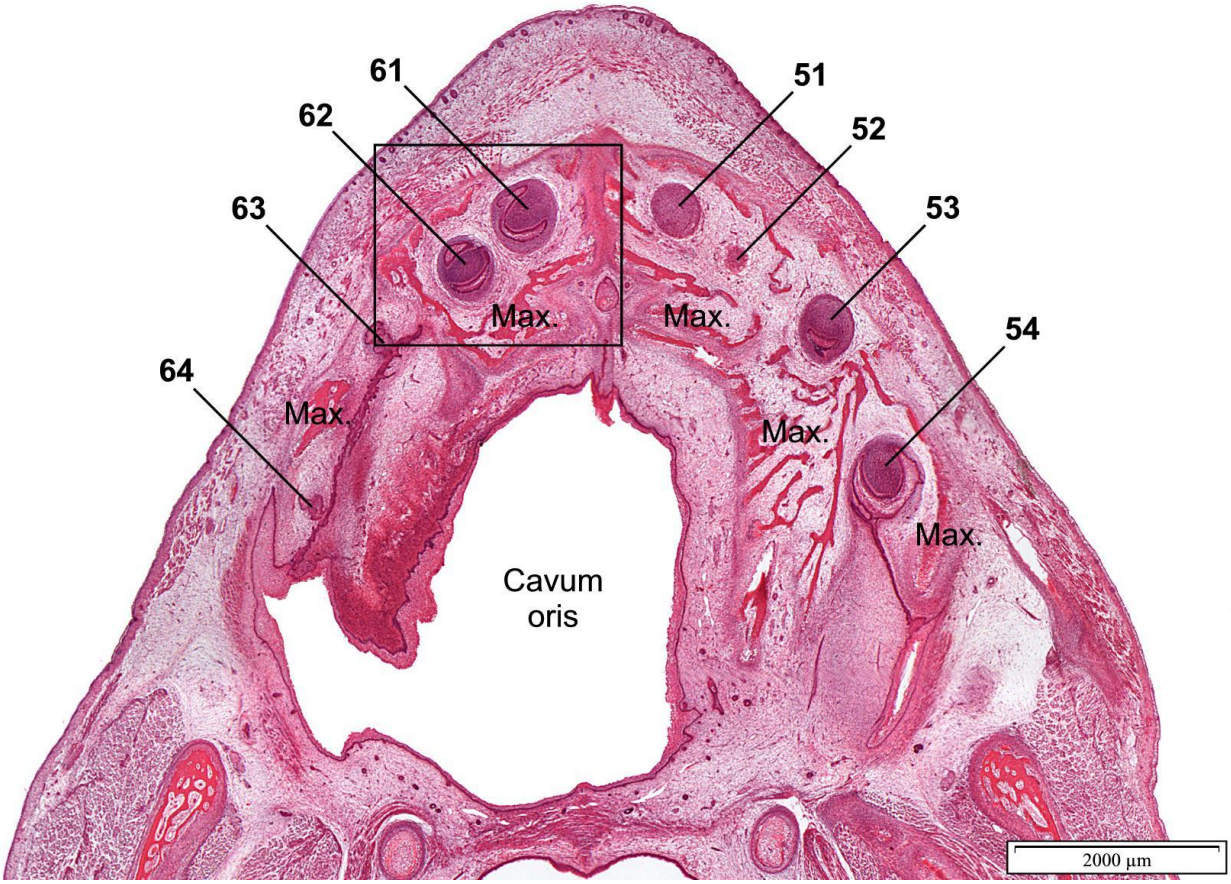

Abb. 37: Fetus 87 mm SSL; Übersichtsansicht von kranial, oberer Bildrand anterior. Schnittserie DES 200597; Schnittrichtung horizontal; Färbung mit Hämatoxylin-Eosin. Histologische Darstellung der Lagebeziehungen zwischen Maxilla (Max.), Primordia dentium (51, 52, 53, 54 sowie 61, 62, 63, 64) und Cavum oris.

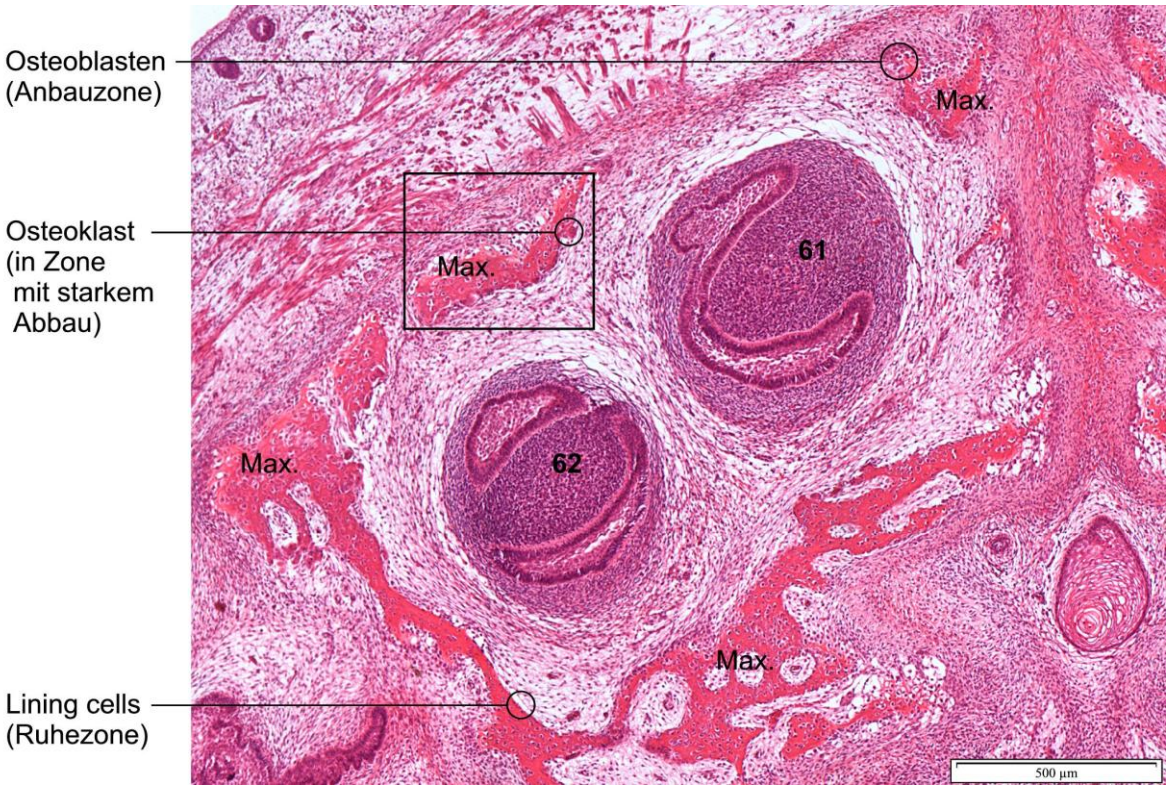

Abb. 38: Derselbe Fetus 87 mm SSL; vergrößerter Ausschnitt aus Abb. 37, oberer Bildrand anterior. Histologische Darstellung der Zahnanlagen 62 und 63 und der Umbauvorgänge entlang der Konturen des benachbarten alveolären Knochens der Maxilla. Die histomorphologische Zelldifferenzierung ist an typischen Stellen bezeichnet.

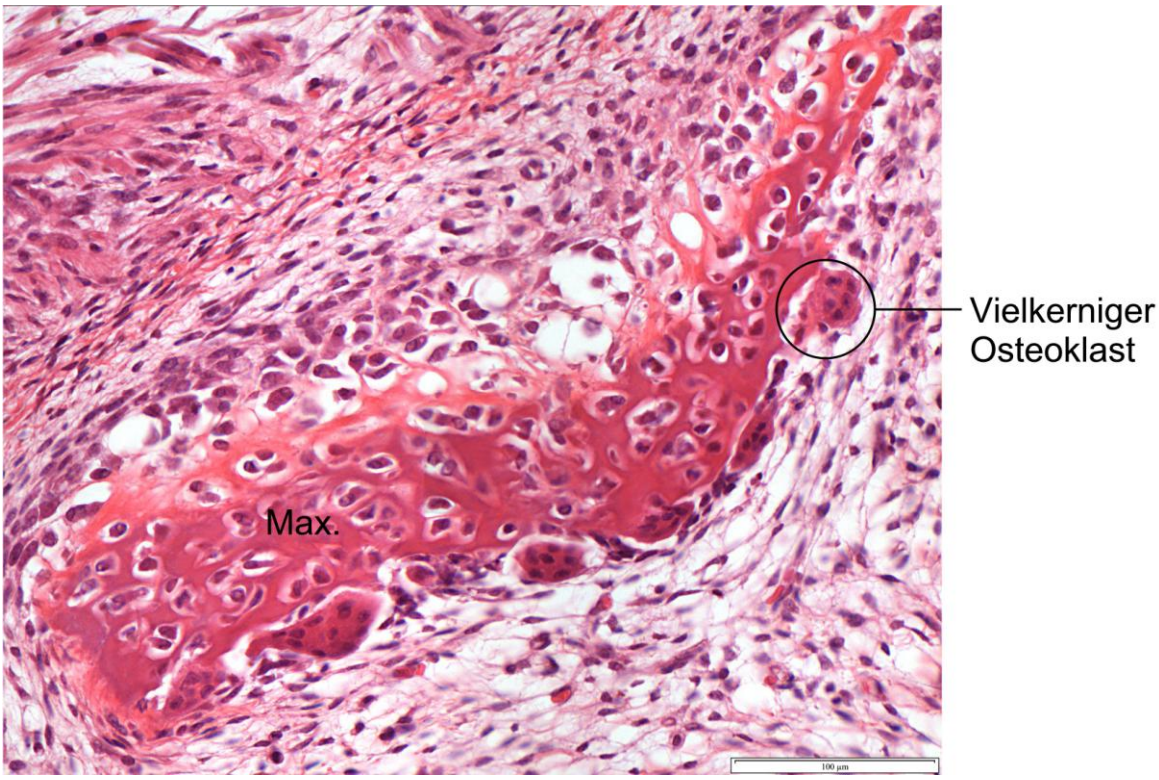

Abb. 39: Derselbe Fetus 87 mm SSL; vergrößerter Ausschnitt aus Abb. 38, oberer Bildrand anterior. Histologische Darstellung der vielkernigen Osteoklasten entlang der inneren, den Zahnanlagen zugewandten Oberfläche des alveolären Knochens der Maxilla.

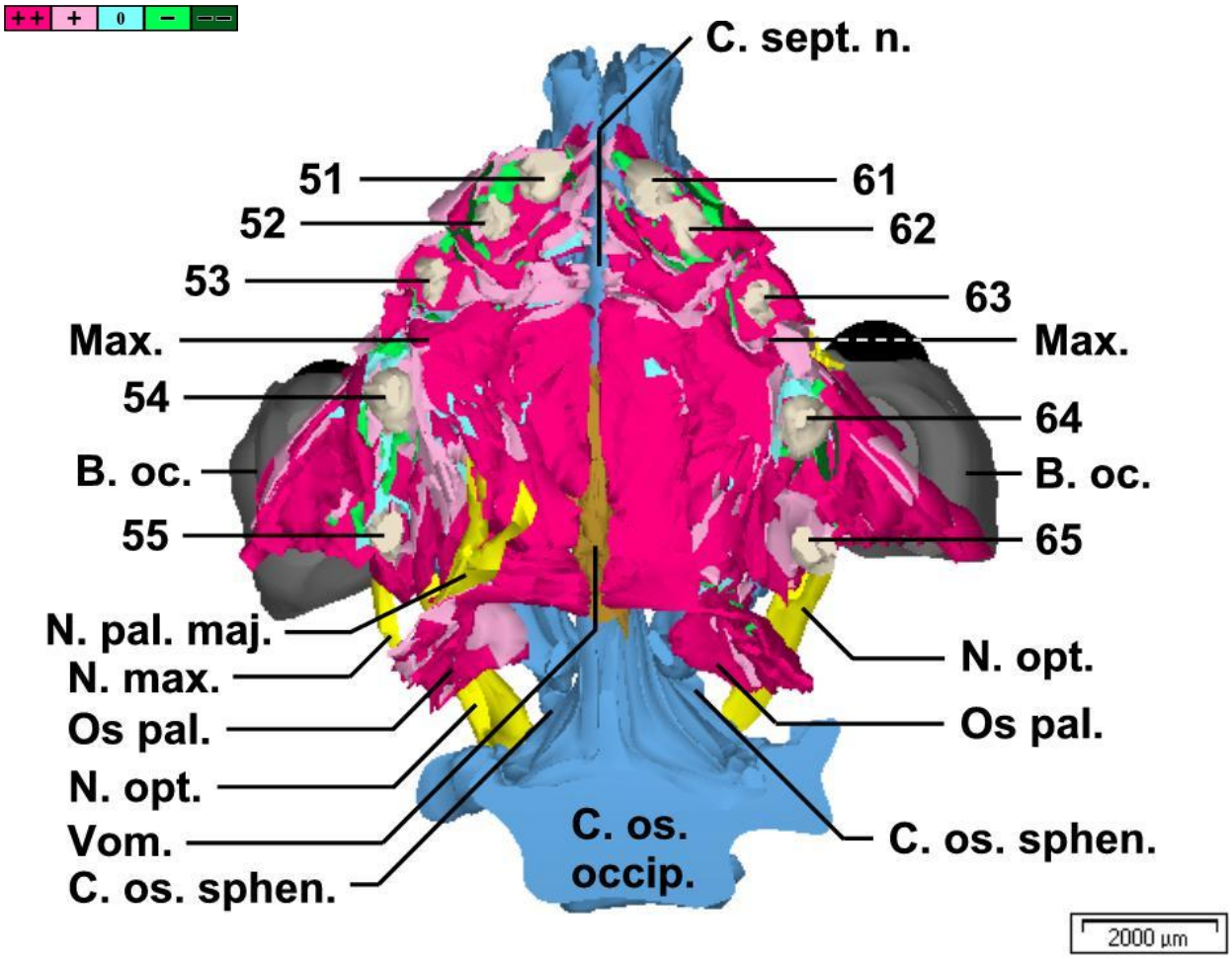

Abb. 40: Fetus 87 mm SSL; Ansicht von kaudal.
Computergestützte 3D-Rekonstruktion der Schnittserie DES 200597;
Übersichtsrekonstruktion des Viszerokraniums, obere Gesichtshälfte;
Veranschaulichung der Knochenumbauvorgänge an Maxilla (Max.) und Os palatinum (Os pal.), in Beziehung zur räumlichen Ausdehnung der benachbarten Strukturen:
Vomer (Vom.), Primordia dentium (51, 52, 53, 54, 55 sowie 61, 62, 63, 64, 65), Cartilago capsulae nasi (C. caps. n.), Cartilago septi nasi (C. sept. n.), die knorpeligen Anteile des Os sphenoidale (C. os. sphen.) sowie die knorpelige Anlage des späteren Os occipitale (C. os. occip.), Bulbi oculorum (B. oc.), Nervi maxillares (N. max.), Nervi optici (N. opt.) und Nervus palatinus major (N. p. maj.) auf der rechten Seite.

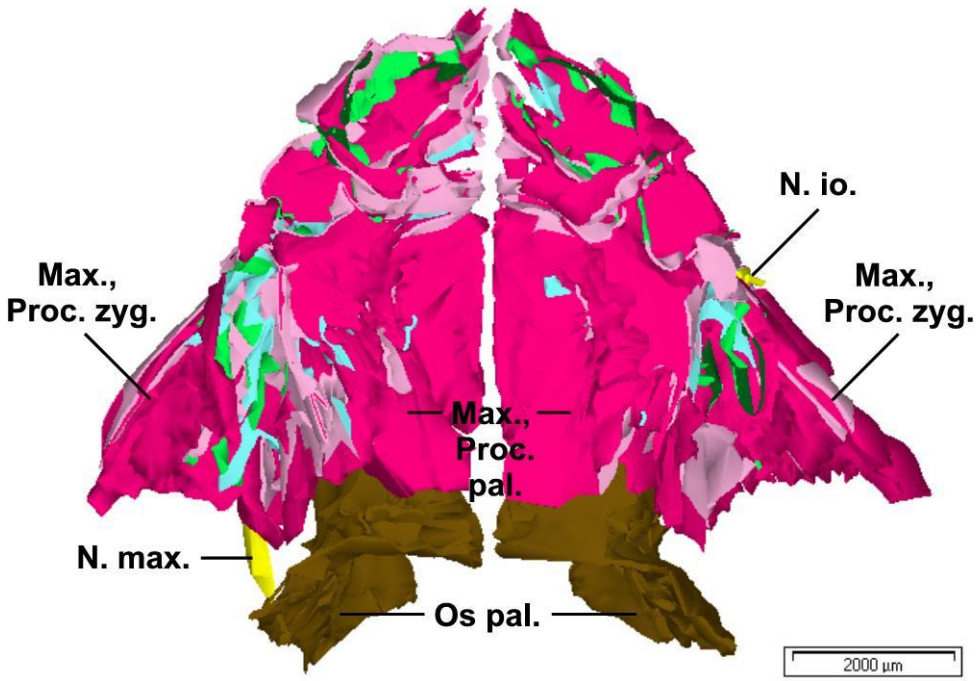

Abb. 41: Derselbe Fetus 87 mm SSL; Ansicht von kaudal.
Teilrekonstruktion des in Abb. 40 dargestellten Viszerokraniums, obere Gesichtshälfte;
Veranschaulichung der Knochenumbauvorgänge an Maxilla und der Lagebeziehung zum Os palatinum (Os pal.), mit Kennzeichnung der maxillären Fortsätze Processus zygomaticus (Max., Proc. zyg.) und Processus palatinus (Max., Proc. pal.).
Bis auf den rechts sichtbaren Nervus maxillaris (N. max.) und den Nervus infraorbitalis (N. io.) der linken Seite wurden alle anderen Gewebsarten weggelassen.

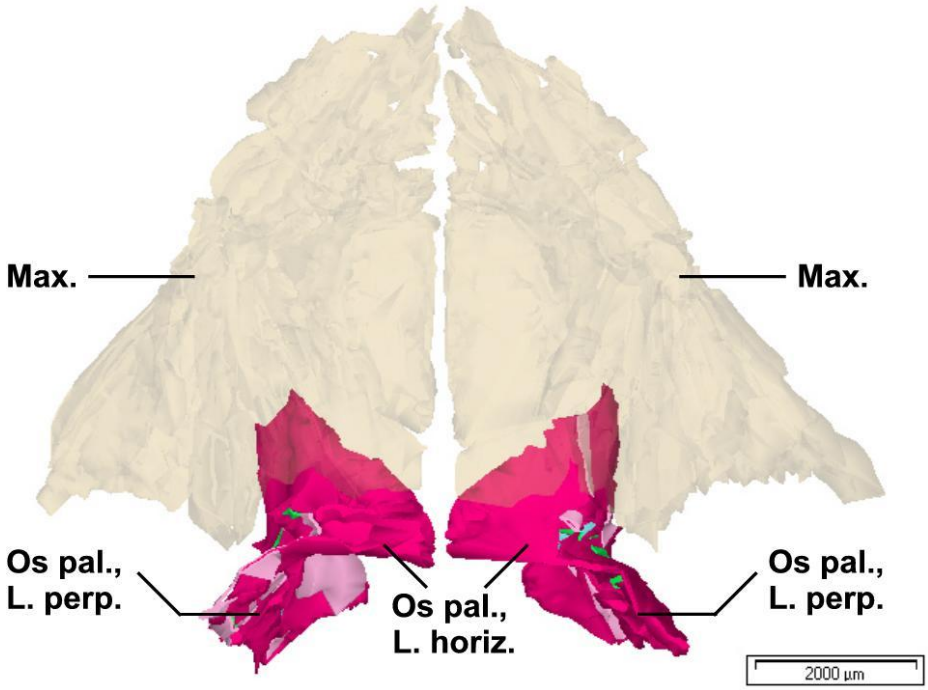

Abb. 42: Derselbe Fetus 87 mm SSL; Ansicht von kaudal.
Dieselbe Teilrekonstruktion wie in Abb. 41, ohne Nervengewebe;
Veranschaulichung der Knochenumbauvorgänge am Os palatinum (Os pal.) und der Lagebeziehung zur Maxilla (Max.). Zusätzlich sind die horizontale Platte (Os pal., L. horiz.) und die senkrechte Platte (Os pal., L. perp.) des Gaumenbeins gekennzeichnet.
Maxilla transparent dargestellt.

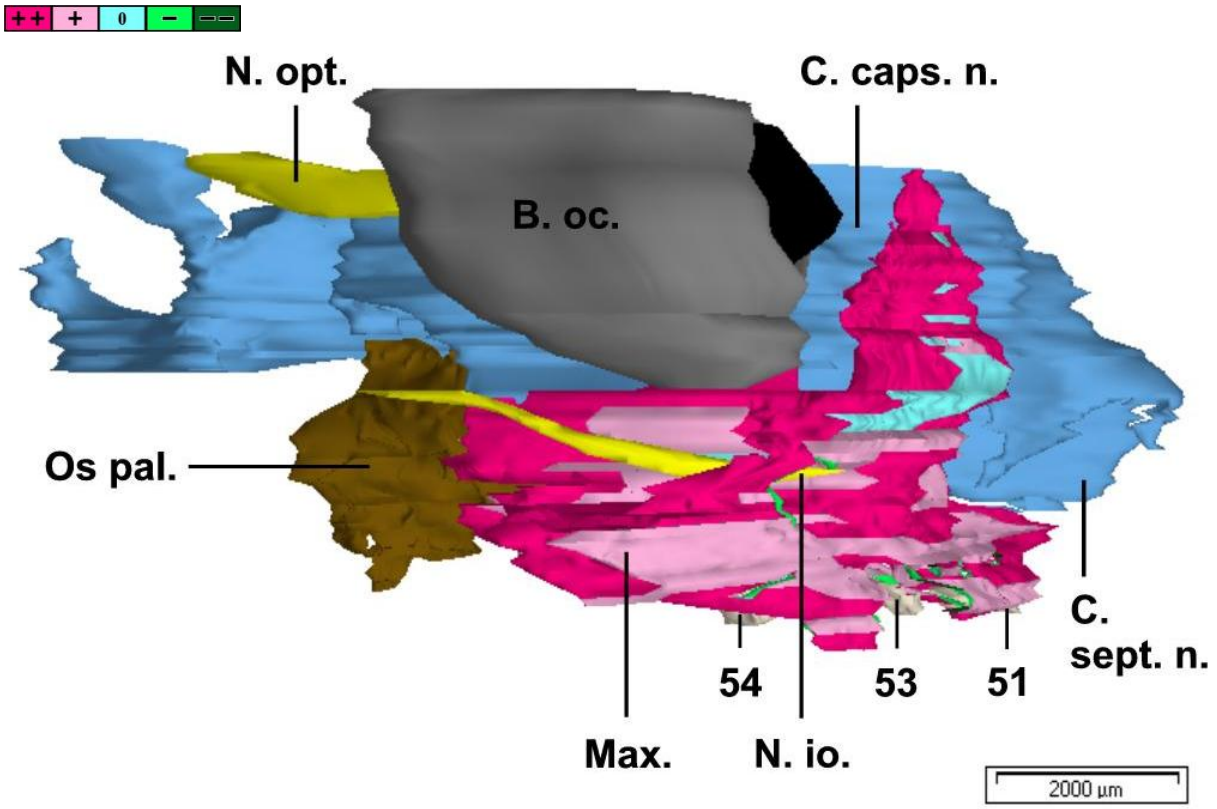

Abb. 43: Derselbe Fetus 87 mm SSL; Ansicht von lateral.
Computergestützte 3D-Rekonstruktion der Schnittserie DES 200597;
Übersichtsrekonstruktion des Viszerokraniums, obere Gesichtshälfte;
Veranschaulichung der Knochenumbauvorgänge an Maxilla (Max.), in Beziehung zur räumlichen Ausdehnung der benachbarten Strukturen:
Os palatinum (Os pal.), Primordia dentium (51, 53, 54), Cartilago capsulae nasi (C. caps. n.), Cartilago septi nasi (C. sept. n.), Bulbus oculi (B. oc.), Nervus opticus (N. opt.) und Nervus infraorbitalis (N. io.).

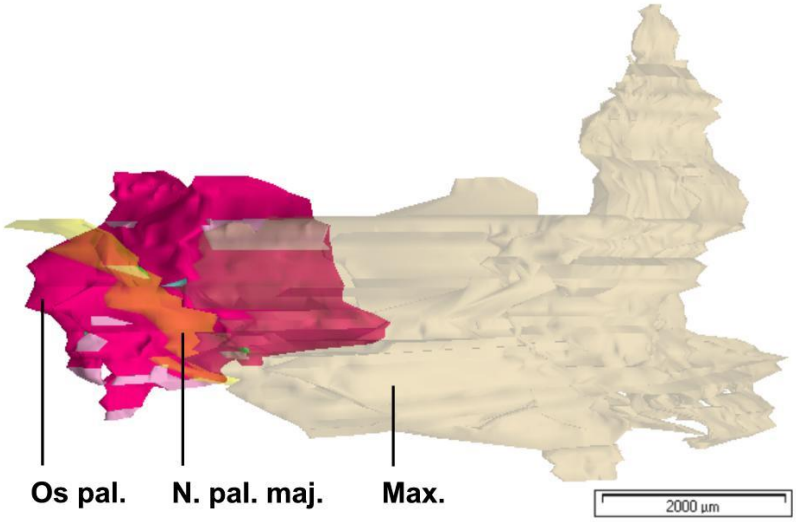

Abb. 44: Derselbe Fetus 87 mm SSL; Ansicht von lateral.
Teilrekonstruktion des in Abb. 43 dargestellten Viscerokranium, obere Gesichtshälfte;
Veranschaulichung der Knochenumbauvorgänge am Os palatinum (Os pal.) mit Lagebeziehung zur Maxilla (Max.) und zum Nervus palatinus major (N. p. maj.).
Zur vollständigen Ansicht und optischen Trennung ist die Maxilla transparent dargestellt.
Alle anderen Gewebsarten weggelassen.

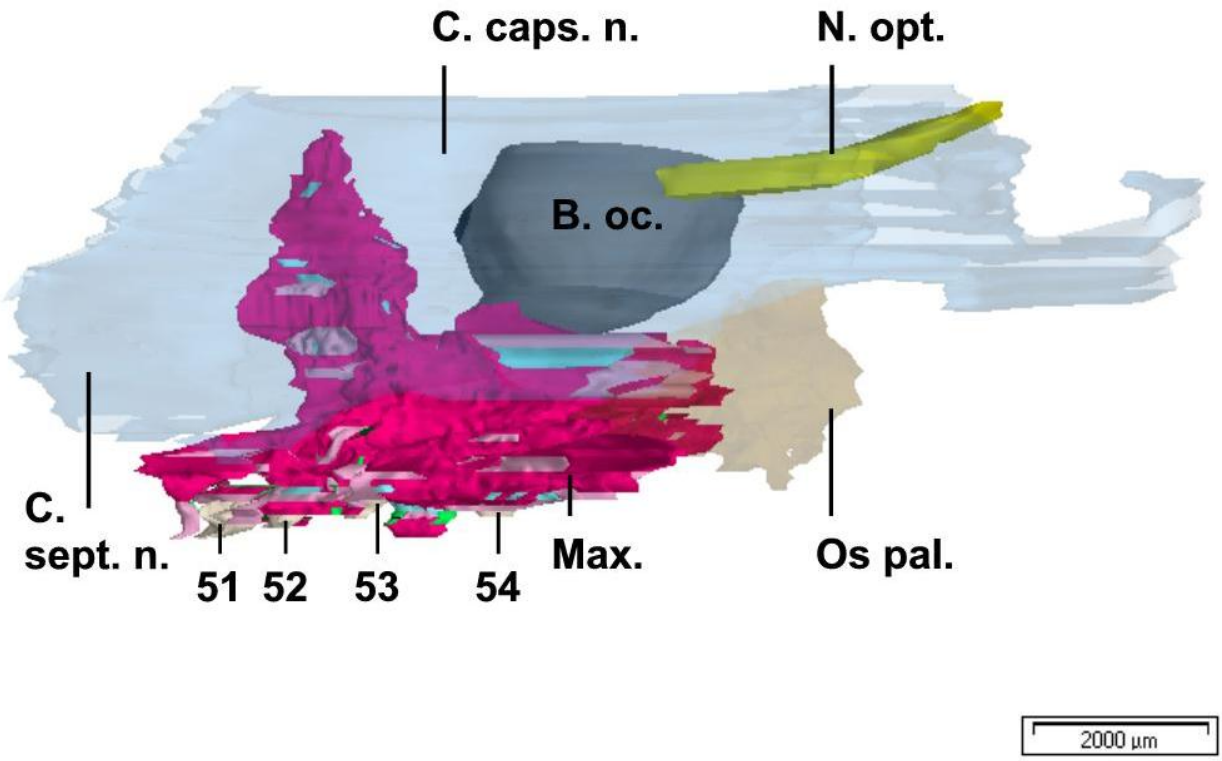

Abb. 45: Derselbe Fetus 87 mm SSL; Ansicht von medial.
Übersichtsrekonstruktion des Viszerokraniums, obere Gesichtshälfte;
Veranschaulichung der Knochenumbauvorgänge an Maxilla (Max.).
Zur vollständigen Ansicht sind die knorpeligen Anteile Capsula nasi (C. caps. n.) und Septum nasi (C. sept. n.) transparent dargestellt.
Zusätzlich ist der Nervus opticus (N. opt.) sichtbar.
Bezeichnungen wie in Abb. 43.

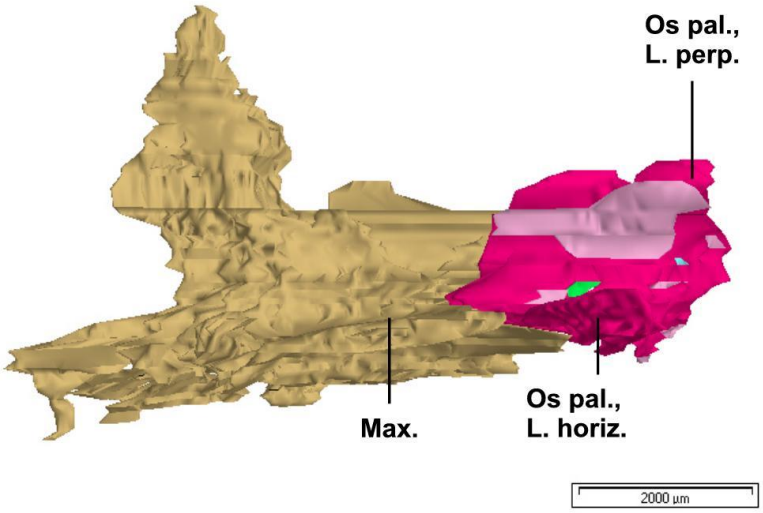

Abb. 46: Derselbe Fetus 87 mm SSL; Ansicht von medial.
Teilrekonstruktion des in Abb. 45 dargestellten Viszerokraniums, obere Gesichtshälfte;
Veranschaulichung der Knochenumbauvorgänge am Os palatinum (Os pal.) mit Lagebeziehung zur Maxilla (Max.).
Alle anderen Gewebsarten weggelassen.
Bezeichnungen wie in Abb. 42.

4.8 Schnittserienrekonstruktion der SSL 117 mm (HUL 110589), 14. Woche

4.8.1 Gestaltentwicklung des oberen Viszerokraniums

Da bei diesem Fetus nur die rechte Seite dargestellt wurde, ist der Symmetrievergleich nicht möglich und der Gaumenschluss nur mit Hilfe des histologischen Materials beurteilbar. Das Os palatinum ist bis zum am weitesten dorsal liegenden Punkt der Maxilla rekonstruiert.

Die osteogenen Prozesse haben zum weiteren Wachstum und zur weiteren Formgebung der knöchernen Elemente beigetragen (Abb. 6). Die gestaltliche Kontinuität führt auch zur fortschreitenden Entwicklung der Augen, der Zahnanlagen und des Nasenskeletts, was die Entwicklungssequenz von Abb. 3 bis Abb. 6 verdeutlicht.

In der Frontalansicht zeigt die Maxilla eine kompakte Struktur mit glatter Oberfläche in der kranialen Hälfte. In der kaudalen Hälfte wirkt sie durch Krypten und Vorsprünge zum großen Teil zerklüftet und unruhig. Der frontomediale Abschnitt unterhalb der Incisura nasalis misst in der Vertikalen 900 µm und hat im Vergleich zum vorherigen Fetus nur unwesentlich an Höhe gewonnen. Die Länge der knöchernen Begrenzung der Nasenöffnung, gemessen von der Spitze der Spina nasalis anterior bis zum kranialsten Punkt des Proc. frontalis, fällt mit 6000 µm kleiner aus als beim Fetus der SSL 87 mm.

Der Proc. frontalis ist an seiner Basis leicht konvex gewölbt, im Verlauf nach kranial neigt sich sein oberes Drittel leicht zur Gesichtsmitte hin. Denkt man sich die gegenüberliegende Maxilla-Hälfte dazu, so kann man die piriforme Gestalt der adulten knöchernen Nasenöffnung erahnen (Abb. 6). Auf Höhe der Stirnfortsätze ist die kranial-kaudale Ausdehnung der Maxilla mit 4700 µm im Vergleich zum Stadium zuvor leicht angestiegen. Nach dorsolateral geht der Proc. frontalis im bogenförmigen Verlauf in den infraorbitalen Rand über, der in diesem Stadium an den Augapfel heranreicht. Zwischen der hinteren Kante des Stirnfortsatzes und der Rinne für den Nervus infraorbitalis ist eine knöcherne Furche, die Incisura lacrimalis erkennbar.

Die Rinne um den Nervus infraorbitalis hat basal eine ovale Form, nach kranial verjüngt sie sich stark, so dass insgesamt ein tropfenförmiger Querschnitt entsteht. Aufgrund des schmalen kranialen Spaltes kann man in diesem Stadium noch nicht von einem Nervenkanal sprechen.

Der Jochbogenfortsatz erscheint kompakter und prominenter als im Stadium zuvor, seine vertikale Dimension nimmt auf 1050 µm zu, seine Ausdehnung in der Horizontalen bleibt allerdings mit 2700 µm in etwa gleich.

Die rekonstruierte rechte Hälfte der Maxilla misst in der Breite 8300 µm.

Die Zahnanlagen liegen in breiten, wannenförmigen Mulden (Abb. 49). Auch in diesem fetalen Alter sind die knöchernen alveolären Formationen noch nicht zu einer zusammenhängenden Einheit verschmolzen (Abb. 49 und Abb. 59). Der maximale Höhenabstand zwischen den Zahnanlagen und ihrer kranialen knöchernen Begrenzung erreicht am zweiten Milchfrontzahn den höchsten Wert von 800 µm und fällt nach distal kontinuierlich auf 430 µm am zweiten Milchmolaren ab. Der kleinste Höhenabstand von 415 µm konnte am ersten Schneidezahn verzeichnet werden.

Der minimale transversale Abstand zwischen den Zahnanlagen und der knöchernen Begrenzung nach oral ist mit 30 µm an den Milchfrontzähnen (51 und 52) am geringsten, steigt nach distal auf 90 µm am Milcheckzahn (53) und auf den höchsten Wert von 410 µm am ersten Milchmolaren (54), um weiter distal auf 240 µm zu fallen. Nach bukkal wurde der höchste Wert mit 470 µm am zweiten Milchfontzahn gemessen, der kleinste mit 220 µm am ersten Milchmolaren. Am Eckzahn wurde aufgrund der ausgeprägten Fenestration keine Messung vorgenommen.

Von frontal und lateral betrachtet sind die zahntragenden Kieferkompartimente koronalwärts weit offen und die alveolären bukkalen Lamellen in ihrem Verlauf von anterior nach posterior unterbrochen. Allerdings ist zusätzlich eine bukkale Begrenzung an der Zahnanlage 55 entstanden. Im Vergleich zum Fetus der SSL 87 mm scheint sich die Maxilla in dem zahnabhängigen Bereich stärker in der anterior-posterioren Richtung als von kranial nach kaudal entwickelt zu haben (vergleiche Abb. 49 und Abb. 30, sowie Abb. 59 und Abb. 43).

Der Processus frontalis misst in der saggitalen Ausdehnung maximal 2050 µm. In seinem Verlauf nach kranial behält er seine beträchtliche Breite, bevor er in einer schmal werdenden Verlängerung stumpf endet. Der knochenfreie Raum bis zum Augapfel verringert sich auf 1130 µm (Abb. 59). Posterior des Proc. frontalis steigt eine mediale knöcherne Wand in die Höhe, dicht der äußeren Kontur der Nasenkapsel folgend, und breitet sich nach kranial in den freien Raum zwischen der knorpeligen Kapsel und dem Bulbus oculi aus. Der Nervus infraorbitalis liegt größtenteils freischwebend ohne knöcherne Bedeckung unterhalb des Augapfels.

Auf der nasalen Seite der Maxilla kann man dorsal des Proc. frontalis eine Einziehung für den Sulcus lacrimalis erkennen (Abb. 61).

In der Ansicht von kranial bildet die Maxilla einen ausladenden Proc. palatinus mit einem nach medial und posterior weitgehend ebenen Rand. Das anteriore Drittel besteht aus einem zusammenhängenden Knochenkern, der mit dem anterioren Teil des Corpus verwachsen und

nach posterior durch eine Fissur vom Gaumenfortsatz getrennt ist. Die Ränder der Fissur fusionieren lateral kurz vor dem Übergang zur Facies nasalis maxillae. Die Facies orbitalis und der Proc. zygomaticus setzen sich von dem gaumenbildenden Abschnitt der Maxilla nach posterior ab (Abb. 54).

Von kaudal hat der Zahnbogen eine ähnliche Gestalt wie beim Fetus der SSL 87 mm mit am weitesten bukkal liegendem ersten Milchmolaren und anschließender leichter Konvergenz (Abb. 56, Abb. 57). Zwischen den Anlagen 52 und 53 ist ein separierendes Septum zu sehen, eine breitere knöcherne Trennung befindet sich zwischen den Anlagen 53 und 54. Es besteht weiterhin ein gemeinsames Frontzahn- und ein gemeinsames Molarenfach.

Verbindet man die Zahnanlagen der rechten Seite, ergibt dies eine Strecke von 7700 µm. Verdoppelt man den Wert, so erhält man eine ungefähre Länge des gesamten alveolären Bogens von 15400 µm. Dieser Wert verdeutlicht, dass sich der Kieferbogen von Stadium zu Stadium immer mehr verlängert hat. Die alveolären Knochenkompartimente oral der Zahnanlagen sind nahezu geschlossen, mit Ausnahme der Regio um den zweiten Milchmolaren und zwischen den Anlagen 52 und 53, wo die Fissura incisiva in einer flachen Grube nach lateral ausläuft. Im distalen Endabschnitt ist die alveoläre Rinne offen und weiträumig (Abb. 56). Im Bereich der Facies infraorbitalis, an den Frontzähnen, sowie mesial des Eckzahnes besteht die Maxilla aus filigranen Knochenbälkchen, die ihr ein netzartiges Aussehen verleihen (Abb. 57).

Der Gaumenschluss kann hier nicht beurteilt werden, aber anhand der histologischen Schnittbilder kann die Aussage getroffen werden, dass noch durchgehend ein schmaler trennender Spalt bestehen bleibt. Er ist in seiner horizontalen Ausdehnung schmaler als die Basis des Vomer.

Das Os palatinum hat deutlich an Knochenmasse gewonnen. Es behält die im vorherigen Stadium bereits beschriebene C-Form, die bei diesem Fetus leicht abgemildert ist. Die Lamina horizontalis ist wannenförmig gebogen, zum ersten Mal wird eine mediane Knochenleiste, die Crista nasalis, sichtbar. Sie dient später der Verankerung des Vomer (Abb. 50). Die Ausdehnung der inneren Begrenzung nimmt auf 4300 µm zu. Die Höhe der vertikalen Platte bleibt mit 2500 µm annähernd gleich, dafür verbreitert sich die Lamina horizontalis im Vergleich zur SSL 87 mm um 400 µm auf einen Wert von insgesamt 2200 µm. Histologisch konnte allerdings auch hier die noch fehlende Verknöcherung in der Sutura palatina mediana bestätigt werden.

In der Sicht von lateral ist der Sulcus palatinus major, der später mit dem Oberkiefer den gleichnamigen Kanal ausbildet, zum ersten Mal als eine den Nerv einhüllende Rinne deutlich identifizierbar (Abb. 59).

Von kranial gesehen überlappen sich die Lamina horizontalis und der posteriore Teil des Processus palatinus maxillae weiterhin schuppenartig, was durch die leicht schräge Orientierung der Knochen an ihren Enden ermöglicht wird (Abb. 54 und Abb. 55). Der Abstand zwischen den knöchernen Strukturen in der Vertikalen beträgt 200 µm und ist damit kleiner als im Stadium zuvor.

Von dorsal gesehen ist der Proc. orbitalis der Lamina perpendicularis nach außen bullös aufgetrieben. Oberhalb des Proc. pyramidalis erkennt man eine mit Mesenchym gefüllte Einkerbung (Abb. 51).

Der Vomer hat von frontal ein kelchförmiges Aussehen (Abb. 49). Er beginnt anterior mit einer niedrigen Basis, aus der nach kaudal zwei kurze Fortsätze hervorgehen. Nach kranial ragen U-förmig zwei an der Basis fusionierte Flügel, die Alae vomeris. Sie sind im anterioren Abschnitt kurz. Nach posterior wird aus der Basis ein hoher und breiter Sockel, und die Flügel verlängern sich nach kranial. Die vertikale Höhe des Vomer beträgt maximal 1420 µm und nimmt im Vergleich zum vorherigen Stadium nur unwesentlich zu. Dorsal des Übergangs vom Proc. palatinus zur Lamina horizontalis des Gaumenbeins wird der Sockel wieder kleiner, bis schließlich nur noch eine U-Formation verbleibt. Im weiteren Verlauf nach posterior geht schließlich die Kontinuität der U-Form verloren bis auf zwei kurze seitliche Arme, die das Nasenseptum umgreifen (Abb. 53). Der Vomer reicht mit seiner Unterfläche sehr nah an den hinteren Teil des Proc. palatinus maxillae sowie an die Lamina horizontalis, ohne sie zu berühren.

In der Ansicht von kranial erstreckt er sich als ein unpaarer Knochen entlang der medianen Spalte oberhalb des knöchernen Gaumens. Er beginnt anterior auf Höhe der Fissura incisiva, nach posterior überragt er deutlich den hinteren Rand der Lamina horizontalis des Os palatinum (Abb. 53).

Die Nasenkapsel ist nur auf der rechten Seite vollständig rekonstruiert worden.

In der Ansicht von frontal fällt auf, dass sich der ventrale Teil im Vergleich zum Stadium zuvor früher in die zwei anterioren Flügel aufteilt, nämlich auf Höhe des oberen Drittels des Stirnfortsatzes. Das Nasenskelett wölbt sich stärker nach lateral, so dass der vordere Rand des Proc. frontalis zum Teil verdeckt wird (Abb. 6). Der minimale Abstand zwischen Maxilla und Knorpelskelett auf Höhe des Proc. frontalis beträgt 190 µm und liegt im Wertebereich, der für die SSL 87 mm bestimmt wurde.

In der Ansicht von lateral hat sich die Morphologie der Nasenkapsel kaum verändert. Anterolateral gibt es einen nach kaudal wachsenden schmalen Fortsatz, posterolateral erstreckt sich das knorpelige komplexe Massiv, an den sich die Facies orbitalis anschmiegt. Anterokranial geht die Kontur der knorpeligen Nasenkapsel in zwei schmale Flügel über (Abb. 59).

Von kranial behält die Nasenkapsel die ellipsoide Struktur und geht nach posterior über in die sich seitlich ausbreitenden knorpeligen Anteile des Os ethmoidale und Os sphenoidale, die die Augenhöhle nach medial begrenzen. Es ergibt sich auch in diesem Stadium ein unebener Verlauf der Kapselbegrenzung mit Einziehungen auf Höhe des Augapfels und des Proc. frontalis (s. Abb. 6).

Die Nasenscheidewand ist im basalen Bereich mit 600 µm breiter geworden. Sie hat im kaudalen Drittel eine birnenartige Form. Zu beiden Seiten des Septums findet man eine knorpelige Spange, die ventral des Vomer beginnt, nicht mit dem Septum verbunden ist und sich nach anterior in drei schmale Arme aufteilt. Die dorsalen zwei Drittel des Nasenseptums stützen sich auf den U-förmigen Vomer (Abb. 56).

In der Lateralansicht bleibt der protrusive Charakter erhalten, das Nasenseptum ragt über die knöcherne Maxilla heraus und endet kurz vor der Aufzweigung der Kapsel in die knorpeligen Nasenflügel (Abb. 59).

Der Durchmesser des rechten Augapfels misst bei diesem Fetus 3600 µm, zum ersten Mal ist im Vergleich zum vorherigen Stadium keine signifikante Vergrößerung des Bulbus zu verzeichnen. Der interbulbäre Abstand konnte nicht bestimmt werden. Der knochenfreie Raum zwischen der lateralen äußeren Begrenzung der Nasenkapsel und dem Bulbus oculi beträgt 380 µm und fällt somit annähernd auf den Wert vom Fetus der SSL 54 mm.

4.8.2 Knochenumbauvorgänge an Maxilla und Os palatinum

Bei diesem Fetus sind alle unterscheidbaren Umbauzonen vertreten. Erstmalig überwiegt die Kategorie des schwachen Anbaus. Die starke Apposition ist nun die zweitstärkste Zone.

Auf der Oberfläche der Facies anterior, zwischen der Fossa canina und der Sutura mediana maxillae treten alternierend Felder schwacher und starker Apposition auf, wobei die zuletzt erwähnten einen kleineren Ausmaß haben. Der Vorderrand des zukünftigen Foramen infraorbitale ist an seiner kranialsten Spitze appositioneller Natur. Im Verlauf nach kaudal sind im mittleren Drittel Ruhezonen mit einigen schwach resorptiven Arealen vorherrschend, die am Übergang zum Rinnenboden in zuerst schwache und schließlich starke Anbaugebiete übergehen. Die Begrenzung der Incisura nasalis ist durch schwache Anbauzonen

gekennzeichnet, mit Ausnahme eines schmalen stark appositionellen Streifens nahe der Spina nasalis anterior (Abb. 49). Alle sonstigen von frontal sichtbaren resorptiven Prozesse bedecken tiefer gelegene Knochenoberflächen und kommen nur aufgrund der zerklüfteten Maxillastruktur zum Vorschein. Der Proc. frontalis ist überwiegend von schwacher Apposition geprägt. In seiner Mitte sind größere Ruhezonen erkennbar, die vom Corpus maxillae bis zur Fortsatzmitte aufsteigen. Am Margo infraorbitalis ist die Maxilla mit starkem Knochenanbau im Wachstum begriffen. Auch der Proc. zygomaticus zeigt von frontal eine stark appositionelle Knochenoberfläche mit schwächerem Anbau an seinen kranialen und kaudalen Randbezirken (Abb. 49).

In der Lateralansicht zeigt die Maxilla ein klares Muster formativer Prozesse mit überwiegendem Ausmaß an schwachem Anbau. Der starke Anbau tritt in lokal begrenzten Bereichen auf: anteromedial, entlang des Margo lacrimalis und infraorbital, an der externen Fläche des Proc. zygomaticus und am Corpus maxillae unterhalb und medial des Nervus infraorbitalis. Die ruhenden und resorptiven Zonen beschränken sich auf den zentralen Abschnitt des Proc. frontalis, auf Regionen um den Nervus infraorbitalis und auf die inneren alveolären Flächen um die Zahnkeimanlagen herum (Abb. 59).

Von medial ist der anteriore Bereich der Maxilla schwach appositionell, mit kleineren inselartigen ruhenden Oberflächenabschnitten. Die anteriore Begrenzung der Fissura incisiva zeigt schwach appositionellen Charakter, posterior findet starker Anbau statt. Auf der nasalen Fläche des Proc. frontalis überwiegt in den Randgebieten der schwache Anbau. Im mittleren Abschnitt imponieren ruhende Oberflächenanteile (Abb. 47, Abb. 48). Sie sind nach dorsal von einem senkrechten Streifen schwacher Apposition begrenzt, an den ein Feld starker Knochenneubildung anknüpft, das sich in Form eines Dreiecks nach kaudal auf der Facies nasalis ausdehnt. Etwa unterhalb des Verlaufs der späteren Crista conchalis hat sich eine resorptive Fläche gebildet. Posterior des Stirnfortsatzes findet man abwechselnd Zonen schwachen und starken Anbaus. Nur vereinzelt sind kleine Areale mit ruhenden Zellen und resorbierbaren Osteoklasten lokalisiert. Im dorsalen Drittel der Maxilla ist schwache Anbauaktivität vorherrschend. Auf mittlerer Höhe, entlang des Nervenverlaufs des Nervus palatinus major sind Ruhezonen mit kleinen resorptiven Bezirken verteilt. Nach kranial, zum Rand der Facies orbitalis hin, wird die Knochenoberfläche von drei Zellqualitäten geprägt: von starkem und schwachem Anbau sowie inaktiven Abschnitten (Abb. 61).

Bei der Betrachtung von dorsal ergibt sich ein zweigeteiltes Bild mit stark formativen Prozessen im Bereich des Margo infraorbitalis bis hin zum Proc. zygomaticus und dem zukünftigen Tuber maxillae. Die restliche Maxilla zeigt schwach appositionellen

Oberflächencharakter, auf Höhe des Nervus infraorbitalis sowie im alveolären Abschnitt eine variierende Verteilung von Resorptions- und Appositionsgebieten (Abb. 52).

Von kranial ist das anteriore Drittel der Maxilla gemischter Natur mit vorherrschendem schwachen Anbau. Der innere Rand der anterioren knöchernen Einheit ist von ruhenden Zellen bedeckt, an die schwach resorptive Areale anschließen. Der anteriore und mediale Rand des Processus palatinus ist mit Zonen starken Anbaus ausgekleidet. Mittig und posterior überwiegt schwacher Anbau, der auf halber Strecke in anterior-posteriorer Richtung ruhende Zellen mit Osteoklasten beherbergt (Abb. 54, z. T. vom Proc. frontalis verdeckt).

Auf der oralen Knochenoberfläche verdeutlichen die remodellierenden Vorgänge den strukturellen Aufbau der Maxilla mit einem klaren Muster gehäuft vorkommender ruhender und resorbierender Zellen entlang des Alveolarbogens sowie vorwiegend appositioneller Oberfläche am Proc. palatinus und Proc. zygomaticus (Abb. 57).

Die marginalen Abschnitte des Alveolarfortsatzes und die Interdentalsepten mesial und distal der Milcheckzahnanlage sind mit Osteoblasten besetzt, und es findet überwiegend schwacher Anbau statt. Stark appositionelle Herde befinden sich mesiokranial von 51, mesial, bukkal und distal von 54 als separate lokal auftretende Inseln, sowie in der weit offenen Alveole bukkal der Zahnanlage 55. Im Inneren der alveolären Vertiefungen sind die ruhenden lining cells im Wechsel mit schwachem Anbau am häufigsten vertreten. Die Ruhezonen sind im Molarenbereich in größerem Ausmaß vertreten als im Frontzahnbereich. Schwach resorptiver Charakter ist an jeder Zahnanlage sichtbar und konzentriert sich als Anhäufung von kleinen zusammenhängenden Inseln im apikalen Bereich des Zahnbogens. Stark resorptive Prozesse konnten in dezenterem Ausmaß distobukkal, kranial und oral der Zahnanlage 52, mesial, bukkal, distal und kranial von 53 sowie bukkal und distal der Anlage 54 nachgewiesen werden. Die Fissura incisiva wird auf der oralen Seite von anterior und posterior von gleichmäßigen Feldern schwachen Anbaus begrenzt. Das anteriore Drittel der Maxilla beherbergt eine zentral gelegene Zone starken Anbaus. Im Übergangsbereich zum Proc. palatinus fällt eine schwach resorptive Fläche auf. Der Proc. palatinus zeigt ein appositionelles Wachstumsmuster mit verstärkter Knochenanlagerung am medianen und posterioren Rand. In der Mitte bis hin zum späteren Alveolarfortsatz treten von anterior nach posterior weniger ausgeprägte ruhende Areale mit schwach resorptiven Feldern auf (Abb. 57). Eine starke Wachstumstendenz erfährt die kaudale Fläche des Proc. zygomaticus im mittleren bis dorsalen Bereich.

Die Knochenoberfläche des Os palatinum zeigt eine quantitativ weitgehend ausgewogene Mischung aus schwachem und starkem Anbau.

In der Frontalansicht wechseln sich die Anbauzonen auf der nasalen Fläche der Lamina perpendicularis im regelmäßigen Rhythmus ab, am Proc. orbitalis und Proc. sphenoidalis wird der schwache Anbau zur vorherrschenden Zone (Abb. 50).

In der Ansicht von dorsal fallen die inaktiven Zellen als auskleidende Schicht am Fundus der Incisura sphenopalatina und in der zerklüfteten Knochenstruktur oberhalb des Proc. pyramidalis aus, der sonst stark appositioneller Natur ist (Abb. 51).

Die der Maxilla zugewandte Facies maxillaris verhält sich anterior, kranial und im Verlauf des Nervus palatinus major schwach appositionell, und wird mit Ausnahme des anterioren Abschnitts durch inaktive Gebiete unterschiedlicher Größe und kleinere resorptive Areale variiert. Nach dorsal und kaudal überwiegt der stark anbauende Wachstumsprozess (Abb. 60).

Auf der nasalen Fläche der Lamina perpendicularis ist unterhalb des aufsteigenden Proc. sphenoidalis eine knöcherne Mulde mit ruhenden und resorptiven Zellen ausgekleidet. Auf gleicher Höhe, etwa in der Mitte der anterior-posterioren Ausdehnung der Lamina perpendicularis begrenzen inaktive lining cells einen breiten Streifen starker Apposition (Abb. 62).

Die nasalwärts gerichtete Fläche der Lamina horizontalis verhält sich anterior und posterior stark appositionell, im mittleren Drittel findet sich ein breiter Streifen schwachen Anbaus (Abb. 55).

Auf der gegenüberliegenden kaudalen Seite ist die posteriore Begrenzung der Lamina horizontalis ebenfalls stark appositionell, den anterioren Randsaum bedeckt nach lateral schwacher, nach medial starker Anbau. Im sulkulären Teil entlang des Verlaufs des Nervus palatinus major fällt ein längliches Band mit schwachem Anbau in Begleitung von ruhenden und schwach resorptiven Herden auf. (Abb. 58). Der Proc. pyramidalis hat zwei nach kaudal weisende Lamellen, zwischen denen eine schmale Rinne entsteht. In ihrem Inneren ist sie schwach appositionell, ruhend und schwach resorptiv.

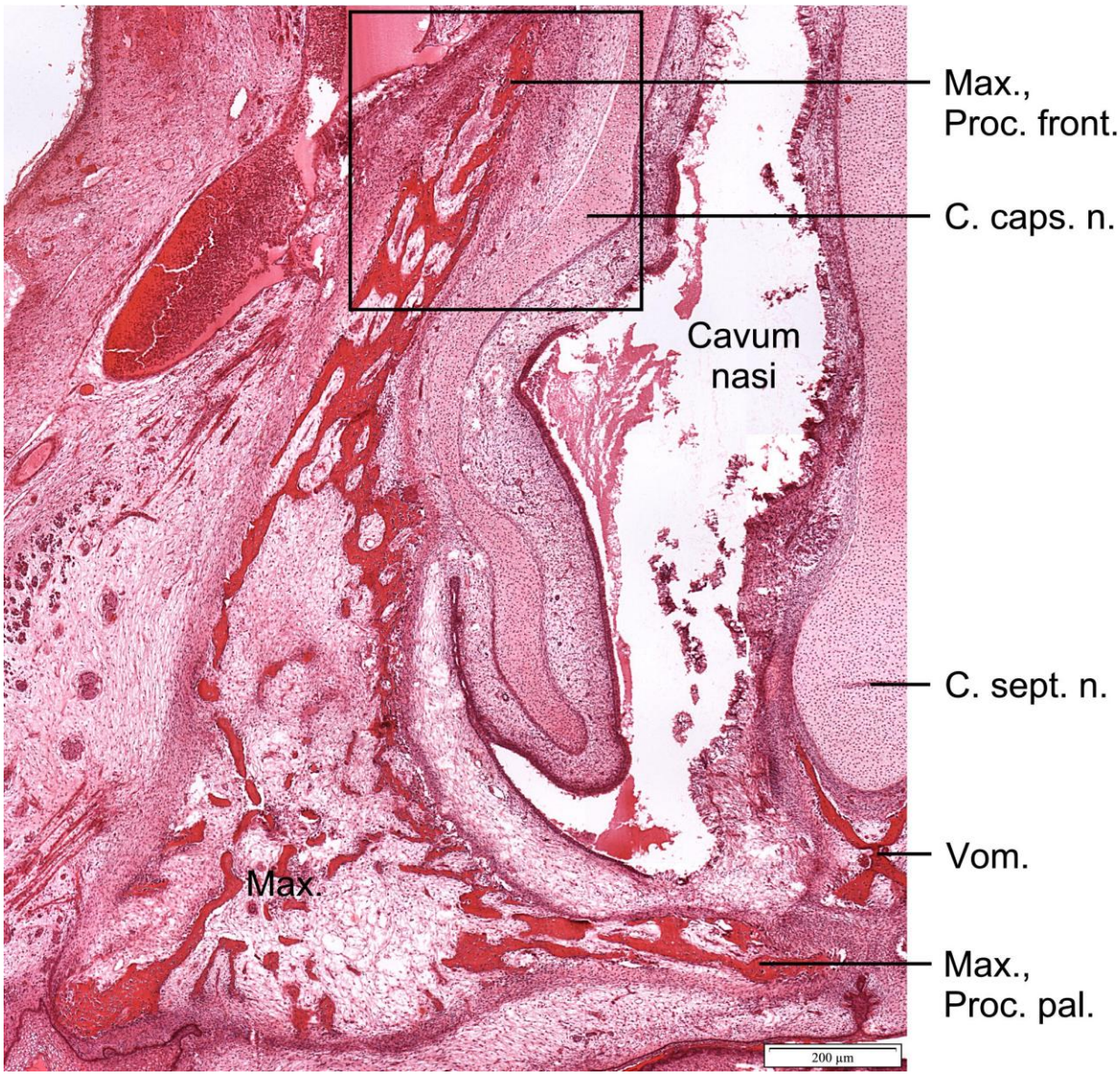

Abb. 47: Fetus 117 mm SSL; Übersichtsansicht der rechten oberen Gesichtshälfte, oberer Bildrand kranial.
Schnittserie HUL 110589; Schnittrichtung frontal; Färbung mit Hämatoxylin-Eosin.
Histologische Darstellung der rechten Maxilla (Max.) mit Processus frontalis (Max., Proc. front.) und Processus palatinus (Max., Proc. pal.) und der Lagebeziehung der Maxilla zu den umgebenden Strukturen:
Cartilago capsulae nasi (C. caps. n.), Cartilago septi nasi (C. sept. n.), Vomer (Vom.) und Cavum nasi.

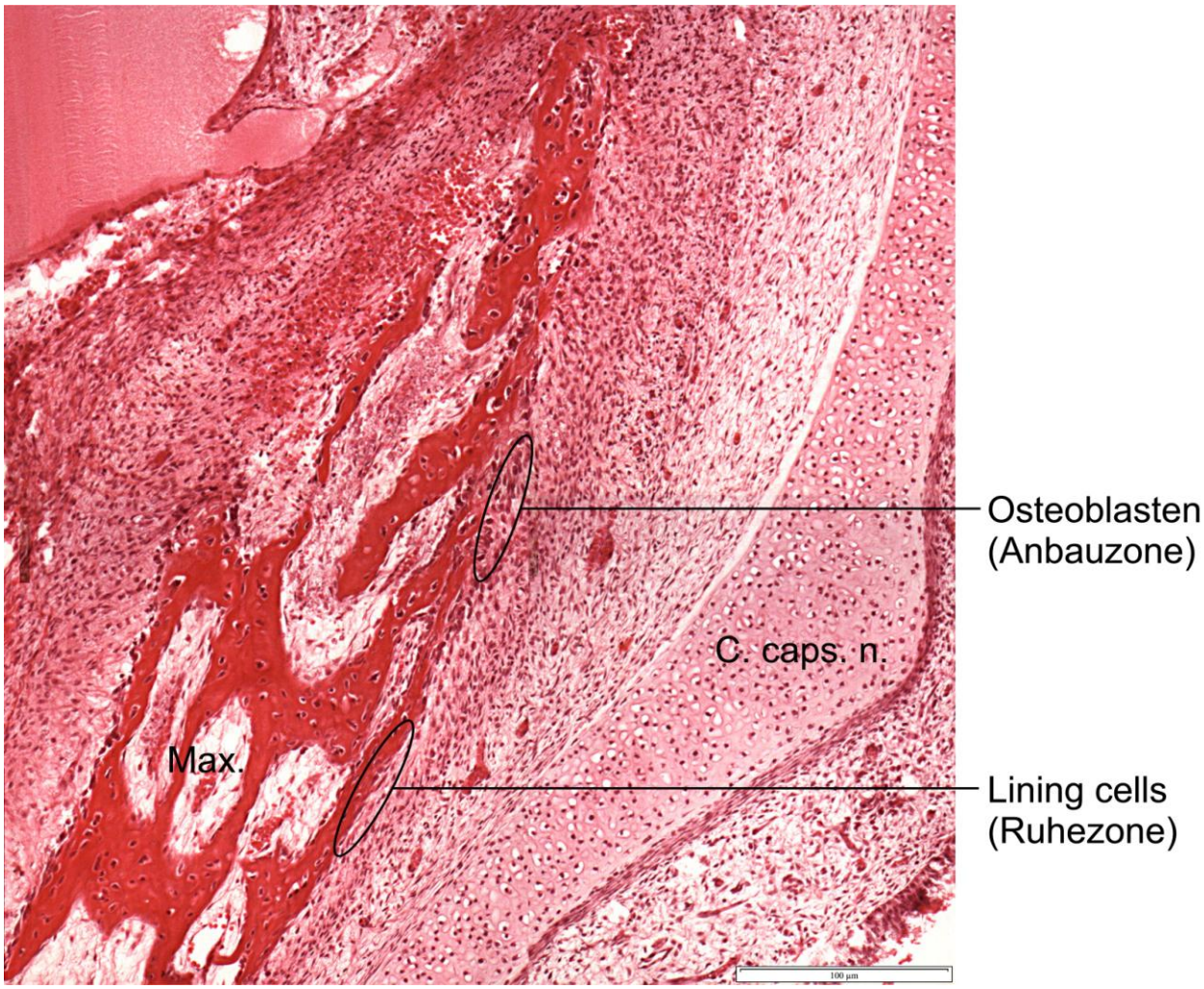

Abb. 48: Derselbe Fetus 117 mm SSL; vergrößerter Ausschnitt aus Abb. 47, oberer Bildrand kranial. Histologische Darstellung der Maxilla (Max.) auf Höhe des Processus frontalis mit Kennzeichnung der Zellkategorien entlang der zum Cartilago capsulae nasi (C. caps. n.) hin gewandten Knochenkontur.

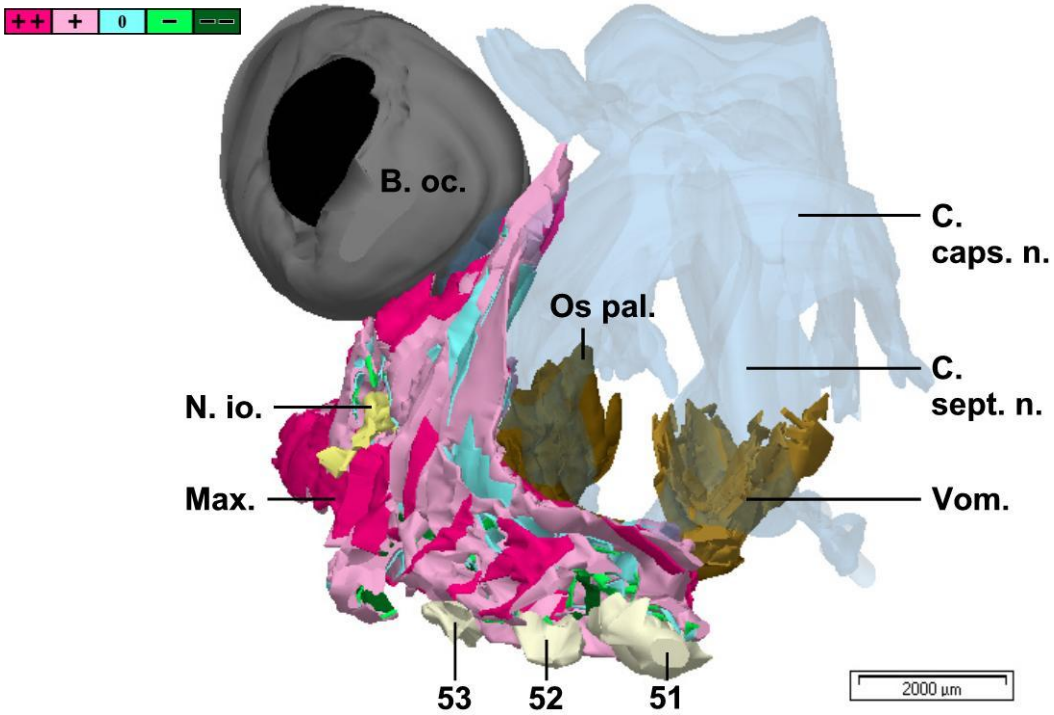

Abb. 49: Fetus 117 mm SSL; Ansicht von frontal.
Computergestützte 3D-Rekonstruktion der Schnittserie HUL 110589;
Übersichtsrekonstruktion wie in Abb. 6;
Veranschaulichung der Knochenumbauvorgänge an Maxilla (Max.), in Beziehung zur räumlichen Ausdehnung der benachbarten Strukturen:
Os palatinum (Os pal.), Vomer (Vom.), Primordia dentium (51, 52, 53), Cartilago capsulae nasi (C. caps. n.), Cartilago septi nasi (C. sept. n.), Bulbus oculi (B. oc.) und Nervus infraorbitalis (N. io.).
Alle knorpeligen Anteile sind transparent dargestellt.

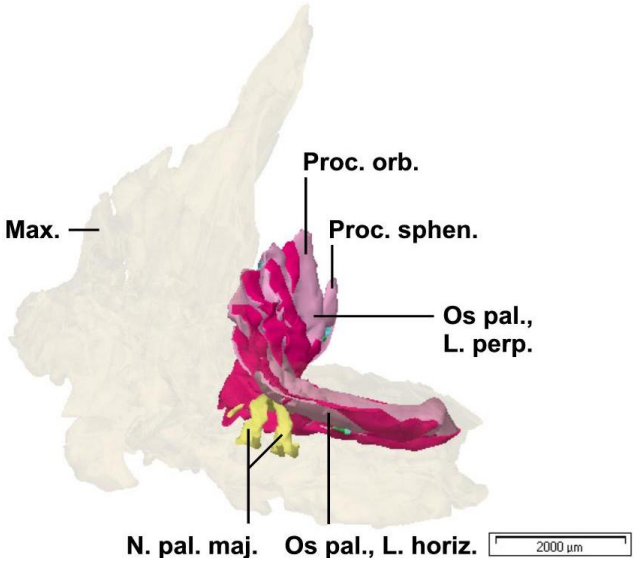

Abb. 50: Derselbe Fetus 117 mm SSL; Ansicht von frontal.
Teilrekonstruktion des in Abb. 49 dargestellten rechten Viszerokraniums, obere Gesichtshälfte;
Veranschaulichung der Knochenumbauvorgänge am Os palatinum (Os pal.) und der Lagebeziehung zur Maxilla (Max.), mit Kennzeichnung der Lamina horizontalis (Os pal., L. horiz.) und der Lamina perpendicularis (Os pal., L. perp.) des Gaumenbeins mit dem Processus orbitalis (Proc. orb.) und dem Processus sphenoidalis (Proc. sphen.). Zusätzlich ist der Verlauf des Nervus palatinus major (N. p. maj.) hervorgehoben.
Zur vollständigen Ansicht und optischen Trennung ist die im Bild weiter anterior liegende Maxilla transparent dargestellt. Alle anderen Gewebsarten weggelassen.

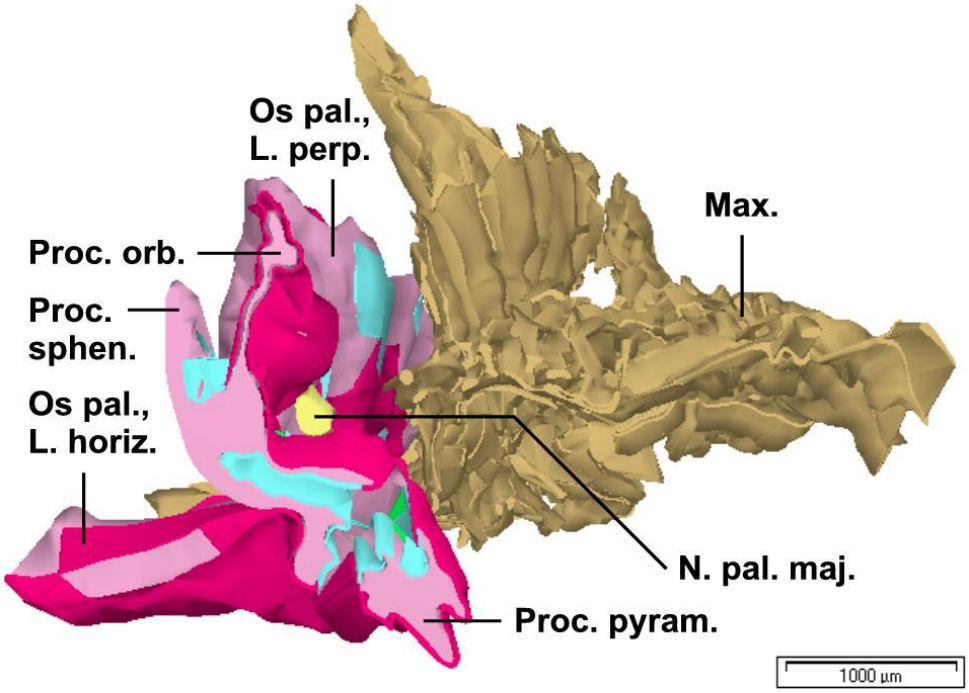

Abb. 51: Derselbe Fetus 117 mm SSL; Ansicht von dorsal.
Teilrekonstruktion wie in Abb. 50;
Veranschaulichung der Knochenumbauvorgänge am Os palatinum (Os pal.) mit Lagebeziehung zur Maxilla (Max.). Alle anderen Gewebsarten weggelassen.
Bezeichnungen wie in Abb. 50. Zusätzlich ist der Processus pyramidalis (Proc. pyram.) der Lamina perpendicularis (Os pal., L. perp.) gekennzeichnet.

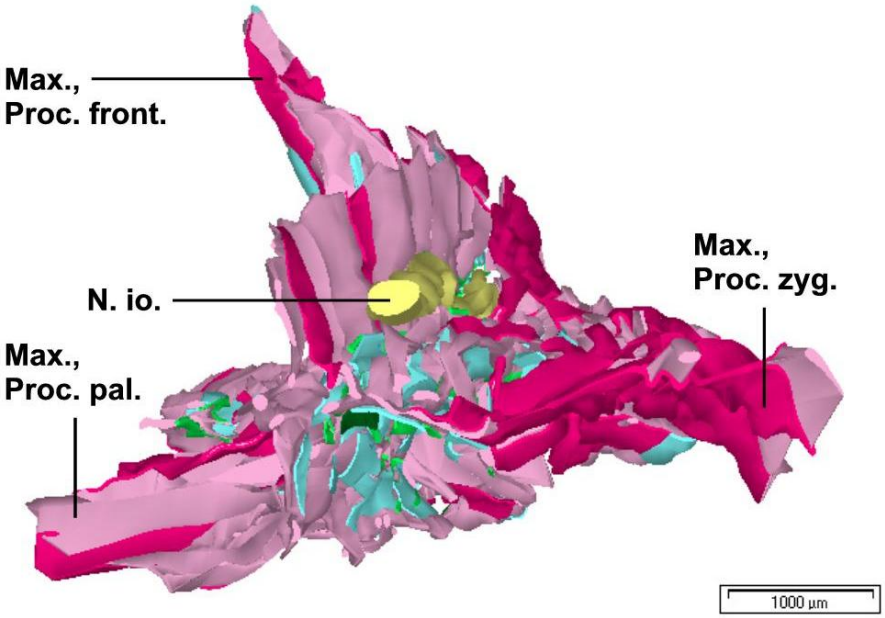

Abb. 52: Derselbe Fetus 117 mm SSL; Ansicht von dorsal.
Teilrekonstruktion des in Abb. 49 dargestellten rechten Viszerokraniums, obere Gesichtshälfte;
Veranschaulichung der Knochenumbauvorgänge an Maxilla (Max.).
Zur Orientierung sind die Fortsätze der Maxilla gekennzeichnet:
Processus frontalis (Max., Proc. front.), Processus palatinus (Max., Proc. pal.) und Processus zygomaticus (Max., Proc. zyg.). Der eigentliche Processus alveolaris ist noch nicht ausgebildet.
Bis auf den Nervus infraorbitalis (N. io.) wurden alle anderen Gewebsarten weggelassen.

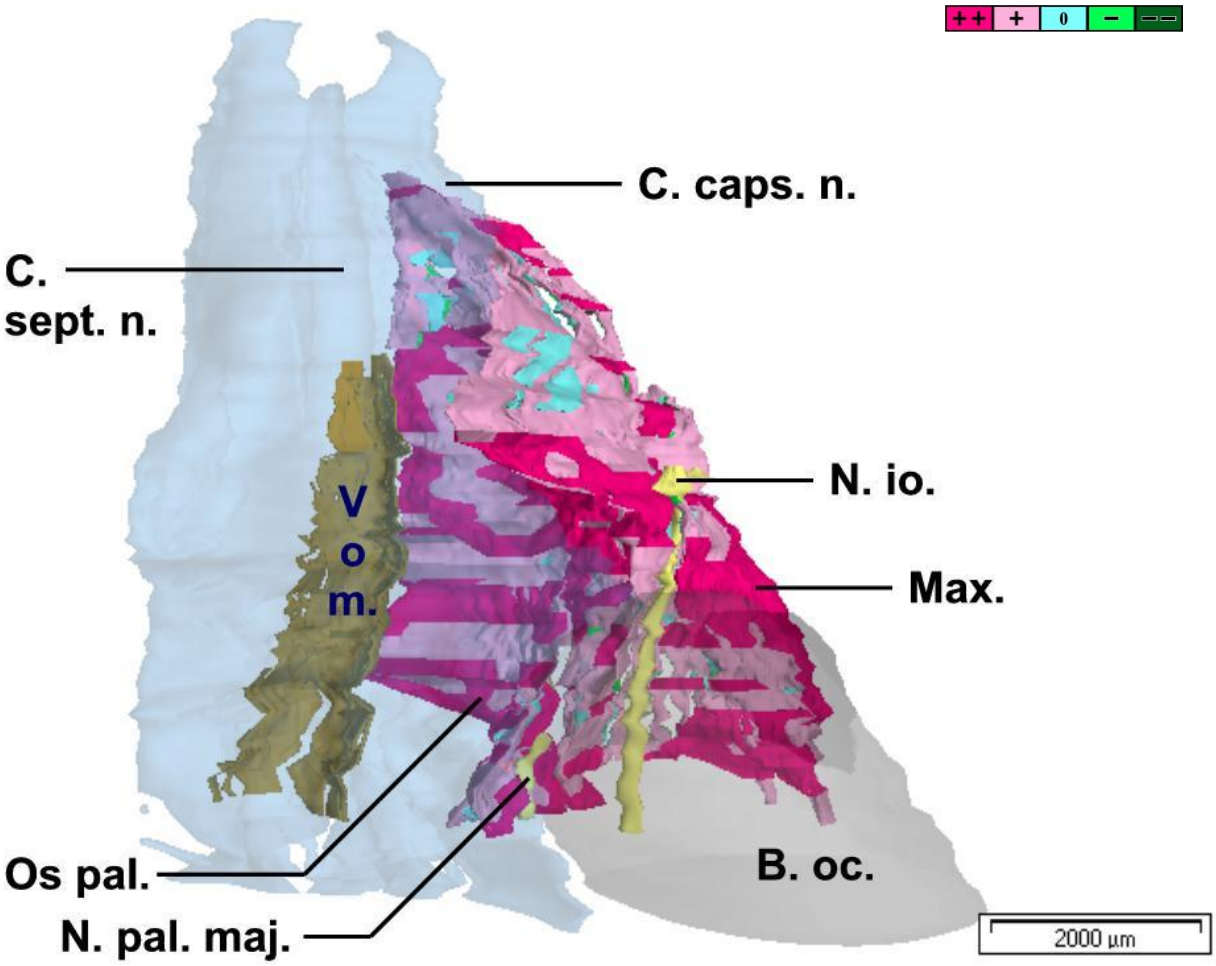

Abb. 53: Fetus 117 mm SSL; Ansicht von kranial.
Computergestützte 3D-Rekonstruktion der Schnittserie HUL 110589;
Übersichtsrekonstruktion des rechten Viszerokraniums, obere Gesichtshälfte;
Veranschaulichung der Knochenumbauvorgänge an Maxilla (Max.) und Os palatinum (Os pal.), in Beziehung zur räumlichen Ausdehnung der benachbarten Strukturen:
Vomer (Vom.), Cartilago capsulae nasi (C. caps. n.), Cartilago septi nasi (C. sept. n.), Bulbus oculi (B. oc.), Nervus infraorbitalis (N. io.) und Nervus palatinus major (N. p. maj.).
Alle knorpeligen Anteile sowie Bulbus oculi transparent dargestellt.

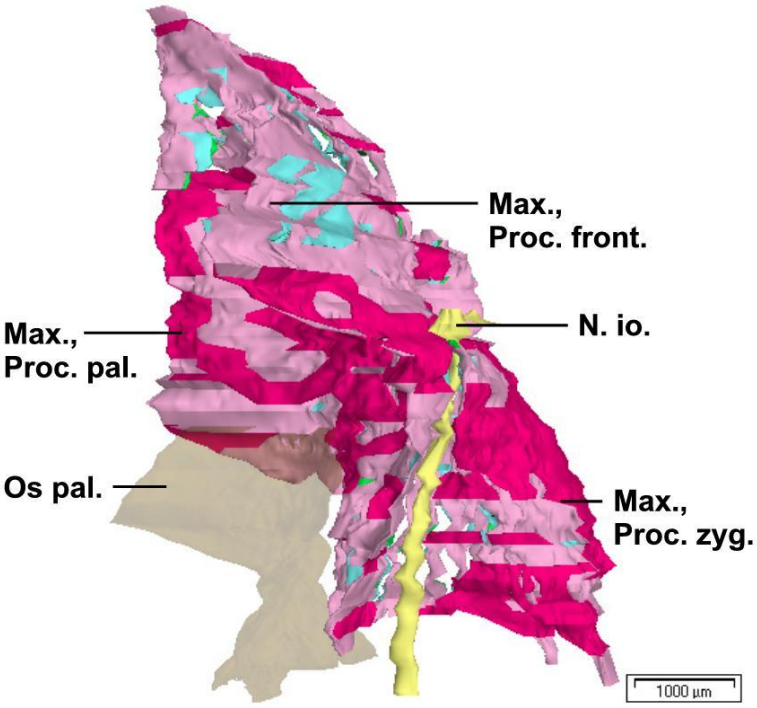

Abb. 54: Derselbe Fetus 117 mm SSL; Ansicht von kranial.
Teilrekonstruktion des in Abb. 53 dargestellten rechten Viszerokraniums, obere Gesichtshälfte; Veranschaulichung der Knochenumbauvorgänge an Maxilla (Max.) mit Lagebeziehung zum Os palatinum (Os pal.). Zum besseren Verständnis sind die Fortsätze der Maxilla, Processus frontalis (Max., Proc. front.), Processus zygomaticus (Max., Proc. zyg.) und Processus palatinus (Max., Proc. pal.), gekennzeichnet. Das weiter kranial liegende Os palatinum ist transparent dargestellt.
Bis auf den Nervus infraorbitalis (N. io.) wurden alle anderen Gewebsarten weggelassen.

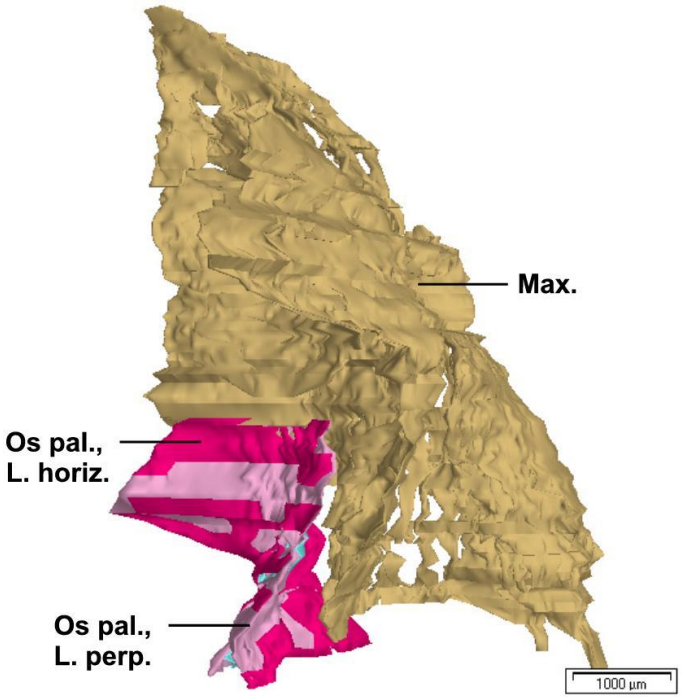

Abb. 55: Derselbe Fetus 117 mm SSL; Ansicht von kranial.
Dieselbe Teilrekonstruktion wie in Abb. 54, ohne das Nervengewebe.
Veranschaulichung der Knochenumbauvorgänge am Os palatinum (Os pal.) und der Lagebeziehung zur Maxilla (Max.). Zur Orientierung ist die horizontale Platte (Os pal., L. horiz.) und die senkrechte Platte (Os pal., L. perp.) des Gaumenbeins gekennzeichnet.

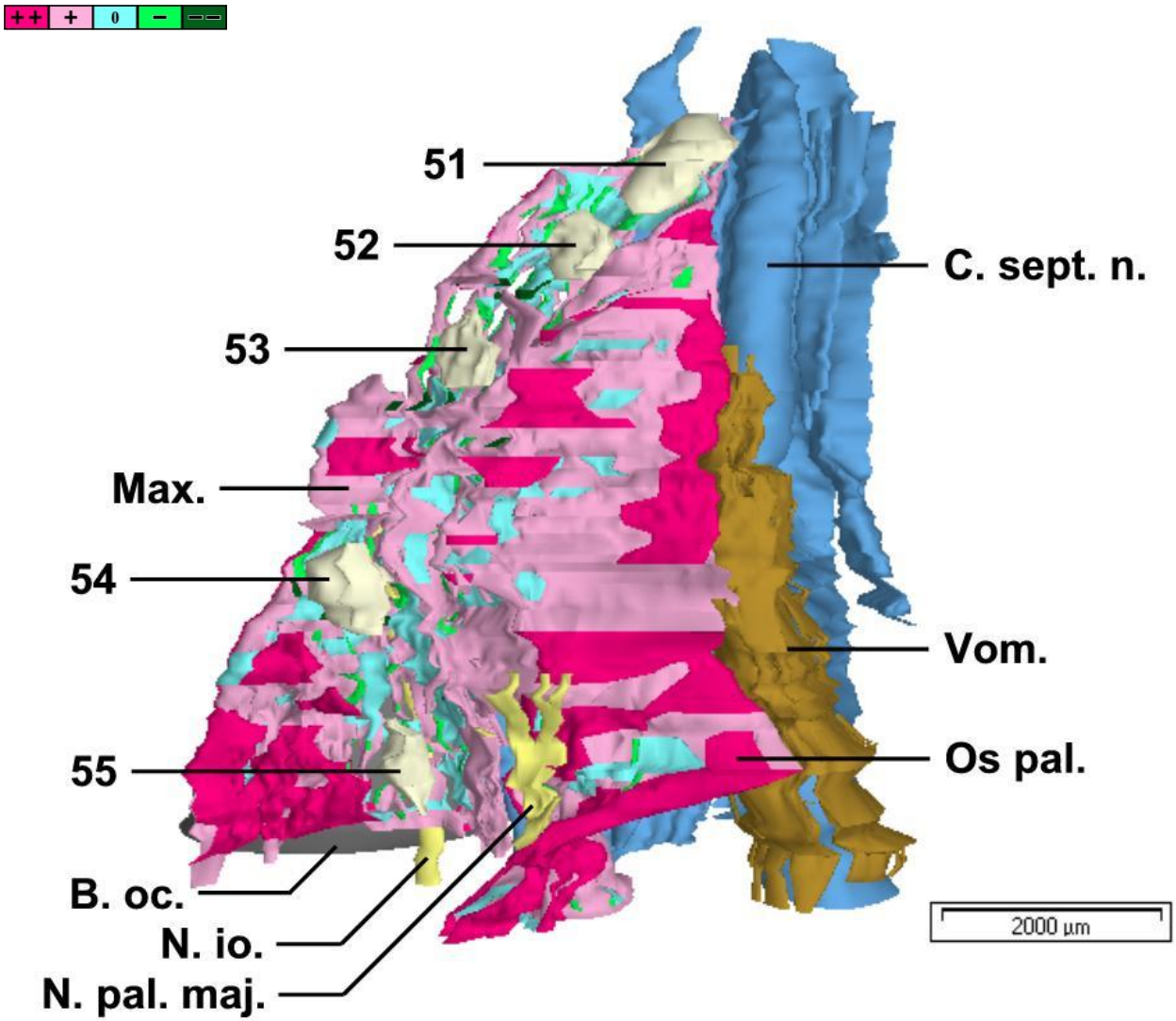

Abb. 56: Fetus 117 mm SSL; Ansicht von kaudal.
Computergestützte 3D-Rekonstruktion der Schnittserie HUL 110589;
Übersichtsrekonstruktion des rechten Viszerokraniums, obere Gesichtshälfte;
Veranschaulichung der Knochenumbauvorgänge an Maxilla (Max.) und Os palatinum (Os pal.), in Beziehung zur räumlichen Ausdehnung der benachbarten Strukturen:
Vomer (Vom.), Primordia dentium (51, 52, 53, 54, 55), Cartilago septi nasi (C. sept. n.), Bulbus oculi (B. oc.), Nervus infraorbitalis (N. io.) und Nervus palatinus major (N. p. maj.).

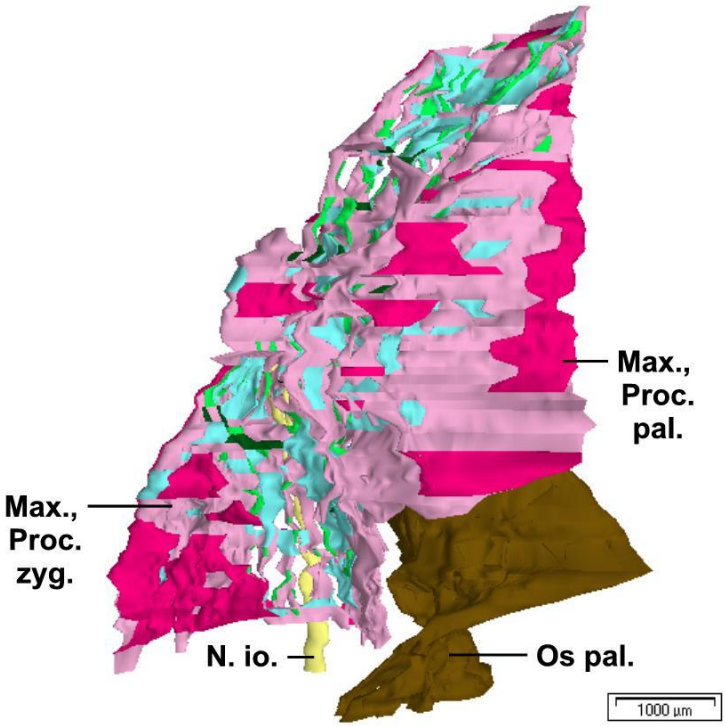

Abb. 57: Derselbe Fetus 117 mm SSL; Ansicht von kaudal.
Teilrekonstruktion des in Abb. 56 dargestellten rechten Viszerokraniums, obere Gesichtshälfte; Veranschaulichung der Knochenumbauvorgänge an Maxilla und der Lagebeziehung zum Os palatinum (Os pal.). Zusätzlich sind die maxillären Fortsätze Processus zygomaticus (Max., Proc. zyg.) und Processus palatinus (Max., Proc. pal.) gekennzeichnet.
Bis auf den Nervus infraorbitalis (N. io.) wurden alle anderen Gewebsarten weggelassen.

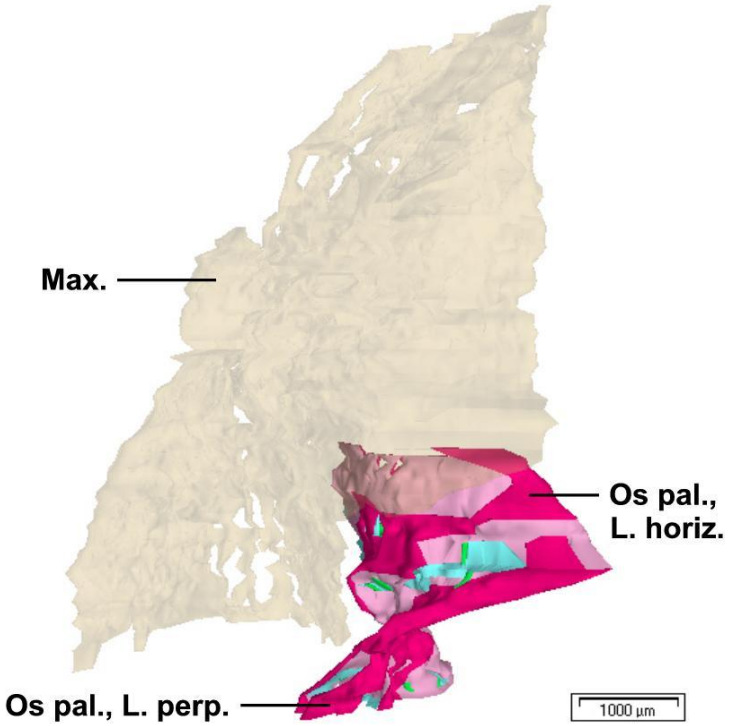

Abb. 58: Derselbe Fetus 117 mm SSL; Ansicht von kaudal.
Dieselbe Teilrekonstruktion wie in Abb. 57, ohne Nervengewebe;
Veranschaulichung der Knochenumbauvorgänge am Os palatinum (Os pal.) und der Lagebeziehung zur Maxilla (Max.), mit Kennzeichnung der horizontalen Platte (Os pal., L. horiz.) und der senkrechten Platte (Os pal., L. perp.) des Gaumenbeins.
Maxilla transparent dargestellt.

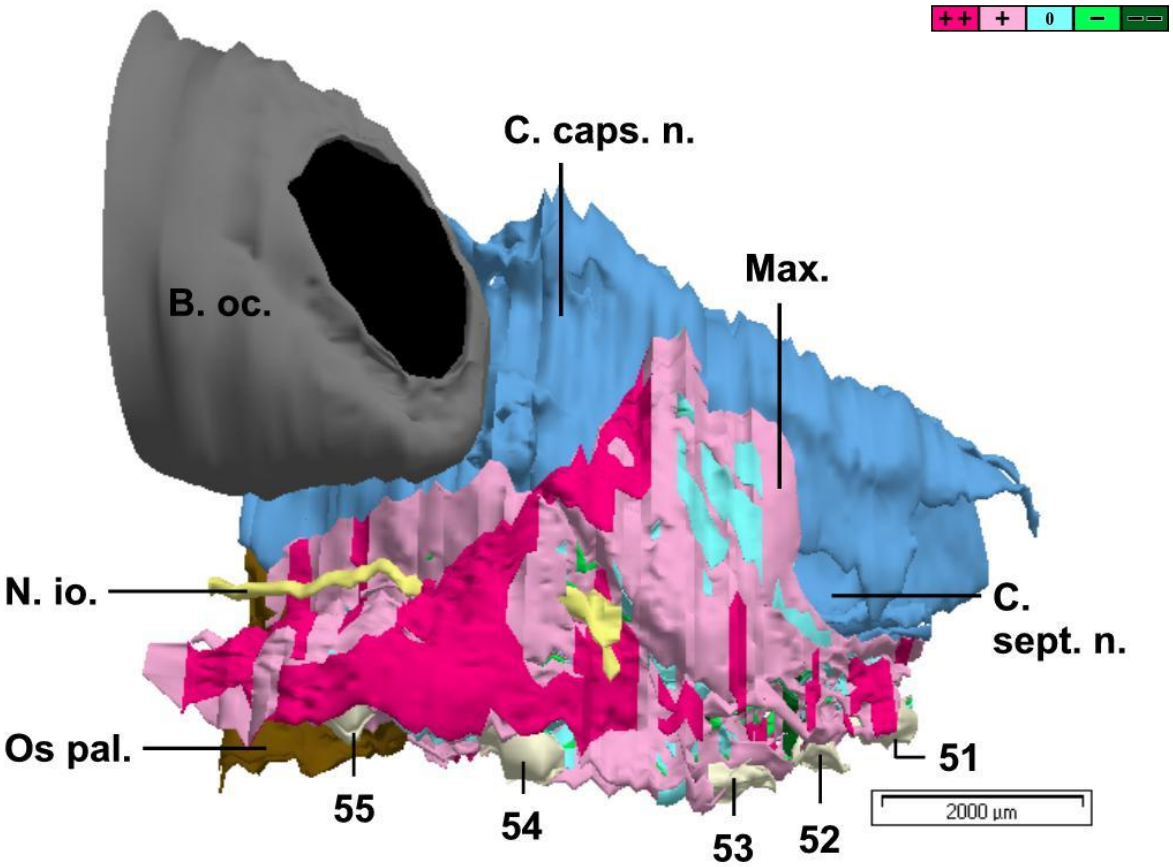

Abb. 59: Derselbe Fetus 117 mm SSL; Ansicht von lateral.
Computergestützte 3D-Rekonstruktion der Schnittserie HUL 110589;
Übersichtsrekonstruktion des rechten Viszerokraniums, obere Gesichtshälfte;
Veranschaulichung der Knochenumbauvorgänge an Maxilla (Max.), in Beziehung zur räumlichen Ausdehnung der benachbarten Strukturen:
Os palatinum (Os pal.), Primordia dentium (51, 52, 53, 54, 55), Cartilago capsulae nasi (C. caps. n.), Cartilago septi nasi (C. sept. n.), Bulbus oculi (B. oc.) und Nervus infraorbitalis (N. io.).

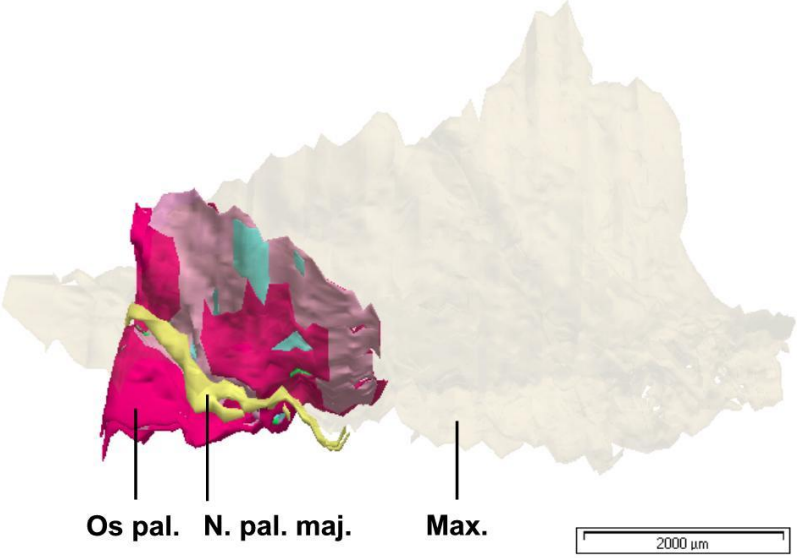

Abb. 60: Derselbe Fetus 117 mm SSL; Ansicht von lateral.
Teilrekonstruktion des in Abb. 59 dargestellten rechten Viszerokraniums, obere Gesichtshälfte;
Veranschaulichung der Knochenumbauvorgänge am Os palatinum (Os pal.) mit Lagebeziehung zur Maxilla (Max.) und zum Nervus palatinus major (N. p. maj.). Zur vollständigen Ansicht und optischen Trennung ist die Maxilla transparent dargestellt.
Alle anderen Gewebsarten weggelassen.

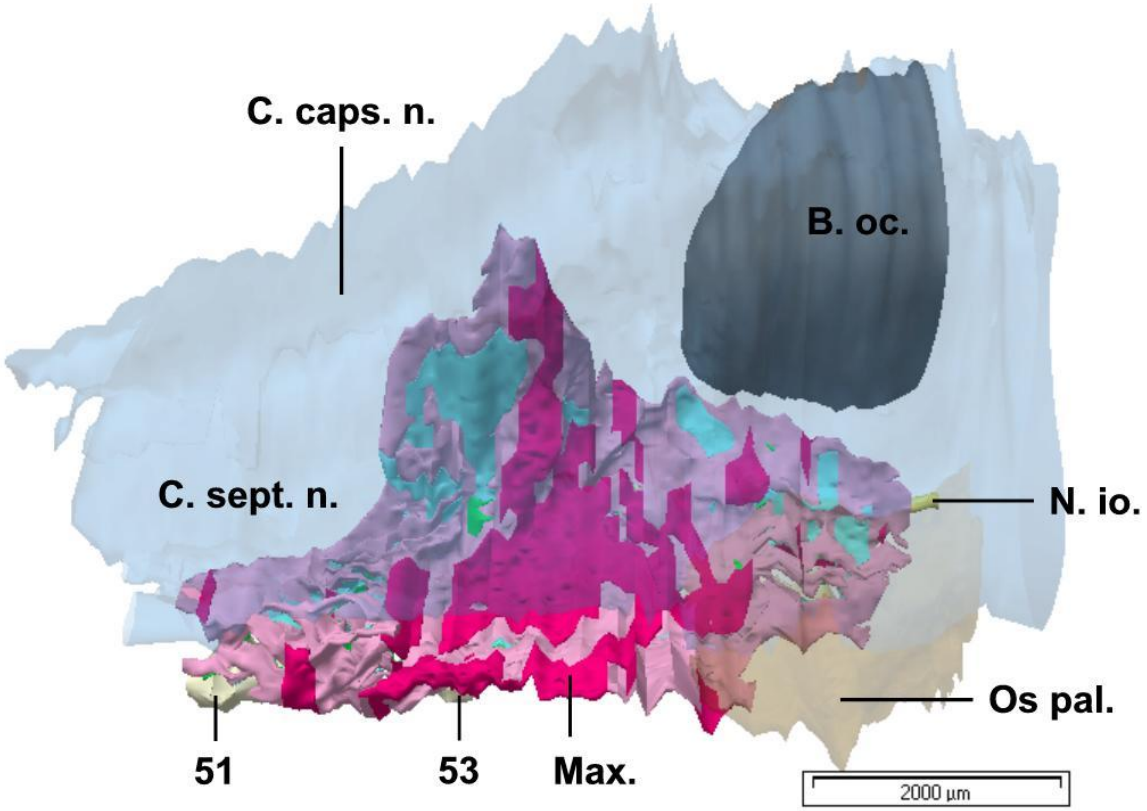

Abb. 61: Derselbe Fetus 117 mm SSL; Ansicht von medial.
Übersichtsrekonstruktion des rechten Viszerokraniums, obere Gesichtshälfte;
Veranschaulichung der Knochenumbauvorgänge an Maxilla (Max.).
Zur vollständigen Ansicht sind die knorpeligen Anteile der Capsula nasi (C. caps. n.) und des Septum nasi (C. sept. n.) transparent dargestellt.
Bezeichnungen wie in Abb. 59.

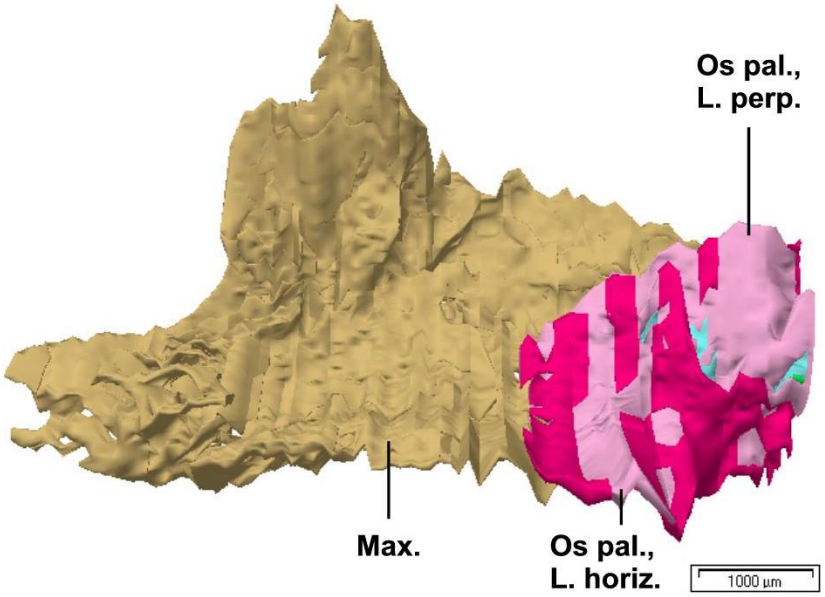

Abb. 62: Derselbe Fetus 117 mm SSL; Ansicht von medial.
Teilrekonstruktion des in Abb. 61 dargestellten rechten Viszerokraniums, obere Gesichtshälfte;
Veranschaulichung der Knochenumbauvorgänge am Os palatinum (Os pal.) mit Lagebeziehung zur Maxilla (Max.).
Alle anderen Gewebsarten weggelassen.
Bezeichnungen wie in Abb. 58.

5 Diskussion

5.1 Auswahl der Schnittserien

Menschliches pränatales Studienmaterial ist vor allem aus ethischen Gründen nur begrenzt verfügbar. Das in dieser Untersuchungsreihe bearbeitete Material umfasst sieben menschliche Embryonen und Feten. Jedes untersuchte Individuum wies einen anderen Reifegrad auf. Bei der Auswahl von 25 mm SSL – 117 mm SSL wurde mit steigendem Reifegrad eine Kontinuität der Entwicklung sichtbar. Allerdings waren Vergleiche mit anderen gleichaltrigen Individuen aufgrund der Seltenheit des Untersuchungsmaterials nicht möglich.

5.2 Bestimmung von Alter und Körpergröße der Embryonen und Feten

KJAER (1989) hat individuelle Reifestadien anhand der Anzahl der Verknöcherungszentren (TNO = total number of ossified bones) ermittelt. Da bei der vorliegenden Arbeit ausschließlich Kopfpräparate untersucht wurden und der Rumpf vom Kopf in den meisten Fällen abgesetzt war, konnte diese Methode nicht angewendet werden. Aus dem gleichen Grund konnten auch die Carnegiestadien (HINRICHSEN 1990; O´RAHILLY und MÜLLER 1999) keine Verwendung finden, da sie die Entwicklungskriterien des gesamten Organismus einbeziehen.

Die Einteilung der Embryonen/Feten erfolgte in dieser Arbeit gemäss ihrer Scheitel-Steiß-Länge (SSL). Obwohl es sich bei dieser Messmethode nur um einen linearen Abstand handelt, hat sie eine breite Akzeptanz in der Embryologie gefunden, weil sie Vergleiche mit anderen Studien erleichtert. Allerdings muss beachtet werden, dass die SSL als alleiniges Ordnungskriterium zur Einschätzung des Reifegrades durchaus zu Fehlaussagen führen kann und kritisch zu betrachten ist.

Die Schwierigkeiten der genauen Messung menschlicher Embryonen fasst HINRICHSEN (1990) zusammen: Die Krümmung des Gesamtkörpers in der Sagittalebene kann höchst unterschiedlich sein, junge Embryonen sind nicht selten zusätzlich torquiert. Weitere Veränderungen ergeben sich aus der Einwirkung der Fixierungsgemische. So weisen die Objekte bei Verwendung des Fixierungsgemisches nach Bouin eine geringere Schrumpfung auf als bei der Standardfixierung nach Streeter. Überdies ist zu beachten, dass lebende Embryonen um 1-5 mm länger als fixierte sind.

Nach MONTAGNON (1987) kann die histologische Präparation und Rekonstruktion zu Dimensionsänderungen bis zu 20 % führen.

5.3 Morphometrische Analyse

Anbau und Resorption entlang der Knochenoberfläche sind während des Wachstums für die Größen- und Formveränderungen der Knochen verantwortlich.

ENLOW (1989) hat Wachstumsprozesse in Gesicht und Schädel untersucht und an einer schematisch dargestellten Maxilla Apposition und Resorption beschrieben.

Seine Untersuchungen konzentrieren sich allerdings auf postnatale Vorgänge; nur sporadisch und nur relativ großflächig hat er pränatale Vorgänge dargestellt.

Die vorliegende Arbeit soll in dem begrenzten Bereich des nasomaxillären Komplexes die bereits existierenden morphologischen Studien verfeinern und die räumliche und zeitliche Dimension der Entwicklungsvorgänge deskriptiv erfassen.

Maßgebend für die morphologische Beurteilung des Knochenumbaus ist die Unterscheidung von Anbauflächen, Resorptionszonen und inaktiven Bezirken der Knochenoberfläche.

Die Identifizierung der Zellen entlang der Knochenkontur erfolgte anhand morphologischer Kriterien.

Als Osteoblasten wurden runde, basophile Zellen erkannt, die an der Knochenoberfläche Verbände bilden.

Als Osteoklasten wurden nur die mehrkernigen Riesenzellen gewertet, Knochenlakunen ohne einen Osteoklasten dagegen nicht. Nach SCHENK (1967) sind die Osteoklasten hochaktive Zellen mit kurzer Lebensdauer (SCHENK: 3-5 Tage, MEIKLE 2002: 12,5 Tage), überdies stellen sie eine Zellpopulation dar, die in relativ kurzer Zeit mobilisiert werden kann. Diese Tatsachen belasten jeden Versuch, die osteoklastische Resorption quantitativ zu erfassen: Die Dynamik ist in einem histologischen Schnitt, der nur ein Momentbild darstellt, nicht erfassbar.

Als zuverlässiges Zeichen der inaktiven Abschnitte wurde die auffallend scharfe Grenzlinie zur mineralisierten Knochensubstanz betrachtet. Die Bone Lining Cells zeigten sich als inaktive, flachgestreckte Zellen mit wenig Zytoplasma.

Mit der in dieser Arbeit verwendeten Methode wurden nur die statischen Parameter des Umbaus erfasst. Um die dynamischen Aspekte zu beurteilen, müssten intravitale Markierungen vorgenommen werden, wie zum Beispiel die Markierungen der Knochenformation mit Tetracyclinen nach FROST (1969).

5.4 3D-Technik

Heutzutage kann der komplexe Prozess der (kraniofazialen) Morphogenese mit Hilfe von computergestützten 3D-Programmen visualisiert werden (RADLANSKI und JÄGER 1992; LANGE 1999; BENEDIKTER 2005). Auf diese Weise entstehen gut verständliche Abbildungen der menschlichen Entwicklung. Der virtuellen Rekonstruktion gehen geeignete Techniken der Fixierung und Färbung voraus, um Präparate herzustellen, die für morphologische Untersuchungen überzeugende Aussagen ermöglichen.

Frühere plastische Rekonstruktionsmethoden erlaubten nur eine begrenzte Betrachtung der räumlichen Modelle, denn es wurden immer nur die äußeren Konturen der Objekte erfasst. Es fehlte der Einblick in die tiefer liegenden Schichten des Organismus (EMMERICH 2004).

In der vorliegenden Arbeit wurden die Rekonstruktionen mit dem Programm analySIS® (SIS, Münster, Germany) erstellt. Durch die Computeranimation können die räumlichen Modelle in beliebige Perspektiven gebracht werden. So kann beispielsweise der Knochenoberflächencharakter auch dort analysiert werden, wo Konkavitäten bzw. Aushöhlungen auftreten, wie im Bereich des entstehenden Sinus maxillaris oder im Bereich der Krypten um die Zahnanlagen herum. In der Tiefe liegende Strukturen können hervorgehoben werden, indem äußere Schichten entfernt oder transparent gemacht und nach anatomischen Regeln virtuell geschnitten werden. So kann die Knochenremodellierung auch in Nachbarschaft zu anderen Organen ohne Schwierigkeiten analysiert und eventuelle Wechselwirkungen benachbarter Strukturen besser beurteilt werden. Die Größe der Organe und die Abstände der Strukturen zueinander in den verschiedenen Wachstumsstadien können vermessen werden und helfen, das Wachstum zu analysieren. Mehrere Objekte können aus verschiedenen Blickrichtungen miteinander verglichen werden. So kann die mit steigendem Alter der untersuchten Individuen zunehmende Komplexität der Strukturen sowie die ansteigende Vielfalt der Umbauvorgänge verdeutlicht werden. Allerdings ist bei dieser Rekonstruktionstechnik der manuelle Aufwand immer noch sehr hoch, weil zum einen nach wie vor die Strukturbegrenzungen der einzelnen Gewebe der histologischen Schnitte je nach gewünschter Detailschärfe Punkt für Punkt nachgeführt werden müssen und zum anderen die Bearbeitung der zweidimensionalen Grunddaten und automatische Erzeugung der Seitenwände der 3D-Modelle einer ständigen Überprüfung und Korrektur bedürfen.

Gleichgültig, welche Methode zur Anwendung kommt, ist es unerlässlich, dass die Schnitte richtig interpretiert werden und histologisch sehr gutes Material benutzt wird (O´Rahilly und Müller 1999).

Eine MRT-gestützte Erstellung von pränatalen 3D-Modellen ist möglich, allerdings gelingt bislang noch nicht die Zellidentifizierung und -quantifizierung, die in dieser Arbeit für die Projektion der Umbauvorgänge auf die rekonstruierten Knochenformationen essentiell ist. Die modernen bildgebenden Untersuchungstechniken nähern sich selbst bei den bisher nur für die Forschung verwendeten Ultrahochfeld-MRT's mit 7 bis 9,4 Tesla erst der Zellebene an. So wurde bei einem 7 Tesla MRT in vivo eine räumliche Auflösung unterhalb 1 mm^3 (SEIDENBECHER 2005) und bei einem Kleintier-MRT mit 17,6 Tesla und magnetischer Markierung in vitro eine isotrope Auflösung von 98 µm (STROH 2006) erreicht.

Die Erstellung von 3D-Modellen mit projizierten Knochenoberflächen aus Apposition, Resorption und inaktiven Zellzonen bildet ein histomorphologisches Grundgerüst bei der Suche nach induktiven und molekulargenetischen Abhängigkeiten.

5.5 Maxilla und benachbarte Strukturen

Die Bildung der Maxilla mit Lokalisation und Zeitpunkt der ersten Ossifikationszentren ist bereits mehrfach beschrieben und diskutiert worden (SCHRÖDER 1992; LANGE 1999; RADLANSKI et al. 2004; EMMERICH 2004; BENEDIKTER 2005). Nach LANGE (1999) weisen Embryonen in der 7.-8. Woche bei einer SSL von 19 mm erste Verknöcherungen im rostralen Oberkieferbereich auf. In der Literatur wird auf einen engen Zusammenhang zwischen dem ersten Auftreten von Knochengewebe und dem zeitlich früher entstehenden Nervengewebe hingewiesen (KJAER 1990; KJAER et al. 1999; O´RAHILLY und GARDNER 1972)

Die vorliegende Untersuchung beginnt mit einem Embryo der SSL 25 mm. Dies entspricht etwa der 8. Entwicklungswoche.

Bei den Rekonstruktionen aus dieser Arbeit zeigte sich nach lateral und kranial ein enges räumliches Verhältnis der Maxilla zu den Ästen des Nervus trigeminus und nach kaudal zu der Zahnleiste, die beim Embryo der SSL 25 mm eine geschlossene, harmonische Bogenform bildete. Das knorpelige Gerüst der **Nasenkapsel** reichte bei dem etwa 8 Wochen alten Embryo lediglich bis zur kranialen Begrenzung der Maxilla. Obwohl noch keine direkte Nachbarschaft der beiden Strukturen zu verzeichnen war, lag der Knochen weiter lateral als die seitlichen Begrenzungen der Nasenkapsel.

Nach ENLOW (1989) bewirken die funktionellen Einflüsse der umgebenden Weichgewebe auf den Knochen und seine Membranen die Entwicklung der definierten morphologischen Struktur und die Einnahme einer bestimmten Position.

An dieser Stelle wäre zu diskutieren, ob bestimmte Organe oder Faktoren als Erste präsent sein müssen, um das skelettale Wachstum auszulösen. Am Beispiel der Maxilla und des Os

palatinum könnte es durchaus sein, dass die knöchernen Einheiten als primären Stimulus das Nervengewebe (KJAER 1998) und Signale aus ihrer unmittelbaren Umgebung benötigen, und die knorpelige Nasenkapsel als eine beidseitig von kranial nach kaudal expandierende, nach innen offene schüsselartige Wand erst sekundär wirkt, indem sie ein Skelett bildet, auf dem der Knochen fortgeleitet wird.

BLECHSCHMIDT (1978) weist auf die Korrelation zwischen sogenannten Detraktionsfeldern und Knochenbildung hin. Entstehungsgebiete von Knochen befinden sich dort, wo Gewebe in entgegengesetzter Richtung wachsen und biomechanische Gleitbewegungen zu Verdichtungen führen. Betrachtet man die Rekonstruktionen von frontal (Abb. 3 - Abb. 6), so verdeutlicht sich die besondere Lage des maxillären Knochens, der sich als Teil des Viszerokraniums zwischen den expandierenden Augen, dem querliegenden Mund- und dem Nasenraum ausbreitet. Insofern könnte man der Argumentation von BLECHSCHMIDT folgen, doch physikalische Messungen von Kräften sind mit der hier verwendeten Methode nicht möglich.

Betrachtet man die Rekonstruktionen in der Reihenfolge des aufsteigenden Alters, so lässt sich ein Zusammenspiel aller dargestellten Gewebsarten (Knochen, Knorpel, Zahnanlagen, Augen, Nerven) vermuten. Die morphologische Gestalt der Maxilla wird immer komplexer, jedoch scheint kein zufälliges und unkontrolliertes Wachstum stattzufinden. Beim Fetus der SSL 54 mm (Anfang 9. Woche) war die desmale Ossifikation der Maxilla bereits weiter fortgeschritten. Besondere Prominenz wies der vom Corpus aufsteigende **Processus frontalis maxillae** auf, der sich der knorpeligen nach außen konvexen Wand der ebenfalls wachsenden Nasenkapsel auflagerte. Die enge Beziehung der beiden Strukturen zueinander blieb über alle untersuchten Stadien hinweg bestehen. Die Nasenkapsel schien ein zentrales Skelett zu bilden und wirkte wie ein Muster für die Formbildung des Knochens. Auf diese Weise könnte die piriforme knöcherne Nasenöffnung entstehen, die sich bei einer SSL von 117 mm bereits andeutete (Abb. 6). O´RAHILLY und MÜLLER (1999) drücken diese Beziehung folgendermaßen aus: „Der Knorpel ist eine Art Schrittmacher für das Skelettwachstum, und der Knochen scheint ihm unterworfen zu sein.“

Das knorpelige **Nasenseptum** kennzeichnet die Gesichtsmitte und trennt das Gesicht in zwei symmetrische Hälften (Abb. 3 - Abb. 6). Bei dem kleinsten Embryo dieser Untersuchungsreihe (8. Woche) war das Nasenseptum bereits als eine anatomische Struktur deutlich erkennbar, was den Literaturangaben zur Entstehungszeit (7. Woche) entspricht (KJAER et al. 1999; HOWE et al. 2004). Das Nasenseptum entwickelte sich analog zu den seitlichen Nasenkapselbegrenzungen von kranial nach kaudal mit etwa gleicher

Geschwindigkeit, wie es von einem zusammenhängenden System zu erwarten ist. Dass der Knorpel des Nasenseptums in longitudinaler Richtung wächst, wie im Modell des „Stemmkörperwachstums“ von BLECHSCHMIDT (1978) beschrieben, zeigte sich auch in dieser Untersuchungsreihe. Das Nasenseptum überragte sogar ab einer SSL von 87 mm die faziale Knochengrenze der sich simultan vergrößernden Maxilla und behielt seinen protrusiven Charakter auch bei der SSL von 117 mm, wodurch sich das fetale Gesicht in der Ansicht von lateral im Profil verlängerte (Abb. 43 und Abb. 59). Die Basis des Nasenseptums wurde von Stadium zu Stadium breiter, bis sich bei dem ältesten untersuchten Fetus der SSL 117 mm eine birnenförmige Struktur mit maximaler Breite von 600 µm ergab. Im Vergleich dazu maß die septale Basis bei der SSL 25 mm nur 150 µm. Eine mögliche Annahme wäre, dass in der Phase, in der sich der knöcherne Gaumen zunehmend schließt, die Entwicklungsmöglichkeit des Knorpels nach kaudal verloren geht, und der Knorpel dadurch eine breitere Basis entwickelt. Da der Knorpel als einziges Gewebe auch in Druckzonen eine Wachstumskapazität behält (ENLOW 1989), entwickelt er sich im Bereich des Nasenseptums weiter und zwar nach anterior, wohin er ungehindert wachsen kann, und formiert somit die Nasenspitze.

Weder die dynamische Rolle des Nasenseptums als primäres Wachstumszentrum (SCOTT 1953) noch die entgegengesetzte Theorie, das Nasenseptum bilde ausschließlich eine Stütze des Nasendaches (MOSS et al. 1968), lassen sich in dieser statischen Untersuchungsreihe belegen. Der Versuch, den dynamischen Einfluss des Nasenseptums auf die Wachstumsprozesse in experimentellen Studien zu klären, die auf der chirurgischen Entfernung des Nasenseptums basieren, sind kritisch zu bewerten, weil zusätzlich u.a. Gefäße und Nerven zerstört werden (ENLOW 1989) oder Narbengewebe entsteht (RANLY 1988). Das nach LATHAM (1971) um die 15. Woche p.c. entstehende septoprämaxilläre Ligamentum, dem der Autor eine wichtige Rolle beim Translationsprozeß der Maxilla zuschreibt, konnte in dieser Arbeit histologisch nicht nachgewiesen und somit nicht beurteilt werden.

Der **Processus palatinus maxillae** wurde bei einer SSL von 54 mm als ein sich nach innen zur Mitte hin vorschiebender Fortsatz deutlich erkennbar. Die rechte und die linke Gaumenplatte wuchsen aufeinander zu, allerdings verschmolzen sie bis zum Stadium der SSL von 117 mm noch nicht miteinander. Auch das knorpelige Nasenseptum erreichte in den untersuchten Feten die superiore Fläche des Gaumens nicht. Nach ENLOW (1989) findet die Verschmelzung statt, während sich die eigenständigen Ossa palatini entwickeln. Auch im palatinalen Bereich schien sich die Maxilla in einem definierten Gebiet zu entwickeln, sie

positionierte sich zwischen der Mundhöhle und der an der Basis immer breiter werdenden Nasenhöhle.

Der **Processus zygomaticus** zeigte in dieser Arbeit eine kontinuierliche Größenzunahme. Während er bei dem kleinsten Embryo der SSL 25 mm nur als ein kleiner Knochenvorsprung nach lateral vom Corpus der Maxilla ausstrahlte, erreichte er beim Fetus der SSL 117 mm eine vertikale Ausdehnung von 1050 µm und in der Horizontalen eine Länge von 2700 µm. Während die Höhe des Processus zygomaticus von Stadium zu Stadium stetig zunahm, stagnierte sein Wachstum nach lateral bei einer SSL von 87 mm. In den Ansichten von kaudal wird die Ausdehnung der Maxilla unterhalb der Augenanlagen nach lateral besonders deutlich (Abb. 12, Abb. 23, Abb. 40, Abb. 53).

Überdies fällt in der Ansicht von kaudal die enge topografische Beziehung zwischen den alveolären Knochenanteilen und den entstehenden **Zahnanlagen** auf. BÖCKER und BECKER (1965) gehen davon aus, dass der Einfluss des Zahnkeims auf den umgebenden Knochen erheblich begrenzt ist und sich nur auf die benachbarten Knochengebilde der Alveolarrinne, hauptsächlich auf deren oralwärts gelegenen Anteile, auswirkt. Die Betrachtungen der Lagebeziehungen zwischen Zahnentwicklung und Kieferwachstum in dieser Arbeit lassen Ähnliches erkennen, es wurden hauptsächlich die maxillären Randpartien beeinflusst. Der Aussage, dass verstärkt die oralwärts gelegenen Anteile betroffen sind, kann nicht zugestimmt werden. Es zeigte sich aber, dass die orale Begrenzung der Zahnanlagen besonders auf Höhe der Eckzahnanlagen und der Anlagen für die zweiten Milchmolaren stärker ausgeprägt und deutlich dicker war als die bukkalen Kieferanteile (Abb. 40).

Bei der Betrachtung der SSL 25 mm und 54 mm wird der Eindruck erweckt, dass die kaudal gelegenen Zahnanlagen den maxillären Knochen zur Apposition anregen und der Knochen sich nach kaudal verlängert, wodurch die Maxilla an Höhe gewinnt.

Mit der Längenausdehnung des alveolären Bogens, der beim Fetus der SSL 54 mm 8400 µm maß und sich auf etwa 15400 µm bei der SSL von 117 mm vergrößerte, schreitet auch der osteogene Prozess fort. Betrachtet man das anteroposteriore Wachstum der Maxilla, so kann man die Aussage treffen, dass sich durch die Ausdehnung der Zahnleiste nach distal die osteogene Aktivität nach posterior entfaltet. Ab der SSL 87 mm zeigte sich ein nach posterior leicht konvergierender Verlauf des Alveolarbogens, wobei die Zahnanlagen 54 und 64 am weitesten bukkal zu liegen kamen. Dies spricht für ein stärkeres transversales Wachstum in dieser Region der Maxilla. Inwieweit und ob tatsächlich das dentogene Gewebe osteoinduktiv wirkt, müsste auf biochemischer Ebene genauer analysiert werden. Mit dem Wachstum der Maxilla wurden die Zahnanlagen auch zunehmend von alveolären oralen und bukkalen

Knochenkompartimenten umgeben. Allerdings blieb die alveoläre Rinne im distalen Endabschnitt auch bei dem ältesten untersuchten Fetus von 117 mm SSL noch offen und weiträumig. Bei der Bildung des alveolären Knochens entstand keineswegs eine von vornherein homogene, die Zahnanlagen nahtlos bedeckende Knochenplatte. Schaut man sich den Processus frontalis maxillae vergleichend an, so kann man den Knochen in diesem Bereich als eine massive Formation mit relativ glatter Oberfläche bezeichnen. Der alveoläre Anteil der Maxilla zeigt dagegen Diskontinuitäten und hat stellenweise eine filigrane Knochenbälkchenstruktur, die ihr ein netzartiges Aussehen verleihen. Letztgenanntes zeigte sich besonders deutlich beim Fetus der SSL 117 mm im Bereich der Facies infraorbitalis, an den Frontzahnanlagen sowie mesial der Eckzahnanlagen (Abb. 57). Daraus kann gefolgert werden, dass angrenzende Gewebsstrukturen wie die Zahnanlagen auf das Ausmaß der Knochenbildung einwirken, diese aber auch lokal verhindern können.

Mit dem Wachstum des embryonalen und frühfetalen Gesichts konnte in dieser Arbeit eine stetige Vergrößerung der **Augäpfel** bis zum Stadium der SSL 87 mm (Ende des 3. Monats p.c.) auf 3600 µm beobachtet werden. Etwas später, bei einer SSL von 117 mm, was ungefähr der Mitte des 4. Monats entspricht, konnte im Vergleich zum vorherigen Stadium keine weitere signifikante Vergrößerung des Bulbus verzeichnet werden. Dies deckt sich mit der Beobachtung von ENLOW (1989), der den 4. bis 5. Monat p.c. als Zeitpunkt für Wachstumsverlangsamung der Bulbi nennt. In dieser Arbeit konnte zudem eine Zunahme des Interorbitalabstandes festgehalten werden (Abb. 3 - Abb. 5), der sich beim Vergleich zwischen dem Embryo der SSL 25 mm (8. Woche) und dem Fetus der SSL 87 mm (12. Woche) nahezu verdoppelt. Somit kann der Aussage von LANGE (1999), die über einen nahezu konstanten Augenabstand berichtet, nicht zugestimmt werden. Ein Problem hinsichtlich dieser Feststellung ist, dass der interbulbäre Abstand zwar in aufsteigender Reihenfolge der Entwicklungsstadien gemessen werden konnte, jedoch bei unterschiedlichen Individuen. Um eine sichere Aussage treffen zu können, müsste der Entwicklungsverlauf eines einzigen Individuums beurteilt und im zweiten Schritt mit anderen Untersuchungsobjekten verglichen werden.

Die ersten Knochenformationen, die den infraorbitalen Rand sowie die **Facies orbitalis maxillae** erahnen lassen, zeigten sich bei einer SSL von 87 mm (Abb. 30 und Abb. 43). Beim älteren Fetus der SSL von 117 mm zeigte sich posterior des Processus frontalis und medial des Augapfels bereits eine deutlich prominentere Knochenwand, die sich in den freien Raum zwischen der knorpeligen Nasenkapsel und dem Auge ausbreitete und einen Teil der medialen Begrenzung der Orbita bildete (Abb. 59). Daraus könnte abgeleitet werden, dass das Auge als

räumlich mit der Augenhöhle assoziiertes Organ einen epigenetischen Einfluss auf die Form und Position der orbitalen knöchernen Anteile hat. Diese Erkenntnis wird durch SCOTT (1956 [zitiert nach MEIKLE 2002]) und Versuche mit gezielter Augenablation gestützt (u. a. OUDHOF (1975 [zitiert nach MEIKLE 2002]).

Alle Rekonstruktionen zeigten in der Ansicht von kranial und frontal auf Höhe der Augäpfel eine Einziehung der knorpeligen **Nasenkapsel**. Dieser Befund lässt vermuten, dass der Nasenraum durch die Einwirkung der Bulbi im Wachstum beengt wird und sich auch diese Gewebssysteme gegenseitig beeinflussen. An dieser Stelle ist zu erwähnen, dass ein ähnlicher, nämlich ebenfalls eingedellter Verlauf der äußeren knorpeligen Nasenkapselwand, im Bereich des Processus frontalis maxillae zu beobachten war. Daraus lässt sich schließen, dass während der Entwicklung nicht nur das Wachstum der Strukturen ausgelöst wird, sondern auch reziproke Beziehungen zwischen Organen und Geweben zu aufeinander abgestimmten Formveränderungen führen können. Solche Feedback-Beziehungen sind bereits zwischen Muskeln und Knochen beschrieben worden (ENLOW 1989).

Die Breite der Nasenkapsel erreichte den höchsten Wert im Bereich unterhalb der Augäpfel. Es ergab sich eine zunehmende Expansion von 2000 µm bei der SSL 25 mm bis auf 5000 µm bei der SSL 87 mm. Inwiefern das Wachstum des embryonalen Mundraumes einen Einfluss auf die Entwicklung des Nasenraumes und der Maxilla hat, müsste in weiteren Untersuchungen herausgearbeitet werden.

Man könnte sich die Frage stellen, ob die Entwicklung des orbitalen ossären Anteils in der Phase des schnellen Augenwachstums, die bis zu einer SSL von 87 mm zu verzeichnen ist, ausgelöst wird (Theorie der Detraktionskräfte nach BLECHSCHMIDT 1978) und der Knochen erst mit Verlangsamung der Augenentwicklung in den freien Raum zwischen der Nasenkapsel und dem Auge hineinwachsen kann. Dies würde erklären, warum sich der Processus frontalis maxillae schneller nach kranial entwickelt als die Facies orbitalis maxillae.

Die gleiche Konstellation findet sich im Bereich des Nervus infraorbitalis, der bei einer SSL von 117 mm nach kaudal in einer Knochenrinne verlief, nach kranial auf Höhe des Augapfels aber frei von knöcherner Bedeckung war (Abb. 59). Der formative Prozess, der letztlich zur Ausbildung eines echten Nervenkanals führt, war anterior des Augapfels weiter fortgeschritten als kaudal desselben, was bereits bei der SSL von 54 mm erkennbar war (Abb. 26). Dies verdeutlicht die Komplexität der lokalen Wirkungszusammenhänge der Gewebe und den noch großen Aufklärungsbedarf bezüglich der Systemzusammenhänge, Polaritäten und Synergismen während der menschlichen Gestaltentwicklung.

Bis jetzt haben Darstellungen des morphologischen Entwicklungsprozesses in Form von 3D-Rekonstruktionen gefehlt, die genau aufzeigen, wann und von wo aus die ersten Knochenformationen beginnen und wo gegenseitige Beeinflussungen der Gewebe zu vermuten sind. Genau an dieser Stelle können die plastischen räumlichen Darstellungen und deren deskriptive Analyse für die Forschung Wege aufzeigen.
Die Verknüpfung der Wachstumstheorien mit Molekularbiologie scheint unerlässlich zu sein, um die Interaktionen weiter zu erforschen.

5.6 Os incisivum

Das Os incisivum konnte in dieser Untersuchungsreihe als selbständiger Knochen bestätigt werden. Die Beobachtungen decken sich mit den Aussagen von WOO (1949), KRAUS und DECKER (1960), LATHAM (1971) und LANGE (1999).
In dieser Arbeit zeigte sich das Os incisivum bereits beim Fetus der SSL 54 mm, etwa der 9. Woche entsprechend, zu beiden Seiten der Sutura palatina mediana und anterior der Fissura incisiva, bestehend aus jeweils drei Verknöcherungszentren. Nach WOO (1949) fällt der Zeitpunkt der ersten Knochenbildung im Bereich der Prämaxilla auf die 7. Woche, LANGE (1999) beobachtet erstes Auftreten analoger Verknöcherungszentren erst bei einer SSL von 68 mm.
Bei älteren Feten aus dieser Arbeit konnten zwei bis drei Knocheninseln als Bestandteile des Os incisivum identifiziert werden. Sie fusionierten nach kranial mit der übrigen Maxilla.
Wie von MOORE und PERSAUD (1996) sowie von WOO (1949) beobachtet, konnte auch in dieser Arbeit verifiziert werden, dass die prämaxillären Ossifikationszentren einen nur sehr kleinen Teil des harten Gaumens ausmachen und keine Rolle bei der Ausbildung der labialen Alveolenwand für die Schneidezähne spielen. In der Literatur wird das Os incisivum somit berechtigterweise als Zwischenkieferknochen (ENGLAND 1985) oder entsprechend Os intermaxillare (LANGE 1999) bezeichnet.
Paraseptale knorpelige Spangen trennten nach laterokranial das Os incisivum von der eigentlichen Maxilla, eine bereits von LANGE (1999) erwähnte Feststellung. Wenn tatsächlich das knorpelige Skelett als Wirkungsmasse die Knochenentstehung beeinflusst, wie von MOSS (1997a; 1997b) in der Theorie der funktionellen Matrix vermutet wird, dann wäre auch in diesem stark begrenzten anatomischen Bereich die Bildung des Os incisivum ein Indiz für eine mögliche adaptive Antwort auf die nichtskelettale zeitlich früher auftretende Beanspruchung des Gewebes.

O´RAHILLY und GARDNER (1972), die humane Embryonen der SSL 11,7 mm bis 31 mm untersucht haben, konnten keine eindeutigen Hinweise auf die Existenz der Prämaxilla finden, negieren sie aber nicht und vermuten eine kurzlebige mesenchymale oder ossäre prämaxilläre Einheit. Um ein eventuell zeitlich begrenztes Vorhandensein dieses Knochens genauer zu untersuchen, müssten weitere Rekonstruktionen älterer Feten vorgenommen werden.

5.7 Os palatinum und benachbarte Strukturen

Nach den vorliegenden Befunden manifestiert sich die erste knöcherne Anlage des Os palatinum beidseitig in der Region der späteren Lamina perpendicularis bei einer SSL von 25 mm als schmale senkrecht ausgerichtete Knochenplatten posterokranial der Maxilla, medial des Nervus palatinus major und mediokaudal der knorpeligen Nasenkapsel (Abb. 8). Der Beginn der Ossifikation aus einem Zentrum heraus um die spätere Lamina perpendicularis (WOO 1949; MOORE und LAVELLE 1974; LANGE 1999) konnte in dieser Untersuchung bestätigt werden.

Betrachtet man den prominenten Nervenstrang des Nervus palatinus major, der entlang der äußeren Begrenzung der Lamina perpendicularis, im späterem Stadium in einer Art Rinne, verläuft (Abb. 51), so wird auch in diesem Abschnitt des entstehenden Viszerokraniums ein charakteristisches Abhängigkeitsverhältnis von Knochen und Nervenästen deutlich, wie bei Maxilla und N. infraorbitalis (Abb. 52) (KJAER 1990).

Die Lage des Os palatinum über dem dorsalsten gaumenbildenden Abschnitt der Maxilla wurde in der Literatur bereits mehrfach beschrieben (WOO 1949; KITAMURA 1989; LANGE 1999) und soll ein anteroposteriores Wachstum des Gaumens ermöglichen (NJIO und KJAER 1993). Die Überlappung der beiden Strukturen war in dieser Untersuchungsreihe erstmals bei SSL 54 mm erkennbar. Die maximale lateromediale Ausdehnung der Lamina horizontalis nahm stetig zu, eine Vereinigung der beiden Knochen in der Medianen war allerdings nicht zu verzeichnen, ebenso wenig eine Verankerung des Vomer an der erstmalig beim Fetus der SSL 117 mm sichtbaren Crista nasalis. Interessanterweise entwickelte die Lamina horizontalis von kaudal gesehen ein rechtwinkliges Dreieck, wobei die laterale und posteriore Begrenzung den rechten Winkel bildeten (Abb. 42). Der Knochen entwickelte sich am schnellsten entlang der Nasenkapsel und im freien posterioren Raum, nach anterior schien die Maxilla begrenzend zu wirken.

Der kraniale Teil der Lamina perpendicularis des Os palatinum spaltete sich bereits bei einer SSL von 54 mm, etwa dem Anfang der 9. Woche entsprechend, in zwei separierte Verzweigungen auf. WOO (1949) datiert diesen Zeitpunkt auf die 10. Woche.

Die Höhe der vertikalen Platte betrug beim Embryo der SSL 25 mm erst 220 µm und nahm auf 2500 µm bei einer SSL von 117 mm zu. Dieses Ergebnis verdeutlicht das Wachstum des nasomaxillären Komplexes in der Vertikalen.

Ähnlich, wie sich der Processus frontalis sowie die orbitale Region der Maxilla an die vordere äußere Wand der Nasenkapsel schmiegte, schien die anterokraniale Hälfte der Lamina perpendicularis des Gaumenbeins der hinteren inneren Wand der Nasenkapsel zu folgen. Daraus lässt sich schließen, dass ein angrenzendes Gewebe wie die knorpelige Nasenkapsel im Sinne einer Leitstruktur mit Beeinflussung der Wachstumsrichtung bei der Knochenbildung wirken könnte, wobei mögliche Interaktionen noch unklar sind.

5.8 Vomer und benachbarte Strukturen

Die Angaben über den Entstehungszeitpunkt des Vomer schwanken zwischen 8. und 10. Woche p.c. (O´RAHILLY und GARDNER 1972; ENLOW 1989; AVERY 1987). Bei dem hier untersuchten Material traten erste Ossifikationen bei einem Fetus der SSL 54 mm (etwa 9. Woche) auf.

In anteroposteriorer Richtung erstreckte sich der Knochen entlang der medianen Spalte, beim Fetus der SSL 87 mm von der Gaumenmitte bis etwas über den hinteren Rand des harten Gaumens hinaus, beim Fetus der SSL 117 mm war es nach anterior bis an die Grenze der Fissura incisiva vorgewachsen. Diese Entwicklung stimmt mit den Beschreibungen von LATHAM (1971) und KJAER et al. (1999) überein.

Die Aussage, der Vomer bildet eine Rinne, in der das knorpelige Nasenseptum ruhen und während des Wachstums nach anterior gleiten kann (KJAER et al. 1999), scheint nicht zutreffend zu sein, da das Nasenseptum vor der Ossifikation des Vomer als Struktur vorhanden ist. Vielmehr schien das Nasenseptum die Form des Knochens zu bestimmen. Ähnlich wie bei der Entwicklung der Maxilla und des Os palatinum kann auch hier eine Wechselbeziehung zum knorpeligen Nasenskelett vermutet werden. Wenn man die schmale Basis des Vomer betrachtet, könnte man auf eine eventuelle Einwirkung auf das Ausmaß der Knochenbildung ausgehend vom Gewebe der intermaxillären Sutur schließen.

Das von SCOTT (1953) beschriebene lockere Bindegewebe mit deutlichen Fettgewebsanteilen in der vom Vomer nach kranial gebildeten Rinne konnte in dieser Arbeit histologisch nicht identifiziert werden.

In den untersuchten Stadien konnte keine knöcherne Vereinigung des Vomer mit der Maxilla und dem Os palatinum beobachtet werden. Allerdings reichte der Vomer beim Fetus der SSL

von 117 mm sehr nah an den dorsalen Teil des Processus palatinus maxillae sowie an die Lamina horizontalis des Os palatinum.

5.9 Beginn der Knochenmodellierungs- bzw. Remodellierungsvorgänge

Die histologisch-quantitative Beurteilung des für diese Arbeit vorliegenden Materials ergab bei einem Embryo der SSL 25 mm, was dem Entwicklungsstand der 8. Woche entspricht, einen hauptsächlich stark appositionellen Charakter der Knochenoberflächen, mit vereinzelten schwach appositionellen Arealen entlang des Verlaufs der Rami alveolares superiores des Nervus infraorbitalis. Dieses wird mit dem Beginn der Knochenmodellierung gleichgesetzt, ein Vorgang, bei dem der Knochen geformt und konturiert wird (GARG 2006). Vergleichsweise sind für die Mandibula in diesem Stadium auch schon Ruhezonen beobachtet worden (RADLANSKI et al. 2003).

Eine morphologische Differenzierung unterschiedlicher Zelltypen mit gleichzeitig unterschiedlichem Aktivitätsgrad (starke und schwache Apposition, Ruhezonen und schwache Resorption) entlang der frisch mineralisierten Knochenoberfläche von Maxilla und Os palatinum konnte erstmalig bei einer SSL von 54 mm (ca. 9. Woche) beobachtet werden. Dieses wird mit dem Beginn der Knochenremodellierung gleichgesetzt. Entsprechend der Definition von ENLOW (1989) erfordert der Remodellationsprozess resorptive periostale Flächen.

Für die Mandibula sind erste Knochenresorptionsvorgänge bei einer SSL 41 mm (ca. 8,5. Woche) beschrieben worden (RADLANSKI et al. 2003), demzufolge würden die Umbauvorgänge im Unterkiefer zeitlich etwas früher einsetzen als im Oberkiefer.

Nach ENLOW (1989) beginnt der hauptsächliche Umbau des frühen Gesichtsschädels mit etwa 14 Wochen, im Alter von 10 Wochen sollen erste resorptive Felder um die Zahnkeime herum entstehen. In dieser Untersuchungsreihe konnten an den Konturen der knöchernen Kompartimente der Maxilla bereits bei der SSL von 54 mm, einem etwa 9 Wochen alten Fetus, alle Umbauzonen außer der Kategorie des starken Abbaus identifiziert werden. Somit erscheinen sie früher als von ENLOW (1989) angegeben und sind räumlich nicht auf die Zahnanlagen begrenzt. Das Verteilungsmuster der Umbauzonen zeigte sich im Verlauf dieser Untersuchung als weitgehend symmetrisch.

5.10 Beginn und Lokalisation von schwacher und starker Resorption

RADLANSKI et al. (2003) berichten von ersten Abbaugebieten im Unterkiefer im posterioren Bereich des Ramus mandibulae, während in dieser Arbeit an der Maxilla eine deutliche topografische Beziehung der Abbauzonen zu den Zahnanlagen und zum Nervengewebe vorhanden war.

Die schwache Resorption begann an verschiedenen Orten: im Zentrum der Facies anterior maxillae, am vorderen Rand der den Nervus infraorbitalis nach lateral begrenzenden Knochenlamelle, überdies auf Höhe der Fissura incisiva in direkter Nähe zu den Rami alveolares superiores, an Zahnanlagen und am Os palatinum kranial des Nervus palatinus major. Das größte Ausmaß der resorptiven Areale war allerdings an den Eckzahnanlagen zu verzeichnen.

Starke Resorptionsfelder konnten in dieser Arbeit für den Oberkiefer ab einer SSL von 87 mm (ca. 12. Woche) auf Höhe der posterioren Begrenzung der Fissura incisiva auf der linken Gesichtshälfte, sowie beiderseits um die Zahnanlagen herum beobachtet werden, wo sie ihre größte Ausdehnung zeigten. Sie waren auf der inneren Fläche der bukkalen Knochenlamelle auf Höhe der zweiten Milchfrontzahnanlagen beiderseits und bukkal des linken ersten Milchmolarenkeimes zu sehen. Zusätzlich waren die knöchernen Begrenzungen zwischen den Anlagen der zweiten Milchmolaren und der Eckzähne von stark resorptiven Arealen bedeckt. Am Os palatinum konnten in dieser Untersuchungsreihe keine stark resorptiven Bezirke identifiziert werden.

Diese Befunde können leider nicht mit anderen Daten aus der Literatur verglichen werden, weil die Resorption als solche bisher nicht in schwach und stark kategorisiert wurde.

5.11 Knochenumbauvorgänge an der Maxilla

Die **Facies anterior maxillae** zeigte über alle untersuchten Stadien hinweg einen überwiegend appositionellen Charakter. Dabei war bei den jüngeren Embryonen und Feten die starke Apposition, ab der SSL von 117 mm die schwache Apposition vorherrschend (Abb. 13, Abb. 30, Abb. 49). Auch die anteriore (labiale) Fläche der Maxilla blieb bis zum ältesten untersuchten Feten appositionell. Letzteres stimmt mit der Beobachtung von ENLOW (1989) überein und soll mit der Erweiterung und Verlängerung des Kieferbogens in horizontaler Richtung sowie mit der Entwicklung der Zahnkeimanlage zusammenhängen.

Der **Processus frontalis**, der bei einer SSL von 25 mm zunächst durch rein formativen starken Anbau vor allem ein Wachstum nach kranial zeigte, behielt diese Anbauaktivität im

marginalen Bereich sowohl auf seiner fazialen wie auch auf der nasalen Fläche bis zur SSL von 87 mm. Beim größten Fetus der SSL 117 mm war eine leichte Modifizierung des marginalen Anbaumusters sichtbar: Nur das posteriore Drittel in Richtung des Augapfels blieb stark appositioneller Natur, wogegen in dem anterioren begrenzenden Bereich zum ersten Mal der schwache Anbau imponierte. Die nasale Knochenoberfläche war bei der Schnittserie 54 mm SSL im Zentrum schwach appositionell und mit kleinen Ruhezonen durchsetzt (Abb. 28), bei der SSL von 87 mm wurde der starke Anbau zur vorherrschenden Zone (Abb. 45), um beim ältesten untersuchten Fetus der SSL 117 mm den Ruhezonen wieder den Vorzug zu geben (Abb. 61). Die fazialen Flächen des Processus frontalis zeigten in den jeweiligen Stadien ein ähnliches Verteilungsmuster der Umbauzonen, allerdings dehnten sich die Ruhezonen beim Fetus der SSL 54 mm vom mittleren anterioren Drittel bis zur Fortsatzbasis aus. Bei der SSL 87 mm überwog der starke Anbau mit einer Ruhezone am unteren anterioren Drittel, während die Ruhezonen beim Fetus der SSL von 117 mm eher im mittleren Bereich lokalisiert waren.

Insgesamt kann eine Aussage getroffen werden, dass der Processus frontalis in dem untersuchten Zeitraum in allen Richtungen stetig gewachsen ist. Er zeigte an seiner posterioren, zum Bulbus oculi gerichteten Fläche sowohl fazial wie auch nasal die größte Anbauaktivität. Die Schwankungen zwischen Anbau und Inaktivität auf der nasalen Seite könnten mit der lateralen Expansion der in direkter Nachbarschaft gelegenen Nasenkapsel korrelieren. Entsprechend konnte auf den histologischen Schnitten eine Abflachung und Dedifferenzierung der Osteoblasten auf Höhe des sich ausbreitenden Knorpels beobachtet werden (Abb. 47 und Abb. 48). ENLOW (1989) beobachtet erst am Ende der Schwangerschaft Veränderungen des Knochenoberflächencharakters durch Auftreten erster resorptiver Felder auf der nasalen Seite. An dieser Stelle ist anzumerken, dass das Auftreten der inaktiven Knochenoberflächen auf der fazialen Seite in Verbindung mit angrenzenden Geweben durch die Rekonstruktionen nicht erklärt werden konnte. Es fehlen u.a. Darstellungen von Muskelgewebe und detaillierte Nervenverläufe, die im Sinne der Theorie der funktionellen Matrix nach MOSS (1997a; 1997b) ein mögliches Zusammenspiel der Strukturen aufzeigen könnten.

Der zukünftige **Processus zygomaticus** war bei allen untersuchten Schnittserien im Wachstum begriffen. Bei der SSL von 54 mm überwog starker Anbau, beim Fetus der SSL 87 mm prägte nach anterokaudal eine gemischt starke und schwache Anbauaktivität das Bild. Am Übergang vom Processus zygomaticus zum Corpus maxillae wurden erstmals Umbauvorgänge mit schwachem Abbau erkennbar, die einen formativen Einfluss auf die

Ausbildung der typischen adulten Flügelform haben könnten (Abb. 33). Bei einer SSL von 117 mm zeigte sich der schwach appositionelle Charakter ebenfalls kaudal und zum ersten Mal kranial, unterhalb des wachsenden Auges (Abb. 53, vgl. Abb. 34). Ansonsten dominierte auch in diesem Stadium der stark formative Prozess, so dass immer massivere nach lateral ausladende Fortsätze entstanden.

Der **Processus palatinus** wurde erstmals bei der SSL 54 mm erkennbar. In diesem Stadium zeichnete sich die **nasale Fläche** durch einen stark appositionellen Charakter aus, der im anterioren Drittel durch dezente Areale schwachen Anbaus und in der Tiefe der Fissura incisiva im lateralen Abschnitt durch Ruhe- und Abbauzonen variiert wurde. Beim Fetus der SSL 87 mm wurde der formative Prozess des Gaumens weiter beibehalten. Im anteromedialen Gaumenabschnitt zeigte sich allerdings eine unruhige Knochenoberfläche mit allen Zellqualitäten. Beim Fetus der SSL 117 mm dominierte eine schwach und stark anbauende Knochenoberfläche, wobei das anteriore Drittel vorwiegend schwach appositionell und starker Anbau hauptsächlich im medialen Randbereich der hinteren zwei Drittel des Gaumens zu finden war. Auf Höhe der Fissura incisiva waren auch in diesem Stadium ruhende und resorptive Zellen erkennbar. Der von ENLOW (1989) beschriebene resorptive Charakter der nasalen Fläche des Gaumens, der ein nach inferior gerichtetes Wachstum des Gaumens und eine Ausweitung des Nasenraumes bewirken soll, konnte in dieser Untersuchungsreihe nicht bestätigt werden. Allerdings ist der älteste Fetus in dieser Arbeit ca. 14 Wochen alt, ENLOW dagegen zeigt schematisch die Verteilung appositioneller und resorptiver Felder am Schädel eines 26 Wochen alten Fetus.

Die Identifizierung von Osteoklasten im Bereich der Fissura incisiva deckt sich mit der Beobachtung von NJIO und KJAER (1993). Die Autoren schreiben der Fissur eine mögliche Funktion während des Wachstums und der Positionierung der Dentition zu.

Bei der Betrachtung der **oralen Fläche** des Gaumens zeigte sich bei einer SSL 54 mm vorwiegend starker Anbau. Schwach appositionelle Areale konzentrierten sich auf Höhe der Fissura incisiva sowie auf Höhe der Milcheckzahnanlagen. Ruhezonen und schwach resorptive Felder waren im anterioren Drittel der Maxilla bukkal der Zahnanlagen, dezentere Umbauvorgänge mit schwacher Resorption auf Höhe der ersten Milchmolaren sichtbar. Insgesamt zeigte sich eine weitgehend symmetrische Verteilung dieser Zonen. Im Stadium der SSL 87 mm präsentierten sich alle kategorisierten Umbauzonen im Verlauf des bereits gut erkennbaren Alveolarbogens. Während beim vorherigen Fetus in der Ansicht von kaudal die Eckzahnregion durch ausgedehntere Umbauvorgänge besonders auffiel (Abb. 24), war es beim Fetus der SSL 87 mm die Region um die ersten und zweiten Milchfrontzähne und die

Milchmolaren (Abb. 41). Der Anteil der resorptiven Prozesse hatte deutlich zugenommen und konzentrierte sich auf die innere Fläche der bukkalen Knochenbälkchen, im Bereich der Front- und Eckzähne waren kleinere resorptive Areale auf der inneren Fläche der oralen Knochenbälkchen um die Zahnanlagen herum erkennbar. Die im Stadium zuvor so deutlich sichtbare Fissura incisiva konnte in ihrem Verlauf nur noch durch die bandförmig angeordneten schwach appositionellen Felder medial und mesial der Eckzahnanlagen erkannt werden. Die restlichen Gaumenanteile waren im Wachstum begriffen und zeichneten sich durch starken Anbau an der Knochenoberfläche aus. Auffällig war der Verlust der Unregelmäßigkeit im distalen Bereich, wo sich bei einer SSL von 87 mm eine weitgehend harmonische Begrenzung formierte.

Bei 117 mm blieb der stark appositionelle Charakter nur noch im Bereich der Mittellinie, im posterioren Abschnitt sowie auf Höhe zwischen der Anlage des Milcheckzahnes und des ersten Milchmolaren erhalten (Abb. 56). Im Verlauf des Alveolarfortsatzes dominierte der remodellierende Charakter im Inneren der alveolären Vertiefungen. Dabei waren Ruhezonen, schwacher Anbau und schwacher Abbau am stärksten vertreten. Die kaudalen alveolären Abschnitte und die Interdentalsepten waren appositioneller Natur. Die Fissura incisiva war als eine deutliche Formation nicht mehr sichtbar, begrenzt von homogenen Feldern schwachen Anbaus.

Vergleicht man die nasalen und die oralen Flächen des Gaumens miteinander und über die jeweiligen Stadien, so kann man festhalten, dass bei der Betrachtung von kranial bei einer SSL 117 mm im Vergleich zur SSL 87 mm zwar der stark appositionelle Charakter immer mehr zum schwach appositionellen wechselt und im anterioren Drittel sogar ruhende Abschnitte dominieren, aber in dem untersuchten Zeitraum traten noch keine ausgedehnten resorptiven Flächen auf, wie von ENLOW (1989) beschrieben. In weiteren Studien müssten größere Feten in gleicher Weise untersucht werden, um den genauen Zeitpunkt für diese Veränderung festlegen zu können. Überdies wurde deutlich, dass sich der Gaumen mit zunehmendem Alter der Feten immer mehr der endgültigen adulten Form annäherte. Bei der Betrachtung von kaudal blieb die starke Apposition in medianen und posterioren Randbezirken bis zur SSL 117 mm erhalten. Dies beweist den gestaltbildenden Prozess und das Wachstum in sowohl horizontaler als auch transversaler Richtung.

Der mikroskopischen Analyse von NJIO und KJAER (1993) entsprechend, konnte in dieser Untersuchungsreihe bestätigt werden, dass sich die Fissura incisiva im Vergleich zur späteren Sutura palatina transversa histologisch unterscheidet. Während an der Grenze zum Os

palatinum ausschließlich Osteoblasten nachweisbar waren, konnten an den Begrenzungen der Fissur neben Osteoblasten auch Osteoklasten (Remodellierungsvorgänge) gesichtet werden.

RADLANSKI et al. (2003) berichten von ersten Resorptionen um die **Zahnanlagen** herum im Unterkiefer bei einer SSL von 53 mm (ca. 9. Woche). Der Zeitpunkt deckt sich mit den Beobachtungen in dieser Arbeit für den Oberkiefer bei der SSL von 54 mm. Auch die Lokalisation der Resorptionszonen scheint analog zu sein, nämlich zirkulär um die Eckzahnanlagen herum und bukkal der ersten Milchmolarenkeime. Der einzige Unterschied besteht darin, dass im Oberkiefer die Anlagen der ersten Milchschneidezähne mesiobukkal und die Anlagen der zweiten Milchmolaren distal bereits in Verbindung zu Resorptionsarealen standen; für den Unterkiefer wurden diese Korrelationen nicht beschrieben.

Bei der Betrachtung aller Stadien schienen zunächst gestaltbildende rein appositionelle Prozesse in Richtung der entstehenden Zahnkeime abzulaufen. Sobald die junge Maxilla mit ihrer Basis in die Nähe der Zahnkeimanlagen kam, begannen bei einer SSL von 54 mm morphologische Differenzierungen. Der Knochen schien die Milchzahnkeime Schritt für Schritt aufzunehmen, wie von SCHRÖDER (1992) beschrieben. Nach ENLOW (1989) haben die Zähne selbst nur eine sehr geringe Remodellationskapazität, und es ist der Knochen, der sich den erforderlichen Remodellationsvorgängen unterziehen muss. Inwiefern die wachsenden Zahnanlagen einen Einfluss auf das Wachstum der alveolären Maxilla haben, müsste auf biochemischer Ebene weiter verfolgt werden.

Die Entwicklung der **Facies orbitalis maxillae** konnte ab der SSL 87 mm beurteilt werden. Es zeigten sich in diesem Stadium sowie beim Fetus der SSL 117 mm rein formative Prozesse mit ausschließlich starken appositionellen Knochenoberflächen. Der Margo infraorbitalis wurde bei der SSL 117 mm erkennbar. Der starke Anbau, der in diesem Stadium nach der schwachen Apposition nur noch die zweitstärkste Zone ausmachte, konzentrierte sich hauptsächlich auf den Bereich anteromedial und inferior des Augapfels und setzte sich bis zum Processus zygomaticus fort. Posteromedial, wo die Maxilla zwischen dem expandierenden Augapfel und der Nasenkapsel nach kranial aufzusteigen beginnt, war schwacher Anbau und somit eine geringere Intensität des Wachstums zu beobachten.

Um den **Nervus infraorbitalis** formierte sich erstmals bei einer SSL von 25 mm eine trichterförmige Einziehung (BENEDIKTER 2005). In diesem frühen Stadium war der den Nerv begrenzende Knochen von anbauenden Zellen umsäumt. Eine enge Beziehung zwischen Resorptionslokalisation und Verlauf des Nervus infraorbitalis ließ sich ab der Schnittserienrekonstruktion der SSL von 54 mm in allen weiteren Serien verfolgen. In Bezug

auf die ersten resorptiven Areale deckt sich die Beobachtung für den Oberkiefer zeitlich mit der Feststellung von RADLANSKI et al. (2003), die die ersten resorptiven Felder im Unterkiefer um den Nervus alveolaris inferior bei einer SSL von 53 mm beschreiben.

Die schwach resorptiven Aktivitäten zeigten sich im Oberkiefer bei der SSL von 54 mm an der anterioren Begrenzung der seitlichen linken Knochenlamelle, die den Nervenstrang nach lateral abgrenzt, sowie beidseitig im mediokaudalen Abschnitt der Rinne. Nach posterior dominierte starker Anbau. Bei der Ansicht der Facies anterior maxillae von frontal und lateral ließ sich eine Korrelation zwischen den im Zentrum angeordneten Ruhe- und Resorptionszonen und dem Verlauf der Nervenäste des Nervus maxillaris vermuten (Abb. 26). Im weiteren Verlauf der Entwicklung, beim Fetus der SSL 87 mm zeigte sich der schwache Abbau am fazialen Rand der lateralen Lamelle des zukünftigen Foramen infraorbitale nun auf der rechten Seite, während sich auf der linken Seite lokal begrenzte Felder mit inaktiven Zellen fanden. Medial des Nervenverlaufs war eine gemischte Aktivität zu verzeichnen, mit nebeneinander angeordneten Feldern schwachen Abbaus, schwachen Anbaus, mit vereinzelt auftauchenden Ruhezonen. Ihre Fortsetzung in Richtung der Facies anterior maxillae ließ auch hier eine modellierende Wirkung auf die Knochenoberfläche in direkter Nachbarschaft zu den Ästen des Nervus maxillaris vermuten. Nach posterior war in der Ansicht von bukkal auch in diesem Stadium starker Anbau zu verzeichnen. Dies untermauert die Aussage von BENEDIKTER (2005), dass sich der Knochen um den Nervus infraorbitalis von anterior nach posterior ausdehnt. Bei der SSL 117 mm hat das zukünftige Foramen infraorbitale in der Ansicht von bukkal bereits eine beträchtliche Länge erreicht. Der starke Anbau nach posterior symbolisiert ein expansives Wachstum in diesem Bereich (Abb. 59).

5.12 Knochenumbauvorgänge am Os palatinum

Die Knochenoberfläche des Gaumenbeins war beim ersten untersuchten Embryo der SSL 25 mm ausschließlich durch starke Apposition gekennzeichnet (Abb. 12). Bis zur SSL von 87 mm überwog die formative starke Apposition, beim Fetus der SSL 117 mm zeigte sich vorwiegend eine ausgewogene Mischung aus starkem und schwachem Anbau (Abb. 55, Abb. 58).

Die **Lamina perpendicularis** zeigte im Stadium der SSL 54 mm eine deutliche Zone schwachen Anbaus auf der Facies nasalis am Übergang zur Lamina horizontalis, auf der Facies maxillaris kranial des Verlaufs des Nervus palatinus major, wo auch Ruhezonen und

schwacher Abbau zu verzeichnen waren (Abb. 27). Weitere Ruhezonen lagen auf Höhe der späteren Incisura sphenopalatina und an der dorsalen Einziehung des Processus pyramidalis.

Wenn man sich die adulte Form des Gaumenbeins vor Augen hält, dann scheinen die Zonen (schwacher Anbau, Ruhezonen und schwacher Abbau) überall dort angeordnet zu sein, wo Gestalt verändernde Prozesse zu erwarten sind, die die besondere spätere Form dieses Knochens bestimmen und dort, wo ein Bezug zu Nervus palatinus major und Maxilla besteht.

Bei dem älteren Fetus der SSL 87 mm waren keine signifikanten Unterschiede bezüglich der Verteilung der Umbauzonen an der Lamina perpendicularis zu verzeichnen. Nur die Ausdehnung der Zonen (schwacher Anbau, schwacher Abbau und Ruhezone) hat zugenommen.

Das von ENLOW (1989) beschriebene resorptive Verhalten der nasalen Oberfläche des Os palatinum mit gleichzeitiger Apposition auf der äußeren lateralen und auf der oralen Seite mit resultierender Ausweitung des Nasenraumes nach lateral und inferior konnte für die untersuchte embryonale und fetale Phase nicht bestätigt werden.

Bei der SSL 117 mm überwog auf der Oberfläche der Lamina perpendicularis ebenfalls Knochenanbau, wobei die Kategorie des starken Anbaus im mittleren Drittel und in posterioren (Facies maxillaris) und in anterioren Randbezirken (Facies nasalis) vertreten war. Im Zentrum der nasalen Fläche fanden sich Ruhezonen in Begleitung kleiner resorptiver Areale, die auf einen schrittweisen Übergang zum resorptiven Verhalten und eine Ausweitung des Nasenraumes in späteren Stadien hindeuten könnten. Es kann sich aber auch um nur lokal und zeitlich begrenzte Remodellierungsvorgänge handeln. An dieser Stelle wird das Problem deutlich, dass in dieser Arbeit lediglich statische Parameter einer bestimmten Entwicklungsstufe untersucht werden können. Weitere Untersuchungen älterer Feten sind notwendig, um eventuelle Korrelationen zu den Angaben in der Literatur zu finden, die sich in den meisten Fällen, so auch bei ENLOW (1989) auf spätere pränatale Phasen beziehen.

Auf der lateralen Seite der Lamina perpendicularis fand entsprechend der Befunde von ENLOW (1989) überwiegend appositionelles Wachstum statt. Dort, wo unterhalb des Augapfels der Knorpel der Nasenkapsel nach medial eingedellt wird, zeigte die Facies maxillaris der Lamina perpendicularis einen ausgedehnten ruhenden Bezirk. Im sulkulären Teil entlang des Verlaufs des Nervus palatinus major gesellten sich zu den Ruhezonen einige schwach resorptive Areale (Abb. 60).

Der Processus orbitalis und Processus sphenoidalis waren in diesem Stadium bereits gut ausgeprägt und ähnelten der adulten Form. In dieser Entwicklungsstufe waren – bis auf den Fundus der Einkerbung zwischen den beiden Fortsätzen mit Ruhezonen – keine

remodellierenden Prozesse mehr nachweisbar, sondern lediglich schwacher formativer Anbau (Abb. 50).

Die **Lamina horizontalis** war im Stadium der SSL 54 mm stark appositioneller Natur. Dieser Wachstumscharakter, der eine Vergrößerung in anteroposteriorer sowie transversaler Richtung erlaubt, zeigte sich auch bei der SSL 87 mm, mit einer leichten Modifizierung auf der oralen Seite und dort posterolateral entlang des Verlaufs des Nervus palatinus major (Abb. 40, Abb. 42). Hier wurden verstärkt ruhende und resorptive Areale identifiziert, die sich bei der SSL 117 mm nach medial ausgedehnt haben. Ansonsten zeigte auch der älteste Fetus im Bereich der Lamina horizontalis einen formativen Charakter, mit starkem Anbau in den medialen, anterioren und posterioren Randabschnitten, der mit einem Ausdehnungswachstum und zunehmendem Gaumenschluss verbunden ist.

5.13 Ausblick

Diese Arbeit ist als Beitrag zur dreidimensionalen Darstellung der komplexen pränatalen Entwicklung zu verstehen, die als Vision in ein engmaschiges Modell der Entwicklungsprozesse (im Sinne eines 3D-Films) mündet, das aus allen Blickrichtungen, in jeder Objekttiefe und in beliebigen Kombinationen ausgewählter Gewebsstrukturen im Zeitablauf ausgewertet werden kann. Das Modell kann durch die Projektion weiterer Details beliebig verfeinert werden, wie z. B. hier durch die farbliche Kodierung der Umbauzonen der Knochenoberfläche auf Basis histologischer Zelldifferenzierung.

Wenn es um die Frage geht, wie sich die Nähe der Organe zueinander auswirkt, wann und wo die Gewebsinteraktionen beginnen und wie sich Wachstums- und Remodellierungsvorgänge im Laufe der Entwicklung auf der Knochenoberfläche verteilen, ist das Modell gut geeignet, die Systemzusammenhänge räumlich und im Sinne eines dynamischen Prozesses darzustellen. Das Modell kann als Wegweiser für die Lokalisation der relevanten biochemischen Komponenten im Kontext der molekularen Aktions- und Reaktionsmechanismen dienen. Am Beispiel der dargestellten Umbauzonen auf der Knochenoberfläche kann entsprechend ihres Beginns, ihrer Verteilung und Ausdehnung ein Screening nach Faktoren zeitlich und örtlich begrenzt werden.

6 Zusammenfassung

Ziel dieser Arbeit war die Darstellung der Gestaltentwicklung der Maxilla, des Os palatinum und des Vomer, sowie eine histomorphometrische Analyse mit anschließender 3D-Veranschaulichung der pränatalen Knochenumbauvorgänge an den Konturen der Maxilla und des Os palatinum unter Berücksichtigung der ablaufenden Gestaltbildungsprozesse benachbarter, raumbeanspruchender Strukturen: Nasenkapsel, Nasenseptum, Augen und Zahnanlagen.

Es wurden 7 menschliche Embryonen und Feten der Scheitel-Steiß-Länge (SSL) 25 mm - 117 mm histologisch untersucht. 4 Schnittserien wurden dreidimensional rekonstruiert.

Es ergaben sich folgende Befunde:

1. Maxilla, Os palatinum und Vomer formierten sich in Bezug zu räumlich benachbarten Organsystemen. Die Maxilla lag bei einer SSL von 25 mm in Form von zwei hufeisenförmigen Knochenspangen kaudal und medial des Nervus (N.) infraorbitalis, ohne deutliche Ausprägung ihrer Fortsätze und ohne knöcherne Vereinigung in der Gesichtsmitte. Das Os palatinum begann ab SSL 25 mm in der Region der späteren Lamina (L.) perpendicularis medial des N. palatinus major und mediokaudal der knorpeligen Nasenkapsel zu ossifizieren. Während anfänglich das Nervengewebe und die ersten Knochenkerne von Maxilla und Os palatinum im Zusammenhang standen, wirkte die Nasenkapsel im Verlauf der Entwicklung wie eine Leitstruktur für das Wachstum derselben. Der Processus (Proc.) frontalis folgte ab SSL 54 mm der äußeren, die L. perpendicularis der inneren Nasenkapselwand. Die Höhe dieser knöchernen Strukturen nahm stetig zu. Ab SSL 87 mm begann die Facies orbitalis maxillae entlang der Nasenkapsel medial des Bulbus oculi zu ossifizieren. Das knorpelige Nasenseptum entwickelte sich gleich schnell und von kranial nach kaudal wie die seitlichen Begrenzungen der Nasenkapsel und trennte die nasomaxilläre Region in zwei Hälften. Sein basaler Anteil bestimmte die initiale V-Form des knöchernen Vomer, der ab SSL 54 mm kranial des entstehenden knöchernen Gaumens und laterokaudal der knorpeligen Nasenseptumbasis als bilaterale paarige Struktur erkennbar war. Es konnte keine knöcherne Vereinigung mit der Maxilla und/oder dem Os palatinum beobachtet werden. Das longitudinale Wachstum des Nasenseptums sorgte ab SSL 87 mm für die Verlängerung des Gesichtsprofils. Der Proc. palatinus maxillae und die L. horizontalis des Os palatinum ossifizierten ab SSL 54 mm gleich schnell von lateral nach medial in

Richtung der Nasenseptumbasis, ohne in der Sutura palatina mediana zu verknöchern. Die L. horizontalis lag mit ihrem ventralen Anteil 200 µm - 350 µm über dem posterioren Abschnitt des Proc. palatinus maxillae. Das Os incisivum existierte als eigenständiger Knochen und lag ab SSL 54 mm zu beiden Seiten der Sutura palatina mediana und anterior der Fissura incisiva. Es konnten maximal drei Knocheninseln pro Seite identifiziert werden, die mit der übrigen Maxilla teilweise fusionierten. Im kaudalen Bereich beeinflussten die Zahnanlagen die transversale Breite und die anteroposteriore Ausdehnung der Maxilla. Die Ossifikation begann dort ab SSL 54 mm mit zunehmender Ausbreitung nach kaudal und dorsal, der Entwicklung der Zahnanlagen folgend. Die Länge des Alveolarbogens nahm von 3850 µm bis auf 15400 µm beim Fetus der SSL 117 mm zu. Die Anlage des ersten Milchmolaren lag am weitesten bukkal. Erste Anzeichen von Alveolen mit einer Trennung in jeweils ein Fach für die Frontzähne, den Eckzahn und die Molarenzähne wurden beim Fetus der SSL 87 mm sichtbar. Die faziale alveoläre Knochenwand fehlte im Bereich der Milcheckzahnanlagen in allen untersuchten Stadien. Der Einfluss der Zahnanlagen fehlte am Os palatinum, eine mögliche Erklärung für seine – im Vergleich zur Maxilla – geringere transversale Ausdehnung und seine Lage medial der Nasenkapsel. Der Augendurchmesser vergrößerte sich stetig von 1000 µm bis auf 3600 µm. Der knochenfreie Raum zwischen Bulbus oculi und äußerer Nasenkapselwand erreichte den Maximalwert 600 µm im Stadium der SSL 87 mm. Der interbulbäre Abstand nahm bis zur SSL 87 mm auf 4600 µm kontinuierlich zu. Ab SSL 117 mm war die Augenanlage durch eine dünne, unterbrochene Knochenplatte teilweise vom N. infraorbitalis getrennt. Die Augen bildeten eine Grenze für die dorsale Ausdehnung des Proc. frontalis maxillae und beeinflussten den abfallenden Charakter des medialen und infrabulbären Knochens sowie die Form der Nasenkapsel, die auf Höhe der Augen Eindellungen aufwies. Der Einfluss der Augen und der konvexen Nasenkapsel erzeugte die pyramidale Gestalt der Maxilla.

2. Erste morphologische Zelldifferenzierung unterschiedlichen Aktivitätsgrades (starke und schwache Apposition) konnte an der Maxilla bei SSL 25 mm beobachtet werden. Dieser Befund wird mit dem Beginn der Knochenmodellierung gleichgesetzt. Die schwache Apposition zeigte sich entlang der Rami alveolares superiores.
3. Erste schwache Resorptionen an der Maxilla und am Os palatinum konnten ab SSL 54 mm beobachtet werden (Beginn der Knochenremodellierung). Die Abbaugebiete waren im Zentrum der Facies anterior maxillae, lateral des N. infraorbitalis, an den Rami alveolares superiores nahe der Fissura incisiva sowie an den Zahnanlagen lokalisiert. Ihre

größte Ausdehnung zeigten sie um die Eckzahnanlagen herum. Vereinzelte Felder fanden sich am Übergang von Corpus maxillae zum Proc. frontalis, wo sich die wachsende Nasenkapsel nach lateral wölbte. Am Os palatinum lagen sie kranial des N. palatinus major. Im Stadium 87 mm SSL fanden sie sich überdies an der zerklüfteten Oberfläche des Os intermaxillare und am Os palatinum auf der nasalen Seite am Übergang von der vertikalen zur horizontalen Platte.

4. Starke Resorptionen waren ab einer SSL 87 mm an der Maxilla identifizierbar. Inselartige Zentren fanden sich auf Höhe der posterioren Begrenzung der Fissura incisiva auf der linken Seite, sowie beiderseits und symmetrisch angeordnet als Teil der gemischten Zellaktivitäten um die Zahnanlagen herum, mit größter Ausdehnung im Bereich der ersten und zweiten Milchschneidezahnanlagen und -eckzahnanlagen; am Os palatinum fanden sich keine starken Resorptionen.
5. Ruhezonen waren sowohl an der Maxilla als auch am Os palatinum ab SSL 54 mm zu beobachten: auf der fazialen und nasalen Fläche des Proc. frontalis, auf der Facies anterior maxillae, in der Fissura incisiva und bukkal der Frontzahnanlagen, überdies in der Konkavität des Proc. pyramidalis und auf der Facies maxillaris der L. perpendicularis. Bei SSL 117 mm waren sie am stärksten vertreten und kleideten die inneren Wände des Alveolarbogens aus, wo die Lining cells die vorherrschende Zellart bildeten, weiterhin fanden sie sich auf der fazialen und nasalen Fläche des Proc. frontalis sowie distal davon.
6. Einige Regionen zeigten über alle Stadien hinweg rein appositionellen Charakter und ein kontinuierliches Wachstum. An der Maxilla waren es die Begrenzung der Apertura piriformis, der Margo infraorbitalis, der Proc. zygomaticus, die Randbezirke des Proc. frontalis (fazial und nasal), der Proc. palatinus posterior der Fissura incisiva (nasal und oral medial der Zahnanlagen); am Os palatinum die L. horizontalis (nasal gesamt und oral das anteriore und mittlere Drittel sowie die mediale Hälfte) und die L. perpendicularis (außer der Bereich um den N. palatinus major und das Zentrum der Facies nasalis).
7. Eine enge Beziehung zwischen Remodellierungsvorgängen und Lokalisation der umgebenden Strukturen ließ sich ab SSL 54 mm in allen weiteren Serien verfolgen. Im Allgemeinen folgte der Knochenanbau den knorpeligen Strukturen der Nasenkapsel und des Nasenseptums. Die Zahnanlagen und die Nerven übten einen lokal begrenzten formativen Einfluss auf den Knochen aus.

7 Summary

The aim of this work was to present the morphogenesis of maxilla, palatine bone and vomer, as well as a histomorphometric analysis with a following 3D visualization of the prenatal bone remodelling processes on the surface of maxilla and palatine bone under consideration of the morphogenetic processes of the neighbouring, space occupying structures: nasal capsule, nasal septum, eyes and tooth germs.

Seven human embryos and fetuses ranging from 25 mm – 117 mm crown-rump length (CRL) were histologically evaluated. Four of these were reconstructed as three-dimensional graphics.

Results:

1. The formation of maxilla, palatine bone and vomer was related to spatial neighbouring organ systems. At the stage of 25 mm CRL, the maxilla showed a horseshoe-shaped bony contour and was located caudal and medial to the infraorbital nerve tissue, without clear extensions corresponding to maxillary processes and without fusion in the facial midline. The initial ossification of palatine bone was found at the stage of 25 mm CRL corresponding to the region of the later vertical plate, medial to the greater palatine nerve and medial and caudal to the cartilaginous nasal capsule. So the initial bony deposits for maxilla and palatine bone were located near to the nerve fibres and the nasal capsule acted during the developmental processes as an important structure leading the bony growth. From the CRL of 54 mm, the frontal process ossified close to the outer surface of the nasal capsule and the vertical plate of the palatine bone followed the inner surface. The height of both bony structures increased steadily. At 87 mm CRL the formation of the orbital part of the maxilla started to ossify along the outer nasal capsule medially of the eyes. The cartilaginous nasal septum developed simultaneously and in the same cranial-caudal direction as the lateral wings of the nasal capsule, separating the nasomaxillary region into two halves. The nasal septum determined with its basal part the initial V-shape of the vomer that arose in the fetus of 54 mm CRL as a bilateral bone caudally on either side of the septum and cranially of the bony palate. No fusion between vomer and maxilla and/or palate bone could be found. In the fetus of 87 mm CRL the longitudinal growth of the nasal septum was reflected in an extension of the facial profile. Starting with 54 mm CRL the palatine processes of the maxillae and the horizontal plates of the palatine bones ossified equally fast from lateral towards the base of the nasal septum, without bony connection in the median palatine suture. The horizontal plates of the palatine bones laid

with their ventral part 200 µm – 350 µm over the posterior part of the palatine maxillary processes. The incisive bone existed as an independent bone and laid in the fetus of 54 mm CRL on both sides of the median palatine suture anteriorly the incisive fissure. Maximally three ossification centres on each side could be identified, with the remaining maxillary bone partially fused. In the caudal area the tooth germs influenced the transverse extension and the anterior-posterior length of the alveolar base of the maxilla. The ossification started there at 54 mm CRL with increasing caudal and dorsal extension, following the tooth germs development. The length of the alveolar arch increased from 3850 µm to 15400 µm at the stage of 117 mm CRL. The first deciduous molars were the most buccally located tooth germs. The first alveoli were recognizable at the stage of 87 mm CRL. The incisors and the molars had common alveoli, without separating interdental septae in these individual dental groups. In all specimens the facial bone wall of the canines was absent. In contrast to the maxilla, the tooth germs did not influence the palatine bone, eventually a reason for his reduced transversal dimension and also his position medially of the nasal capsule. The diameter of the eyes grew continuously from 1000 µm to 3600 µm. The boneless area between eyeball and nasal capsule reached the maximal value of 600 µm at 87 mm CRL. The bilateral distance separating the eyes extended until the stage of 87 mm CRL gradually up to 4600 µm. At 117 mm CRL the eyes were partially separated from the infraorbital nerve by a thin and incompletely ossified bony plate. The eyeballs limited the dorsal growth of the frontal process and influenced the falling character of the medial and infraorbital bony margin as well as the form of the nasal capsule, which showed a depressed outline. The eyes and the convexity of the nasal capsule contributed to the pyramidal maxillary form.

2. The first morphological cell differentiation of different activity levels (major and minor apposition) could be observed at the maxillary bone surface of 25 mm CRL. These findings are equated with the beginning of bone modelling process of the maxilla. Narrow fields of minor apposition were seen next to the superior alveolar nerve bundles.
3. The first minor resorption fields covering parts of maxilla and palatine bone were identified at 54 mm CRL (the beginning of bone remodelling process). Osteoclastic areas were located in the centre of the anterior facial part of the maxilla, laterally to the infraorbital nerve, along the superior alveolar nerve near the incisive fissure and next to dental primordia with the biggest extension in the concavities around the tooth germs of the deciduous canine. Solitary fields were found at the junction between the frontal process and the body of the maxilla where the nasal capsule arched laterally. On the

palatine bone the minor resorption was established cranially to the course of the greater palatine nerve. At 87 mm CRL they were moreover found on the rugged surface of the incisive bone and at the nasal aspect of palatine bone at the transition of the vertical to the horizontal plates.

4. The first major resorption fields were identified in the maxilla at 87 mm CRL. Insular centres could only be found at the posterior border of the incisive fissure on the left side, as well as on both sides symmetrically arranged around the tooth germs as a part of different bone cell types, with the biggest extension next to the deciduous incisors and canines. No major resorption fields were found on the palatine bone.
5. From stage of 54 mm CRL the maxilla and palatine bone showed the first resting zones, located on the anterior facial part of the maxilla, at the facial and nasal aspects of the frontal process, in the incisive fissure and at the buccal aspect of incisor tooth germs, further within the concavity of the pyramidal process and at the maxillary aspect of the vertical plate of palatine bone. The biggest inactive regions were at 117 mm CRL along the alveolar process, where lining cells were the dominant cell types, furthermore at the facial and the nasal aspect of the frontal process and distal of it.
6. Some areas were only characterized by osteoblastic activity during all stages and grew continuously: the border of the future piriform aperture, the infraorbital margin, the zygomatic process, the border of the frontal process (facial and nasal), the palatine process dorsal of the incisive fissure (nasal and medial of the tooth germs at the oral aspect). On the palatine bone the horizontal plate (the complete nasal aspect and oral the anterior and middle third as well as the medial bony half) and the vertical plate (except the area around the greater palatine nerve and the centre of the nasal aspect).
7. Beginning with the stage of 54 mm CRL up to the continuous series a close relation between bone remodelling processes and localization of surrounding structures could be recognized. In general, the bony formations followed the cartilaginous formations given by the nasal capsule and the nasal septum. Tooth germs and nerves had a locally limited influence on the bony form.

8 Literaturverzeichnis

ÅBERG T, Wozney J, Thesleff I (1997): Expression patterns of bone morphogenetic proteins (Bmps) in the developing mouse tooth suggest roles in morphogenesis and cell differentiation. In: *Dev Dyn.* 210 (4), 383–396

ÅBERG T (2006): *The function of Bmps and Runx2 in normal tooth development and in the pathogenesis of cleidocranial dysplasia.* Helsinki, University of Helsinki, Faculty of Medicine, Diss.

AVERY JK (Hrsg.) (1987): *Oral development and histology*. Baltimore : Williams & Wilkins

AVERY JK (Hrsg.) (2002): *Oral development and histology*. 3rd ed. Stuttgart : Thieme

BANKS WJ (1993): Supportive tissues, bone. In: Banks WJ: *Applied veterinary histology*. 3rd ed., St. Louis : Mosby, 107-126

BENEDIKTER B (2005): *Beiträge zur pränatalen Morphogenese des Foramen infraorbitale des Menschen*. Berlin, Freie Universität, Charité-Universitätsmedizin, Diss.

BERKOVITZ BKB, Boyde A, Frank RM, et al. (1989): Teeth. In: Oksche, A., Vollrath L. (Ed.): *Handbook of microscopic anatomy, Vol. V/6.* 3rd ed., Berlin : Springer

BERKOVITZ BKB, Holland GR, Moxham BJ (2002): *Oral anatomy, embryology and histology*, 3rd ed., Edinburgh : Mosby

BLECHSCHMIDT E (1955): Die Entwicklungsbewegungen der Zahnleiste. In: *Wilhelm Roux' Arch. Entwicklungsmech. Organismen*. 147, 474-488

BLECHSCHMIDT E (1960): *Die vorgeburtlichen Entwicklungsstadien des Menschen : eine Einführung in die Humanembryologie = The stages of human development before birth*. London : Karger

BLECHSCHMIDT E (1970): *Vom Ei zum Embryo*. Reinbek : Rowohlt

BLECHSCHMIDT E (1974): *Humanembryologie Prinzipien und Grundbegriffe*. Stuttgart : Hippokrates

BLECHSCHMIDT E (1978): Anatomie und Ontogenese des Menschen. *Biologische Arbeitsbücher*. 22. Heidelberg : Quelle & Meyer

BÖCKER FW, Becker R (1965): Zahnentwicklung und Kieferwachstum. In: *Das Deutsche Zahnärzteblatt*. 19, 454-462

BOYLE WJ, Simonet WS, Lacey DL (2003): Osteoclast differentiation and activation. In: *Nature*. 423, 337-342

CHOW JW, Wilson AJ, Chambers TJ, Fox SW (1998): Mechanical loading stimulates bone formation by reactivation of bone lining cells in 13-week-old rats. In: *J Bone Miner Res*. 13, 1760-1767

CHRIST B, Wachtler F (1998): *Medizinische Embryologie*. Wiesbaden : Ullstein Medical

CHRIST B, Brand-Saberi B (2004): *Molekulare Grundlagen der Embryonalentwicklung*. Berlin : Lehmanns Media

COBOURNE MT, Sharp PT (2003): Tooth and jaw: molecular mechanisms of patterning in the first branchial arch. In: *Arch Oral Biol*. 48, 1-14

DELAIRE J (1997): Maxillary development revisited: relevance to the orthopaedic treatment of Class III malocclusions. In: *Eur J Orthod*. 19 (3), 289-311

DEPEW MJ, Liu JK, Long JE, et al. (1999): Dlx5 regulates regional development of the branchial arches and sensory capsules. In: *Development*. 126, 3831-3846

DUCY P, Zhang R, Geoffroy V, Ridall AL, Karsently (1997): Osf2/Cbfa1: a transcriptional activator of osteoblast differentiation. In: *Cell* 89 G, 747-754

DUNCAN RL, Turner CH (1995): Mechanotransduction and the functional response of bone to mechanical strain. In: *Calcif. Tissue Int*. 57, 344-358

EMMERICH S (2004): *Beitrag zur pränatalen Morphogenese des Canalis incisivus des Menschen*. Berlin, Freie Universität, Charité-Universitätsmedizin, Diss.

ENGLAND MA (1985): *Farbatlas der Embryologie*. Stuttgart : Schattauer

ENLOW DH (1989): *Handbuch des Gesichtswachstums.* / Wawerla T (Übers.). Berlin : Quintessenz

FENEIS H (1982): *Anatomisches Bildwörterbuch der internationalen Nomenklatur*. Stuttgart : Thieme

FROST HM (1969): Tetracyclin-based histological analysis of bone remodeling. In: *Calcif Tissue Res*. 3, 211-237

GARG AK (2006): *Knochen : Biologie, Gewinnung, Transplantation in der zahnärztlichen Implantologie*. Berlin : Quintessenz

GAUNT PN, Gaunt WA (1978): *Three dimensional reconstruction in biology*. Tunbridge Wells : Pitman

HARADA S, Rodan GA (2003): Control of osteoblast function and regulation of bone mass. In: *Nature*. 423, 349-355

HILL PA, et al. (1998): Bone remodeling. In: *Br J Orthod*. 25, 101-107

HINRICHSEN KV (Hrsg.) (1990): *Humanembryologie: Lehrbuch und Atlas der vorgeburtlichen Entwicklung des Menschen*. Berlin : Springer

HOWE AM, Hawkins JK, Webster WS (2004): The growth of the nasal septum in the 6-9 week period of fetal development - Warfarin embryopathy offers a new insight into prenatal facial development. In: *Aust Dent J*. 49 (4), 171-176

JÄGER A (1996): *Untersuchung der Remodellierungsvorgänge an der Lamina dura menschlichen Alveolarknochens*. Berlin : Quintessenz, Habil.-Schr., 51-52

JEROSCH J, Bader A, Uhr G (2002): *Knochen.* Stuttgart : Thieme

JUNQUEIRA LC, Carneiro J (1991): *Histologie.* / Schiebler TH, Schneider F (Übers.). 3. Aufl. Berlin : Springer

KITAMURA H (1989): *Embryology of the mouth and related structures*. Tokyo : Maruzen

KJAER I (1989): Prenatal skeletal maturation of the human maxilla. In: *J Craniofac Genet Dev Biol*. 9 (3), 257-264

KJAER I (1990): Correlated appearance of ossification and nerve tissue in human fetal jaws. In: *J Craniofac Genet Dev Biol*. 10 (3), 329-336

KJAER I (1998): Neuro-osteology. In: *Crit Rev Oral Biol Med*. 9 (2), 224-244

KJAER I, Keeling JW, Fischer Hansen B (1999): *The prenatal human cranium - normal and pathologic development*. Copenhagen : Munksgaard

KLARKOWSKI MC (2000): *Modellierungs- und Remodellierungsvorgänge der pränatalen Entwicklung der Mandibula des Menschen*. Berlin, Freie Universität, Fachbereich Humanmedizin, Diss.

KRAUS BS, Decker JD (1960): The prenatal inter-relationship of the maxilla and premaxilla in the facial development of man. In: *Acta Anat.* 40, 278-294

LANGE S (1999): *Beiträge zur pränatalen Morphogenese der Maxilla des Menschen*. Berlin, Freie Universität, Fachbereich Humanmedizin, Diss.

LANGMANN J (1989): *Medizinische Embryologie*. Stuttgart : Thieme

LATHAM RA (1970): Maxillary development and growth: the septo-premaxillary ligament. In: *J Anat.* 107 (3), 471-478

LATHAM RA, Scott JH (1970): A newly postulated factor in the early growth of the human middle face and the theory of multiple assurance. In: *Arch Oral Biol*. 15 (11), 1097-1100

LATHAM RA (1971): The development, structure and growth pattern of the human mid-palatal suture. In: *J Anat*. 108, 31-41

LEE SK, Kim YS, Lim CY, et al. (1992): Prenatal growth pattern of the human maxilla. In: *Acta Anat*. 145, 1-10

LEONHARDT H (1990): *Histologie, Zytologie und Mikroanatomie des Menschen*. Bd. 3. 8. Aufl. Stuttgart : Thieme

LINß W, Fanghänel J (Hrsg.) (1999): *Histologie; Zytologie, allgemeine Histologie, mikroskopische Anatomie*. Berlin : de Gruyter

LÜLLMANN-RAUCH R (2003): *Histologie*. Stuttgart : Thieme

MAHER WP (1981): Artery distribution in the prenatal human maxilla. In: *Cleft Palat J*. 18 (1), 51-58

MALLUCHE HH, Faugere M-C (1986): *Atlas of mineralized bone histology*. Basel : Karger

MANOLAGAS SC (2000): Birth and death of bone cells: basic regulatory mechanisms and implications for the pathogenesis and treatment of osteoporosis. In: *Endocr. Rev*. 21, 115-137

MEIKLE MC (2002): *Craniofacial development, growth and evolution*. Bressingham : Bateson

MELFI RC (1988): *Permar's oral embryology and microscopic anatomy*. 8. ed. Philadelphia : Lea & Febiger

MILLER SC, Jee WSS (1987): The bone lining cell: A distinct phenotype? In: *Calcif. Tissue Int*. 41, 1-5

MONTAGNON J (1987): Problèmes posés par la détermination de l'âge des embryos et fœtus humains. In: Acta Anat. 130, 64

MOORE KL (1990): *Grundlagen der medizinischen Embryologie*. 2. Aufl. Stuttgart : Enke

MOORE WJ, Lavelle CLB (1974): *Growth of the facial skeleton in the hominoidea*. London : Academic Press

MOORE KL, Persaud TVN (1985): *Embryologie : Lehrbuch und Atlas der Entwicklungsgeschichte des Menschen*. / Lütjen-Drecoll E (Übers.). 2. Aufl. Stuttgart : Schattauer 1985

MOORE KL, Persaud TVN (1996): *Embryologie : Lehrbuch und Atlas der Entwicklungsgeschichte des Menschen*. / Lütjen-Drecoll E (Übers.). 4. Aufl. Stuttgart : Schattauer 1996

MOSS ML (1997a): The functional matrix hypothesis revisited. : 1. The role of mechanotransduction. In: *Am J Orthod Dentofac Orthop*. 112, 8-11

MOSS ML (1997b): The functional matrix hypothesis revisited. : 2. The role of an osseous connected cellular network. In: *Am J Orthod Dentofac Orthop*. 112, 221-226

MOSS ML, Bromberg BE, Song IC, et al. (1968): The passive role of nasal septal cartilage in mid-facial growth. In: *Plast Reconstr Surg*. 41, 536-542

NEUMANN K, Moegelin A, Temminghoff M, et al. (1997): 3D-computed tomography: a new method for the evaluation of fetal cranial morphology. In: *J Craniofac Genet Dev Biol*. 17 (1), 9-22

NJIO BJ, Kjaer I (1993): The development and morphology of the incisive fissure and the transverse palatine suture in the human fetal palate. In: *J Craniofac Genet Dev Biol*. 13, 24-34

NUSSELT T (2006): *Regulation der Cbfa1 Expression in humanen gesunden und arthrotischen Gelenkchondrozyten in vitro*. Gießen, Justus-Liebig-Universität, Fb Medizin, Diss.

O´RAHILLY R, Gardner E (1972): The Initial Appearance of Ossification in Staged Human Embryos. In: *Am J Anat*. 134, 291-308

O´Rahilly R, Müller F (1999): *Embryologie und Teratologie des Menschen*. Bern : Hans Huber

OWEN M (1985): Lineage of osteogenic cells and their relationship to the stromal system. In: *Peck WA (ed.), Bone miner res*. 3, Amsterdam : Elsevier, 1-25

PARFITT AM (1984): The cellular basis of bone remodeling: the quantum concept reexamined in light of recent advances in the cell biology of bone. In: *Calcif Tissue Int*. 36 (Suppl 1), 37-45

PSCHYREMBEL Wörterbuch-Red. des Verl. / Hildebrandt H (Bearb.) (1998): *Pschyrembel Klinisches Wörterbuch*. 258. Aufl. Berlin : de Gruyter

QIU M, Bulfone A, Ghattas I, et al. (1997): Role of the Dlx homeobox genes in proximodistal patterning of the branchial arches: mutations of Dlx-1, Dlx-2, and Dlx-1 and -2 alter morphogenesis of proximal skeletal and soft tissue structures derived from the first and second arches. In: *Dev Biol*. 185 (2), 165–184

RADLANSKI RJ (1995): Morphogenesis of human tooth primordia: the importance of 3D computerassisted reconstruction. In: *Int J Dev Biol*. 39, 249-256

RADLANSKI RJ (2003): Prenatal craniofacial morphogenesis: four-dimensional visualization of morphogenetic processes. In: *Orthod. Craniofac. Res*. 6 (1), 89-94

RADLANSKI RJ, Jäger A, Seidl W, et al. (1989): Zur Frühentwicklung menschlicher Zahnanlagen unter Einschluss der Umgebung. In: *Dtsch Zahnärztl Z*. 44 (2), 127-129

RADLANSKI RJ, Jäger A (1992): Computer-aided 3-D reconstructions (software HISTOL) in human embryology applied to tooth morphogenesis. : Advantages and limitations. In: *Smith P, Tchernov E (Eds): Evolution, Structure and function of teeth*. London : Freund

RADLANSKI RJ, Renz H, Müller U, et al. (2002): Prenatal morphogenesis of the human mental foramen. In: *Eur J Oral Sci*. 110, 452-459

RADLANSKI RJ, Renz H, Klarkowski MC (2003): Prenatal development of the human mandible : 3D reconstructions, morphometry and bone remodelling pattern, sizes 12-117 mm CRL. In: *Anat Embryol*. 207, 221-232

RADLANSKI RJ, Emmerich S, Renz H (2004): Prenatal morphogenesis of the human incisive canal. In: *Anat Embryol*. 208, 265-271

RADLANSKI RJ, Renz H (2005a): Explainable and critical periods during human dental morphogenesis and their control. In: *Archives of Oral Biology*. 50, 199-203

RADLANSKI RJ, Renz H (2005b): *Genes and forces and forms. : Mechanical aspects during prenatal craniofacial development*. Berlin, Freie Universität, Center for Dental and Craniofacial Sciences, Manuscript

RANLY DM (1988): *A synopsis of craniofacial growth*. Norwalk : Appleton & Lange

RASSOW J (2006): *Biochemie*. Stuttgart : Thieme

REITEMEIER B, Schwenzer N, Ehrenfeld M (2006): *Einführung in die Zahnmedizin. Zahn-Mund-Kiefer-Heilkunde*. Stuttgart : Thieme

ROBERTS GJ, Lucas VS (1994): Growth of the nasal septum in the snell strain of hypopituitary dwarf mouse. In: *Eur J Orthod*. 16 (2), 138-148

ROBLING AG, Castillo AB, Turner CH (2006): Biomechanical and Molecular Regulation of Bone Remodeling In: *Annu Rev Biomed.* 8, 455–498

ROHEN JW, Lütjen-Drecoll E (2006): *Funktionelle Embryologie*. 3. Aufl. Stuttgart : Schattauer

SAMANDARI F, Mai JK (1995): *Curriculum Funktionelle Anatomie für Zahnmediziner*. Bd. I. Berlin : Quintessenz

SCHENK R (1967): Morphometrische Analyse der Umbauvorgänge in der Kompakta des Knochens. In: *Weibel ER, Tchernov E (Eds): Quantitative methods in morphology : Quantitative Methoden in der Morphologie*. Berlin : Springer

SCHIEBLER TH, Schmidt W (1995): *Anatomie* / Zilles K (Hrsg.) 6. Aufl. Berlin : Springer

SCHRÖDER HE (1992): *Orale Strukturbiologie : Entwicklungsgeschichte, Struktur und Funktion normaler Hart- und Weichgewebe der Mundhöhle und des Kiefergelenks*. 4. Aufl., Stuttgart : Thieme

SCHUMACHER GH, Schmidt H, Börnig H, et al. (1990): *Anatomie und Biochemie der Zähne*. 4. Aufl., Berlin : VEB

SCOTT JH (1953): The cartilage of the nasal septum. In: *Brit Dent J*. 37-43

SEIDENBECHER C (2005): *Europapremiere in Magdeburg. Einweihung des ersten 7 Tesla-Hochfeld-Kernspintomographen.* Magdeburg, Leibniz-Institut für Neurobiologie, Flyer [http://www.medical.siemens.com/siemens/de_DE/rg_marcom_FBAs/files/Hintergrundinfos/7Tesla_Magdeburg.pdf]

SHEPHERD WM, McCarthy MD (1955): Observations of the appearance and ossification of the premaxilla and maxilla in the human embryo. In: *Anat Rec*. 121, 13-28

SHUI C, Spelsberg TC, Riggs BL, et al. (2003): Changes in Runx2/Cbfa1 Expression and Activity During Osteoblastic Differentiation of Human Bone Marrow Stromal Cells. In: *J Bone Miner Res*. 18 (2), 213-221

SOBOTTA J (1988): *Atlas der Anatomie des Menschen*. Bd. 1. 19. Aufl. München : Urban & Schwarzenberg

SODEK J, Cheifetz S (2000): Molecular regulation of osteogenesis. In: *Davies JE (ed.) Bone engineering*. Toronto : em squared Inc, 31-43

SPERBER GH (1992): *Embryologie des Kopfes*. / Arnold WH (Übers.). Berlin : Quintessenz

STROH A (2006): *Bildgebung von magnetisch markierten Stammzellen in experimentellen Krankheitsmodellen des ZNS mittels zellulärer Magnetresonanztomographie.* Berlin, Humboldt-Universität, Mathematisch-Naturwissenschaftliche Fakultät I, Diss.

TEN CATE AR (1994): *Oral histology: development, structure, and function*. 4. ed. St. Louis : Mosby

TUCKER AS, Headon DJ, Schneider P, et al. (2000): Edar/Eda interactions regulate enamel knot formation in tooth morphogenesis. In: *Development*. 127, 4691-4700

VIGNERY A, Baron R (1980): Dynamic histomorphometry of alveolar bone remodeling in the adult rat. In: *Anat Rec*. 196 (2), 191-200

VILMANN H (1979): Characteristics of growing bone surfaces. In: *Scand J Dent Res*. 87, 65-72

WANG EA, Rosen V, Cordes P, et al.: Purification and characterization of other distinct bone inducing factors. In (1988): *Proc Natl Acad Sci USA*. 85, 9484-9488

WANG XP, Suomalainen M, Jorgez CJ, et al. (2004): Modulation of activin/bone morphogenetic protein signaling by follistatin is required for the morphogenesis of mouse molar teeth. In: *Dev Dyn.* 231 (1), 98-108.

WELSCH U (2006): *Sobotta Lehrbuch Histologie.* 2. Aufl. München : Urban & Fischer

WOO J-K (1949): Ossification and growth of the human maxilla, premaxilla and palate bone. In: *Anat Rec*. 105 (4), 737-761

WOOD NK, Wragg LE, Stuteville OH, et al. (1969): Osteogenesis of human upper jaw : Proof of the nonexistence of a separate premaxillary center. In: *Arch Oral Biol*. 14 1331-1341

YAN Y-L, Miller CT, Nissen R, et al. (2002): A zebrafish sox9 gene required for cartilage morphogenesis. In: *Development.* 129, 5065-5079

9 Danksagung

An erster Stelle möchte ich einen großen Dank an meinen Doktorvater Herrn Prof. Dr. R. J. Radlanski aussprechen, für das Vertrauen, mir dieses umfangreiche Thema zu überlassen und für die Bereitstellung der histologischen Präparate aus der Sammlung von Prof. Dr. R. J. Radlanski, Charité–Universitätsmedizin Berlin, Campus Benjamin Franklin, Klinik und Poliklinik für Zahn-, Mund- und Kieferheilkunde. Ich danke ihm für die Bereitschaft, mich jederzeit wissenschaftlich und kritisch begleitet zu haben, aber auch für die ermunternden Worte und seine Fähigkeit, für den speziellen Bereich der Zahnmedizin so sehr zu begeistern.

Mein Dank gilt auch Frau B. Danielowski und Frau I. Schwarz aus der Abteilung für Experimentelle Zahn-, Mund- und Kieferheilkunde der Charité Berlin für deren großen persönlichen Einsatz und Ihre Unterstützung bei der mikroskopischen Unterweisung und beim Umgang mit der Software analySIS®.

Weiterhin bedanke ich mich bei Herrn Dr. H. Renz für seine vielfältigen Hilfestellungen in allen Fragen, die im Laufe der Arbeit entstanden sind.

Frau Lion (Sekretariat Prof. Dr. R. J. Radlanski) danke ich besonders für ihre herzliche Betreuung und tatkräftige Hilfe bezüglich der gesamten Organisation.

Dem Support der Software analySIS® und im besonderen Herrn Dr. Schilling und Herrn Dorn danke ich für die Hilfestellungen, die zum Gelingen dieser Arbeit wesentlich beigetragen haben.

Meinem Lebenspartner Frank gilt der Dank für die technische Umsetzung und akribische Bearbeitung der dreidimensionalen Bilder und dafür, dass er mir mit Rat und konstruktiver Kritik zur Seite stand.

Der Danksagung an meine Eltern für Ihre stetige Unterstützung, Ihre Kraft und Hoffnungen, die wiederum mich mit Energie erfüllten, kann ich mit diesen wenigen Worten keinen genügenden Ausdruck verleihen.

10 Lebenslauf

Alexandra Maria Dietze

Mein Lebenslauf wird aus datenschutzrechtlichen Gründen in der elektronischen Version meiner Arbeit nicht veröffentlicht.

11 Eidesstattliche Erklärung

Ich, Alexandra Maria Dietze, erkläre an Eides statt,
dass ich die vorgelegte Dissertationsschrift mit dem Thema:
“Modellierungs- und Remodellierungsvorgänge bei der pränatalen Morphogenese der Maxilla und des Os palatinum des Menschen unter Berücksichtigung benachbarter Strukturen“
selbst verfasst und keine anderen als die angegebenen Quellen und Hilfsmittel benutzt, ohne die (unzulässige) Hilfe Dritter verfasst und auch in Teilen keine Kopien anderer Arbeiten dargestellt habe.

Wiesbaden, den

Unterschrift