Aus der Medizinischen Klinik mit Schwerpunkt Kardiologie und Angiologie
der Medizinischen Fakultät Charité – Universitätsmedizin Berlin

DISSERTATION

Interventionelle Therapie der schweren Trikuspidalklappeninsuffizienz
-
Implantation einer SAPIEN XT-Herzklappenprothese in die Vena cava inferior

zur Erlangung des akademischen Grades
Doctor medicinae (Dr. med.)

vorgelegt der Medizinischen Fakultät
Charité – Universitätsmedizin Berlin

von

Svenja I. E. Letz

aus Berlin

Datum der Promotion: 05.06.2016

INHALTSVERZEICHNIS

Abstrakt **1**

Abstract **3**

1 Einleitung **5**

1.1 Epidemiologie der Trikuspidalklappeninsuffizienz 5

1.2 Anatomie der Trikuspidalklappe 5

1.3 Ätiologie der Trikuspidalklappeninsuffizienz 7

1.3.1 Primäre TI 7

1.3.2 Sekundäre oder funktionelle TI 7

1.3.2.1 Abhängigkeit der TK von der Mitralklappe (MK) 8

1.3.3 Iatrogene TI 9

1.4 Symptomatik einer TI 9

1.5 Diagnostik 9

1.6 Schweregradeinteilung der TI 10

1.7 Prognose einer TI 11

1.8 Indikationen zur Therapie 11

1.8.1 Konservative Therapie 14

1.8.2 Operative Therapie 14

1.8.3 Perkutane Therapieverfahren 15

1.9 Präoperative Risikofaktoren, perioperative Komplikationen und Mortalität 17

2 Fragestellung **19**

3 Methoden und Material **20**

3.1 Patienten 20

3.2 Prä- und postinterventionelle Diagnostik 21

3.2.1 TTE 21

3.2.1.1 TAPSE 22

3.2.2 Spiroergometrie 22

3.2.3 Der 6-Minuten-Gehtest 22

3.2.4 NYHA-Klassifikation 22
3.3 Materialien 23
3.3.1 Crimper 24
3.3.2 NovaFlex Delivery System 24
3.3.3 NovaFlex Introducer Sheath Set 25
3.3.4 NovaFlex Dilatator Kit 26
3.3.5 NovaFlex Ballon-Katheter 26
3.3.6 Atrion QL2530 Inflation Device 26
3.3.7 Selbst-expandierende Sinus-XL Stents 26
3.3.8 10-F Applikationsbesteck 27
3.4 Klappenimplantation 28
3.5 Periprozedurale hämodynamische Messungen 31
3.6 Peri- und postoperative Komplikationen nach VARC-2 33
4 Ergebnisse 34
4.1 Patienten 34
4.1.1 Ätiologie der TI 34
4.1.2 Voroperationen am Herzen 34
4.1.3 Symptomatik und Begleiterkrankungen 35
4.2 Komplikationen nach VARC-2 36
4.3 Echokardiographie 37
4.3.1 TAPSE 37
4.3.2 LVEF 37
4.3.3 Herzzeitvolumen 38
4.3.4 Vena hepatica 38
4.4 Hämodynamik 39
4.4.1 Rechter Vorhof 39
4.4.2 Rechter Ventrikel 39
4.4.3 Rechtsatriale und -ventrikuläre Druckkurve 39
4.4.4 Square-Root-Zeichen im RV 41

4.4.5 Vena cava inferior 43
4.4.6 Vena hepatica 45
4.4.7 Vena cava superior 46
4.4.8 Pulmonalarterie 48
4.4.9 Lungenkapillar-Verschlussdruck (PCWP) 48
4.5 Klinischer Gesundheitszustand postoperativ 49
4.5.1 NYHA-Klassifikation 49
4.5.2 VO_2max 50
4.6 CT-Untersuchungen 51
4.7 Überleben 52
5 Diskussion 53
5.1 Intention 53
5.2 Prozedur 55
5.3 Herzfunktion und Hämodynamik nach Implantation 55
5.3.1 Akute hämodynamische Messungen 55
5.3.2 Langfristiger Verlauf: Herzfunktion und klinische Symptomatik der Patienten 58
5.4 Komplikationen, 30-Tages und 1-Jahres Mortalität 59
6 Zusammenfassung 61
7 Literaturverzeichnis 63

Abkürzungsverzeichnis 71
Abbildungsverzeichnis 73
Tabellenverzeichnis 75
Danksagung 76
Eidesstattliche Versicherung 77
Lebenslauf 78

ABSTRAKT

Einleitung

Eine schwere Trikuspidalklappeninsuffizienz (TI) ist mit einer eingeschränkten Lebensqualität und unabhängig von anderen Faktoren mit einer erhöhten Morbidität und Mortalität assoziiert. Die derzeit etablierten chirurgischen Techniken zur Korrektur einer TI weisen jedoch, vor allem bei Reoperationen, Hochrisiko-Prozeduren oder Patienten mit einer karzinoid-assoziierten Trikuspidalklappeninsuffizienz eine sehr hohe perioperative Mortalität von bis zu 63 % auf. Auf Grundlage dieser Beobachtungen entwickelte sich die Idee der Implantation einer Herzklappe in die Vena cava inferior (VCI) zur symptomatischen Therapie der schweren TI, welche bereits im Rahmen von vier Heilversuchen erfolgreich umgesetzt wurde. Diese Arbeit berichtet über insgesamt neun unter einer schweren TI leidenden Patienten, denen eine Klappenprothese in die VCI (und in einem Fall zusätzlich in die Vena cava superior (VCS)) eingesetzt wurde, um Symptome und sekundäre Organschäden wie Dyspnoe, periphere Ödeme, Leber-, Nieren- und gastrointestinale Dysfunktion zu minimieren bzw. deren Progression aufzuhalten.

Methodik

Neun zuvor von einem Heart-Team als inoperabel eingestuften Patienten wurde in Allgemeinanästhesie oder unter Sedierung eine Edwards SAPIEN XT Transkatheter Herzklappe in mindestens einen zuvor eingebrachten selbst-expandierenden Sinus-XL Stent implantiert. Zur Erfolgskontrolle der Intervention erfolgten akut periinterventionelle hämodynamische Messungen und im Verlauf echokardiographische und klinische Untersuchungen. Da es sich um keine klinische Studie handelte, wurde sich bei den Inhalten und Intervallen der im Verlauf erfolgten Untersuchungen individuell an dem Gesundheitszustand des jeweiligen Patienten orientiert.

Ergebnisse

Alle Klappenprothesen konnten ohne periinterventionelle Komplikationen implantiert werden und zeigten zu jedem Zeitpunkt eine einwandfreie Funktion. Postinterventionell zeigte sich bei allen Patienten akut eine Abnahme des Regurgitationsvolumens in die VCI, so dass im Verlauf eine Diameterabnahme der Vena hepatica folgte. Ebenso konnte unabhängig von der Grunderkrankung bei allen Patienten eine verbesserte rechtsventrikuläre Funktion und bei acht von neun Patienten eine Abnahme des NYHA-Stadiums um mindestens eine Klasse und eine

damit verbundene verbesserte physische Leistungsfähigkeit beobachtet werden. Die 30-Tages-Mortalität betrug 0 %.

Schlussfolgerung

Die erfolgreich durchgeführten individuellen Heilversuche zeigten vielversprechende Ergebnisse. Aus diesem Grund sollte die dargestellte Methode des perkutanen „Cava-Klappen-Ersatzes“ zur symptomatischen Behandlung der schweren TI als Alternative für inoperable Patienten oder als Teil eines palliativen Behandlungsplans weiter untersucht werden. Ideal wäre eine klinische Studie an einem größeren Patientenkollektiv und einer Kontrollgruppe und festgelegten Inhalten und Intervallen von Vor- und Nachuntersuchungen.

ABSTRACT

Introduction

Severe tricuspid regurgitation (TR) is associated with a restricted quality of life and independent of other factors increased morbidity mortality rates and. The currently established surgical techniques for the correction of the tricuspid valve show a high perioperative mortality up to 63 %, especially during reoperations, high-risk-procedures or valve surgery for carcinoid valve disease. Following these observations, the idea of transcatheter heart valve implantation into the inferior vena cava for the symptomatic treatment of severe TR was developed and already performed successfully in four patients, in the context of individual medical treatments. This work reports about nine patients who suffered from severe TR and received a heartvalve-prothesis, implanted into the inferior vena cava (IVC) (and in one case additionally into the superior vena cava (SVC)). The valve was implanted to reduce or stop symptoms and secondary organ damages like dyspnoea, peripheral edema, liver-, renal- and gastrointestinal failure.

Methods

Nine patients, who were classified as inoperable by a Heart-Team, received an Edwards SAPIEN XT transcatheter heart-valve into at least one Sinus-XL stent under anesthesia or sedation. The success of the implantation was verified by acute, periinterventional hemodynamic measurements and subsequent echocardiographic and clinical examinations. Because all implantations were not based on a clinical trial, the contents and ranges of all examinations were chosen individually, depending on the health status of each patient.

Results

All prosthetic devices were implanted without any periinterventional complications and showed perfect functioning at any time. All patients showed decreased regurgitation-volumes into the IVC postinterventionally, followed by the reduction of the diameters of their hepatic vein. Independent of the underlying diseases, the right ventricular function of all patients improved and eight out of nine patients could lower their NYHA-class, by at least two ranks, and improve their physical performance. The 30-day mortality rate was 0 %.

Conclusion

The successfully performed individual medical treatments showed promising results. For this reason, the presented method of percutaneous “Cava-Valve-Replacement” as a symptomatic therapeutic option for inoperable patients, who suffer from severe TR or in the course of a palliative treatment concept, should be investigated further. The ideal solution would be a clinical trial with a larger group of patients as well as a control group and defined contents and ranges of baseline- and follow-up-examinations.

1 EINLEITUNG

1.1 Epidemiologie der Trikuspidalklappeninsuffizienz

In einer Kohorte der Framingham Heart Study bestehend aus 2252 Personen im mittleren Alter von 54 ± 10 Jahren wurde während einer routinemäßig durchgeführten Echokardiographie bei 82,0 % der Männer (n=1012) und 85,7 % der Frauen (n=1240) eine Trikuspidalklappeninsuffizienz (TI) unabhängig vom Schweregrad festgestellt (1). Die Prävalenz einer moderaten bis schweren TI liegt altersabhängig zwischen 1,5 % und 15 % und ist allgemein bei Frauen einer Altersgruppe höher als bei Männern der gleichen Altersgruppe (1,2). Liegt eine Herzinsuffizienz als Grunderkrankung vor beträgt die Prävalenz einer moderaten oder schweren TI 35 % (3). In der Allgemeinbevölkerung wird das Vorhandensein einer TI auf eine Prävalenz von 0,8 % geschätzt (3).

1.2 Anatomie der Trikuspidalklappe

Die Trikuspidalklappe (TK) (Valva atrioventricularis dextra) befindet sich am Ostium atrioventriculare dextrum, zwischen rechtem Vorhof und rechtem Ventrikel (RV) (4). Es handelt sich um eine Segelklappe, bestehend aus einem Cuspis septalis, einem Cuspis anterior und einem Cuspis posterior aus mit Endokard überzogenem Bindegewebe (4). Die Segel entspringen am Anulus fibrosus dexter (4,5). Der Anulus fibrosus dexter beschreibt einen kollagenen Faserring, der das Ostium atrioventriculare dextrum umspannt und als Aufhängepunkt der Segel dient (4). Die zwischen den Segeln liegenden Kommissuren reichen nicht bis an diesen heran (4). Über Chordae tendinae, die an den freien Rändern der Segel inserieren, werden die Segel über Papillarmuskeln mit der Ventrikelwand verbunden (4). Die Papillarmuskeln stellen verdickte Trabekel der rechten Ventrikelwand dar und verhindern das Zurückschlagen der Klappensegel während der Systole (4). Im RV findet man einen großen Papillarmuskel an der anterioren Ventrikelwand (M. papillaris anterior) und weitere kleine Papillarmuskeln an der posterioren und septalen Wand (4,5). Die Binnenstruktur des Herzens ist in Abbildung 1 und 2 dargestellt.

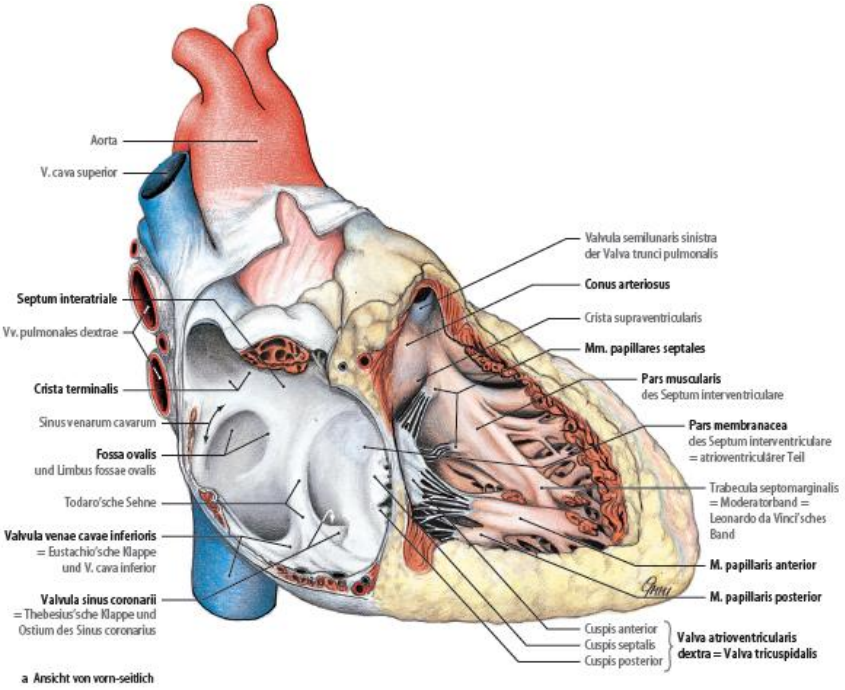

Abb.1: „Rechte Herzkammer und rechter Vorhof" (Atlas der Anatomie, S. 278, ©Springer Medizin Verlag Heidelberg 2004, 2010, with permission of Springer) (6)

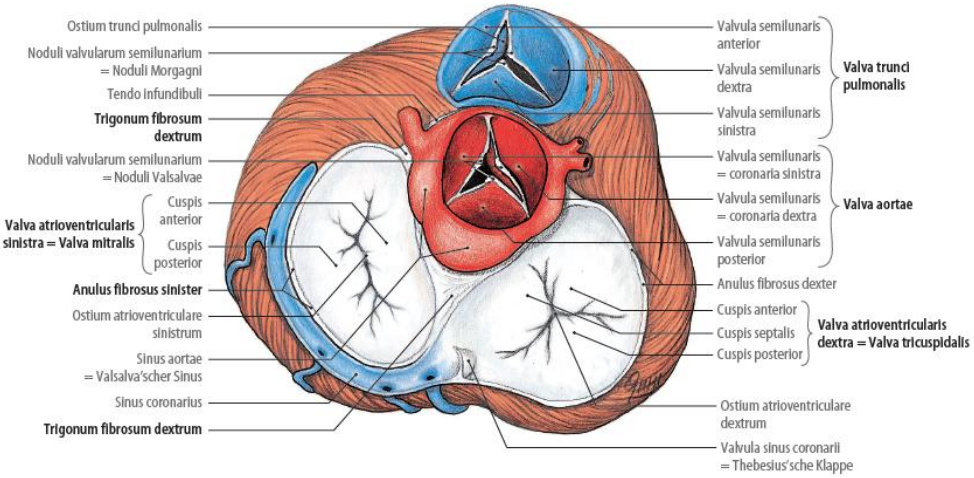

Abb. 2: „Herz und Herzklappen, Ansicht von oben-hinten" (Atlas der Anatomie des Menschen, S. 278, ©Springer Medizin Verlag Heidelberg 2004, 2010, with permission of Springer) (6)

Funktionell verhindert die Trikuspidalklappe das Zurückfließen des Blutes während der Systole aus der rechten Kammer in den rechten Vorhof und ermöglicht die Füllung des RV während der Diastole. (4,5)

1.3 Ätiologie der Trikuspidalklappeninsuffizienz

Eingeteilt wird die TI nach ihrer Ätiologie in eine primäre, eine funktionelle (sekundäre) und iatrogene Form, wobei in 70 - 85 % aller Fälle eine funktionelle TI vorliegt und damit das häufigste Klappenvitium des rechten Herzens darstellt (7,8,9).

1.3.1 Primäre TI

Eine primäre TI kann durch rheumatische Herzerkrankungen, eine Trikuspidalklappenendokarditits, einen traumatischen Segelabriss, eine Papillarmuskeldysfunktion ischämischer Genese oder den Morbus Ebstein hervorgerufen werden (9).

Des Weiteren kann ein neuroendokriner Tumor durch die Produktion vasoaktiver Substanzen, z.B. Serotonin, Auslöser eines Karzinoid-Syndroms und einer primären TI sein (10). Das Karzinoid-Syndrom geht in 50 - 60 % der Fälle mit einer Karzinoid-assoziierten Herzerkrankung einher (10). Das Auftreten des Karzinoid-Syndroms ist Ausdruck einer bereits fortgeschrittenen Grunderkrankung, da bei Lebermetastasierung die Leberfunktion und somit auch der Serotoninabbau eingeschränkt und dessen Konzentrationen im Blut erhöht vorliegen (10). Am Herzen führt Serotonin zur Endokardfibrosierung und zu plaqueartigen Ablagerungen fibrosierten Gewebes (10). In Folge dessen entwickelt sich an der TK überwiegend eine Insuffizienz und an der Pulmonalklappe (PK) eine Stenose (9,10). Im linken Herzen sind Veränderungen nur in maximal 10 % aller Fälle zu beobachten, da der Großteil der zirkulierenden vasoaktiven Substanzen im Lungenkreislauf abgebaut wird (10). Die gute Prognose der meist langsam wachsenden neuroendokrinen Tumoren wird durch das Auftreten einer Karzinoid-assoziierten Herzerkrankung verschlechtert (10).

1.3.2 Sekundäre oder funktionelle TI

Eine sekundäre oder auch funktionell genannte TI beschreibt die Entstehung durch Dilatation des Trikuspidalklappenrings, des RV und des rechten Vorhofes (9). Diese morphologischen Veränderungen entstehen oft auf der Grundlage von Klappenvitien des linken Herzens oder einer Linksherzinsuffizienz (9,11,12). Führend ist dabei das gemeinsame Auftreten einer TI mit einer Mitralklappenerkrankung; mehr als 30 % aller Patienten mit einer degenerativ verursachten Mitralklappeninsuffizienz (MI) weisen zum Operationszeitpunkt eine TI auf (13). Die Prävalenz für eine sekundäre TI nach Revaskularisation und Mitralklappenoperation bei ischämischer MI liegt bei > 30 % (13). Ebenso kann eine funktionelle TI durch eine primäre Erkrankung des

rechten Herzens oder des Lungenkreislaufes entstehen, wie z.B. durch eine pulmonalvenöse oder pulmonalarterielle Hypertonie, durch Vitien mit initialem Links-Rechts-Shunt, eine rechtsventrikuläre Infarzierung, eine rechtsventrikuläre arrhythmogene Dysplasie oder Vorhofflimmern (VHF) (9,14). Zusätzlich bedingt die TI selbst eine Dilatation und Dysfunktion des RV und Vorhofes, wodurch das so genannte Tethering und eine Anulusdilatation voranschreiten und die TI verstärkt wird (15). Eine Größenzunahme des RV, ein erhöhter diastolischer RV-Druck und im fortgeschrittenen Stadium eine Verschiebung des interventrikularen Septums nach links sind die Folge (15). Schließlich können eine Restriktion der Füllung des LV und erhöhte diastolische linksventrikuläre und pulmonalarterielle Drücke resultieren (16). Zusammenfassend ergeben sich gesteigerte links- und rechtsatriale Drücke, die bspw. die Entstehung eines Vorhofflimmerns begünstigen (15).

1.3.2.1 Abhängigkeit der TK von der Mitralklappe (MK)

In bis zu 40 % aller linksseitig durchgeführten Herzoperationen wird im postoperativen Langzeitverlauf über das Auftreten einer TI berichtet (13). In circa 50 % aller isolierten Mitralklappenoperationen wird anschließend die Zunahme einer TI um mehr als zwei Schweregrade beobachtet (13). Eine schwere TI nach MK-Operation ist mit einer Abnahme der körperlichen Leistungsfähigkeit und Lebensqualität assoziiert (4). Als Ursache für das gemeinsame Auftreten und eine so genannte Abhängigkeit beider Klappen, wird die Interaktion hämodynamischer, biochemischer und histologischer Faktoren diskutiert (7).

Hämodynamisch führt eine linkskardiale Dysfunktion zu einem pulmonalvenösen Rückstau (9). Als Konsequenz des erhöhten Druckes im Lungenstromgebiet folgt eine erhöhte Rechtsherzbelastung mit Rechtsherzinsuffizienz und Dilatation der rechtsseitigen Herzhöhlen (9). Folglich dilatiert der Trikuspidalklappenanulus (TKA), vor allem der anterolaterale Anteil, so dass sich seine physiologisch ellipsoide, nicht planare, sattelförmige Form ändert: Der TKA wird flacher und kreisförmiger, wodurch sich die Fläche der Trikuspidalklappenebene vergrößert und die Beweglichkeit des TKA abnimmt (14). Zusätzlich übt der dilatierte RV über die Papillarmuskel einen erhöhten Zug auf die Klappensegel aus, so dass diese nicht mehr vollständig koaptieren, was als „Tethering“ beschrieben wird (9).

Einen biochemischen Einfluss auf beidseitige Klappendefekte sollen humorale Faktoren wie Matrix-Metalloproteinasen und das Renin-Angiotensin-System haben und bei Volumenüberladung für strukturelle Veränderungen des Herzens durch den Verlust an interstitiellem Kollagen des Myokards verantwortlich sein (7). Dieser Vorgang kann zu einer

Veränderung der gesamten Geometrie des Herzens führen (7). Da die Zytoskelette der Trikuspidal- und der Mitralklappe geweblich miteinander verwoben sind, können geometrische Veränderungen an einem der beiden Klappenringe zu Veränderungen des Anulus der anderen Klappe führen (7).

1.3.3 Iatrogene TI

Iatrogene Auslöser wie Herzschrittmachersonden oder wiederholte rechtsventrikuläre Biopsien, z.B. in Folge einer Herztransplantation, können ebenfalls eine schwere TI verursachen (7,8,9).

1.4 Symptomatik einer TI

Unabhängig von Ihrer Ätiologie führt eine hochgradige TI durch eine zentralvenöse Stauung zu peripheren Ödemen, Pleuraergüssen, gestauten Halsvenen, Leberkongestion und Aszites (9,17,18). Es können Nieren-, gastrointestinale- und Leberdysfunktion, auch als „Cirrhose cardiaque“ bekannt, folgen (18,19,20). Eine chronische Volumenüberladung und eine voranschreitende Dilatation des rechten Vorhofes können zusätzlich das Auftreten von Herzrhythmusstörungen wie Vorhofflimmern, verlängerten QRS-Komplexen, ventrikulären Tachykardien und einem plötzlichem Herztod begünstigen (15,17). Es ist zu beachten, dass die Symptomatik eines zusätzlich vorhandenen Klappenfehlers führend sein und eine TI lange asymptomatisch bleiben kann (11). Zusammenfassend führt eine TI im Langzeitverlauf unbehandelt zu irreversibler RV-Dysfunktion, biventrikulärer Herzinsuffizienz und schließlich zum Tod (7,13,15).

1.5 Diagnostik

Die etablierte Methode zur der Diagnosestellung einer TI stellt die Echokardiographie dar. Allgemeine echokardiographische Zeichen einer TI sind qualitativ morphologische Veränderungen der Trikuspidalklappe in Form von flatternden oder nicht adaptierenden Segeln und ein großer zentraler oder exzentrischer auf die Herzwand auftreffender Insuffizienzjet, der sich triangulär darstellt und früh seine Maximalgeschwindigkeit erreicht (11). Semiquantitative Kriterien sind eine Vena Contracta mit einer Breite von > 7 mm, eine systolische Flussumkehr in der Vena hepatica, eine erhöhte E-Wellen Geschwindigkeit von > 1m/s und eine „Proximal Isovelocity Surface Area“ (PISA-Radius) > 9 mm (11). Als quantitative Merkmale einer TI gelten eine „Effective Regurgitant Orifice Area“ (EROA) von ≥ 40 mm^2, ein Regurgitationsvolumen ≥ 45 ml pro Herzschlag und eine Vergrößerung der rechtsseitigen Herzhöhlen bzw. eine Verbreiterung der VCI (11).

Die Morphologie der Klappensegel kann richtungsweisend sein, ob es sich um eine primäre oder funktionelle TI handelt (11). Bei einer durch eine Endokarditis bedingte primäre TI können sich Vegetationen an den Klappensegeln erkennen lassen (11). Wird die TI rheumatisch oder durch ein Karzinoid-Syndrom hervorgerufen, erscheinen die Segel in der Echokardiographie verdickt und verkürzt (11). Als Hinweis auf ein signifikantes Tethering bei sekundärer TI, gilt ein mesosystolischer Koaptationsabstand von über 8 mm im apikalen Vierkammerblick (11).

Ebenso muss die rechtsventrikuläre Funktion evaluiert werden (11). Ist die „Tricuspid Anular Plane Systolic Excursion“ (TAPSE) geringer als 15 mm, die „Tricuspid Annulus Systolic Velocity“ (TASV) unter 11 cm/s und die endsystolische planimetrierte Fläche des RV über 20 cm^2, so ist die Wahrscheinlichkeit, dass eine RV-Dysfunktion vorliegt erhöht (11). Als Referenzmethode zur eindeutigen Darstellung der rechtventrikulären Funktion gilt die kardiale Magnetresonanztomographie (CMR) (11). Zudem ist nach weiteren, vor allem linksseitig lokalisierten Klappenvitien zu suchen und die Funktion des LV zu dokumentieren (11).

1.6 Schweregradeinteilung der TI

Die Schweregradeinteilung der TI erfolgt nach der Fläche des Insuffizienzjets, des PISA-Radius und dem Durchmessers der Vena contracta (9). Eine leichtgradige TI liegt bei einem Insuffizienzjet < 5 cm^2 und einem PISA-Radius ≤ 0,5 cm, eine mittelgradige TI bei einem Insuffizienzjet von 5 - 10 cm^2 und einem PISA-Radius von 0,6 - 0,9 cm vor (9). Für eine hochgradige TI muss ein Insuffiuzienzjet > 10 cm^2 (Nyquist-Skala 50 - 60 cm/s) und eine PISA-Radius von > 0,9 cm (Nyquist-Skala 28 cm/s) vorhanden sein (9). Weitere Kriterien einer hochgradigen TI sind eine Vena contracta > 7 mm, ein retrograder Fluss in die Lebervene und ein trianguläres Continous-wave (cw) Dopplersignal (9).

Eine angiographische Schweregradeinteilung der TI in Grad I-IV kann wie folgt vorgenommen werden (21): Grad I beschreibt eine minimale Kontrastmittelregurgitation in den rechten Vorhof (21). Bei Grad II liegt eine partielle Kontrastierung des rechten Vorhofs vor, die während der Diastole bestehen bleibt (21). Für den Grad III ist die komplette Kontrastierung des rechten Vorhofs kennzeichnend (21). Liegt Grad IV einer schweren TI vor, so erfolgt die sofortige und komplette Kontrastmittelanfärbung des rechten Vorhofs innerhalb von 1-2 Herzaktionen, die mit jeder Herzaktion zunimmt (21). Es erfolgt zusätzlich ein systolischer Kontrastmittelreflux in beide Hohlvenen (21). Eine schwere TI tritt bei Patienten mit folgenden Vorerkrankungen signifikant häufiger auf: bei ischämischer und nicht ischämischer Kardiomyopathie, bei Erkrankungen anderer Herzklappen, pulmonalarterieller Hypertonie und nach

Herztransplantationen (7). Ausgenommen transplantierter Patienten zeigen Patienten mit den genannten Vorerkrankungen häufig einen erhöhten arteriellen Blutdruck, eine erhöhte Vor- und Nachlast, eine Dilatation der Herzhöhlen und eine verminderte myokardiale Funktion (7).

De Meester et al. konnten eine positive Korrelation zwischen der Schwere einer TI, der Höhe des pulmonalarteriellen Druckes und, wenn zusätzlich vorhanden, des Schweregrades einer Mitralklappeninsuffizienz vorweisen (7). Diese Korrelation unterstützte die These einer gegenseitigen Abhängigkeit der Trikuspidal- und Mitralklappe (7,22).

Auf Grund der nicht planaren Anatomie des TKA gibt es derzeit kein Standardverfahren in der Echokardiographie, um dessen Erweiterung festzustellen (13,23). Um den Durchmesser des TKA zu ermitteln scheint die dreidimensionale Echokardiographie, zumindestens beim Vorliegen einer milden TI, der zweidimensionalen überlegen zu sein (13).

1.7 Prognose einer TI

Eine schwere TI korreliert unabhängig von anderen Faktoren wie Alter, LV-Funktion und pulmonalarteriellem Druck mit der Gesamtmortalität von Patienten (13,15). Die Ein-Jahres-Überlebensrate von Patienten mit einer schweren TI liegt bei 65 %, in einer vergleichbaren Patientenpopulation ohne TI hingegen bei 90 - 92 % (13,17). Auch für eine moderate TI liegen Daten für eine verminderte Ein-Jahres-Überlebensrate vor (13,24,25). Diese beträgt 79 % (17). Eine verbleibende funktionelle TI nach erfolgreicher Behandlung von Mitralklappenvitien kompliziert den postoperativen Verlauf und ist mit einer geringeren postoperativen Überlebensrate assoziiert (13).

1.8 Indikationen zur Therapie

Nach aktuellen Leitlinien der ESC und EACTS aus dem Jahr 2012 ist die Indikation zur Korrektur der TI gegeben, wenn eine schwere TI unabhängig von ihrer Genese vorliegt und der Patient auf Grund der TI symptomatisch ist oder sich unabhängig von der TI einer Operation oder Intervention zur Korrektur eines linksseitigen Klappenvitiums unterziehen muss (11). Die Empfehlungen entsprechen der Evidenzklasse I (11). Nach Evidenzklasse IIa wird eine Operation an der Trikuspidalklappe bei moderater TI und linksseitiger Klappenkorrektur empfohlen, wenn eine milde oder moderate TI mit Dilatation des Klappenanulus $\geq$ 40 mm beziehungsweise > 21 mm/m² vorliegt und sich der Patient einer Operation oder Intervention an einem linksseitigen Klappenvitium unterziehen muss bzw. der Patient keine ausgeprägte Symptomatik bei isolierter primärer TI zeigt, aber eine voranschreitende RV Dilatation oder eine

Verschlechterung der RV Funktion zu erkennen ist (11). Es existiert die Empfehlung nach Evidenzklasse IIa zur Operation der Trikuspidalklappe nach abgeschlossener Korrektur eines linksseitigen Klappenvitiums, wenn eine schwere symptomatische TI vorliegt oder eine progressive RV-Dilatation oder RV-Dysfunktion zu erkennen ist oder eine schwere pulmonale Gefäßerkrankung diagnostiziert wurde (11). Allgemein gilt die Empfehlung eine TI so früh zu therapieren, dass die Entstehung einer RV-Dysfunktion vermieden wird (11). Alle genannten Empfehlungen entsprechen dem Level of evidence Grad C (11). Zusammengefasst sind sie in Tabelle 1 dargestellt:

Table 16 Indications for tricuspid valve surgery

	Class [a]	Level [b]
Surgery is indicated in symptomatic patients with severe TS.[c]	I	C
Surgery is indicated in patients with severe TS undergoing left-sided valve intervention.[d]	I	C
Surgery is indicated in patients with severe primary or secondary TR undergoing left-sided valve surgery.	I	C
Surgery is indicated in symptomatic patients with severe isolated primary TR without severe right ventricular dysfunction.	I	C
Surgery should be considered in patients with moderate primary TR undergoing left-sided valve surgery.	IIa	C
Surgery should be considered in patients with mild or moderate secondary TR with dilated annulus (≥40 mm or >21 mm/m²) undergoing left-sided valve surgery.	IIa	C
Surgery should be considered in asymptomatic or mildly symptomatic patients with severe isolated primary TR and progressive right ventricular dilatation or deterioration of right ventricular function.	IIa	C
After left-sided valve surgery, surgery should be considered in patients with severe TR who are symptomatic or have progressive right ventricular dilatation/dysfunction, *in the absence* of left-sided valve dysfunction, severe right or left ventricular dysfunction, and severe pulmonary vascular disease.	IIa	C

PMC = percutaneous mitral commissurotomy; TR = tricuspid regurgitation; TS = tricuspid stenosis
[a]Class of recommendation.
[b]Level of evidence.
[c]Percutaneous balloon valvuloplasty can be attempted as a first approach if TS is isolated.
[d]Percutaneous balloon valvuloplasty can be attempted if PMC can be performed on the mitral valve.

Abb.3: Indikationen zur Trikuspidalklappenoperation der ECS/EACTS 2012 (11, S. 2479)
With permission of Oxford University Press (UK) © European Society of Cardiology, www.escardio.org

Gegen die Korrektur einer moderaten TI wurde bisher angeführt, dass nach der Korrektur eines simultan vorhandenen linksseitigen Klappenvitiums auch die TI rückläufig ist und eine zusätzliche Klappenkorrektur der Trikuspidalklappe die Dauer eines während der Operation nötigen kardiopulmonalen Bypasses und das Risiko eines postoperativen AV-Blocks erhöht (13). Weitere Untersuchungen zeigten jedoch, dass eine postoperativ weiter bestehende TI die perioperative Mortalität erhöhen kann und je nach Ätiologie nicht immer rückläufig ist (13). Daher besteht inzwischen die Tendenz, sowohl eine schwere, als auch eine moderate TI gleichzeitig mit einem linksseitigen Klappenvitium zu korrigieren (13,24,26).

Das American College of Cardiology und die American Heart Association fassen die Schweregradeinteilung der TI, die hämodynamischen Veränderungen und die daraus resultierende Symptomatik 2014 in den Stadien A-D zusammen und geben die in Abbildung 4 dargestellten Empfehlungen zur Therapieentscheidung (27):

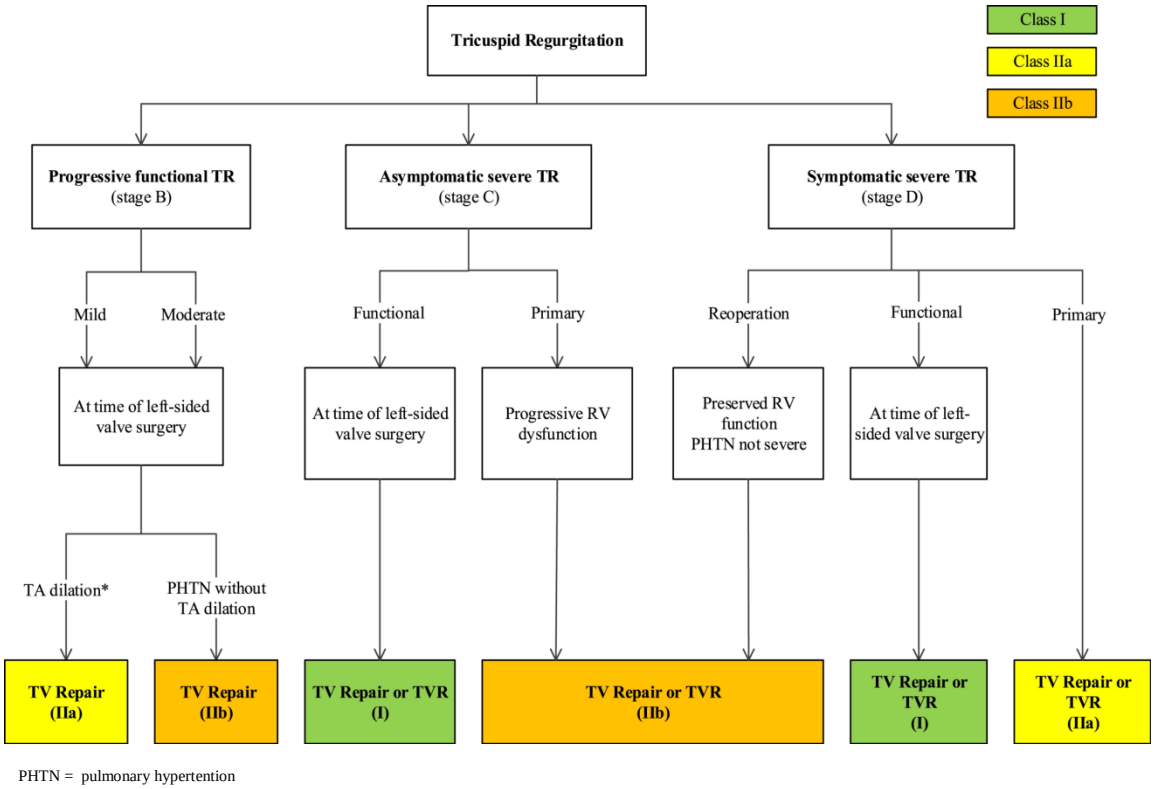

Abb. 4: Therapieempfehlungen der TI der AHA/ACC 2014 (27, S. 2466)

Das in dem Schaubild nicht aufgeführte Stadium A ist definiert durch ein erhöhtes Risiko für das Auftreten einer TI (27). Es liegen noch keine hämodynamischen Veränderungen bzw. unmittelbar mit einer TI assoziierten Symptome vor (27).

1.8.1 Konservative Therapie

Das Ziel einer konservativen Therapie bei einer TI besteht darin, die Vor- und Nachlast des RV zu optimieren. Um eine Volumenüberladung und dessen Symptomatik zu verhindern bzw. zu senken, werden Diuretika eingesetzt (11,13). Ein positiver Nutzen kann ebenfalls in der Anwendung von ACE-Inhibitoren bestehen, da durch die chronische Volumenbelastung das Renin-Angiotensin-System aktiviert wird, welches wie beschrieben einen Gewebeumbau unterstützt und zur Flüssigkeitsretention beiträgt (13). Bestehen weitere Grunderkrankungen, so sind diese leitliniengerecht zu therapieren (13).

1.8.2 Operative Therapie

Entscheidet man sich zur chirurgischen Sanierung der Trikuspidalklappe, bieten sich folgende Möglichkeiten: Der Ersatz durch eine mechanische oder biologische TK-Prothese oder die Korrektur der TK-Struktur mittels einer Anuloplastie (8). Dabei gelten für den Einsatz von einer mechanischen oder biologischen Herzklappe die gleichen Vor- und Nachteile, wie auch für den Ersatz durch eine mechanische oder biologische Klappenprothese an Aortenposition (8). Die Leitlinie der ESC und EACTS empfehlen derzeit eine Anuloplastie, um die Dilatation des TKA zu korrigieren, eine feste Ringgeometrie wiederherzustellen und die Segelkoaptation zu gewährleisten (13).

Dabei kommen zwei Methoden zum Einsatz: Die Implantation einer Ringprothese oder die Anuloplastie durch eine den Anulus verkleinernde fortlaufende Naht nach De Vega oder Kay (13). Die meist genutzten Anuloplastieringe sind der Carpentier-Edwards Anuloplastiering, das Cosgrove-Edwards Anuloplastiesystem und das Edwards MC3 Ringsystem (13). Das MC3 Ringsystem beinhaltet den Ring, der der physiologischen Sattelform des TKA am ähnlichsten ist (13). Es wird jedoch in 14 % der Fälle über eine wiederauftretende schwere TI ein Jahr nach Operation berichtet, wobei eine präoperative hochgradige TI und ein gesteigertes Segel-Tethering als Risikofaktoren identifiziert werden konnten (13). Allgemein liefert das Einsetzen einer Ringprothese bessere Langzeitergebnisse verglichen mit der Anuloplastie durch eine Nahtreihe: Die Rezidivquoten einer TI nach dem Einsetzen einer Ringprothese liegen nach 5 Jahren bei 10 % und bei 20 - 35 % nach einer durchgeführten Anuloplastie (11).

Eine beide Operationsmethoden kombinierende Technik stellt die Verbindung aus der Implantation einer Ringprothese verbunden mit der „Clover“-Technik dar, wobei die freien Klappensegelspitzen mittig miteinander vernäht werden (13). Diese Operationstechnik zeigt eine

vergleichsweise geringe Wahrscheinlichkeit des Wiederauftretens einer TI von 8,8 % zwei Jahre nach OP (13).

1.8.3 Perkutane Therapieverfahren

Perkutane Therapieverfahren stellen eine Alternative für Hochrisiko-Patienten dar, die als inoperabel eingestuft werden und für Patienten, die sich einer perkutanen MK- oder Aortenklappen-Korrektur unterziehen und zusätzlich ein TK-Vitium aufweisen (13).

Es gibt Versuche, perkutane Verfahren, die einst für die MK entwickelt wurden, bei einer TI anzuwenden (28). Im Rahmen von Tiermodellen wurde die Implantation einer in einen Stent eingesetzten Klappe in TK-Position beschrieben (13). Die Implantation einer Klappe an physiologischer TK-Position stellte sich jedoch auf Grund des weiten Durchmessers des Trikuspiadlklappenanulus, des langsamen Flusses im rechten Herzen und der trabekulierten Struktur des RV als schwierig dar (29). Als weitere Komplikation ist eine Komprimierung bzw. Beschädigung von Strukturen des Reizleitungssystems durch den Stent in TK-Position und das konsekutive Auftreten von Herzrhythmusstörungen möglich (30). Besteht zu der TI zusätzlich eine rechtsventrikuläre Funktionseinschränkung, ist beim Einsetzen einer neuen Klappe an physiologischer TK-Position zu befürchten, dass der RV nach der Implantation nicht die ausreichende Auswurfleistung besitzt, um das ihm neu angebotenen Volumen zu bewältigen (31).

Derzeit befinden sich neue Klappenrekontruktions- und Ersatzsysteme in der präklinischen Entwicklung: Zum Beispiel das Millipede-System, welches die Implantation eines TK-Ringes minimalinvasiv oder perkutan erlauben soll (28,32).

Alternativ zum Versuch die Physiologie der TK wiederherzustellen bzw. sie an ihrem anatomisch korrekten Ort zu ersetzen, besteht die Idee, die Funktion der TK durch jeweils eine Klappe in der Vena cava superior und inferior zu ersetzen, um die Regurgitation von Blutvolumen und daraus entstehende sekundäre Organschäden zu verhindern (33). In einem Tierversuch mit 13 Schafen konnten Lauten et al. durch die Implantation jeweils einer neuen Klappe sowohl in die VCI, als auch in die VCS zeigen, dass die Regurgitationswelle in die VCI signifikant ab- und das Herzzeitvolumen signifikant zunahm (34). Dabei wurde eine selbstexpandierende, porkine Pulmonalklappe, eingenäht in einen mit Perikardgewebe ummantelten Nitinol-Stent, verwendet (34). Die erste Implantation einer heterotopen Klappe in eine Patientin mit einer schweren, funktionellen TI wurde ebenfalls von Lauten et al. beschrieben

(35). Die Patientin wurde zuvor auf Grund mehrerer bereits erfolgter Herzoperationen, schwerer Vorerkrankungen und aus technischen Gründen als inoperabel eingestuft (35). Vor dem Klappeneinsatz präsentierte die initial bettlägerige Patientin klinisch periphere Ödeme, eine kardial bedingte Leberzirrhose, Aszites und eine gastrointestinale Dysfunktion (35). Diese Symptomatik zeigte sich refraktär gegenüber einer medikamentösen Therapie (35). Implantiert wurde von Lauten et al. eine selbstentwickelte, selbstexpandierende, aus drei Segeln bestehende Herzklappe aus Schweineperikard, die in einen tubulären Stent eingenäht war (35). Durchgeführt wurde die Intervention in Allgemeinanästhesie, der Zugang zur Vena cava gelang über die Vena femoralis (35). Direkt nach der Implantation der Klappenprothese zeigte diese eine einwandfreie Funktion (35). Mittels TEE wurde das vollständige Schließen der Klappe während der Systole und die diastolische Öffnung ohne Zeichen einer paravalvulären Regurgitation beobachtet (35). Der mittlere Druck in der VCI konnte gesenkt werden, und der mittlere Druck im RA stieg an (35). Während der Prozedur war die Patientin zu jeder Zeit hämodynamisch stabil und konnte 30 min nach Beendigung der Klappenimplantation extubiert werden (35). Der frühe postoperative Verlauf gestaltete sich komplikationslos (35). Auch acht Wochen nach der erfolgreichen Implantation zeigte die Herzklappe eine ausgezeichnete Funktion ohne Zeichen einer Regurgitation von Blutvolumen in die Lebervene (35). Im postoperativen Verlauf verbesserte sich die klinische Symptomatik der Patienten, so dass sie bereits vier Wochen nach Klappenimplantation nicht mehr bettlägerig und wieder im Stande war, sich selbstständig zu mobilisieren (35). Während der Rehabilitationsphase wurde die NYHA-Klasse der Patientin neu evaluiert und es zeigte sich eine Verbesserung der NYHA-Klasse von ehemals NYHA IV auf NYHA III (35). Die peripheren Ödeme der Patienten waren vollständig regredient und die Menge an Aszites nahm ab (35). Drei weitere Heilversuche wurden an der Medizinischen Klinik mit Schwerpunkt Kardiologie und Angiologie der Charité-Universitätsmedizin Berlin, Campus Mitte durchgeführt (31). Drei Patienten im Alter von 71 - 72 Jahren mit einer schweren, sekundären TI und einem logistischen Euroscore zwischen 41,5 % und 69,5 % wurde eine Edwards SAPIEN XT Herzklappe interventionell in die VCI und in einem Fall zusätzlich in die VCS implantiert (31). Zur Stabilisierung der VCI und als Landezone für die Herzklappe diente mindestens ein Sinus XL Stent (31). Im Anschluss an die in Allgemeinanästhesie durchgeführten Interventionen zeigte sich eine eindeutige Verbesserungen hämodynamischer und klinsicher Befunde: Alle drei Patienten verbesserten sich symptomatisch um mindestens eine NYHA-Klasse, periphere Ödeme und Aszites waren rückläufig, die TAPSE stieg an und der Durchmesser der Lebervenen nahm ab (31). Zusammenfassend konnte in vier Fällen gezeigt werden, dass es technisch möglich ist, eine Herzklappe interventionell in die VCI zu

implantieren und so die Symptomatik von unter einer hochgradigen TI leidenden Patienten zu verbessern (31,35). Die Implantation einer einzigen Klappe nur in die VCI schien ausreichend, um die Regurgitation der Schwerkraft folgend auszuschalten (35).

1.9 Präoperative Risikofaktoren, perioperative Komplikationen und Mortalität

Die chirurgische Korrektur eines Trikuspidalklappenvitiums weist bei der Anwendung konventioneller chirurgischer Therapieoptionen bisweilen hohe perioperative Mortalitätsraten auf (7). Die in der Literatur angegeben Prozentzahlen variieren zwischen 8,8 - 26 % (7,11,36,37,38,39,40). Eine Metaanalyse bestehend aus elf Serien mit insgesamt 1258 Patienten beschreibt eine perioperative Mortalität von 19 % (40). Garatti et al. berichten in einer Kohorte von 90 Patienten über eine 30-Tages-Mortalität von 17,7 % (40) und Moraca et al. identifizierten in einer Kohorte von 315 Patienten eine perioperative Mortalität von 13 % ± 4 % bei TK-Ersatz und 18 % ± 5 % bei TK-Reparatur (41). Der Unterschied der Morbidität und Mortalität zwischen Trikuspidalklappenersatz oder -reparatur war nicht signifikant (41). Die isolierte chirurgische Korrektur eines Trikuspidalklappenvitiums wurde daher lange nur bei symptomatischen Patienten empfohlen (7,11,36,37,38). Leidet ein Patient an einer karzinoid-assoziierten Herzerkrankung wird die 30-Tages Mortalität mit 10 - 60 % (18) und von Manoly et al. mit 16,7 - 63 % angegeben (42). Zudem wird über Komplikationen wie Rechtsherzversagen, Herzrhythmusstörungen, Nierenfunktionsstörungen, Sepsis und Karzinoidkrisen berichtet (18). Bei einer Reoperation einer wiederauftretenden TI liegt die Sterblichkeit bei Patienten mit einer Herzinsuffizienz bei 35 % (43) und bei Hochrisiko-Prozeduren bei bis zu 37 % (35).

Allgemein ist ein schlechteres Outcome nach einer Trikuspidalklappenoperation assoziiert mit einer präoperativ höhergradigen TI, einem erhöhten pulmonalarteriellen Druck, einem erweiterten TKA, einer gleichzeitig durchgeführter Mitralklappenkorrektur (v.a. bei Mitralklappenersatz), herabgesetzter LV Funktion, gesteigertem LV Remodeling, einer TK-Nahtanuloplastie und dem Vorhandensein von Schrittmacherelektroden durch die TK (13,44). In einer Arbeit über 310 Patienten, welche zwischen den Jahren 1974 und 2003 am Herzzentrum in München an der TK operiert wurden, wurde bei einem präoperativen mPAP von ≥ 40 mmHg eine 30-Tage-Letalität von 17,6 % und bei einem mPAP < 40 mmHg von 13,7 % beschrieben (19). Dieser Unterschied war jedoch nicht signifikant (19). Unterstützt wird einen mPAP ≥ 40 mmHg als Risikofaktor von Baughman et al. ($p < 0{,}038$) (19). Auch Poveda et al. zeigten einen Zusammenhang zwischen einer höheren Krankenhaussterblichkeit und einem erhöhten mPAP ($p=0{,}001$) (19).

Zu weiteren Risikofaktoren einer erhöhten 30-Tage-Letalität und Mortalität finden sich unterschiedliche Angaben. In einigen Studien konnte eine präoperative NYHA-Klasse > III, ein hohes Patientenalter und eine notfallmäßig durchgeführte Operation an der Trikuspidalklappe als Risikofaktoren für eine erhöhte 30-Tage-Mortalität bzw. Letalität identifiziert werden (19). Kratz et al. berichteten bei einer NYHA-Klasse IV von einer perioperativen Letalität von 35 % im Gegensatz zu 25 % bei NYHA-Klasse III und 0 % bei einer präoperativen NYHA-Klasse II (19). Bei De Paulis et al. zeigte sich bei einer präoperativen NYHA-Klasse IV eine ähnlich hohe perioperative Letalität von 32,3 %, bei Patienten der NYHA-Klasse III oder II betrug sie hingegen nur 5,2 % (19).

2 FRAGESTELLUNG

Durch die stetige Zunahme älterer und multimorbider Patienten im Zuge des demographischen Wandels, steigt auch die Nachfrage nach interventionellen Behandlungsmöglichkeiten, um das Operationsrisiko von Patienten mit Risikofaktoren zu minimieren und die Lebensqualität inoperabler Patienten zu erhalten bzw. wiederherzustellen. Dies gilt ebenso für Patienten, deren Lebenserwartung auf Grund einer malignen Erkrankung eingeschränkt ist und die Intervention einen Teil des palliativen Behandlungskonzeptes darstellt.

Gefordert ist eine Behandlungsmöglichkeit der TI, die folgende Kriterien erfüllt:

- Kurze Interventionszeit
- Geringes invasives Vorgehen
- Geringe peri- und postinterventionelle Komplikationsrate und Letalität
- Kurze Rekonvaleszenzzeit.

Auf Grundlage dieser Forderungen entwickelte sich das Konzept einer heterotopen, interventionellen Herzklappenimplantation in die VCI zwischen Mündung der Lebervene und dem Übergang der VCI in den rechten Vorhof, um die der Schwerkraft folgende Regurgitationswelle aufzuhalten und sekundäre Organschäden zu minimieren. Durchführbar sollte die Prozedur mit einer derzeit verfügbaren Herzklappe sein, ohne die Vena cava, die auf Grund ihres geweblichen Aufbaus weniger Stabilität als ein Gefäß des arteriellen Systems bietet, zu verletzen.

Es standen folgende Fragestellungen im Mittelpunkt der durchgeführten Heilversuche:

- Ist die Prozedur mit dem ausgewählten, nachfolgend genauer beschriebenen Material durchführbar und zeigt die neue Klappe nach Implantation eine kompetente Funktion?
- Ist die Implantation einer einzigen Klappe in die VCI ausreichend?
- Verringert die Klappenimplantation die Symptomatik der Patienten und gibt es ggf. Verbesserungen zuvor bereits eingeschränkter Organfunktionen?
- Bietet die Prozedur eine hohe Patientensicherheit bezogen auf das Auftreten perioperativer Komplikationen und Letalität?
- Ist für die Durchführung der Intervention eine Allgemeinanästhesie erforderlich?

3 METHODEN UND MATERIAL

In dieser Arbeit wird über neun Patienten berichtet, bei denen im Rahmen individueller Heilversuche eine Herzklappe in die VCI eingesetzt wurde. Die Entscheidung zum Therapieversuch war in allen Fällen eine Einzelfallentscheidung, um eine anderweitig nicht mehr therapierbare Trikuspidalklappeninsuffizienz symptomatisch zu behandeln und so die, durch die TI entstandenen Symptome zu reduzieren.

Da es sich nicht um eine klinische Studie handelt, wurden keine eindeutigen Ein- und Ausschlusskriterien für Patienten formuliert und es fand keine definierte Patientensuche statt. Ebenso lag kein Zeitplan vor, der festgesetzte Intervalle und Inhalte von Vor- und Nachuntersuchungen vorschrieb. Sowohl die Wahl der Art der durchgeführten Vor- und Nachuntersuchungen, sowie deren Zeitpunkt, orientierte sich individuell an der Grunderkrankung, der klinischen Erscheinung und dem postoperativen Verlauf jedes Patienten. Die aus der Intervention und den Vor- und Nachuntersuchungen vorliegenden Daten der Patienten wurden kategorisiert, um die Ergebnisse der durchgeführten Therapie vergleichend darstellen zu können. Alle Patienten wurden zuvor über die Prozedur und deren Risiken aufgeklärt und gaben ihr schriftliches Einverständnis.

3.1 Patienten

Insgesamt wird über neun Patienten im Alter von 68,5 ± 10,5 Jahren, wovon vier weiblich und fünf männlich waren, berichtet. Alle Patientin litten unter einer schweren, symptomatischen TI und wurden anhand von Vorerkrankungen, Voroperationen und teilweise eingeschränkter Lebenserwartung von einem Heart-Team - bestehend aus Kardiologen und Kardiochirurgen - als inoperabel eingestuft. Die Patienten wurden in einem Zeitraum von August 2012 bis Dezember 2013 an der Medizinischen Klinik mit Schwerpunkt Kardiologie und Angiologie der Charité-Universitätsmedizin Berlin, Campus Mitte im Herzkatheterlabor interventionell versorgt. Der Beobachtungszeitraum der Patienten endete am 11.04.2014. Bei der Auswahl der Patienten musste berücksichtigt werden, dass die momentan größte verfügbare und sich für die Prozedur eignende Klappe einen Durchmesser von 29 mm aufweist und sich Patienten mit einem Diameter der VCI von über 3 cm nicht zur Intervention eigneten.

3.2 Prä- und postinterventionelle Diagnostik

Um die Indikation zur Cava-Klappen-Implantation zu stellen, die Eignung der Patienten zu prüfen und den postinterventionellen Verlauf beurteilen zu können, wurden vor und nach der Klappenimplantation stationär oder ambulant umfangreiche Untersuchungen durchgeführt. Zur Auswertung der erfolgten Interventionen wurden in dieser Arbeit die Befunde folgender nicht invasiver Untersuchungen einander gegenübergestellt:

- TTE
- Abdomensonographie
- kardiales CT
- Spiroergometrie
- 6-Minuten-Gehtest
- NYHA-Klassifikation und
- Blutuntersuchungen

Die Abdomensonographie wurde zur Abschätzung der Menge von vorhandenem Aszites durchgeführt. Ein kardiales CT erfolgte zur Bestimmung der Größe der rechtsseitigen Herzhöhlen vor und nach Klappenimplantation.

3.2.1 TTE

Die Transthorakale Echokardiographie wurde zur Verlaufskontrolle der Herzfunktion durchgeführt. Die prä- und postprozedurale Beurteilung der rechtsseitigen und globalen Herzfunktion orientierte sich an folgenden Parametern: Für die rechtsseitige Herzfunktion und die TI wurden zur Auswertung die Größe der rechtsseitigen Herzhöhlen, die TAPSE, die Weite der VCI und eine systolische Flussumkehr in die VCI und Vena hepatica beurteilt. Zur Evaluation der systolischen Herzfunktion wurden die LVEF und das erbrachte HZV im Verlauf verglichen. Eine normale LVEF liegt bei einem Schlagvolumenanteil von ≥ 55 % des enddiastolischen Volumens in der linken Herzkammer vor. Leichtgradig eingeschränkt ist die LVEF bei einem Schlagvolumen von 45 - 55 %, mittelgradig bei 30 - 44 % und hochgradig bei < 30 % (20).

Zusätzlich wurde der pulmonalarterielle Druck erhoben. In der Auswertung wurde der invasiv gemessene pulmonalarterielle Druck und das nach Fick berechnete HZV verwendet.

3.2.1.1 TAPSE

Die TAPSE (tricuspid annular plane systolic velocity) korreliert mit der rechtsventrikulären Funktion und beschreibt die Auslenkung des TKA zwischen Enddiastole und Endsystole nach apikal (45,46). Sie wird im M-Mode gemessen (45,46). Der Normalwert liegt ≥ 2 cm (45,46). Eine eingeschränkte TAPSE besteht z.B. bei Patienten nach Myokardinfarkt, bei angeborenen oder erworbenen Klappenvitien und obstruktiven Lungenerkrankungen (47). Ab Werten unter 1,8 cm ist von einer rechtsventrikulären Dysfunktion auszugehen und die Mortalität der Patienten erhöht (47).

3.2.2 Spiroergometrie

Während der Spiroergometrie erfolgt zur kardiopulmonalen Funktionsbeurteilung die Messung der Atemvolumina und der Sauerstoffauf- bzw. Kohlendioxidabgabe während der In- und Exspiration eines Patienten in Ruhe und unter körperlicher Belastung; idealerweise bis hin zur Ausbelastung (48). Der in der Auswertung dieser Arbeit vor und nach Klappenimplantation gegenübergestellte Parameter ist die maximale Sauerstoffaufnahme (VO_2max). Die maximale Sauerstoffaufnahme beschreibt die maximal aus der Inspirationsluft aufgenommene Sauerstoffmenge und steht nach dem Fick´schen Prinzip im linearen Verhältnis zum HZV (20, 48). Sie ist ein Maß für die aerobe Leistungsfähigkeit eines Patienten und nimmt mit steigender Ausdauerleistung zu (48).

3.2.3 Der 6-Minuten-Gehtest

Zur klinischen Beurteilung der Gesundheitssituation der Patienten erfolgte vor und, wenn möglich, nach Intervention ein 6-Minuten-Gehtest. Der 6-Minuten-Gehtest stellt ein Verfahren dar, das die Abschätzung der kardialen und pulmonalen Leistungsfähigkeit eines Patienten unterhalb der anaeroben Schwelle erlaubt (49). Die Gehstrecke eines gesunden Erwachsenen liegt abhängig vom Alter, Gewicht und Trainingszustand bei 700 - 800 m (49,50).

3.2.4 NYHA-Klassifikation

Vor und nach Intervention wurde die NYHA-Klasse jedes Patienten evaluiert. Ein Schema, ursprünglich von der New York Heart Association ausgearbeitet, erlaubt die Einteilung einer vorliegenden Herzinsuffizienz in verschiedene Stadien anhand der klinischen Präsentation eines Patienten. Der Abbildung 5 ist die im Jahr 2012 von der Deutschen Gesellschaft für Kardiologie veröffentlichte Einteilung zu entnehmen (51).

Tabelle 2: Kriterien der New York Heart Association basierend auf der Symptomatik und der körperlichen Aktivität der Patienten	
Klasse I	Keine Einschränkung der körperlichen Aktivität. Normale körperliche Aktivität führt nicht zu Luftnot, Müdigkeit oder Palpitationen.
Klasse II	Leichte Einschränkung der körperlichen Aktivität. Beschwerdefreiheit unter Ruhebedingungen; aber bei normaler körperlicher Aktivität kommt es zu Luftnot, Müdigkeit oder Palpitationen.
Klasse III	Deutliche Einschränkung der körperlichen Aktivität. Beschwerdefreiheit unter Ruhebedingungen; aber bereits bei geringer physischer körperlicher Aktivität Auftreten von Luftnot, Müdigkeit oder Palpitationen.
Klasse IV	Unfähigkeit, körperliche Aktivität ohne Beschwerden auszuüben. Symptome unter Ruhebedingungen können vorhanden sein. Jegliche körperliche Aktivität führt zur Zunahme der Beschwerden.

Abb. 5: Einteilung der Herzinsuffizienz der New York Heart Association (NYHA)(51)

3.3 Materialien

Implantiert wurde eine Edwards SAPIEN XT Transkatheter-Herzklappe. Diese Klappe besteht aus drei unidirektional öffnenden Taschen aus bovinem Perikardgewebe eingelassen in einen Kobalt-Chrom-Stent. Dieser ist von einem Polyethylen-Therephtalat (PET) Überzug umgeben, um die Wahrscheinlichkeit des Auftretens eines paravalvulären Lecks zu minimieren (52). Hergestellt wird die Klappe mit einem Diameter von 23, 26 oder 29 mm zur Implantation an Aortenklappenposition bei Patienten mit einer schweren, kalzifizierten Aortenklappenstenose (53,54). Die Herzklappe wurde bereits im Niederdrucksystem des menschlichen Kreislaufes an Trikuspidal- und Pulmonalklappenposition implantiert und erprobt (55). Aus diesem Grund und da derzeit noch keine eigens für die Implantation in die VCI bestimmte Klappe verfügbar ist und die Edwards SAPIEN XT zugleich mit 29 mm Durchmesser die zurzeit größte verfügbare Klappe darstellt, wurde diese für die Implantation in die VCI ausgewählt.

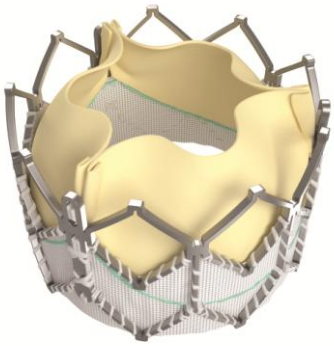

Abb. 6: Edwards SAPIEN XT Transcatheter Heart Valve (©Edwards Lifescience 2015, with permission of Edwards Lifescience) (56)

Vor der Implantation wird die Klappe mittels eines eigens dafür vorgesehenem Hilfsmittel, einem sogenannten Crimper, auf einem Ballon-Katheter befestigt (52). An ihren Bestimmungsort wird die Klappe über das Novaflex Delivery System gebracht, nachdem der Zugang zur Vena femoralis über ein 20-F Sheath Introducer Set etabliert wurde. Das Delivery System besteht aus einem transfemoralen Ballonkatheter, Dilatator-Set und einer Schleuse (52). Der Katheter besitzt zur genauen Positionierung einen proximalen und einen distalen röntgendichten Ballonmarker (52).

3.3.1 Crimper

Das Crimpen beschreibt einen manuellen Vorgang, bei dem die Herzklappe auf dem Ballonkatheter positioniert und ihr Diameter verkleinert wird. Der für diesen Vorgang vorgesehene Crimper wird über einen Hebel bedient (52). Bei seiner Betätigung öffnet und schließt sich eine kreisförmige Öffnung symmetrisch, wodurch die Herzklappe auf ihren vorgesehen Durchmesser verkleinert wird (52). Ebenso verfügt der Crimper über eine Vorrichtung, mit der der Diameter des Ballons abgeglichen werden kann und einen verschiebbaren Anschlag, der das Crimpen auf die korrekte Größe gewährleistet (52). Der Crimper ist für den einmaligen Gebrauch hergestellt (52).

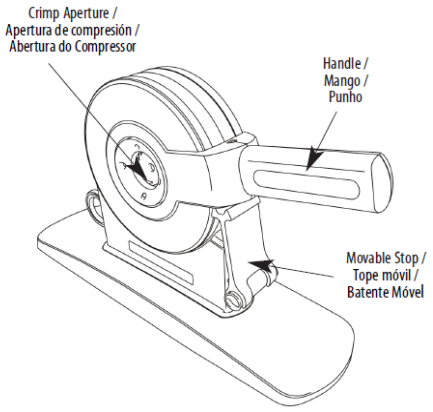

Abb.7: Crimper (©Edwards Lifescience 2015, with permission of Edwards Lifescience) (52)

3.3.2 NovaFlex Delivery System

Das Novaflex Delivery System besteht aus einem Griff, an dem sich ein drehbares Rad (Flex Wheel) zur Einstellung des Flex-Katheters befindet, einer kegelförmigen Katheterspitze, die die Passage der nativen Aortenklappe erleichtert und einem Ballonkatheter zum Entfalten der Herzklappe (52). Am Griff befindet sich eine Anzeige (Flex Indicator), die Auskunft darüber gibt, ob der Flex Katheter angelenkt ist, ein Rad zur Feinjustierung der THV (Valve Alignment

Wheel) während ihrer Ausrichtung, ein Feststellknopf (Press/Release Button), der das Verstellen einer eingestellten Griffposition verhindert und eine Öffnung, um den Flex-Katheter zu spülen (52). Der Ballon-Katheter besitzt zwei röntgendichte Markierungen, die die Nutzungslänge des Ballons und die Klappenposition anzeigen (Valve Alignment Markers) (52). Eine röntgendichte Doppelmarkierung proximal des Ballon-Katheters zeigt die Position des Flex-Katheters während der Prozedur an (Double Markers) (52).

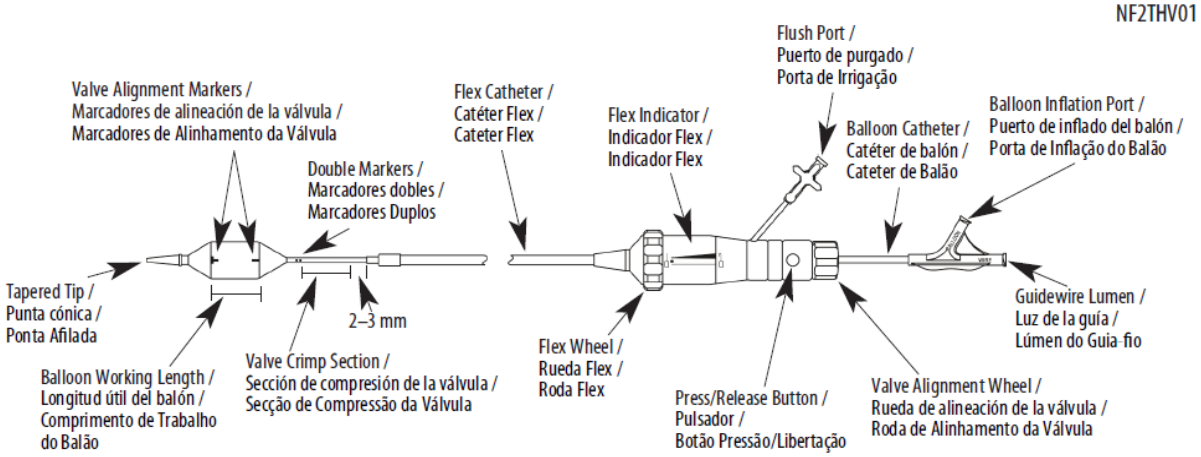

Abb. 8: Edwards NovaFlex Delivery System
(©Edwards Lifescience 2015, with permission of Edwards Lifescience) (52)

3.3.3 NovaFlex Introducer Sheath Set

Das Set, um das Delivery System ins Gefäßsystem einzubringen, beinhaltet einen Introducer mit einer hydrophilen Beschichtung, die das Einbringen der Schleuse in das Gefäß erleichtert; eine Schleuse, die den Zugang zum Gefäß gewährleistet und gleichzeitig eine Blutung aus dem Gefäß verhindert und einen Loader, der zum Einführen des Delivery-Systems in die Schleuse verwendet wird und bei Bedarf zum Nutzen der gesamten Länge des Delivery-Systems wieder entfernt werden kann (52).

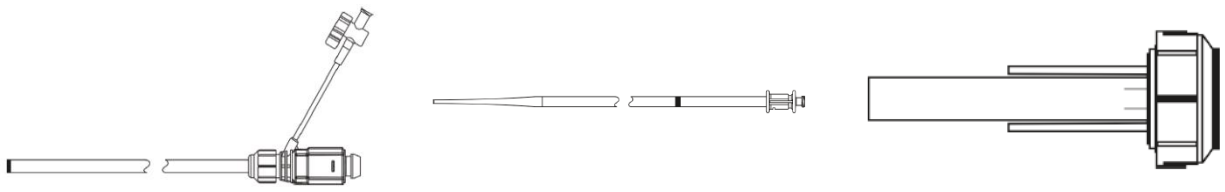

Abb. 9: Edwards NovaFlex Introducer Sheath Set
(©Edwards Lifescience 2015, with permission of Edwards Lifescience) (52)

3.3.4 NovaFlex Dilatator Kit

Der NovaFlex Dilatator Kit enthält einen Satz hydrophil beschichteter kegelförmiger Dilatatoren zur arteriellen, in diesem Falle jedoch venösen Erweiterung einer Gefäßöffnung (52).

Abb. 10: Edwards NovaFlex Dilatator Kit
(©Edwards Lifescience 2015, with permission of Edwards Lifescience) (52)

3.3.5 NovaFlex Ballon-Katheter

Der NovaFlex Ballon-Katheter dient zur Dilatation des nativen Klappenanulus (52).

Abb. 11: Edwards NovaFlex Ballon-Katheter
(©Edwards Lifescience 2015, with permission of Edwards Lifescience) (52)

3.3.6 Atrion QL2530 Inflation Device

Die Atrion QL2530 Inflationsspritze wird zum Füllen und Leeren des Ballons während der Vordilatation des nativen Klappenanulus und bei Implantation der Klappe genutzt (52).

3.3.7 Selbst-expandierende Sinus-XL Stents

Zur Herstellung einer Landezone für die neue Herzklappe wurde mindestens ein selbstexpandierender Sinus XL Nitinol-Stents der Firma Optimed verwendet, um die VCI bzw. VCS zu stabilisieren und ihren Diameter zu verkleinern. Der Sinus-XL Stent ist ein Klasse III registrierter Stent zur Behandlung von Stenosen und Dissektionen der Aorta, des Vena-Cava-Syndroms, von Obstruktionen der Vena Cava und von einem Endoleak des Typs Ia oder Ib (57). Die besonderen Eigenschaften der Sinus-XL Stents sind das Closed-Cell-Design für eine maximale Radialkraft und Tantal-Marker an den Stentenden, die eine gute Sichtbarkeit gewährleisten (57). Verfügbar ist der Sinus-XL Stent in Längen von 30 - 100 mm mit einem Durchmesser von 16 - 34 mm (57).



Abb. 12: Sinus-XL Stents (©optimed 2015, with permission of optimed) (57)

Die Anzahl und Größe der während der Interventionen verwendeten Stents sind der folgenden Tabelle 1 zu entnehmen:

Patient	Stentanzahl	Stent-Größe
1	2	28/60 mm , 28/40 mm
2	2	30/62 mm , 30/43 mm
3	3	28/ mm , 26/40 mm (VCI); 28/40 mm (VCS)
4	1	24/42 mm
5	2	30/43 mm , 30/62 mm
6	3	30/62 mm , 30/43 mm , 30/62 mm
7	1	30/60 mm
8	1	30/60 mm
9	1	26/40 mm

Tab. 1: Verwendete Stent-Größen des Sinus-XL Stent

3.3.8 10-F Applikationsbesteck

Das 10-F Applikationsbesteck zum Einbringen eines Sinus-XL Stents beinhaltet eine „braided“ Außenschleuse, die eine hohe Knickresistenz bei gleichzeitiger Flexibilität zur perfekten Steuerung aufweist (57). Auf der Innenschleuse befinden sich röntgendichte Marker zur exakten Stent-Platzierung (57). Das koaxiale Pull-Back-System gewährleistet eine einfache und sichere Handhabung (57).

Abb. 13: 10-F Applikationsbesteck für Sinus-XL Stents (©optimed 2015, with permission of optimed) (57)

3.4 Klappenimplantation

Zu Beginn der Intervention erfolgte eine kutane Stichinzision im Bereich der rechten oder linken Leiste zur anschließenden Punktion der Arteria femoralis distal des Leistenbandes nach Einzelwandpunktionstechnik. Über einen über die Punktionsnadel eingeführten Führungsdraht wurde eine Gefäßschleuse eingesetzt. Der arterielle Gefäßzugang diente der invasiven, kontinuierlichen Blutdruckkontrolle während der Klappenimplantation. Anschließend wurden beide Femoralvenen punktiert und nach gleicher Methode Gefäßschleusen eingesetzt. Nach der sicheren Etablierung aller Zugangswege wurde den Patienten unfraktioniertes Heparin zur Vollheparinisierung verabreicht. Es folgten die präinterventionellen Messungen der Drücke in den jeweiligen Gefäßen und Herzhöhlen und die Aufzeichnung der Druckkurven.

Bevor der Stent und die Klappe zur Implantation ausgewählt und vorbereitet wurden, ist der Diameter der VCI zwischen Mündung der Vena hepatica und Übergang in den rechten Vorhof nochmals bestimmt worden. Dies erfolgte durch einen über einen Führungsdraht in der VCI platzierten und dort expandierten Sizing-Ballon mit bekanntem Durchmesser. Der gefüllte Ballon zeigt einen Negativabdruck des Gefäßlumens und lässt eine Abschätzung des Gefäßdiameters zu. Anschließend wurde der für den jeweiligen Patienten ausgewählte selbstexpandierende Sinus-XL Stent mittels 10F-Applikationsbesteck unterhalb des RA eingebracht, um den Abschnitt der VCI zwischen Lebervenenmündung und rechtem Vorhof zu stabilisieren und als Landezone für die Klappe vorzubereiten. Durchschnittlich weist die für die Klappe vorgesehene Landezone zwischen Lebervenenmündung und rechtem Vorhof eine Länge von 1,5 cm auf. In Abbildung 14 ist der in der VCI eingesetzte Stent zu sehen. Dieser ragte bei jedem Patienten unterschiedlich weit in den rechten Vorhof hinein.

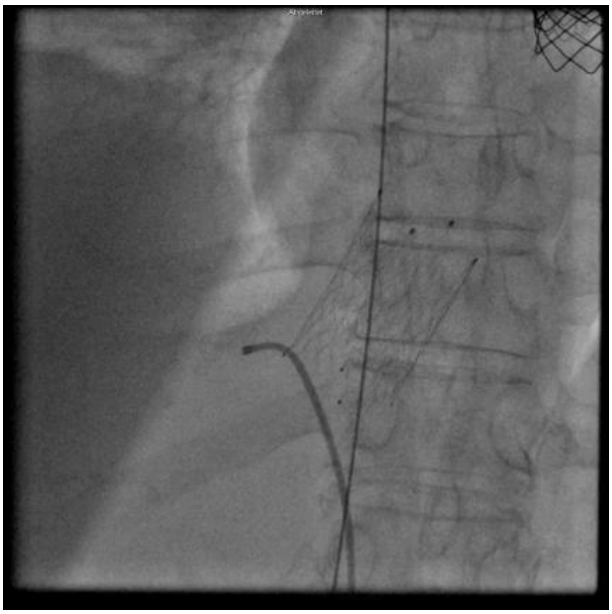

Abb. 14: Implantierter Sinus-XL Stent in der VCI

In Abbildung 15 ist zu erkennen, dass der Stent den Abfluss aus der Lebervene nicht behinderte.

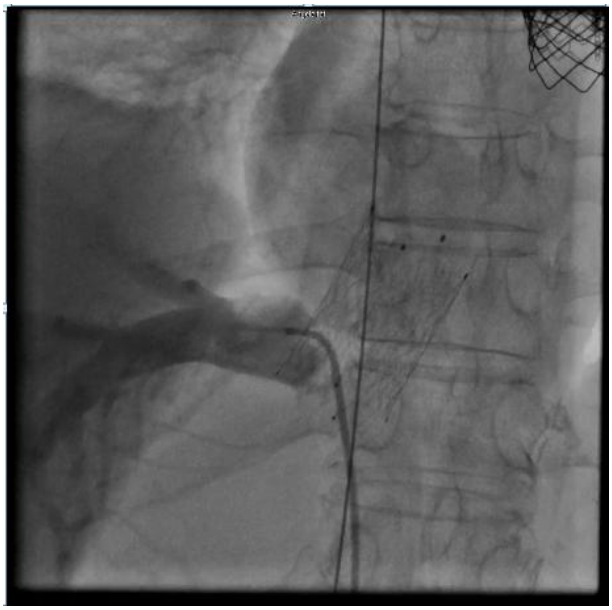

Abb. 15: Kontrastierung der Lebervene und Sinus-XL Stent in der VCI

Im Anschluss konnte die Klappe auf den zur Applikation vorgesehenen Ballonkatheter gecrimpt und nach Schleusenwechsel mittels des Novaflex Delivery Systems an ihrem vorbestimmten Platz abgesetzt werden. In Abbildung 16 ist die noch auf den Katheter gecrimpte Klappe beim Vorschieben in der VCI zu sehen.

Abb. 16: Vorschieben der noch gecrimpten Klappe in der VCI

Die auf den Ballon-Katheter gecrimpte Klappe wurde vor Expansion anhand der röntgendichten Ballonmarker genau positioniert, durch Füllung des Katheterballons mittels Inflationsspritze dilatiert und im Gefäß abgesetzt. Die Abbildung 17 zeigt die bereits in der VCI implantierte Klappe.

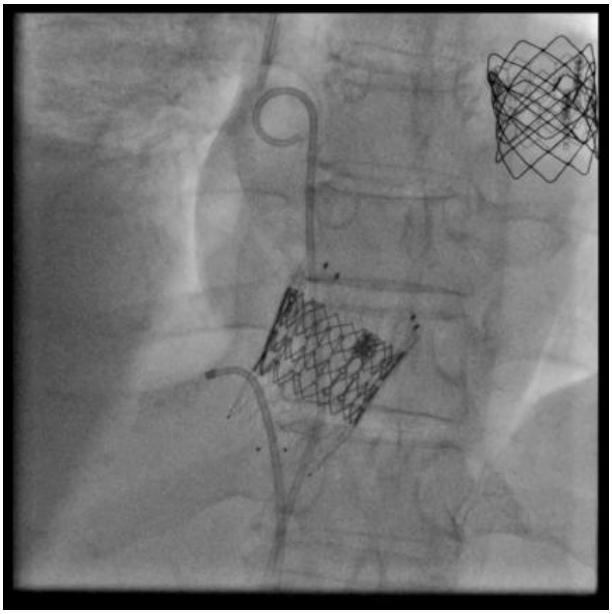

Abb. 17: In den Stent in der VCI implantierte SAPIEN XT Transkatheter-Herzklappe

Anschließend wurde der Ballon wieder entleert und gemeinsam mit dem Delivery-System zurückgezogen. Bei der Implantation der Herzklappe in die VCS wurde ebenfalls ein selbst expandierender Sinus-XL Stent und eine Edwards SAPIEN XT Klappe mit einem Diameter von 26 mm implantiert. Auf die erfolgreiche Klappenimplantation folgten erneute Druckmessungen

und Aufzeichnungen von Flussprofilen. Nach der Entfernung der venösen Gefäßschleusen wurden die Punktionsstellen komprimiert und ein Druckverband angelegt. Der Verschluss des arteriellen Zugangsweges erfolgte mit Hilfe von Verschlusssystemen. Es wurde das Angio-Seal- oder Perclose-Proglide-Verschlusssystem verwendet. Nach Abschluss der Intervention wurde eine orale Antikoagulation und/oder antithrombozytäre Therapie eingeleitet. Visualisiert wurde die gesamte Intervention mittels einer digitalen biplanaren Röntgenanlage. Zusätzlich wurde die Klappenimplantation und die anschließende Klappenfunktion mittels TEE überprüft. Es fanden fünf Implantationen unter Allgemeinanästhesie und vier unter Sedierung statt. Zur Sedierung wurde das Opiatanalgetikum Alfentanil (Rapifen®) verabreicht. Nach Abschluss der Intervention wurden alle Patienten mindestens 24 Stunden intensivmedizinisch betreut.

3.5 Periprozedurale hämodynamische Messungen

Die Hämodynamik-Messungen zur Erfassung intravasaler und intrakardialer Druckverhältnisse sowie zur Aufzeichnung von Flussprofilen erfolgten direkt vor und nach jeder Klappenimplantation. Sie wurden über einen über die Vena femoralis eingeführten Einschwemmkatheter (Swan-Ganz-Katheter) aufgenommen. Es wurden die Drücke im RA und RV, in der VCI, in der Vena hepatica und der Pulmonalarterie, inklusive des pulmonalarteriellen Verschlussdruckes (Wedge-Druck), gemeinsam mit den entsprechenden Druckkurven aufgezeichnet. Vor jeder Druckmessung erfolgte ein Nullpunktabgleich. Das HZV wurde nach dem Fick´schen Prinzip ermittelt.

Da die Implantation einer Herzklappe in die VCI vorrangig die Druck- und Flussverhältnisse in den rechsseitigen Herzhöhlen beeinflusst, werden an dieser Stelle die physiologischen Verläufe der Druckkurven des RA und RV beschrieben: Durch die Kontraktion des Vorhofes entsteht die so genannte a-Welle kurz nach der im EKG sichtbaren P-Welle (21). Anschließend folgt ein Abfall der Druckkurve durch den systolischen Abstieg der Ventilebene bis zum mesosystolischen Druckminimum, welches als x-Tal beschrieben wird (21). Während des Druckabstieges ist als Zeichen der Vorwölbung der AV-Klappensegel zu Beginn der Systole mitunter noch eine c-Welle erkennbar (21). Durch das rasche Eindringen venösen Blutes in den Vorhof und der Verlagerung der Klappenebene während der Ventrikelkontraktion entsteht die v-Welle synchron zum Ende der T-Welle im EKG (21). Das darauf folgende y-Tal steht für das frühdiastolische Minimum der atrialen Druckkurve, da das Blut des Vorhofes nach Segelklappenöffnung rasch in den Ventrikel strömt (21). Anschließen steigt die Druckkurve wieder an und es folgt erneut die a-Welle als Zeichen der Vorhofkontraktion (21).

Auch in der ventrikulären Druckkurve ist kurz vor dem systolischen Steilanstieg eine kleine a-Welle zu erkennen (21). Am Ende der a-Welle kann der enddiastolische Druck abgelesen werden (21). Nach dem systolischen Steilanstieg fällt der Druck im Ventrikel frühdiastolisch auf Werte um Null oder darunter ab (21). Anschließend steigt die Druckkurve durch die frühdiastolische schnelle Füllung rasch an, bis es zu einem Knick in der Kurve kommt und der übrige langsame diastolische Druckanstieg bis zum erneuten Auftreten der a-Welle folgt (21). In Abbildung 18 ist der Verlauf der rechtsatrialen und rechtsventrikulären Druckkurve gemeinsam mit der elektrischen Myokardaktion aufgetragen.

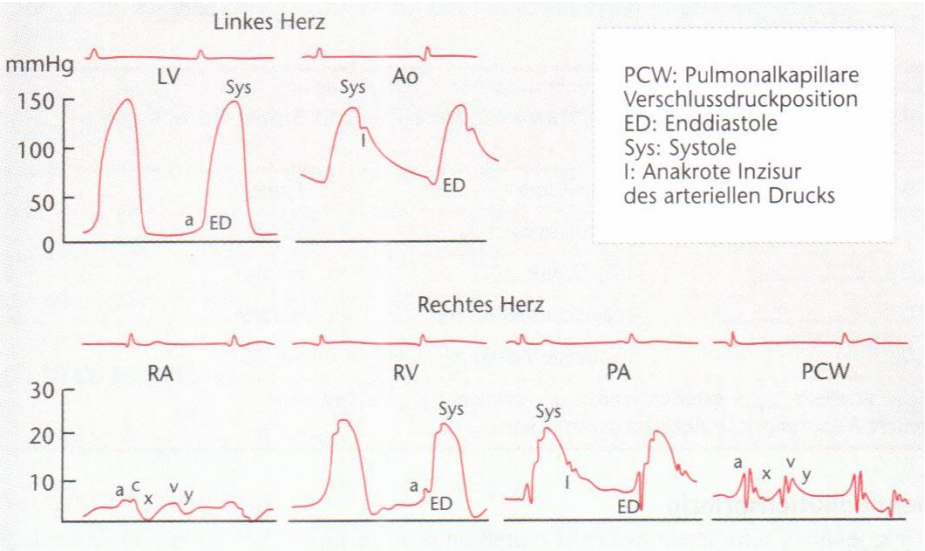

PA: Pulmonalarterie

Abb. 18: Druckkurven des rechten und linken Herzens (Normalbefund)(Klinikleitfaden Kardiologie, ©Elsevier GmBH, with permission of Elsevier GmBH) (58)

Die Normwerte der Drücke im rechten Herzen sind zum Zeitpunkt der a-Welle 2-7 mmHg, zum Zeitpunkt der v-Welle 2-7 mmHg und im Mittel 1-5 mmHg (58).

Die Normwerte des Pulmonalarteriendruckes betragen systolisch 15-30 mmHg, diastolisch 4-12 mmHg und im Mittel 9-19 mmHg (58).

Für den PCWP gelten Normwerte von 2-12 mmHg (58).

3.6 Peri- und postoperative Komplikationen nach VARC-2

Die peri- und postoperativen Komplikationen wurden entsprechend der VARC-2 Kriterien dokumentiert. Dies ist eine im Jahr 2011 vom Valve Academic Research Consortium novellierte Liste an Kategorien, um den perkutanen, kathetergestützten Aortenklappenersatz durch das Festlegen klinischer Kriterien zur Komplikations- und Sicherheitsanalyse vergleichbar zu machen (59). Die Kommission, die diese festlegte, bestand aus verschiedenen unabhängigen wissenschaftlichen Forschungsorganisationen, chirurgischen und kardiologischen Fachgesellschaften, sowie Mitgliedern der FDA (US Food and Drug Administration), Vertretern der Industrie und weiteren unabhängigen Experten (59). Zusätzlich zu einer Liste von zu dokumentierenden Komplikationen beinhaltet der Konsens des VARC-Treffens Empfehlungen zur präoperativen Diagnostik und Evaluation eines Patienten vor Aortenklappenersatz anhand festgesetzter Risikofaktoren (59). Da es sich hier um Patienten vor und nach Cava-Klappen-Implantation handelt, konnten nicht alle Empfehlungen und Richtlinien des VARC-2 übernommen werden. Angewandt wurden folgende klinische Endpunkte:

- die periprozedurale Mortalität und die Gesamtmortalität,
- Myokardinfarkt (periprozedural bis 72h nach Intervention),
- Apoplex oder TIA,
- Blutungen eingeteilt anhand der BARC-Kriterien (60),
- akutes Nierenversagen (bis 7 Tage nach Intervention),
- vaskuläre Komplikationen
- Erregungsleitungsstörungen und Arrhythmien (bis 72h nach Implantation).

4 ERGEBNISSE

4.1 Patienten

Neun Patienten im mittleren Alter von 68,5 ± 10,5 Jahren wurde interventionell in einem Zeitraum von August 2012 bis Dezember 2013 an der Medizinischen Klinik mit Schwerpunkt Kardiologie und Angiologie der Charité-Universitätsmedizin Berlin, Campus Mitte im Herzkatheterlabor, eine Herzklappe in die VCI und in einem Fall zusätzlich in die VCS implantiert.

4.1.1 Ätiologie der TI

Ätiologisch handelte es sich sowohl um primäre, als auch sekundäre TI. Diese waren überwiegend zwei großen Gruppen zuzuordnen: Der so genannten Karzinoid assoziierten Herzerkrankung ausgelöst durch einen NET im Gastrointestinaltrakt oder der ischämisch oder valvulär bedingten Kardiomyopathie. Ein Patient unterzog sich 26 Jahre vor Cava-Klappenimplantation einer Herztransplantation.

Patient	Ätiologie der TI
1	valvuläre CHF
2	ICM
3	ICM
4	Karzinoid-Herzerkrankung
5	DCM
6	post HTX
7	Karzinoid-Herzerkrankung
8	Karzinoid-Herzerkrankung
9	DCM

Tab. 2: Ätiologie der TI der Patienten

4.1.2 Voroperationen am Herzen

Fünf der neun Patienten waren zuvor mindestens einmal am Herzen bzw. an einer Herzklappe interventionell oder chirurgisch behandelt worden. Dabei handelte es sich zweimalig um einen Mitralklappenersatz, in drei Fällen um ein Mitralklappenclipping und bei zwei Patienten um einen interventionellen Pulmonalklappenersatz. Zudem wurde bei einem Patienten die Aortenklappe ersetzt. Bei Patient 6 erfolgte die Cava-Klappenimplantation 26 Jahre nach Herztransplantation. Ein weiterer Patient besaß drei Bypässe. Fünf der Patienten verfügten über implantierte Schrittmacher bzw. Defibrillatoren.

Patient	PKE	MKC	MKE	AKE	AKB	HTX	HSM/ICD
1			2x	+			AICD
2		2x					AICD
3							VVI-SM
4	+						
5							CRT-ICD
6						+	
7	+						
8					+		
9		+					DDDR-SM

Tab. 3: Voroperation am Herzen und Herzklappen, sowie HSM/ICD-Implantationen

4.1.3 Symptomatik und Begleiterkrankungen

Die Patienten wurden auf Grund der präoperativ bestehenden Symptomatik den NYHA-Klassen III oder IV zugeordnet. Sie beschrieben bei Aufnahmen subjektiv eine Zunahme der Dyspnoesymptomatik. In einer präinterventionellen Abdomensonographie war bei allen Patienten Aszites nachweisbar. Acht Patienten zeigten zusätzlich periphere Ödeme. Bei fünf Patienten wurde unabhängig von einer bekannten vorbestehenden PAH präinterventionell invasiv ein erhöhter mPAP gemessen.

Echokardiographisch war bei sieben der untersuchten Patienten präinterventionell eine verminderte Auslenkung des TKA während der Systole (TAPSE) feststellbar. Die LVEF zeigte sich bei vier Patienten normwertig, bei zwei Patienten leicht und bei drei Patienten hochgradig eingeschränkt. Bei sieben Patienten lag zusätzlich zu der schweren TI mindestens ein weiteres Klappenvitium vor. Die Symptomatik, weitere Klappenvitien und Begleiterkrankungen der Patienten sind den Tabellen 4 und 5 zu entnehmen:

Patient	aHTN	KHK	NI	DM	PAH	VHF	KRS	COPD	Apoplex	sonstige
1	+			+	+	+				
2	+	+**	+*					+		Myokardinfarkt, Hypercholesterinämie
3	+	+**	+*	+	+	+				Myokardinfarkt
4	+	+**								
5			+*			+	+		+	
6			+*	+			+			HLP, Hyperurikämie
7	+									OSAS, Epilepsie, Hyperlipoproteinämie
8		+**		+					+	
9	+			+	+	+		+		Mammacarcinom

* dialysepflichtig ** Z.n. Stentimplantation

Tab. 4: Präinterventionelle Begleiterkrankungen

Patient	NYHA-Klasse	TAPSE [mm]	LVEF	HZV [l/min]	Aszites	Dyspnoe	periphere Ödeme	mPAP**	weitere Klappenvitien
1	4	15	25%	7,14	++	++	++	34	geringe PI, minimale AI
2	4	11	15%	5,22	++	++	++	47	hochgradige MI
3	3	14	60%	7,00	++	++	++	24	mittelgradige AS, mittelgradige MI
4	3	22	60%	2,47	++	++	-	24	-
5	4	13	25%	4,45	++	++	++	27	geringe MI
6	3	16	50%	6,71	++	++	++	20	geringe MI, geringe PI
7	3	20	60%	4,25	++	++	++	12	geringe MI
8	4	17	50%	4,97	++	++	++	27	mittelgr. MI, geringe AI, mittelgr. PI
9	3	15	55%	4,65	++	++	++	29	-

Tab. 5: Präinterventionelle Symptomatik, TAPSE, LVEF, mPAP und weitere Klappenvitien

4.2 Komplikationen nach VARC-2

Periprozedural traten bei keinem der Patienten Komplikationen auf. Die Implantation der Klappe verlief wie geplant und eine im Anschluss durchgeführte Angiographie und TEE der rechten Herzräume und der VCI zeigte in allen Fällen eine kompetente Klappenfunktion und keine paravalvuläre Regurgitation. Zur Erfassung von postoperatioven Komplikationen wurden die VARC-2 Kriterien adaptiert und aufgetretene Komplikationen in Tabelle 6 aufgelistet:

Komplikationen peri- und postinterventionell nach VARC-2	
Todesfälle	0
Periprozedural	0
bis 30 Tage nach Intervention	0
Myokardinfarkt	0
Apoplex/TIA	0
Blutung	3
Akute Niereninsuffizienz	1
vaskuläre Komplikationen	0
Reizleitungsstörungen/Arrhythmien	0

Tab. 6: Peri- und postinterventionelle Komplikationen nach VARC-2

Bei einer Patientin (Patient 9) entwickelte sich nach der Intervention ein akutes, anurisches, kontrastmittelinduziertes Nierenversagen bei vorbestehendem kardiorenalen Syndrom. Drei Patienten (Patient 6, 5, 4) zeigten geringfügige Nachblutungen aus den Punktionsstellen an der Leiste (60). Dabei war kein chirurgisches Eingreifen notwendig, sodass die Anlage eines Druckverbandes genügte, um die Blutungen zu stillen. Bei keinem der übrigen sieben Patienten ereigneten sich peri- oder postoperative Komplikationen entsprechend der adaptierten VARC-2 Kriterien.

4.3 Echokardiographie

4.3.1 TAPSE

Vor der Klappenimplantation zeigte sich die TAPSE bei sieben Patienten eingeschränkt. Postinterventionell konnte bei allen Patienten ein Anstieg der TAPSE registriert werden. Der individuelle Anstieg der TAPSE jedes Patienten ist der Tabelle 7 zu entnehmen und graphisch in Abbildung 19 dargestellt.

Patient	**TAPSE** [mm]	
	prä	post
1	15	17
2	11	16
3	14	16
4	22	26
5	13	21
6	16	19
7	20	25
8	17	23
9	15	17

Tab.7: Prä- und postinterventionelle TAPSE

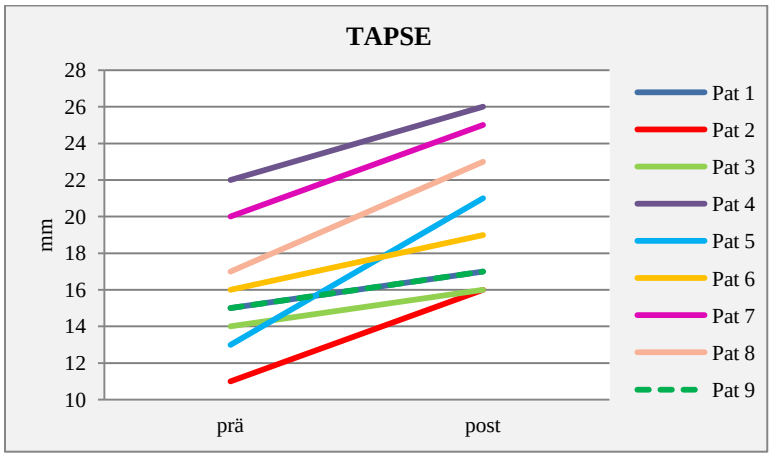

Abb. 19: Prä- und postinterventionelle TAPSE

4.3.2 LVEF

Die LVEF wurde bei allen Patienten vor und nach der Intervention erhoben. Sie stellte sich bei acht von neun Patienten prä- und postinterventionell unverändert dar. Bei einem Patienten (Patient 9) stieg die LVEF postinterventionell um 5 %, von 55 % auf 60 % an. Tabelle 8 zeigt die LVEF der Patienten im Verlauf.

Patient	**LVEF** [%]	
	prä	post
1	25	25
2	15	15
3	60	60
4	60	60
5	25	25
6	50	50
7	60	60
8	50	50
9	55	60

Tab 8: Prä- und postinterventionelle LVEF

4.3.3 Herzzeitvolumen

Das HZV nahm bei fünf von neun Patienten nach dem Einsetzen der Herzklappe in die VCI zu und bei drei Patienten ab. Bei einem Patienten wurde das HZV postinterventionell nicht dokumentiert. Synchron zum Verlauf des HZV verhielt sich der HI.

Patient	**HZV** [l/min]	
	prä	post
1	8,0	11,2
2	5,2	-
3	7,0	9,2
4	2,5	3,2
5	4,5	4,1
6	6,7	6,2
7	4,3	4,0
8	5,0	7,2
9	4,7	5,1

Tab. 9: Prä- und postinterventionelles HZV

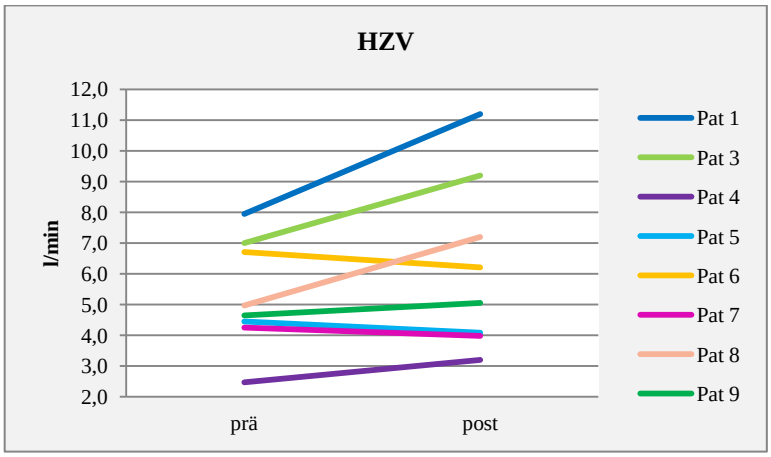

Abb. 20: Prä- und postinterventionelles HZV

4.3.4 Vena hepatica

Prä- und postinterventionell wurde während der Durchführung einer transthorakalen Echokardiographie oder im Rahmen einer Abdomensonographie der Durchmesser der Vena hepatica bestimmt. Vergleicht man diese Ergebnisse miteinander, so wird bei jedem Patienten eine Abnahme der Lebervenenweite und der Regurgitation in diese beschrieben. Die Veränderungen sind in Tabelle 10 und Abbildung 21 dargestellt.

Patient	**Vena hepatica** [mm]	
	prä	post
1	12	9
2	16	15
3	16	12
4	15	7
5	17	9
6	17	12
7	12	9
8	14	11
9	12	10

Tab.10: Prä- und postinterventioneller Lebervenendurchmesser (Vena hepatica)

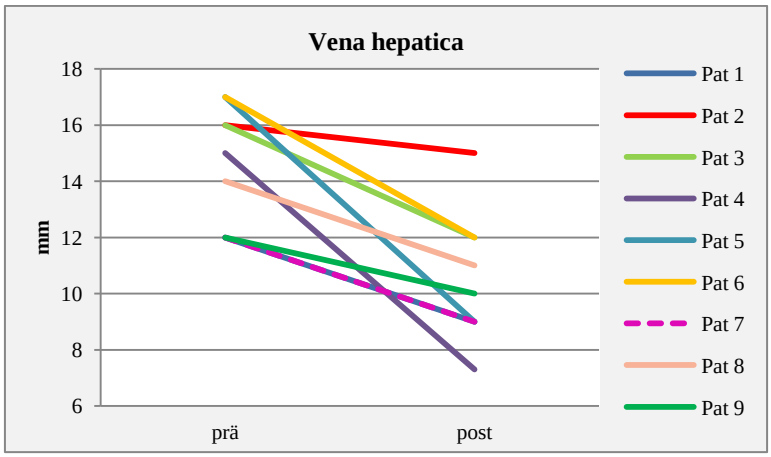

Abb. 21: Prä- und postinterventioneller Lebervenendurchmesser (Vena hepatica)

4.4 Hämodynamik

4.4.1 Rechter Vorhof

Rechtsatriale Druckwerte wurden von sieben Patienten prä- und postinterventionell dokumentiert. Bei allen sieben Patienten waren die Drücke bereits vor der Klappenimplantation in die VCI im rechten Vorhof sowohl zum Zeitpunkt der a-Welle, als auch synchron zur v-Welle und im Mittel als Ausdruck der schweren TI stark erhöht. Postinterventionell zeigte sich bei fünf Patienten ein weiterer Anstieg des Mitteldruckes im rechten Vorhof. Bei einem Patienten blieb der Mitteldruck konstant, bei einem anderen Patienten sank dieser.

4.4.2 Rechter Ventrikel

Es liegen von sechs Patienten die Verläufe der rechtsventrikulären Druckwerte vor und nach Klappenimplantation vor. Vergleicht man diese, so ist bei fünf Patienten vor allem ein Anstieg der systolischen und enddiastolischen Drücke zu beobachten gewesen. Bei einem Patienten sank der enddiastolische, bei einem weiteren der systolische Druck.

Die Druckveränderungen im rechten Vorhof und Ventrikel sind der Tabelle 11 zu entnehmen.

Patient	**RA a/v/m** [mmHg]		**RV s/d/e** [mmHg]	
	prä	post	prä	post
1	-	-/14/11	38/25/18	-
2	16/16/13	-	-	
3	12/21/12	14/55/26	-	35/8/16
4	24/31/22	14/33/16	32/9/9	33/9/13
5	19/29/21	19/34/22	32/8/6	37/11/12
6	12/15/11	17/23/15	30/3/1	35/3/12
7	20/20/12	18/18/12	28/8/9	25/6/11
8	10/30/15	15/53/30	38/-2/8	56/6/5
9	9/19/9	26/27/23	45/-3/7	54/11/24

Tab. 11: Prä- und postinterventionelle Druckwerte im RA und RV

4.4.3 Rechtsatriale und -ventrikuläre Druckkurve

Bereits vor Klappenimplantation war bei sechs Patienten eine Angleichung der Druckkurve des RA an die des RV auf Grund der bestehenden schweren TI zu erkennen. Eine bestehende Ventrikularisierung des RA blieb auch nach der Intervention bestehen. Bei zwei Patienten zeigte sich durch das Einsetzen der Klappe in die VCI eine verstärkte Angleichung beider Druckkurven aneinander. In den folgenden beiden Abbildungen sind die Druckkurven einer Patientin vor und nach Intervention dargestellt.

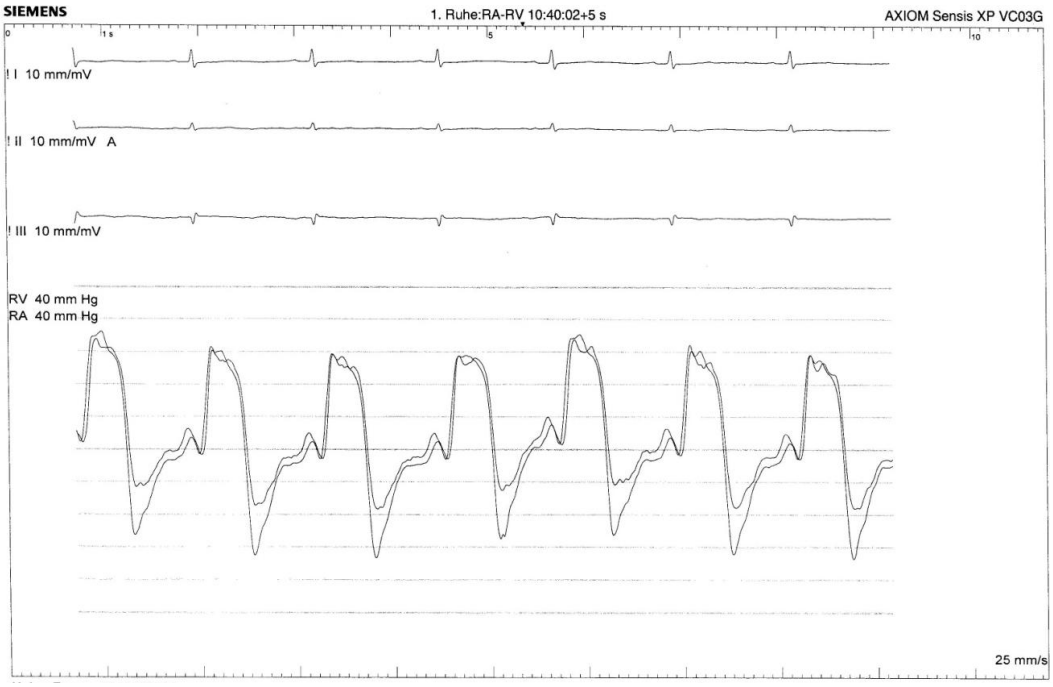

Abb. 22: Präinterventionelle Druckkurve des RA und RV (Patient 4)

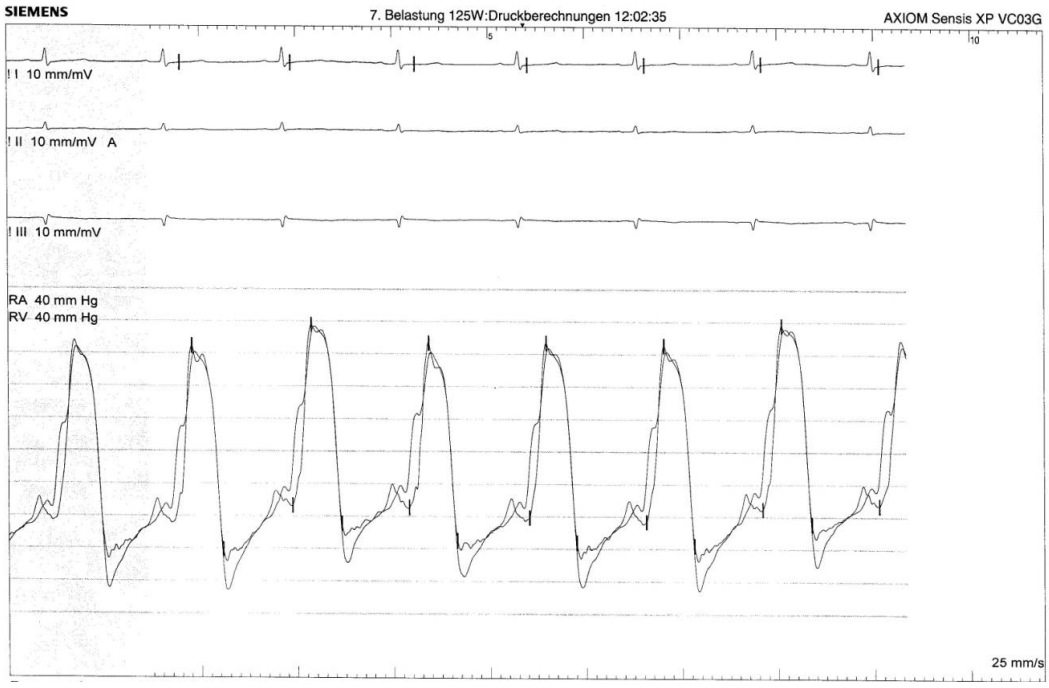

Abb. 23: Postinterventionelle Druckkurve des RA und RV (Patient 4)

4.4.4 Square-Root-Zeichen im RV

Ist ein so genanntes Square-Root-Zeichen in der Aufzeichnung der Druckkurve des RV zu erkennen, kann dieses Zeichen einer diastolischen Dysfunktion des RV sein. Es beschreibt einen unphysiologisch raschen frühdiastolischen Druckanstieg des RV. Betrachtet man die Veränderung der RV-Druckkurve nach der Implantation der Klappe in die VCI (Abb. 25), so ist zu sehen, dass das Square-Root-Zeichen geringer ausgeprägt ist. Die RV-Druckkurve zeigt nun einen geringeren frühdiastolischen Druckanstieg und im Verhältnis einen stärkeren systolischen Druckanstieg.

Das Auftreten eines Square-Root-Zeichens vor Implantation und dessen postinterventioneller Rückgang war bei sechs Patienten (Patient 4, 5, 6, 7, 8 und 9) zu beobachten. Exemplarisch ist dieser Verlauf in den folgenden beiden Abbildungen dargestellt:

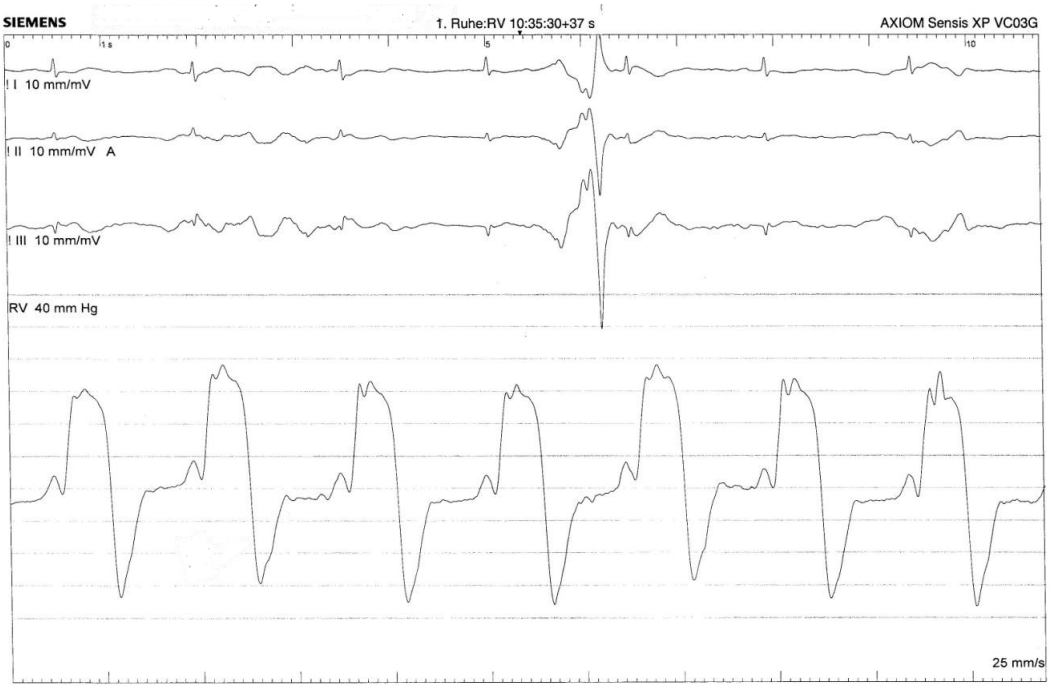

Abb.24: Präinterventionelle Druckkurve des RV (Patient 4)

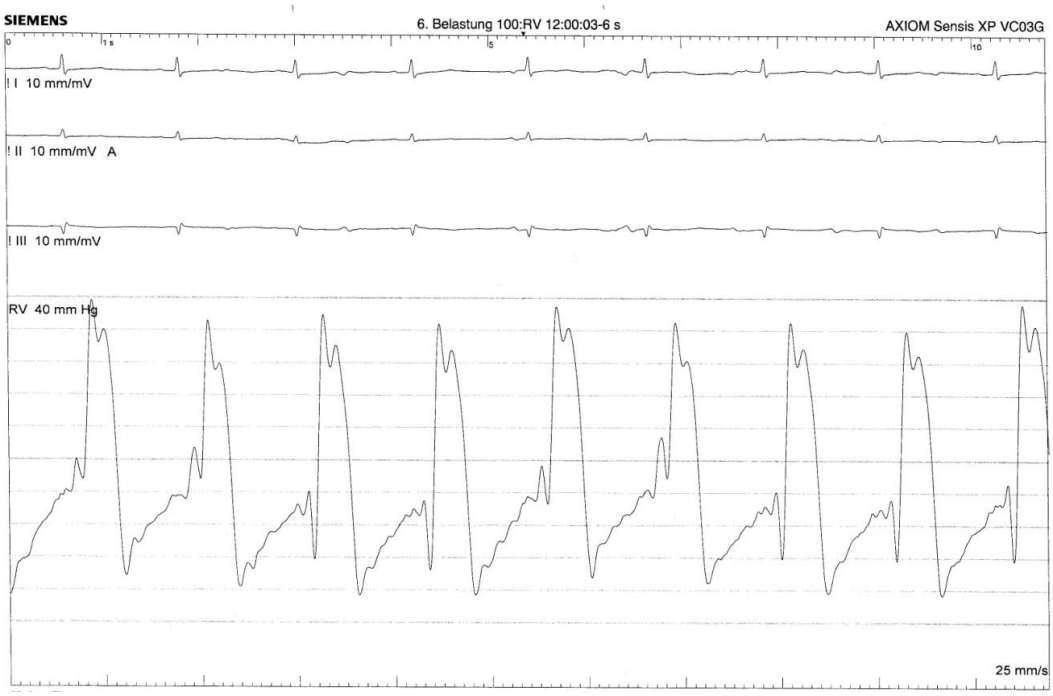

Abb. 25: Postinterventionelle Druckkurve des RV (Patient 4)

Von den Patienten 1, 2 und 3 liegen nicht gleichzeitig die prä- und postinterventionellen Aufzeichnungen vor.

4.4.5 Vena cava inferior

Prä- und postinterventionell dokumentierte Druckwerte der VCI liegen von sieben Patienten vor. Druckkurven wurden von fünf Patienten aufgezeichnet.

Betrachtet man die Druckwerte, so lässt sich keine einheitliche Tendenz beobachten. Es zeigt sich zum Zeitpunkt der a-Welle in zwei Fällen eine Abnahme und in fünf Fällen ein Anstieg der Druckwerte, zum Zeitpunkt der v-Welle eine Abnahme in vier Fällen, eine Zunahme in zwei Fällen und bei einem Patienten blieb der Druckwert prä- und postinterventionell konstant. Der Mitteldruck nahm bei drei Patienten ab und erhöhte sich bei den übrigen vier Patienten. Die genauen Werte sind der Tabelle 12 zu entnehmen.

Patient	**VCI a/v/m** [mmHg]	
	prä	post
1	47/53/34	10/15/13
2		20/22/19
3	10/21/13	18/21/17
4	21/28/21	13/13/11
5	19/32/21	23/24/20
6	11/13/11	14/18/15
7	-	18/19/12
8	12/28/17	21/26/23
9	6/17/8	21/55/31

Tab. 12: Prä- und postinterventionelle Drücke in der VCI

Vergleicht man hingegen die prä- und postinterventionell aufgezeichneten Druckkurven, so ist postinterventionell ein verändertes Flussprofil in der VCI zu erkennen. Die auf Grund der TI aus dem RA und RV weitergeleiteten diastolischen und systolischen Druckschwankungen nehmen ab und es zeigt sich bei vier von fünf Patienten eine Druckkurve mit einem gedämpfteren Flussprofil und niedrigerer Druckamplitude. Der Verlauf der Druckkurve der VCI folgt nicht mehr dem Verlauf einer rechtsatrialen oder rechtsventrikulären Druckkurve. Diese Veränderung ist beispielhaft in den Abbildungen 26 und 27 aufgezeigt:

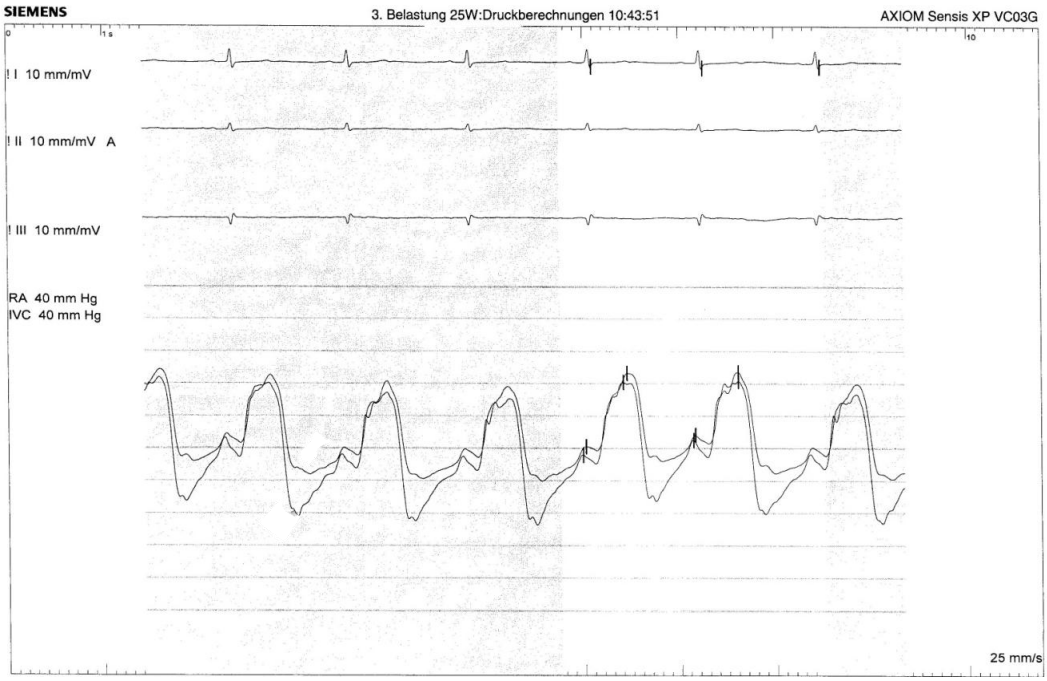

Abb. 26: Präinterventionelle Druckkurve der VCI und des RA (Patient 4)

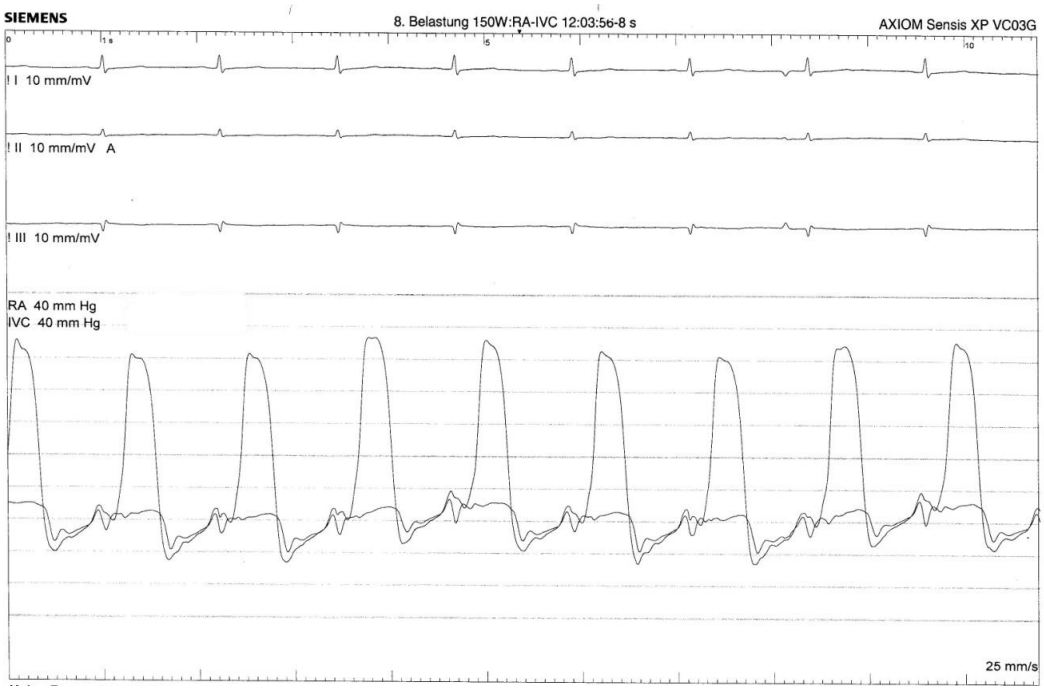

Abb. 27: Postinterventionelle Druckkurve der VCI und des RA (Patient 4)

4.4.6 Vena hepatica

Aus der Vena hepatica liegen von drei Patienten vor und nach der Implantation aufgezeichnete Druckkurven vor (Patient 4, 8 und 9). Betrachtet man das Flussprofil, so fällt analog zur Druckkurve der VCI nach Klappenimplatation ein kontinuierlicherer Fluss mit geringerer Druckamplitude auf (Abb. 29).

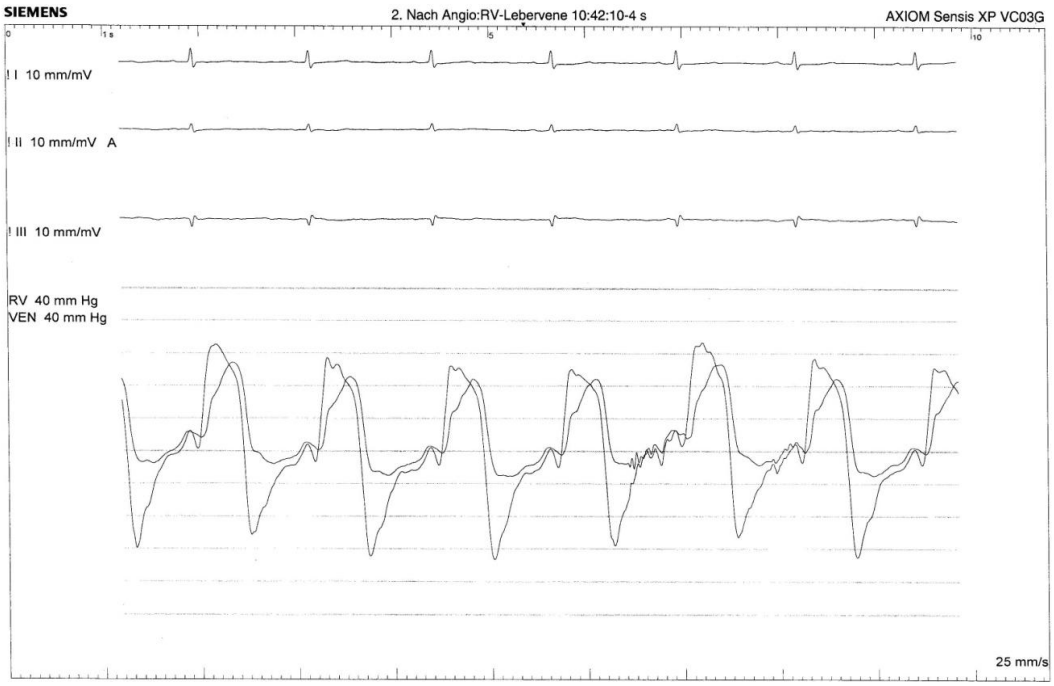

Abb. 28: Präinterventionelle Druckkurve der Vena hepatica (VEN) und des RV (Patient 4)

Abb. 29: Postinterventionelle Druckkurve der Vena hepatica (VEN) und des RV (Patient 4)

4.4.7 Vena cava superior

Prä- und postinterventionell liegen von fünf Patienten Aufzeichnungen der Druckwerte und Druckkurven aus der VCS vor (Patient 5, 6, 8 und 9).

Bereits vor Cava-Klappenimplantation ist anhand der Druckkurven zu erkennen, dass bei den Patienten nicht nur eine Regurgitation in die VCI, sondern auch in die VCS bestand, die postinterventionell bei der Implantation von nur einer Klappe in die VCI bestehen blieb. Der in der VCS gemessene Mitteldruck stieg bei vier Patienten postinterventionell an. Mit den postprozeduralen Druckanstiegen zeigten sich keine klinischen Erscheinungen, die mit einer Behinderung des venösen Rückstromes aus den oberen Extremitäten, Kopf oder Hals assoziiert waren. Der postinterventionelle Druckanstieg in der VCS ist am Beispiel der Aufzeichnung der Druckkurve eines Patienten den Abbildungen 30 und 31 zu entnehmen.

SVC: Vena cava superior (VCS)

Abb. 30: Präinterventionelle Druckkurve der VCS und des RA (Patient 5)

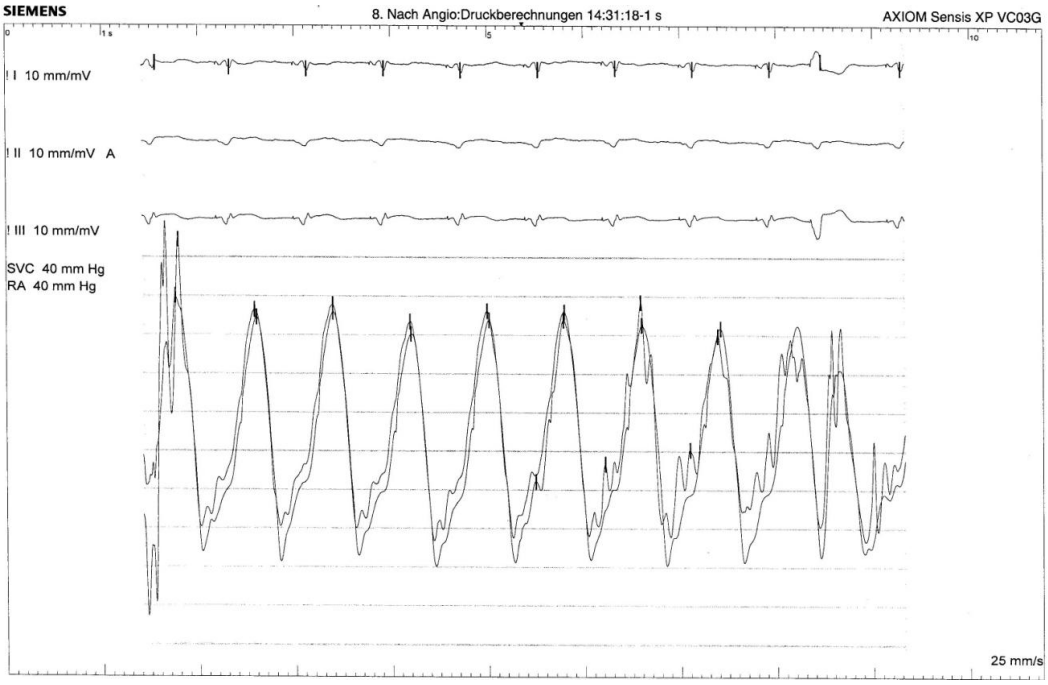

SVC: Vena cava superior (VCS)

Abb. 31: Postinterventionelle Druckkurve der VCS und des RA (Patient 5)

Die Druckwerte sind in Tabelle 13 dargestellt:

Patient	**VCS a/v/m** [mmHg]	
	prä	post
1	-	
2	-	
3	12/22/13	15/29/20
4	-	
5	26/28/22	17/33/20
6	12/11/10	15/24/16
7	-	
8	14/35/18	22/51/31
9	15/20/9	9/39/16

Tab. 13: Prä- und postinterventionelle Druckwerte in der VCS

4.4.8 Pulmonalarterie

Periprozedural gemessene pulmonalarterielle Drücke wurden von acht Patienten dokumentiert. Präinterventionell gemessen lag bei fünf Patienten bereits ein erhöhter mPAP vor (Patient 1, 2, 5, 8, 9). Bei drei Patienten war eine PAH vorbestehend bekannt. Direkt nach Klappenimplantation stieg der mPAP bei fünf von acht Patienten an. Bei den anderen drei Patienten sank dieser.

Patient	**PA s/d/m** [mmHg]	
	prä	post
1	41/26/34	49/22/36
2	75/36/51	
3	35/14/24	56/20/34
4	33/23/24	30/15/18
5	37/21/27	39/23/30
6	28/14/20	28/14/19
7	24/8/12	16/9/9
8	41/18/27	53/22/33
9	54/18/29	60/25/38

Tab. 14: Prä- und postinterventionelle Drücke in der Pulmonalarterie

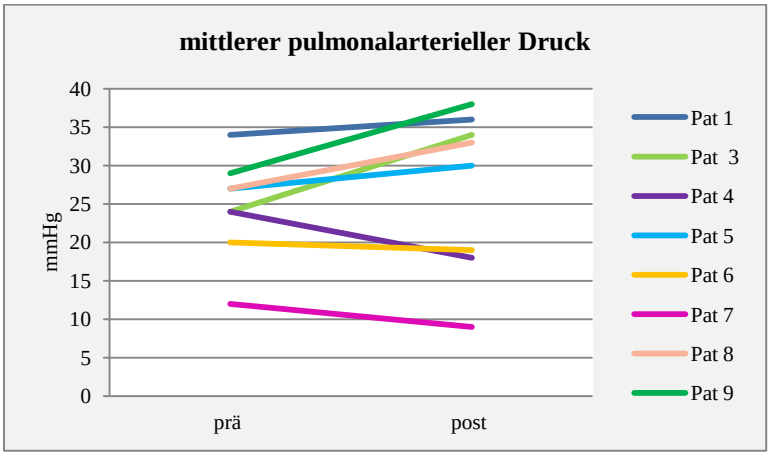

Abb. 32: Prä- und postinterventioneller mittlerer PA-Druck

4.4.9 Lungenkapillar-Verschlussdruck (PCWP)

Der PCWP wurde bei sieben Patienten prä- und postinterventionell erhoben. Bei allen sieben Patienten stieg der mittlere PCWP postinterventionell an.

Patient	**PCWP a/v/m** [mmHg]	
	prä	post
1	-/18/16	23/27/22
2	29/27/25	-
3	14/25/15	24/42/26
4	-	
5	24/24/23	25/33/25
6	15/17/14	24/22/16
7	12/9/6	9/8/7
8	18/22/15	21/24/17
9	9/19/8	22/39/27

Tab. 15: Prä- und postinterventioneller PCWP

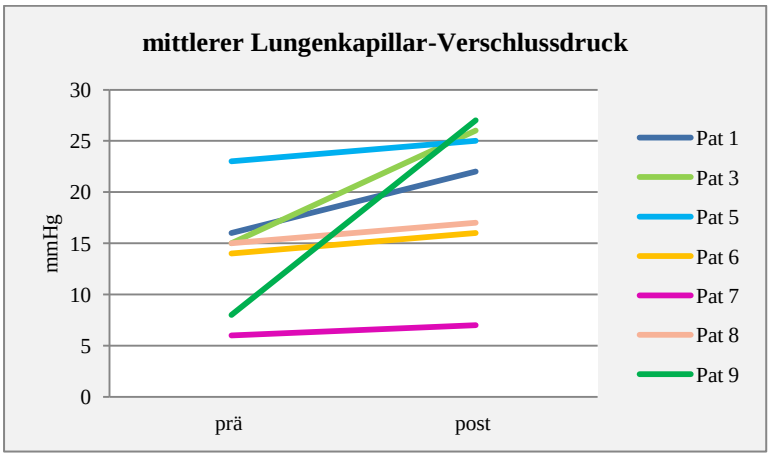

Abb. 33: Prä- und postinterventioneller PCWP

4.5 Klinischer Gesundheitszustand postoperativ

4.5.1 NYHA-Klassifikation

Wie der Tabelle 16 und der Abbildung 34 zu entnehmen ist, zeigte sich bei acht von neun Patienten postinterventionell eine Abnahme der NYHA-Klasse.

Patient	**NYHA-Klasse**	
	prä	post
1	4	2
2	4	3
3	3	2
4	3	1
5	4	4
6	3	2
7	3	2
8	4	3
9	3	2

Tab. 16: Prä- und postinterventionelle NYHA-Klasse

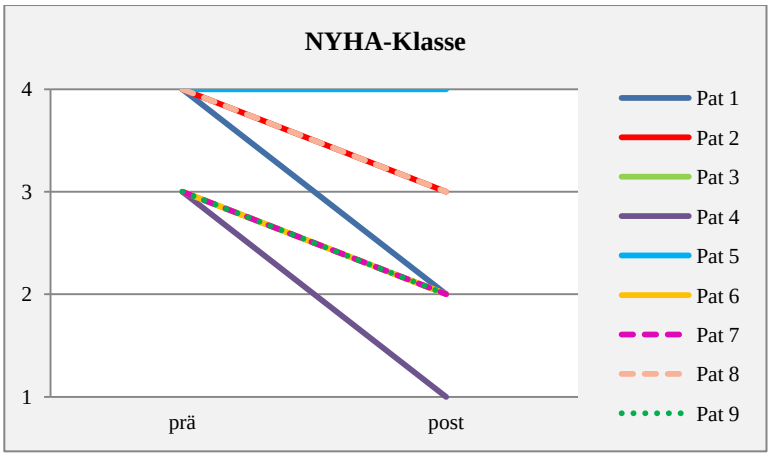

Abb. 34: Prä- und postinterventionelle NYHA-Klasse

Entsprechend der Abnahme der NYHA-Klasse, war bei acht von neun Patienten postinterventionell eine Verbesserung der Dyspnoesymptomatik vorhanden. Bei Patient 5 war es auf Grund des protrahierten intensivstationären Aufenthalts nach der Intervention und eines nicht durch intervetionsassoziierte Komplikationen aufgetretenen Multiorganversagens (MOV) im Verlauf nicht möglich, die NYHA-Klasse anhand klinischer Symptome zu reevaluieren.

4.5.2 VO_2max

Untersuchungsergebnisse einer prä- und postinterventionell durchgeführten Spiroergometrie liegen von drei Patienten vor. Dabei verbesserte sich die maximale Sauerstoffaufnahme während der ersten postinterventionellen Messung bei zwei Patienten, bei einem nahm diese ab. Die Ergebnisse der Untersuchung sind der Tabelle 17 und der Abbildung 35 zu entnehmen.

Patient	**VO_2max** [ml/min]	
	prä	post
1	-	12,4
2	-	-
3	-	-
4	17	24,4
5	14,9	-
6	12,9	6,6
7	9,7	12,3
8	16,7	-
9	-	-

Tab. 17: Prä- und postinterventionelle VO_2max

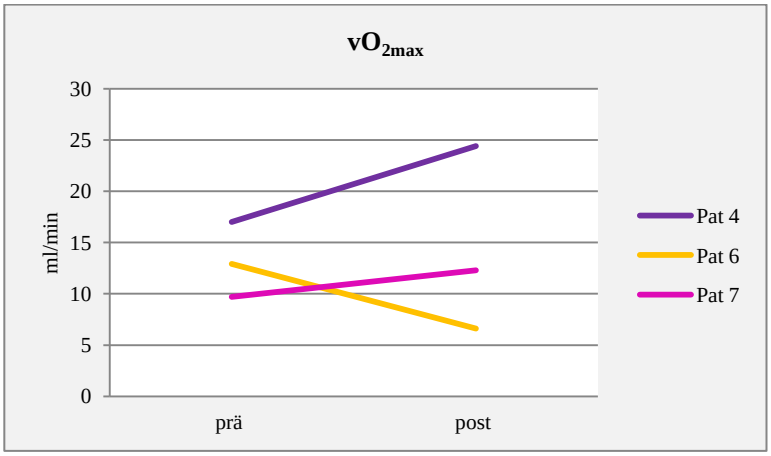

Abb. 35: Prä- und postinterventionelle VO_2max

Eine bei Patient 6 drei Monate später erneut durchgeführte Messung zeigte wiederum eine Zunahme der maximalen Sauerstoffaufnahme von postinterventionell 6,6 ml/min auf 9,6 ml/min.

4.6 CT

Eine Untersuchung der Herzräume mittels eines kardialen Computertomogramms wurde vor und nach Klappenimplantation bei vier Patienten durchgeführt (Patient 1, 2, 3 und 6). Dabei zeigte sich, dass das Volumen sowohl des rechten Vorhofes, als auch des rechten Ventrikels in allen vier Fällen abnahm. Diese Verläufe sind in den Abbildungen 36 und 37 dargestellt

Patient	**RA-Volumen** [ml]		**RV-Volumen** [ml]	
	prä	post	prä	post
1	129	118	179	167
2	284	198	231	209
3	201	189	348	267
4	-	-	-	-
5	-	-	-	-
6	385	354	158	127
7	-	-	-	-
8	-	-	-	-
9	-	-	-	-

Tab. 18: Prä- und postinterventionelle RA- und RV-Volumina

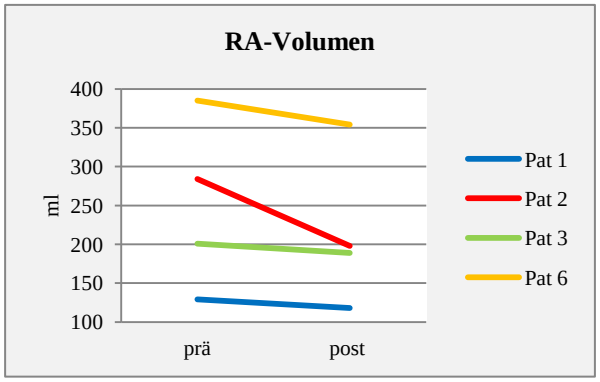

Abb. 36: Prä- und postinterventionelles RA-Volumen

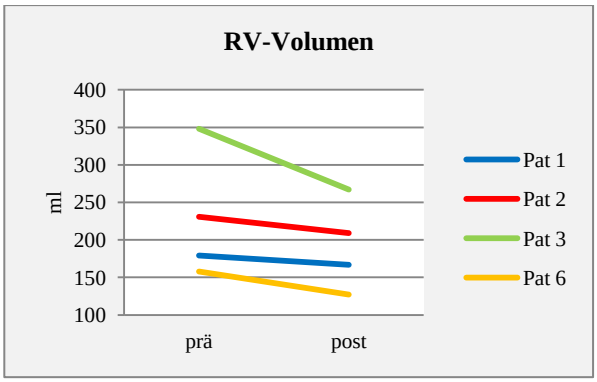

Abb. 37: Prä- und postinterventionelles RV-Volumen

4.7 Überleben

Sieben der neun interventionell mit einer Cava-Klappe versorgten Patienten verstarben im Verlauf des Beobachtungszeitraumes. Die Todesursachen der verstorbenen Patienten zeigten keinen unmittelbaren Zusammenhang mit der zuvor erfolgten Implantation der Cava-Klappe. Die kürzeste Überlebenszeit von 65 Tagen zeigte ein Patient (Patient 9), der als Grunderkrankung an einem Karzinoidtumor des Gastrointestinaltraktes mit zum Interventionszeitraum bereits fortgeschrittener Lebermetastasierung und Leberzirrhose litt und an Leberversagen verstarb. Patient 1 überlebte bisher am längsten und starb schließlich an MOV bei Sepsis mit unbekanntem Fokus nach 512 Tagen. Zwei der Patienten, die eine Cava-Klappe erhielten (Patient 4 und 6) leben am Ende des Beobachtungszeitraumes und zeigen Überlebenszeiten von 385 bzw. 421 Tagen. Bei allen Patienten zeigte sich zu jedem Zeitpunkt eine intakte Klappenfunktion.

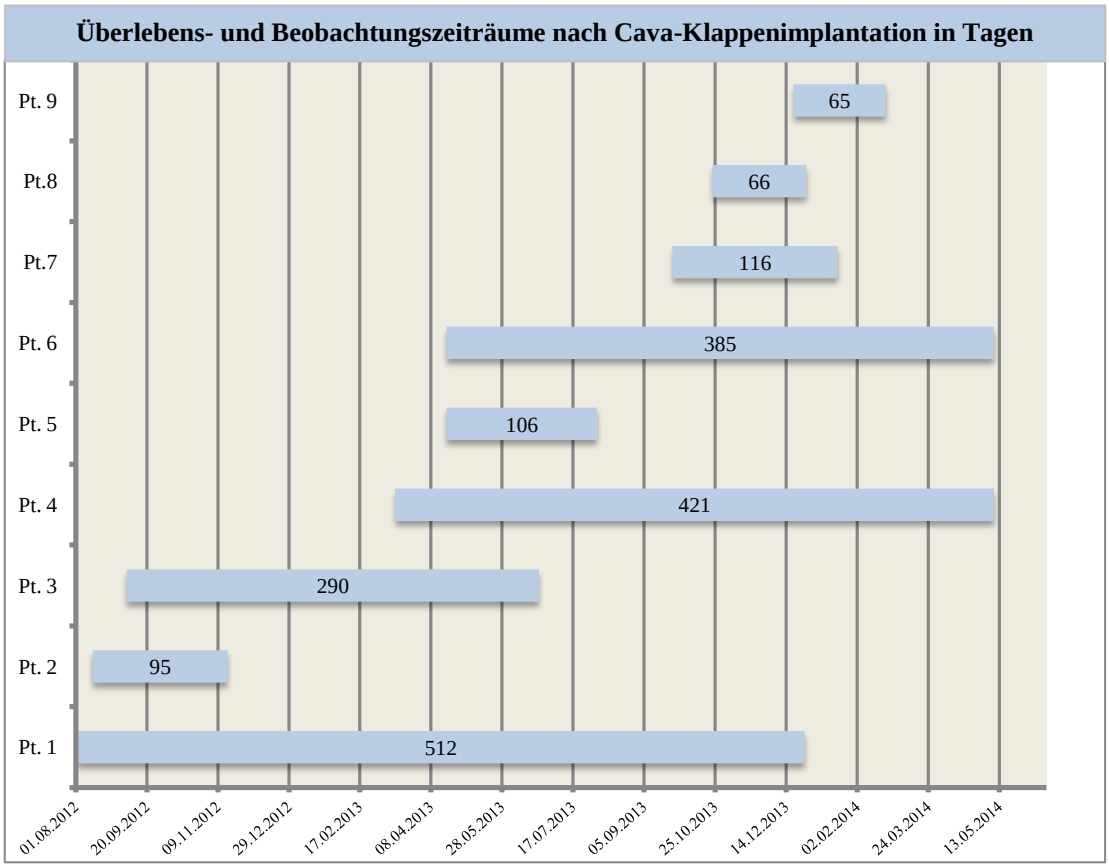

Abb. 38: Postinterventionelle Überlebens- und Beobachtungszeiträume

5 DISKUSSION

5.1 Intention

Die chirurgische, operative Korrektur stellt derzeit die etablierte Therapieform einer TI dar. Aktuelle Studien zeigen, mitunter auf Grund neuer Ansätze, wie z.B. minimalinvasiver Zugangswege und weiterer Modifikation bestehender Operationsverfahren, verbesserte Kurz- und Langzeitergebnisse mit reduzierten Morbiditäts- und Mortalitätsraten (61,62). Im Falle von Reoperationen oder Hochrisiko-Prozeduren weisen die bisherigen operativen Verfahren jedoch weiterhin eine sehr hohe perioperative Morbidität und eine Mortalität von bis zu 37% bzw. 63 % auf (35,42). Aus diesem Grund könnte die Entwicklung einer interventionellen Therapiemöglichkeit für inoperable oder Hochrisiko-Patienten, sowie für Reoperationen eine attraktive Alternative darstellen. Denn das Vorhandensein einer TI ist mit einer verminderten Ein-Jahres-Überlebensrate (13,24,25) und Lebensqualität assoziiert und verschlechtert das postoperative Outcome bei der Korrektur gleichzeitig bestehender Mitralklappenvitien (13,62,63).

Das nomotope Einsetzen einer Transkatheter-Herzklappe bei einer TI ist wie bereits geschildert auf Grund der Anatomie und möglicher Komplikationen, wie z.B. Herzrhythmusstörungen oder einer RV-Dysfunktion, technisch schwierig (29,30). Aus diesem Grund entstand die Idee der Therapie der TI mittels einer heterotopen Klappe, eingesetzt in die VCI zwischen der Mündung der Vena hepatica und dem Übergang der VCI in den rechten Vorhof (33).

Die ersten perkutanen Implantationen einer Klappe in die VCI erfolgten zur Therapie der chronisch venösen Insuffizienz (64). 1993 berichteten Uflacker et al. über das Einbringen einer Ein-Segel-Klappe, bestehend aus einem Z-Stent mit einer Membran aus Polyetherurethan oder Polytetrafluorethylen in die VCI von Schweinen (65). Ebenfalls zur Behandlung des Syndroms der chronisch venösen Insuffizienz berichteten Boudjemline et al. 2004 über die erfolgreiche Implantation biologischer Klappen in die VCI von sechs Lämmern, entnommen aus Vena jugularis von Rindern (66). Die Implantation einer Transkatheter-Herzklappe in die VCI zur Therapie einer schweren TI wurde 2009 von Lauten et al an 13 Schafen erprobt (34). 2010 folgte, ebenfalls von Lauten et al., der erste Fallbericht über das Einsetzen einer Transkatheter-Herzklappe in die VCI zur Therapie einer schweren TI in eine Patientin (35). Dabei verwendeten Lauten et al. in allen Interventionen eine selbstdesignte, in einen Stent eingenähte, selbstexpandierende Klappe (34,35). Es folgten drei weitere sehr erfolgreiche Heilversuche von Laule et al., durchgeführt an der Klinik mit Schwerpunkt Kardiologie und Angiologie der

Charité-Universitätsmedizin Berlin, Campus Mitte (31). Alle drei Patienten, wie auch die von Lauten et al behandelte Patientin, zeigten postinterventionell eine Verbesserung ihrer NYHA-Klasse, der RV-Funktion und eine Abnahme des Lebervenendurchmessers als Zeichen der Abnahme der Regurgitation von Blutvolumen in die VCI (31,35). Ausgehend von den erfolgsversprechenden Ergebnissen der genannten Untersuchungen, berichtet diese Arbeit über insgesamt neun Patienten, denen im Zeitraum von August 2012 bis Dezember 2013 an der Medizinischen Klinik mit Schwerpunkt Kardiologie und Angiologie der Charité-Universitätsmedizin Berlin, Campus Mitte, eine Edwards SAPIEN XT Transkatheter Herzklappe in einen vorher eingebrachten, selbst-expandierenden Sinus-XL Stent in die VCI implantiert wurde. Es handelte sich ausschließlich um Patienten mit einer medikamentös austherapierten, schweren TI, sowohl primärer als auch sekundärer Genese. Der Entscheid zur Therapie wurde getroffen, um sekundäre, durch die TI und eine venöse Hypertension entstandene Symptome und Organschäden wie Dyspnoe, Leberkongestion, Nieren- und gastrointestinale Dysfunktion, periphere Ödeme und Aszites zu minimieren oder deren Progression aufzuhalten. Bei allen Patienten waren präinterventionell periphere Ödeme aufgetreten, sonographisch Aszites nachzuweisen und eine ausgeprägte Dyspnoesymptomatik vorhanden. Die Patienten wurden auf Grund ihrer klinischen Symptomatik den NYHA-Klassen III und IV zugeordnet. Viele Patienten wiesen weitere Begleiterkrankungen (Tab. 4, Tab. 5) und eine teilweise durch eine maligne Begleiterkrankung (Tab. 2) zusätzlich limitierte Lebenserwartung auf, so dass sie von einem Heart-Tam als inoperabel eingestuft wurden.

Hervorzuheben ist, dass es sich bei der Behandlung jedes Patienten um einen individuellen Heilversuch handelte und die Entscheidung zum Therapieversuch der schweren TI im Einverständnis mit jedem Patienten, unabhängig vom Gesamtkollektiv und nach ausführlicher Aufklärung über alle Risiken und möglichen Komplikationen getroffen wurde. Da es sich nicht um eine klinische Studie handelte, gab es keine präinterventionell definierten Ein- oder Ausschlusskriterien bezogen auf das Patientenkollektiv. Das einzige Kriterium, das die Behandlung eines Patienten nicht erlaubte, war ein Durchmesser der VCI am späteren Ort der Klappenimplantation von > 3 cm. Diese Limitation war gegeben, da die gewählte Herzklappe nur mit einem maximalen Durchmesser von 29 mm zur Verfügung steht (53). Des Weiteren gab es während der durchgeführten Heilversuche keine einheitlichen Inhalte und Intervalle von Vor- oder Nachuntersuchungen der Patienten. Es wurde sich individuell an der Grunderkrankung, dem klinischen Gesundheitszustand und dem postoperativen Verlauf jedes Patienten orientiert.

5.2 Prozedur

Zu Beginn der in dieser Arbeit beschriebenen Heilversuche wurden Patient 1 und Patient 2 jeweils eine Klappe in die VCI, und Patient 3 zwei Klappen - jeweils eine in die VCI und eine in die VCS - implantiert, um zusätzlich einer Regurgitation in die VCS entgegenzuwirken. Da sich im Anschluss an die Klappenimplantationen bei Patient 1 und Patient 2 keine Symptome einer oberen Einflussstauung zeigten, wurde bei den weiteren Patienten vorrangig aus Gründen der Invasivität und um die Schädigung vorhandener Schrittmacherelektroden zu verhindern, aber auch aus ökonomischen Erwägungen auf eine Implantation einer Herzklappe in die VCS verzichtet. Zudem waren die Symptome, unter denen die Patienten präinterventionell litten, überwiegend durch die Regurgitation von Blutvolumen in die VCI entstanden. Bei allen neun Patienten zeigte sich direkt postinterventionell angiographisch und mittels TEE eine kompetente Klappenfunktion ohne paravalvuläre Regurgitation. Die Druckkurve der VCI änderte direkt nach der Klappenimplantation ihr Flussprofil und bestätigte die Abnahme des Regurgitationsvolumens in die VCI (Abb. 26, Abb. 27). Diese Beobachtungen zeigten die gleiche Tendenz der Ergebnisse von Lauten et al.: Auch hier wurde die Klappe ohne perioperative Komplikationen und mit guter postoperativer Funktion implantiert (35). Auch acht Wochen nach erfolgter Klappenimplantation zeigte sich ein anterograder Fluss in den Lebervenen und der VCI (35). Der gemessene Druckgradient über der neuen Klappe betrug < 1 mmHg (35).

5.3 Herzfunktion und Hämodynamik nach Implantation

Direkt vor und im Anschluss an jede Klappenimplantation wurden hämodynamische Messungen durchgeführt und Druckkurven verschiedener Herzräume und Gefäße aufgezeichnet. Zusätzlich fanden prä- und postinterventionell echokardiographische Untersuchungen statt. Im Folgenden findet eine getrennte Betrachtung akuter und im Verlauf erhobener Messwerte statt:

5.3.1 Akute hämodynamische Messungen

Die aufgezeichneten hämodynamischen Messungen zeigten postinterventionell folgende Tendenzen: Der Mitteldruck und der Druck zum Zeitpunkt der v-Welle im rechten Vorhof stiegen bei fünf bzw. bei sechs von sieben Patienten nach der Klappenimplantation und die dadurch reduzierte Regurgitationsfraktion und das zusätzlich angebotene Volumen kompensatorisch an. Ebenso war bei fünf von sechs Patienten ein Anstieg der Druckwerte im RV zu verzeichnen. Im Rahmen der Heilversuche änderten sich nicht nur die absoluten Werte der gemessenen Drücke, sondern auch die Verläufe der aufgezeichneten Druckkurven: Wenn nicht

bereits vor der Klappenimplantation auf Grund der TI eine Ventrikularisierung des rechten Vorhofes bestand, so erfolgte bzw. nahm diese nach der Klappenimplantation zu (Abb. 22, Abb. 23). Der RV wurde so nach der Implantation einer Klappe in die VCI um das Volumen des rechten Vorhofes vergrößert. Auch Lauten et al. berichteten nach der Behandlung ihrer Patientin über den Anstieg des rechtsatrialen Mitteldruckes (35). Im Rahmen der von Lauten et al. durchgeführten Tierversuche blieben die rechtsatrialen und rechtsventrikulären Drücke jedoch akut weitgehend unverändert (34).

Charakteristisch war bei allen Patienten der Rückgang eines präinterventionell bestehenden Square-Root-Zeichens im Verlauf der RV-Druckkurve (Abb. 23). Das Square-Root-Zeichen ist Ausdruck einer diastolischen Dysfunktion des RV im Sinne eines restriktiven Füllungsmusters (21). Das Auftreten einer diastolischen Dysfunktion kann verschiedene Ursachen haben (67):

Ursachen einer diastolischen Dysfunktion
Überwiegende Compliancestörung
Infiltrative Kardiomyopathie (z.B. Amyloidose, Hämochromatose)
Restriktive Kardiomyopathie
Konstriktive Perikarditits
Transplantatabstoßung (akut: Ödem, chronisch: Fibrose)
Überwiegende Relaxationsstörung
Arterielle Hypertonie
Hypertrophische Kardiomyopathie
Koronare Herzkrankheit
Hypertrophische obstruktive Kardiomyopathie
Aortenklappenstenose (Hypertrophie)
Compliance- und Relaxationsstörung
Rechtsventrikuläre Druck- und Volumenbelastung
Diastolische Störung bei erhaltener diastolischer Dehnbarkeit
Mitralklappenstenose

Abb. 39: Ursachen einer diastolischen Dysfunktion (Klinische Kardiologie, ©Springer Medizin Verlag Heidelberg, 2011, with permission of Springer)(67)

Da die Veränderung der RV-Druckkurve direkt nach der Klappenimplantation auffiel, kann eine myokardiale Ursache als Grund der Restriktion der Füllung des RV ausgeschlossen werden. Vielmehr ist wahrscheinlich, dass die Abnahme der Regurgitationsfraktion in die VCI und die damit verbundenen geringeren Volumenverschiebungen nach der Herzklappenimplantation in die VCI für den beschriebenen Effekt verantwortlich sind. Um diese Vermutung zu bestätigen, müsste in weiteren Untersuchungen das enddiastolische RV-Volumen prä- und postinterventionell bestimmt werden.

Als weitere Konsequenz des Einsetzens der Herzklappe trat ein verändertes Flussprofil in der VCI auf: Die aufgezeichneten Druckkurven zeigten postinterventionell eine geminderte Druckamplitude (Abb. 26, Abb. 27) und folgten in geringerem Ausmaß dem Verlauf der RV-Druckkurve (Abb. 26, Abb. 27). Gleiches galt für die Druckkurven der Vena hepatica (Abb. 28, Abb. 29).

Lauten et al. berichteten zusätzlich sowohl in Folge der Tierversuche, als auch im Fallbericht über ihre Patienten akut über eine signifikante Abnahme der Drücke zum Zeitpunkt der v-Welle in der VCI (34,35). Dieses Ergebnis konnte in den durchgeführten Heilversuchen akut nur in drei von sieben Fällen beobachtet werden. Bei den übrigen Patienten blieben die Drücke unverändert oder stiegen an (Tab. 12). Die Druckverhältnisse der Patienten in der VCI wurden im weiteren postinterventionellen Verlauf nicht erneut kontrolliert.

Der mittlere pulmonalarterielle Druck stieg bei fünf von acht Patienten an, der Lungenkappillarverschlussdruck bei allen Patienten. Im Rahmen der Tierversuche berichteten Lauten et al. zudem über eine signifikante, akute Zunahme des Herzzeitvolumens (34). Eine Zunahme des Herzzeitvolumens ereignete sich während der Heilversuche akut ebenfalls in fünf von neun Fällen.

Zusammenfassend ist durch die geschilderten Beobachtungen bereits akut eine tendenzielle Abnahme der Regurgitationsfraktion in die VCI und eine kompensatorische Zunahme der rechtsventrikulären Vorwärtsleistung zu beobachten gewesen.

Die übrigen, zum Teil uneinheitlichen Ergebnisse der akut nach der Klappenimplantation durchgeführten und dokumentierten hämodynamischen Messungen innerhalb der Patientenpopulation, sind möglicherweise darauf zurückzuführen, dass nicht alle Interventionen unter den gleichen Grundvoraussetzungen und Bedingungen erfolgten: Bei den Patienten waren unterschiedliche Ätiologien für das Auftreten der TI verantwortlich und somit auch unterschiedliche morphologische und histologische Ausgangsbedingungen vorzufinden. Des Weiteren wurden fünf Interventionen unter einer Allgemeinanästhesie und vier unter leichter Analgosedierung der Patienten durchgeführt. Zudem waren während einiger Klappenimplantationen periinterventionell individuelle Katecholamingaben notwendig, um eine stabile Kreislaufsituation des jeweiligen Patienten zu gewährleisten. Eine fehlende Systematik der postinterventionellen hämodynamischen Entwicklungen kann demzufolge möglicherweise auf akute Katecholamineffekte zurückgeführt werden.

5.3.2 Langfristiger Verlauf: Herzfunktion und klinische Symptomatik der Patienten

Im längerfristigen Verlauf wurden die TAPSE, die LVEF, der Durchmesser der Lebervenen und die NYHA-Einstufung der Patienten reevaluiert. Bei einigen Patienten wurden zusätzlich eine Spiroergometrie, ein 6-Minuten-Gehtest und eine Volumenbestimmung des RA und RV mittels CT durchgeführt. Es ist wiederholt darauf hinzuweisen, dass die genannten Untersuchungen der Patienten nicht in den gleichen Zeitintervallen bezogen auf den Zeitpunkt der Klappenimplantation stattfanden.

Durch die Abnahme der Druckschwankungen und des Regurgitationsvolumens in die VCI und die Vena hepatica erfolgte eine Diameterabnahme der Vena hepatica, welche im Verlauf bei allen Patienten sonographisch bestätigt werden konnte (Tab. 10, Abb. 20). Die präinterventionell bei den Patienten bestehende Regurgitation in die VCS verstärkte sich postinterventionell, was sowohl anhand der Druckkurven (Abb. 29, Abb. 30) als auch anhand steigender Mitteldrücke zu erkennen und durch den nicht mehr möglichen Rückfluss in die VCI erklärt werden kann. Hiermit waren postinterventionell keine Symptome einer oberen Einflussstauung, wie Ödeme der oberen Extremitäten, des Kopf-Hals Bereiches oder zerebrale Ereignisse assoziiert.

Als Indikator für die rechtsventrikuläre Funktion wurde echokardiographisch die TAPSE gemessen und bei allen neun Patienten ein postinterventioneller Anstieg dieser registriert (Tab. 7, Abb. 18). Unterstützt wird diese These durch die Ergebnisse der bei vier Patienten durchgeführten computertomographischen Volumenmessungen des RA und RV: Sie zeigten bei allen vier Patienten trotz steigender rechtsatrialer und rechtsventrikulärer Drücke sowohl eine rechtsatriale, als auch rechtventrikuläre Volumenabnahme (Abb. 35, Abb. 36).

Im Verlauf durchgeführte Kontrollen der LVEF zeigten bei acht von neun Patienten unveränderte Werte. Bei Patient 9 stiegt die LVEF um 5 %, von 55 % auf 60 % an.

Klinisch erfolgte nach der Implantation der Cava-Klappe bei acht von neun Patienten eine Verbesserung des NYHA-Stadiums um eine, in zwei Fällen sogar um zwei Klassen (Tab. 16, Abb. 33). Bei Patient 5 wurde die NYHA-Klasse postoperativ nicht neu bestimmt. Bei zwei von drei Patienten, bei denen prä- und postinterventionell eine Spiroergometrie durchgeführt wurde, zeigte sich eine Steigerung der maximalen Sauerstoffaufnahme. Beide Patienten, bei denen prä- und postinterventionell ein 6-Minuten-Gehtest durchgeführt wurde, zeigten postoperativ eine Zunahme ihrer Gehstrecke.

Der einheitliche Trend der Verbesserung der rechtsventrikulären Funktion kann potentiell als Hinweis auf ein sich im Verlauf vollziehendes Remodelling des rechten Ventrikels, in Folge seiner Entlastung durch die Klappenimplantation gewertet werden. Unterstützt wird diese These durch die deutlich verbesserte postoperative physische Belastbarkeit von acht Patienten. Postoperativ war auch bei der von Lauten et al. behandelten Patientin bereits vier Tage nach der Klappenimplantation eine deutliche Verbesserung der körperlichen Leistungsfähigkeit zu beobachten und eine damit einhergehende Verringerung der NYHA Klasse IV auf II (35).

Durch die im Verlauf gezeigte Abnahme des Lebervenendurchmessers ist eine Druckentlastung peripherer Organe wie der Leber, der Nieren und des Gastrointestinaltraktes wahrscheinlich und abhängig von der bereits präinterventionell stattgehabten Parenchymschädigung eine Funktionszunahme möglich. Ebenso kann durch die Entstauung der dem Herzen vorgelagerten venösen Gefäße von einer Abnahme peripherer Ödeme und Aszites ausgegangen werden, sofern sie durch einen erhöhten hydrostatischen Druck bedingt waren. Zwar fand während der aktuellen Heilversuche keine einheitliche Dokumentation der postoperativen Entwicklung peripherer Ödeme und Aszitesmengen statt, doch sowohl Lauten et. al (35), als auch Laule et. al (31) konnten während ihrer Heilversuche die Regredienz peripherer Ödeme und Aszitesmengen eindeutig zeigen.

5.4 Komplikationen, 30-Tages und 1-Jahres Mortalität

Im Rahmen der beschriebenen Interventionen traten periprozedural unabhängig von der Grunderkrankung und den Begleiterkrankungen der Patienten keine Komplikationen auf. Die Stents und die Klappenprothesen ließen sich bei allen neun Patienten sowohl unter Allgemeinanästhesie, als auch unter Sedierung komplikationslos, ohne die VCI zu verletzen, etablieren. Der Abfluss aus den Lebervenen in die VCI wurde durch die neue Herzklappe oder das Stentmaterial nicht behindert (Abb. 15). Postprozedural zeigten sich bei drei Patienten Nachblutungen aus den Punktionsstellen und bei einer Patientin ein akutes, kontrastmittelinduziertes Nierenversagen bei vorbestehender Niereninsuffizienz. Die Blutungskomplikationen an den Punktionsstellen bedurften keiner chirurgischen Intervention, sondern konnten mit Hilfe eines Druckverbandes zum Stillstand gebracht werden. Die auf die Intervention bezogene 30-Tages Mortalität betrug 0 %, während für konventionelle chirurgische Korrekturen der TI eine hohe perioperative Morbidität und Mortalität zwischen 8,8 – 26 % und bei Hochrisiko-Prozeduren von bis zu 63 % angegeben wird (35,41,42). Zudem wird über Komplikationen wie Herzrhythmusstörungen, Rechtsherzversagen und

Nierenfunktionsstörungen berichtet (18). Ein Jahr nach der Intervention waren drei der neun Patienten noch am Leben, so dass die Ein-Jahres-Mortalität der vorliegenden Untersuchung 67 % betrug. Jedoch stand keine Todesursache eines Patienten in unmittelbarem Zusammenhang mit der Klappenimplantation.

Die Nachbeobachtungszeit der Patienten der aktuell durchgeführten Heilversuche lag zwischen 65 und 512 Tagen. Die kürzeste Überlebenszeit nach der Intervention zeigte Patient 9 mit 65 Tagen. Zwei der im Rahmen der Heilversuche behandelten Patienten leben am Ende des Beobachtungszeitraumes noch.

6 ZUSAMMENFASSUNG

Anhand der aufgezeigten Ergebnisse konnte durch die Implantation der Herzklappe in die VCI akut eine hämodynamische und im Verlauf auch symptomatische Verbesserung erzielt werden. Die SAPIEN XT Herzklappe erwies sich in Kombination mit mindestens einem Sinus-XL Stent als geeignetes Device, um die Regurgitation von Blutvolumen in die VCI aufzuhalten. Das Einsetzen nur einer Klappe in die VCI war ausreichend, ohne dass Symptome einer oberen Einflussstauung auftraten. Die gewählte Methode bestätigte sich als komplikationsarm. Im Verlauf konnte auf die Durchführung in Allgemeinanästhesie verzichtet werden. Eine Sedierung der Patienten während des Einsetzens der Herzklappe war ausreichend. Der Verzicht auf eine Allgemeinanästhesie könnte zur weiteren Minimierung von Komplikationen und zur Ausweitung des sich zur Intervention eignenden Patientenkollektives beitragen, da vor allem für ältere Patienten ein erhöhtes Mortalitätsrisiko während einer Allgemeinanästhesie identifiziert werden konnte (68). Unabhängig von der zur TI führenden Grunderkrankung, den Begleiterkrankungen, Voroperationen am Herzen und der vor der Klappenimplantation vorgefundenen Herzfunktion, zeigten acht von neun Patienten postinterventionell eine verbesserte körperliche Leistungsfähigkeit, so dass sich bei ihnen die Verbesserung um mindestens eine NYHA-Klasse darbot. Mutmaßlich kann infolge dessen gleicherweise eine Steigerung der Lebensqualität angenommen werden (13,62,63). Ebenso entwickelte sich bei allen Patienten postinterventionell eine verbesserte rechtsventrikuläre Funktion. Durch den eindeutigen Rückgang der Regurgitation von Blutvolumen in die VCI und die Vena hepatica (Abb. 25, Abb. 26), kann zudem eine Minimierung sekundärer Organschäden an Leber, Nieren und Gastrointestianltrakt angenommen werden. Die auf Grund der TI bereits präinterventionell bestehende zusätzliche Druck- und Volumenbelastung des RA und RV bleibt auch nach der Intervention bestehen und kann durch die Klappenimplantation zusätzlich verstärkt werden (Tab. 11, Abb. 21, Abb. 22). Durch die Persistenz der Druck- und Volumenbelastung bleibt somit die Wahrscheinlichkeit des Auftretens von Herzrhythmusstörungen im Verlauf, z.B. Vorhofflimmern, erhalten. Eine bestmögliche, präinterventionell bestehende RV-Funktion könnte vorteilhaft sein, um der zusätzlichen Druck- und Volumenbelastung standzuhalten. Eine möglichst gut erhaltene präinterventionelle RV-Funktion wird auch nach den zuvor bereits durchgeführten Heilversuchen als positiver Faktor bezogen auf das postoperative Outcome formuliert (31,35). In der vorgestellten Patientenpopulation wurden während der Nachuntersuchungen keine neu aufgetretenen Herzrhythmusstörungen dokumentiert.

Eine technische Limitation der Interventionsindikation besteht derzeit auf Grund der verwendeten Edwards SAPIEN XT Herzklappe, welche mit einem maximalen Diameter von 29 mm zur Verfügung steht. Dies schließt derzeit Patienten mit einem Diameter der VCI von > 3 cm von einer möglichen Implantation aus. Bestätigt sich die Implantation einer Herzklappe in die VCI weiterhin als zuverlässige Therapieoption, deren Indikation nach weiteren Untersuchungen ausgeweitet werden kann, so ist es notwendig, die Entwicklung eines neuen Devices zu unterstützen, welches sowohl in einem genügend großen Diameter verfügbar ist, als auch die Anforderungen der Stabilisierung der VCI bei gleichzeitig nicht zu hoher Radialkraft erfüllt. Nach den bisher erfolgten Interventionen wurde auf Grund der Implantation des Stentmaterials und der Herzklappe in den venösen Teil des Gefäßsystems, unter Berücksichtigung vorhandener Begleiterkrankungen, postoperativ eine lebenslange orale Antikoagulation bzw. Thrombozytenaggregationshemmung eingeleitet. Welche Empfehlung letztlich den höheren Evidenzgrad besitzt, gilt es in weiteren Untersuchungen zu evaluieren.

Die Limitationen der dargestellten Ergebnisse sind sowohl die sehr geringe Patientenzahl, die verschiedenen Ätiologien der TI, die nicht unter gleichen Bedingungen durchgeführten Interventionen bezüglich der Narkoseform, als auch die nicht einheitlichen Inhalte und Intervalle von Vor- und Nachuntersuchungen. Aus diesem Grund wären weitere, auf die vielversprechenden Resultate der durchgeführten Heilversuche aufbauende Studien wünschenswert, um die Implantation einer Herzklappe in die VCI als Therapie der schweren TI über die bisherigen Erkenntnisse hinaus zu analysieren. Geeignet wäre die Untersuchung eines größeren Patientenkollektives und einer Kontrollgruppe hinsichtlich der Entwicklung von Komplikationen, hämodynamischer Parameter, der Herzfunktion, klinischer Symptome und sekundärer Organschäden, sowohl akut als auch im Langzeitverlauf. Dabei ist die Festlegung eindeutiger Inhalte und Intervalle von Vor- und Nachuntersuchungen obligat.

Anzuführen ist abschließend, dass auch die bisherigen Empfehlungen zur chirurgischen Behandlung der TI nur dem Evidenzgrad C entsprechen und folglich auch das optimale chirurgische Vorgehen zur Korrektur einer TI nicht eindeutig belegt ist (43,61). Somit sind insgesamt weitere prospektive, randomisierte Studien notwendig, um die therapeutischen Optionen der TI ggf. durch minimal invasive und interventionelle Methoden zu ergänzen und die geeignete Therapieform der TI für die entsprechende Patientengruppe festlegen zu können (43).

7 LITERATURVERZEICHNIS

1 Singh JP, Evans JC, Levy D, Larson MG, Freed LA, Fuller DL, Lehman B, Benjamin EJ. Prevalence and Clinical Determinants of Mitral, Tricuspid, and Aortic Regurgitation (The Framingham Heart Study). Am J Cardiol 1999;83(6):897-902.

2 Nath J, Foster E, Heidenreich PA. Impact of Tricuspid Regurgitation on Long-Term Survival. J Am Coll Cardiol 2004;43(3):405-9.

3 Moorjani N, Ohri SK, Wechsler AS. Cardiac Surgery. Recent advances and techniques. CRC Press. Taylor & Francis Group, LLC, Boca Raton, 2014.

4 Aumüller G, Aust G, Doll A, Engele J, Kirsch J, Mense S, Reißig D, Salvestter J, Schmidt W, Schmitz F, Schulte E, Spanel-Borowski K, Wolff W, Wurzinger LJ, Zilch H-G. Duale Reihe: Anatomie, Georg Thieme Verlag, Stuttgart – New York, 2010, 2. Auflage.

5 Schünke M, Schulte E, Schumacher U, Voll M, Wesker K. Prometheus Lernatlas der Anatomie: Innere Organe, Georg Thieme Verlag, Stuttgart - New York, 2009, 2. Auflage.

6 Tillmann BN. Atlas der Anatomie des Menschen. Springer Medizin Verlag, Heidelberg, 2010, 2. Auflage.

7 De Meester P, Van De Bruaene A, Herijgers P, Voigt JU, Budts W. Tricuspid valve regurgitation: prevalence and relationship with different types of heart disease. Acta Cardiol 2012;67(5):549-56.

8 Antunes MJ, Barlow JB. Management of Tricuspid Valve Regurgitation. Heart 2007;93(2):271-6.

9 Schön SP, Speiser U, Schmeisser A, Kappert U, Strasser RH. Pathophysiologie, Klinik und Therapie von Vitien des rechten Herzens. Kardiologie up2date 2009;5:331-9.

10 Palaniswamy C, Frishman WH, Aronow WS. Carcinoid Heart Disease. Cardiol Rev 2012;20(4):167-76.

11 Vahanian A, Alfieri O, Andreotti F, Antunes MJ, Barón-Esquivias G, Baumgartner H, Borger MA, Carrel TP, De Bonis M, Evangelista A, Falk V, Iung B, Lancellotti P, Pierard L, Price S Schäfers HJ, Schuler G, Stepinska J, Swedberg K, Takkenberg J, Von

Oppell UO, Windecker S, Zamorano JL, Zembala M, Bax JJ, Baumgartner H, Ceconi C, Dean V, Deaton C, Fagard R, Funck-Brentano C, Hasdai D, Hoes A, Kirchhof P, Knuuti J, Kolh P, McDonagh T, Moulin C, Popescu BA, Reiner Z, Sechtem U, Sirnes PA, Tendera M, Torbicki A, Vahanian A, Windecker S, Popescu BA, Von Segesser L, Badano LP, Bunc M, Claeys MJ, Drinkovic N, Filippatos G, Habib G, Kappetein AP, Kassab R, Lip GYH, Moat N, Nickenig G, Otto CM, Pepper J, Piazza N, Pieper PG, Rosenhek R, Shuka N, Schwammenthal E, Schwitter J, Tornos Mas P, Trindade PT, Walther T. Guidelines on the management of valvular heart disease (version 2012). Eur Heart J 2012;33:2451-2496.

12 Neuhold S, Huelsmann M, Pernicka E, Graf A, Bonderman D, Adlbrecht C, Binder T, Maurer G, Pacher R, Mascherbauer J. Impact of tricuspid regurgitation on survival in patients with chronic heart failure: unexpected findings of a long-term observational study. Eur Heart J 2013;34(11):844-52.

13 Taramasso M, Vanermen H, Maisano F, Guidotti A, La Canna G, Alfieri O. The Growing Clinical Importance of Secondary Tricuspid Regurgitation. J Am Coll Cardiol 2012;59(8):703-10.

14 Hung J. The Pathogenesis of Functional Tricuspid Regurgitation. Semin Thoracic Surg 2010;22(1):76-8.

15 Lancellotti P, Magne J. Tricuspid Valve Regurgitation in patients with heart failure: does it matter? Eur Heart J 2013;34(11):799-801.

16 Lancelotti P, Moura L, Pierard LA, Agricola E, Popescu BA, Tribouilloy C, Hagendorff A, Monin JL, Badano L, Zamorano JL; European Association of Echocardiography. European Association of Echocardiography recommendations for the assessment of valvular regurgitation. Part 2: mitral and tricuspid regurgitation (native valve disease). Eur J Echocardiogr 2010;11(4):307-32.

17 Coffey S, Rayner J, Newton J, Prendergast BD. Right-sided valve disease. The Int J Clin Pract 2014;68(10):1221-6.

18 Bhattacharyyaa S, Rajab SG, Toumpanakisc C, Caplinc ME, Dreyfusb GD, Davara J. Outcomes, risks and complications of cardiac surgery for carcinoid heart disease. Eur J Cardiothorac Surg 2011;40(1):168-72.

19 Thieme L. Chirurgische Eingriffe an der Trikuspidalklappe: Langzeitresultate und Risikoanalyse (Dissertation). Klinik für Herz- und Gefäßchirurgie der Technischen Universität München/Deutsches Herzzentrum München, 2007. (Accessed May 20, 2015 at https://mediatum.ub.tum.de/doc/629989/629989.pdf)

20 Herold G und Mitarbeiter, Innere Medizin, hrsg. von Gerd Herold, Köln, 2012.

21 Lapp H, Krakau I. Das Herzkatheterbuch: Diagnostische und interventionelle Kathetertechniken. Georg Thieme Verlage, Stuttgart - New York, 2010, 3. Auflage.

22 Antunes MJ, Barlow JB. Management of tricuspid valve regurgitation. Heart 2007;93(2):271-6.

23 Raja SG, Dreyfus GD. Surgery for functional tricuspid regurgitation: current techniques, outcomes and emerging concepts. Expert Rev Cardiovasc Ther 2009;7(1):73-84.

24 Chan V, Burwash IG, Lam BK, Auyeung T, Tran A, Mesana TG, Ruel M. Clinical and echocardiographic impact of functional tricuspid regurgitation repair at the time at the time of mitral valve replacement. Ann Thorac Surg 2009;88(4):1209-15.

25 Di Mauro M, Bivona A, Iacò AL, Contini M, Gagliardi M, Varone E, Gallina S, Calafiore AM. Mitral valve surgery for functional mitral regurgitation: Prognostic role of tricuspid regurgitation. Eur J Cardiothorac Surg 2009;35(4):635-40.

26 Lee JW, Song JM, Park JP, Lee JW, Kang DH, Song JK. Long-term prognosis of isolated significant tricuspid regurgitation. Circ J 2010;74(2):375-80.

27 Nishimura RA, Otto CM, Bonow RO, Carabello BA, Erwin JP, Guyton RA, O'Gara PT, Ruiz CE, Skubas NJ, Sorajja P, Sundt TM, Thomas JD. 2014 AHA/ACC Guideline for the management of patients with valvular heart disease: Executive summary. A Report of the American College of Cardiology/American Heart Association Task Force on Practice Guidelines. Circulation 2014:129(23):2440-92.

28 Agarwal S, Tuzcu EM, Rodriguez ER, Tan CD, Rodriguez LL, Kapadia SR. Interventional cardiology perspective of functional tricuspid regurgitation. Circ Cardiovasc Interv 2009;2:565-73.

29 Calafiore AM, Gallina S, Iacò AL, Contini M, Bivona A, Gagliardi M, Bosco P, Di Mauro M. Mitral valve surgery for functional mitral regurgitation: should moderate-or-more tricuspid regurgitation be treated? a propensity score analysis. Ann Thorac Surg 2009;87(3):698-703.

30 Bai Y, Zong GJ, Wang HR, Jiang HB, Wang H, Wu H, Zhao XX, Qin YW. An integrated pericardial valved stent special for percutaneous tricuspid implantation: an animal feasibility study. J Surg Res 2010;160(2):215-21.

31 Laule M, Stangl V, Sanad W, Lembcke A, Baumann G, Stangl K. Percutaneous transfemoral management of severe secondary tricuspid regurgitation with Edwards Sapien XT bioprosthesis: first-in-man experience. J Am Coll Cardiol 2013;61(18):1929-31.

32 De Bonis M, Taramasso M, Lapenna E, Alfieri O. Management of tricuspid regurgitation. F1000 Prime Rep 2014;6:58.

33 Corno AF, Zhou J, Tozzi P, von Segesser LK. Off-bypass implantation of a self-expandable valved stent between inferior vena cava and right atrium. Interact Cardiovasc Thorac Surg 2003;2(2):166-9.

34 Lauten A, Figulla HR, Willich C, Laube A, Rademacher W, Schubert H, Bischoff S, Ferrari M. Percutaneous caval stent valve implantation: investigation of an interventional approach for treatment of tricuspid regurgitation. Eur Heart J 2010;31(10):1274-81.

35 Lauten A, Ferrari M, Hekmat K, Pfeifer R, Dannberg G, Ragoschke-Schumm A, Figulla HR. Heterotopic transcatheter tricuspid valve implantation: first-in-man application of a novel approach to tricuspid regurgitation. Eur Heart J 2011;32(10):1207-13.

36 Kwon DA, Park JS, Chang HJ, Kim YJ, Sohn DW, Kim KB, Ahn H, Oh BH, Park YB, Choi YS. Prediction of outcome in patients undergoing surgery for severe tricuspid regurgitation following mitral valve surgery and role of tricuspid annular systolic velocity. Am J Cardiol 2006;98(5):659-61.

37 Vahanian A, Baumgartner H, Bax J, Butchart E, Dion R, Filippatos G, Flachskampf F, Hall R, Iung B, Kasprzak J, Nataf P, Tornos P, Torraca L, Wenink A. Task Force on the Management of Valvular Heart Disease of the European Society of Cardiology; ESC Committee for Practice Guidelines. Guidelines on the management of valvular heart

disease: The Task Force on the Management of Valvular Heart Disease of the European Society of Cardiology. Eur Heart J 2007;28(2):230-68.

38 Bonow RO, Carabello BA, Chatterjee K, de Leon AC, Faxon DP, Freed MD, Gaasch WH, Lytle BW, Nishimura RA, O´Gara PT, O´Rourke RA, Otto CM, Schah PM, Shanewise JS; 2006 Writing Committee Members; American College of Cardiology/American Heart Association Task Force. 2008 focused update incorporated into the ACC/AHA 2006 guidelines for the management of patients with valvular heart disease: a report of the American College of Cardiology/American Heart Association Task Force on Practice Guidelines (Writing Committee to Revise the 1998 Guidelines for the Management of Patients with Valvular Heart Disease): endorsed by the Society of Cardiovascular Anesthesiologists, Society for Cardiovascular Angiography and Interventions, and Society of Thoracic Surgeons. Circulation 2008;118:e523-e661.

39 Filsoufi F, Anyanwu AC, Salzberg S., Frankel T, Cohn LH, Adams DH. Long-term outcomes of tricuspid valve replacement in the current era. Ann Thorac Surg 2005;80(3):845-50.

40 Garatti A, Nano G, Bruschi G, Canziani A, Colombo T, Frigiola A, Martinelli L, Mencanti L. Twenty-five year outcome of tricuspid valve replacement comparing mechanical and biologic prostheses. Ann Thorac Surg 2012;93(4):1146-53.

41 Moraca RJ, Moon MR, Lawton JS, Guthrie TJ, Aubuchon KA, Moazami N, Pasque MK, Damiano RJ, Jr. Outcomes of tricuspid valve repair and replacement: a propensity analysis. Ann Thorac Surg 2009;87(1):83-9.

42 Manoly I, McAnelly SL, Sriskandarajah S, McLaughlin KE. Prognosis of patients with carcinoid heart disease after valvular surgery. Interact Cardiovasc Thorac Surg 2014;19(2):302-5.

43 Rogers JH. Functional tricuspid regurgitation: percutaneous therapies needed. JACC Cardiovasc Interv 2015;8(3):492-4.

44 Fukuda S, Gillinov AM, Song JM, Daimon M, Kongsaerepong V, Thomas JD, Shiota T. Echocardiographic insights into atrial and ventricular mechanisms of functional tricuspid regurgitation. Am Heart J 2006;152(6):1208-14.

45 Zeydabadinejad M, Breithardt G. Echokardiographie des rechten Herzens: Eine praxisorientierte Einführung. Georg Thieme Verlag, Stuttgart - New York, 2006.

46 Michels G, Schneider T. Klinikmanual Innere Medizin. Springer Medizin Verlag, Heidelberg, 2010.

47 Muthorst S. TAPSE – Evaluierung eines neuen echokardiographischen Parameters (Dissertation). Aus der Medizinischen Klinik 2 der Universität zu Lübeck, 2010. (Accessed October 3, 2015 at http://d-nb.info/1009753266/34)

48 Kroidl RF, Schwarz S, Lehnigk B, Fritsch J. Kursbuch Spiroergometrie: Technik und Befundung verständlich gemacht. Georg Thieme Verlag, Stuttgart - New York, 2014, 3. Auflage.

49 Köhler D, Schönhofer B, Voshaar T. Pneumologie: Ein Leitfaden für rationales Handeln in Klinik und Praxis. Georg Thieme Verlag, Stuttgart - New York, 2015, 2. Auflage.

50 Matthys H, Seeger W. Klinische Pneumologie. Springer Medizin Verlag, Heidelberg, 2008, 4. Auflage.

51 McMurray JJV, Adamopoulos S, Anker SD, Auricchio A, Böhm M, Dickstein K,Falk V, Filippatos G, Cândida Fonseca, Gomez-Sanchez MA, Jaarsma T, Køber L, Lip GYH, Maggioni AP, Parkhomenko A, Pieske BM, Popescu BA, Rønnevik PK, Rutten FH, Schwitter J, Seferovic P, Stepinska J, Trindade PT, Voors AA, Zannad F, Zeiher A. ESC Guidelines for the diagnosis and treatment of acute and chronic heart failure 2012. Eur Heart J 2012;33(14):1787-847.

52 Edwards Lifescience LLC. Edwards SAPIEN XT: Transcatheter Heart Valve with the NovaFlex Transfemoral Kit. Instructions for Use, 2010. (Accessed June 20 at http://eurheartj.oxfordjournals.org/content/ehj/suppl/2011/06/30/ehr237.DC1/ehr237supp.pdf)

53 Edwards Lifescience Corporation, Trancatheter Heart Valves: Edwards SAPIEN XT Transcatheter Heart Valve Sizes, 2015. (Accessed October 1, 2015 at http://www.edwards.com/eu/products/transcathetervalves/pages/sapienxtsizes.aspx)

54 Bleiziffer S, Ruge H, Mazzitelli D, Schreiber C, Hutter A, Krane M, Bauernschmitt R, Lange R. Klappenimplantation am schlagenden Herzen: Kathetergestützte Operation der Aortenklappenstenose. Dtsch Arztebl Int 2009;106(14):235-41.

55 Kanaan M, Eicken A, Peters B, Mazzitelli D, Schubert S, Fratz S, Berger F, Ewert P. Erfolgreiche „off-label“ Einsatz der „aortalen“ Edwards SAPIEN XT Klappe (29 mm) in Pulmonal- und Trikuspidalklappenposition. Thorac Cardiovasc Surg 2013;61(2):193-4.

56 ©Edwards Lifescience 2015: von Edwards Lifescience zugesandt und zur Verfügung gestellt.

57 ©optimed Medizinische Instrumente GmBH 2015. (Accessed September 12, 2015 at http://www.opti-med.de/nc/produkte/details/p-produkt/sinus-xl-stent/)

58 Stierle U, Hartmann F. Klinikleitfaden Kardiologie, Elsevier GmbH, Urban & Fischer, München, 2008, 4. Auflage.

59 Kappetein AP, Head SJ, Généreux P, Piazza N, van Mieghem NM, Blackstone EH, Brott TG, Cohen DJ, Cutlip DE, van Es GA, Hahn RT, Kirtane AJ, Krucoff MW, Kodali S, Mack MJ, Mehran R, Rodés-Cabau J, Vranckx P, Webb JG, Windecker S, Serruys PW, Leon MB; Valve Academic Research Consortium (VARC)-2. Updated standardized endpoint definitions for transcatheter aortic valve implantation: the Valve Academic Research Consortium-2 consensus document. Eur J Cardiothorac Surg 2012;42(5):45-60.

60 Mehran R, Rao SV, Bhatt DL, Gibson CM, Caixeta A, Eikelboom J, Kaul S, Wiviott SD, Menon V, Nikolsky E, Serebruany V, Valgimigli M, Vranckx P, Taggart D, Sabik JF, Cutlip DE, Krucoff MW, Ohman EM, Steg PG, White H. Standardized bleeding definitions for cardiovascular clinical trials: a consensus report from the Bleeding Academic Research Consortium. Circulation 2011; 123(23): 2736-47.

61 Urbandt P, Santana O, Mihos C, Pineda A, Lamelas J. Minimally invasive approach for isolated tricuspid valve surgery. J Heart Valve Dis 2014;23(6):783-7.

62 Hata H, Fujita T, Shimahara Y, Sato S, Kobayashi J. Early and mid-term outcomes of aggressive tricuspid Annuloplasty with the MC3 Ring. J Heart Valve Dis 2014;23(5):601-8.

63 Kim H, Lee SP, Kim YJ, Sohn DW. Tricuspid regurgitation: clinical importance and its optimal surgical timing. J Cardiovasc Ultrasound 2013;21(1):1-9.

64 Pavcnik D. Chronic venous insufficiency and bioprosthetic biscuspid square stent based venous valve for transcatheter placement. Acta Clinica Croatica 2002;41(2):93-97.

65 Uflacker R. Percutaneously introduced artificial venous valve: experimental use in pigs. The 1993 Annual Meeting of the Western Angiographic & Interventional Society, Portland, OR. Abstract Book 1993:30.

66 Boudjemline Y, Bonnet D, Sidi D, Bonhoeffer P. Is percutaneous implantation of a bovine venous valve in the inferior vena cava a reliable technique to treat chronic insufficiency syndrome? Med Sci Monit 2004;10(3):BR61-6.

67 Erdmann E, Hoppe UC. Klinische Kardiologie: Krankheiten des Herzens, des Kreislaufs und der herznahen Gefäße. Springer Medizin Verlag, Heidelberg, 2011, 8. Auflage.

68 Li G, MD, Warner M, Lang BH, Huang L, Sun LS. Epidemiology of Anesthesia-related Mortality in the United States, 1999–2005. Anesthesiology 2009;110(4):759-65.

ABKÜRZUNGSVERZEICHNIS

aHTN	Arterielle Hypertonie
AI	Aortenklappeninsuffizienz
AKB	Aorto-Koronarer Bypass
AKE	Aortenklappenersatz
AS	Aortenklappenstenose
CHF	Congestive Heart Failure / Herzinsuffizienz
COPD	Chronic Obstructive Pulmonary Disease / Chronisch Obstructive Lungenerkrankung
DCM	Dilatative Kardiomyopathie
DM	Diabetes mellitus
EACTS	European Association for Cardio-Thoracic Surgery
EROA	Effective regurgitant orifice area
ESC	European Society of Cardiology
FDA	U.S. Food and Drug Administration
HI	Herzindex
HSM	Herzschrittmacher
HTX	Herztransplantation
HZV	Herzzeitvolumen
ICD	Implantierbarer Kardioverter-Defibrillator
ICM	Ischämische Kardiomyopathie
KHK	Koronare Herzkrankheit
KRS	Kardiorenales Syndrom
LV	Linker Ventrikel
LVEF	Linksventrikuläre Ejektionsfraktion
MI	Mitralklappeninsuffizinez
MK	Mitralklappe

MKC	Mitralklappenclipping
MKE	Mitralklappenersatz
MOV	Multiorganversagen
mPAP	Pulmonalarterieller Mitteldruck
NET	Neuroendokriner Tumor
NI	Niereninsuffizienz
NYHA	New York Heart Association
PAH	Pulmonal arterielle Hypertonie
PCWP	Pulmonary Capillary Wedge Pressure / Lungenkapillar-Verschlussdruck
PI	Pulmonalklappeninsuffizinez
PISA	Proximal isovelocity surface area
PKE	Pulmonalklappenersatz
RA	Rechter Vorhof
RV	Rechter Ventrikel
TAPSE	Tricuspid anular plane systolic excursion
TASV	Tricuspid anular systolic excursion
TEE	Transösophageale Echokardiographie
TI	Trikuspidalklappeninsuffizienz
TIA	Transistorische ischämische Attacke
TK	Trikuspidalklappe
TKA	Trikuspidalklappenanulus
VARC	Valve academic research Consortium
VCI	Vena cava inferior
VCS	Vena cava superior
VHF	Vorhofflimmern
VO_2max	Maximale Sauerstoffaufnahme

ABBILDUNGSVERZEICHNIS

Abbildung 1 „Rechte Herzkammer und rechter Vorhof“

Abbildung 2 „Herz und Herzklappen, Ansicht von oben-hinten“

Abbildung 3 Indikationen zur Trikuspidalklappenoperation der ECS/EACTS 2012

Abbildung 4 Therapieempfehlungen der TI der AHA/ACC 2014

Abbildung 5 Einteilung der Herzinsuffizienz der New York Heart Association (NYHA)

Abbildung 6 Edwards SAPIEN XT Transcatheter Heart Valve

Abbildung 7 Crimper

Abbildung 8 Edwards NovaFlex Delivery System

Abbildung 9 Edwards NovaFlex Introducer Sheath Set

Abbildung 10 Edwards NovaFlex Dilatator Kit

Abbildung 11 Edwards NovaFlex Ballon Katheter

Abbildung 12 Sinus XL-Stent

Abbildung 13 10-F Applikationsbesteck für Sinus-XL Stents

Abbildung 14 Implantierter Sinus-XL Stent in der VCI

Abbildung 15 Kontrastierung der Lebervene und Sinus-XL Stent in der VCI

Abbildung 16 Vorschieben der noch gecrimpten Klappe in der VCI

Abbildung 17 In den Stent implantierte SAPIEN XT Transkatheter-Herzklappe

Abbildung 18 Druckkurven des rechten und linken Herzens (Normalbefund)

Abbildung 19 Prä- und postinterventionelle TAPSE

Abbildung 20 Prä- und postinterventionelles HZV

Abbildung 21 Prä- und postinterventioneller Lebervenendurchmesser (Vena hepatica)

Abbildung 22 Präinterventionelle Druckkurve des RA und RV (Patient 4)

Abbildung 23 Postinterventionelle Druckkurve des RA und RV (Patient 4)

Abbildung 24 Präinterventionelle Druckkurve des RV (Patient 4)

Abbildung 25 Postinterventionelle Druckkurve des RV (Patient 4)

Abbildung 26 Präinterventionelle Druckkurve der VCI und des RA (Patient 4)

Abbildung 27 Postinterventionelle Druckkurve der VCI und des RA (Patient 4)

Abbildung 28 Präinterventionelle Druckkurve der Vena hepatica (VEN) und des RV (Patient 4)

Abbildung 29 Postinterventionelle Druckkurve der Vena hepatica (VEN) und des RV (Patient 4)

Abbildung 30 Präinterventionelle Druckkurve der VCS und des RA (Patient 5)

Abbildung 31 Postinterventionelle Druckkurve der VCS und des RA (Patient 5)

Abbildung 32 Prä- und postinterventioneller mittlerer PA-Druck

Abbildung 33 Prä- und Postinterventionelle PCWP

Abbildung 34 Prä- und postinterventionelle NYHA-Klasse

Abbildung 35 Prä- und postinterventionelle VO_2max

Abbildung 36 Prä- und postinterventionelles RA-Volumen

Abbildung 37 Prä- und postinterventionelles RV-Volumen

Abbildung 38 Postinterventionelle Überlebens- und Beobachtungszeiträume

Abbildung 39 Ursachen einer diastolischen Dysfunktion

TABELLENVERZEICHNIS

Tabelle 1	Verwendete Stent-Größen des Sinus-XL Stent
Tabelle 2	Ätiologie der TI der Patienten
Tabelle 3	Voroperationen am Herzen und Herzklappen, sowie SM/ICD Implantationen
Tabelle 4	Präinterventionelle Begleiterkrankungen
Tabelle 5	Präinterventionelle Symptomatik, TAPSE, LVEF, mPAP und weitere Klappenvitien
Tabelle 6	Peri- und postinterventionelle Komplikationen nach VARC-2
Tabelle 7	Prä- und postinterventionelle TAPSE
Tabelle 8	Prä- und postinterventionelle LVEF
Tabelle 9	Prä- und postinterventionelles HZV
Tabelle 10	Prä- und postinterventioneller Lebervenendurchmesser
Tabelle 11	Prä- und postinterventionelle Druckwerte im RA und RV
Tabelle 12	Prä- und postinterventionelle Drücke in der VCI
Tabelle 13	Prä- und postinterventionelle Drücke in der VCS
Tabelle 14	Prä- und postinterventionelle Drücke in der Pulmonalarterie
Tabelle 15	Prä- und postinterventionelle PCWP
Tabelle 16	Prä- und postinterventionelle NYHA-Klasse
Tabelle 17	Prä- und postinterventionelle vO_{2max}
Tabelle 18	Prä- und postinterventionelle RA- und RV-Volumina

DANKSAGUNG

Die vorliegende Dissertation wurde an der Medizinischen Klinik mit Schwerpunkt Kardiologie und Angiologie der Charité-Universitätsmedizin Berlin unter der Leitung von Herrn Prof. Dr. G. Baumann angefertigt.

Herrn Prof. Dr. K. Stangl und Herrn PD Dr. M. Laule danke ich sehr herzliche für die Bereitstellung dieses sehr interessanten und zukunftsorientierten Themas.

Ein sehr großer Dank gilt meinem Doktorvater Herrn PD Dr. M. Laule für seine immer freundliche, geduldige uns sehr kompetente Unterstützung während der gesamten Zeit bis zur Fertigstellung dieser Arbeit.

Nicht zuletzt danke ich meiner Familie, die mir zu jeder Zeit meiner Ausbildung mit grenzenloser Unterstützung und stets motivierenden Worten zur Seite stand.

Eidesstattliche Versicherung

„Ich, Svenja I. E. Letz, versichere an Eides statt durch meine eigenhändige Unterschrift, dass ich die vorgelegte Dissertation mit dem Thema: „Interventionelle Therapie der schweren Trikuspidalklappeninsuffizienz - Implantation einer SAPIEN XT-Herzklappenprothese in die Vena cava inferior“ selbstständig und ohne nicht offengelegte Hilfe Dritter verfasst und keine anderen als die angegebenen Quellen und Hilfsmittel genutzt habe.
Alle Stellen, die wörtlich oder dem Sinne nach auf Publikationen oder Vorträgen anderer Autoren beruhen, sind als solche in korrekter Zitierung (siehe „Uniform Requirements for Manuscripts (URM)“ des ICMJE -*www.**icmje**.org*) kenntlich gemacht. Die Abschnitte zu Methodik (insbesondere praktische Arbeiten, Laborbestimmungen, statistische Aufarbeitung) und Resultaten (insbesondere Abbildungen, Graphiken und Tabellen) entsprechen den URM (s.o) und werden von mir verantwortet.

Meine Anteile an etwaigen Publikationen zu dieser Dissertation entsprechen denen, die in der untenstehenden gemeinsamen Erklärung mit dem/der Betreuer/in, angegeben sind. Sämtliche Publikationen, die aus dieser Dissertation hervorgegangen sind und bei denen ich Autor bin, entsprechen den URM (s.o) und werden von mir verantwortet.

Die Bedeutung dieser eidesstattlichen Versicherung und die strafrechtlichen Folgen einer unwahren eidesstattlichen Versicherung (§156,161 des Strafgesetzbuches) sind mir bekannt und bewusst.“

Berlin, 11. November 2015

Svenja I. E. Letz

LEBENSLAUF

- Svenja I. E. Letz -

Mein Lebenslauf wird aus datenschutzrechtlichen Gründen in der elektronischen Version meiner Arbeit nicht veröffentlicht