Aus dem Centrum für Muskuloskeletale Chirurgie

Klinik für Unfall- und Wiederherstellungschirurgie, Klinik für Orthopädie

Medizinische Fakultät Charité – Universitätsmedizin Berlin

DISSERTATION

Die Geschlossene Reposition Distaler Radiusfrakturen:

Technik und Ergebnisse.

zur Erlangung des akademischen Grades

Doctor medicinae (Dr. med.)

vorgelegt der Medizinischen Fakultät

Charité – Universitätsmedizin Berlin

von

Dr. med. univ. Florian Wichlas

aus Wien

Datum der Promotion: 09.12.2016

Inhalt

1. Abstrakt/Abstract.....5

2. Einleitung.....7

2.1. Frakturmechanismus.....8

2.2. Klassifikation.....8

2.3. Instabilitätskriterien.....11

2.4. Radiologische Anatomie.....13

2.5. Diagnostik.....15

2.6. Begleitverletzungen.....16

2.6.1. Extensor Pollicis Sehne.....16

2.6.2. Scapholunäre Dissoziation.....16

2.6.3. Scaphoidfraktur.....17

2.6.4. Instabilität des distalen Radioulnargelenks.....17

2.6.5. Processus styloideus ulnae.....18

2.7. Therapie.....19

2.7.1. Geschlossene Reposition und konservative Therapie.....19

2.7.1.1. Traktion.....19

2.7.1.2. Ligamentotaxis.....20

2.7.1.3. Repositionsmanöver.....21

2.7.1.4. Gipstechnik.....21

2.7.2. Operative Therapie.....22

2.7.2.1. Fixateur Externe.....22

2.7.2.2. Kirschner Drähte.....23

2.7.2.3. Schrauben.....24

2.7.2.4. Winkelstabile Platten.....25

2.7.3. Indikationsstellung.....27

2.8. Komplikationen.....29

2.8.1. konservative Therapie 29

2.8.2. operative Therapie.....29

2.9. Fragestellung.....31

3. Methodik.....32

3.1. Patienten.....32

3.2. Einschluss- und Ausschlusskriterien.....33

3.2.1. Einschlusskriterien....33
3.2.2. Ausschlusskriterien....33
3.3. Methode....33
3.3.1. Röntgendiagnostik....33
3.3.2. Lokalanästhesie....33
3.3.3. Der Aushang im Extensionsgestell....35
3.3.4. Repositionsmanöver....36
3.3.5. Gipsanlage....37
3.3.6. Das Röntgen....38
3.3.7. Die Vermessung....39
3.3.8. Die Analyse....40
3.4. Studiendesign....41
3.5. Statistische Analyse....41
4. Ergebnisse....42
4.1. Gelenkflächenwinkel und Ulnavarianz....42
4.2. Subgruppenanalyse....44
4.2.1. AO Klassifikation....44
4.2.2. Instabilitätskriterien....46
4.2.3. Ulnavarianz....48
4.2.4. Dorsale Dislokation....49
4.2.5. Alter....51
5. Diskussion....55
5.1. Limitationen....70
5.2. Zusammenfassung....72
5.3. Ausblick....72
6. Literaturverzeichnis....73
7. Abbildungsverzeichnis....79
8. Tabellenverzeichnis....83
9. Eidesstattliche Erklärung....84
10. Lebenslauf....85
11. Publikationsliste....86
12. Danksagung....89

1. Abstrakt

Einleitung: Ziel dieser Arbeit war es die geschlossene Reposition und Gipsfixation distaler Radiusfrakturen prospektiv zu untersuchen, um ihre Effizienz, hinsichtlich ihres radiologischen Ergebnisses, auszuwerten.

Methodik: Es wurden prospektiv 63 frische distale Radiusfrakturen von 62 Patienten untersucht. Sie wurden alle gemäß eines standardisierten Repositionsmanövers in Lokalanästhesie im Aushang reponiert und eingegipst. Die Repositionsschritte wurden im Bildwandler nach dem Aushang alleine, nach dem Repositionsmanöver und im anmodellierten Gips festgehalten. Zusätzlich erfolgte eine Subgruppenanalyse hinsichtlich frakturabhängiger und frakturunabhängiger Faktoren hinsichtlich ihres Einflusses auf das Repositionsergebnis.

Ergebnisse: Hinsichtlich der gemessenen Parameter (Radialinklination und Tilt der Gelenkfläche, Ulnavarianz) konnten alle distalen Radiusfrakturen nahezu anatomisch reponiert und im Gips fixiert werden. Die Frakturschwere (AO-Klassifikation), die primäre Dislokation, die Anzahl der Instabilitätskriterien und das Alter der Patienten hatten keinen Einfluss auf das Repositionsergebnis.

Schussfolgerung: Die geschlossene Reposition und initiale Gipsfixation distaler Radiusfrakturen liefert nahezu anatomische Ergebnisse unabhängig der Frakturschwere und des Patientenalters.

Abstract (Englisch):

Introduction: The belief that not all distal radius fractures can be initially anatomically reduced with conservative means is rising. The aim of this study was to examine whether adequate reduction with a closed reduction technique is possible and to assess the importance of each step.

Materials and methods: We prospectively enrolled 63 distal radius fractures (62 patients). A standardized reduction technique was implemented. Reduction was radiologically evaluated in hanging traction, after reduction, and in plaster. Subgroup analysis was performed for fracture-dependent and fracture-independent factors on their influence on reduction.

Results: The mean radiological values (radial inclination, dorsal tilt, ulnar variance) showed near anatomic reduction of all fractures in plaster. Fracture severity according to AO classification, initial displacement, number of instability criteria and patient age did not affect the reduction outcome.

Conclusions: Distal radius fractures can be reduced anatomically. Fracture severity and patient´s age has no influence on the results.

2. Einleitung

Die distale Radiusfraktur ist die häufigste Fraktur des menschlichen Körpers [12]. Die häufigste Unfallursache stellt hierbei der Sturz auf die ausgestreckte Hand dar. Wenige Frakturen sind so gut untersucht und haben so viele Therapiemöglichkeiten wie die distale Radiusfraktur. Vor Einführung moderner winkelstabiler Plattenosteosynthesen war die Versorgung hauptsächlich eine Domäne der konservativen Therapie [13]. Diese bestand und besteht auch heute noch aus der geschlossenen Frakturreposition und Anlage eines Unterarmgipsverbandes. Eine so häufige Fraktur sollte einem standardisierten Behandlungsalgorithmus unterliegen, ist jedoch vielerorts nicht einheitlich [2, 3,5,7,61]. Die Reposition kann als Einhelfermethode am Extensionsgestell oder mit einem zweiten Helfer durchgeführt werden. Das Repositionsmanöver selbst kann nach Böhler oder Charnley [5, 9, 14] variieren. Der Gips kann zirkulär, gespalten oder als dorsoradiale Schiene angelegt werden, er kann den kompletten Oberarm fixieren oder auf den Unterarm beschränkt sein, den Daumen einschließen oder nicht, sowie das Handgelenk in Streckung oder Beugung fixieren [9,14,16].

Bis heute gibt es hinsichtlich der operativen oder konservativen Therapie der distalen Radiusfraktur keinerlei Evidenz, weder über die Art der Osteosynthese noch über die Repositions- oder Gipstechnik der konservativen Therapie [15-17]. Trotz dieses Unwissens werden die Frakturen heutzutage zunehmend operativ mit winkelstabilen Plattensystemen osteosynthetisch stabilisiert. Viele in der Literatur publizierte Studien haben versucht, anhand von Unfallbildern Instabilitätskriterien zu definieren, welche eine sekundäre Dislokation - also ein Abkippen der Fraktur - vorhersagen. Diese Instabilitätskriterien wurden gut in die therapeutische Entscheidungsfindung integriert und sind seither fester Bestandteil der Therapie [18]. Das wissenschaftliche Problem in der Beweisführung dieser Studien war jedoch, dass eine Evaluation und Standardisierung der Reposition und Gipsfixation vorab nicht erfolgte [19-24]. Das hat dazu geführt, dass diese Studien mit - orientiert an anatomischen Gesichtspunkten - uneinheitlich reponierten und fixierten Frakturen durchgeführt wurden. Kritisch evaluiert folgt daraus, dass zum einen diese Frakturen nie regelrecht konservativ therapiert wurden. Zum anderen wurde hinsichtlich des Ergebnisses, eine sehr heterogene Gruppe untersucht. Gartland war vor über 60 Jahren der einzige, der aus dem Auftreten von sekundär dislozierten Frakturen einen anderen Schluss zog. Er folgerte, dass die von ihm behandelten Frakturen nicht instabil waren , sondern seine Reposition und Gipsfixierung ineffizient gewesen sei [24]. Wird eine

Fraktur nicht reponiert, verbleibt aus biomechanischer Sicht eine Instabilität. Die Fixation einer instabilen Fraktur widerspricht den Behandlungsprinzipien der Frakturbehandlung.

Bisher fanden wir keine Pubmed gelistete Arbeit, welche die Reposition distaler Radiusfrakturen hinsichtlich ihrer Technik, der adäquaten Reposition und radiologischer Ergebnisse untersucht hat. Die vorliegende Arbeit sollte die geschlossene Reposition und Gipsfixation prospektiv untersuchen, um ihre Effizienz, hinsichtlich ihres radiologischen Ergebnisses, auszuwerten. Zusätzlich wurden frakturabhängige und frakturunabhängige Faktoren untersucht, die diese Ergebnisse, beeinträchtigen.

2.1 Frakturmechanismus

Die Fraktur des distalen Radius tritt typischerweise bei einem Sturz auf das dorsalextendierte Handgelenk zwischen 40° und 90° Extensionsstellung auf (**Abb. 1**). Ist das Handgelenk mehr als 90° extendiert entstehen Frakturen und Luxationen der Handwurzel, ist es weniger als 40° extendiert frakturieren der proximale Unterarm oder der Ellenbogen. Die durchschnittliche frakturauslösende Kraft beträgt 195 kilopond für Frauen und 282 kilopond für Männer [25].

Abb. 1: Bild des Frakturmechanismus [9].

2.2 Klassifikation

Bereits die erste bekannte Beschreibung der Fraktur klassifiziert sie nach der Frakturdislokation [9]. Pouteau beschrieb sie 1783, wie auch Colles 1814, und so erhielten die klassischen Extensionsfrakturen den Namen Pouteau-Colles oder vereinfacht Colles-Frakturen. Smith beschrieb später 1847 die wesentlich selteneren Flexionsfrakturen, verursacht durch einen Sturz auf das flektierte Handgelenk, die daher seinen Namen tragen. Barton beschrieb 1838 als erster die intraartikuläre Fraktur mit dorsalem Kantenfragment welches seitdem nach ihm benannt ist.

Aber auch andere Namenursprünge enstanden aufgrund des zugrundeliegenden Verletzungs-Mechanismus. Durch den häufig auftretenden Rückschlag der Kurbelwelle beim Anstarten von Automobilmotoren des letzten Jahrhunderts trat bei Chauffeuren die typischen Frakturen des Processus styloideus radii auf, die seitdem Chauffeurfrakturen genannt werden. Diverse Klassifikationen wurden entwickelt und sind derzeit in Verwendung. Im Gegensatz zu den meisten Klassifikationen hat sich in den letzten Jahrzehnten die Klassifikation der AO (Arbeitsgemeinschaft für Osteosynthesefragen) durchgesetzt. Die AO-Klassifikation ist ein allgemeines Klassifikationssystem, welches alle traumatischen Frakturen, mit Ausnahme des Hirnschädels, beschreibt. Im Wesentlichen wird zwischen extra- und intraartikulären Frakturen unterschieden. Die ersten beiden Zahlen der Klassifikation geben die Region an, im Fall des distalen Radius ist es die 23 (2 für den Radius und 3 für distal). Die Gelenkfrakturen unterscheiden sich nach extraartikulär, partiell artikulär und komplett artikulär. Bei den extraartikulären Frakturen verläuft die Fraktur außerhalb des Gelenks, bei den partiell artikulären bleibt ein Teil des Gelenks an der Metaphyse und bei den komplett artikulären besteht keine Verbindung zwischen Gelenkblock und Meta-/Diaphyse. Die Klassifikation ist nach der Frakturschwere codiert, von A nach C und 1 nach 3 schwerer werdend. Während A2 (A1 ist eine isolierte distale Ulnafraktur) die einfachste Fraktur ist, ist C3 eine Trümmerfraktur mit häufig begleitendem Weichteilschaden und sehr hohem, posttraumatischem Arthroserisiko [26] (**Abb. 2 & 3**).

A2 und A3 Frakturen sind extraartikuläre Frakturen ohne und mit dorsaler Trümmerzone.

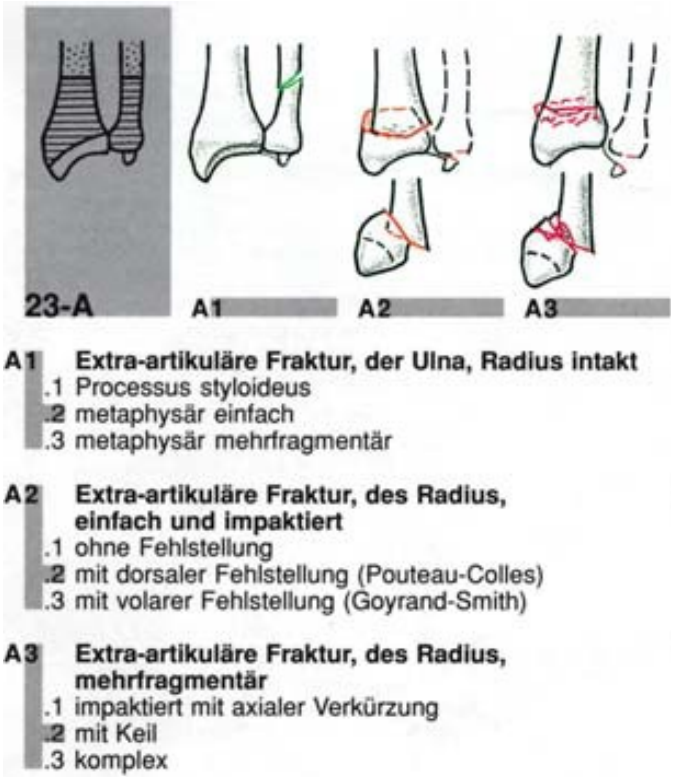

Abb. 2: Übersicht der AO Klassifikation mit A-Frakturen [2].

B-Frakturen sind partiell artikuläre Frakturen bei denen entweder der Processus styloideus radii (B1), die dorsale Gelenklippe (B2) oder die palmare Gelenklippe (B3) frakturiert ist.

C1 und C2 sind intraartikuläre Frakturen, in Form eines umgekehrten Y, ohne oder mit dorsaler Trümmerzone, wie A2 und A3. C3 Frakturen sind irreguläre intraartikuläre Trümmerfrakturen mit mehreren Frakturebenen im Gelenk.

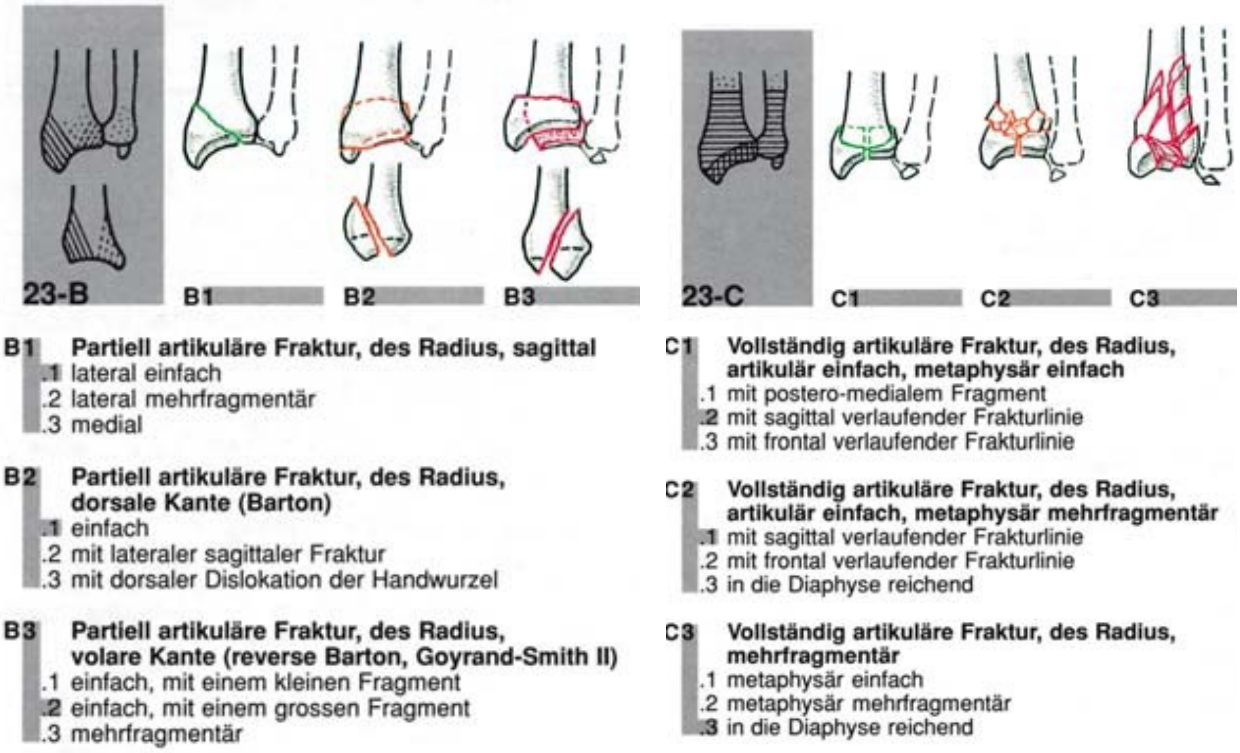

Abb. 3: Übersicht der AO Klassifikation mit B- und C-Frakturen [2].

Eine Übersicht über die Anzahl verschiedener Klassifikationen und deren inhaltliche Relevanz gibt Tabelle 1 wieder:

Autor	Merkmal
Rogers 1944 [27]	Beschreibt nur Extensionsfrakturen
Gartland,Werley 1951 [24]	Prognostisch
Thomas 1957 [28]	Beschreibt nur Flexionsfrakturen
Lidström 1959 [29]	Radiologisch und funktionell
Older 1965 [30]	Beschreibt den Dislokationsgrad
Frykman 1967 [25]	Biomechanische Untersuchung
Mayo (Cooney) 1980, 1993 [31, 32]	Erfasst intraartikuläre Frakturen
Melone 1984 [33]	Erfasst intraartikuläre Frakturen
AO M.E. Müller 1987 [34]	Prognose- und Therapierelevant
Pechlaner 1993 [1, 35]	Dislokationsrichtung und Stabilität
Fernandez und Jupiter 1994,1995, 2001 [36-38]	Morphologisch, Mechanismus

Tab.1: Klassifikationen distaler Radiusfrakturen

2.3 Instabilitätskriterien

Cooney beschrieb bereits 1979 instabile distale Radiusfrakturen [39]. Er definierte diese Instabilität als "Qualität der Frakturen, ihre Reposition zu verlieren oder sich zu verkürzen". Er bemerkte, dass Frakturen mit ausgeprägten Trümmerzonen, einer starken dorsalen

Fragmentangulation oder einer extensiven intraartikulären Beteiligung schwer zu reponieren und im Gips zu retinieren sind. Anhand von diesen frakturspezifischen Merkmalen, die auf einen frühen Repositionsverlust hinweisen, wurden Instabilitätskriterien definiert [21, 40]. Sie sollten die Stabilität der Fraktur im Gips anhand von radiologischen Kriterien im Unfallröntgenbild einschätzen und klären, ob eine Fraktur für eine konservative Therapie in Frage kommt. Lafontaine und Leone schätzen dabei das Risiko einer sekundären Frakturdislokation im Gips umso höher ein, je mehr Instabilitätskriterien eine Fraktur im Unfallröntgenbild aufweist [20, 21]. Heutzutage haben sich die folgenden Instabilitätskriterien als prognostisch relevant herausgestellt [41], wovon die ersten sechs im klinischen Alltag am häufigsten verwendet werden:

1. 20° sagittale Abkippung
2. dorsale metaphysäre Trümmerzone (Zone > 50% des dorsopalmaren Durchmessers)
3. Ulnavorschub > 3 mm
4. intraartikuläre Fraktur
5. ulnare Begleitverletzungen (z.B. Processus styloideus Fraktur)
6. Lebensalter > 60 Jahre Osteoporose
7. palmare Abkippung (bei schrägem Frakturverlauf)
8. palmare Trümmerzone
9. Translation der Epiphyse > 1 cm
10. dorsale und/oder palmare dislozierte Kantenfragmente

Boszotta empfahl 1991, distale Radiusfrakturen mit mehr als drei der o.g. Instabilitätskriterien im initialen Unfallbild operativ zu stabilisieren, da diese Frakturen ein Dislokationsrisiko über 50% aufweisen [42].

2.4 Radiologische Anatomie

Die Kenntnisse der normalen Anatomie des distalen Radius sind für Diagnose und Therapieentscheidung unerlässlich. Die Gelenkflächenwinkel des Handgelenkes im anteroposterioren und seitlichen Strahlengang wurden von Böhler definiert und beschrieben [5]. Sie gingen in die Literatur und praktische Unfallchirurgie als Böhler-Winkel des distalen Radius ein. Im anteroposterioren Strahlengang steigt die Gelenkfläche von ulnar nach radial mit einem Winkel von 30°, im seitlichen Strahlengang mit 10° von palmar nach dorsal an. Sie werden zur 90° Ebene der Radiusschaftachse gemessen. Neuere Untersuchungen, die auf epidemiologischen Daten beruhen, bezifferten die Winkel auf 25° in der anteroposterioren und 9° in der seitlichen Ebene [43]. Den Gelenkflächenwinkel im anteroposterioren Strahlengang nennt man Radialinklination und den in der seitlichen Projektion palmaren oder volaren Tilt. Der palmare Tilt ist normalerweise positiv, d.h. nach palmar abfallend. Wenn er nach dorsal gekippt ist, kriegt er ein negatives Vorzeichen.

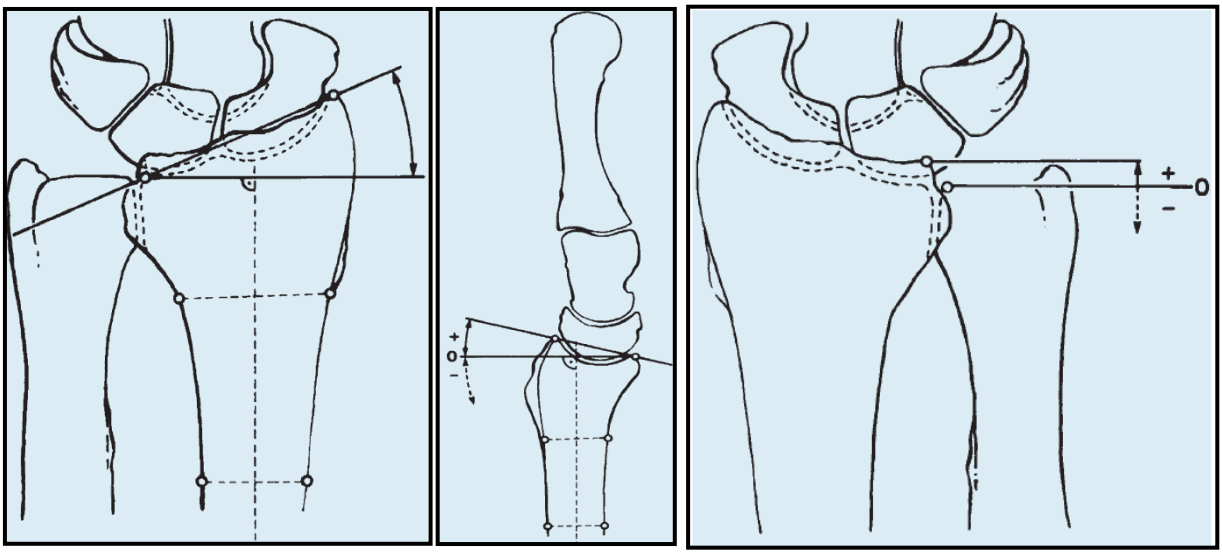

Abb. 4: Messung des anteroposterioren Gelenkflächenwinkel (Radialinklination), des seitlichen Gelenkflächenwinkels (Tilt) und der Ulnavarianz (radiale Länge) [1].

Einen weiteren anatomischen Parameter, stellt die Ulnavarianz dar, der die Länge des Radius Ein weiterer anatomischer Parameter stellt die Ulnavarianz dar, die die Länge des Radius im Vergleich zur Ulna beschreibt. Physiologisch ist der Radius im distalen Radioulnargelenk in der anteroposterioren Aufnahme um durchschnittlich 1.1 mm länger als die Ulna sodass die Ulnavarianz -1.1mm beträgt. Wenn die Ulna posttraumatisch oder anlagebedingt länger ist

spricht man von einer Ulna plus Variante und die Werte bekommen ein positives Vorzeichen (**Abb. 4**).

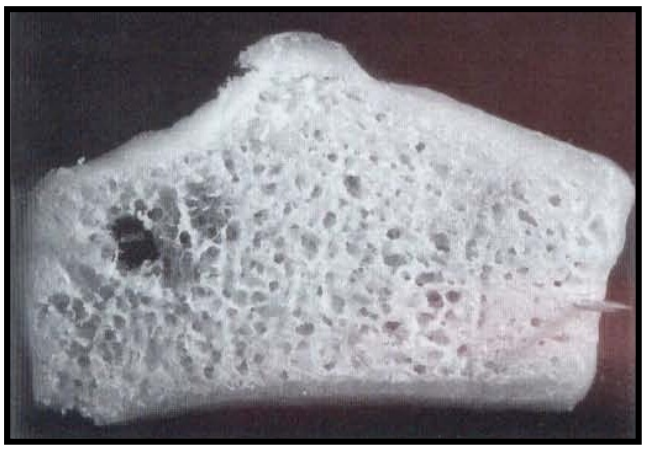

Abb. 5 (links) und 6 (rechts): Links, axialer anatomischer Querschnitt der distalen Radiusmetaphyse auf Höhe des Tuberculum listeri [8]. Rechts, Trümmerzone durch das Tuberculum einer frischen distalen Radiusfraktur in einer computertomographischen 3D Rekonstruktion.

Als chirurgische Besonderheit sollte man das Tuberculum listeri erwähnen, dass am dorsalen Rand des Radius sitzt und im seitlichen Strahlengang als Erhebung imponiert. Es ist das Hypomochlion der M. extensor pollicicis longus Sehne, die vom Unterarm kommend hier umgelenkt wird und in Richtung Daumen zieht. Das ist auch der Grund, weswegen es zu begleitenden traumatischen Sehnenrupturen kommen kann. Darüber hinaus ist das Tuberculum radiologisch interessant, weil es so gut wie immer in der dorsalen Trümmerzone liegt (**Abb. 5 und 6**). Im seitlichen Strahlengang ist es deswegen oft schwierig zu beurteilen ob eine Fraktur reponiert ist, da die Erhebung des Tuberculum listeri hier immer bestehen bleibt und eine Persistenz der dislozierten Trümmerzone vortäuscht. Hier muss alternativ der seitliche Gelenkflächenwinkel, der mit 9° nach palmar gerichtet sein muss (**Abb. 7 a-c**) herangezogen werden.

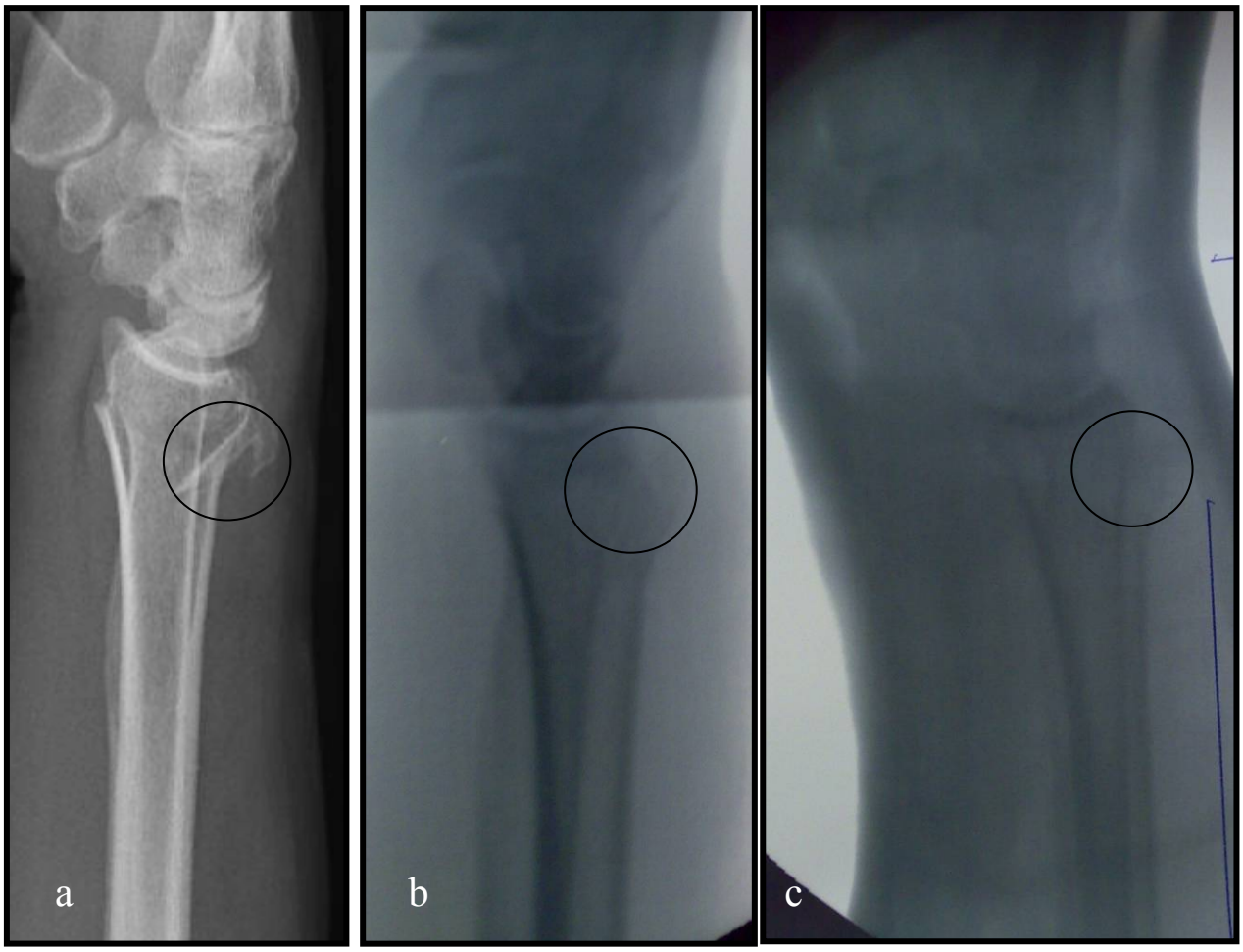

Abb. 7 a-c: Distale Radiusfraktur im seitlichen Strahlengang nach Trauma vor Reposition (a), nach Repositionsmanöver (b) und im Gipsverband (c). Die Beteiligung des Tuberculum listeri ist zu erkennen. Trotz anatomischer Reposition wirkt es immer noch prominent (Kreis).

2.5 Diagnostik

Bereits die Anamnese des Patienten ist für die Diagnose richtungsweisend. Anamnestisch berichtet der Patient meistens über einen Sturz auf die gestreckte, seltener auf die gebeugte Hand. Seitdem bestehen Schmerzen und eine Bewegungseinschränkung im Handgelenk und der Patient berichtet über eine Schwellung der Weichteile.

Die klinische Untersuchung zeigt diese Schwellung häufig im Frakturbereich über dem Handgelenk. Die Beweglichkeit im Handgelenk ist auch passiv schmerzhaft herabgesetzt. Wenn die Fraktur disloziert ist, kann man diese klinisch beschreiben. Eine abgeflachte Radialinklination imponiert als Bajonett-Fehlstellung und eine dorsale Abkippung als

Fourchette-Fehlstellung. Der Patient sollte den Daumen strecken, um die intakte Extensor pollicis longus Sehne prüfen zu können.

Abschließend wird die Durchblutung, Motorik und Sensibilität beurteilt, die Haut auf Intaktheit geprüft und darauf geachtet, dass keine weiteren Verletzungen der Extremität im Sinne von Kettenverletzungen bestehen. Hier muss besonderes Augenmerk auf die Handwurzel und das Ellenbogengelenk gelegt werden.

Nach der klinischen Untersuchung erfolgt die radiologische Beurteilung mit konventionellen Röntgenbildern in beiden Ebenen des Handgelenkes. Bei komplexen Frakturen sollte eine Computertomographie (CT) mit multiplanaren Rekonstruktionen durchgeführt werden, um die Operation zu planen und die Operationstaktik festzulegen.

2.6 Begleitverletzungen

Zu den klassischen Begleitverletzungen gehören die bereits erwähnte Ruptur der Extensor pollicis longus Sehne, die Fraktur des Processus styloideus ulnae, die Ruptur des scapholunären Ligaments, die Scaphoidfraktur und Läsionen im Bereich des distalen Radioulnargelenks (DRUG).

2.6.1 Ruptur der Extensor Pollicis Longus Sehne

Die Ursache der Ruptur der Extensor pollicis Sehne liegt, wie bereits erwähnt, an ihrer unmittelbaren Nähe zum Tuberculum listeri [44, 45]. Bei vorliegender Sehnenruptur, muss eine ein zeitige Sehnennaht durchgeführt werden. Obwohl in der Literatur häufig beschrieben, ist sie insgesamt jedoch selten. Lorenz Böhler diagnostizierte in seinem Standardwerk der Unfallchirurgie bei 5000 distalen Radiusfrakturen 2 Sehnenrupturen [5].

2.6.2 Scapholunäre Bandruptur (SL-Band)

Die Ruptur des SL-Bands kommt isoliert bei einem Sturz auf die dorsalextendierte Hand vor, also dem gleichen Mechanismus, der auch zur distalen Radiusfraktur führt [46]. Das ist der Grund des häufigen begleitenden Auftretens. Besonders häufig kommt sie bei C1- und C2-Frakturen vor, wenn der intraartikuläre Frakturausläufer zwischen Scaphoid und Lunatum endet und der Kraftvektor sich in den scapholunären Bereich fortsetzt [47, 48]. Der isolierte Druckschmerz über dem SL-Band und ein im nativen Röntgenbild erweiterter Spalt zwischen

Scaphoid und Lunatum sind wegweisend auf eine SL-Bandruptur. Die Diagnose kann intraoperativ nach abgeschlossener Osteosynthese durch eine dynamische Untersuchung unter dem Röntgenbildwandler erfolgen, indem durch Ulnarduktion und Radialabduktion die scapholunäre Instabilität demaskiert wird und ein erweiterter SL-Spalt sichtbar wird. Präoperativ ist dies schmerz- und stabilitätsbedingt oftmals nicht möglich. In diesem Fall sichern erweiterte bildgebende Verfahren, wie CT oder MRT, die Diagnose. Dynamische Instabilitäten, welche nur in Bewegung auftreten, können konservativ behandelt werden, statische sollten operativ durch Naht/ Transfixation versorgt werden[46].

2.6.3 Skaphoidfraktur

Auch hier ist der Mechanismus derselbe, der zur SL-Bandruptur und zur distalen Radiusfraktur führt [49]. Wegweisend ist der Druckschmerz über dem Skaphoid und der Tabatière. Die Fraktur kann radiologisch mit einer Kahnbeinserie diagnostiziert werden oder besser mit einem Dünnschicht-CT. Skaphoidfrakturen werden in aller Regel operiert, nur undislozierte, inkomplette Brüche können konservativ behandelt werden.

2.6.4 DRUG Instabilität

Das DRUG (**Abb. 8**) ermöglicht hauptsächlich die Pronation und Supination des Unterarmes. Eine Instabilität im DRUG ist wahrscheinlich wenn:

- eine DRUG Diastase > 3mm vorliegt,
- die dorsale Abkippung des distalen Fragments > 30° ist,
- die Radiusfraktur in der Sigmoid Notch ausläuft,
- der Ulnavorschub > 5mm beträgt oder
- Frakturen des Processus styloideus ulnae, des Ulnaköpfchens oder subcapital davon vorliegen.

Wenn eine Instabilität besteht, muss das Handgelenk in der stabilsten Position, meist in Supination, ruhiggestellt werden. Wenn es in Pro- und Supination instabil ist, muss es operativ mittels temporärer Arthrodese stabilisiert werden [50, 51].

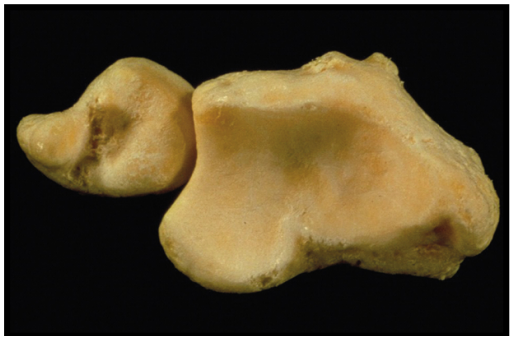

Abb. 8: Aufsicht auf das DRUG eines exartikulierten Handgelenkpräpaparats. Sicht auf die radiale und ulnare Gelenkfläche [7].

2.6.5 Fraktur des Processus styloideus ulnae.

Die Fraktur des Processus styloideus ulnae, welche in 50% auftritt [52], hat außer, dass sie als Instabilitätskriterium gilt, keine wesentliche Bedeutung. Die Fraktur wird durch das Auftreten nicht als Unterarmfraktur klassifiziert. Die Fraktur des Processus styloideus ulnae ist lediglich eine ulnare Begleitverletzung (**Abb. 9**). Dasselbe gilt für Ulnaköpfchenfrakturen oder Halsfrakturen. Eine Besonderheit stellt die Verletzung des TFCCs (Trianguläre Fibro Cartilaginäre Complex) dar [53]. Der TFCC ist ein Komplex aus Bändern und Meniscusgewebe zwischen Ulna und Handwurzel, der dazu dient Druck und Zuglasten zu übertragen. Im Falle einer symptomatischen Begleitverletzung kann eine Therapie erforderlich werden. (**Abb. 10**).

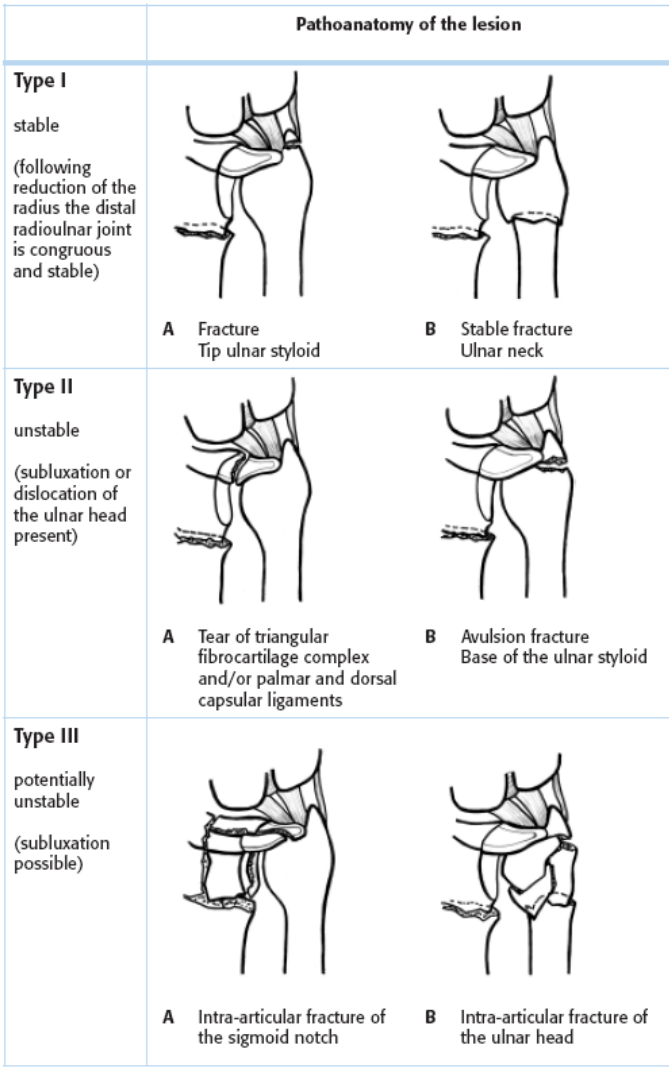

Abb. 9: Klassifikation ulnarer Begleitverletzungen nach Fernandez [3].

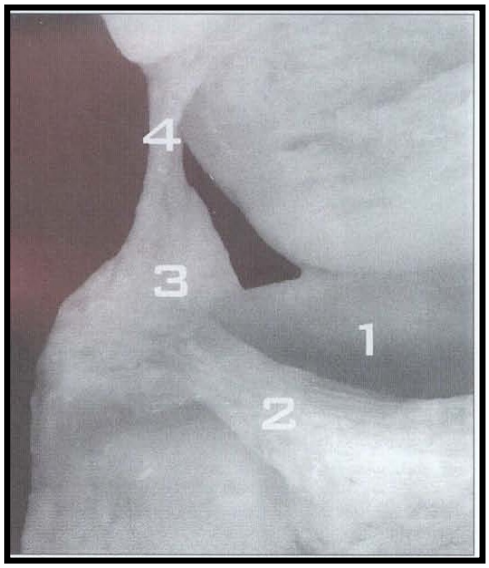

Abb. 10: TFCC am Kadaverpräparat [6]

1. Discus Triangularis
2. Lig. radioulnare palmare
3. Meniscus ulnocarpalis
4. Lig. collaterale carpi ulnare

2.7 Therapie

2.7.1 Geschlossene Reposition und konservative Therapie

Die Frakturversorgung erfolgt nach den von Lorenz Böhler definierten Regeln: Einrichten, Ruhigstellen und Beüben. Sie ist auch als „3R-Regel“ bekannt: Reposition, Retention und Rehabilitation [5]. Diese Regeln, obwohl sie primär für die konservative Therapie festgelegt wurden, gelten heute gleichermaßen für die operative und konservative Therapie. Der entscheidende Unterschied ist die Art der Fixierung. Waren es früher hauptsächlich Gipsverbände, so sind es heute zunehmend osteosynthetische Implantate wie Platten, Schrauben, externe und interne Fixateure oder Drähte.

Es werden zwei Arten von Repositionen unterschieden: die direkte und die indirekte Reposition. Die direkte Reposition kann nur offen, also operativ, erfolgen, indem die Frakturfragmente mittels chirurgischer Instrumente anatomisch reponiert werden. Die indirekte Reposition kann offen oder geschlossen durchgeführt werden. Sie erfolgt durch Traktion, Flexion oder Extension von Gelenken oder Lagerungstechniken. Dazwischen steht die Reposition mit Kirschnerdrähten, welche geschlossen und direkt ist. Die im Folgenden dargestellte Repositionstechnik ist geschlossen und indirekt.

2.7.1.1. Traktion

Auch die Reposition folgt strikten Regeln. Die Grundlage für eine erfolgreiche Reposition ist die Anwendung der Traktion [3, 5]. Wenn ein Knochen bricht, kommt es besonders an Röhrenknochen, neben der durch das Trauma bedingten Dislokation, zu einer Verkürzung der Fragmente durch den am Fragment angreifenden Muskelzug. Wenn die Frakturenden nebeneinander stehen, verkürzt sich die Extremität indem sich die Knochen nebeneinander verschieben. Wenn die Fragmente aufeinander stehen bleiben, dann knickt der Knochen häufig in der Fraktur ab. Die Traktion gleicht diese Verkürzung aus und bringt die Frakturenden auf die gleiche “Länge“ (**Abb. 11**). Zur Reposition der distalen Radiusfraktur wird die Traktion in der Regel über einen sogenannten Aushang auf die Fraktur ausgeübt. Hierzu liegt der Patient in Rückenlage mit 90°-Schulterabduktion und 90°-Ellenbogenflexion. An den Fingern werden sogenannte “Mädchenfänger“ (chinesische Fingerfallen, Abb. 12) befestigt, über die der gesamte Oberarm an einem Extensionsgestell hängt. Mit Gewichten oder dem eigenen Körpergewicht des Patienten kann nun sanft und stetig ein Längszug ausgeübt werden (**Abb. 12**). Der Aushang

ermöglicht es so dem Arzt, die Fraktur mit beiden Hände reponieren zu können (Einhelfer-Methode).

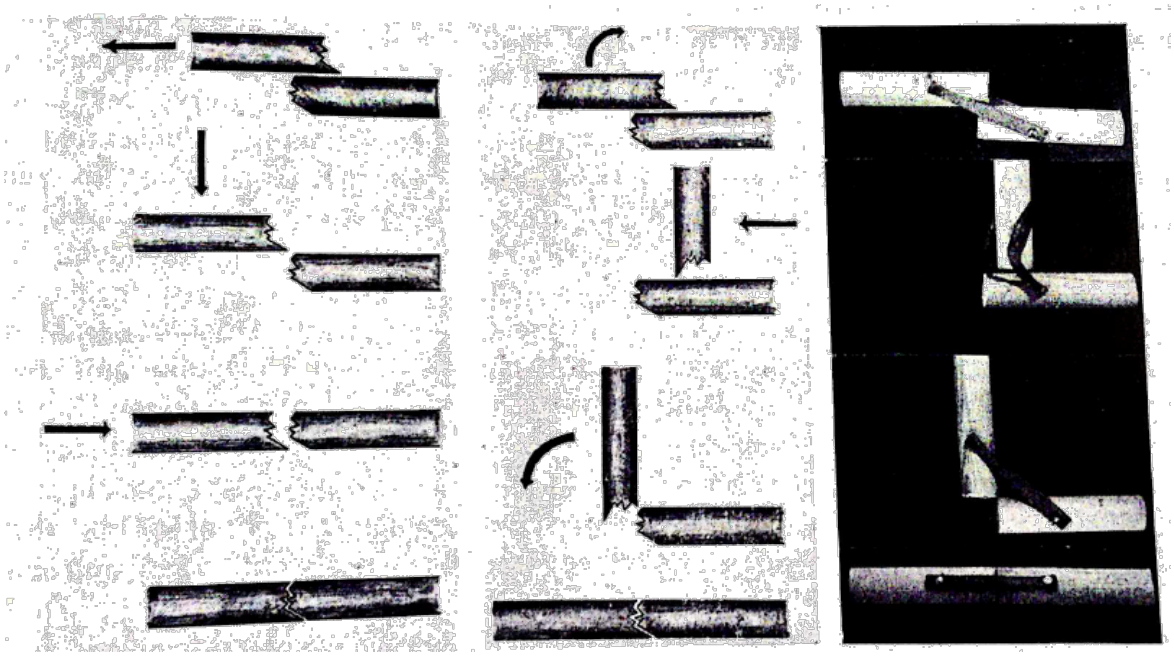

Abb. 11: Repositionstechnik durch Traktion oder Verstärkung der Dislokation um die Fragmente auf einander zu stellen [5].

2.7.1.2 Ligamentotaxis

Die indirekte Reposition ist nur möglich, weil die carpo-radialen Ligamente den Zug der Handwurzel an das distale Radiusende weiterleiten. Vidal nannte diesen Mechanismus Ligamentotaxis [54]. Er ermöglicht die Reposition der Radialinklination, des palmaren Tilts und der Radiuslänge. Sie war der Grund, warum auch noch heute die Flexionsstellung des Handgelenkes im Gips favorisiert wurde. Diese flektierte Stellung des Handgelenkes nannte man Schede- oder Charnley-Stellung. Biomechanische Studien an Kadavern zeigten jedoch, dass eine Ligamentotaxis erst bei

Abb. 12: Der Aushang.

Flexionswerten von 70-90° auftreten. Diese starke Flexion, welche zwar die Reposition ermöglicht, darf jedoch nicht länger bestehen bleiben, da es aufgrund der Kompression des Karpaltunnels zum akuten Karpaltunnelsyndrom kommen kann. Zusätzlich erhöht sich das Risiko der Entwicklung eines CRPS (Complex Regional Pain Syndrome) in dieser unphysiologischen Stellung. Böhler warnte vor dieser Stellung, da sie die notwendige Beübung der Finger, insbesondere deren Flexion, unmöglich macht. Aus diesem Grund gilt die Schede-Stellung heute als obsolet und kontraindiziert.

2.7.1.3 Repositionsmanöver

Das Repositionsmanöver muss der Frakturmorphologie angepasst werden. Prinzipiell werden die Kräfte, welche die Fraktur verursacht haben, in entgegen gesetzter Richtung auf die Fraktur ausgeübt, um eine Reposition zu erreichen. Die meisten Frakturen haben somit ein charakteristisches Repositionsmanöver. Die genaue Technik wird unter 2.3.4 der Methodiksektion beschrieben.

2.7.1.4 Gipstechnik

Die chemische Zusammensetzung des konventionellen Weiss-Gipses ist Calciumsulfat. Nachdem Longuetten oder Binden gewässert werden, wickelt man sie um die Fraktur bis sie aushärten. Dieser Vorgang dauert bis zum Erreichen der vollständigen Härte 30-60 Minuten. Gips ist kostengünstig, in jeder unfallchirurgischen Ambulanz vorhanden und leicht zu formen. Auch im ausgehärteten Zustand kann er noch durch zurecht schneiden, angepasst und korrigiert werden. Nachteil sind sein hohes Gewicht und die Material-Dicke, die für eine adäquate Stabilität notwendig ist.

Neuere synthetische Materialien sind Cast oder Thermoplast, welche wesentlich leichter und steifer sind. Cast bindet ab, nachdem man ihn aus der luftdichten Verpackung herausnimmt. Dieser Vorgang kann durch das Wässern, wie beim Gips, beschleunigt werden. Es gibt verschiedene Cast-Stärken, die miteinander kombiniert werden können. Es kann eine Extremität zunächst zirkulär mit einem weichen Softcast umwickelt werden und spezielle Verstrebungen mit Hardcast-Longuetten zusätzlich verwandt werden. Mit Klettverschlüssen ist es möglich einen abnehmbaren Verband herzustellen. Die Nachteile sind neben seinem hohen Preis, die hohe Rigidität des Casts, die fast kein Aufbiegen des ausgehärteten Verbands erlaubt und die Gefahr von Druckstellen der Haut birgt.

Thermoplast wird im Wasserbad erhitzt und vorgeformt. Wenn es abkühlt behält es seine Form und kann als Schiene verwendet werden. Es ist noch teurer als das Cast Material und bleibt speziellen Indikationsstellungen im Handbereich vorbehalten.

Die Funktion eines Frakturgipsverbandes ist es, die reponierte Fraktur zu fixieren. Er muss daher nicht nur der Körperregion angepasst werden, sondern soll das Verbleiben in Repositionsstellung aufrechthalten. Der Gips muss deswegen so anmodelliert werden dass er der Redislokation der Fragmente entgegenwirkt. Es musst darauf geachtet werden, keinen punktuellen Druck auszuüben, da es dann zu Druckschäden der Haut kommen kann. Der Druck muss daher breitflächig und groß genug angewendet werden, um die Fraktur zu halten aber nicht so groß um Druckstellen zu erzeugen. Im Fall der distalen Radiusfraktur wird der Gips in der Dreipunktabstützung anmodelliert. Sie ermöglicht das Halten der Fraktur ohne Druckspitzen zu erzeugen und erhöht die Stabilität des Gipses. Die genaue Beschreibung erfolgt im Methodik Teil.

2.7.2 Operative Therapie

Es gibt verschiedene operative Repositions- und Fixierungsmöglichkeiten distaler Radiusfrakturen, die im folgenden beschrieben werden sollen [10].

2.7.2.1 Fixateur Externe

Der Fixateur Externe, oder äußere Spanner, ist ein äußeres Gestänge, welches über Schrauben (Schanz-Pins) im Knochen miteinander verbunden ist. Das Gestänge befindet sich über Hautniveau (**Abb. 13**) und die Pins sind winkelstabil im Gestänge fixiert. Das besondere an dieser Fixierung ist, dass sie im Falle von Gelenkfrakturen gelenküberbrückend ist und das Gelenk transfixiert,. Die Reposition und Fixation wird über Ligamentotaxis durchgeführt [54]. Meistens wird sie mit einer Kirschner-Draht Osteosynthese kombiniert. In Mitteleuropa kommt er hauptsächlich in der Polytraumaversorgung und bei aussichtslosen Trümmerfrakturen zur Anwendung. Die winkelstabilen Platten haben seine Indikation zur Ausnahme gemacht. Er wird lediglich bei schweren Weichteilschäden verwendet. Der Fixateur ist eine der ältesten Osteosynthesetechniken Die Repositionstechnik ist üblicherweise geschlossen, wie bei der konservativen Therapie.

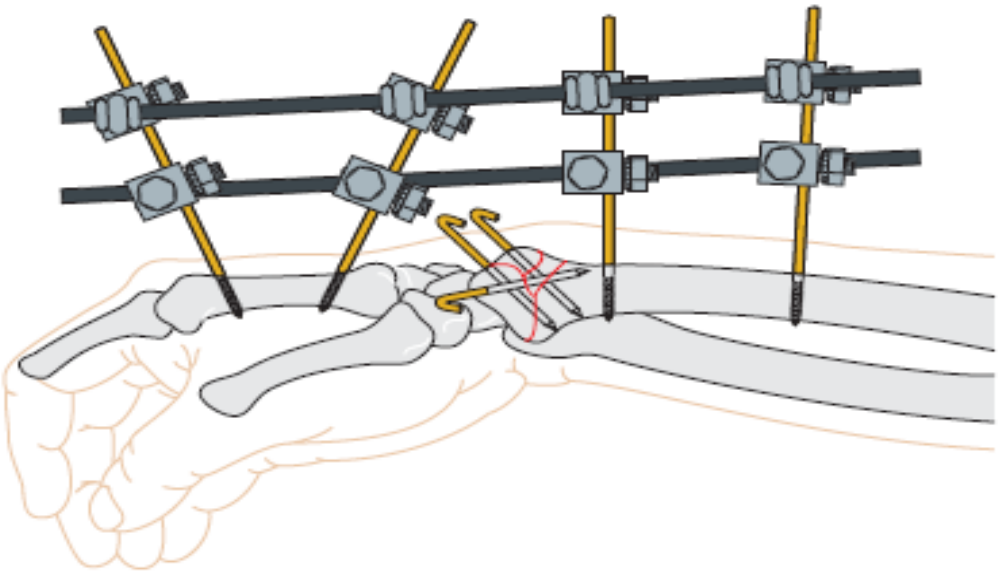

Abb. 13: Fixateur Externe und Kirschner Drähten bei distaler Radiusfraktur [3].

2.7.2.2 Kirschner-Draht Osteosynthese

Sie besteht aus 1.6-2.0 mm starken Bohrdrähten, welche perkutan über Stichinzisionen in den Knochen gebohrt werden. Die klassische Bohrrichtung in der Technik nach Clancey oder Willenegger wird vom Processus styloideus radii frakturüberquerend Richtung Schaft durchgeführt (**Abb. 14**). Die zweite, oft verwandte Technik, ist die intrafokale Technik nach Kapandji [56-58] . Hierbei wird über eine Stichinzision proximal des Tuberculum listeri ein Draht durch die Fraktur von proximal nach distal eingebracht, dann nach distal umgekippt und in die proximale palmare Kortikalis gebohrt (**Abb. 15**).

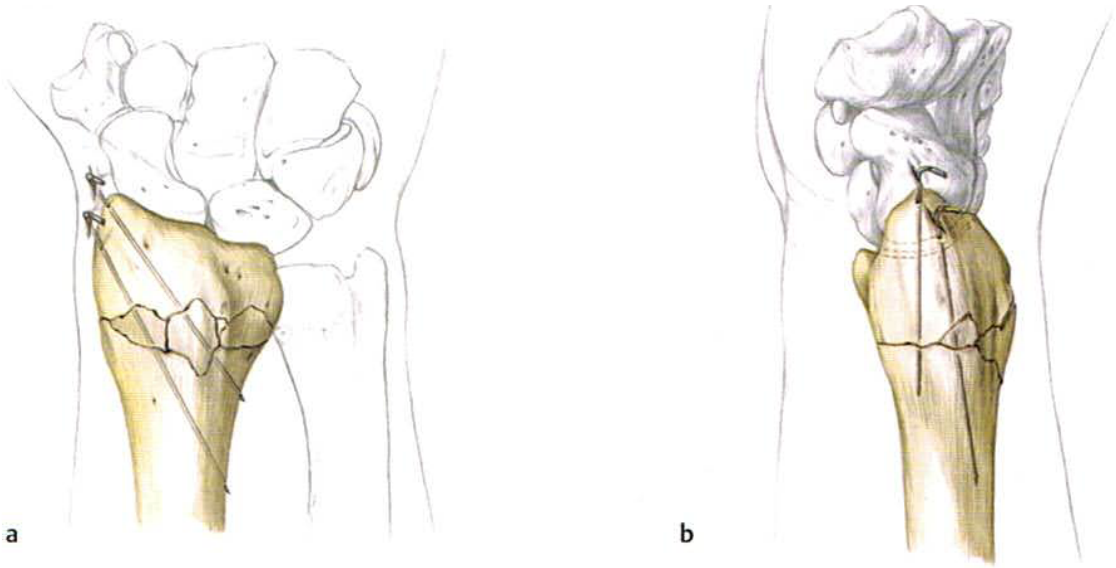

Abb. 14: K-Drahtosteosynthese nach Clancey [4].

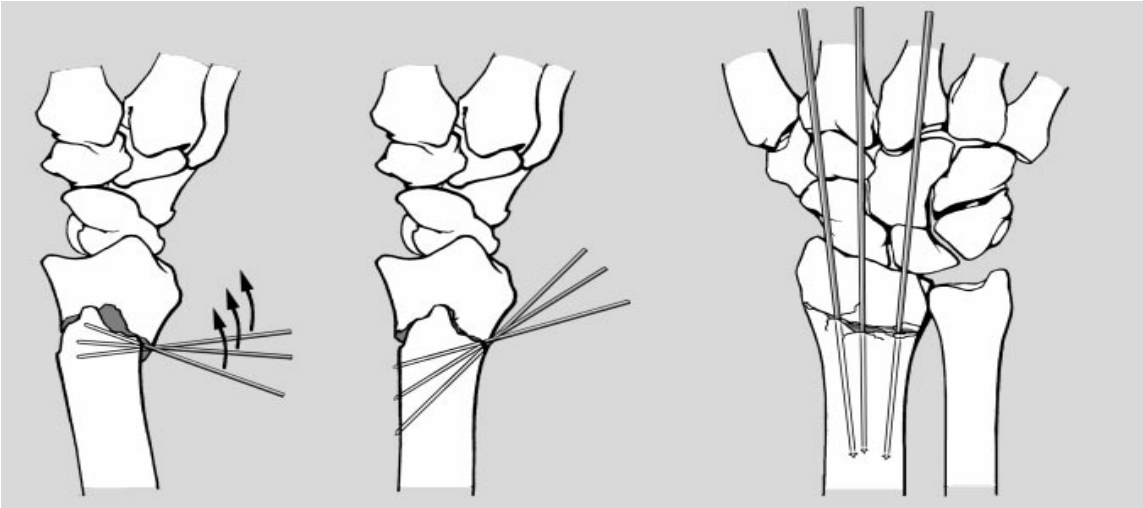

Abb. 15: Repositionsmanöver und K-Drahtosteosynthese nach Kapandji [10].

Die K-Draht Osteosynthese wird hauptsächlich bei Kindern eingesetzt oder bei wenig dislozierten A-Frakturen mit guter Knochenqualität. Sie muss jedoch immer mit einem externen Verfahren kombiniert werden, Gips oder Fixateur externe, da es sonst zu einem Implantatversagen kommt. Ein Vorteil dieser Art von Osteosynthese ist, dass man sie in Lokalanästhesie durchführen kann. Die Reposition erfolgt hauptsächlich indirekt oder gedeckt direkt mittels der Drähte, die als Joystick oder Hebel verwendet werden. Die geschlossene Reposition ist dieselbe wie bei der konservativen Therapie. Die Reposition mittels Kirschnerdrähten ist gedeckt und direkt (**Abb. 15)**

2.7.2.3 Schraubenosteosynthese

Eine alleinige Schraubenosteosynthese kommt nur bei B1-Frakturen, also den Processus styloideus radii Frakturen in Frage. Hier kann in selber Technik wie bei der K-Draht Osteosynthese nach Clancey, perkutan 1 oder 2 Schrauben eingebracht werden und das styloidale Fragment am Schaft fixiert werden. Oft werden K-Drähte und Schrauben kombiniert (**Abb. 16**). Die Reposition erfolgt wie bei der K-Draht Osteosynthese.

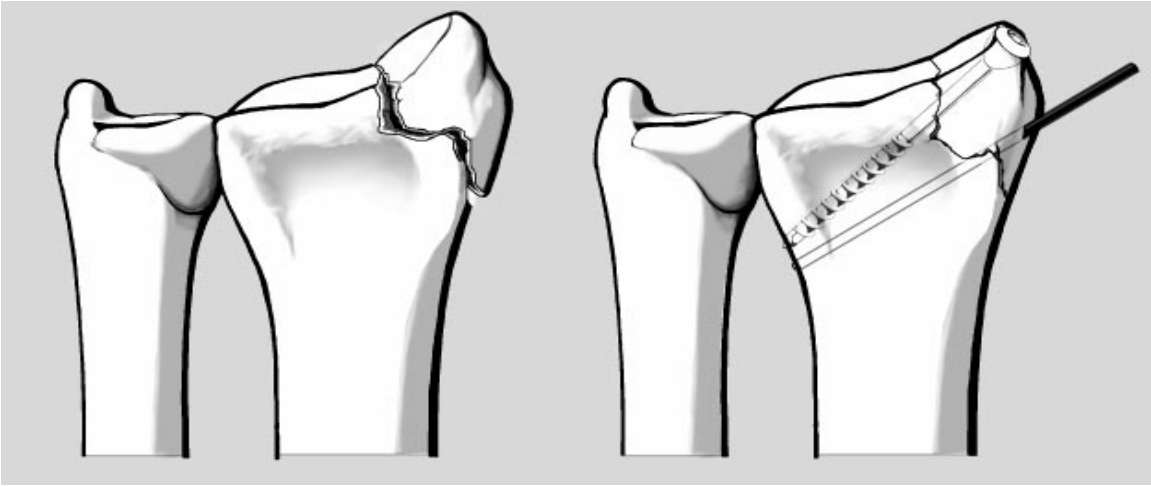

Abb. 16: Kombinierte Schrauben und K-Drahtosteosynthese bei B1-Fraktur [10].

2.7.2.4 Winkelstabile Plattenosteosynthese

Winkelstabile Platten sind interne Fixateure, da die Schrauben in den Platten winkelstabil verblockt werden. Diese Winkelstabilität garantiert ein sehr rigides System, in dem die Schrauben über eine Kopfverriegelung fest in der Platte fixiert sind. Dadurch haben die Schrauben nicht die Funktion, die Platte an den Knochen zu ziehen sondern fungieren biomechanisch wie ein innerer Fixateur. Die Platte kompromittiert die periostale Durchblutung nur wenig und ermöglicht parallel eine hohe Stabilität und gute Abstützung der frakturierten Gelenkflächen [11] (**Abb. 17**). Diese Platten sind Abstützplatten und verhindern dadurch sehr effizient eine sekundäre Dislokation. Die Entwicklung winkelstabiler Platten war ein Quantensprung in der Behandlung distaler Radiusfrakturen und ermöglichte die operative Rekonstruktion selbst komplexer Trümmerfrakturen, wo früher nur eine Versorgung mit Fixateur Externe und K-Drähten möglich war.

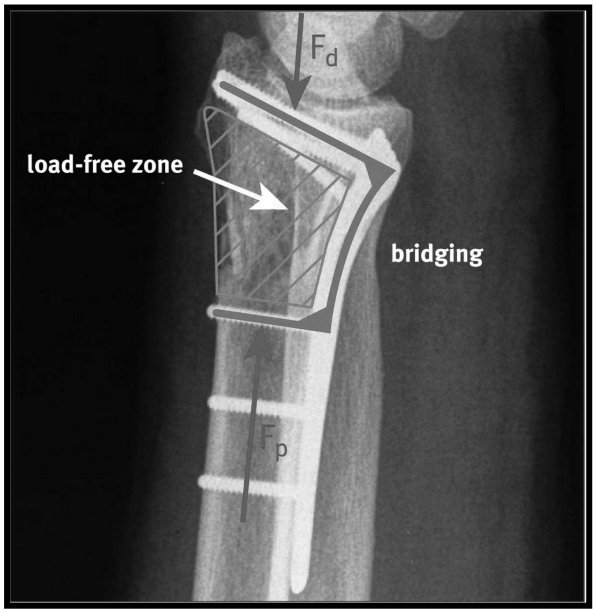

Abb. 17: Prinzip der Abstützung der Gelenkfläche. Die subchondralen Schrauben verhindern die sekundäre dorsale Dislokation durch winkelstabile Verankerung mit dem Innengewinde in der Platte [11].

Die Verplattung erfolgt entweder von palmar oder dorsal. Die palmare Plattenosteosynthese erfolgt über einen Zugang über der Flexor carpi radialis Sehne und abschieben des Musculus pronator quadratus. Es wird lediglich palmar die kortikale Frakturkomponente dargestellt und direkt reponiert. Der Rest der Reposition erfolgt indirekt durch Traktion. Anschließend kann die winkelstabile Platte angeschraubt werden (**Abb. 18 a-c**).

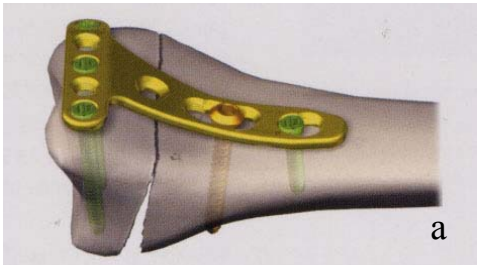

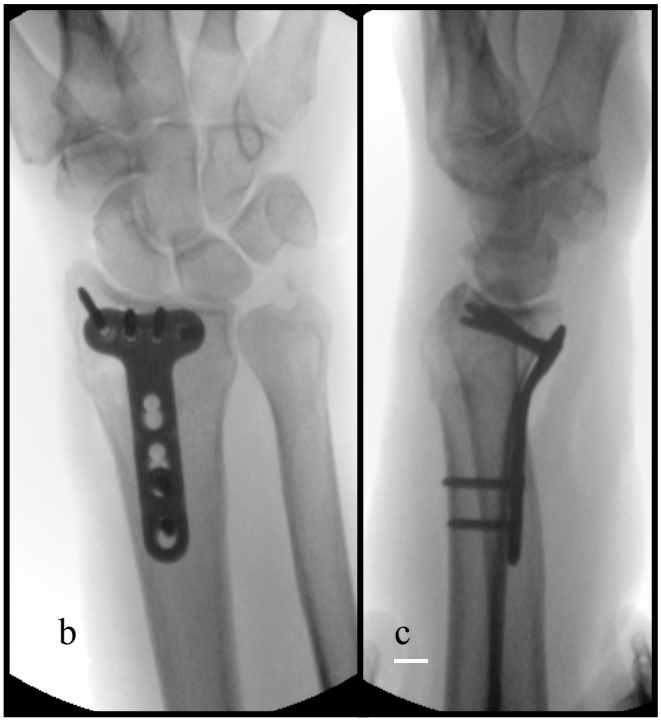

Abb. 18 a-c: Palmare Plattenosteosynthese einer distalen Radiusfraktur in *a* als dreidimensionale Zeichnung (von Fa. DePuy Synthes®, Umkirch, Schweiz) und in *b und c* als Bildwandlerbilder (anteroposterior und seitlich).

Die Verplattung von dorsal erfolgt über dem Tuberculum listeri und dem epiperiostalen Abschieben der Strecksehnen. Hier können die Frakturfragmente inklusive der dorsalen Trümmerzone und des Gelenkes eingesehen und direkt reponiert werden. Danach werden die Platten unter den Sehnen angeschraubt (**Abb. 19 a-c**).

Kombinierte Zugänge, palmar und dorsal, kommen selten zum Einsatz und dann hauptsächlich bei schweren Trümmerfrakturen bei denen die Frakturkomponente palmar und dorsal liegt. Diese muss anhand eines präoperativ durchgeführten CT festgestellt werden.

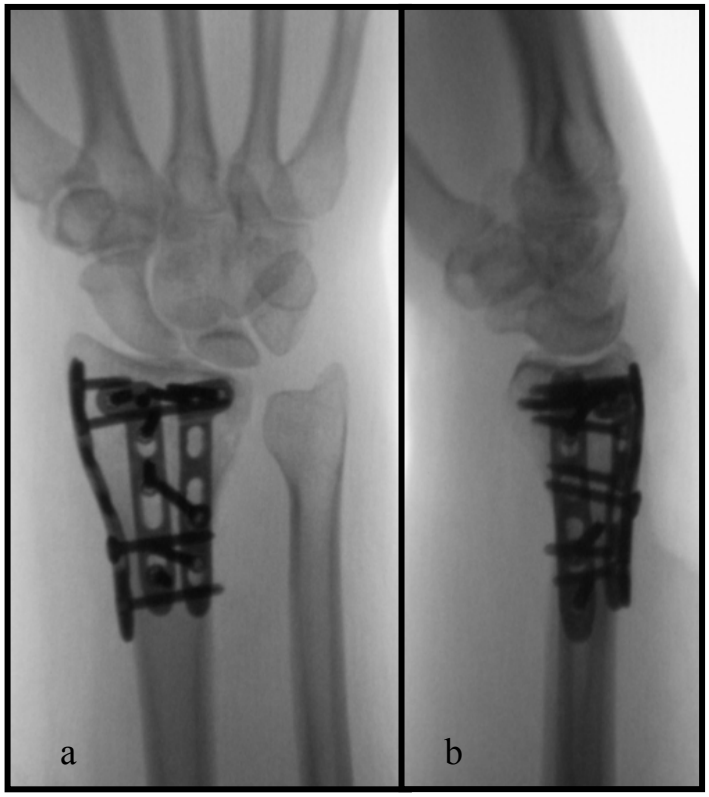

c

Abb. 19 a-c: Dorsale Plattenosteosynthese einer distalen Radiusfraktur als Bildwandlerbilder (anteroposterior und seitlich) in *a und b* und als dreidimensionale Zeichnung (von Fa. DePuy Synthes®, Umkirch, Schweiz).

Die distale Radiusfraktur kann konservativ oder operativ therapiert werden. Die Prinzipien konservativer und operativer Therapie wurden bereits beschrieben. Die Indikationsstellung, welche sich ohne Evidenz zu Gunsten der operativen Therapie geändert hat, wird nun dargestellt [78].

Wenn eine Fraktur mehr als 3 Instabilitätskriterien steigt ihre Instabilität und das Risiko sekundär zu dislozieren [2]. Diese Frakturen sollten operativ stabilisiert werden, Frakturen, welche weniger als 10° dorsal verkippt sind, eine Verkürzung unter 3 mm zeigen und eine Fraktur des Processus styloideus ulnae oder eine dorsale Trümmerzone haben, können konservativ behandelt werden. Nach der AO Klassifikation wären das A2, A3, C1 und C2 Frakturen, sofern sie die oben genannten Kriterien erfüllen. Obwohl ein intraartikulärer Frakturausläufer nur ein Instabilitätskriterium ist, ist es heute üblich, intraartikuläre Frakturen zu operieren, auch wenn sie keine Stufe im Gelenk bilden, also B und C Frakturen. Wenn eine Stufe im Gelenk verbleibt, führt dies mit erhöhtem Risiko zur posttraumatischen Arthrose. Eine Stufe von über 2 mm führt zu einer ausgeprägten Früharthrose [26]. Häufig werden undislozierte intraartikuläre Frakturen operiert vor dem Hintergrund, eine sekundäre Dislokation zu verhindern.

Aber auch A Frakturen, insbesondere A3 Frakturen, werden zunehmend der operativen Therapie zugeführt. Hier spielt hier vor allem die dorsale Abkippung eine Rolle. Obwohl sie nur ein Instabilitätskriterium darstellt wenn sie über 20° beträgt, führt das alleine schon häufig zur Entscheidung für eine Operation. Der Grund dafür ist das erhöhte Dislokationsrisiko abgekippter Frakturen und die Möglichkeit der frühen Physiotherapie postoperativ.

Da die Instabilitätskriterien nur Wahrscheinlichkeiten für eine sekundär Dislokation angeben, bietet es sich an, Frakturen deren sekundäres Dislokationsrisiko unklar ist, konservativ zu behandeln, sie engmaschig radiologisch zu kontrollieren und sie bei Dislokation sekundär zu operieren [2].

Generell ist zu bemerken, dass schon geringe Dislokationen heute zu einer operativen Therapie führen [55] da sie die sofortige postoperative Physiotherapie zulässt.

Die Repositions- und Gipstechnik wird im Abschnitt Methodik detailliert dargestellt. Auch die Nachbehandlung sollte entsprechenden vorgegebenen Algorithmen folgen. Der primäre Gips ist eine dorsoradiale Gipsschiene, die nicht komplett umgreifend ist. Am ersten Tag nach der Reposition und Gipsfixation erfolgt die Gipskontrolle. Man prüft die Beweglichkeit aller nicht fixierten Gelenke, die der Patient auch selbsttätig beüben sollte. Man befragt den Patienten nach Schmerzen im Gips, um Druckstellen frühzeitig zu erkennen. Wenn dies der Fall ist, muss der Gips im Aushang gewechselt werden. Die periphere Sensibilität, Motorik und Durchblutung werden überprüft. Am dritten Tag wird der Gips mit einer zirkulären Gipsbinde geschlossen, um so die Stabilität zu erhöhen. Dabei erfolgt auch eine Röntgenkontrolle. Zwischen dem fünften und siebten Tag erfolgt im Aushang ein Gipswechsel auf einen geschlossenen zirkulären Gips sowie eine abermalige Röntgenkontrolle. Dieser Wechsel hat den Sinn, den Gips an die abgeschwollenen Weichteile anzupassen. Am 14. Tag wird wieder eine Röntgenkontrolle durchgeführt sowie nach endgültiger Gipsabnahme. Die Dauer der Gipsimmobilisation beträgt abhängig der Frakturschwere und Osteoporose 4 bis 6 Wochen. Wenn im Verlauf bei einer der Röntgenkontrollen eine nicht tolerable sekundäre Dislokation aufgetreten ist, muss auf die operative Therapie umgestiegen werden.

Wenn diese aufwendige und zeitintensive Nachbehandlung nicht eingehalten wird, ist jeder konservative Therapieversuch, hinsichtlich guter Repositionsergebnisse, zum Scheitern verurteilt.

2.8 Komplikationen

2.8.1 Konservativ

Die konservative Therapie hat, obwohl sie nicht invasiv ist, dennoch eine nicht zu unterschätzende Anzahl an Komplikationsmöglichkeiten. Gips-assoziierte Komplikationen sind beispielsweise Druckulcera der Haut durch eine schlechte Gipstechnik. Durch den punktuellen hohen Druck entwickelt sich eine chronische Wunde wie bei Dekubitalgeschwüren. Im Vergleich zu winkelstabilen Plattenosteosynthesen ist das sekundäre Dislokationsrisiko wesentlich höher, da sich zwischen dem Gipsverband und dem Knochen immer Weichteile befinden. Das postinterventionelle Abschwellen des traumatischen Ödems führt ebenfalls zu einer Lockerung der Fixation. Das Risiko eines CRPS, oder Morbus Sudeck, ist bei geschlossener Reposition und Gipsfixierung – insbesondere nach rezidivierenden Repositionsmanövern - häufiger als bei der offenen Reposition und internen Fixierung mittels winkelstabiler Plattenosteosynthese [59, 60].

2.8.2 Operativ

Neben den üblichen operativen Komplikationen kann es zu einem postoperativen Karpaltunnelsyndrom kommen. Dies war häufig bei auftragenden Platten der Fall, weswegen der Karpaltunnel früher in manchen Kliniken prophylaktisch mit gespalten wurde. Bei den neueren filigranen Platten ist das nicht mehr notwendig.

Postoperativ dorsal überstehende Schrauben können zu Sehnenirritationen/ -rupturen mit Schmerzen und Fehlfunktionen führen. Dies zwingt dann zur frühzeitigen Implantatentfernung. Dorsale Plattenosteosynthesen führen häufiger zu Strecksehnenverklebungen, die einen Faustschluss unmöglich machen und eine operative Revision mit Strecksehnentenolyse notwendig machen. Das Risiko der primären operativen oder sekundären Strecksehnenruptur ist bei dorsalen Platten aufgrund der operativen Schädigung besonders hoch.

Die Ruptur der extensor pollicis longus Sehne kommt bei der operativen Therapie sowohl von palmaren als auch von dorsalen Osteosynthesen vor. Bei der dorsalen Plattenosteosynthesen ist sie durch den Zugang und der notwendigen intraoperativen Darstellung bedingt, bei den palmaren durch überstehende Schrauben an denen die Sehne reibt. Hier kann es auch zur Entstehung von Strecksehnenganglien kommen, die eine frühzeitige Implantatentfernung notwendig machen (**Abb. 20**).

Kirschner Drähte können sich lockern und die Haut perforieren was ebenfalls zu einer Entfernung dieser zwingt. Bei externen Fixateuren kann es zur Pintraktinfektion kommen und in seltensten Fällen zur Osteomyelitis.

Abb. 20: Intraoperative seitliche Bildwandlerbilder einer knöchern konsolidierten distalen Radiusfraktur nach Implantatentfernung und Injektion von Kontrastmittel in den ehemaligen Schraubenkanal mit Stahlkanüle. Das Ganglion füllt sich mit Kontrastmittel an.

2.9 Fragestellung

Ziel bisheriger Studien war es die Effektivität der konservativen Therapie zu ermitteln. Sie sollten den sekundären Repositionsverlust vorhersagen und im Speziellen, das sekundäre Abkippen des distalen Gelenkfragments nach dorsal und die Verkürzung des Radius. Die Repositions- und Gipstechnik finden in diesen Studien nur wenig Beachtung, sind uneinheitlich und teilweise überhaupt nicht beschrieben.

Die primäre Fragestellung dieser Studie sollte klären, ob die distale Radiusfraktur anatomisch reponiert werden kann, die sekundäre, ob der Aushang dafür alleine ausreicht.

Frakturabhängige und frakturunabhängige Faktoren sollten in einer Subgruppenanalyse untersucht werden. Sie sollte klären, ob die Frakturschwere, die dorsale Dislokation oder das Patientenalter einen Einfluss auf die Reposition haben. Die Frakturschwere wurde mit der AO-Klassifikation, den benannten Instabilitätskriterien, und der Ulnavarianz evaluiert.

Als Referenz für eine anatomische Reposition galten die radiologischen Normwerte eines gesunden Kollektivs [43].

3. Methodik

3.1 Patienten

Wir konnten 63 Patienten in die Studie einschließen, die sich eine frische distale Radiusfraktur zugezogen hatten. Ursache war in 61 Fällen der Bagatellsturz oder Sturz auf ebener Erde aus unterschiedlicher Ursache. Es handelte sich dabei um ein Niedrigrasanztauma als Sturz aus dem Stand auf die extendierte Hand. Zweimal handelte es sich um Hochrasanztraumata, je einmal als Sturz vom Pferd und einmal von einer Leiter aus zwei Meter Höhe.

Die Frakturen wurden nach der AO-Klassifikation klassifiziert (**Abb. 21**). Die häufigsten Typen waren A3- und C2-Frakturen (73,0%). Es gab keine B-Frakturen in dem vorliegenden Kollektiv.

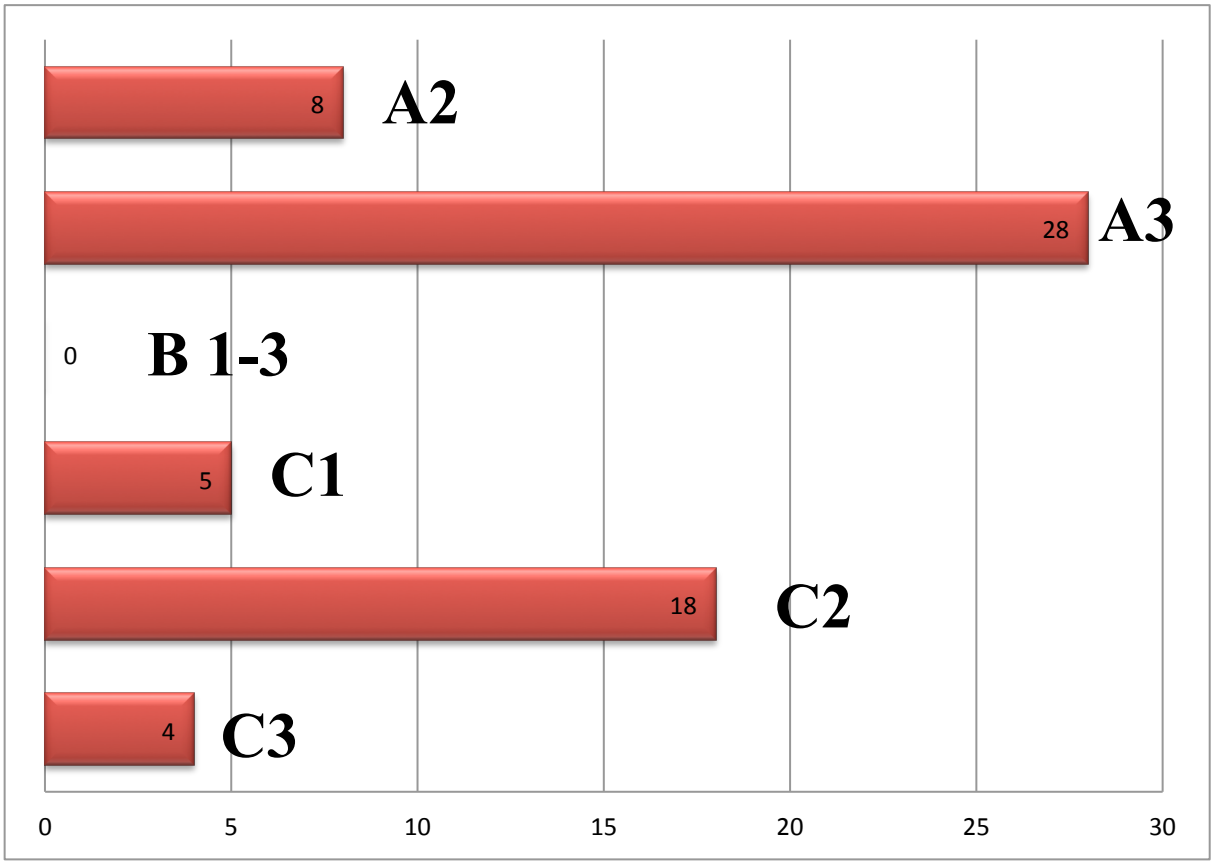

Abb. 21: Aufgliederung der Frakturen des Kollektivs nach der AO Klassifikation.

Die Patienten waren im Schnitt 59,6 Jahre alt (Standardabweichung (SD) 16,2 Jahre, 20-82 Jahre), wovon 15 Männer und 48 Frauen waren. Die linke Seite war 36 mal betroffen, die rechte 27 mal. Im Schnitt hatten die Patienten 3,3 Instabilitätskriterien (SD 1,3).

3.2 Einschluss- und Ausschlusskriterien

3.2.1 Einschlusskriterien

Nur Patienten mit frischen Radiusfrakturen wurden in diese prospektive Studie eingeschlossen. Da offene Frakturen einer sofortigen operativen Stabilisierung unterzogen werden müssen, kamen nur geschlossene Frakturen für die Untersuchung in Frage. Da die Reposition im Zentrum der Studie stand, mussten die Frakturen disloziert sein, um eingeschlossen werden zu können. Undislozierte Frakturen wurden dementsprechend von der Studie ausgeschlossen.

3.2.2 Ausschlusskriterien

Ausgeschlossen wurden offene Frakturen und undislozierte Frakturen. Weichteilschäden (III° nach Tscherne) welche eine Transfixation notwendig machten wurden ebenfalls ausgeschlossen. Frakturen die älter als 12 Stunden waren wurden nicht eingeschlossen. Aufgrund der Richtlinien für die Durchführung von klinischen Studien, die in den International Conference on Harmonisation of Technical Requirements for Registration of Pharmaceuticals for Human Use und Good Clinical Practice Leitlinien festgehalten sind, und zum Schutz der Probanden dienen, wurden keine Patienten unter einem Alter von 18 Jahren und keine schwangeren Frauen eingeschlossen. Ausdehnung der Trümmerzone sowie Dislokationsgrad und Richtung des distalen Fragments waren keine Ausschlusskriterien.

3.3 Methode

3.3.1 Das Röntgen

Nach dem Erheben der Anamnese und einer klinischen Untersuchung erfolgte das Röntgen des Handgelenkes in 2 Ebenen im streng anteroposterioren und seitlichen Strahlengang. Die Anfertigung der Röntgenaufnahmen erfolgte durch die radiologische Abteilung des Virchow Klinikums in der chirurgischen Rettungsstelle (Klinik für Strahlenheilkunde, Campus Virchow-Klinikum).

3.3.2 Die Lokalanästhesie

Die Lokalanästhesie erfolgte als klassische Bruchspaltanästhesie. Sie wurde mit 20 ml Xylocain (1% Xylonest), welche in 2 mal 10 ml Spritzen aufgezogen wurden durchgeführt. Die Injektion erfolgte unter sterilen Kautelen von dorsal oder von palmar.

Die Injektion von dorsal erfolgt im sehnenfreien Dreieck distal des Tuberculum listeri direkt in den Frakturspalt. Als Orientierungspunkte dienten der gut tastbare Processus styloideus radii und der Gelenksspalt des Handgelenks. Wichtig ist, dass der Einstichpunkt proximal der Fraktur liegt, um von dorsoproximal in den Frakturspalt zu gelangen. Wenn der Einstich zu weit distal liegt, wird der Bruchspalt nur schwer erreicht, da das distale Fragment fast immer nach dorsoproximal disloziert und sich über den Schaft schiebt. Nachdem Einstich wurden die ersten 5-8 ml subcutan, perifaszial und periostal injiziert, wobei darauf geachtet wurde dass das Innervationsgebiet des Ramus superficialis ni. radialis styloidnahe infiltriert wurde. Die restlichen 2-5 ml wurden in den Bruchspalt injiziert. Mit dieser ersten Spritze wurde danach das Frakturhämatom punktiert und abgezogen, um den Druck des Frakturhämatoms zu entlasten. Bei in situ gelassener Nadel tauschten wir die Spritzen aus und injizierten die zweiten 10 ml in die Fraktur (**Abb. 22 a, b**).

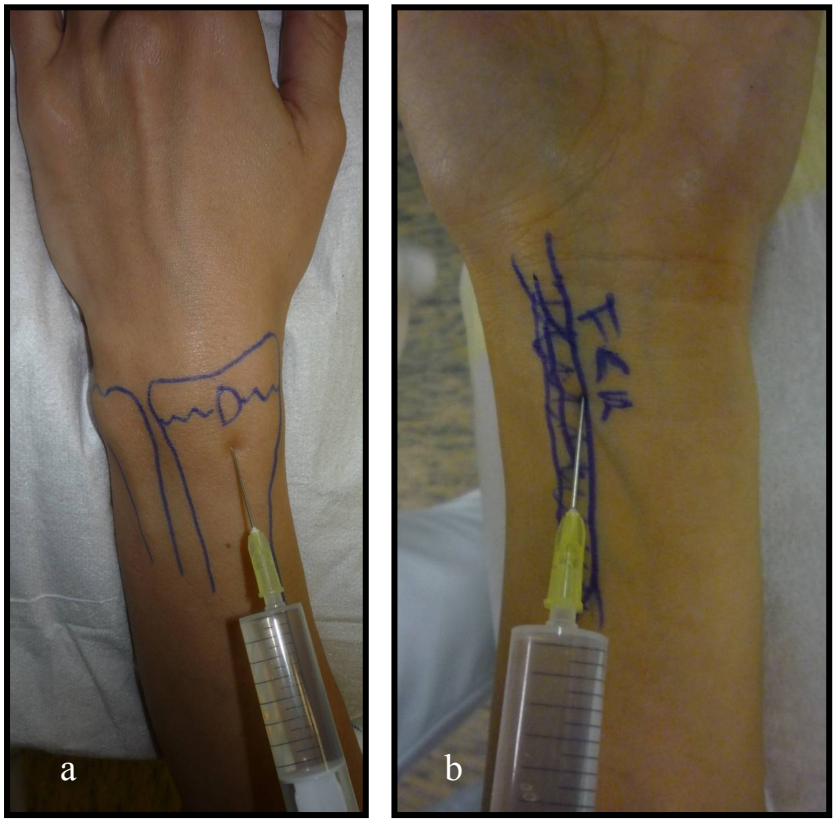

Abb. 22 a, b: Dorsale Injektion proximal der Fraktur (a). Palmare Injektion durch die Flexor carpi radialis Sehnen (FCR) (b).

Beim Vorgehen von palmar diente die Flexor carpi radialis Sehne als Landmarke. Wie beim operativen Zugang ist hier die sichere Zone zwischen Nervus medianus und Arteria radialis. Die palmare Bruchspaltanästhesie kam nur selten zur Anwendung, zum Beispiel wenn die dorsale Kortikalis intakt war oder derart verhakt dass einen intramedulläre Platzierung der Nadel von dorsal nicht möglich war. Dies war bei den seltenen Flexionsfrakturen der Fall.

Nach der Bruchspaltanästhesie wurde die Einstichstelle mit einem Pflaster verklebt und das Handgelenk in den Aushang genommen.

3.3.3 Der Aushang im Extensionsgestell

Bevor die Finger mit den Mädchenfängern bezogen wurden, wurde ein Unterarm TG-Schlauchverband angelegt, da dies im Aushang nicht mehr möglich ist. Die Mädchenfänger wurden an den Fingern 1, 2 und 4 fest angelegt, um ein Herausrutschen im Aushang zu vermeiden. Der Daumen wurde als erstes in den Aushang genommen, da über ihn der Hauptzug der Extension verläuft. Die beiden anderen Finger dienten nur der Ulnarduktion im Handgelenk, über sie sollte nur ein leichter Zug ausgeübt werden. Die Stellung des Unterarmes war die Neutralstellung zwischen Pro- und Supination bei 90° gebeugten Ellenbogen und 90° abduzierten Oberarm in der Schulter. Die Stellung der oberen Extremität sollte dabei so sein, dass der Daumen in Verlängerung der Radiusschaftachse stand (**Abb. 23**). Die Masse des Aushanggewichts betrug 6 kg und wurde über eine breite Manschette am distalen Oberarm angelegt.

In dieser Stellung wurde die Fraktur nun 15 Minuten ausgehangen. Danach erst erfolgte das Repositionsmanöver.

Der Bildwandler wurde so ausgerichtet, dass die anteroposteriore und seitliche Einstellung des Handgelenkes durch Schwenken des Bildwandlers und nicht der oberen Extremität erreicht wurden. Ansonsten kann es zu Rotationsfehlstellungen in der Fraktur kommen [61].

Abb. 23: Der Aushang mit Mädchenfänger der Finger 1,2 und 4.

3.3.4 Die Reposition

Sie erfolgte in 2 Schritten und basiert auf der Technik wie sie von Jahna und Wittich beschrieben wurden [61]. In einem ersten Schritt wurde die Länge ausgeglichen. Der erste Metakarpale wurde umfasst und der Längszug verstärkt während mit dem Fuß auf den Gewichten gegengehalten wurde (**Abb. 24**). Dieses Manöver stellte die Radialinklination wieder her.

Danach wurde umgegriffen und der palmare Tilt wiederhergestellt. Mit der einen Hand wurde wieder das Metakarpale I umgegriffen, diesmal mit der gesamten Hand, und mit der anderen der Unterarm proximal der Fraktur. Es wurde die Dorsalabkippung zunächst verstärkt, um die Fraktur zu enthaken (**Abb. 25**) und anschließend unter Längszug eine entgegengesetzte Flexionsbewegung ausgeübt, um den palmaren Tilt wieder herzustellen (**Abb. 26**). Es wurde darauf geachtet, dass die palmaren Kortizes exakt aufeinander standen. Hierzu wurde mit dem Handballen das distale Fragment ventralisiert. Wichtig bei diesem Manöver war es, keinen Pronationsfehler des distalen Fragments zu erzeugen. Deshalb sollte es nicht mit dem dorsalen Daumendruck durchgeführt werden, wie es in der Literatur vielfach beschrieben ist [61].



Abb. 24 - 26: Das Repositionsmanöver.

1. Längenausgleich (links)
2. Enthaken der Fragmente (Mitte)
3. Ventralisieren und Flektieren (rechts)

3.3.5 Gipsen

Nach der Reposition wurde der TG Schlauch sparsam ausgepolstert. Die hierfür verwendete Watte wurde im Handgelenksbereich, dorsalen Metakarpalbereich und proximalen Unterarm angewickelt. Der restliche Unterarm sollte nicht gepolstert werden, da dadurch die Stabilität der Fixation herabgesetzt würde. Die Muskulatur im Bereich des Unterarms bietet bei regelrechter Gipstechnik einen Schutz vor Druckstellen da der Knochen nicht direkt unter der Haut liegt [61].

Zum Gipsen wurde eine 8-12-lagige und 20 cm breite Gipslonguette, welche in ihrer Länge von den Zwischenfingerfalten bis 2 Querfinger proximal der Ellenbogenfalte reichte, verwendet. Die Anzahl der Gipsbinden-Lagen wurde an den physiologischen Gegebenheiten des Patienten abgeschätzt. Bei dünnen Unterarmen reichten 8 Lagen, bei dickeren 12. Danach wurde ein 1-2 cm breiter Steg in den Gips geschnitten, welcher später um das Metakarpale II in die Hohlhand gelegt wurde.

Die Longuette wurde bis zum Verschwinden der Bläschen im lauwarmen Wasser gewässert und danach mit einer Mullbinde, von dorsoradial an den Unterarm gewickelt. Es folgte das Anmodellieren des Gipses zur Dreipunktabstützung. Dafür wurden 3 abstützende breite Dellen in den dorsoradialen Gips anmodelliert: eine dorsal über dem distalen Fragment und Carpus, eine palmar proximal der Fraktur und eine dorsal am proximalen Ende des Gipses (**Abb. 27**). Die Dellen sollten weich geschwungen sein, da es sonst zu Druckstellen kommen kann.

Während des Anmodellierens wurde das Gewicht entfernt, um ein Einstauchen der Fraktur zu ermöglichen. Strenggenommen ist das Anmodellieren auch noch zum Repositionsmanöver zu zählen da hier weiter Druck ausgeübt wird. Das Handgelenk sollte dabei in 20° Dorsalextension gegipst werden. Nur so kann der Carpus über das Lunatum das distale Fragment nach palmar drücken und so eine sekundäre Dislokation verhindern (**Abb. 28 und 29**).

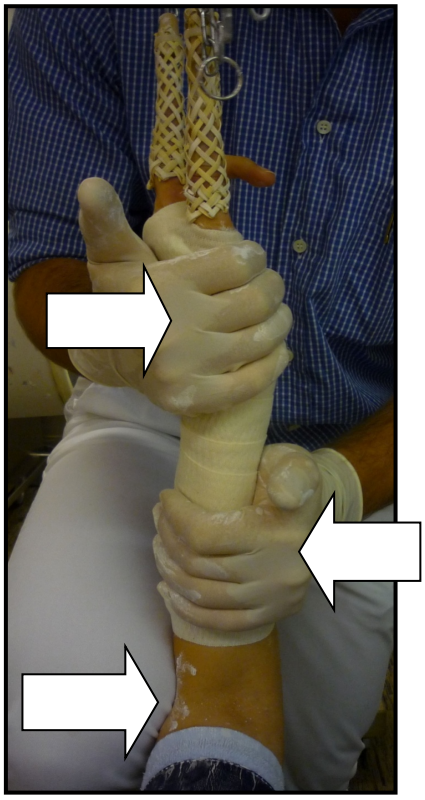

Abb. 27: Anmodellieren des Gipsverbands

1. Dorsal distal auf das distale Fragment
2. Palmar proximal der Fraktur
3. Dorsal proximal gegenhalten

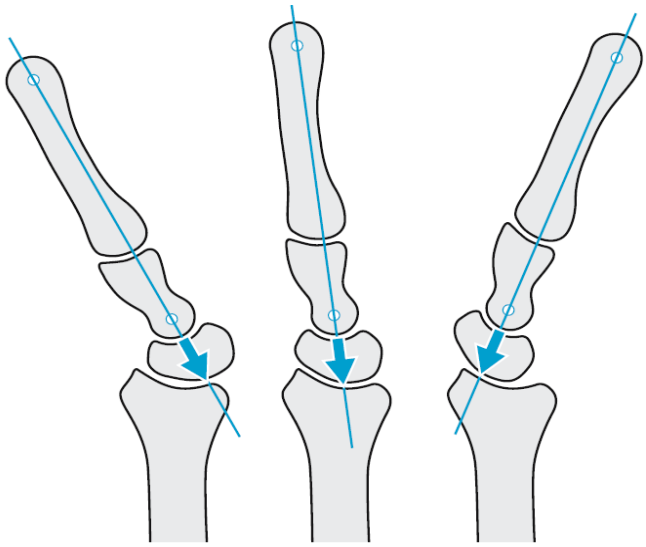

Abb. 28 und 29: Fertiger Gipsverband. Die Pfeile zeigen die anmodellierten Stellen (Dellen) für die Drei-Punktabstützung (links).

Das Schema (oben) zeigt warum das Handgelenk in Extension stehen sollte: der Kraftvektor drückt nach palmar und verhindert die sekundäre Dislokation [2].

Nachdem der Gips ausgehärtet war, wurde die Mullbinde und der TG Schlauch komplett gespalten, mit einer elastischen Binde umwickelt und beschriftet. Auf den Gips wurden folgende Informationen festgehalten: Diagnose mit Frakturklassifikation und Skizze, Unfalltag, Datum, Gipskontrolltermin, Name der/-s behandelnden Unfallchirurgin/-en und Unterschrift. Gemäß den Böhlerschen Regeln wurden die Patienten angeleitet sofort mit den abschwellenden Maßnahmen und der Beübung der Finger zu beginnen [5, 61].

3.3.6 Das Röntgen

Anteroposteriore und seitliche Aufnahmen des Handgelenkes wurden mit dem Bildwandler nach dem 15 minütigen Aushang, nachdem Repositionsmanöver und abschließend im Gips ohne Aushang gemacht. Um die Gelenkfläche exakt darzustellen wurde das Handgelenk entsprechend den Gelenkflächenwinkel in den Strahlengang eingeschwenkt (**Abb. 30**).

Abb. 30: Initiales Röntgen einer weiblichen 68 jährigen Patientin mit distaler Radiusfraktur, AO 23-C2. Die Messung der posttraumatischen Parameter.

Links: Anteroposteriorer Winkel (10,1°)
Rechts: Seitlicher Winkel (-30.1°)
Ulna Plus: Ulnavarianz (+3,1 mm)

3.3.7 Die Vermessung (**Abb. 31 - 33**)

Die Vermessung der Gelenkflächenwinkel und der Ulnavarianz wurden gemäß der Technik der AMUDIRA Gruppe vorgenommen [1]. Die Messung der Gelenkflächenwinkel erfolgte digital. Die Ulnavarianz wurde am Unfallbild und im Gips gemessen.

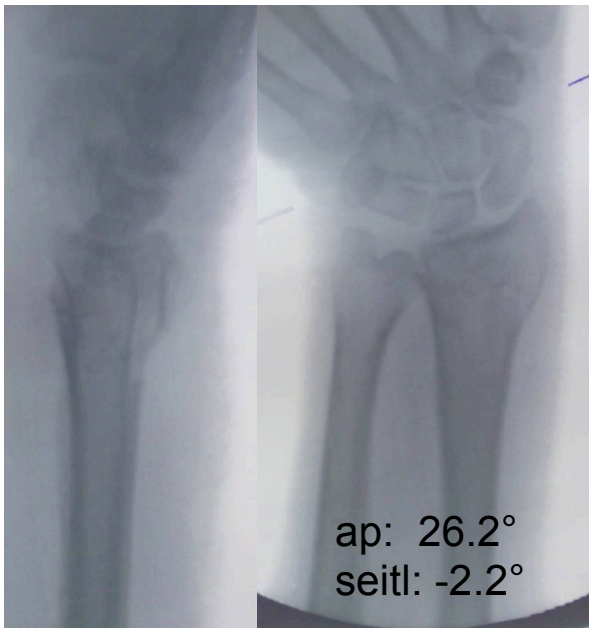

Abb. 31: Bildwandlerbilder der Patientin aus Abb. 30 im Aushang nach 15 min (links seitlich, rechts anteroposterior). Anteroposteriorer Winkel (26,2°). Seitlicher Winkel (-2,2°).

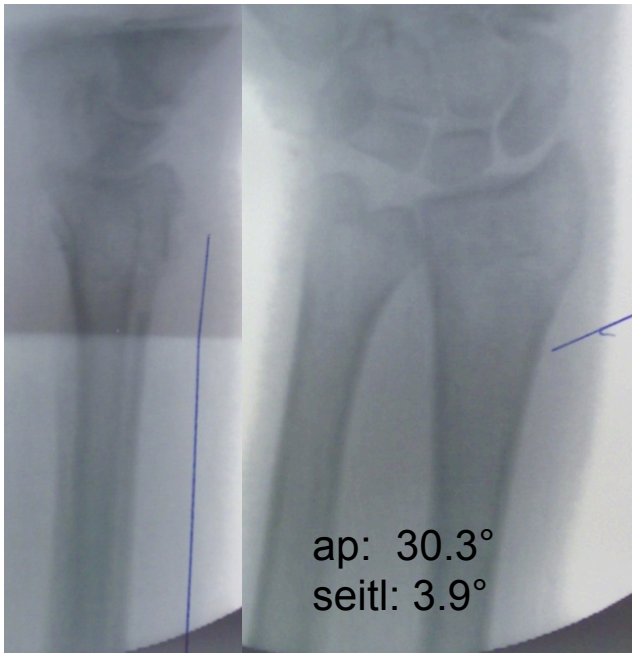

Abb. 32: Bildwandlerbilder der Patientin aus Abb. 30 nach dem Repositionsmanöver (links seitlich, rechts anteroposterior).

Anteroposteriorer Winkel (30,3°).
Seitlicher Winkel (3,9°).

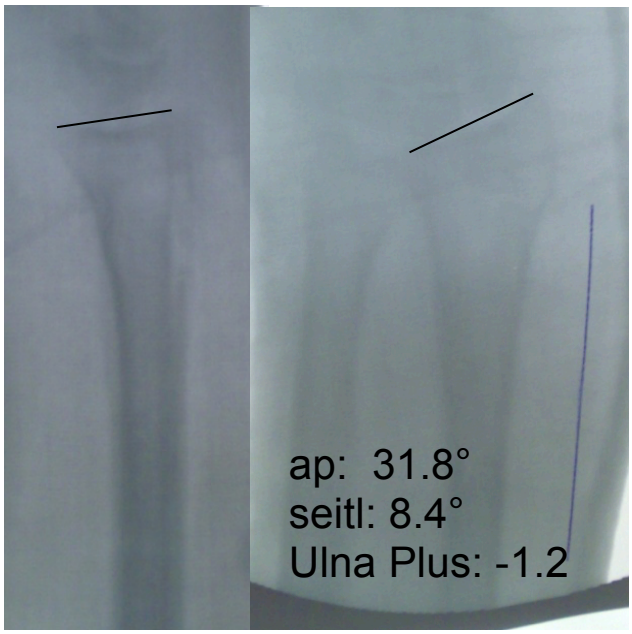

Abb. 33: Bildwandlerbilder der Patientin aus Abb. 30 im Gipsverband (links seitlich, rechts anteroposterior).

Anteroposteriorer Winkel (31,8°).
Seitlicher Winkel (8,4°).
Ulnavarianz (-1,2 mm).

3.3.8 Die Analyse

Die Gelenkflächenwinkel in beiden Ebenen wurden nach jedem Manöver miteinander verglichen. Die Ulnavarianz wurde nach Trauma und im Gips miteinander verglichen.

Als Referenz galten die Normwerte eines gesunden Kollektivs wie von Hollevoet et al und Schuind et al. publiziert [43, 62]. Hierbei betragen die Referenzwerte für die Radialinklination

rechts 25.6° (SD 3.2°), links 25.7° (SD 3.9°) und für den palmaren Tilt rechts 8.5° (SD 3.9°) und links 9.7° (SD 4.2°). Die Ulnavarianz beträgt -0.9 mm (-4.2 bis 2.3 mm).

Die Subgruppenanalyse sollte Faktoren ermitteln, welche einen Einfluss auf das Ergebnis der Reposition haben. Folgende Einflussfaktoren wurden getestet:

- AO-Klassifikation
- Instabilitätskriterien (1-5)
- Ulnavarianz nach Trauma (von -2mm bis 4mm in 1mm Schritten)
- primäre dorsale Dislokation (≤ -40°, ≤ -30°, ≤ -20°, ≤-10° und > -10°)
- Alter (stratifiziert nach < 40, 40-49, 50-59, 60-69, 70-79, > 80 Jahre)

Es sollte geklärt werden ob einer dieser Faktoren eine Auswirkung auf das Repositionsergebnis des Aushangs, des Repositionsmanövers oder des Gipsens hat.

3.4 Studiendesign

Die Studie hatte ein prospektiv kontrolliertes Kohorten Design. Jeder Proband erhielt dieselbe Therapie. Da jeder Patient sequentiell in den Aushang genommen, reponiert und gegipst wurde stellte jeder Patient seine eigene Kontrolle dar. Das Evidenz Level (EbM Level) ist Ic.

3.5 Statistische Auswertung

Die Normalverteilung der Daten wurde mittels Kolmogorow-Smirnow-Test geprüft. Abhängig davon wurden alternativ der Student´s t-Test oder der Wilcoxon Rangsummen Test ausgewertet, um die Gelenkflächenwinkel und die Ulnavarianz zwischen den Manövern zu vergleichen.

Die Subgruppenanalyse erfolgte mittels eines linearen Modells (multivariater ANOVA-Test). Bei nicht normal-verteiltem Datensatz wurde der Kruskal-Wallis-Test verwendet.

Als statistisch signifikant wurden Ergebnisse angenommen, deren $p < 0,05$ war und als hochsignifikant $p < 0,001$.

4. Ergebnisse

4.1 **Gelenkflächenwinkel und Ulnavarianz**

Die posttraumatischen Bilder zeigten die typische Dislokationsformation frakturierter Handgelenke. Der Gelenkflächenwinkel war in der anteroposterioren Aufnahme abgeflacht und in der seitlichen nach dorsal gekippt. Zusätzlich war der Radius im Vergleich zur Ulna verkürzt, was sich in einer positiven Ulnavarianz, oder Ulna Plus Variante äußerte.

Zwischen den posttraumatischen Bildern und den Bildern im Aushang kam es zu einem hochsignifikanten Anstieg der Gelenkflächenwinkel, das heißt die Winkel verbesserten sich hin zur Normvariante ($p < 0{,}001$ in beiden Ebenen). Die alleinige Traktion reponierte bereits die Fraktur. Die anatomische Radialinklination wurde dabei weitgehend wieder hergestellt. Allerdings blieb der negative dorsale Tilt bestehen.

Patienten N=63	**Trauma**	**Aushang**	**Reposition**	**Gips**
Anteroposteriorer Gelenkflächenwinkel (SD)	**17,12 °**(8,29°)	**24,38°** (4,59°)	**26,62°** (4,19°)	**25,66°** (3,94°)
Seitlicher Gelenkflächenwinkel (SD)	**-23,59°(**13,84°)	**-5,24°** (7,45°)	**3,35°** (5,35°)	**7,98°** (3,92°)

Tab. 2: Mittelwerte der anteroposterioren und seitlichen Gelenkflächenwinkel nach Trauma, im Aushang, nach Repositionsmanöver und im Gipsverband. In Klammern steht die Standardabweichung.

Das Repositionsmanöver steigerte die Winkel weiter. Die Radialinklination nahm zwar nur wenig zu, jedoch hoch signifikant ($p < 0{,}001$). Der Tilt wurde erstmals positiv, ebenfalls hoch signifikant ($p < 0{,}001$) (**Tab. 2 und Abb. 34**).

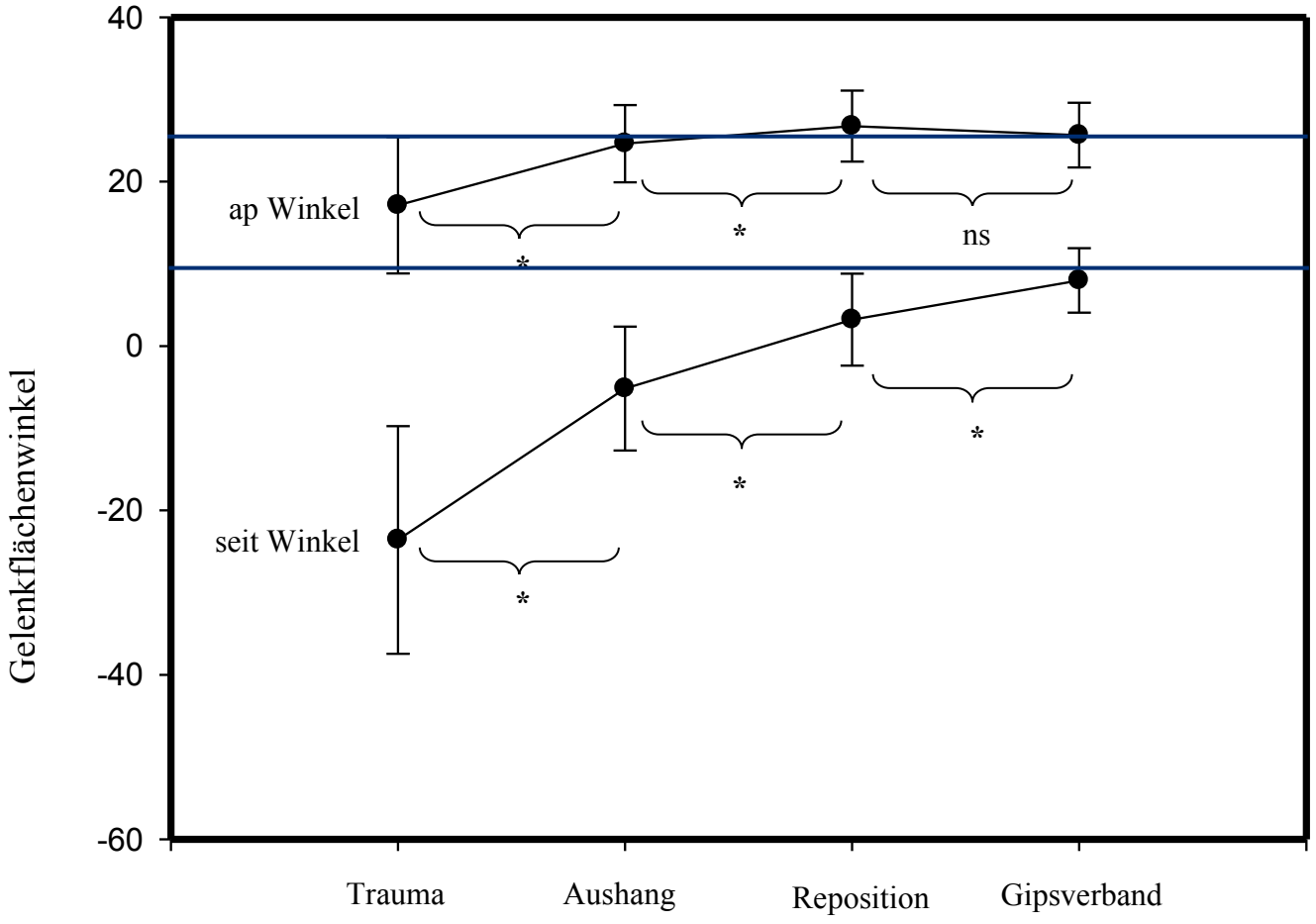

Abb. 34: Anteroposteriore (ap) und seitliche (seit) Gelenkflächenwinkel nach Trauma, Aushang, Reposition und im Gipsverband. Die blauen Linien entsprechen den anatomischen Winkeln. Der Asterisk zeigt statistische Signifikanzen an, ns steht für „nicht signifikant".

Der anmodellierte Gips führte zu einem minimalen, nicht signifikanten ($p = 0{,}096$), Abfall der Radialinklination, welche immer noch den anatomischen Vorgaben entsprach. Der palmare Tilt nahm, hoch signifikant, auf einen anatomisch seitlichen Gelenkflächenwinkel zu ($p < 0{,}001$). Erst im Gips waren beide Winkel gleichzeitig anatomisch reponiert.

Die Ulnavarianz nahm hoch signifikant ($p < 0{,}001$) zu, sie war im Gips anatomisch (**Tab. 3**).

Im Gips waren alle Werte, Radialinklination, palmarer Tilt und die Ulnavarianz anatomisch wiederhergestellt.

Patienten N=63	Trauma	Gips
Ulnavarianz (SD)	**1,8 mm** (2,5 mm)	**-1,1 mm (**1,4 mm)

Tab. 3: Ulnavarianz posttraumatisch und im Gipsverband.

4.2 Subgruppenanalyse

4.2.1 AO Klassifikation

Die Aufgliederung nach der AO-Klassifikation ist in **Abbildung 35 und 36** aufgeführt. Zwischen den Gelenkflächenwinkeln der AO-Subgruppen bestand nach dem Trauma kein statistischer Unterschied in beiden Ebenen (p = 0,91 anteroposterior, p = 0,249 seitlich). Siehe Abbildungen 36 und 37.

Nach dem Aushang bestanden weiterhin keine statistischen Unterschiede zwischen den AO-Gruppen in beiden Ebenen (p= 0,217 anteroposterior, p = 0,502 seitlich).

Nach dem Repositionsmanöver bestand kein Unterschied zwischen den AO-Gruppen in der anteroposterioren Ebene (p = 0,561). Jedoch standen die C-1 (Tilt = 9,40°) und A2- (Tilt = 5,27°) Frakturen in der Seitebene besser als die übrigen Frakturen. Der ANOVA Test zeigte einen signifikanten Unterschied (p = 0,026).

Einzeln getestet, mittels Student´s t-Test, standen die C1-Frakturen signifikant besser als A2- (Tilt = 5,27; p < 0,001), A3- (Tilt = 2,89; p = 0,04), C2- (Tilt = 2,19; p = 0,024) und C3-Frakturen (Til t= 0,40; p = 0,018). Die A2-Frakturen standen mit einem Tilt von 5,27°, einzeln getestet, nur signifikant besser als C3-Frakturen (p = 0,038), zeigten aber keinen statistischen Unterschied zu den A3- (p = 0,303) und C2-Frakturen (p = 0,052).

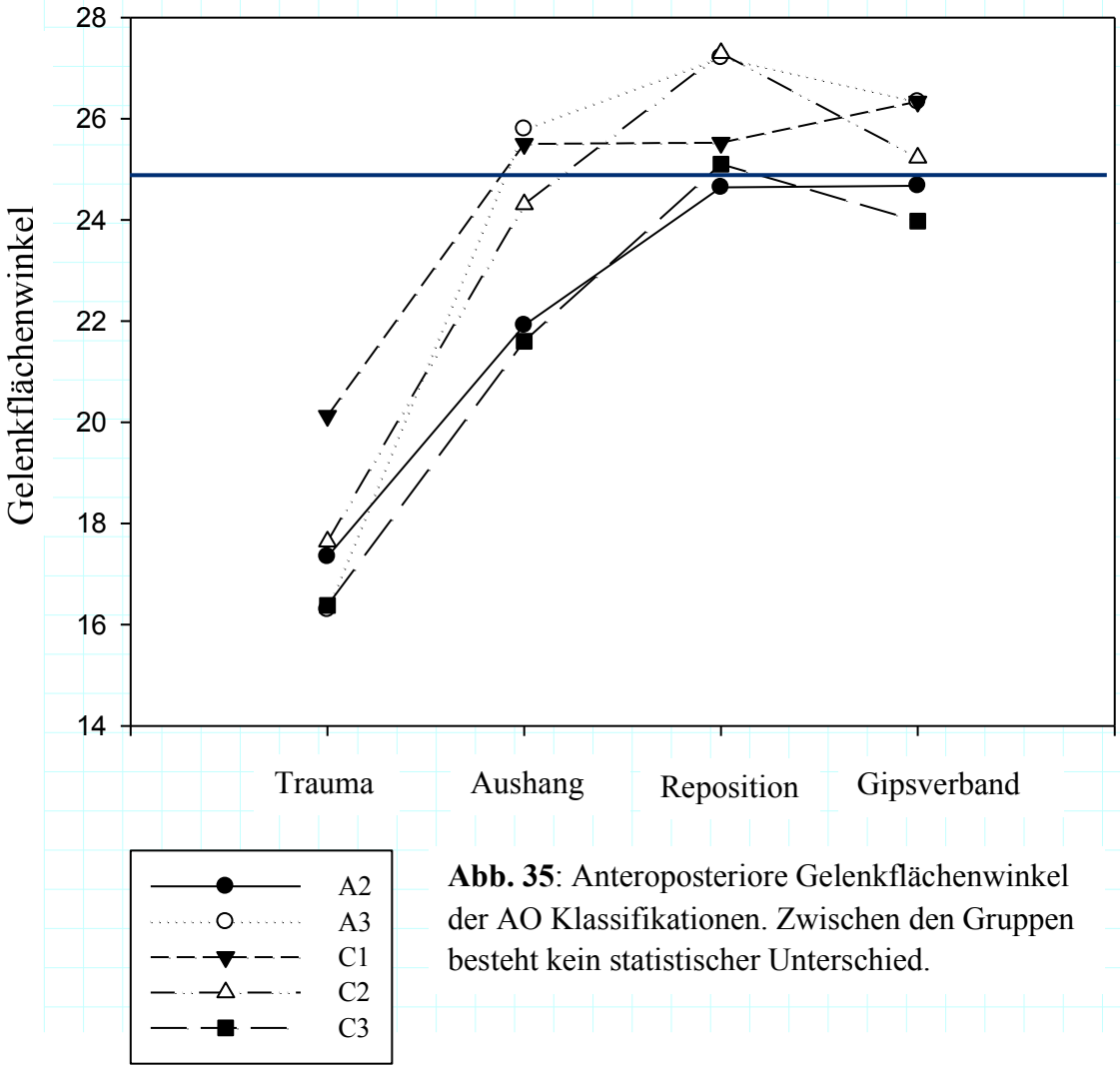

Abb. 35: Anteroposteriore Gelenkflächenwinkel der AO Klassifikationen. Zwischen den Gruppen besteht kein statistischer Unterschied.

Im Gips bestanden zwischen den AO-Gruppen keine statistischen Unterschiede anteroposterior ($p = 0{,}671$) und seitlich ($p = 0{,}448$) im ANOVA Test.

Es fiel auf, dass in der Gruppe der A2- und C1-Frakturen die Gelenkflächenwinkel allein durch das Repositionsmanöver nahezu anatomische Werte erreichten, die anschließende Gipsanlage konnte bei diesen Frakturen nur eine minimale Verbesserung bewirken. Diesen Frakturen war gemeinsam, dass sie keine dorsale Trümmerzone hatten.

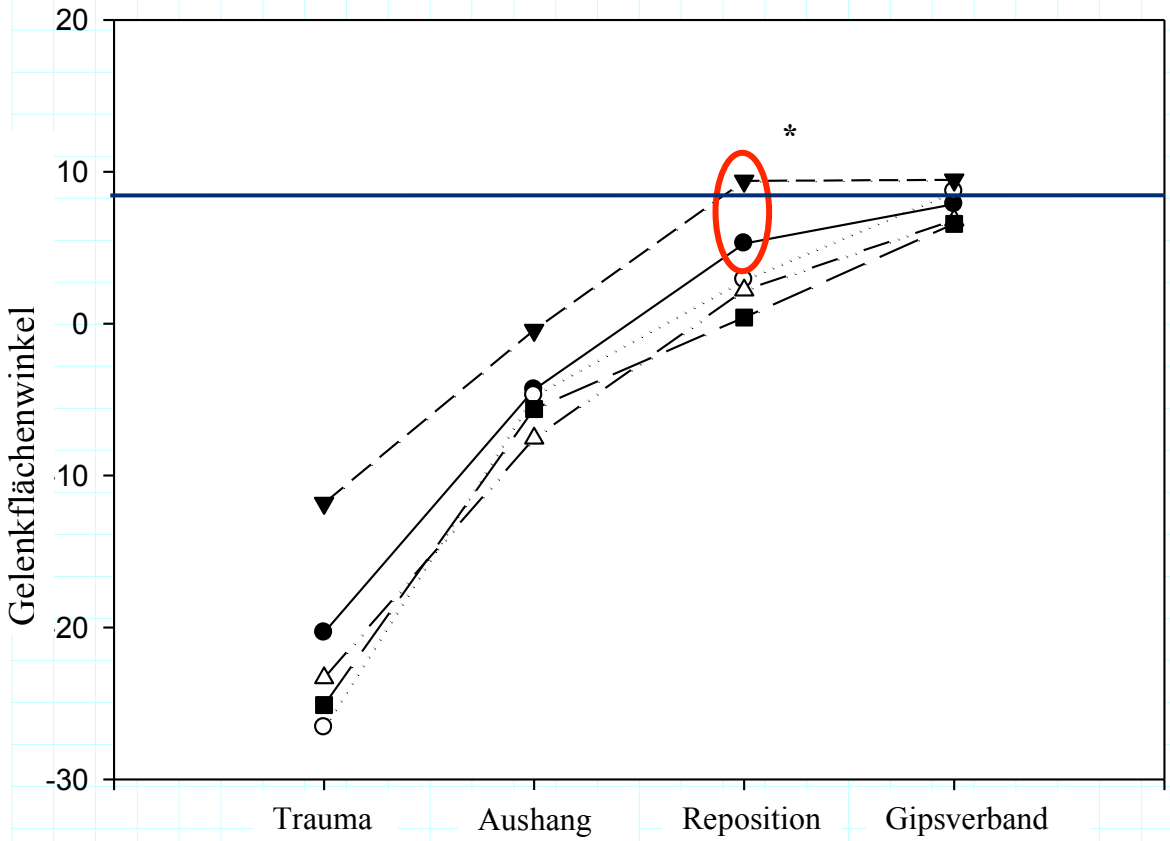

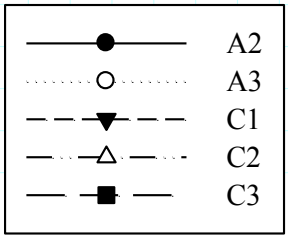

Abb. 36 : Seitliche Gelenkflächenwinkel der AO Klassifikationen. Nach der Reposition sind die A2- und C1-Frakturen statistisch signifikant besser reponiert *. Zwischen den restlichen Gruppen besteht kein statistisch signifikanter Unterschied.

4.2.2 Instabilitätskriterien

Die Anzahl der Instabilitätskriterien (1 bis 5) hatte keine Auswirkung auf die Repositionsergebnisse im Aushang, nach dem Repositionsmanöver oder im Gips. Es zeigte sich kein statistisch signifikanter Unterschied der Gelenkflächenwinkel in beiden Ebenen im ANOVA Test (**Tab. 4 & Abb. 37**). Es gab 6 Patienten mit 1 Intstabilitätskriterium, 7 mit 2, 22 mit 3, 20 mit 4 und 7 mit 5.

	p Anteroposterior	p Seitebene
Posttraumatisch	0,355	0,064
Aushang	0,47	0,131
Repositionsmanöver	0,504	0,554
Gipsverband	0,153	0,469

Tab. 4: Aufstellung der p-Werte des ANOVA Tests zwischen den Gruppen mit verschiedenen Instabilitätskriterien.

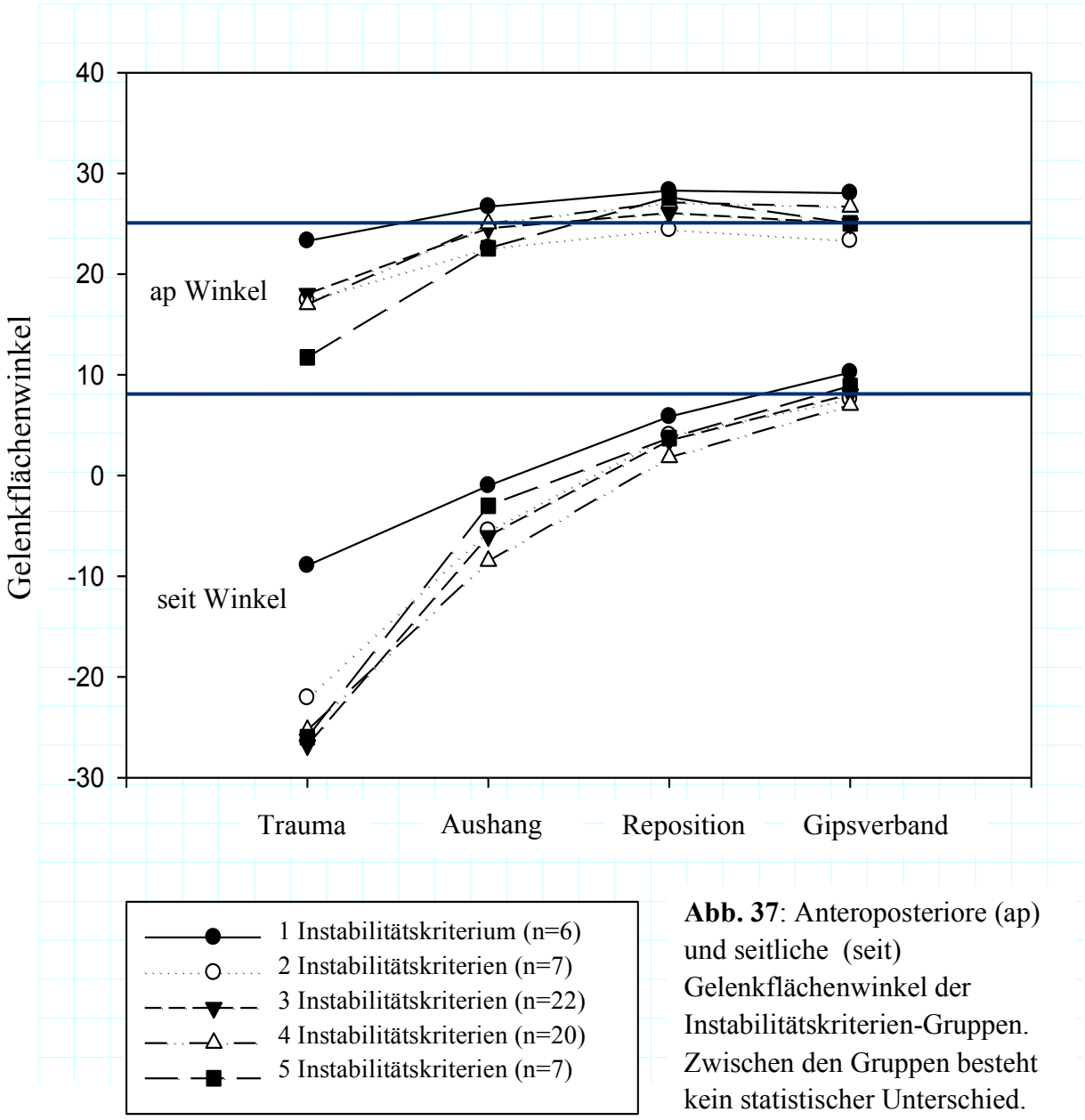

Abb. 37: Anteroposteriore (ap) und seitliche (seit) Gelenkflächenwinkel der Instabilitätskriterien-Gruppen. Zwischen den Gruppen besteht kein statistischer Unterschied.

Weder die AO Klassifikation noch die Instabilitätskriterien hatten einen Einfluss auf die endgültige Reposition im Gipsverband. Um eine adäquate Reposition im Gipsverband zu erreichen war es demnach unwichtig wie schwer die Fraktur oder wie instabil sie war.

4.2.3 Ulnavarianz

AO Klassifikation

Die Stratifikation der Ulnavarianzen nach der AO Klassifikation zeigte keine statistisch signifikanten Unterschiede zwischen den AO Gruppen nach Trauma und im Gips (ANOVA Test, posttraumatisch p = 0,067, im Gipsverband p = 0,625). Es war jedoch auffällig, dass die C3-Frakturen nach dem Trauma eine deutlich vermehrte Radialverkürzung hatten als die anderen Gruppen (**Tab. 5**). Dieser Unterschied war höchstwahrscheinlich aufgrund der niedrigen Anzahl nicht signifikant (n=4).

AO Klassifikation	Ulnavarianz Posttraumatisch (SD)	Ulnavarianz Im Gipsverband (SD)
A2 (n=8)	0,80 (1,58)	-1,34 (1,19)
A3 (n=28)	2,05 (2,63)	-0,88 (1,68)
C1 (n=5)	-0,10 (2,75)	-1,40 (1,08)
C2 (n=18)	1,73 (1,89)	-1,38 (1,11)
C3 (n=4)	4,23 (2,95)	-0,50 (0,58)

Tab. 5: Ergebnisse der Ulnavarianzen nach der AO Klassifikation stratifiziert.

Reposition

Die Ulnavarianz hatte keine Auswirkung auf das Repositionsergebnis im Gips, der Unterschied zwischen den Gruppen war nicht signifikant (ANOVA Test, p = 0,28 anteroposterior, p = 0,433 seitlich). Die Stratifikation der Ulnavarianzen erfolgte von -2 mm bis 4 mm in 1 mm Schritten.

Die Ulnavarianz im Gipsverband, also die Radiuslänge, ließ sich unabhängig von der Frakturschwere wiederherstellen. Es war unwichtig, wie sehr die Fraktur durch das Trauma Initial verkürzt waren, alle Frakturen ließen sich anatomisch reponieren

4.2.4 Dorsale Dislokation

Die Stratifikation der dorsalen Dislokation erfolgte nach der Schwere der posttraumatischen Dislokation. Sie wurde willkürlich in Zehner-Intervalle gegliedert (**Tab. 6**).

Dorsale Dislokation	Anzahl	Seitlicher Gelenkflächenwinkel im Aushang (SD)	Seitlicher Gelenkflächenwinkel nach Reposition (SD)	Seitlicher Gelenkflächenwinkel im Gipsverband (SD)
≤-40°	8	**-12,00** (7,97)	-0,65 (5,31)	9,46 (4,86)
-40°< x ≤-30°	9	**-8,30** (5,58)	2,037 (6,27)	8,47 (3,66)
-30°< x ≤-20°	24	-3,81 (6,69)	4,87 (4,56)	8,45 (2,39)
-20°< x ≤-10°	14	-5,15 (6,77)	3,02 (6,13)	6,19 (5,16)
>-10°	8	0,96 (6,62)	4,54 (5,32)	7,71 (4,32)

Tab. 6: Die Ergebnisse der seitlichen Gelenkflächenwinkel nach der dorsalen Dislokation stratifiziert. Im Aushang sind die Frakturen, welche primär über -40° und zwischen -40° und -30° disloziert sind (fett gedruckt), statistisch schlechter reponiert. Sonst bestehen keine statistisch signifikanten Unterschiede.

Die Unterschiede der seitlichen Gelenkflächenwinkel nach dem Aushang waren statistisch signifikant (p = 0.006) (**Abb. 38 & Tab. 6**). Frakturen, die primär über -40° disloziert waren, waren wurden schlechter reponiert als Frakturen mit Dislokationen zwischen -30° und -20° (p = 0,009), -20° und -10° (p = 0,049) und über -10° (p = 0,005). Frakturen, die zwischen -40° und -30° primär disloziert waren, wurden schlechter reponiert als Frakturen über -10° (p = 0,015).

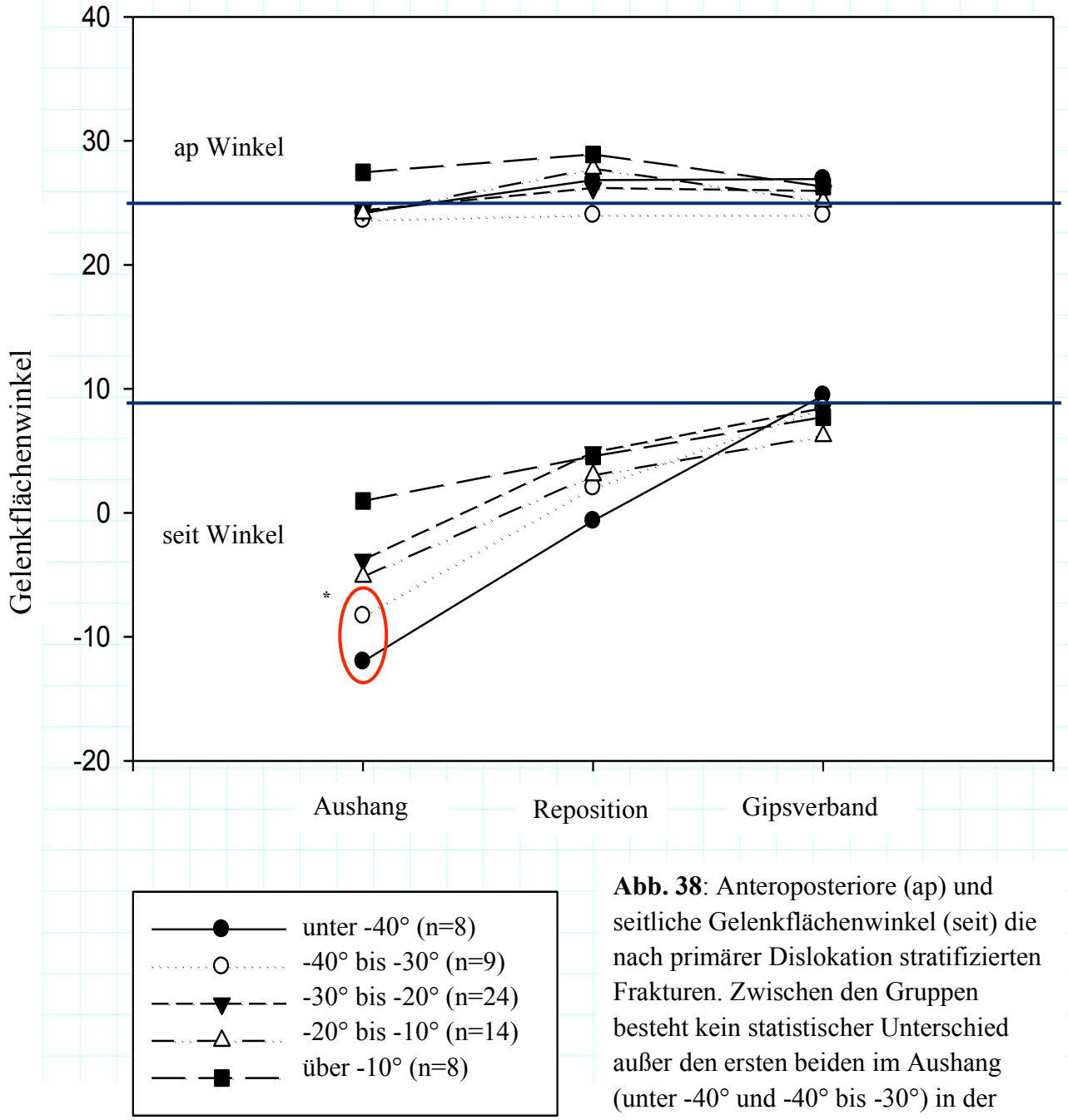

Abb. 38: Anteroposteriore (ap) und seitliche Gelenkflächenwinkel (seit) die nach primärer Dislokation stratifizierten Frakturen. Zwischen den Gruppen besteht kein statistischer Unterschied außer den ersten beiden im Aushang (unter -40° und -40° bis -30°) in der seitlichen Ebene*.

Der Aushang reponierte dorsal stark dislozierte Frakturen schlechter als wenig dislozierte. Diese Unterschiede wurden nach dem Repositionsmanöver kleiner und verschwanden im Gips. Auch die schlechtesten seitlichen Gelenkflächenwinkel, nur waren diese Unterschiede nicht mehr signifikant (p = 0,15). Im Gips bestanden keine statistischen signifikanten Unterschiede (p = 0,337).

Die primäre Dislokation hatte keine Auswirkung auf die Reposition in der anteroposterioren Ebene. Hier bestand kein statistischer Unterschied zwischen den Winkeln im Aushang (p = 0,547), nach der Reposition (p = 0,208) und im Gipsverband (p = 0,572) im ANOVA Test.

3.2.5 Alter

Reposition

Die Gelenkflächenwinkel nach Patientenalter in Dekaden stratifiziert, zeigten keinen signifikanten Unterschied im Aushang (anteroposterior p = 0,213, Seitebene p = 0,494), nachdem Repositionsmanöver (anteroposterior p = 0,064, Seitebene p = 0,453) und im Gips (anteroposterior p = 0,456, Seitebene p = 0,246) für beide Ebenen im ANOVA Test.

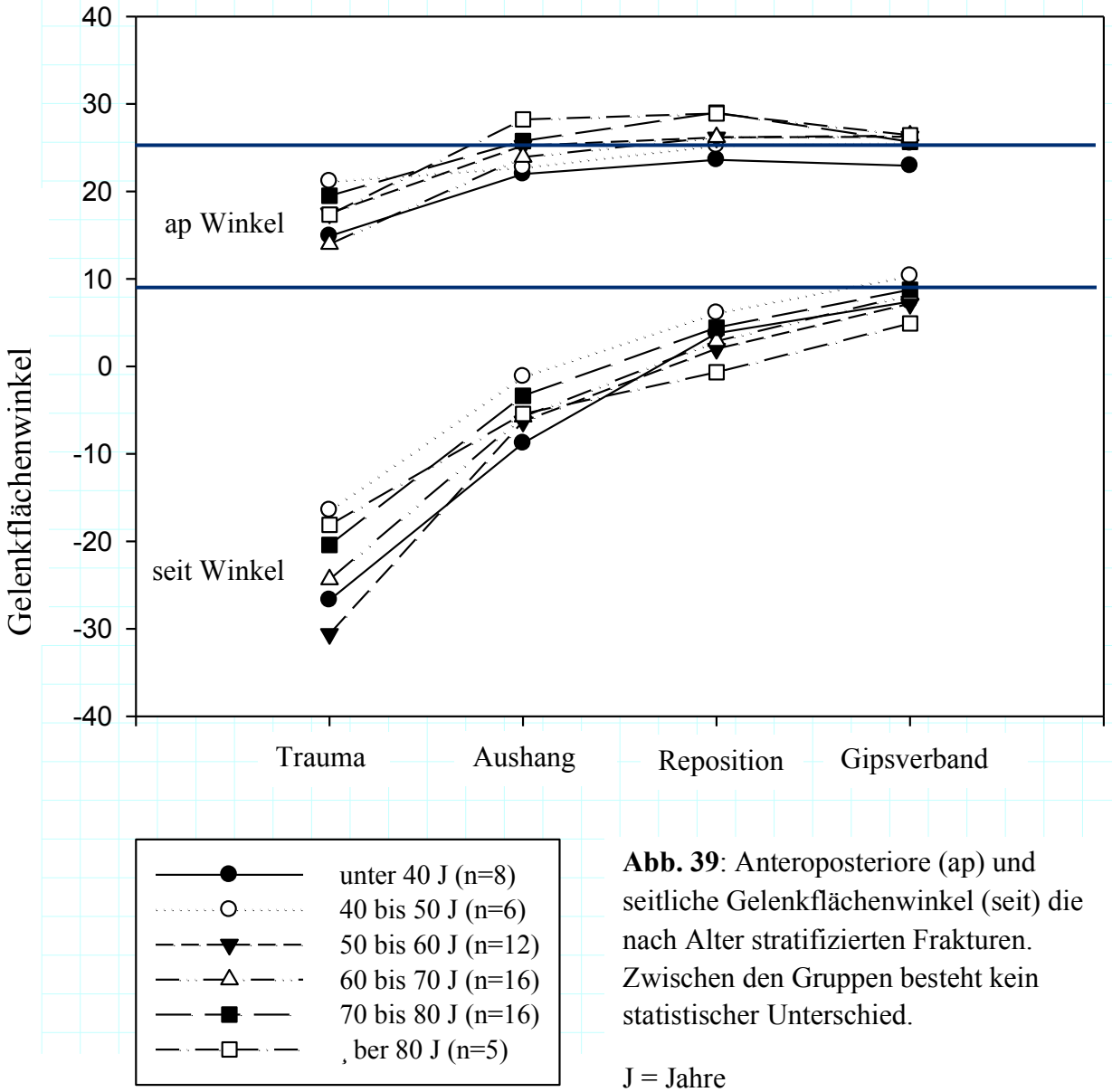

Abb. 39: Anteroposteriore (ap) und seitliche Gelenkflächenwinkel (seit) die nach Alter stratifizierten Frakturen. Zwischen den Gruppen besteht kein statistischer Unterschied.

J = Jahre

Auch posttraumatisch bestand kein signifikanter Unterschied (anteroposterior p = 0,349, Seitebene p = 0,242). Das Alter hatte demnach keine statistisch signifikante Auswirkung auf das Repositionsergebnis. Jedoch hat die Gruppe der über 80 Jährigen nach dem Repositionsmanöver und im Gips die schlechtesten Ergebnisse (**Abb. 39**).

AO Klassifikation

Das Patientenalter der A2- (42,8 Jahre, SD 20,7 Jahre) und C1-Frakturen (44,0 Jahre, SD 12,6 Jahre) war jünger als das der A3- (66,0 Jahre, SD 14,4 Jahre), C2- (61,3 Jahre, SD 10,9 Jahre) und C3- (60,3 Jahre, SD 10,1 Jahre) Frakturen. Der ANOVA Test war signifikant (p = 0,001). Patienten mit A2-Frakturen waren signifikant jünger als Patienten mit A3- (p < 0,001) und C2-Frakturen (p = 0,016). Patienten mit C1-Frakturen waren signifikant jünger als A3- (p = 0,007) und C2-Frakturen (p = 0,006). Die restlichen Unterschiede waren nicht signifikant (**Abb. 40**). Patienten mit Frakturen ohne dorsale Trümmerzone sind jünger. Je schwerer die Fraktur ist, desto älter ist der Patient.

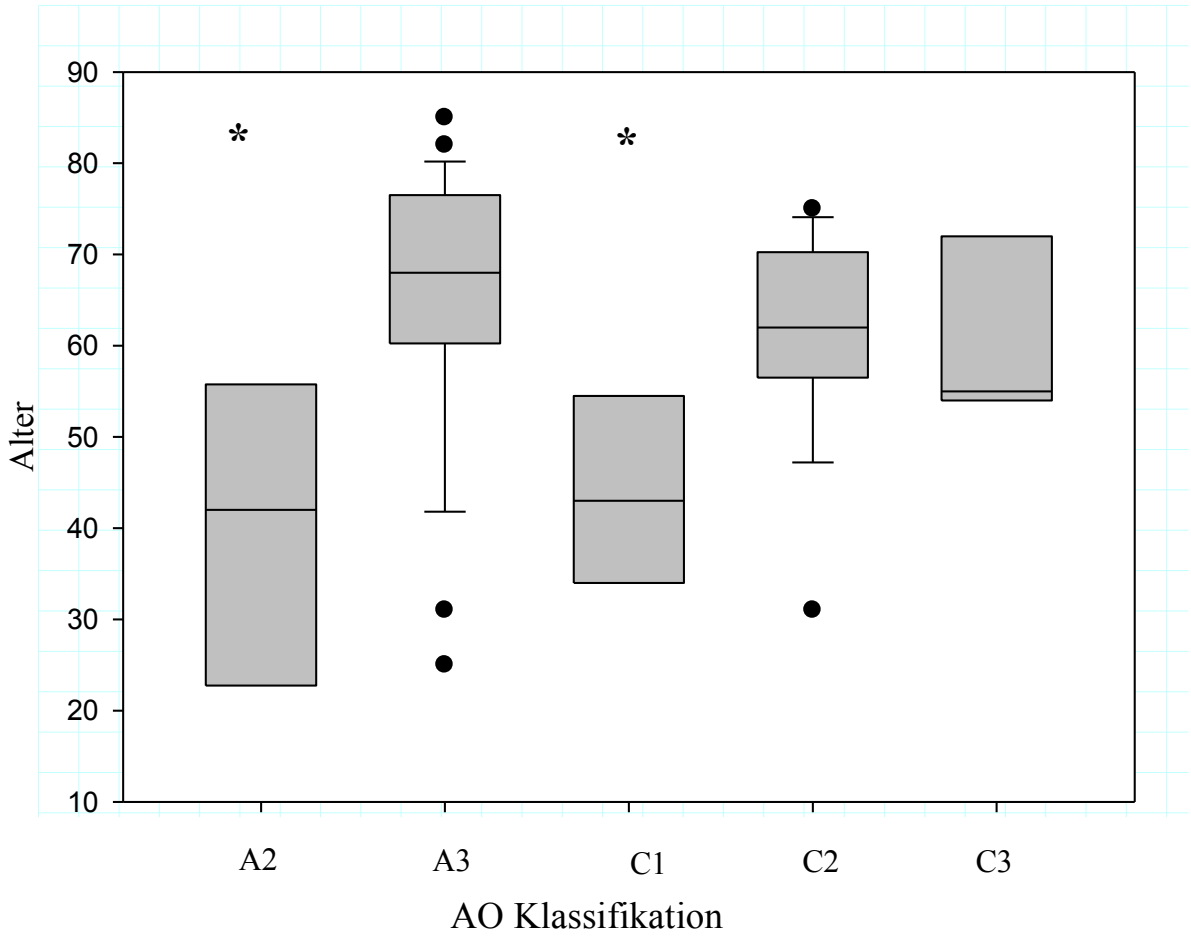

Abb. 40: Alter der Patienten im Vergleich zur AO Klassifikation. Patienten mit A2- und C1-Frakturen sind signifikant jünger (Asterisk).

Instabilitätskriterien

Das Alter von Patienten mit Frakturen welche 1 (n=7, 47.0 Jahre, SD 20,6 Jahre) oder 2 (n=7, 44,6 Jahre, SD 17,0 Jahre) Instabilitätskriterien aufweisen ist jünger, als das von Frakturen mit 3 (n=22, 64,6 Jahre, SD 13,6 Jahre), 4 (n=20, 61,0 Jahre, SD 14,8 Jahre) oder 5 (n=7, 67,9 Jahre, SD 7,3 Jahre) (**Abb. 41**). Der ANOVA Test war signifikant (p = 0,004). Patienten mit Frakturen mit 1 Instabilitätskriterium waren signifikant jünger als solche mit 3 (p = 0,014) und Patienten mit 2 waren signifikant jünger als solche mit 3 (p = 0,004), 4 (p = 0,023) und 5 (p = 0,006). Die restlichen Unterschiede waren nicht signifikant. Auch hier sieht man, dass mit zunehmenden Alter die Anzahl der Instabilitätskriterien steigt. Je älter der Patient, desto mehr Instabilitätskriterien, und desto schwerer die Fraktur.

Junge Patienten hatten wenige Instabilitätskriterien und hatten häufig A2 und C1 Frakturen.

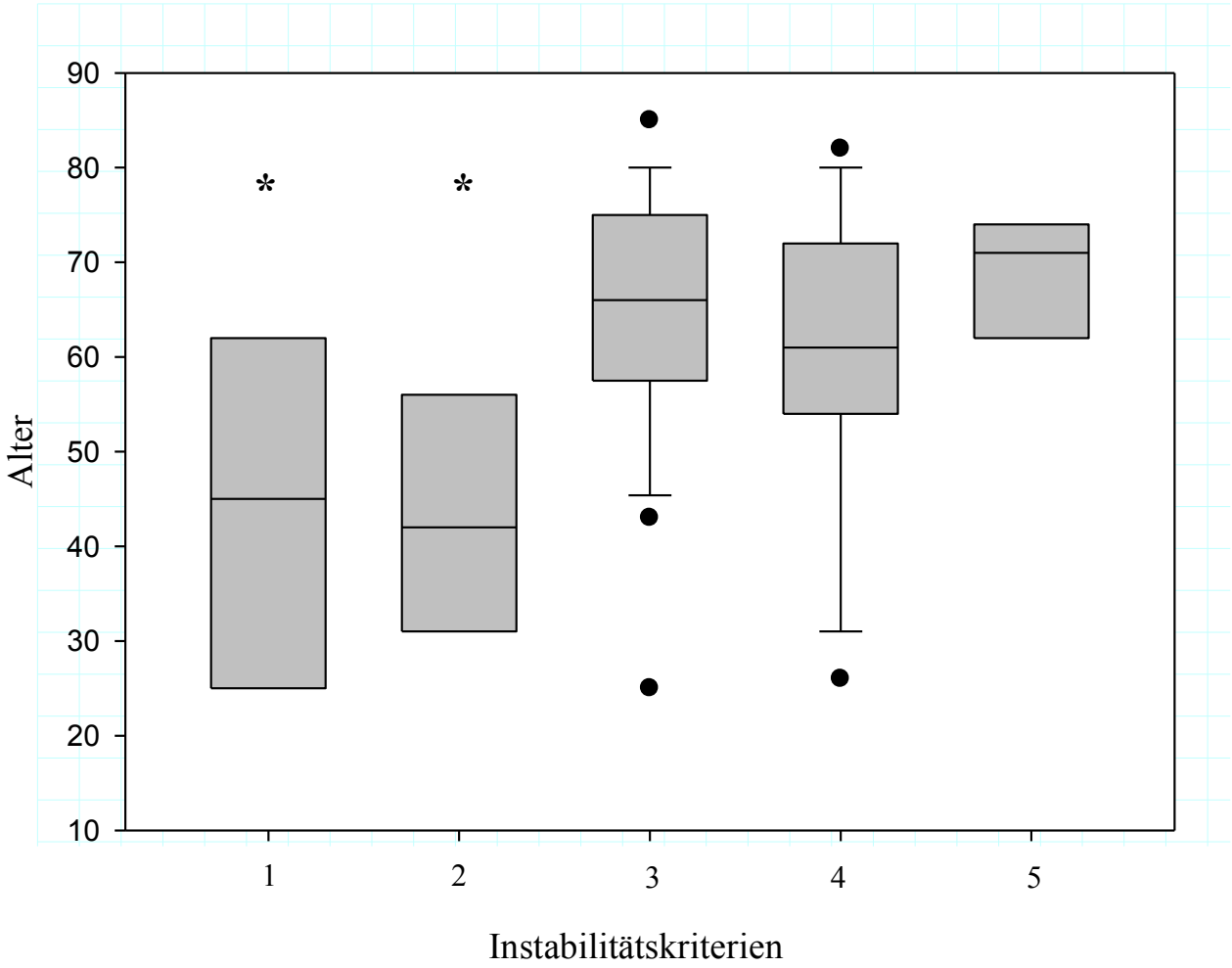

Abb. 41: Alter der Patienten und Instabilitätskriterien. Patienten mit 1 und 2 Instabilitätskriterien sind signifikant jünger (Asterisk).

Ulnavarianz

Die Stratifizierung des Patientenalters nach der posttraumatischen Ulnavarianz zeigte keine signifikanten Unterschiede im ANOVA Test (p = 0,658). Die Stratifikation der Ulnavarianzen erfolgte von -2mm bis 4 mm in 1mm Intervallen (**Tab. 7**).

Ulnavarianz	Alter (Median)	25%	75 %
-2 mm (n=4)	52	37	73
-1 mm (n=6)	61,5	55	75
0 mm (n=16)	57	48	68
1 mm (n=9)	62	42	70.75
2 mm (n=7)	60	56.5	71.0
3 mm (n=9)	68	59.5	75.5
4 mm (n=11)	69	60.5	74.25

Tab. 7: Die Ergebnisse des Alters nach Ulnavarianz stratifiziert (Da die Daten nicht normalverteilt sind, wird hier der Median, die 25% und 75% Perzentile verwendet).

5. Diskussion

Die primäre Frage der vorliegenden Studie war, ob die klassische geschlossene Reposition ein anatomisches Repositionsergebnis liefern kann. Als Parameter für die Reposition dienten radiologisch-anatomischen Merkmale, welche für die Funktion des Handgelenkes maßgeblich sind. Dies sind die Gelenkflächenwinkel und die Ulnavarianz. Zusätzlich analysierten wir den Weg vom Aushang über das Repositionsmanöver zur definitiven Retention im Gips, insbesondere um die Frage zu klären, ob eine anatomische Frakturreposition durch den Aushang alleine zu erreichen ist.

Die Subgruppenanalyse sollte frakturabhängige und frakturunabhängige Faktoren ermitteln, welche die Repositionsergebnisse beeinflussen können. Sie sollte klären, inwieweit das Repositionsergebnis von der Frakturschwere, der primären dorsalen Dislokation oder dem Alter des Patienten abhängt. Die Frakturschwere wird am besten durch die AO-Klassifikation, die Instabilität der Fraktur durch die Ulnavarianz repräsentiert [3, 18, 20, 22, 23]. Die Instabilität der Fraktur wird durch die Anzahl der Instabilitätskriterien bestimmt. Um auszuschließen, dass wenig dislozierte Frakturen besser reponierbar sind als stark dislozierte, wurde auch die dorsale Dislokation untersucht. Da das Alter des Patienten wesentlichen Einfluss auf das anatomische und funktionelle Ergebnis hat, wurde dies ebenfalls in die Untersuchung eigeschlossen.

Hinsichtlich der untersuchten Parameter konnten die Radiusfrakturen anatomisch reponiert und fixiert werden. Die klassische Reposition im Aushang und die Gipstechnik sin dabei die Erfolgsgaranten für dieses Ergebnis. Alle 3 Parameter erreichen die Werte eines gesunden Normalkollektivs. Der Aushang alleine stellt lediglich die Radialinklination wieder her ohne den dorsalen Tilt genügend zu reponieren. Das zeigt die Effizienz des Aushangs, Traktion auszuüben. Der dorsale Tilt wird um fast 20° auf -5.2° gebessert. Gemessen an allen anatomischen Werten, ist der Aushang alleine ineffizient, jedoch hinsichtlich der Tatsache, dass dafür keine manuelle Kraftanstrengung notwendig und der Patient schmerzfrei ist, liefert er eine adäquate Reposition. Das Repositionsmanöver stellt den positiven palmaren Tilt wieder her, erreicht jedoch noch keine anatomischen Werte. Da die Dreipunktabstützung des Gipsverbandes sich dem gleichen Prinzip wie das Repositionsmanöver bedient, müsste man davon ausgehen dass die Fraktur bereits zum Zeitpunkt des Repositionsmanövers anatomisch reponiert gewesen ist. Der Unterschied der seitlichen Gelenkflächenwinkel zwischen dem Gipsverband und dem Repositionsmanöver lässt darauf schließen, dass der Radius die Tendenz hat, nach dorsal

abzukippen. Dies scheint nicht nur für den späteren Verlauf der konservativen Therapie zu zutreffen, sondern auch für die Reposition. Die Gelenkfläche federt nach dem Repositionsmanöver zurück. Das Anmodellieren der Dreipunktabstützung des Gipses wiederholt das Repositionsmanöver und der ausgehärtete Gips verhindert die erneute dorsale Abkippung. Diese Tendenz, des distalen Fragments nach dorsal abzukippen, besteht aufgrund der fehlenden dorsalen Abstützung durch die metaphysäre Trümmerzone. Frakturen ohne metaphysäre Trümmerzone, können sich dorsal abstützen, wie es bei A2- und C1-Frakturen der Fall ist. Nicht nur die Immobilisation im Gips basiert auf dem Prinzip der Dreipunktabstützung, auch die Frakturstabilisierung mittels Plattenosteosynthese beruht hierauf (**Abb. 42**).

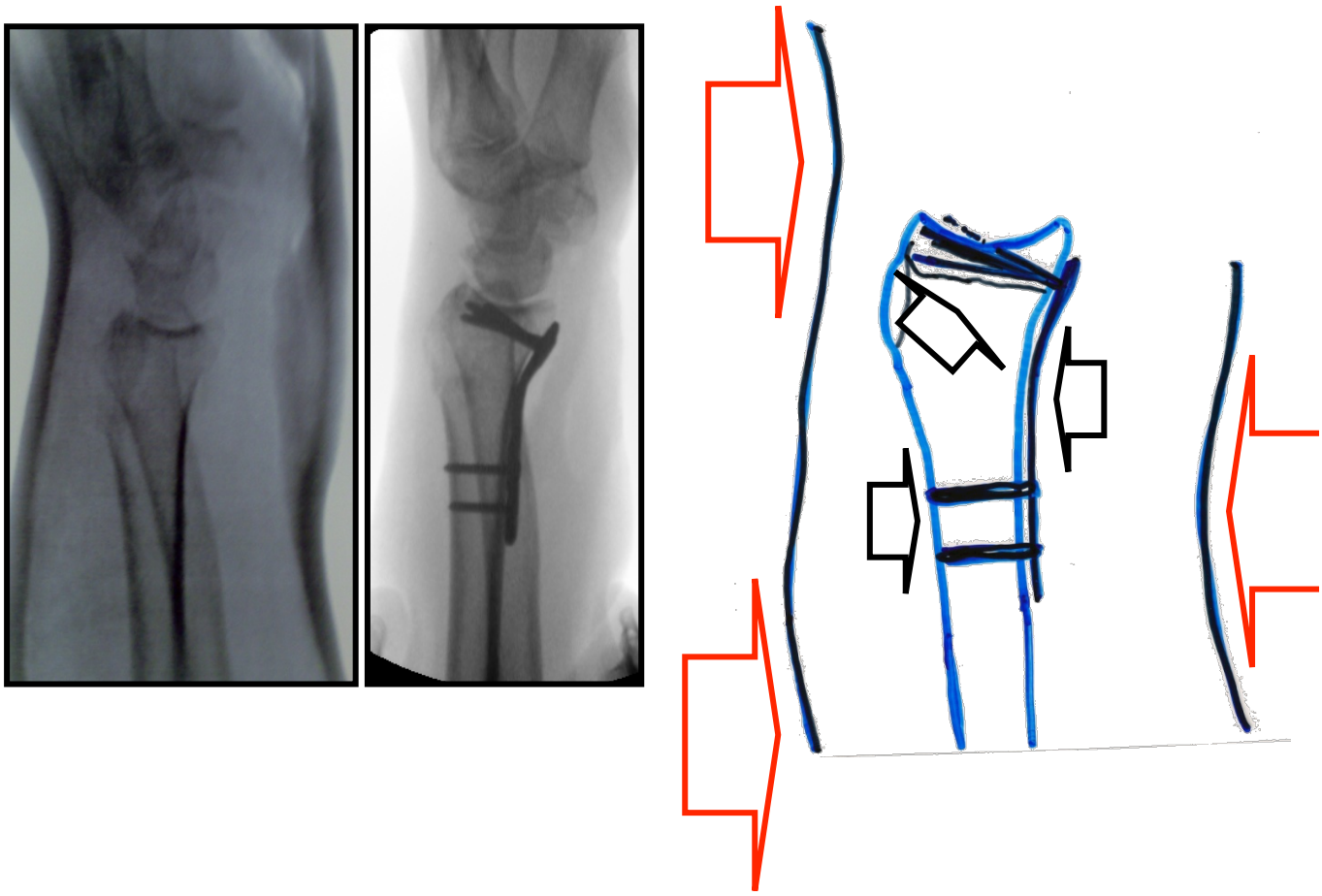

Abb. 42: Links und Mitte: Distale Radiusfraktur eines einzigen Patienten im Gips und nach winkelstabiler Plattenosteosynthese (2,4 mm LCP, Depuy Synthes©, Umkirch, Schweiz).

Rechts: Schema der Dreipunktabstützung des Gipses (große rote Pfeile) und der Platte (kleine schwarze Pfeile) an dieser Fraktur.

Der Aushang alleine reicht für die anatomische Reposition nicht, da er nur einen Längszug ausübt. Um den Tilt wiederherzustellen, muss der Kraftvektor nach ventral gerichtet sein und nicht wie der des Aushangs, in Längsachse des Radius. Ein Längszug distrahiert die Fraktur vorwiegend. Die Ligamentotaxis der dorsalen Bänder des Handgelenks scheint dennoch zur Reposition der initialen dorsalen Dislokation auf -5.2° zu reichen. Die restlichen 14° konnten nur durch die Ventralisierung des distalen Fragments unter Handgelenksflexion erreicht werden.

Die Frakturschwere und das Patientenalter hatten keinen signifikanten Einfluss auf das Endergebnis im Gipsverband. Einzige Auswirkung der Frakturschwere auf die Reposition hatten die Frakturen ohne dorsale Trümmerzone, also C1- und ansatzweise auch A2-Frakturen, die nach dem Repositionsmanöver ein signifikant besseres Ergebnis in der Seitebene hatten. Das Fehlen der dorsalen Trümmerzone könnte ein dorsales Einschnappen dieser Frakturen bewirken. Dies hätte zur Folge, dass diese Frakturen nun eine dorsale Abstützung hätten, welche einer neuen Dislokation entgegen wirken könnte. Das ist auch der Grund, warum die dorsale Trümmerzone als Instabilitätskriterium gilt, da sie das dorsale Abkippen der Fraktur nicht verhindern kann und die Fraktur instabiler macht. Die guten Ergebnisse der A2- und C1-Frakturen nach dem Repositionsmanöver zeigten sich im Gips nicht mehr. Wahrscheinlich spielt im Gips die dorsale Abstützung keine Rolle mehr, da die dorsal anmodellierte Delle, genau über dem distalen Fragment, diese Funktion übernimmt (**Abb. 43**). C1-Frakturen haben nachdem Repositionsmanöver den geringsten Unterschied zu den Ergebnissen im Gips, sie steigern sich von 9.40° auf 9.46°. Diese Frakturen profitieren von der Anmodellierung am wenigsten.

Abgesehen der irregulären C3-Frakturen, kann man die übrigen 4 untersuchten Typen der AO Klassifikation (A2, A3, C1 und C2) in 2 Hauptgruppen zusammenfassen. Frakturen mit und ohne dorsale Trümmerzone. In der Klassifikation nach Olders wurde dieses bereits 1965 berücksichtigt [30]. Das Unterscheidungsmerkmal zwischen A2- und C1-Frakturen ist das gleiche wie das zwischen A3- und C2-Frakturen. Die C-Frakturen haben zusätzlich einen intraartikulären Ausläufer. Da dieser Ausläufer meistens undisloziert ist, hat er keine wesentliche Bedeutung für das Therapieregime oder die Operationstechnik. Er stellt lediglich ein zusätzliches Instabilitätskriterium dar. Die dorsale Trümmerzone hat keinerlei Auswirkung auf die Repositionstechnik oder das Endergebnis im Gips.

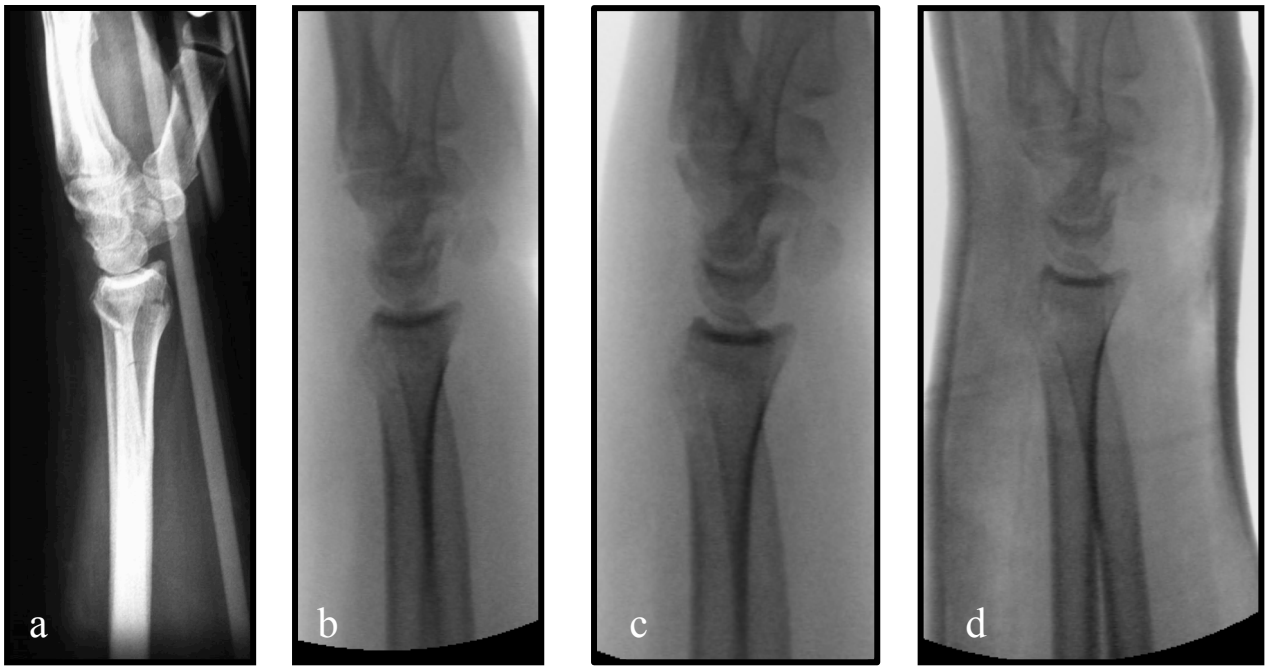

Abb. 43: Seitliche Röntgen- und Bildwandlerbilder einer distalen Radiusfraktur A2 ohne dorsale Trümmerzone. Der palmare Tilt ist bereits nachdem Repositionsmanöver hergestellt.

a. Nach Trauma,
b. Nach Aushang
c. Nach Repositionsmanöver
d. Im Gipsverband.

Die Stabilität der Fraktur, respektive die Anzahl ihrer Instabilitätskriterien, hatte in der vorliegenden Arbeit keine Auswirkung auf jegliches Stadium der Repositionssequenz. Das spricht dafür, dass die Instabilität einer Fraktur nicht mit ihrer Reponierbarkeit gleichgesetzt werden kann und darf. Dies ist ein häufig auftretender Fehler im unfallchirurgischen Alltag. Praktisch gesehen, sind hoch instabile Frakturen durch ihre "Manipulierbarkeit" gekennzeichnet, die die Reposition sehr einfach macht. Ihre Haupteigenschaft besteht nur darin, dass sie sich schwerer retinieren lassen.

Der Einfluss der Ulnavarianz auf ein Repositionsergebnis ist deshalb interessant, da sie neben dem Alter des Patienten, ein wesentlicher Prädiktor für die sekundäre Dislokation konservativ behandelter Frakturen ist [22, 23]. Nach unseren Ergebnissen, gilt dies jedoch nicht für die Reposition. Die Ulnavarianz ließ sich unabhängig ihrer primären Verkürzung wiederherstellen. Eine Erklärung hierfür könnte am Aushang liegen, der stetig die Fraktur auf "Länge" hält. Für

den Gips wird das Gewicht abgenommen. Da die palmaren Kortizes jedoch aufeinander gestellt sind, kann sich die Fraktur nicht mehr verkürzen ohne nach dorsal abzukippen. Dies könnte eine die Erklärung sein warum die primäre Verkürzung keinen Einfluss auf die Reposition der Gelenkflächenwinkel hat.

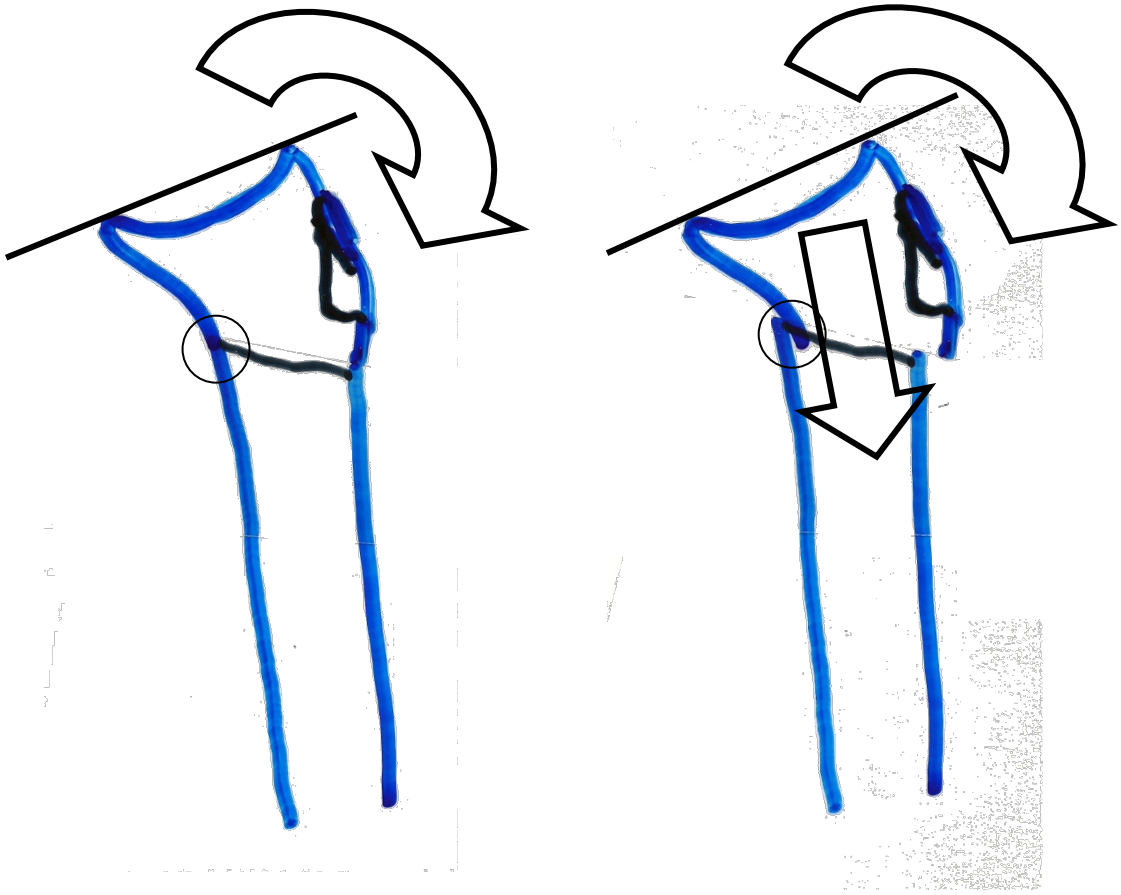

Abb. 44: Schema einer distalen Radiusfraktur nach Reposition in der seitlichen Ebene.

Links, stabile Reposition: Anatomischer seitlicher Gelenkflächenwinkel mit aufeinander stehenden Kortizes (Kreis). Die Fraktur kann sich nicht verkürzen sondern nur nach dorsal abkippen (Pfeil).

Rechts, instabile Reposition: Anatomischer Gelenkflächenwinkel mit nicht reponierten palmaren Kortizes (Kreis). Die Fraktur kann sich verkürzen und nach dorsal abkippen (Pfeile).

Rogers bzw. Cooney beschrieben die Wichtigkeit dieses Schlüsselmanövers bereits 1944 resp. 1979 [27, 39]. Wenn die Kortizes aufeinander gestellt sind, reicht das Einstellen des palmaren Tilts, für eine anatomische Reposition. Somit ist ein Verlust der radialen Länge ohne dorsales Abkippen nicht möglich (**Abb. 44**). Das Abkippen jedoch, wird durch die dorsal modellierte

Delle des Gipsverbandes verhindert. So stützt sich die Fraktur palmar ossär gegen den Längenverlust ab und dorsal gegen den Gipsverband. Das hebt die Wichtigkeit des Einrastens der palmaren Kortizes im Rahmen der Reposition und die dorsale Abstützung durch den anmodellierten Gipsverband hervor.

Wenn das Gewicht des Aushangs, die Kortizes auf dieselbe Länge gebracht hat, reicht ein Ventralisieren des distalen Fragments mit Flexion im Handgelenk, um die Fraktur zu reponieren (**Abb. 45**).

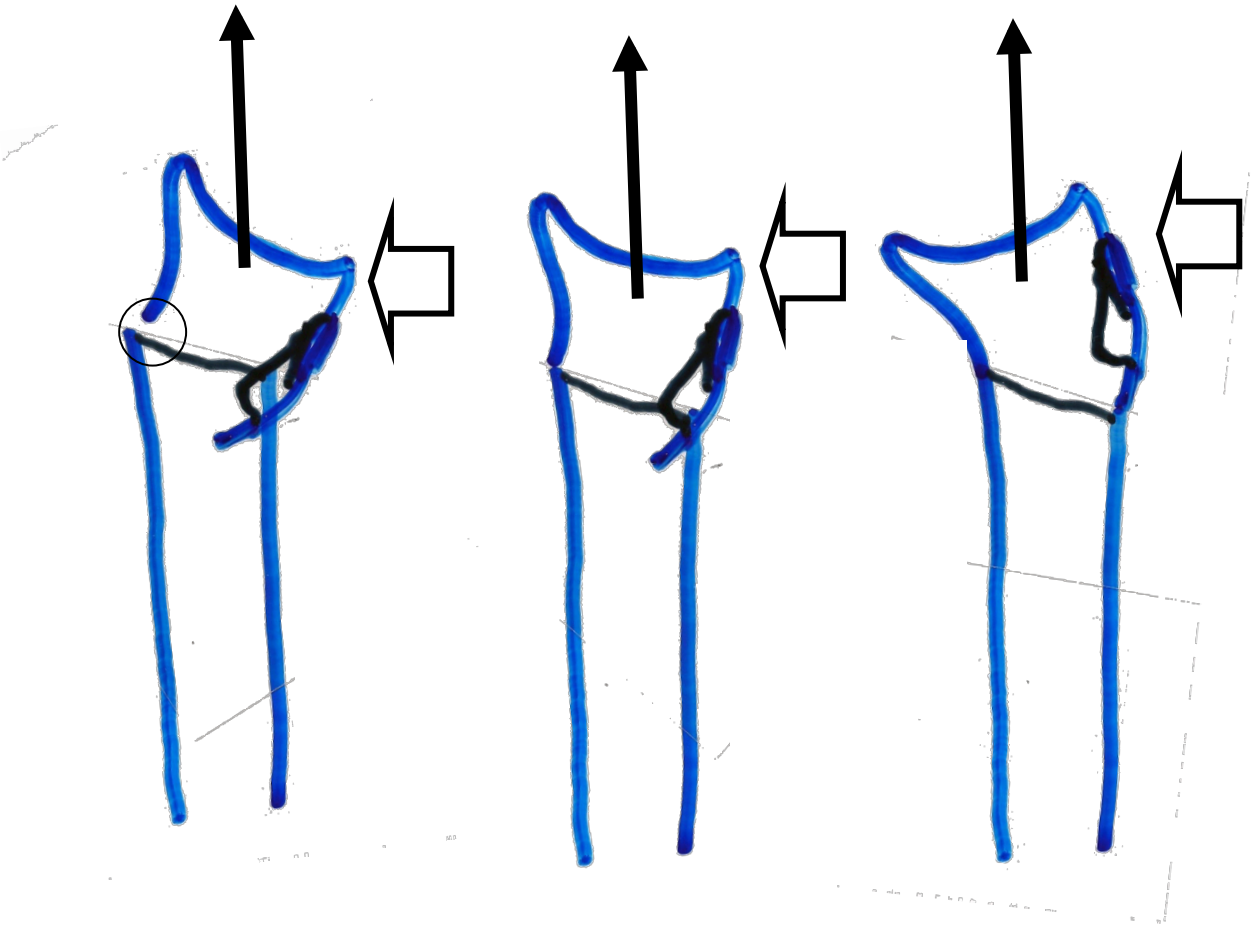

Abb. 45: Schema einer distalen Radiusfraktur in der seitlichen Ebene während der Reposition im Aushang von links nach rechts. Wenn die Kortizes unter Traktion (dünner Pfeil) auf "Länge" gebracht sind (Kreis), genügt das Ventralisieren und Flektieren des distalen Fragments (dicker Pfeil), um ein Einrasten der palmaren Kortizes zu erreichen.

Wenn durch den Aushang die palmaren Kortizes nicht genügend distrahiert wurden, um aufeinander gestellt zu werden, muss sich mit einer vermehrten Extension in der Fraktur

beholfen werden. Es wird hierzu zuerst die Dislokation verstärkt, um die Kortizes nachfolgend aufeinander stellen zu können (**Abb. 46**). Charnley beschrieb dieses Manöver, um die Fraktur, ähnlich zweier verhakter Zahnräder, zu enthaken [9]. Ob dies bei osteoporotischen metaphysären Knochen jedoch eine Rolle spielt ist fraglich. Klar ist, dass selbst bei osteoporotischem Knochen die Kortikalis die härteste Struktur hat. Wenn durch das Dorsalextendieren die Kortizes aufeinander stehen, muss lediglich das distale Fragment ventralisiert werden, um das Einschnappen zu ermöglichen. Danach erfolgt die maximale Flexion und Ligamentotaxis wie oben erwähnt.

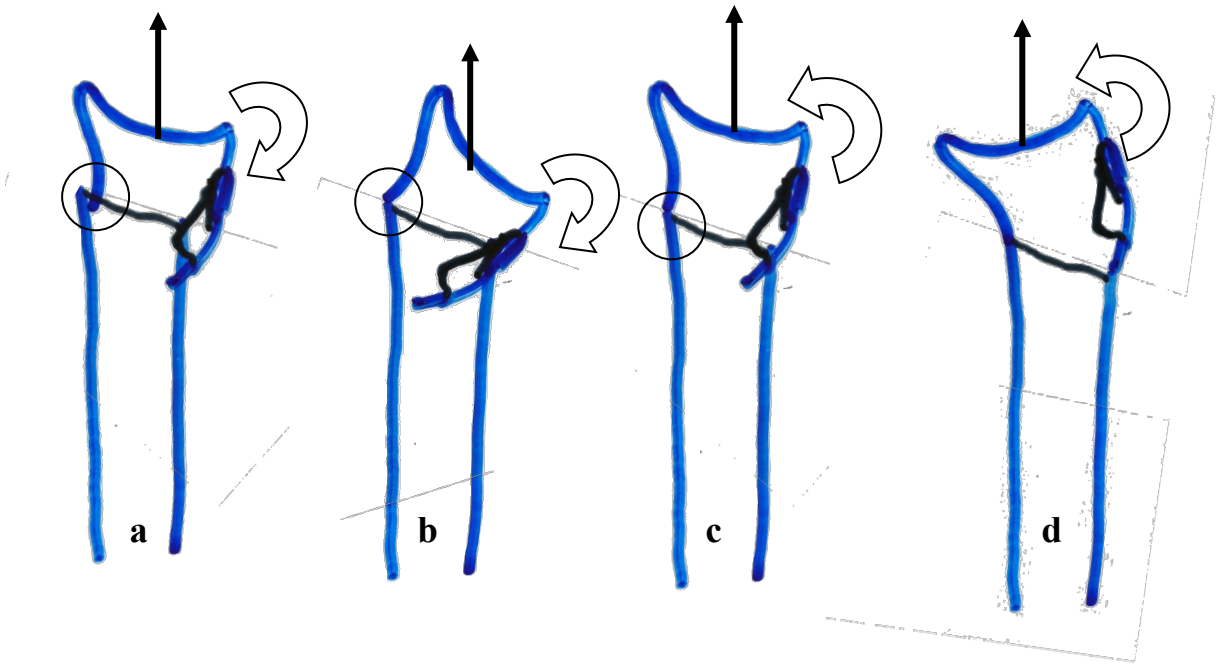

Abb. 46: Schema einer distalen Radiusfraktur in der seitlichen Ebene während der Reposition im Aushang von links nach rechts. Diese Fraktur (a) wurde durch den Aushang nicht genügend auf "Länge" gebracht (Kreis), so dass die alleinige Ventralisierung zu einer instabilen Reposition wie in Abb. 44 führen würde. Durch eine vermehrte Extension (dicker Pfeil in b) in Richtung Frakturmechanismus können die Kortizes aufeinander gestellt werden (Kreis). Danach erfolgt das Ventralisieren und Flektieren des distalen Fragments (dicker Pfeil in c und d).

Das operative Einrichten der Fraktur über palmare Zugänge erfolgt auf dieselbe Weise. Zuallererst werden die palmaren Kortizes dargestellt und anatomisch reponiert. Das ist das einzige direkte Repositionsmanöver, welches der palmare Zugang nach Henry zulässt, alle anderen verlaufen wie bei der konservativen Therapie indirekt.

Nur die Sequenz bestehend aus initialer Traktion, dem Aufeinanderstellen der palmaren Kortizes mit Hyperflexion im Handgelenk und anschließender Gipsmodellierung konnte gute Repositionsergebnisse liefern.

Die primäre dorsale Dislokation wirkt sich nur auf die Ergebnisse nach dem Repositionsmanöver aus und gilt nur für stark dislozierte Frakturen. Interponierende Weichteile, insbesondere der Musculus pronator quadratus könnten eine bessere Stellung verhindern. Die Fraktur federt deshalb wahrscheinlich stärker zurück in Richtung Dislokation. Im Gips verschwinden diese Unterschiede, da der Gips das distale Fragment nach ventral drückt. Diese Ergebnisse sind insbesondere interessant, da ähnlich wie die Instabilität, die starke Dislokation im Allgemeinen mit "Unreponierbarkeit" gleichgesetzt wird. Unsere Ergebnisse wiedersprechen jedoch dieser Vermutung.

Patienten mit A2- und C1-Frakturen, also ohne dorsale Trümmerzone, waren signifikant jünger als das übrige Gesamtkollektiv. Zusätzlich zeigte sich mit steigendem Lebensalter eine Zunahme der Instabilitätskriterien. Patienten mit 1 oder 2 Instabilitätskriterien waren signifikant jünger als Patienten mit mehreren Instabilitätskriterien. Dies ist nicht verwunderlich, da jüngere Patienten im Allgemeinen eine bessere Knochenqualität haben, und sie bei Extensionsfrakturen seltener metaphysäre Trümmerzonen aufweisen als alte Patienten mit Osteopenie oder Osteoporose. Der Knochen junger Patienten bricht bei niedrigenergetischen Traumen einfacher und ohne zu zertrümmern. Dies wäre bei Hochrasanztraumen anders, hier kommt es zu irregulären Trümmerzonen. Bei osteoporotischen Frakturen kommt es schon bei niedrigenergetischen Stürzen aus dem Stand fast immer zur Ausbildung von vor allem dorsal gelegenen Trümmerzonen.

Ansonsten hatte das Alter keine offensichtliche Auswirkung auf die Repositionsergebnisse. Es wirkt sich weder auf die Gelenkflächenwinkel noch auf die Ulnavarianz im Aushang, nach Reposition oder im Gipsverband aus. In der Literatur ist das Alter derzeit der wichtigste Prädiktor für eine sekundäre Dislokation [18, 23, 41]. Nach den Ergebnissen der vorliegenden Studie ist das Patientenalter jedenfalls kein Prädiktor für die Reposition und Gipsfixierung. Das hohe Risko der sekundären Dislokation, scheint der schlechteren osteoporotischen Knochenqualität geschuldet zu sein [41]. Der mechanisch weichere Knochen kann dem dislozierenden Muskelzug wahrscheinlich nicht Stand halten. Da bei der Reposition externe Kräfte entscheidend sind, scheint die Knochenqualität eine untergeordnete Rolle zu spielen. Da

die sekundäre Dislokation durchschnittlich erst in der zweiten Woche auftritt [18], wiederspricht dies nicht unseren Ergebnissen im Gips, die sofort nach der Reposition ermittelt wurden.

Unsere Ergebnisse zeigen, dass sich distale Radiusfrakturen anatomisch reponieren lassen, unabhängig ihrer Frakturschwere, ihrer Instabilität, primären Dislokation und des Alters. Das klassische Repositionsmanöver im Aushang ist somit sehr effizient.

Obwohl der Aushang, also die Traktion, alleine nicht für die Reposition ausreicht, ist sie, genauso wie die Schmerzfreiheit, für das Ergebnis unerlässlich. Sie ist für fast alle Repositionsmanöver essentiell, da sie den angreifenden Muskelzug, der zur posttraumatischen Dislokation führt, neutralisiert. Neben den unregelmäßig vorkommenden Achs-, Rotations- und Seitfehlstellungen sind die Muskelkräfte vor allem für die konstant beobachtete Verkürzung verantwortlich. Das Neutralisieren dieser Kontraktion ist die Basis jeder Reposition [3, 5]. Ein Einrichten von Frakturenden kann nicht erfolgen, wenn diese nicht auf gleicher Länge sind. Der Aushang ist ein sehr elegantes Mittel, die neutralisierende Traktion kräfteschonend und schmerzarm auszuüben und er verhilft dem behandelnden Chirurgen beide Hände zur Reposition einzusetzen.

Die Technik der Reposition steht im Mittelpunkt dieser Arbeit. Das gesamte Manöver ist standardisiert, vom Aushang über die Reposition bis zum Gipsen. Auf die Traktion wurde bereits eingegangen, genauso wie auf die Positionierung der oberen Extremität, um die Muskelzüge zu neutralisieren und um Pronations- oder Supinationsfehlstellungen zu verhindern. Das Aushangsgewicht ist empirisch ermittelt worden und in der Literatur empfohlen [61]. Dasselbe gilt für die Dauer des Aushangs, die mit 15 Minuten ermittelt wurde. Bis dahin ist die Technik einfach zu erlernen, danach kommen das eigentliche Repositionsmanöver und das Gipsen. Während Böhler und Charnley die Reposition genau beschreiben, wird in den Fachjournalen wenig darüber berichtet [5, 14]. In den Studien, die sich mit konservativer Therapie distaler Radiusfrakturen oder der Bestimmung von Instabilitätskriterien befassen ist die genaue Repositionstechnik selten beschrieben [18, 20-24, 39, 41, 63-68]. Oft wird lediglich erwähnt, dass unter Längszug reponiert und danach gegipst wurde.

Nach Durchsicht der Literatur zeigt sich eine Problematik, die eine maßgebliche Rolle bei der Indikationsstellung zur operativen Therapie distaler Radiusfrakturen hat. In den meisten Studien, die distale Radiusfrakturen auf Instabilitätskriterien untersuchten, wurden die Frakturen initial

nicht adäquat reponiert. Dies führte zu einer Überschätzung ihrer Instabilität im Gips und zur überzogenen Indikationsstellung einer operativen Therapie.

Im Allgemeinen ist es anerkannt dass distale Radiusfrakturen anatomisch reponiert werden können, ohne dass dies jedoch durch wissenschaftliche Arbeiten nachhaltig bewiesen wurde. In den am häufigsten zitierten Arbeiten wurden hauptsächlich nicht reponierte Frakturen betrachtet [19, 22-24, 67, 69].

Die Arbeiten, die Instabilitätskriterien definiert haben, untersuchten retrospektiv das Ergebnis konservativ behandelter Frakturen. Ziel dieser Studien war es den sekundären Repositionsverlust vorherzusagen und im Speziellen, das sekundäre Abkippen nach dorsal des Gelenkfragments und die Verkürzung des Radius. Die Repositionstechniken in diesen Studien sind uneinheitlich und teilweise nicht explizit dargestellt. Auch das Repositionsziel wird nie klar definiert. Es wird ein unklares Repositionsmanöver durchgeführt, ohne das Repositionsziel zu definieren und damit das gewünschte Therapieziel festzulegen. In einer Studie wird reponiert bis ein bestmögliches Repositionsergebnis erzielt wird [70]. Die tabellarisch aufgeführten Ergebnisse zeigen nicht reponierte Frakturen mit enorm großen Standardabweichungen. Anhand dieser nicht reponierten Frakturen wurden nun die Instabilitätskriterien definiert. Diese Schwäche im Studiendesign ist in allen Studien, die sich mit dieser Thematik befassen, zu finden. Es stellt sich nun die Frage, welche Wertigkeit die Instabilitätskriterien haben. Eine Fraktur kann nicht nach Instabilität, sprich sekundärem Repositionsverlust, im Gips beurteilt werden, wenn sie nie adäquat reponiert wurde.

Die Effizienz der Reposition wurde somit weder evaluiert, noch wurden gleiche Ausgangspunkte definiert. Es besteht kein Zweifel daran, dass eine distale Radiusfraktur, die beispielsweise 5° positiven Tilt hat, ein anderes Risiko einer sekundären Abkippung hat als eine, die 20° negativen Tilt hat.

Eine neuere Studie aus dem Jahr 2010, durchgeführt von der Arbeitsgruppe um Neidenbach [67], empfiehlt überhaupt keine geschlossene Reposition mehr, da sie keinen Vorteil für die Patienten bieten soll. In dieser Studie ist es vor allem der Tilt, der im Verlauf sekundär an Reposition verliert. Bei genauer Prüfung der Ergebnisse zeigt sich jedoch, dass der Tilt zu keinem Zeitpunkt der Studie adäquat reponiert war und die Ergebnisse sehr hohe Standardabweichungen aufweisen (**Abb. 47 und 48, Tab. 8)**. Aufgrund solcher Resultate eine Empfehlung gegen die Reposition auszusprechen, ist mit dem Wissen unserer Ergebnisse durchaus fragwürdig. Die Schlussfolgerung, die aus der Betrachtung der benannten Studie zu ziehen wäre, dass die

Methodik, d.h. die durchgeführte Repositionstechnik der Autoren nicht zu suffizienten Ergebnissen geführt hat. Nur eine Studie auf Basis reponierter Frakturen kann Instabilitätskriterien adäquat definieren.

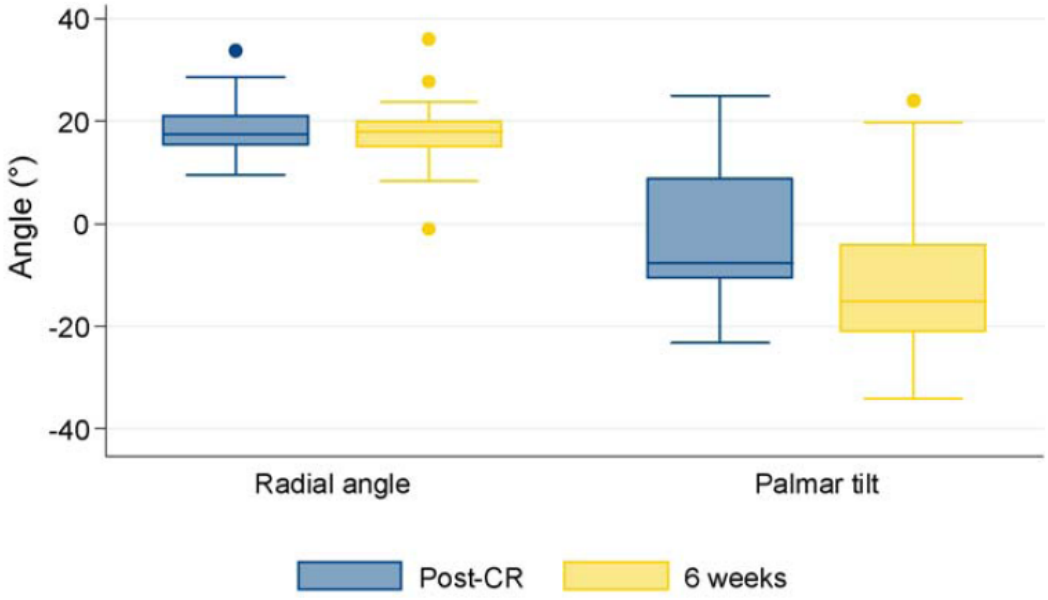

Radiological parameters	Time point	
	Before CR	After CR
Radial length (cm)	0.5 (0.4)	0.8 (0.4)
Ulnar variance (cm)	0.2 (0.3)	0.0 (0.2)
Radial angle (°)	15.1 (8.0)	18.7 (5.2)
Palmar tilt angle (°)	−20.6 (18.2)	−2.0 (13.4)

CR = closed reduction; numbers enclosed in parentheses = standard deviation; w = week

Abb. 47, Tab. 8: Die Ergebnisse der Studie von Neidenbach et al.. Die Box Plots zeigen dass die Frakturen nie ausreichend reponiert waren, weder in der anteroposterioren Ebene, noch in der seitlichen. Die hohen Standardabweichungen des Tilts machen die Daten unzuverlässig. Die numerische Werte der Tabelle zeigen die reponierten Gelenkflächenwinkel (zum Vergleich die anatomischen Winkel: radial angle=25,6°, palmar tilt=9,7°)

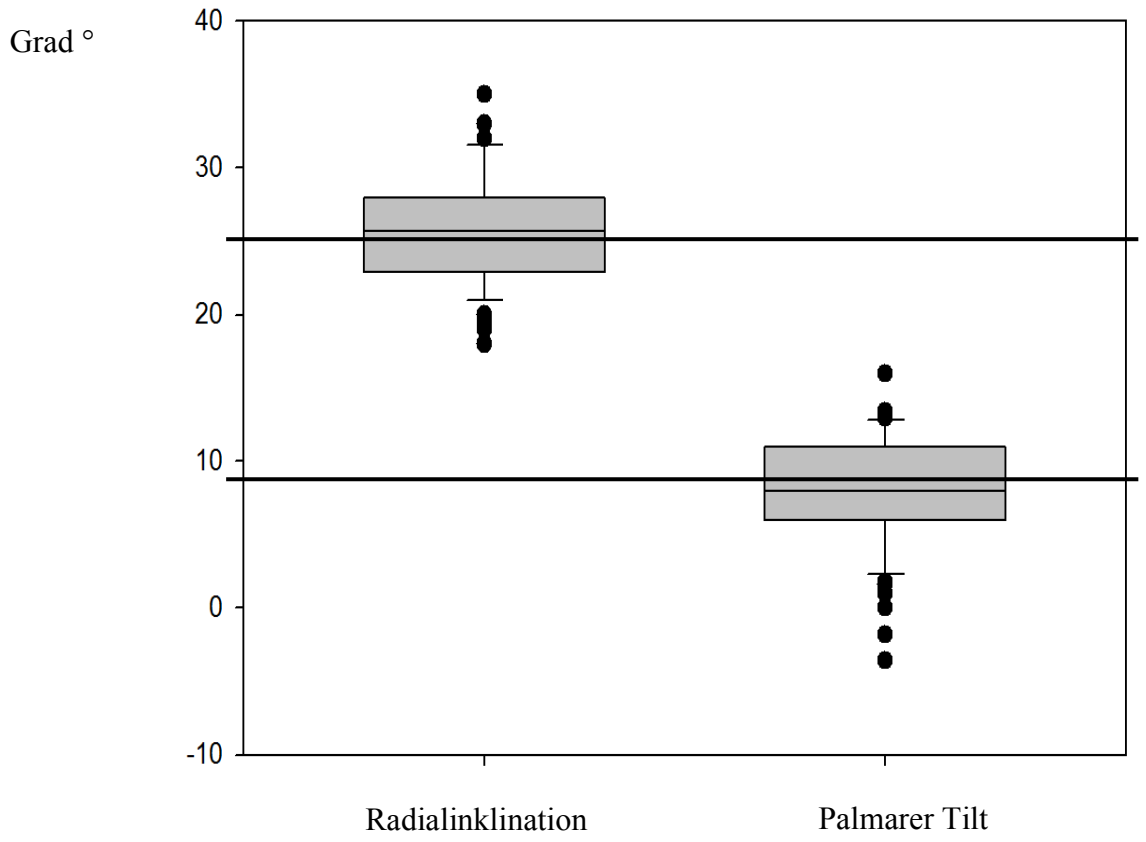

Abb. 48: Boxplots mit Ergebnissen aus der vorliegenden Studie. Eingezeichnet die anatomischen Werte (Linien). Die Standardabweichungen sind in beiden Ebenen gleich (4°).

Die Tatsache, dass die Therapie distaler Radiusfrakturen zunehmend operativ ist [55], rückt die klassische Reposition und Gipsfixierung in den Hintergrund. Das hat dazu geführt, dass diese Technik nicht mehr effizient angewendet wird und die Tätigkeit des Gipsens von nichtärztlichem Pflegepersonal übernommen wird. Der Unfallchirurg diagnostiziert die Fraktur, plant die Operation und überlässt das Anlegen des Gipses im Aushang ohne Reposition der Pflegekraft. Diese Tatsache hat auch zur Fragestellung des Repositionsergebnisses des alleinigen Aushangs in dieser Studie beigetragen. Hätte der Aushang eine anatomische Reposition der Fraktur ergeben, wäre das Repositionsmanöver und das Anmodellieren des Gipses unnötig geworden. Das ist nicht der Fall. Der Aushang alleine ist nicht effizient genug. Nur das Reponieren und Gipsen ermöglichen eine anatomische Stellung im Gipsverband. Diese Tätigkeit kann auch nur von einem dafür ausgebildeten Arzt durchgeführt werden. Ein britische Studie zeigte, das die erstbehandelnden "emergency doctors", also die Rettungsstellenärzte, in 82 % der Fälle die anatomischen Winkel des distalen Radius nicht kennen [71]. Diese Rettungsstellenärzte können demnach keine adäquate Reposition gewährleisten. Sie führen lediglich eine grobe Reposition

unter Längszug aus und stabilisieren die Fraktur in einer dorsalen Schiene. Der weiterbehandelnde Traumatologe ist dann in seinen Therapieoptionen aufgrund schlechter Repositionsergebnisse zunehmend eingeschränkt und die konservative Therapie rückt in den Hintergrund. Eine abermalige Reposition 12 bis 24 Stunden nach Trauma, ist wesentlich ineffizienter und erhöht die Gefahr eines CRPS [2]. Sie sollte zu diesem Zeitpunkt nicht mehr durchgeführt werden.

Zum Deutschen Kongress der Orthopädie und Unfallchirurgie 2011 wurde dies, nach der Präsentation dieser Daten, in der Fachgesellschaft diskutiert. Es wurde festgehalten, dass die konservative Therapie Aufgabe des Unfallchirurgen sein muss, aber auch dass sie, wie erwähnt, von der operativen Therapie überholt wurde. Die operative Therapie distaler Radiusfrakturen bedarf keiner engmaschigen Kontrollen und ist deswegen nicht besonders zeitaufwendig. Die kurze Operationsdauer und der kurze stationäre, teils sogar ambulante, Aufenthalt reduzieren den ärztlichen Kontakt erheblich. Die konservative Therapie dagegen ist personell sehr aufwendig. Die Reposition und Gipsanlage ist ebenso zeitraubend wie die Gipswechsel und engmaschigen Kontrollen. Heute wird der Gips meistens temporär zur Schmerztherapie angelegt, um den Patienten später geplant zu operieren. Das ist auch der Grund, warum eine grobe Reposition durch den Aushang mit dorsaler Schiene vielerorts akzeptiert wird. Eine anatomische Stellung der Fraktur ist nicht notwendig, da sie zeitnah operiert wird. Auch dieses Argument der definitiven Versorgung durch eine Osteosynthese, primär oder sekundär, ist durchaus gerechtfertigt. Da die Mehrzahl der Frakturen operiert werden, könnte man sich dieses zusätzliche Vorgehen sparen. Die klinische Ausstattung oder die innerklinische Versorgungsphilosophie spielt hier sicher eine große Rolle. Selbst in einem Land mit homogenen Therapiestrategien wie Deutschland variiert der Zeitpunkt der Versorgung distaler Radiusfrakturen. Während Kliniken der Grundversorgung diese Frakturen primär versorgen, können Maximalversorger, aufgrund des höheren Patientenaufkommen, dies nur eingeschränkt. Das hohe Aufkommen an Notfällen macht die sofortige Versorgung distaler Radiusfrakturen schwierig. Auch hat die Zusammenführung von Unfallchirurgie und Orthopädie dazu geführt, dass Kliniken, die auf elektive orthopädische Eingriffe spezialisiert sind, die zeitnahe Versorgung frischer Frakturen nicht immer im regulären Tagesprogramm durchführen können. Hier werden sie meistens im Nachtdienst operiert. Es darf jedoch nicht vergessen werden, dass andere Länder andere Therapiestrategien anwenden. Während in Deutschland über 80% [55] der Frakturen operativ versorgt werden, so sind es in Österreich lediglich 50% [1]. Jahna behandelte zwischen 1956 und 1980 von 21553 Frakturen 99,4% konservativ [61]. In Ländern ohne

europäischen Standard dagegen, ist die distale Radiusfraktur auch heute weiterhin eine Domäne der konservativen Therapie.

Obwohl die klassische Reposition, wie hier durchgeführt, sehr gute radiologische Ergebnisse liefert hat sie sich nicht durchgesetzt. Andere und lokal sehr unterschiedliche Repositionstechniken mit schlechteren Ergebnissen haben anscheinend ausgereicht, um funktionell gute Ergebnisse zu erzielen. Heute scheint der Aufwand in industriellen Ländern, hinsichtlich exzellenter operativer Möglichkeiten nicht mehr gerechtfertigt.

Böhler legte die Regeln der Frakturversorgung fest: Reponieren, Retinieren und Rehabilitieren. Diese Regeln gelten sowohl für ein operatives, als auch für ein konservatives Therapieregime. Aber mehr noch als diese Regeln gilt in der Unfallchirurgie, dass jeder Patient mit seiner primären Versorgung oder Reposition, definitiv ausbehandelt werden können sollte. Nur die bestmögliche Stellung bietet die beste Ausgangslage für eine anatomische Ausheilung. Wenn der Patient aus irgendeinem Grund nicht operiert werden kann, sollte er diese bestmögliche Ausgangslage für die Heilung haben. Auch wenn das Frakturmuster eine klare Operationsindikation darstellt, aber nicht sofort operiert werden kann, muss zum Schutz der Weichteile eine Reposition erfolgen.

Eine suffiziente Reposition ist nur möglich, wenn der Patient schmerzfrei ist. Deshalb ist die adäquate Analgesie ein Therapiegrundpfeiler. Sie ist die notwendige Initial-Therapie die eingeleitet wird, zur Behandlung von bestehenden Schmerzen, die der primäre Grund eines betroffenen Patienten für das Aufsuchens einer klinischen Einrichtung sind. Sie ist für den Erfolg der Reposition unabdingbar. Nur sie ermöglicht eine adäquate Entspannung des Patienten und somit der Muskulatur, welche gegen den reponierenden Unfallchirurgen wirkt. Intraoperativ wird die Reposition durch eine pharmakologische Relaxierung ermöglicht, bei der geschlossenen Reposition und Gipsfixation übernimmt dies der schmerzfreie Aushang. Die Reposition wäre ohne Bruchspaltanästhesie, mit dieser Effizienz, nicht möglich. Zusätzlich senkt sie das Risiko auf die Entwicklung eines CRPS [59].

Die Bruchspaltanästhesie oder Lokalanästhesie gilt als eine sichere und lang bewährte Anästhesietechnik, welche bei vielen Frakturen zur geschlossenen Reposition und Gipsfixation angewendet wird. Sie ist in der Unfallchirurgie die klassische Analgesie. Unter sterilen Kautelen

ist sie häufig das Verfahren der Wahl für die Kirschnerdrahtspickung. Sie ist einfach in der Durchführung, hat so gut wie keine Versagerquote und Komplikationen. Theoretisch besteht das Risiko einer Infektion und im Maximalfall einer Osteomyelitis, da mit der Injektion eine geschlossene Fraktur in eine offene umgewandelt wird. Dieses Risiko ist allerdings sehr gering. In der Literatur gibt es nur einen Fallbericht, in dem eine Osteomyelitis am distalen Radius auf eine Bruchspaltanästhesie zurück geführt wurde [72].

Jedoch ist eine offene Fraktur mehr durch den Weichteilschaden charakterisiert als durch eine punktförmige Injektionsstelle. Schon Böhler berichtete über Fälle, die aufgrund einer unsterilen Bruchspaltanästhesie eine Gangrän entwickelten, welches zur Amputation des Unterarmes führte [5]. Er betonte deshalb auch die Bedeutung der Sterilität während dieses Eingriffs. Injektionskanülen sollten nur mit sterilen Stahlpinzetten und niemals mit den Fingern angefasst werden. Unter seinen, über 20 000 Fällen, kam es nie zu solch einer Komplikation bei geschlossenen distalen Radiusfrakturen. Die Bruchspaltanästhesie gilt daher als ein sehr sicheres Verfahren [73].

Es sollte erwähnt werden, dass eine orale oder intravenöse Schmerzmedikation allenfalls unterstützend sein kann. Im sicheren therapeutischen Bereich kann sie nie eine adäquate Schmerzausschaltung ohne höhergradige Analgosedierung erreichen.

Die Notwendigkeit der korrekten und standardisierten Repositionstechnik für die adäquate Bestimmung von Instabilitätskriterien im Rahmen von wissenschaftlichen Untersuchungen wurde bereits erwähnt. Nur anatomisch, oder zumindest gleich gut reponierte Frakturen, können der Ausgangspunkt für eine Bestimmung der Risikofaktoren sein. So könnten auch randomisiert kontrollierte Studien, welche die konservative Therapie mit der operativen vergleichen, durchgeführt werden. Osteosynthetisch versorgte Frakturen sind durch ihre guten Repositionsergebnisse und hohe Erfolgsrate hinsichtlich fehlender sekundärer Dislokation charakterisiert [11, 74]. Unser Kollektiv zeigte hinsichtlich der primären Repositionsergebnisse vergleichbare Werte zu operativ versorgten Frakturen [75]. Interessant ist jedoch auch, ob sich diese Ergebnisse im Verlauf im angelegten Gips halten lassen ohne Korrekturverlust. Wenn es zu einer sekundären Dislokation oder Abkippung kommt, stellt sich natürlich die Frage, in welchem Ausmaß dies geschieht und ob es eine klinische Relevanz hat. An der oberen Extremität ist es keine Seltenheit, dass grotesk deformierte Gelenkspartner posttraumatisch wenig funktionelle Beschwerden machen.

Die vorliegende Studie trifft keine Aussage darüber, ob sich das Repositionsergebnis halten lässt oder nicht. Nach Durchsicht der Studien, die sich mit dieser Thematik befassen, ist es schwierig darüber eine Aussage zu treffen. Frakturen, welche mit dieser Technik reponiert und gegipst wurden, müssten im Gips ausbehandelt und radiologisch kontrolliert werden, um das zu klären. In einem zweiten Schritt könnten dann randomisiert kontrollierte Studien, die diese konservative Therapiemethode mit der operativen mittels winkelstabiler Plattenosteosynthese vergleichen durchgeführt werden. Solche Studien gibt es nicht und es ist fraglich, ob es sie in Zukunft geben wird. Das liegt an der Tatsache, dass die Fixierung mittels winkelstabiler Plattenosteosynthese, ohne Evidenz, zurzeit als Goldstandard anerkannt ist. Es finden sich wenige Zentren, die eine konservative Therapie mit der operativen Therapie vergleichen würden. Die Universitätsklinik Ulm versuchte dies bereits im Rahmen ihrer randomisiert kontrollierten ORCHID Studie [76]. Sie musste jedoch wegen mangelnder Rekrutierung abgebrochen werden. Es gibt demnach keine sichere Evidenz über die im Outcome überlegene Art der Therapie distaler Radiusfrakturen. Laut Cochrane Database gibt es hinsichtlich des Therapieergebnisses keine evidenz-basierten Vorteile einzelner Therapiestrategien wie des Gipsens, des Fixateur Externes, der Kirschnerdraht-Fixation, der konventionellen oder winkelstabilen Plattenosteosynthese [15, 77-79].

Einzelne Vorteile, wie die Verfügbarkeit kostengünstiger Materialien, wie des Gipses und Kirschnerdrähten, sind mit den Nachteilen der langen Ruhigstellung und der sekundären Dislokation vergesellschaftet. Die modernen Plattenosteosynthesen ermöglichen die frühzeitige Beübung des Handgelenkes, bergen jedoch die Gefahr eines postoperativen Infektes sowie anderer Komplikationen. Trotz dieser Vor- und Nachteile, zeigten sich, hinsichtlich der Langzeitergebnisse, keine evidenz-gesicherten Unterschiede in den funktionellen Ergebnissen [15, 77-79].

5.1 Limitationen

Die Daten der vorliegenden Arbeit geben keinerlei Information über die konservative Therapie von distalen Radiusfrakturen, da die Patienten nicht konservativ ausbehandelt worden sind. Jedoch muss bemerkt werden, dass die beschriebene Technik, die entsprechend gute Resultate liefert, für die konservative Therapie konzipiert wurde. Die präzise Technik der Reposition und primären Gipsfixation, führt sich fort in engmaschigen Gips- und Röntgenkontrollen sowie Gipswechseln in selber Drei-Punkt-Abstütztechnik.

Die gemessenen Parameter, also die Gelenkflächenwinkel und die Ulnavarianz, können die Anatomie nur zum Teil erfassen, da sie die metaphysäre Region nicht berücksichtigen. Abgeleitet sind sie vom therapeutischen Konzept der Behandlung distaler Radiusfrakturen, welches zum Ziel hat, die Gelenkflächenwinkel wiederherzustellen und die Verkürzung auszugleichen. Alle drei Parameter unterliegen einer individuellen natürlichen Streuung im Sinne der Normalverteilung, d.h. nicht jeder Radius weist die gleichen Gelenkflächenwinkel und Ulnavarianz auf.

Diese Technik ist mit diesen Ergebnissen nur bei frischen distalen Radiusfrakturen möglich. Wenn die Frakturen älter als 12 bis 24 Stunden sind, hat die Bruchspaltanästhesie nicht die gewünschte Wirkung und die Patienten werden nicht schmerzfrei. Zudem verhindert das sich organisierende Hämatom eine suffiziente Reposition.

In unserem Kollektiv finden sich keine B-Frakturen, was die Aussagekraft dieser Studie auf alle anderen, bis auf diesen seltenen Subtyp, limitiert. Partiell intraartikuläre B-Frakturen sind aufgrund ihrer Instabilität operativ zu versorgen. Aber auch sie können in selber Technik anatomisch reponiert werden. B1 Frakturen brauchen meist keine Reposition des dorsalen Tilts, da sie nur nach radial abkippen. Hier reicht der Längszug im Aushang. B2-Frakturen werden in oben genannter Weise reponiert, B3-Frakturen in umgekehrte Weise zum dorsalen Tilt.

Das wichtige Einschnappen der palmaren Kortizes kann durch den eingeschlagenen Musculus pronator quadratus erschwert werden. Dies kommt häufig bei schwer dislozierten Frakturen vor. Klinisch wird dies während der Reposition durch ein vermehrtes dorsales Rückfedern während dem Repositionsmanöver offensichtlich. Dies bestätigte sich häufig erst intraoperativ, wo der Muskel aus dem Bruchspalt entfernt werden musste.

5.2 Zusammenfassung

Die klassische geschlossene Reposition ist eine sehr effiziente Methode, die anatomische Ergebnisse hinsichtlich vordefinierter Gelenkwinkel liefert. Eine Reposition durch einen alleinigen Aushang reicht nicht aus, um dies zu gewährleisten. Die Repositionsergebnisse sind unabhängig von der Frakturschwere, der primären Dislokation, der Verkürzung, der Instabilität und des Patientenalters. Junge Patienten weisen tendenziell weniger Instabilitätskriterien auf und haben seltener eine dorsale Trümmerzone. Dies macht eine dorsale Abstützung bei diesen Frakturen möglich.

5.3 Ausblick

Die präsentierten Ergebnisse können keine Aussage über das konservative Austherapieren von distalen Radiusfrakturen machen, jedoch stellen sie die Basis dafür dar. Wenn die konservative Therapie im Mittel- und Langzeitverlauf genauso gute Ergebnisse aufweisen kann wie die initiale Reposition dann ist sie im Vergleich zur operativen Therapie ein konkurrenzfähiges Verfahren. Nur an anatomisch reponierten und eingegipsten Frakturen machen Studien über Instabilitätskriterien einen Sinn, und nur sie sollten im Rahmen von randomisiert kontrollierten Studien mit der operativen Therapie verglichen werden. Für Länder, in denen die operative Therapie aufgrund infrastruktureller Probleme nicht möglich ist, stellen sie die Basis für ein gut geführtes konservatives Therapieregime dar. Die einfach durchzuführende Technik ist mit einfachen Mitteln überall anwendbar.

6. Literaturverzeichnis

1. Pechlaner, S., Gabl M, Lutz M, Krappinger D, Leixnering M, Krulis B, Ulmer H, Rudisch A; Arbeitsgruppe AMUDIRA. [Distal radius fractures-aetiology, treatment and outcome]. Handchir Mikrochir Plast Chir, 2007. 39(1): p. 19-28.
2. Weigel, M. and B. Nerlich, eds. Praxisbuch Unfallchirurgie, 2. Auflage. 2011, Springer: Berlin Heidelberg.
3. Rüedi, T. and W. Murphy, eds. Principles of Fracture Management. 2000, Thieme: Stuttgart, New York.
4. Pechlaner, S., H. Hussl, and F. Kerschbaumer, eds. Atlas of Hand Surgery. 2000, Thieme: Stuttgart, New York.
5. Böhler, L., ed. Technik der Knochenbruchbehandlung. 1953, 12. und 13.Aufl.Maudrich: Wien.
6. Grechenig, W., Tesch N., Peicha G., Seybert F. Ulnar-Impaction-Syndrome. Eur Surg, 2002. 34(Suppl 184): p. 46-50.
7. Browner, B., eds. Skeletal Trauma, 4th Edition. 2009, Saunders Elsevier: Philadelphia.
8. Grechenig, W., Tesch N., Windisch G., Weiglein A. Anatomy of the surgical Approaches to the distal Radius. Eur Surg, 2002. 34(Suppl 184): p. 1-6.
9. Oestern, H.J., [Distal radius fractures. I. Basic principles and conservative therapy]. Chirurg, 1999. 70(10): p. 1180-92.
10. Oestern, H.J., [Distal radius fractures. II. Surgical therapy]. Chirurg, 1999. 70(11): p. 1381-94.
11. Figl, M., Weninger P, Jurkowitsch J, Hofbauer M, Schauer J, Leixnering M. Unstable distal radius fractures in the elderly patient--volar fixed-angle plate osteosynthesis prevents secondary loss of reduction. J Trauma, 2010. 68(4): p. 992-8.
12. Court-Brown, C.M. and B. Caesar, Epidemiology of adult fractures: A review. Injury, 2006. 37(8): p. 691-7.
13. Bacorn, R.W. and J.F. Kurtzke, Colles' fracture; a study of two thousand cases from the New York State Workmen's Compensation Board. J Bone Joint Surg Am, 1953. 35-A(3): p. 643-58.
14. Charnley, J., ed. Die konservative Therapie der Extremitätenfrakturen. 1968, Springer: Berlin, Heidelberg, New York.

15. Handoll, H.H., J.S. Huntley, and R. Madhok, External fixation versus conservative treatment for distal radial fractures in adults. Cochrane Database Syst Rev, 2007(3): p. CD006194.
16. Handoll, H.H. and R. Madhok, Conservative interventions for treating distal radial fractures in adults. Cochrane Database Syst Rev, 2002(2): p. CD000314.
17. Handoll, H.H. and R. Madhok, Closed reduction methods for treating distal radial fractures in adults. Cochrane Database Syst Rev, 2003(1): p. CD003763.
18. Mackenney, P.J., M.M. McQueen, and R. Elton, Prediction of instability in distal radial fractures. J Bone Joint Surg Am, 2006. 88(9): p. 1944-51.
19. Solgaard, S., Early displacement of distal radius fracture. Acta Orthop Scand, 1986. 57(3): p. 229-31.
20. Leone, J., Bhandari M, Adili A, McKenzie S, Moro JK, Dunlop RB. Predictors of early and late instability following conservative treatment of extra-articular distal radius fractures. Arch Orthop Trauma Surg, 2004. 124(1): p. 38-41.
21. Lafontaine, M., D. Hardy, and P. Delince, Stability assessment of distal radius fractures. Injury, 1989. 20(4): p. 208-10.
22. Altissimi, M., Mancini GB, Azzarà A, Ciaffoloni E. Early and late displacement of fractures of the distal radius. The prediction of instability. Int Orthop, 1994. 18(2): p. 61-5.
23. Abbaszadegan, H., U. Jonsson, and K. von Sivers, Prediction of instability of Colles' fractures. Acta Orthop Scand, 1989. 60(6): p. 646-50.
24. Gartland, J.J., Jr. and C.W. Werley, Evaluation of healed Colles' fractures. J Bone Joint Surg Am, 1951. 33-A(4): p. 895-907.
25. Frykman, G., Fracture of the distal radius including sequelae--shoulder-hand-finger syndrome, disturbance in the distal radio-ulnar joint and impairment of nerve function. A clinical and experimental study. Acta Orthop Scand, 1967: p. Suppl 108:3+.
26. Knirk, J.L. and J.B. Jupiter, Intra-articular fractures of the distal end of the radius in young adults. J Bone Joint Surg Am, 1986. 68(5): p. 647-59.
27. Rogers, S.C., Analysis of Colles's Fracture. Br Med J, 1944. 1(4354): p. 807-9.
28. Thomas, F.B., Reduction of Smith's fracture. J Bone Joint Surg Br, 1957. 39-B(3): p. 463-70.
29. Lidstrom, A., Fractures of the distal end of the radius. A clinical and statistical study of end results. Acta Orthop Scand Suppl, 1959. 41: p. 1-118.

30. Older, T.M., E.V. Stabler, and W.H. Cassebaum, COLLES FRACTURE: EVALUATION AND SELECTION OF THERAPY. J Trauma, 1965. 5: p. 469-76.
31. Cooney, W.P., Fractures of the distal radius. A modern treatment-based classification. Orthop Clin North Am, 1993. 24(2): p. 211-6.
32. Cooney, W.P., 3rd, J.H. Dobyns, and R.L. Linscheid, Complications of Colles' fractures. J Bone Joint Surg Am, 1980. 62(4): p. 613-9.
33. Melone, C.P., Jr., Articular fractures of the distal radius. Orthop Clin North Am, 1984. 15(2): p. 217-36.
34. Fernandez, D.L., ed. Avant-bras segment distal. Classification AO des Fractures des Os Longs, ed. N.S. Müller M.E., Koch P. 1987, Springer-Verlag: Berlin. 106-115.
35. Pechlaner, S., Sailer R, Suckert K, Beck E, [Distal radius fractures--forms of fracture and injury pattern]. Unfallchirurgie, 1988. 14(2): p. 86-93.
36. Fernandez, D.L., Distal radius fracture: the rationale of a classification. Chir Main, 2001. 20(6): p. 411-25.
37. Graff, S. and J. Jupiter, Fracture of the distal radius: classification of treatment and indications for external fixation. Injury, 1994. 25 Suppl 4: p. S-D14-25.
38. Jupiter, J.B. and D.L. Fernandez, Comparative classification for fractures of the distal end of the radius. J Hand Surg Am, 1997. 22(4): p. 563-71.
39. Cooney, W.P., 3rd, R.L. Linscheid, and J.H. Dobyns, External pin fixation for unstable Colles' fractures. J Bone Joint Surg Am, 1979. 61(6A): p. 840-5.
40. Lafontaine, M., Delince P, Hardy D, Simons M. [Instability of fractures of the lower end of the radius: apropos of a series of 167 cases]. Acta Orthop Belg, 1989. 55(2): p. 203-16.
41. Nesbitt, K.S., J.M. Failla, and C. Les, Assessment of instability factors in adult distal radius fractures. J Hand Surg Am, 2004. 29(6): p. 1128-38.
42. Boszotta, H., W. Helperstorfer, and G. Sauer, [Indications for surgery in distal radius fractures]. Unfallchirurg, 1991. 94(8): p. 417-23.
43. Hollevoet, N., Van Maele G, Van Seymortier P, Verdonk R. Comparison of palmar tilt, radial inclination and ulnar variance in left and right wrists. J Hand Surg Br, 2000. 25(5): p. 431-3.
44. Figl, M., Mayer M, Lederer S, Bogner R, Leixnering M., Extensor pollicis longus rupture after distal radius fracture: results of reconstruction by transposition of the extensor indicis tendon and postoperative dynamic splinting. Wien Klin Wochenschr, 2011. 123(15-16): p. 485-7.

45. Al-Najjim, M., C. Fenton, and T. Scott, Closed rupture of abductor pollicis longus and extensor pollicis brevis associated with fracture of the distal radius. J Hand Surg Eur Vol, 2012. 37(2): p. 176-7.
46. Schmit-Neuerburg K.P., T.H., Letsch R., ed. Ellenbogen, Unterarm, Hand. ed. T. Unfallchirurgie. 2001: Berlin, Heidelberg, New York.
47. Pilny, J., Kubes J, Hoza P, Mechl M, Visna P. [Scapholunate instability of the wrist following distal radius fracture]. Acta Chir Orthop Traumatol Cech, 2007. 74(1): p. 55-8.
48. De Smet, L., Coincidental rupture of the scapholunate and lunotriquetral ligaments with volar intercalated segment instability complicating a closed distal forearm fracture in an adolescent. J Hand Surg Am, 2002. 27(4): p. 735-8.
49. Komura, S., Yokoi T, Nonomura H, Tanahashi H, Satake T, Watanabe N. Incidence and characteristics of carpal fractures occurring concurrently with distal radius fractures. J Hand Surg Am, 2012. 37(3): p. 469-76.
50. Fujitani, R., Omokawa S, Akahane M, Iida A, Ono H, Tanaka Y. Predictors of distal radioulnar joint instability in distal radius fractures. J Hand Surg Am, 2011. 36(12): p. 1919-25.
51. Cole, D.W., Elsaidi GA, Kuzma KR, Kuzma GR, Smith BP, Ruch DS. Distal radioulnar joint instability in distal radius fractures: the role of sigmoid notch and triangular fibrocartilage complex revisited. Injury, 2006. 37(3): p. 252-8.
52. Souer, J.S., Ring D, Matschke S, Audige L, Marent-Huber M, Jupiter JB; AOCID Prospective ORIF Distal Radius Study Group. Effect of an unrepaired fracture of the ulnar styloid base on outcome after plate-and-screw fixation of a distal radial fracture. J Bone Joint Surg Am, 2009. 91(4): p. 830-8.
53. Pilny, M., Kubes T, Cizmár I, Jindra M, Sprláková A. [Trauma to the triangular fibrocartilaginous complex (TFCC)]. Acta Chir Orthop Traumatol Cech, 2007. 74(4): p. 258-61.
54. Vidal, J., Buscayret C., Fischbach C., Brahin B., Paran M., Escare P. [New method of treatment of comminuted fractures of the lower end of the radius: "ligamentary taxis"]. Acta Orthop Belg, 1977. 43(6): p. 781-9.
55. Smektala, R., Endres HG, Dasch B, Bonnaire F, Trampisch HJ, Pientka L. [Quality of care after distal radius fracture in Germany. Results of a fracture register of 1,201 elderly patients]. Unfallchirurg, 2009. 112(1): p. 46-54.

56. Nonnenmacher, J., K. Soley, and J. Bahm, [Intrafocal wire fixation of wrist fractures. The original Kapandji technique. Course. Review of 400 cases]. Chirurgie, 1994. 120(3): p. 119-27.
57. Peyroux, L.M., Dunaud JL, Caron M, Ben Slamia I, Kharrat M. The Kapandji technique and its evolution in the treatment of fractures of the distal end of the radius. Report on a series of 159 cases. Ann Chir Main, 1987. 6(2): p. 109-22.
58. Epinette, J.A., Lehut JM, Cavenaile M, Bouretz JC, Decoulx J. Pouteau-Colles fracture: double-closed "basket-like" pinning according to Kapandji. Apropos of a homogeneous series of 70 cases. Ann Chir Main, 1982. 1(1): p. 71-83.
59. Gradl, G., Steinborn M, Wizgall I, Mittlmeier T, Schürmann M. [Acute CRPS I (morbus sudeck) following distal radial fractures--methods for early diagnosis]. Zentralbl Chir, 2003. 128(12): p. 1020-6.
60. Dilek, B., Yemez B, Kizil R, Kartal E, Gulbahar S, Sari O, Akalin E. Anxious personality is a risk factor for developing complex regional pain syndrome type I. Rheumatol Int, 2011.
61. Jahna, H. and H. Wittich, Konservative Methoden in der Frakturbehandlung. 1985, Wien, Mümchen, Baltimore: Urban & Schwarzenberg.
62. Schuind, F.A., Linscheid RL, An KN, Chao EY. A normal data base of posteroanterior roentgenographic measurements of the wrist. J Bone Joint Surg Am, 1992. 74(9): p. 1418-29.
63. Batra, S., U. Debnath, and R. Kanvinde, Can carpal malalignment predict early and late instability in nonoperatively managed distal radius fractures? Int Orthop, 2008. 32(5): p. 685-91.
64. Jenkins, N.H., The unstable Colles' fracture. J Hand Surg Br, 1989. 14(2): p. 149-54.
65. Foldhazy, Z., Törnkvist H, Elmstedt E, Andersson G, Hagsten B, Ahrengart L. Long-term outcome of nonsurgically treated distal radius fractures. J Hand Surg Am, 2007. 32(9): p. 1374-84.
66. Kulej, M., Dragan S, Dragan SŁ, Krawczyk A, Płochowski J, Orzechowski W, Stiasny J. Efficacy of closed reduction and maintenance of surgical outcome in plaster cast immobilization in different types of distal radius fractures. Ortop Traumatol Rehabil, 2007. 9(6): p. 577-90.
67. Neidenbach, P., Audige L., Wilhelmi-ock M., Hanson B., De Boer P. The efficacy of closed reduction in displaced distal radius fractures. Injury, 2010. 41(6): p. 592-8.

68. Wahlstrom, O., Treatment of Colles' fracture. A prospective comparison of three different positions of immobilization. Acta Orthop Scand, 1982. 53(2): p. 225-8.
69. Einsiedel, T., Freund W., Sander S., Trnavac S., Gebhard F., Kramer M. Can the displacement of a conservatively treated distal radius fracture be predicted at the beginning of treatment? Int Orthop, 2009. 33(3): p. 795-800.
70. Altissimi M., Antenucci R., Fiacca C., Mancini GB. Long-term results of conservative treatment of fractures of the distal radius. Clin Orthop Relat Res, 1986(206): p. 202-10.
71. Batra, S., McMurtie A., Batra M., Gul A., Kanvinde R. Distal radius fracture management in the emergency departments in UK: are we doing enough? Int J Clin Pract, 2007. 61(7): p. 1131-6.
72. Basu, A., Bhalaik V., Stanislas M., Harvey I. Osteomyelitis following a haematoma block. Injury, 2003. 34(1): p. 79-82.
73. Myderrizi, N. and B. Mema, The hematoma block an effective alternative for fracture reduction in distal radius fractures. Med Arh, 2011. 65(4): p. 239-42.
74. Jupiter, J.B. and M. Marent-Huber, Operative management of distal radial fractures with 2.4-millimeter locking plates: a multicenter prospective case series. Surgical technique. J Bone Joint Surg Am, 2010. 92 Suppl 1 Pt 1: p. 96-106.
75. Arora, R., Lutz M., Hennerbichler A., Krappinger D., Espen D., Gabl M. Complications following internal fixation of unstable distal radius fracture with a palmar locking-plate. J Orthop Trauma, 2007. 21(5): p. 316-22.
76. Bartl, C., Stengel D., Bruckner T., Gebhard F. Open reduction and internal fixation versus casting for highly comminuted and intra-articular fractures of the distal radius (ORCHID): protocol for a randomized clinical multi-center trial. Trials, 2011. 12: p. 84.
77. Handoll, H.H., J.S. Huntley, and R. Madhok, Different methods of external fixation for treating distal radial fractures in adults. Cochrane Database Syst Rev, 2008(1): p. CD006522.
78. Handoll, H.H. and R. Madhok, Surgical interventions for treating distal radial fractures in adults. Cochrane Database Syst Rev, 2003(3): p. CD003209.
79. Handoll, H.H., M.V. Vaghela, and R. Madhok, Percutaneous pinning for treating distal radial fractures in adults. Cochrane Database Syst Rev, 2007(3): p. CD006080.

7. Abbildungsverzeichnis

Abbildung 1: Bild des Frakturmechanismus.

Abbildung 2: Übersicht der AO Klassifikation mit A-Frakturen.

Abbildung 3: Übersicht AO Klassifikation mit der B- und C-Frakturen.

Abbildung 4: Messung des anteroposterioren Gelenkflächenwinkel (Radialinklination), des seitlichen Gelenkflächenwinkels (Tilt) und der Ulnavarianz (radiale Länge).

Abbildung 5: Axialer anatomischer Querschnitt der distalen Radiusmetaphyse auf Höhe des Tuberculum listeri.

Abbildung 6: Trümmerzone durch das Tuberculum einer frischen distalen Radiusfraktur in einer computertomographischen 3D Rekonstruktion.

Abbildung 7 a-c: Distale Radiusfraktur im seitlichen Strahlengang nach Trauma vor Reposition (a), nach Repositionsmanöver (b) und im Gipsverband (c). Die Beteiligung des Tuberculum listeri ist zu erkennen. Trotz anatomischer Reposition wirkt es immer noch prominent (Kreis).

Abbildung 8: Aufsicht auf das DRUG eines exartikulierten Handgelenkpräpaparats. Sicht auf die radiale und ulnare Gelenkfläche.

Abbildung 9: Klassifikation ulnarer Begleitverletzungen nach Fernandez.

Abbildung 10: TFCC am Kadaverpräparat: Discus Triangularis, Lig. radioulnare palmare, Meniscus ulnocarpalis und Lig. collaterale carpi ulnare.

Abbildung 11: Repositionstechnik durch Traktion oder Verstärkung der Dislokation um die Fragmente auf einander zu stellen.

Abbildung 12: Foto des Aushangs.

Abbildung 13: Fixateur Externe und K-Drahtosteosynthese.

Abbildung 14: K-Drahtosteosynthese nach Clancey.

Abbildung 15: Repositionsmanöver und K-Drahtosteosynthese nach Kapandji.

Abbildung 16: Kombinierte Schrauben und K-Drahtosteosynthses bei B1 Fraktur.

Abbildung 17: Prinzip der Abstützung der Gelenkfläche. Die subchondralen Schrauben verhindern die sekundäre dorsale Dislokation durch winkelstabile Verankerung mit dem Innengewinde in der Platte. Dadurch dass sie winkelstabil in der Platte fixiert sind geben sie nicht nach.

Abbildung 18 a-c: Palmare Plattenosteosynthese einer distalen Radiusfraktur in *a* als dreidimensionale Zeichnung (von Fa. DePuy Synthes®, Umkirch, Schweiz) und in *b und c* als Bildwandlerbilder (anteroposterior und seitlich).

Abbildung 19 a-c: Dorsale Plattenosteosynthese einer distalen Radiusfraktur als Bildwandlerbilder (anteroposterior und seitlich) in *a und b* und als dreidimensionale Zeichnung (von Fa. DePuy Synthes®, Umkirch, Schweiz).

Abbildung 20: Intraoperative seitliche Bildwandlerbilder einer knöchern konsolidierten distalen Radiusfraktur nach Implantatentfernung und Injektion von Kontrastmittel in den ehemaligen Schraubenkanal mit Stahlkanüle. Das Ganglion füllt sich mit Kontrastmittel an.

Abbilbung 21: Aufgliederung der Frakturen des Kollektivs nach der AO Klassifikation.

Abbildung 22 a,b: Dorsale Injektion proximal der Fraktur (a). Palmare Injektion durch die Flexor carpi radialis Sehnen (FCR) (b).

Abbildung 23: Foto des Aushangs mit Mädchenfänger an den Fingern 1,2 und 4.

Abbildung 24: Das Repositionsmanöver: Längenausgleich.

Abbildung 25: Das Repositionsmanöver: Enthaken der Fragmente.

Abbildung 26: Das Repositionsmanöver: Ventralisieren und Flektieren.

Abbildung 27: Anmodellieren des Gipsverbands (Dorsal distal auf das distale Fragment, palmar proximal der Fraktur, dorsal proximal gegenhalten).

Abbildung 28: Fertiger Gipsverband. Die Pfeile zeigen die anmodellierten Stellen (Dellen) für die Drei-Punktabstützung.

Abbildung 29: Das Schema (oben) zeigt warum das Handgelenk in Extension stehen sollte: der Kraftvektor drückt nach palmar und verhindert die sekundäre Dislokation [2].

Abbildung 30: **:** Initiales Röntgen einer weiblichen 68 jährigen Patientin mit distaler Radiusfraktur, AO 23-C2. Die Messung der posttraumatischen Parameter. Links: Anteroposteriorer Winkel (10,1°). Rechts: seilticher Winkel (-30.1°). Ulna Plus: Ulnavarianz (+3,1 mm)

Abbildung 31: Bildwandlerbilder der Patientin aus Abb. 30 im Aushang nach 15 min (links seitlich, rechts anteroposterior). Anteroposteriorer Winkel (26,2°) Seitlicher Winkel (-2,2°)

Abbildung 32: Bildwandlerbilder der Patientin aus Abb. 30 nach dem Repositionsmanöver (links seitlich, rechts anteroposterior). Anteroposteriorer Winkel (30,3°). Seitlicher Winkel (3,9°).

Abbildung 33: Bildwandlerbilder der Patientin aus Abb. 30 im Gipsverband (links seitlich, rechts anteroposterior). Anteroposteriorer Winkel (31,8°). Seitlicher Winkel (8,4°). Ulnavarianz (-1,2 mm).

Abbilbung 34: Anteroposteriore und seitliche Gelenkflächenwinkel nach Trauma, Aushang, Reposition und im Gipsverband. Die blauen Linien entsprechen den anatomischen Winkeln. Der Asterisk zeigt statistische Signifikanzen an, ns steht für „nicht signifikant“.

Abbilbung 35: Anteroposteriore Gelenkflächenwinkel der AO Klassifikationen. Zwischen den Gruppen besteht kein statistischer Unterschied.

Abbilbung 36: Seitliche Gelenkflächenwinkel der AO Klassifikationen. Nach der Reposition sind die A2 und C1 Frakturen statistisch signifikant besser reponiert. Zwischen den restlichen Gruppen besteht kein statistisch signifikanter Unterschied.

Abbilbung 37: Anteroposteriore und seitliche Gelenkflächenwinkel der Instabilitätskriterien. Zwischen den Gruppen besteht kein statistischer Unterschied.

Abbilbung 38: Anteroposteriore und seitliche Gelenkflächenwinkel die nach primärer Dislokation stratifizierten Frakturen. Zwischen den Gruppen besteht kein statistischer Unterschied außer den ersten beide im Aushang in der seitlichen Ebene.

Abbilbung 39: Anteroposteriore und seitliche Gelenkflächenwinkel die nach Alter stratifizierten Frakturen. Zwischen den Gruppen besteht kein statistischer Unterschied.

Abbilbung 40: Alter der Patienten und AO Klassifikation. Patienten mit A2 und C1 Frakturen sind signifikant jünger.

Abbilbung 41: Alter der Patienten und Instabilitätskriterien. Patienten mit 1 und 2 Instabilitätskriterien sind signifikant jünger.

Abbildung 42: Links und Mitte: Distale Radiusfraktur eines einzigen Patienten im Gips und nach winkelstabiler Plattenosteosynthese (2,4 mm LCP, Depuy Synthes©, Umkirch, Schweiz).

Rechts: Schema der Dreipunktabstützung des Gipses (große rote Pfeile) und der Platte (kleine schwarze Pfeile) an dieser Fraktur. Selbe distale Radiusfraktur im Gips und nach winkelstabiler Plattenosteosynthese. Schema der Dreipunktabstützung des Gipses und der Platte an dieser Fraktur.

Abbildung 43: Seitliche Röntgen- und Bildwandlerbilder einer distalen Radiusfraktur A2 ohne dorsale Trümmerzone. Der palmare Tilt ist bereits nachdem Repositionsmanöver hergestellt. Nach Trauma (a.). Nach Aushang (b). Nach Repositionsmanöver (c). Im Gipsverband (d).

Abbildung 44: Schema einer distalen Radiusfraktur nach Reposition in der seitlichen Ebene. Links, stabile Reposition: Anatomischer seitlicher Gelenkflächenwinkel mit auf einander stehenden Kortizes. Die Fraktur kann sich nicht verkürzen sondern nur nach dorsal abkippen. Rechts, instabile Reposition: Anatomischer Gelenkflächenwinkel mit nicht reponierten palmaren Kortizes. Die Fraktur kann sich verkürzen und nach dorsal abkippen.

Abbildung 45: Schema einer distalen Radiusfraktur in der seitlichen Ebene während der Reposition im Aushang von links nach rechts. Wenn die Kortizes unter Traktion auf “Länge“ gebracht sind, genügt das Ventralisieren und Flektieren des distalen Fragments, um ein Einrasten der palmaren Kortizes zu erreichen.

Abbildung 46: Schema einer distalen Radiusfraktur in der seitlichen Ebene während der Reposition im Aushang von links nach rechts. Diese Fraktur wurde durch den Aushang nicht genügend auf “Länge“ gebracht, so dass die alleinige Ventralisierung zu einer instabilen Reposition wie in Abb. 44 führen würde. Durch eine vermehrte Extension in Richtung Frakturmechanismus können die Kortizes aufeinander gestellt werden. Danach erfolgt das Ventralisieren und Flektieren des distalen Fragments.

Abbilbung 47: Die Ergebnisse der Studie von Neidenbach et al.. Die Box Plots zeigen dass die Frakturen nie ausreichend reponiert waren, weder in der anteroposterioren Ebene, noch in der seitlichen. Die hohen Standardabweichungen des Tilts machen die Daten unzuverlässig.

Abbilbung 48: Boxplots mit Ergebnissen aus der vorliegenden Studie. Eingezeichnet die anatomischen Werte (Linien). Die Standardabweichungen sind in beiden Ebenen gleich (4°).

8. Tabellenverzeichnis.

Tabelle 1: Klassifikationen distaler Radiusfrakturen

Tabelle 2: Mittelwerte der anteroposterioren und seitlichen Gelenkflächenwinkel nach Trauma, im Aushang, nach Repositionsmanöver und im Gipsverband. In Klammern steht die Standardabweichung.

Tabelle 3: Ulnavarianz posttraumatisch und im Gipsverband

Tabelle 4: Aufstellung der p-Werte des ANOVA Tests zwischen der Gruppen mit verschiedenen Instabilitätskriterien.

Tabelle 5: Ergebnisse der Ulnavarianzen nach der AO Klassifikation stratifiziert.

Tabelle 6: Die Ergebnisse der seitlichen Gelenkflächenwinkel nach der dorsalen Dislokation stratifiziert. Im Aushang sind die Frakturen welche primär über -40° und zwischen -40° und -30° disloziert sind (fett gedruckt), statistisch schlechter reponiert. Sonst bestehen keine statistisch signifikanten Unterschiede.

Tabelle 7: Die Ergebnisse des Alters nach Ulnavarianz stratifiziert.

Tabelle 8: Die numerische Werte der Tabelle zeigen die reponierten Gelenkflächenwinkel (zum Vergleich die anatomischen Winkel: radial angle=25,6°, palmar tilt=9,7°)

9. Eidesstattliche Versicherung

Ich, Florian Wichlas, versichere an Eides statt durch meine eigenhändige Unterschrift, dass ich die vorgelegte Dissertation mit dem Thema: „Die geschlossene Reposition Distaler Radiusfrakturen: Technik und Ergebnisse.“ selbstständig und ohne nicht offengelegte Hilfe Dritter verfasst und keine anderen als die angegebenen Quellen und Hilfsmittel genutzt habe.

Alle Stellen, die wörtlich oder dem Sinne nach auf Publikationen oder Vorträgen anderer Autoren beruhen, sind als solche in korrekter Zitierung (siehe „Uniform Requirements for Manuscripts (URM)“ des ICMJE -*www.**icmje**.org*) kenntlich gemacht. Die Abschnitte zu Methodik (insbesondere praktische Arbeiten, Laborbestimmungen, statistische Aufarbeitung) und Resultaten (insbesondere Abbildungen, Graphiken und Tabellen) entsprechen den URM (s.o) und werden von mir verantwortet.

Meine Anteile an etwaigen Publikationen zu dieser Dissertation entsprechen denen, die in der untenstehenden gemeinsamen Erklärung mit dem Betreuer, angegeben sind. Sämtliche Publikationen, die aus dieser Dissertation hervorgegangen sind und bei denen ich Autor bin, entsprechen den URM (s.o) und werden von mir verantwortet.

Die Bedeutung dieser eidesstattlichen Versicherung und die strafrechtlichen Folgen einer unwahren eidesstattlichen Versicherung (§156,161 des Strafgesetzbuches) sind mir bekannt und bewusst.

....

Datum Unterschrift

10. Lebenslauf

Mein Lebenslauf wird aus datenschutzrechtlichen Gründen in der elektronischen Version meiner Arbeit nicht veröffentlicht.

11. Publikationsliste

- The effect of traumatic brain injury on bone healing: an experimental study in a novel in vivo animal model. Tsitsilonis S, Seemann R, Misch M, **Wichlas F**, Haas NP, Schmidt-Bleek K, Kleber C, Schaser KD.
  Injury. 2015 Jan 31.

- Long-term functional outcome and quality of life after successful surgical treatment of tibial nonunions. **Wichlas F**, Tsitsilonis S, Disch AC, Haas NP, Hartmann C, Graef F, Schwabe P.
  Int Orthop. 2014 Dec 20.

- Impact of high prevalence of pseudomonas and polymicrobial gram-negative infections in major sub-/total traumatic amputations on empiric antimicrobial therapy: a retrospective study. Giesecke MT, Schwabe P, **Wichlas F**, Trampuz A, Kleber C.
  World J Emerg Surg. 2014 Oct 25;9(1):55.

- Complication rates and reduction potential of palmar versus dorsal locking plate osteosynthesis for the treatment of distal radius fractures. **Wichlas F**, Haas NP, Disch A, Machó D, Tsitsilonis S.
  J Orthop Traumatol. 2014 Dec;15(4):259-64. doi: 10.1007/s10195-014-0306-y. Epub 2014 Jul 16.

- Lower limb salvage: indication and decision making for replantation, revascularisation and amputation. Märdian S, Schaser KD, **Wichlas F**, Jakobs C, Kraphol B, Schwabe P.
  Acta Chir Orthop Traumatol Cech. 2014;81(1):9-21.

- Biomechanical behavior of MRI-signal-inducing bone cements after vertebroplasty in osteoporotic vertebral bodies: An experimental cadaver study. **Wichlas F**, Trzenschik H, Tsitsilonis S, Rohlmann A, Bail HJ.
  Clin Biomech (Bristol, Avon). 2014 May;29(5):571-6.

- Complications after osteosynthetic treatment of acetabular fractures. Schwabe P, **Wichlas**

F, Druschel C, Jacobs C, Haas NP, Schaser KD, Märdian S.
Orthopade. 2014 Jan;43(1):24-34. doi: 10.1007/s00132-013-2121-1. Review.

- Simultaneous periprosthetic acetabular fracture and contralateral B-type compression injury of the pelvic ring: a case report of a rare injury combination. Märdian S, Schaser KD, **Wichlas F**, Schwabe P.
  Case Rep Orthop. 2013;2013:607046.

- The treatment of the proximal humeral fracture with the use of the PHN Nailing System: the importance of reduction. Tsitsilonis S, Schaser KD, Kiefer H, **Wichlas F**.
  Acta Chir Orthop Traumatol Cech. 2013;80(4):250-5.

- Closed reduction of distal radius fractures: does instability mean irreducibility? **Wichlas F**, Haas NP, Lindner T, Tsitsilonis S. Arch Orthop Trauma Surg. 2013 Aug;133(8):1073-8.

- Periprosthetic fractures around the knee: update on therapeutic algorithms for internal fixation and revision arthroplasty. Märdian S, **Wichlas F**, Schaser KD, Matziolis G, Füchtmeier B, Perka C, Schwabe P.
  Acta Chir Orthop Traumatol Cech. 2012;79(4):297-306. Review.

- Necrotizing fasciitis: is the bacterial spectrum changing? Tsitsilonis S, Druschel C, **Wichlas F**, Haas NP, Schwabe P, Bail HJ, Schaser KD.
  Langenbecks Arch Surg. 2013 Jan;398(1):153-9.

- Signal-inducing bone cements for MRI-guided spinal cementoplasty: evaluation of contrast-agent-based polymethylmethacrylate cements. Bail HJ, Sattig C, Tsitsilonis S, Papanikolaou I, Teichgräber UK, **Wichlas F**. Skeletal Radiol. 2011 Sep.

- Costs and Role of Ultrasound Follow-Up of Polytrauma Patients after Initial Computed Tomography. Maurer MH, Winkler A, **Wichlas F**, Powerski MJ, Elgeti F, Huppertz A, Röttgen R, Marnitz T. Rofo. 2011 Aug 23.

- A Signal-Inducing Bone Cement for Magnetic Resonance Imaging-Guided Spinal Surgery Based on Hydroxyapatite and Polymethylmethacrylate. **Wichlas F**, Seebauer CJ, Schilling R, Rump J, Chopra SS, Walter T, Teichgräber UK, Bail HJ. Cardiovasc Intervent Radiol. 2011 Jun 1.

- Development of a signal-inducing bone cement for magnetic resonance imaging. **Wichlas F**, Bail HJ, Seebauer CJ, Schilling R, Pflugmacher R, Pinkernelle J, Rump J, Streitparth F, Teichgräber UK. J Magn Reson Imaging. 2010 Mar;31(3):636-44

- Percutaneous transhepatic cholangiodrainage under real-time MRI guidance: Initial experience in an animal model. Papanikolaou IS, van der Voort IR, Rump J, Seebauer CJ, Chopra SS, **Wichlas F**, Schilling R, Walter T, Papas MG, Wiedenmann B, Teichgräber UK, Rösch T Dig Liver Dis. 2011 May 16.

- Clinical studies outside university clinics: What are the problems to implement this?. Zurbuchen U, Schwenk W, Bussar-Maatz R, **Wichlas F**, Buhr HJ, Neudecker J, Ritz JP. Chirurg. 2010 Feb;81(2):160; 162-6.

- Passive navigation principle for orthopedic interventions with MR fluoroscopy. Bail HJ, Teichgräber UK, **Wichlas F**, Rump JC, Walter T, Seebauer CJ. Arch Orthop Trauma Surg. 2010 Jun;130(6):803-9. Epub 2009 Nov 18.

- Image-guided spinal injection procedures in open high-field MRI with vertical field orientation: feasibility and technical features. Streitparth F, Walter T, Wonneberger U, Chopra S, **Wichlas F**, Wagner M, Hermann KG, Hamm B, Teichgräber U. Eur Radiol. 2010 Feb;20(2):395-403. Epub 2009 Sep 2.

- Osteochondral lesions of the talus: retrograde drilling with high-field-strength MR guidance. Seebauer CJ, Bail HJ, **Wichlas F**, Jung T, Papanikolaou IS, van der Voort I, Rump JC, Schilling R, Winkelmann A, Walther T, Chopra SS, Teichgräber UK. Radiology. 2009 Sep;252(3):857-64. Epub 2009 Jun 30.

- Evaluation of laparoscopic liver resection with two different Nd:YAG lasers for future use in a high-field open MRI. Chopra SS, Wiltberger G, Teichgraeber U, Papanikolaou I, Schwabe M, Schmidt S, Fikatas P, Streitparth F, Philipp C, **Wichlas F**, Seebauer C, Schumacher G. Photomed Laser Surg. 2009 Apr;27(2):281-6.

- The scaphocapitate fracture syndrome (Fenton). Arbter D, Piatek S, **Wichlas F**, Winckler S. Handchir Mikrochir Plast Chir. 2009 Jun;41(3):171-4. Epub 2009 Mar 25.

12. Danksagung

Ich danke Herrn Prof. Dr. Dr. h.c. Norbert Haas für seine klinische und wissenschaftliche Unterstützung zu diesem Thema.

Ich danke Herrn PD Dr. Alexander Disch vom Centrum für Muskuloskeletale Chirurgie der Charité Universitätsmedizin Berlin (CMSC) für die Übernahme dieser Arbeit als Doktorvater.

Ich danke Herrn Dr. Sebastian Manegold vom Centrum für Muskuloskeletale Chirurgie für die Durchsicht und Korrektur dieser Arbeit.

Ich danke Herrn Dr. Serafim Tsitsilonis für die Unterstützung bei der Publikation dieser Arbeit.