

Aus dem Institut für Zahn-, Mund- und Kieferheilkunde (CC3)
Orale Struktur- und Entwicklungsbiologie
der Medizinischen Fakultät Charité – Universitätsmedizin Berlin

DISSERTATION

**Zur Entwicklung des Ligamentum sphenomandibulare bei der
Maus**

Histologische und morphologische Untersuchungen zur Entwicklung
des Ligamentum sphenomandibulare bei aberrantem Verlauf aus dem
Meckelschen Knorpel in den Stadien E13,25-P10

zur Erlangung des akademischen Grades
Doctor medicinae dentariae (Dr. med. dent.)

vorgelegt der Medizinischen Fakultät
Charité – Universitätsmedizin Berlin

von

Karolin Kokot

aus Templin

Datum der Promotion: 05.03.2021

Vorwort

Teilergebnisse der vorliegenden Arbeit wurden bereits veröffentlicht:

Kokot K, Göbel M, Fernández Rubio EM, Renz H, Radlanski RJ. Herkunft des Ligamentum sphenomandibulare bei der Maus. Programm und Abstractheft. 50. Jahrestagung der Arbeitsgemeinschaft für Grundlagenforschung (AfG) der DGZMK, Mainz 11./12.01.2018:11.

Fernández Rubio EM, Kokot K, Göbel M, Renz H, Radlanski RJ. Why is there no antagonist muscle to the lateral pterygoid muscle? Programm und Abstractheft. 50. Jahrestagung der Arbeitsgemeinschaft für Grundlagenforschung (AfG) der DGZMK, Mainz 11./12.01.2018:10.

Göbel M, Fernández Rubio EM, Kokot K, Renz H, Radlanski RJ. Das gleichzeitige Vorhandensein von primärem und sekundärem Kiefergelenk bei der Maus. Programm und Abstractheft. 50. Jahrestagung der Arbeitsgemeinschaft für Grundlagenforschung (AfG) der DGZMK, Mainz 11./12.01.2018:12.

Inhaltsverzeichnis

Vorwort	II
Tabellenverzeichnis.....	VI
Abbildungsverzeichnis	VII
Abkürzungsverzeichnis	IX
ABSTRACT (Deutsch)	X
ABSTRACT (English)	XII
1 EINLEITUNG	1
2 LITERATURÜBERSICHT.....	4
2.1 Allgemeine Grundlagen zur Embryonalentwicklung.....	4
2.1.1 Entwicklung der Visceralbögen	4
2.2 Knöcherne Entwicklung	5
2.2.1 Entwicklung des Os sphenoidale.....	5
2.2.2 Entwicklung der Mandibula	7
2.2.3 Entwicklung der Gehörknöchelchen	8
2.3 Meckelscher Knorpel.....	9
2.3.1 Bildung des Meckelschen Knorpels	9
2.3.2 Umbauvorgänge des Meckelschen Knorpels	10
2.4 Ligamentum sphenomandibulare	12
2.4.1 Bildung des Ligamentum sphenomandibulare	12
2.4.2 Die Ligamente im Bereich des Kiefergelenks mit besonderer Berücksichtigung des	
Ligamentum sphenomandibulare	15
2.5 Aufbau relevanter Strukturen bezogen auf das Lig. sphenomandibulare.....	17
2.5.1 Periost.....	17
2.5.2 Perichondrium	18
2.5.3 Struktur des Ligaments.....	19
2.5.4 Verbindung zwischen Ligament und Knochen	20
3 FRAGESTELLUNG	21
4 MATERIAL UND METHODE	21
4.1 Material.....	21
4.2 Methode.....	23
4.2.1 Vorbemerkung.....	23

4.2.2	3D-Rekonstruktionstechnik.....	23
4.2.3	Einzelne Arbeitsschritte mit der Software AnalySIS.....	24
4.2.4	Morphometrische Analyse.....	26
5	ERGEBNISSE.....	27
5.1	Vorbemerkung.....	27
5.2	Schnittserienrekonstruktionen.....	27
5.2.1	E13,25.....	27
5.2.2	E13,5.....	29
5.2.3	E14,5.....	33
5.2.4	E15.....	39
5.2.5	E16.....	46
5.2.6	E18.....	53
5.2.7	E20.....	59
5.2.8	P0.....	65
5.2.9	P2.....	70
5.2.10	P4.....	76
5.2.11	P10.....	82
6	DISKUSSION.....	88
6.1	Diskussion des Materials.....	88
6.2	Diskussion der Methode.....	89
6.2.1	Histologie.....	89
6.2.2	3D-Rekonstruktionstechnik.....	89
6.2.3	Morphometrie.....	90
6.3	Diskussion der Ergebnisse.....	91
6.3.1	Entwicklung anatomischer Strukturen bezogen auf das Lig. sphenomandibulare.....	91
6.3.2	Herkunft des Lig. sphenomandibulare.....	94
6.3.3	Lage und Verlauf des Ligamentum sphenomandibulare.....	96
6.3.4	Die Umwandlung des Meckelschen Knorpels.....	99
6.3.5	Spina ossis sphenoidalis als Ursprung für das Ligamentum sphenomandibulare.....	103
6.3.6	Ansatz des Ligamentum sphenomandibulare.....	111
6.4	Zusammenfassung.....	112
7	LITERATURVERZEICHNIS.....	115
8	ANHANG.....	131
8.1	Eidesstaatliche Versicherung.....	131

8.2	Anteilerklärung an etwaigen erfolgten Publikationen	132
8.3	Lebenslauf	133
8.4	Publikationsliste	134
8.5	Danksagung	135

Tabellenverzeichnis

Tabelle 1: Übersicht der großen Ligamente des Kiefergelenks	15
Tabelle 2: Das Ligamentum sphenomandibulare	16
Tabelle 3: Das anteriore Ligament des Malleus	16
Tabelle 4: Das tympanomandibuläre Ligament	16
Tabelle 5: Das malleomandibuläre Ligament	16
Tabelle 6: Das discomalleolare Ligament	17
Tabelle 7: Das interne laterale Ligament	17
Tabelle 8: Aufstellung der untersuchten prä- und postnatalen Schnittserien	22
Tabelle 9: Farbmodell AnalySIS	26
Tabelle 10: Übersicht über die anatomischen Strukturen bezogen auf die Entwicklung des Lig. sphenomandibulare	93
Tabelle 11: Übersicht einzelner Strukturen in Bezug auf ihre Herkunft	95
Tabelle 12: Auflistung der Autoren, die ein anteriores Ligament unterscheiden/nicht unterscheiden	96
Tabelle 13: Gründe für den Rückgang des Meckelschen Knorpels und damit einhergehende Ligamententstehung	102
Tabelle 14: Abstand Spina ossis sphenoidalis zum Meckelschen Knorpel	107
Tabelle 15: Abstand des Os tympanicum zum Os temporale=Bereich der späteren Fissura petrotympanica	107

Abbildungsverzeichnis

Abbildung 1: Verlauf des Lig. sphenomandibulare im Vergleich mit dem Meckelschen Knorpel	3
Abbildung 2: Mäuseembryo im Stadium E11,5. Lateralansicht	5
Abbildung 3: Darstellung der Visceralbögen (a) und der sich daraus ableitenden Strukturen (b) .	5
Abbildung 4: Rechte Mandibula der Maus mit dem Meckelschen Knorpel, Ansicht von medial	11
Abbildung 5: Darstellung des Lig. sphenomandibulare beim Menschen	15
Abbildung 6: Stapelbildung anhand der ausgerichteten histologischen Schnittserien zueinander	24
Abbildung 7: 3D-Rekonstruktion am Beispiel des Os sphenoidale	25
Abbildung 8: E13,25, histologische Übersichtsdarstellung	28
Abbildung 9: E13,5, dreidimensionale Darstellung der rechten Kiefergelenksregion	30
Abbildung 10: E13,5, histologische Übersichtsdarstellung	31
Abbildung 11: E13,5, dreidimensionale Darstellung der rechten Kiefergelenksregion	32
Abbildung 12: E14,5, dreidimensionale Darstellung der rechten Kiefergelenksregion	35
Abbildung 13: E14,5, histologische Übersichtsdarstellung	36
Abbildung 14: E14,5, dreidimensionale Darstellung der rechten Kiefergelenksregion	38
Abbildung 15: E14,5, dreidimensionale Darstellung der rechten Kiefergelenksregion	38
Abbildung 16: E15, dreidimensionale Darstellung der rechten Kiefergelenksregion	41
Abbildung 17: E15, histologische Übersichtsdarstellung	42
Abbildung 18: E15, dreidimensionale Darstellung der rechten Kiefergelenksregion	43
Abbildung 19: E15, histologische Übersichtsdarstellung	44
Abbildung 20: E15, dreidimensionale Darstellung der rechten Kiefergelenksregion	45
Abbildung 21: E16, dreidimensionale Darstellung der rechten Kiefergelenksregion	48
Abbildung 22: E16, histologische Übersichtsdarstellung	49
Abbildung 23: E16, dreidimensionale Darstellung der rechten Kiefergelenksregion	51
Abbildung 24: E16, histologische Übersichtsdarstellung	51
Abbildung 25: E16, dreidimensionale Darstellung der rechten Kiefergelenksregion	52
Abbildung 26: E18, dreidimensionale Darstellung der rechten Kiefergelenksregion	54
Abbildung 27: E18, histologische Übersichtsdarstellung	55
Abbildung 28: E18, dreidimensionale Darstellung der rechten Kiefergelenksregion	56
Abbildung 29: E18, histologische Übersichtsdarstellung	57
Abbildung 30: E18, dreidimensionale Darstellung der rechten Kiefergelenksregion	58
Abbildung 31: E20, dreidimensionale Darstellung der rechten Kiefergelenksregion	60

Abbildung 32: E20, histologische Übersichtsdarstellung	61
Abbildung 33: E20, dreidimensionale Darstellung der rechten Kiefergelenksregion	62
Abbildung 34: E20, histologische Übersichtsdarstellung	63
Abbildung 35: E20, dreidimensionale Darstellung der rechten Kiefergelenksregion	64
Abbildung 36: P0, dreidimensionale Darstellung der rechten Kiefergelenksregion.....	67
Abbildung 37: P0, histologische Übersichtsdarstellung	68
Abbildung 38: P0, dreidimensionale Darstellung der rechten Kiefergelenksregion.....	69
Abbildung 39: P0, dreidimensionale Darstellung der rechten Kiefergelenksregion.....	69
Abbildung 40: P2, dreidimensionale Darstellung der rechten Kiefergelenksregion.....	72
Abbildung 41: P2, histologische Übersichtsdarstellung	73
Abbildung 42: P2, dreidimensionale Darstellung der rechten Kiefergelenksregion.....	74
Abbildung 43: P2, histologische Übersichtsdarstellung	74
Abbildung 44: P2, dreidimensionale Darstellung der rechten Kiefergelenksregion.....	75
Abbildung 45: P4, dreidimensionale Darstellung der rechten Kiefergelenksregion.....	78
Abbildung 46: P4, histologische Übersichtsdarstellung	79
Abbildung 47: P4, dreidimensionale Darstellung der rechten Kiefergelenksregion.....	80
Abbildung 48: P4, histologische Übersichtsdarstellung	80
Abbildung 49: P4, dreidimensionale Darstellung der rechten Kiefergelenksregion.....	81
Abbildung 50: P10, dreidimensionale Darstellung der rechten Kiefergelenksregion.....	84
Abbildung 51: P10, histologische Übersichtsdarstellung	85
Abbildung 52: P10, dreidimensionale Darstellung der rechten Kiefergelenksregion.....	86
Abbildung 53: P10, histologische Übersichtsdarstellung	86
Abbildung 54: P10, dreidimensionale Darstellung der rechten Kiefergelenksregion.....	87
Abbildung 55: Übersicht über die Entwicklungs- und Umbauprozesse des Meckelschen Knorpels E13,5-P4.....	92
Abbildung 56: Schematische Darstellungen der rechten Kiefergelenks- und Mittelohrregion. Ansicht von lateral	97
Abbildung 57: E16, P2, P10, dreidimensionale Darstellung der rechten Kiefergelenksregion..	100
Abbildung 58: Die 3D-Rekonstruktion zeigt die Spina ossis sphenoidalis (rot markierter Bereich) im Stadium P10	108
Abbildung 59: Die 3D-Rekonstruktion zeigt den Bereich zwischen dem Os tympanicum und dem Os temporale im Stadium P4	108
Abbildung 60: Frontalschnitt. Die Entwicklung der Spina ossis sphenoidalis im Vergleich	110
Abbildung 61: Der Abstand der Spina ossis sphenoidalis zum Malleus im Stadium P10.....	111

Abkürzungsverzeichnis

A	Arteria
CT	Computertomographie
E	embryonaler Tag
Gl	Glandula
HE	Hämatoxylin-Eosin
Lig	Ligamentum
M	Musculus
M ₁	erster unterer Molar der Maus
M ₂	zweiter unterer Molar der Maus
M ¹	erster oberer Molar der Maus
M ²	zweiter oberer Molar der Maus
MB	Megabyte
mod	modifiziert
MRT	Magnetresonanztomographie
N	Nervus
OK	Oberkiefer
P	postnataler Tag
Proc	Processus
TIF	Tagged Image File Format
TRAP	Tartrate-Resistant Acid Phosphatase
UK	Unterkiefer
V	Vena
3D	Dreidimensional

Die verwendete Terminologie und entsprechende Abkürzungen sind der Nomina anatomica (1998) und der Nomina anatomica veterinaria (2017) angelehnt.

ABSTRACT (Deutsch)

Das Lig. sphenomandibulare stellt einen wichtigen funktionsmorphologischen Beitrag zur Befestigung der Mandibula am Schädel dar. Es ist beteiligt an der Limitation von Mundöffnungsbewegungen und hat eine klinische Bedeutung bei der Leitungsanästhesie des Nervus alveolaris inferior.

Das Lig. sphenomandibulare verläuft von der Spina ossis sphenoidalis zur Medialseite der Mandibula.

Über seine Herkunft und Entstehung wurde bisher eher spekuliert. So wird vermutet, dass das Lig. sphenomandibulare aus Geweberesten des Meckelschen Knorpels entstehen soll. Die Insertion des Lig. sphenomandibulare am Os sphenoidale stimmt jedoch nicht mit dem ursprünglichen Verlauf des Meckelschen Knorpels, der in die Mittelohrregion verläuft, überein. Die bisherigen Untersuchungen konnten keinen Aufschluss über die räumlichen Verhältnisse geben, da nur einzelne histologische Schnitte herangezogen wurden.

In der vorliegenden Arbeit wurden von 11 Kopfpräparaten der Maus (C57Bl6J, Sammlung Radlanski) in den Entwicklungsstadien E13,25-P10 histologische Schnittserien hergestellt und 3D-Rekonstruktionen mithilfe der Software AnalySIS (Olympus, Münster) der rechten Kiefergelenksregion erstellt. Neben der routinemäßigen Färbung mit Hämatoxylin-Eosin (HE) wurden ausgewählte Schnitte mit Elastika-Trichrom, modifiziert nach Masson-Goldner, gefärbt. Dies ermöglicht das Erkennen von Bandstrukturen aufgrund des hohen Gehalts an elastischen Fasern, erkennbar an der intensiven schwarzen Färbung. Die Informationen aus der mikroskopischen Analyse über die rechte Kiefergelenksregion und das Lig. sphenomandibulare wurden anschließend dreidimensional dargestellt. Ergänzend folgten spezifische morphometrische Analysen.

Nach Auswertung aller Befunde ließen sich folgende Schlussfolgerungen gewinnen:

1. Das Lig. sphenomandibulare entsteht aus dem Binnenknorpel des Meckelschen Knorpels einschließlich des Perichondriums.
2. Die Ossifikation der Spina ossis sphenoidalis beginnt bereits pränatal. Die Ausdehnung des Knochens nimmt während seiner Entwicklung kontinuierlich zu, noch bevor sich das Lig. sphenomandibulare erst postnatal bildet. Währenddessen nimmt der Abstand der Spina ossis sphenoidalis zum Meckelschen Knorpel ab, wobei der Knorpel in seinen Entwicklungs- und Umbauprozessen konstant in seiner Position bleibt. Deshalb verändert sich nicht nur der Abstand sondern auch der Winkel zwischen der Spina ossis sphenoidalis und dem Meckelschen Knorpel.

3. Die verringerte Distanz, des aus dem Meckelschen Knorpel entstandenen Lig. sphenomandibulare zur Spina ossis sphenoidalis, ermöglicht dort die Insertion des Ligaments. An der Spina ossis sphenoidalis kommt es kurz vor der Ligamentbildung zu einer oberflächlichen Resorption des Periosts, verbunden mit der Freilegung und Parallelausrichtung seiner Fasern. Dadurch sind die Fasern des Lig. sphenomandibulare, die sich ebenfalls parallel formieren, in der Lage Verbindungsfibrillen zu bilden. Die Spina ossis sphenoidalis bildet mit ihren bereits freigelegten Fasern den nächstmöglichen knöchernen Insertionsort für das neu gebildete Lig. sphenomandibulare.

ABSTRACT (English)

The sphenomandibular ligament runs from the spine of sphenoid bone to the medial side of the mandible, where it inserts into the lingula. It contributes functionally to limiting the mouth opening movements. Furthermore, the morphology of this ligament is of clinical relevance for local anesthesia of the inferior alveolar nerve.

Its origin and development are still controversial. Although it is supposed to arise from Meckel's cartilage, its insertion on the spine of the sphenoid does not correlate with the initial course of the cartilage. Previous investigations have not yet provided any information about its spatial relationships which can throw some light on this topic.

In the present study, histological sections of 11 mice (*Mus musculus*) ranging from stages E13.25 to P10 were stained conventionally with Hematoxylin-Eosin (HE) and selected slides also with Elastic-Trichrome modified by Masson-Goldner. Subsequently, 3D-reconstructions of the region of the right temporomandibular joint and the sphenomandibular ligament were carried out, followed by specific morphometric analyses.

The evaluation of the results leads to the following conclusions:

1. The sphenomandibular ligament originates from the middle portion of Meckel's cartilage and its perichondrium.
2. The spine of the sphenoid starts to ossify before birth while the sphenomandibular ligament arises only after birth. At the same time, the distance between the developing spine of the sphenoid and Meckel's cartilage decreases whereas the position of the cartilage remains stable. Moreover, the angle between the spine of the sphenoid and Meckel's cartilage also changes.
3. The reduced distance between the spine of the sphenoid and Meckel's cartilage allows the insertion of the sphenomandibular ligament. Before this occurs, the spine of the sphenoid shows a resorption of the periost associated with the exposure and parallel alignment of its fibers. Subsequently, the fibers of the sphenomandibular ligament, which also follow a parallel direction, are able to form the connecting fibers. As a result, the spine of the sphenoid with its exposed fibers serves as the next possible bony insertion site for the newly formed sphenomandibular ligament.

1 EINLEITUNG

Ligamente bilden einen wesentlichen Teil der Halte- und Stützfunktion im Organismus. Der Mensch besitzt nach derzeitiger Kenntnis 260 Ligamente im Körper (Nomina anatomica 1998). Dazu zählt auch das Ligamentum sphenomandibulare. Während seine Anatomie gut beschrieben wurde, ist über seine Entwicklung bisher wenig bekannt. Es wird angenommen, dass das Ligament aus dem Meckelschen Knorpel stammt (Richany et al. 1956, Sperber 1976, Moore und Persaud 1998). Daraus würde man folgern, dass auch der Verlauf des Lig. sphenomandibulare vollkommen dem Verlauf des Meckelschen Knorpels entspricht. Die Insertion des Ligamentum sphenomandibulare am Os sphenoidale stimmt jedoch nicht mit dem ehemaligen Verlauf des Meckelschen Knorpels überein (Richany et al. 1956, Coleman 1970, Sperber 1976). Dieser Widerspruch beschäftigte bereits vor über 100 Jahren die anatomische Forschung (Cameron 1915) und ist bis heute nicht abschließend geklärt. Die Beschreibung der Umbau- und Abbauprozesse des Meckelschen Knorpels werden in der Literatur ebenfalls widersprüchlich dargestellt. Die Erklärungen reichen von Degeneration (Richany et al. 1956), über Transformation (Ishizeki und Harada 1998, Ishizeki et al. 2001) bis zum „Verschwinden“ (Bhaskar 1953) des Meckelschen Knorpels.

Blehschmidt (1960, 1978) wies auf den Zusammenhang zwischen Lage, Form und Struktur während der embryonalen Entwicklungsbewegungen hin. Die in unmittelbarer Nachbarschaft befindlichen Strukturen beeinflussen sich gegenseitig (Enlow 1989) und dürfen demnach nicht solitär betrachtet werden. Ferner beschrieb Blehschmidt (1960, 1978) biodynamische Stoffwechselfelder, in denen Zellverdichtungen durch Verlust von Interzellulärsubstanz im Stoffwechselgebiet entstehen. Diese zellulären Verdichtungen wiederum sind die Grundlage für die Entstehung von Strukturen wie Knochen, Knorpel und Ligamente.

Der Meckelsche Knorpel ist im besonderen Maße zellulären Umbauprozessen unterworfen. Durch Chondroklasten abgebaut, gehen mehrere Strukturen aus ihm hervor. Der anteriore Bereich des Meckelschen Knorpels entwickelt sich zu einem Teil der Mandibula (Sperber 1976, Radlanski 2011). Aus dem posterioren Ende entstehen der Malleus und der Incus (Sperber 1976, Sencimen et al. 2008, Radlanski 2011), während aus dem mittleren Bereich das Lig. sphenomandibulare hervorgeht (Richany et al. 1956, Coleman 1970, Sperber 1976).

Das Lig. sphenomandibulare ist ein wesentlicher Teil des Bandapparates des Unterkiefers. Es hat eine klinische Bedeutung bei der Leitungsanästhesie des N. alveolaris inferior (Shiozeki et al.

2007, Khoury et al. 2011) und kann bei aberrantem Verlauf sogar an Fehlbildungen des Mittelohres (Steven-Sparks und Strain 2014) beteiligt sein.

Da die Entwicklung in dieser Entstehungsregion räumlich sehr komplex ist, eignen sich einzelne histologische Schnitte allein nicht für die Analyse, sondern es bedarf histologischer Schnittserien und 3D-Rekonstruktionen, um die räumlich komplizierten Vorgänge über alle Stadien der Entwicklung hinweg erfassen zu können.

Generell ist nämlich die Morphogenese ein dreidimensionaler Prozess, der nicht isoliert mit histologischen Schnitten betrachtet werden kann (Jirásek 1983). μ CT-Untersuchungen können mittlerweile die Entwicklung kleiner Strukturen wie die Gehörknöchelchen (Ohtsuki et al. 2018) darstellen, aber eine Betrachtung in zellulärer Größenordnung ist hierbei nicht möglich (Aoyagi et al. 2012). Deshalb ist eine Kombination aus Histologie und 3D-Technik notwendig.

Das Interesse an dem räumlichen Aspekt während der Morphogenese reicht weit in die Vergangenheit zurück. Bereits Aristoteles (zit. n. Goltz 1959) beschäftigte sich mit der Gestaltbildung von Mammaliern.

Bisher stand das Ligamentum sphenomandibulare beim Versuchstier Maus noch nicht im Zentrum von wissenschaftlichen Untersuchungen. Menschliche Embryonen in diesen Entwicklungsstadien standen nicht zur Verfügung. Die Maus ist ein etabliertes Versuchstier in der Forschung (Judd 2001, Bundesministerium für Ernährung und Gesundheit 2014).

Primäres Anliegen dieser Arbeit ist es, die pränatale und frühe postnatale Morphogenese des Ligamentum sphenomandibulare bei der Maus mit seiner Ansatz- und Ursprungszone in den Stadien E13,25-P10 zu untersuchen. Anhand von dreidimensionalen Rekonstruktionen sollen die strukturellen Zusammenhänge dargestellt werden. Anhand von histologischen Schnittserien mit spezieller Färbung sollen, für die Frage nach dem Verlauf des Ligamentum sphenomandibulare und seiner Insertion, Hinweise auf die zellulären Umbauvorgänge abgeleitet werden. Dann soll auch ein Beitrag zur eingangs erwähnten Frage geleistet werden, wie die Inkongruenz des Verlaufs des Meckelschen Knorpels und des Lig. sphenomandibulare erklärt werden kann.

Die Abbildung (Abb. 1) zeigt den anatomischen Ursprung des Lig. sphenomandibulare an der Spina ossis sphenoidalis. Er liegt deutlich außerhalb des Verlaufs des Meckelschen Knorpels aus dem sich das gesamte Lig. sphenomandibulare entwickelt haben soll (Richany et al. 1956, Sperber 1976, Moore und Persaud 1998).

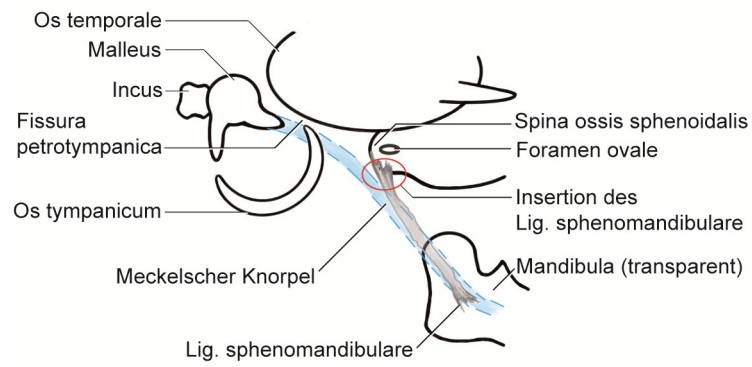


Abb. 1: Verlauf des Lig. sphenomandibulare im Vergleich mit dem Meckelschen Knorpel.
 Der rot umkreiste Bereich kennzeichnet den abweichenden Verlauf des Lig. sphenomandibulare.

2 LITERATURÜBERSICHT

2.1 Allgemeine Grundlagen zur Embryonalentwicklung

2.1.1 Entwicklung der Visceralbögen

Durch das starke Wachstum des Gehirns und der Herzanlage wird eine embryonale Krümmung verursacht (Blechschmidt 1978, Radlanski 2011). Im Zusammenhang mit der Krümmung entstehen Wulstbildungen (Hinrichsen 1990): Ein frontaler Stirnwulst, ein Ober- und Unterkieferwulst. Inferior der Maxillarwulst schließen sich die Visceralbögen an (Blechschmidt 1978, Radlanski 2011).

Die paarig angelegten Visceralbögen entstehen beim Menschen in der 4. Embryonalwoche durch mesenchymale Verdichtungen (Sperber 1976). Aus ihren Zellen entwickeln sich Strukturen des endgültigen Gesichts und der anderen Gebiete aus Kopf und Hals (Enlow 1989). Es werden vier Bögen beschrieben, an die sich zwei weitere inferior anschließen; diese beiden sind nur rudimentär ausgebildet (Christ und Wachtler 1998). Alle drei Keimblätter sind an der Bildung der Visceralbögen beteiligt (Hinrichsen 1990). Jeder Bogen besitzt einen dazugehörigen Nerv und versorgt die Strukturen, die sich aus den Bögen ableiten (Enlow 1989). Typische Bestandteile sind auch immer eine vaskuläre, muskuläre und chondrale Komponente (Meikle 2002). Im Zentrum des 1. Visceralbogens (Syn.: Mandibularbogen) bilden sich der N. trigeminus, die A. maxillaris, die A. carotis externa, die Kaumuskulatur, der N. mylohyoideus, der M. tensor tympani, der vordere Bauch des M. digastricus und der Meckelsche Knorpel (Radlanski 2011). Aus dem Meckelschen Knorpel entwickelt sich nicht nur der Malleus und der Incus (Sperber 1976, Enlow 1989, Sencimen et al. 2008, Radlanski 2011), sondern auch das Lig. sphenomandibulare (Richany et al. 1956, Coleman 1970, Sperber 1976).

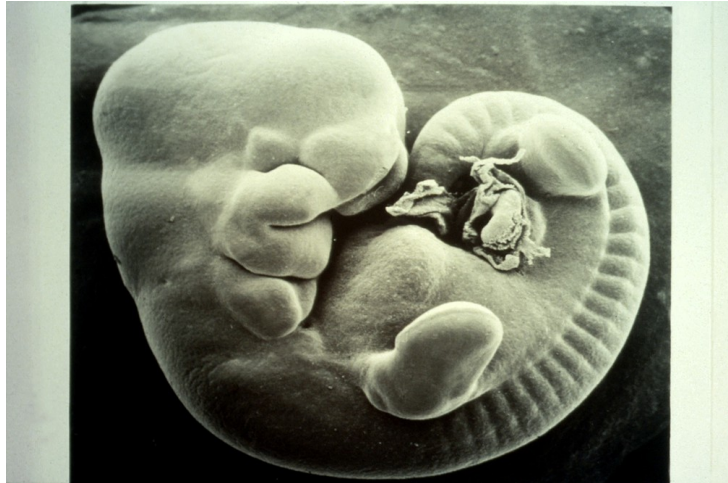

Abb. 2: Mäuseembryo im Stadium E11,5. Lateralansicht

Rasterelektronenmikroskopische Aufnahme (Foto Paul Martin 2020).

[https://wellcomecollection.org/works/kcgnp27b?query="Mouse"](https://wellcomecollection.org/works/kcgnp27b?query=)

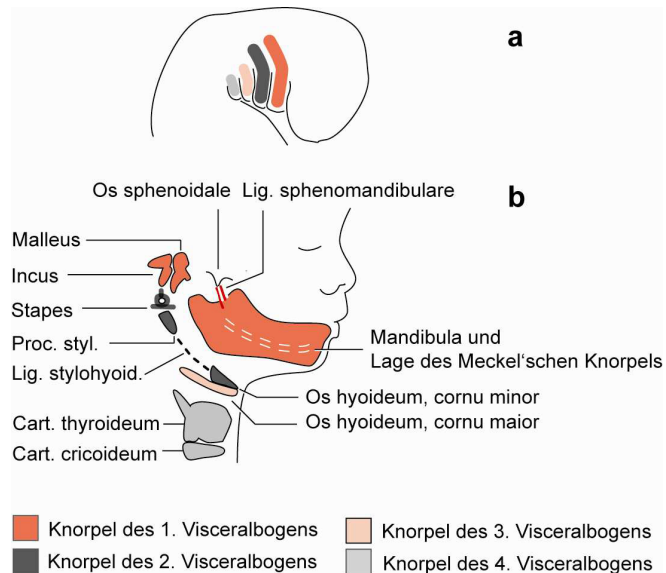


Abb. 3: Darstellung der Visceralbögen (a) und der sich daraus ableitenden Strukturen (b)
 aus Radlanski (2011)

2.2 Knöcherner Entwicklung

2.2.1 Entwicklung des Os sphenoidale

Die Entwicklung der Schädelbasis, in der das Os sphenoidale einen großen Teil einnimmt, ist sehr komplex (Drake et al. 2007). Es wird dem Chondrocranium zugeordnet und entsteht durch mesenchymale Verdichtung im Bereich der Schädelbasis (Starck 1975, Sperber 1976). Der anatomische Ursprung des Lig. sphenomandibulare ist auf das Os sphenoidale zurückzuführen.

Bei Mäusen ist die erste Verdichtung des Os sphenoidale ab E13,5 im Bereich des Proc. pterygoideus zu sehen (Yamamoto et al. 2017). Die mesenchymalen Verdichtungen bilden sich zu Knorpelgewebe um und durch enchondrale Ossifikation zu Knochen. Das zentrale Corpus chondrifiziert als Erstes, lateral davon gefolgt von den paarig angelegten Alae majores (Syn.: Basissphenoid, Alisphenoid, hinteres Keilbein (Starck 1975)), den Alae minores (Syn.: Orbitosphenoid, vorderes Keilbein, Präsphenoïd (Starck 1975)) und den caudal des Corpus gelegenen Processus pterygoidei (Sperber 1976). Alle Anteile fusionieren bereits bis kurz vor der Geburt (Sperber 1976). Sperber (1976) ordnete die Ala major und den Proc. pterygoideus dem Postsphenoid zu. Jamil et al. (2019) unterschied das Os sphenoidale in Basi-post- und Orbitosphenoid und dem Basi-pre- und Alisphenoid. Das Basi-pre- und Alisphenoid sollen vom Mesoderm abstammen. Das Basi-pre- und Alisphenoid soll auf Neuralleistenzellen zurückgehen. Die Knorpelbildung des Os sphenoidale beeinflusst durch Stemmkörperwachstum aktiv das Größenwachstum der Schädelbasis (Blehschmidt 1978), ähnlich wie die Knorpelfugen als Wachstumsfugen dienen (Starck 1975). Durch die frühe Einwanderung von Nerven und Blutgefäßen während der Chondrogenese kommt es zu einer zunächst stark perforierten Schädelbasis (Sperber 1976). Die erste Verknöcherung bildet sich beim Menschen bei einer Scheitel-Steiß-Länge (SSL) von 60mm (Starck 1975). Bei der Maus ist diese zwischen E15,5 und E16,5 im Bereich der Anlage des Proc. pterygoideus zu beobachten (Yamamoto 2017).

Der Proc. pterygoideus wird unterteilt in einen medialen und lateralen Anteil. Im Proc. pterygoideus bildet sich Sekundärknorpel bei der Maus (Yamamoto et al. 2017) und beim Menschen (Starck 1975). Der Hamulus pterygoideus entsteht durch mesenchymale Verdichtung im medialen Teil. Der Proc. pterygoideus lateralis verbindet sich im Laufe der Entwicklung mit der Ala major (Yamamoto et al. 2017).

Durch muskulär verursachte Bewegung ab E15,5 wird die Knochenformation beschleunigt, der M. tensor veli palatini, der an der Spina ossis sphenoidalis inseriert, nimmt frühe Kontraktionstätigkeit auf (Yamamoto et al. 2017). In der Untersuchung von Yamamoto et al. 2017 ist nicht belegt ob Maxilla, Mandibula oder allgemeines Kieferwachstum als eine Art Kieferbewegung gemeint sind.

In den Alae majores bilden sich mehrere Foramina mit durchlaufenden Leitungsbahnen, die für die Versorgung des Viscerocraniums verantwortlich sind. Das Foramen rotundum bietet den Durchtritt für den N. maxillaris (V2), das Foramen spinosum für die A. meningea media, das Foramen ovale für den N. mandibularis (V3). In der Ala major gelegen, vertikal unterhalb des Foramen ovale, schließt sich die Spina ossis sphenoidalis an (Drake et al. 2007), die als Ursprung für das Lig. sphenomandibulare und den M. tensor veli palatini dient (Sperber 1976,

Schiebler und Schmidt 1999). Über die Entwicklung der Spina ossis sphenoidalis ist bisher wenig bekannt. Rodríguez-Vázquez et al. (1992) sahen die Spina anhand von histologischen Untersuchungen bei menschlichen Feten erstmals in der 17. Woche. Über die Entwicklung der Spina ossis sphenoidalis bei der Maus ist bisher keine Untersuchung erfolgt.

2.2.2 Entwicklung der Mandibula

Die Mandibula entsteht aus dem ektomesenchymalen Gewebe des 1. Visceralbogens (Richany et al. 1956, Sperber 1976, Moore und Persaud 1998,). Als Leitstruktur für die Entwicklung dient ihr der Meckelsche Knorpel (Kjaer et al. 1999, Radlanski et al. 2003, Wyganowska-Światowska und Przysańska 2011).

Drake et al. (2007) definierten den Ansatz des Lig. sphenomandibulare an der Innenseite des Ramus mandibulae. Dort inseriert das Ligament an der Lingula mandibulae, einer dreieckigen knöchernen Erhabenheit, und an dem Hinterrand des Foramen mandibulae. Zwischen der Lingula und dem Hinterrand des Foramen mandibulae verläuft der Sulcus mylohyoideus.

Curien et al. (2014) fassten die Region um das Foramen mandibulae als anatomisch-funktionellen Komplex, der Area perilingualis, zusammen. Um das Foramen setzt sich dieser Komplex zusammen aus der Lingula (anterior des Foramen mandibulae), der Antilingula (posterior des Foramen mandibulae) und dem Sulcus mylohyoideus. Ihre Erkenntnisse beruhen auf Untersuchungen an 214 postnatalen menschlichen Schädeln. Das Alter reicht vom Kleinkind- bis ins hohe Erwachsenenalter. Das Lig. sphenomandibulare inseriert in ihrer Untersuchung in allen Anteilen der Area perilingualis. Während Kinoshita et al. (2013) und Richany et al. (1956) die Lingula bereits pränatal und als Knochensporn in der 23. Woche sahen, berichteten Curien et al. (2014), dass im Kleinkindalter noch keine bzw. eine geringe knöcherne Erhabenheit nachweisbar war. Im Zusammenhang mit der zunehmenden Ossifikation der posterioren Alveolarregion im Bereich des Corpus bildet sich auch die Lingula aus. Im Laufe des Lebens kann die Ossifikation in der Area perilingualis weiter fortschreiten. Die Lingula, die Antilingula und der Sulcus mylohyoideus können in Form und Größe variieren. In einigen Fällen sind sie miteinander knöchern verschmolzen, sodass sie in Bezug auf ihre Umgebung flach erscheinen (Curien et al. 2014). Der Sulcus mylohyoideus ist normalerweise von der Fascia interpterygoidea bedeckt, er kann jedoch teilweise oder vollständig verknöchern und wird dann daraufhin als Mylohyoidbrücke bezeichnet (Ossenberg 1974).

Die morphologischen knöchernen Variationen der Area perilingualis korrelieren nicht mit der Insertion des Lig. sphenomandibulare. Der Ansatz ist stets im Bereich des Foramen mandibulae (Curien et al. 2014). Untersuchungen für die Maus fehlen bisher. Warum die Region um die

Lingula mandibulae so variantenreich ist und ob bestimmte genetische Faktoren eine Rolle spielen, ist bisher ebenfalls ungeklärt (Varma und Sameer 2013, Curien et al. 2014).

2.2.3 Entwicklung der Gehörknöchelchen

Das Lig. sphenomandibulare, der Malleus und der Incus gehen auf den Meckelschen Knorpel zurück. Es gibt Hinweise darauf, dass auch das anteriore Ligament des Malleus aus ihm hervorgeht und temporär Verbindung mit dem Lig. sphenomandibulare eingeht (Coleman 1970). Um ein besseres Verständnis für die Entwicklung des Lig. sphenomandibulare zu bekommen, ist es essentiell die Gehörknöchelchen genauer zu betrachten.

Der Malleus und der Incus stammen vom Meckelschen Knorpel ab und sind Derivate des 1. Visceralbogens (Richany et al. 1956, Sperber 1976, Moore und Persaud 1998). Dies wurde anhand von 3D-Rekonstruktionen bestätigt (Burford et al. 2016). Die Ursprünge des Stapes gehen auf den 2. Visceralbogen zurück (Sperber 1976). Es besteht allgemeiner Konsens darin, dass der Stapes seine knorpelige Anlage im Reichert-Knorpel hat (Sperber 1976, Hinrichsen 1990, Christ und Wachtler 1998, Benninghoff und Drenckhahn 2004). Bei einer Scheitel-Steiß-Länge (SSL) von 10mm kommt es bei menschlichen Embryonen zu einer mesenchymalen Verdichtung. Bevor die Gehörknöchelchen chondrifizieren, sind sie noch nicht voneinander abgrenzbar (Zondek 1893). Die knorpelige Anlage des Malleus entsteht bei einer Scheitel-Steiß-Länge (SSL) von 28mm und bildet ein Kontinuum mit dem Meckelschen Knorpel. Erst durch die darauffolgende Ossifikation trennt sich der Malleus vom Meckelschen Knorpel (Broman 1899). Bei einer Scheitel-Steiß-Länge (SSL) von 26,5mm bildet sich im Bereich des Malleus ein Ossifikationszentrum (Rodríguez-Vázquez et al. 1991). Der anteriore Processus des Malleus entwickelt sich dabei vollkommen autonom durch intramembranöse Ossifikation (Sperber 1976, Benninghoff und Drenckhahn 2004). Die anderen Anteile der Gehörknöchelchen ossifizieren durch perichondrale und enchondrale Ossifikation (Oesterle 1932, Enlow 1989, Beckert 2011). Die Ossifikation des Malleus beginnt bereits, wenn der Meckelsche Knorpel noch mit ihm verbunden ist (Enlow 1989). Die Gehörknöchelchen sind die ersten Knochen, die bei der Verknöcherung ihre definitive Form und Größe erreicht haben. Der Stapes hat bereits in seiner knorpeligen Anlage Ähnlichkeit mit seiner adulten Form. Malleus, Incus und Stapes sind keiner extensiven Remodellation unterworfen, wie es die meisten anderen Knochen sind (Enlow 1989). Der Malleus und der Incus übernehmen zeitweise Gelenkfunktionen. Sie fungieren als primäres Kiefergelenk (Sperber 1976), dem Quadrato-Artikulargelenk. Bei Amphibien und Fischen ist dieses anlagig dem Os quadratum und Os articulare (Starck 1975). Tierversuche an Opossums zeigten das primäre Kiefergelenk auch noch ein paar Wochen nach der Geburt in Funktion. Bei

Mäusen geht die Kiefergelenkfunktion mit dem Umbau des Meckelschen Knorpels kurz nach der Geburt zurück (Urban et al. 2017). Die Gehörknöchelchen übernehmen danach die Funktion der Schallweiterleitung. Sie bilden angedeutete Gelenke mit geringem Bewegungsspielraum, die nichts mehr mit Mundöffnungs- oder Schließbewegungen zu tun haben. Ligamente dienen den Gehörknöchelchen zur Stabilisierung. Der Malleus wird durch das anteriore, laterale und superiore Ligament fixiert. Der Incus ist mit dem Lig. incudis superius und dem Lig. incudis posterius verknüpft, während der Stapes Insertion mit dem Lig. annulare findet (Schiebler und Schmidt 1999). Die Ligamente enthalten das für elastische Fasern typische Elastin und Hyaluron und sind bereits pränatal beim Menschen nachweisbar (Takanashi et al. 2013). Auch das discomalleoläre Ligament verbindet sich temporär mit dem Malleus und zieht zur Gelenkkapsel (Coleman 1970). Warum das Lig. sphenomandibulare nicht kontinuierlich mit dem Malleus weiter verläuft, sondern vom Verlauf abweicht, ist in bisherigen Untersuchungen nicht vollständig geklärt.

2.3 Meckelscher Knorpel

2.3.1 Bildung des Meckelschen Knorpels

Die ersten Beschreibungen des Meckelschen Knorpels gehen auf seinen Entdecker G. F. Meckel (1781-1833) vor 200 Jahren zurück. Er hielt den Knorpel damals noch ausschließlich für ein Rudiment des Malleus, der vollständig verschwindet und ersetzt wird durch Knochen. Er wusste bereits, dass der Knorpel auch bei anderen Spezies vorkommt. Während seiner Entwicklung durchläuft der Knorpel „auffällige verschiedene Perioden“ (Meckel 1820).

Heute ist bekannt, dass nicht nur der Malleus ein Teil des Meckelschen Knorpels ist, sondern auch Teile der Mandibula auf ihn zurückgehen. So ist es naheliegend, dass auch das Lig. sphenomandibulare vom Meckelschen Knorpel abstammt.

In Zonen mit erhöhter Stoffwechselaktivität bilden sich mesenchymale Zellverdichtungen, die die Voraussetzung für die Bildung junger Knorpelzellen sind. Die Knorpelzellen führen durch Stammkörperwachstum zur Größenzunahme des Knorpels (Blechsmidt 1978). Als paarig angelegter Knorpel dient er, wie bereits in Kap. 2.2.2 besprochen, als Leitstruktur für die Entwicklung der Mandibula (Ramesh und Bard 2003, Melnick 2005). Die initiale Formation beginnt beim Menschen bei einer Scheitel-Steiß-Länge (SSL) von 14mm zunächst durch eine mesenchymale Verdichtung im Bereich der späteren Anlage der Mandibula (Hinrichsen 1990, Lee et al. 2001). Wyganowska-Światowska und Przystańska (2011) sahen die

Mesenchymverdichtung bei Feten am 32. Tag. Bei der Ratte sind Knorpelformationen des Meckelschen Knorpels erstmals bei E13 nachweisbar. Ramesh und Bard (2003) sahen den Knorpel bereits bei E12,5 bei Mäusen. Er entwickelt sich zu einer länglichen Struktur nach anterior, medial und posterior auf Höhe des M_1 zur Mitte des Viscerocraniums (Bhaskar 1953). Die längliche Form verbreitert sich nach transversal, sodass bei E13,5 eine V-Form entsteht (Bhaskar 1953, Ramesh und Bard 2003). Der Meckelsche Knorpel nimmt im Laufe seiner Entwicklung entlang seiner Längsachse einen geschwungenen Verlauf an. Dieser kann interpretiert werden als Reaktion zur weiteren Elongation gegen die limitierende äußere Haut als formgebendes Gestaltungselement (Kjaer et al. 1999, Radlanski und Renz 2006).

Histologisch besteht der Meckelsche Knorpel aus hyalinem Knorpel mit Kollagen Typ II in der Extrazellulärmatrix (Welsch 2014). Gefördert wird die Chondrozytenproliferation unter anderem durch den Vascular endothel growth factor (VEGF) (Wiszniak et al. 2015); aber auch der Connective tissue growth factor (CTGF), der Tissue growth factor (TGF- β) und der Fibroblast growth factor (FGF) regulieren die Knorpelentwicklung (Chai et al. 2000, Ito et al. 2002, Shimo 2004). Der Knorpel ist avaskulär, jedoch umgeben von zahlreichen kleinen Blutgefäßen (Wiszniak et al. 2015) im Perichondrium (Savostin-Asling und Asling 1973).

Untersuchungen an menschlichen Feten zeigen, dass der Meckelsche Knorpel temporär Verbindungen mit dem *M. pterygoideus lateralis* (Harpman und Wollard 1938), dem *M. mylohyoideus*, dem *M. genioglossus*, *M. geniohyoideus* (Ögutcen-Toller und Juniper 1993, 1994, Lee et al. 2001, Radlanski et al. 2003) und dem *M. tensor veli palatini* eingeht (Wyganowska-Światowska und Przystańska 2011). Der *M. pterygoideus lateralis* ist nur kurzzeitig am 51. Tag und der *M. tensor veli palatini* vom 46.-49. Tag mit dem Knorpel verbunden. Durch Zungenbewegung ändert sich die Insertion des Meckelschen Knorpels zu den umgebenden Knochen in der 8. Woche (Lee et al. 2001). Erst durch Bildung und Umbauprozesse des Meckelschen Knorpels ist die Voraussetzung für die Bildung des Lig. sphenomandibulare geschaffen.

2.3.2 Umbauvorgänge des Meckelschen Knorpels

Zum besseren Verständnis wird der Meckelsche Knorpel häufig in Regionen unterteilt. Die folgende Abbildung (Abb. 4) soll als Orientierung dienen.

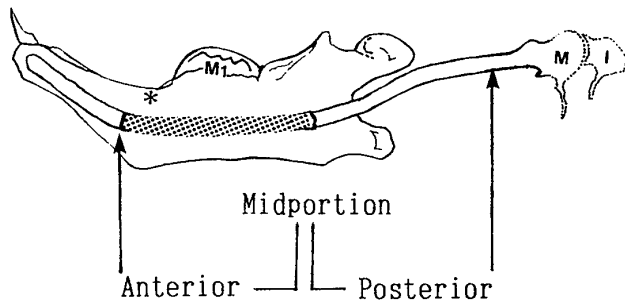


Abb. 4: Rechte Mandibula der Maus mit dem Meckelschen Knorpel, Ansicht von medial.

(aus Harada und Ishizeki 1998)

Da der Meckelsche Knorpel am Beginn seiner Entwicklung als Kontinuum verläuft, werden die Bereiche zur Vereinfachung in drei Zonen unterteilt. Mit dem anterioren Bereich (Syn.: proximaler, vorderer Bereich) ist die Mandibularregion gemeint. Der anteriore Anteil im Bereich der Inzisivi wird auch rostral (Frommer und Margolis 1973) und distal (Hall 2014) genannt. Der mittlere Anteil (Syn.: intermediärer, zentraler, intermandibulärer Bereich) kennzeichnet den Bereich des späteren Lig. sphenomandibulare. Als posteriores (Syn.: dorsales, distales, hinteres) Ende beschreibt es die Region des Malleus. Der Meckelsche Knorpel ist an der Entwicklung der Strukturen beteiligt (Sperber 1976).

Im weiteren Verlauf der Fetalentwicklung bildet sich der Meckelsche Knorpel zurück. Bei Ratten ist der schrittweise Rückgang des Meckelschen Knorpels ab E17 sichtbar (Bhaskar 1953). Bei Mäusen wird der Zeitpunkt ab E19 beschrieben (Savostin-Asling und Asling 1973). Bei menschlichen Feten ist eine Regression erstmals zwischen der 9.-12. Woche erkennbar (Wyganowska-Światowska und Pryzstańska 2011). Bareggi (1995) konkretisierte es auf die 11. Woche. Mérida-Velasco et al. (1999) sahen hingegen den Rückgang erst in der 14. Woche.

Dabei „verschwindet“ der Knorpel zunächst nicht vollständig. Anterior im Bereich der Mandibula findet enchondrale Ossifikation statt, was den weiteren Rückgang fördert (Bhaskar 1953, Baume 1962, Savostin-Asling und Asling 1973). Auf zellulärer Ebene wird der Umbau durch die Hypertrophie der Chondrozyten im Meckelschen Knorpel (Wyganowska-Światowska und Pryzstańska 2011) und die Einwanderung von Makrophagen ins Perichondrium (Lee et al. 2001) initiiert. Daran sind unter anderem auch das Metallomatrixprotein (MMP) und das Signalgen bone morphogenetic protein (Bmp) beteiligt. Metallomatrixproteine (MMP) steuern die Remodellation des Knorpels in andere Strukturen wie Bindegewebe und fördern das Längenwachstum des Knochens (Holmbeck et al. 2017). Bone morphogenetic proteins (Bmps) steuern die Chondrogenese und die enchondrale Ossifikation (Wang et al. 2017).

Die Ossifikation beginnt zwischen dem lateralen Schneidezahn und dem unteren ersten Molaren (Wyganowska-Światowska und Pryzstańska 2011). Auch der posteriore Anteil verknöchert und bildet einen Teil der Gehörknöchelchen (Sperber 1976, Hinrichsen 1990, Moore und Persaud 1998). Bei Ratten trennt sich der Malleus vom restlichen Meckelschen Knorpel im Stadium P6 (Bhaskar 1953).

Die Trennung des mittleren vom posterioren Anteil wird auf frühe Kieferbewegungen zurückgeführt (Scott 1951). Scott (1951) führte Untersuchungen an Schafen durch. Rodríguez-Vázquez et al. (2011) sahen die Trennung durch mechanischen Stress, verursacht durch Muskelkontraktion auf den Meckelschen Knorpel.

Die Umbauvorgänge des mittleren Anteils des Meckelschen Knorpels sind eng mit der Entwicklung des Lig. sphenomandibulare verbunden und werden in Kap. 2.4.1 daher näher erläutert. Nur der mittlere Bereich des Meckelschen Knorpels bildet sich zum Lig. sphenomandibulare um (Richany et al. 1956, Sperber 1976, Richman und Diewert 1988, Moore und Persaud 1998). Warum der Meckelsche Knorpel an der Entwicklung der verschiedenen Strukturen beteiligt ist und gerade der mittlere Teil eine gesonderte Rolle für die Ligamentbindung anstelle der Knochenbildung einnimmt, ist nicht abschließend geklärt.

2.4 Ligamentum sphenomandibulare

2.4.1 Bildung des Ligamentum sphenomandibulare

Es existieren zahlreiche Theorien über den Verbleib des mittleren Bereichs des Meckelschen Knorpels. Häufig werden der Binnenknorpel und das Perichondrium des Meckelschen Knorpels bei der Entstehung des Lig. sphenomandibulare getrennt betrachtet (Policard und Boucharlat 1925, Richman und Diewert 1988, Nanci und Ten Cate 2003). Bis heute ist nicht vollständig geklärt, ob das Lig. sphenomandibulare aus dem Binnenknorpel oder aus dem Perichondrium entsteht. Des Weiteren stellt sich die Frage nach der Insertion des Lig. sphenomandibulare.

Anatomische Lage des Meckelschen Knorpels

Zum besseren Verständnis für die spätere Entwicklung des Lig. sphenomandibulare muss an die räumliche Lage des Meckelschen Knorpels, aus dem es entstammt, erinnert werden.

Eingebettet in die Fossa infratemporalis verbindet der Meckelsche Knorpel die Kiefergelenksregion mit der Mittelohrregion (Monteiro et al. 2011).

Der mittlere Anteil des Meckelschen Knorpels reicht von der Verzweigungsstelle des N. alveolaris inferior und dem N. lingualis an der Mandibula zum Vorderrand des Malleus (Nanci und Ten Cate 2003).

Lateral des Knorpels entwickelt sich das sekundäre Kiefergelenk (Monteiro et al. 2011). Auf dem Weg nach posterior durchquert der Meckelsche Knorpel den Bereich der späteren Fissura petrotympanica (Syn: Hyguier's Kanal, Glasersche Spalte). Diese bildet sich in der 22. Fetalwoche beim Menschen aus der Fusion des vom Meckelschen Knorpel lateral gelegenen Os tympanicum (Syn.: Anulus tympanicus) und dem von ihm medial gelegenen Os temporale (Sperber 1976). Die Ala major des Os sphenoidale grenzt mit ihrem posterioren Ende an das Os temporale von inferio-medial (Drake et al. 2007).

Umbauvorgänge

Grundlage für die Bildung von Ligamenten sind erhöhte Zellaktivitäten. In den Bereichen, in denen sich Bindegewebe strafft, können Ligamente entstehen (Blehschmidt 1978).

Ligamente bestehen hauptsächlich aus elastischen Fasern mit dazwischenliegenden Fibroblasten. Kollagen vom Typ I in der Extrazellulärmatrix stabilisiert die Fasern (Welsch 2014, Stecco et al. 2015).

Beim Umbau des Meckelschen Knorpels wird zunächst der Knorpel schmaler im Durchmesser (Bhaskar 1953). Bhaskar (1953) war der Auffassung, dass der Meckelsche Knorpel vollständig „verschwindet“ und durch Bindegewebe ersetzt wird. Er bezog seine Erkenntnisse aus der Untersuchung histologischer Schnitte von prä- und postnatalen Ratten. Cameron (1915) glaubte an eine Rückführung der Knorpelzellen und des Perichondriums in das ursprüngliche mesenchymale Bindegewebe, um dann aus diesem das Ligament bilden zu können. Er wies ligamentäre Strukturen bei menschlichen Feten nach, jedoch mit anderem Verlauf als das Ligamentum sphenomandibulare. Auf ihn geht die Bezeichnung internes laterales Ligament zurück. Richany et al. (1956) bezeichneten den Rückgang als Degeneration der Knorpelzellen. Aus den degenerierten Knorpelzellen entstehen Fibroblasten, die das Ligament bilden. Sie wiesen das Lig. sphenomandibulare von der Spina ossis sphenoidalis zur Medialseite der Mandibula bei menschlichen Feten mit einer Scheitel-Steiß-Länge (SSL) von 310mm nach. Rodríguez-Vázquez et al. (1992) sahen das Ligament erstmals in der 22. Woche beim Menschen. Nanci und Ten Cate (2003) betonten die Bedeutung des Perichondriums. Wie Bhaskar (1953) glaubten sie, dass der Binnenknorpel verschwindet. Die fibrozelluläre Kapsel (Perichondrium) verbleibt und bildet das Lig. sphenomandibulare (Nanci und Ten Cate 2003).

Untersuchungen am isolierten Meckelschen Knorpel (dem Binnenknorpel) ohne Perichondrium und umgebende Strukturen ergaben, dass der Knorpel von sich aus in der Lage ist je nach Region unterschiedliche Zellen zu bilden. Im anterioren und posterioren Teil bildet er zum Zeitpunkt der regulären Ossifikation Knochenvorläuferzellen. Der mittlere Bereich bildet sich ebenfalls zurück und bildet vermehrt Fibroblasten, die zur Ligamentbildung beitragen (Richman und Diewert 1988).

Entgegen der Meinung von Nanci und Ten Cate (2003) hielten Harada und Ishizeki (1998) und Ishizeki et al. (2001) das Perichondrium und den Binnenknorpel des Meckelschen Knorpels für die Bildung des Lig. sphenomandibulare für wahrscheinlich. Unter Einfluss des Epidermal Growth factor (EGF) und der Adenosintriphosphatase (ATPase) Aktivität formen sich die Chondrozyten zu Fibroblasten um. Sie untersuchten pränatale und postnatale Mäuse der Stadien E16-P6. Bis P6 konnten sie das Ligament noch nicht nachweisen. Die Transformation der Zellen fand bereits bis zu diesem Zeitpunkt statt, die Bildung der elastischen Fasern noch nicht.

Lage des Ligamentum sphenomandibulare

Beim Menschen geht die Bildung der Fissura petrotympanica auf den gleichen Zeitraum wie die Bildung des Ligamentum sphenomandibulare zurück (Sperber 1976, Rodríguez-Vázquez et al. 1992). Einige Autoren sehen zunächst die Bildung des anterioren Ligaments des Malleus aus Resten des Meckelschen Knorpels entstehen (Toledo-Filho et al. 1985, Loughner 1989, Cesarani et al. 1991, Rodríguez-Vázquez et al. 1993, 1998, Kim et al. 2004, Sencimen et al. 2008). Die Fissura petrotympanica ist von Bedeutung, da hier die Fasern des anterioren Ligaments des Malleus entweder ein Kontinuum (Coleman 1970, Kim et al. 2004), eine bindegewebige Verbindung (Loughner et al. 1989) oder einzelne Faserverbindungen (Toledo-Filho et al. 1985, Rodríguez-Vázquez et al. 1992, Sencimen et al. 2008) mit dem Lig. sphenomandibulare eingehen können. Eine Verlängerung der Fasern des anterioren Ligaments des Malleus zum Lig. sphenomandibulare sahen Richany et al. (1956).

Sperber (1976), Moore und Persaud (1998), Nanci und Ten Cate (2003) sahen das Lig. sphenomandibulare ohne Verbindung zum anterioren Ligament des Malleus. Ihrer Meinung nach besteht beim Menschen ein direkter Verlauf des Lig. sphenomandibulare (Abb. 5) von der Spina ossis sphenoidalis zur Medialseite der Mandibula.

Die Spina ossis sphenoidalis ist der Ursprung des Lig. sphenomandibulare, obwohl der Verlauf des Meckelschen Knorpels zum Malleus führt (Coleman 1970). Diese Verlaufsänderung bleibt bisher sowohl für den Menschen als auch für die Maus ungeklärt.

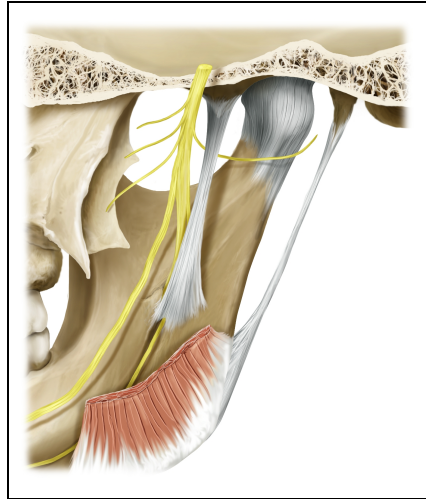


Abb. 5: Darstellung des Lig. sphenomandibulare beim Menschen, Medialansicht rechte Kieferseite.
(aus Radlanski und Wesker 2012)

2.4.2 Die Ligamente im Bereich des Kiefergelenks mit besonderer Berücksichtigung des Ligamentum sphenomandibulare

Ligamentum sphenomandibulare (Bhaskar 1953, Richany et al. 1956, Sperber 1976, Loughner et al. 1989, Gray 1995, Moore und Persaud 1998, Rodríguez-Vázquez et al. 1992, 1998, Cheynet et al. 2003, Drake et al. 2007)
Ligamentum laterale (Teile des Bandes gehören zur Gelenkkapsel) (Schiebler und Schmidt 1999, Drake et al. 2007)
Ligamentum stylomandibulare (Sperber 1976, Schiebler und Schmidt 1999, Drake et al. 2007)
Ligamentum pterygospinale (Schiebler und Schmidt 1998, Pabst und Putz 2000)

Tab. 1: Übersicht der großen Ligamente des Kiefergelenks

Das Ligamentum sphenomandibulare gehört zu den großen Ligamenten der Kiefergelenksregion (Tab. 1). Weitere Ligamente der Kiefergelenksregion sind das Lig. laterale als Verstärkung der lateralen Gelenkkapsel sowie das Lig. stylomandibulare (Sperber 1976, Schiebler und Schmidt 1999, Drake et al. 2007). Das Lig. pterygospinale zählt ebenfalls dazu (Schiebler und Schmidt 1999, Pabst und Putz 2000). Als strangförmige Verstärkung der medialen Kapsel bildet das Tanaka Ligament (Tanaka 1986, 1988) eine eher untergeordnete Rolle. Pinto (1962) fand ein weiteres Ligament, das Pinto Ligament, welches in seiner Lage dem discomalleolaren Ligament entspricht.

Das Lig. sphenomandibulare wird in der Literatur teilweise auch unter anderer Bezeichnung beschrieben und nicht immer gleich definiert. Steven-Sparks und Strain (2014) haben bereits

versucht, eine Auflistung der verschiedenen Bezeichnungen zu erstellen. In Anlehnung an diese Terminologie soll eine Ergänzung in Tab. 2-7 mit den Ligamenten des Kiefergelenks bis zum anterioren Teil des Malleus dem besseren Verständnis dienen.

Ligament	Ligamentum sphenomandibulare (SML)
Insertion	Ursprung: Spina ossis sphenoidalis Ansatz: Lingula der Mandibula
Autor	Bhaskar 1952 (Studie an Ratten), Richany et al. 1956, Sperber 1976, Loughner et al. 1989, Rodríguez-Vázquez et al. 1992, 1998, Gray 1995, Moore und Persaud 1998, Cheynet et al. 2003 (Studien an Menschen)

Tab. 2: Das Ligamentum sphenomandibulare.

Ligament	anterio-malleoares Ligament=anteriores Ligament des Malleus (AML)
Insertion	Ursprung: Malleus Ansatz: Fissura petrotympanica
Autor	Toledo-Filho et al. 1985, Loughner 1989, Cesarani et al. 1991, Rodríguez-Vázquez et al. 1993, 1998, Kim et al. 2004, Secimen et al. 2008 (Studien an Menschen)

Tab. 3: Das anteriore Ligament des Malleus.

Das Ligament (AML) entspricht ihrer Ansicht nach dem posterioren Teil des Ligamentum sphenomandibulare.

Ligament	tympanomandibuläres Ligament (TML)
Insertion	Ursprung: Os tympanicum Ansatz: Lingula der Mandibula
Autor	Burch 1966 (Studie an Menschen)

Tab. 4: Das tympanomandibuläre Ligament.

Das Ligament entspricht seiner Untersuchung nach dem anterioren Teil des Ligamentum sphenomandibulare.

Ligament	malleomandibuläres Ligament (MML)
Insertion	Ursprung: Malleus Ansatz: Lingula der Mandibula
Autor	Cheyne et al. 2003 (Studie an Menschen)

Tab. 5: Das malleomandibuläre Ligament.

Laut Cheynet et al. (2003) entspricht dieses Ligament seiner Definition des Ligamentum sphenomandibulare. Nur einzelne Fasern erreichen die Spina ossis sphenoidalis. Das Ligamentum sphenomandibulare wurde „fälschlicherweise“ so benannt.

Ligament	discomalleolares Ligament (DML)
Insertion	Ursprung: Malleus Ansatz: Lamina der Gelenkkapsel
Autor	Pinto 1962, Coleman 1970, Smeele 1988, Loughner et al. 1989, Rodríguez-Vázquez 1998, Cheynet et al. 2003, Kim et al 2004, Rowicki et al. 2006, Sencimen et al. 2008 (Studien an Menschen)

Tab. 6: Das discomalleolare Ligament.

Das Ligament bildet sich zusätzlich zum Ligamentum sphenomandibulare.

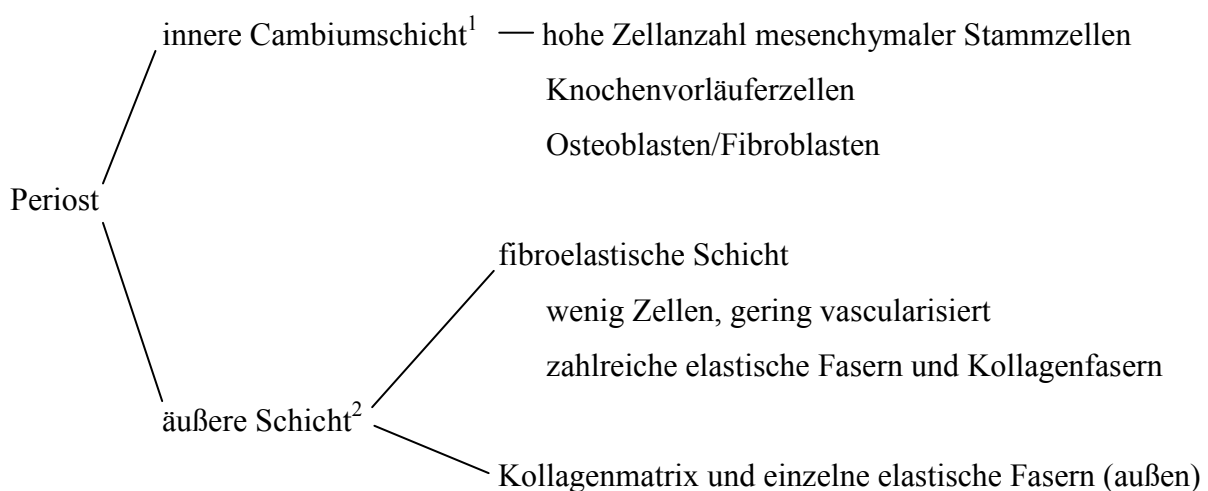
Ligament	internes laterales Ligament (ILL)
Insertion	Ursprung: Spina ossis sphenoidalis, Membrana tympanica, Malleus Ansatz: Mandibula
Autor	Cameron 1915 (Studie an Menschen)

Tab. 7: Das interne laterale Ligament.

Das Ligament (ILL) entspricht seiner Definition des anterioren Ligaments des Malleus. Er unterschied das Ligamentum sphenomandibulare vom internen lateralen Ligament, benannte dabei jedoch nicht den genauen Verlauf des Ligamentum sphenomandibulare.

2.5 Aufbau relevanter Strukturen bezogen auf das Lig. sphenomandibulare

2.5.1 Periost



Schema zur Übersicht des Periostaufbaus

(aus Linß und Fanghänel 1998, Dwek 2010, Welsch 2014)

¹Syn.: Str. osteogenicum (Welsch 2014), Str. cellulare (Linß und Fanghänel 1998)

²Syn.: Str. fibroelastica (Welsch 2014), Str. fibrosum (Linß und Fanghänel 1998)

Das Periost bedeckt die äußere Oberfläche des Knochens. Bindegewebe, Gefäße und Nerven dringen durch das Periost in den Knochen (Enlow 1989, Linß und Fanghänel 1998, Schiebler und Schmidt 1999, Dwek 2010, Welsch 2014). Es stammt von Verdichtungen mesenchymaler Stammzellen ab (Dwek 2010). Abzugrenzen ist das Periost von der zur Knochenhöhle zeigenden Schicht, dem Endost (Schiebler und Schmidt 1999). Jeder Knochen hat resorptive und appositionelle Areale. Das Knochengewebe selbst ist passiv. Das Wachstum und die Resorption gehen vom bindegewebigen Periost aus. Während des Wachstums ist der Knochen ständiger Remodellation unterworfen (Enlow 1989). Die Cambiumschicht des Periosts ist die Wachstumsschicht. Sie ist im Fetalstadium besonders zellreich ausgeprägt. Im Laufe des Lebens wird diese Schicht dünner (Dwek 2010). Die äußere Schicht enthält zahlreiche Kollagenfasern vom Typ I und elastische Fasern. An dieser Stelle können Sehnen und Ligamente haften (Linß und Fanghänel 1998, Dwek 2010). Auch das Lig. sphenomandibulare inseriert mit dem Periost der Spina ossis sphenoidalis. Wie es zu dieser Insertion kommt, konnte noch nicht abschließend geklärt werden.

2.5.2 Perichondrium

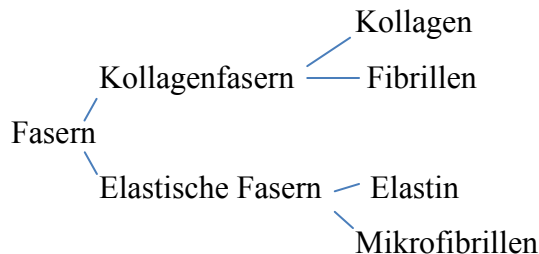
Das Perichondrium ist ähnlich aufgebaut wie das Periost (Schiebler und Schmidt 1999, Dwek 2010). Es bildet sich aus einer Mesenchymverdichtung heraus, ist gut innerviert und vascularisiert (Kronenberg 2007). Die meisten Knorpel sind von Perichondrium umgeben und bilden zusammen eine funktionelle Einheit. Dazu zählt auch der Meckelsche Knorpel, der für die Bildung des Lig. sphenomandibulare verantwortlich gemacht wird. Das Perichondrium besteht aus zwei Schichten. Die innere Schicht (Syn.: Str. cellulare, Str. chondrogenicum) ist sehr zellreich, enthält Fibroblasten und ist in der Lage neue Chondroblasten zu bilden. Die äußere Schicht (Syn.: Str. fibrosum) besteht aus Kollagenfasern vom Typ I im straffen Bindegewebe und ist verantwortlich für die Formstabilität. Gelenkoberflächen wie der Kondylusknorpel sind als einzige Ausnahmen nicht vom Perichondrium bedeckt (Schiebler und Schmidt 1999).

Das Perichondrium dient als Stammzellreservoir und ist in der Lage sowohl neue Osteoblasten als auch an der Innenseite neue Chondroblasten zu bilden (Arai et al. 2002, Kronenberg 2007). Bairati et al. (1996) bestätigten in ihrer Untersuchung an embryonalen Hühnern die pluripotenten Eigenschaften des Perichondriums.

Policard und Boucharlat (1925) isolierten und züchteten in ihrer Untersuchung das Perichondrium von prä- und postnatalen Ratten. Sie konnten zeigen, dass sich auch eine Vielzahl neuer Fibroblasten aus ihm bilden kann. Diese Zellen sind die Voraussetzung für die Bildung von elastischen Fasern (Stecco et al. 2015) im Lig. sphenomandibulare. Bei der Beschreibung

der Bildung des Lig. sphenomandibulare wird die funktionelle Einheit aus Binnenknorpel und Perichondrium des Meckelschen Knorpels von einigen Autoren separat betrachtet (Richman und Diewert 1988, Nanci und Ten Cate 2003).

2.5.3 Struktur des Ligaments



Schematische Übersicht über Faserstrukturen als Bestandteil der Ligamente

(aus Leonardt 1990, Linß und Fanghänel 1998)

In der Literatur wird bei Fasern zwischen Kollagenfasern und elastischen Fasern unterschieden. Sie werden von Fibroblasten gebildet und in die Interzellulärsubstanz (Syn.: Extrazellulärmatrix) sezerniert. Elastische Fasern bestehen aus Mikrofibrillen, die sich unter Einbau von Elastin vernetzen. Elastin ist ein Skleroprotein der elastischen Fasern und ähnelt dem Kollagen. Das Protein Kollagen bildet Fibrillen aus, die ein Netzwerk aus Kollagenfasern bilden. Kollagenfasern und elastische Fasern bauen die Bindegewebsfasern der Extrazellulärmatrix auf (Leonardt 1990). In Ruhe sind elastische Fasern zu 100% dehnbar, während Kollagenfasern nahezu undehnbar sind. Man unterscheidet straffes parallelfaseriges Bindegewebe vom straffen parallelfaserigen elastischen Bindegewebe. Ersteres ist charakteristisch für Sehnen und die zweite Bindegewebsart ist für Ligamente, wie beispielsweise das Lig. sphenomandibulare, typisch. Im Vergleich zu Sehnen enthalten Ligamente deutlich mehr elastische Fasern als Kollagenfasern (Linß und Fanghänel 1998). Bisher gibt es wenige Studien zu elastischen Fasern in Ligamenten (Kinoshita et al. 2013). Die Untersuchungen beziehen sich meist auf Muskelsehnen.

Kinoshita et al. (2013) untersuchten elastische Fasern an humanen Feten bei einer Scheitel-Steiß-Länge (SSL) von 220-320mm. Unter anderem wiesen sie in den pränatalen Stadien elastische Fasern im Lig. sphenomandibulare und im Lig. laterale nach. Frommer und Monroe (1966) gingen davon aus, dass die Anzahl an Fasern im Laufe des Lebens als eine Adaption an Dehnungsvorgänge zunimmt. Sie untersuchten die Bildung von elastischen Fasern im Lig. laterale bei der Maus. Im späten pränatalen Stadium bei E20 konnten sie erste zarte Faserzüge identifizieren, die sich zu einem breiten Ligament weiterentwickelten. Die Untersuchungen

beziehen sich auf histologische Schnittserien. Eine dreidimensionale Darstellung des Lig. sphenomandibulare ist bisher weder für die Maus noch für den Menschen durchgeführt worden.

2.5.4 Verbindung zwischen Ligament und Knochen

Das Lig. sphenomandibulare inseriert im Periost des Os sphenoidale und der Mandibula. Auch Sehnen sind in der Lage mit dem knöchernen Skelettsystem eine Verbindung aufzunehmen.

Im Unterschied zu den Ligamenten sind die Sehnen mit einem Muskelbauch assoziiert. Sie enthalten weniger elastische Fasern als die Ligamente (Linß und Fanghänel 1998). In der Literatur werden sie dennoch häufig gemeinsam besprochen, da sich die Insertionen strukturell stark ähneln. Man unterscheidet bei der Insertion zwei Arten. Die fibröse Insertion beschreibt die Verbindung zwischen dem Periost des Knochens und dem Ligament/Sehne, während die andere Art der Verbindung zwischen dem Faserknorpel und dem Ligament/Sehne besteht (Benjamin et al. 2006, Lu und Thomopoulos 2013). Die faserknorpelige Insertion geht tief bis in das Knochengewebe hinein (Schneider 1956, Gao und Messner 1996). Sie ist mehr Belastung ausgesetzt als die fibröse Insertion (Schneider 1956). Die meisten Sehnen und Ligamente inserieren an einer knöchernen Erhabenheit (Benjamin et al. 2006). Das Remodelling ist die Basis für Knochenbewegungen und auch für die Bildung von Knochenvorsprüngen. Der Knochen, an dem die Sehne oder das Ligament ansetzen, ist meist leicht resorptiv, sodass die periostalen Fasern aus der Extrazellulärmatrix des Periosts oberflächlich freigelegt werden. Über diese Faserfreisetzung können sich die Fasern der Sehne/Ligaments und des Periosts miteinander verknüpfen (Enlow 1989). Die vom Periost ausgehenden Fasern werden auch Sharpeysche Fasern genannt (Schneider 1956, Enlow 1989). Es entstehen Verbindungsfibrillen zwischen den Fasern des Periosts und der Sehne/Ligament. Durch Faserremodellation können sich Neuverbindungen bilden (Enlow 1989). Im fetalen Stadium proliferieren, die von Fibroblasten produzierten Fasern schneller als im adulten Stadium (Tang et al. 2014). In Tierversuchen und beim Menschen wurde festgestellt, dass die papillenartigen Fortsätze (periostalen Fasern) genau in die gleiche Richtung ragen, in welche das Sehnenbündel/Ligament einstrahlt (Schneider 1956, Hurov 1986). Sie gehen ineinander über und können so die Kraft am besten übertragen (Schneider 1956). Das Tissue engineering hat in den letzten Jahren in diesem Zusammenhang an Bedeutung gewonnen und es wird versucht diese komplexe Verbindung nachzuahmen (Lu et al. 2012, Lu und Thomopoulos 2013). Die genauen genetischen und enzymatischen Zusammenhänge sind bisher jedoch noch nicht vollständig erklärbar (Enlow 1989). Das Lig. sphenomandibulare stammt vom Meckelschen Knorpel und dennoch weicht seine Insertion von dem ehemaligen Verlauf des Knorpels deutlich ab. Es ist noch nicht geklärt, wie diese vom

Verlauf abweichende Insertion entsteht, weder für den Menschen noch für die Maus. Welches sind die entscheidenden Faktoren für die Bildung des Lig. sphenomandibulare aus einem funktionellen Knorpelgewebe wie dem Meckelschen Knorpel? Benötigt das Lig. sphenomandibulare eine knöcherne Erhabenheit um sich zu bilden oder bildet sich das Lig. sphenomandibulare davor?

3 FRAGESTELLUNG

Im Rahmen dieser Untersuchung sollen folgende Fragen beantwortet werden:

1. Wie entsteht das Ligamentum sphenomandibulare aus morphologischer und histologischer Sicht?
2. Wie ist die Inkongruenz des Verlaufs des Meckelschen Knorpels und des Lig. sphenomandibulare erklärbar?
3. Welche Umbauvorgänge finden im Meckelschen Knorpel statt, die zur Ligamentbildung führen?
4. Wie entsteht die Ansatz- und Ursprungsregion für das Ligamentum sphenomandibulare?

4 MATERIAL UND METHODE

4.1 Material

Die Grundlage der folgenden Untersuchungen sind 11 histologische Schnittserien von Mäusen aus der Sammlung Radlanski (Prof. Dr. Dr. Radlanski, Charité-Universitätsmedizin Berlin, Campus Benjamin Franklin, Institut für Zahn-, Mund- und Kieferheilkunde, Abteilung Orale Struktur- und Entwicklungsbiologie). Die Mäuse gehören zur Spezies *Mus Musculus* (Hausmaus) vom Stamm C57B1/6J. Das Alter erstreckt sich zwischen dem pränatalen Tag E13,25 nach der Befruchtung bis zum zehnten Tag (P10) nach der Geburt (Tab. 8). P0 kennzeichnet den Tag der Geburt. Die Anfertigung der Schnittserien richtet sich nach dem

standardisierten Verfahren (Mulisch und Welsch 2014). Die decapitierten Präparate wurden mit Bouin'scher Lösung (74,1% gesättigte, wässrige Pikrinsäure (1,2%ig), 23,8% Formalin (40%ig), 4,8% Eisessig) und Histochoice (amresco®, Solon, Ohio) fixiert. Anschließend erfolgte die Entkalkung mit Ethylendiamintetraessigsäure (EDTA) (Fa. Herbeta Arzneimittel, Berlin, Germany). Nach circa 8-12 wöchiger Entkalkung wurden die Präparate gründlich in Wasser gespült. Eine, in der Konzentration bis zu 100% aufsteigende, Ethanolreihe diente zur Dehydrierung. Die Einbettung erfolgte im erwärmten Paraffin (Sigma Paraplast® Regular, Steinheim, Germany) (ca. 50-60°C), nachdem zuvor die Präparate in Xylol (Fa. J.T. Baker, Niederlande) getränkt wurden. Die Anfertigung der histologischen Schnittserien wurde mittels Mikrotom (Leica, Reichart-Jung RM 2065, Leica, Nußloch, Deutschland) durchgeführt. Die Schnittdicke lag dabei zwischen 8µm und 10µm. Bei P0 wurden sowohl 8µm als auch 10µm dicke Schnitte verwendet. Dies wurde bei der Berechnung des Höhenabstands für die 3D-Rekonstruktion berücksichtigt. Das Stadium P0 wurde horizontal geschnitten. Bei allen weiteren Schnitten erfolgte die Schnittrichtung frontal. Spezielle Färbungen dienten neben der Standardfärbung Hämatoxylin-Eosin (HE) der besseren Sichtbarmachung einzelner Strukturen. Zusätzlich zu der Färbung mit HE wurden TRAP-, Trichrom nach Domagk-, Trichrom-Aldehyd-Fuchsin-, Movat-, Alcianblau-PAS-, Alcianblau nach Domagk-, Safranin-O und Elastika-Trichromfärbung, modifiziert nach Masson-Goldner verwendet (Mulisch und Welsch 2014). Eine Übersicht ist der folgenden Tabelle (Tab. 8) zu entnehmen. Zur abschließenden Eindeckung der Schnitte wurde Eukitt® (O. Kindler GmbH, Freiburg, Germany) verwendet.

	Alter	Katalognummer	Schnittrichtung	Schnittdicke	Färbung
1	E13,25	52/11	Frontal	8µm	HE, Trichrom
2	E13,5	59/11	Frontal	8µm	HE, Trichrom
3	E14,5	27/08	Frontal	8µm	HE, Trichrom, TRAP
4	E15	35/08	Frontal	8µm	HE, Trichrom, TRAP, Alcianblau
5	E16	45/08	Frontal	8µm	HE, Trichrom, TRAP, Safranin-O
6	E18	102/11	Frontal	10µm	HE, Movat, Alcianblau
7	E20	115/08	Frontal	8µm	HE, TRAP, Safranin-O, Alcianblau, Movat
8	P0	65/08	Horizontal	8µm, 10µm	HE, TRAP
9	P2	70/08	Frontal	10µm	HE, TRAP, Trichrom, Elastika-Trichrom
10	P4	73/08	Frontal	10µm	HE, TRAP, Trichrom, Elastika-Trichrom, Safranin-O
11	P10	85/08	Frontal	10µm	HE, TRAP, Trichrom, Elastika-Trichrom

Tab. 8: Aufstellung der untersuchten prä- und postnatalen Schnittserien

4.2 Methode

4.2.1 Vorbemerkung

Zur Validierung und Kalibrierung wurde zu Beginn der Arbeit von den verschiedenen Mitarbeitern der Abteilung dieselbe Kieferregion der Maus rekonstruiert. Alle daraus entstandenen dreidimensionalen Darstellungen wurden auf Deckungsgleichheit überprüft.

4.2.2 3D-Rekonstruktionstechnik

Die dreidimensionale Darstellung gehört seit mehr als hundert Jahren zu einer etablierten Methode in der embryonalen Grundlagenforschung (Born 1883, Gaunt und Gaunt 1978, Radlanski 1999). Blechschmidt (1954) wies darauf hin, dass nur mithilfe von dreidimensionalen Rekonstruktionen die Morphogenese überhaupt veranschaulicht werden kann. Die von ihm verwendete Technik der Wachsplattenrekonstruktion, mit der er die Entwicklung menschlicher Embryonen darstellte, wird heute vollständig digital durchgeführt. In dieser Untersuchung erfolgte die Rekonstruktion der rechten Kiefergelenksregion der Maus auf diese Weise.

Dafür wurden zunächst die histologischen Schnitte am Lichtmikroskop (Stemi SV 11 Zeiss: Zeiss Universal, Oberkochen, Germany) in 25-facher bis 400-facher Vergrößerung untersucht. Es wurden ausschließlich histologische Schnitte verwendet, die frei von Artefakten (Risse, Falten oder Verzerrungen) waren. Im Anschluss an die Auswahl erfolgte die Aufnahme der Stadien E13,25-P10 mit einem Zeiss Standard WL Durchlichtmikroskop (Carl Zeiss, Oberkochen, Deutschland) und integrierter CCD-Farbkamera Colorview Illu (OSIS, Münster, Deutschland) in 100-facher Vergrößerung. Mit dem Olympus Scanning-System VS 120 (Olympus, Tokyo, Japan) entstanden die digitalen maßstabsgetreuen Bilddateien zur weiteren Bearbeitung. Der Abstand zwischen den einzelnen Schnitten betrug zwischen 10-50 μ m, sodass circa 150 Schnitte pro Entwicklungsstadium fotografiert wurden. Die Weiterbearbeitung der Bilder erfolgte mit der Software AnalySIS (SoftImagingSolutions GmbH, Münster, Deutschland). Das Speicherformat TIF und die maximale Begrenzung der einzelnen Bilder auf 150 MB waren für die Weiterbearbeitung in AnalySIS Voraussetzung. Die Komprimierung zu großer Datensätze erfolgte im digitalen Programm Photoshop CS4 (Adobe Systems Software, Dublin, Irland). Anschließend konnten die komprimierten Bilder im Bildverarbeitungsprogramm AnalySIS weiterbearbeitet werden.

4.2.3 Einzelne Arbeitsschritte mit der Software AnalySIS

Die zunächst einzelnen digitalen Bilder wurden der zuvor nummerierten Reihenfolge maßstabsgetreu einander zugeordnet. Die Bildgröße wurde anhand des Messbalkens auf dem histologischen Schnitt kalibriert. Der Höhenabstand zwischen den einzelnen Schnitten wurde festgelegt. Anschließend erfolgte die Alignierung. Darunter versteht man die Ausrichtung der aufeinander folgenden Bildebenen zueinander. Leitstrukturen wie die Mandibula, der Meckelsche Knorpel oder der Bulbus oculi dienten hierbei als Orientierung (Meyer und Domanico 1988, Radlanski et al. 2003). Externe Marker zur Orientierung (Ongaro et al. 1991) zeigten keine Verbesserung des Alignierungsprozesses und wurden deshalb nicht verwendet. Die folgende Abbildung (Abb. 6) dient zur Veranschaulichung für den Prozess der Alignierung.

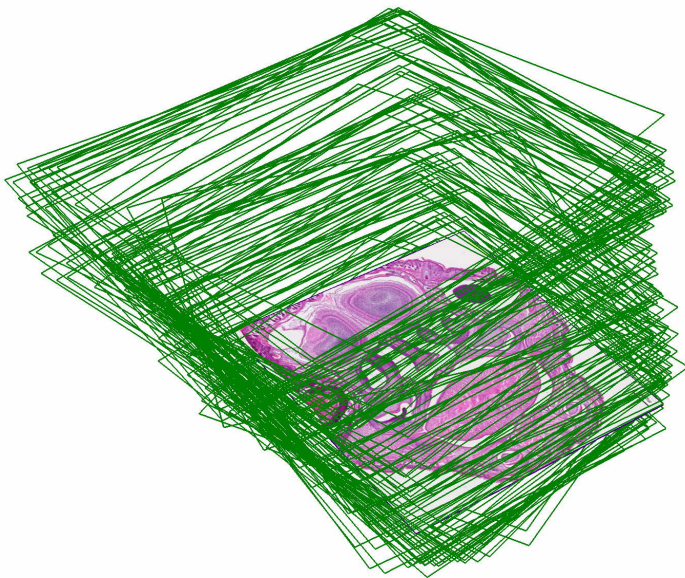


Abb. 6: Stapelbildung anhand der ausgerichteten histologischen Schnittserien zueinander.

Anschließend konnten die einander zugeordneten digitalen Schnittbilder nach dem Prinzip der Oberflächenrekonstruktion erfasst werden. Durch manuelle Segmentierung entstanden Objekte aus den Schnittbildern. Hierzu wurden die einzelnen Strukturen wie zum Beispiel das Os sphenoidale in jedem einzelnen Schnitt umrandet. Daraufhin wurden mithilfe der Software von AnalySIS die Umriss zusammengefügt, sodass ein dreidimensionales Objekt entstand. Manuelle Korrekturen optimierten die Verbundlinien (Triangulationslinien) zwischen den Ebenen. Die Abbildung (Abb. 7) am Beispiel des Os sphenoidale zeigt den Vorgang der manuellen Segmentierung und die darauffolgende Zusammenführung zu einem dreidimensionalen Objekt.

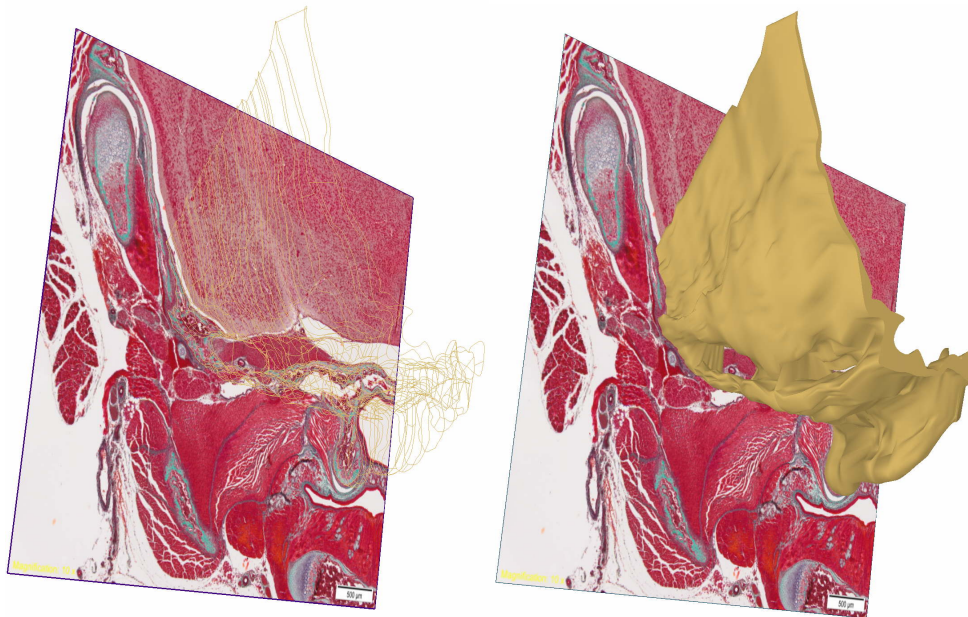


Abb. 7: 3D-Rekonstruktion am Beispiel des Os sphenoidale

Die Farbgebung der Objekte konnte vorher festgelegt werden und orientiert sich an vorigen Arbeiten (Beckert 2011, Schuster 2012, Zimmermann 2013, Kalinke 2014, Konietzky 2014, Tsengelsaikhan 2014, Mey 2015, Nowak 2016, Woth 2016, Fernández-Rubio (*in Vorbereitung*) und Göbel (*in Vorbereitung*) und in Anlehnung an Blechschmidt (1963). Die folgende Tabelle (Tab. 9) zur Farbgebung soll der Orientierung dienen.

	Maxilla, Mandibula, ossifizierter Malleus, Incus, Stapes
	Os sphenoidale
	Os temporale, Os zygomaticum
	Cartilago ossis sphenoidalis
	Meckelscher Knorpel
	Kondylusknorpel, Angulusknorpel
	Lig. sphenomandibulare
	Cartilago ossis inci (Incus=Amboss)
	Cartilago ossis stapedis (Stapes=Steigbügel)
	Cartilago manubrium mallei

	Linse
	Bulbus
	Zahnanlage
	N. alveolaris inferior, Chorda tympani
	Vene
	M. pterygoideus lateralis
	M. pterygoideus medialis

Tab. 9: Farbmodell Analysis

4.2.4 Morphometrische Analyse

Es wurden in den 3D-Rekonstruktionen systematische Messungen unter Kontrolle des histologischen Schnittes durchgeführt. Die Messung erfolgte in μm . Aus einer Vielzahl von Einzelmessungen wurden selektiv einige wichtige näher betrachtet, die in konkreten Zusammenhang mit der Fragestellung gebracht wurden. Vorrangig wurde der geringste Abstand Os tympanicum (Syn.: Anulus tympanicus) und des Os temporale zueinander gemessen. Des Weiteren wurde systematisch die Messung des geringsten Abstandes zwischen der Spina ossis sphenoidalis und dem Meckelschen Knorpel durchgeführt. Diese Werte sollen Aufschluss auf die Frage nach der Insertion des Lig. sphenomandibulare geben.

Die Mandibula, der Kondylusknorpel, Teile der Gehörknöchelchen und der Angulusknorpel wurden ebenfalls vermessen. Hier erfolgte die Messung anhand der von antero-posterior gesehen längsten Strecke des Objekts. Diese Messungen dienen dem besseren Verständnis über Größenveränderungen in der Morphogenese, stehen jedoch nicht in direktem Zusammenhang mit der Fragestellung.

Als allgemeine Orientierungslinie dient eine gedachte horizontale Linie. Angelehnt an die Frankfurter Horizontale wurde sie für die Maus definiert als eine horizontale Linie von der Unterkante der Orbita führend zur Oberkante des Incus. Im Embryonalstadium der Maus ist noch kein knöcherner Porus acusticus vorhanden, daher wurde der Incus als „stabiler“ Referenzpunkt gewählt.

5 ERGEBNISSE

5.1 Vorbemerkung

Auf die detaillierte Beschreibung des Bulbus oculi und der Linse wird verzichtet. Trotzdem wurden sie mit in die Rekonstruktion aufgenommen um als Orientierungshilfe zu dienen.

Die morphometrische Längenbestimmung der Mandibula erfolgte in antero-posteriorer Richtung in den Stadien E14,5-P4. Als anteriore Grenze wurde das Foramen mentale festgelegt, da in älteren Stadien der anteriore Teil der Mandibula aufgrund seiner variablen Größe nicht mitrekonstruiert wurde. Die Messung des Meckelschen Knorpels erfolgte ebenfalls in antero-posteriorer Richtung. Da der Meckelsche Knorpel und der Malleus zeitweise ein Kontinuum bildeten, wurde für diesen Zeitraum die Gesamtdistanz beider Knorpelanteile bestimmt.

5.2 Schnittserienrekonstruktionen

5.2.1 E13,25

Im jüngsten der untersuchten Stadien waren hauptsächlich mesenchymale Verdichtungen für die spätere Entwicklung von Organanlagen erkennbar. Diese ermöglichten bereits eine Unterteilung der Gesichtsanlage und die Abgrenzung zum Gehirn. Zusätzlich erkennbar waren die Strukturen der Cavitas oris, das Ganglion gasseri und die Zungenanlage (Abb. 8).

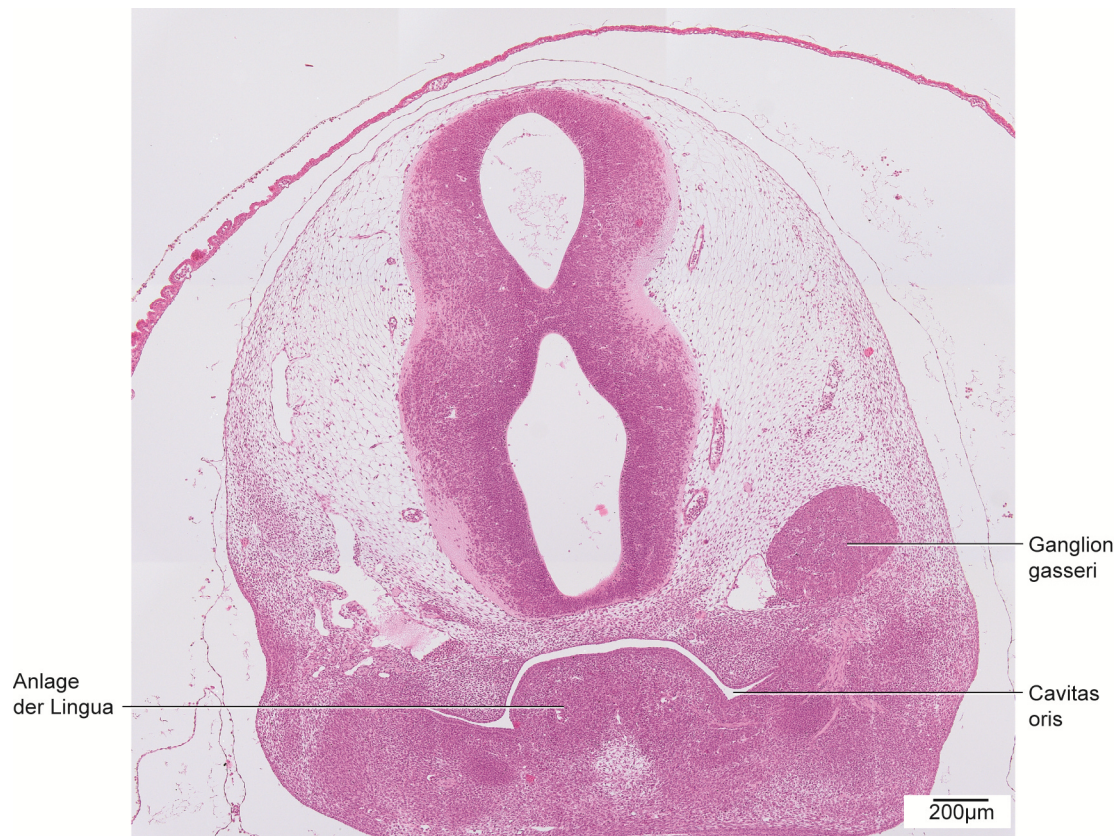


Abb. 8: E13,25, histologische Übersichtsdarstellung.
Frontalschnitt des Kopfes auf Höhe der Cavitas oris. Färbung HE.

5.2.2 E13,5

Bei der Mandibula ließen sich im Vergleich zum vorigen Stadium die Strukturen im Kopfbereich bereits sechs Stunden später deutlicher abgrenzen (Abb. 10).

Zwei inselartige Knochenanteile mit einer Länge von jeweils 89µm waren lateral des Meckelschen Knorpels sichtbar. Superior war erstmals die Anlage des M₁, medial davon der N. alveolaris inferior nachweisbar. Das Volumen des M₁ entsprach dem Doppelten des Knochens (Abb. 9, 11).

Lateral der Cavitas oris, im Bereich der späteren Maxilla, war neben Mesenchymverdichtungen eine erhöhte Ansammlung von Gefäßen sichtbar.

In der Region des zukünftigen Os temporale zeigten sich nur Mesenchymverdichtungen.

Erstmals war die Anlage des Os sphenoidale erkennbar. Sie bestand größtenteils aus mesenchymalen Verdichtungen. Im Bereich des Corpus war bereits Knorpel vorhanden (Abb. 9, 11).

Auch erstmals in diesem Stadium war der Meckelsche Knorpel sichtbar (Abb. 9, 10, 11). Er verlief als kontinuierliche, längliche Struktur, circular umgeben von einer ca. 30µm breiten Mesenchymschicht. Anterior und posterior war er breiter mit einem schmalen mittleren Bereich und einer Gesamtlänge von 752µm. Im Verhältnis zu den umgebenden Strukturen nahm er den größten Teil ein.

Von der Entwicklung der Kaumusculatur war in der Region des M. masseter bereits eine Zone von Prämyoblasten nachweisbar. Sie war von einer breiten Mesenchymschicht umgeben, die sich lateral des Ossifikationszentrums der Mandibula befand. Ansatz und Ursprung waren jedoch noch nicht erkennbar.

In diesem Stadium waren weder das Kiefergelenk, noch die bilaminäre Zone, noch der Incus, der Stapes und der Malleus erkennbar.

Als erstes Anzeichen der Entwicklung der Gl. parotidea war eine zylinderförmige Einsenkung des Mundhöhlenepithels in der Region des Ductus parotideus sichtbar. Es gab keinen Hinweis auf die Entwicklung der Gl. lacrimalis.

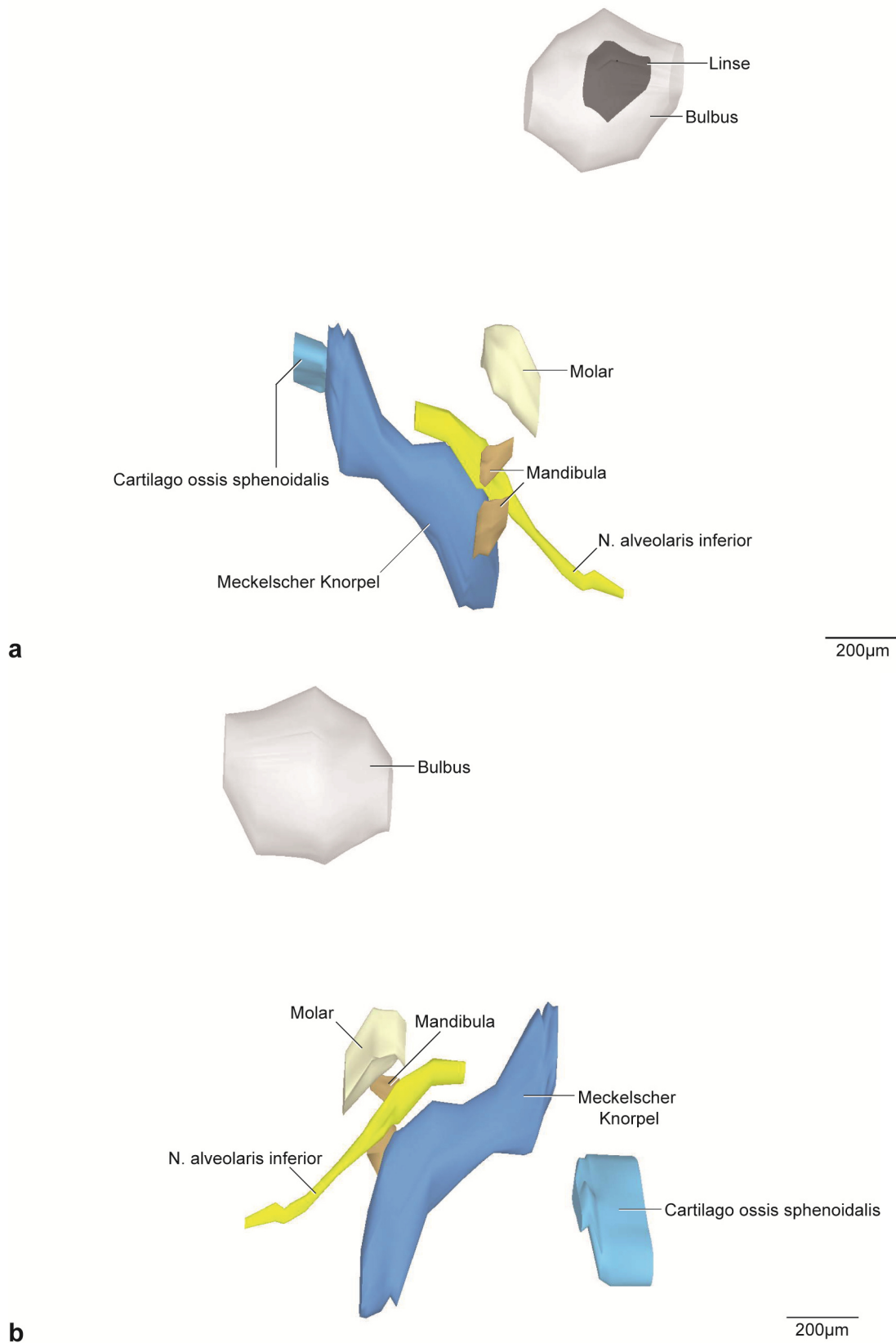


Abb. 9: E13,5, dreidimensionale Darstellung der rechten Kiefergelenksregion.

a: 3D-Teilrekonstruktion, rechte Hälfte der Mandibula, entstehende Kiefergelenksregion. Ansicht von lateral.

b: Dieselbe 3D-Rekonstruktion. Ansicht von medial.

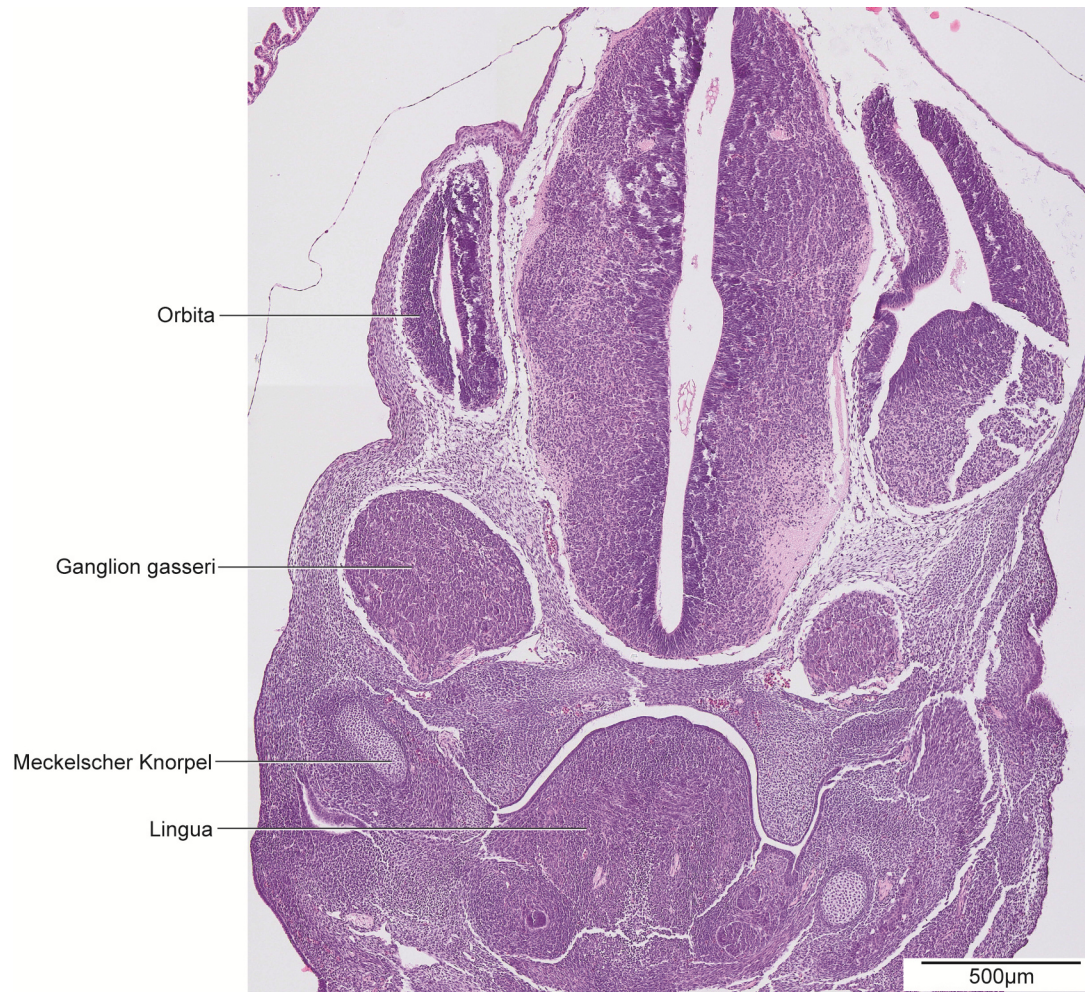


Abb. 10: E13,5, histologische Übersichtsdarstellung.

Frontalschnitt des Kopfes auf Höhe des posterioren Anteils des Meckelschen Knorpels.

Färbung: HE.

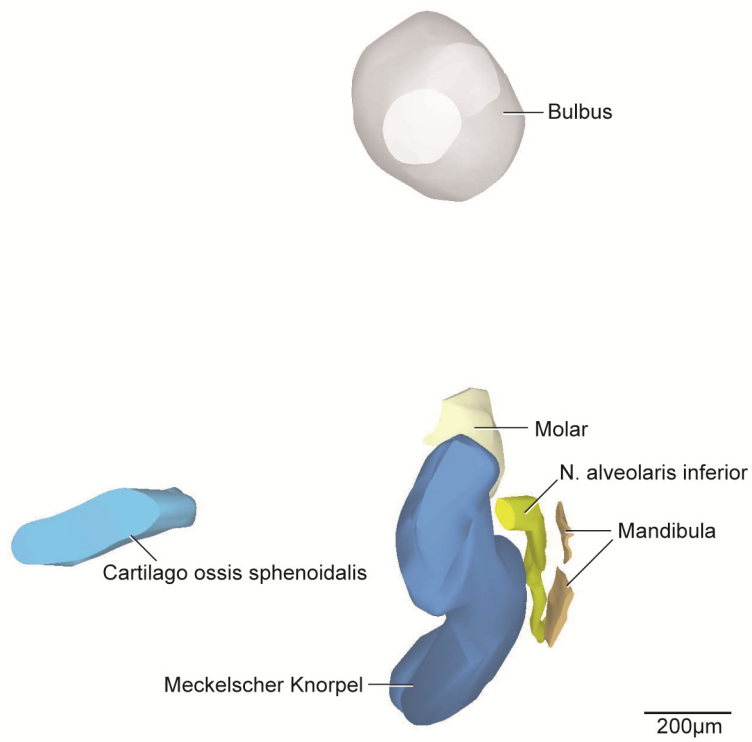


Abb. 11: E13,5, dreidimensionale Darstellung der rechten Kiefergelenksregion.

3D-Teilrekonstruktion, rechte Hälfte der Mandibula. Ansicht von posterior.

5.2.3 E14,5

Die Mandibula zeigte in diesem Stadium eine deutliche Größenzunahme und war dabei in antero-posteriorer Richtung aufsteigend. Eine Unterteilung des Knochens in Ramus mandibulae und Corpus mandibulae war dabei erkennbar. Nach postero-superior verlaufend wies der Proc. condylaris eine Länge von 70µm auf. Postero-inferior war der Proc. angularis 74µm lang. Eine aufragende Knochenspitze mit einer Höhe von 186µm zeigte die beginnende Entwicklung des Proc. coronoideus (Abb. 12). Der N. alveolaris inferior verlief an der Medialseite der Mandibula entlang und trat anterior durch das Foramen mentale als N. mentalis wieder aus (Abb. 12). Der N. alveolaris inferior verlief dabei größtenteils ohne knöcherne Umhüllung. Eine kontinuierliche knöcherne Vorwölbung, der Torus mandibularis umgab den N. alveolaris inferior im anterioren Bereich von superior und medial (Abb. 12b, 14, 15). Die benachbarte konkave knöcherne Einziehung der Fovea submandibularis umgab den Meckelschen Knorpel halbmondförmig (Abb. 12b, 15). Lateral und inferior bedeckte der Knochen die Zahnanlage des M₁. Knöcherne Septen zwischen den Zahnanlagen waren in diesem Stadium noch nicht ausgebildet. Ebenfalls waren Anzeichen von Knorpelgewebe im Proc. condylaris und im Proc. angularis noch nicht zu verzeichnen. Die Mandibula wies in diesem Stadium vom Proc. condylaris superioris bis zum Foramen mentale eine Länge von 1352µm auf.

Die Anlage der Maxilla war in diesem Stadium in Form von beginnender Ossifikation sichtbar. Medial des M. masseter formierte sich das Corpus maxillae. Von diesem ausgehend führten weitere Fortsätze nach anterior, lateral, medio-superior und posterior. Sie bildeten den Proc. frontalis, den Proc. zygomaticus, Proc. alveolaris und den Proc. palatinus. Lateral davon war die knöcherne Anlage des Arcus zygomaticus lokalisiert. Sie war länglich geformt und trennte die beiden Bäuche des M. masseter.

Als knöcherne Anlage war das Os temporale erstmals in diesem Stadium sichtbar. Es ließ sich in zwei Teile ohne knöcherne Verbindung untergliedern. Ein länglicher Teil befand sich medial des M. temporalis und erstreckte sich bis zum Incus. Eine Unterteilung in Pars petrosa und Pars squamosa war noch nicht möglich. Der andere Teil, Os tympanicum (Syn.: Anulus tympanicus), war als solitäre c-förmige Verknöcherung erkennbar und gehörte zur Pars tympanica des Os temporale. Er umfasste das Cavum tympani. Der Abstand des Os temporale zum Os tympanicum war erstmals messbar mit einer Ausdehnung von 473µm. Die Anlage des Meatus acusticus externus war bereits als längliche schmale Epithelverdichtung erkennbar.

Die Differenzierung des Os sphenoidale war weiter fortgeschritten als bei E13,5. Die Ala major war mit dem Proc. pterygoideus des Os sphenoidale knorpelig verbunden. Es zeigten sich erste Verknöcherungszonen in beiden Anteilen. Das Corpus des Os sphenoidale war noch rein

knorpelig. Eine Unterscheidung des Proc. pterygoideus in Proc. lateralis und Proc. medialis war hier bereits möglich. Es gab noch keinen Hinweis auf die Entwicklung der Spina ossis sphenoidalis. Der M. tensor veli palatini war erstmalig erkennbar. Er zog vom Mesenchym des Os sphenoidale, nahe der Ala major, zum Mesenchym des knöchernen Gaumenfortsatzes.

Auch der Meckelsche Knorpel formierte sich weiter. Die Form des Meckelschen Knorpels war länglich (Abb. 12) mit einem nahezu runden Querschnitt (Abb. 13). Posterior krümmte sich der Knorpel nach inferior als erstes Anzeichen der Formation des Malleus. Lateral und superior war der Meckelsche Knorpel von Knochen umgeben und stand in enger Lagebeziehung zum N. alveolaris inferior und dem M. mylohyoideus (Abb. 13a). Mehrere circular dicht aneinander gelagerte Zellschichten bildeten eine 11-28µm dicke Perichondriumschicht (Abb. 13b). Die Gesamtlänge des Meckelschen Knorpels entsprach 1916µm.

Die Anlage des Incus war noch rein knorpelig. Am Übergang des Manubrium mallei war ein Fortsatz mit einem Durchmesser von 224µm erkennbar (Abb. 12, 15). Vom Corpus incudis waren zwei Fortsätze erkennbar: Crus longum und Crus breve. Beide waren zu diesem Zeitpunkt gleich lang und divergierend.

In diesem Stadium ließ sich die Form und Gestalt des Stapes als ringförmige, knorpelige Anlage erkennen (Abb. 12, 15).

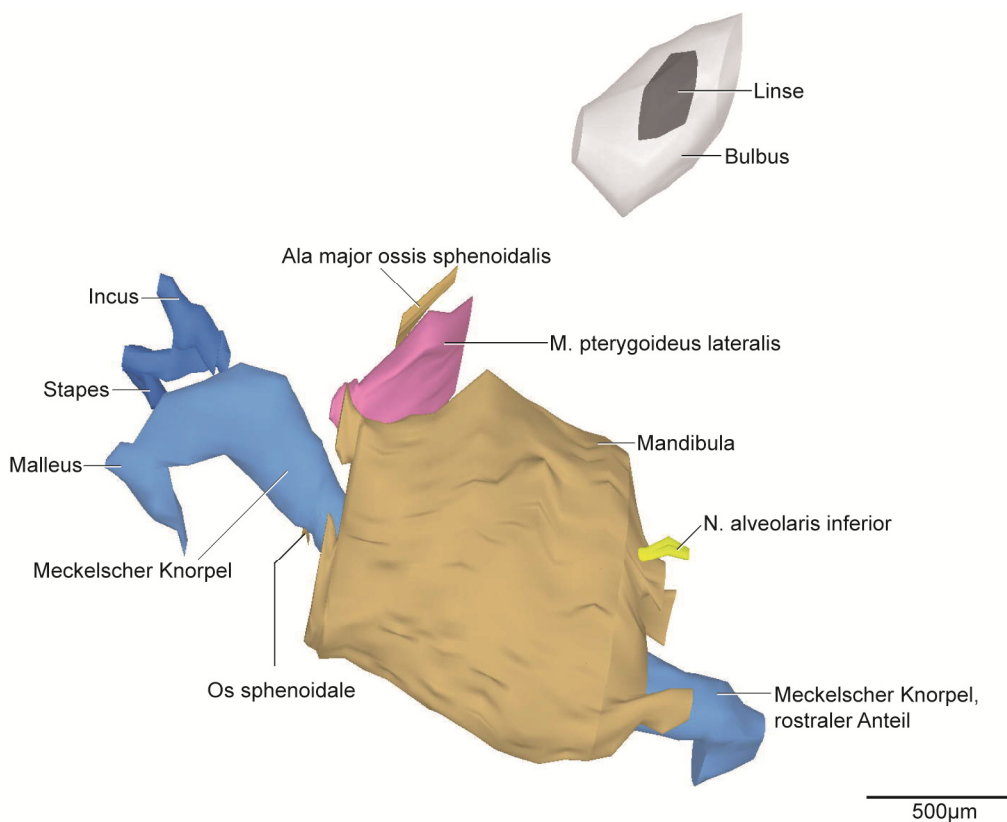
Im Vergleich zu E13,5 war der Anteil der Myoblasten gestiegen. Nicht nur im Muskelparenchym des M. masseter, sondern auch im M. temporalis, M. pterygoideus lateralis- und medialis waren sie erkennbar. Durch Größenzunahme war der Ursprung des M. masseter am Arcus zygomaticus und am Proc. zygomaticus der Maxilla sichtbar. Der Muskel ließ sich in eine Pars superficialis und eine Pars profunda untergliedern. Seine Ansatzzone befand sich im verdichteten Mesenchym am Proc. angularis sowie am Ramus mandibulae.

Der M. temporalis hatte seinen Ursprung im Mesenchym der Außenseite der Facies temporalis. Einen Ansatz fand der Muskel am Proc. coronoideus, der in diesem Stadium als beginnende knöchernen Erhabenheit erkennbar war. Zusätzlich inserierte der Muskel medial an der Mandibula. Die Fasern verliefen bereits entsprechend der Grundform des M. temporalis. Es war aber nur ein Muskelbauch erkennbar.

Der Ursprung des M. pterygoideus lateralis lag im Bereich des Proc. pterygoideus und der Ala major ossis sphenoidalis. Eine Mesenchymschicht stellte die Verbindung zwischen beiden her. Der Ansatz war im Mesenchym des Proc. condylaris und am Ramus mandibulae. Der Muskel zeigte keine Kompartimentierung. Die Ausrichtung der Muskelfasern war postero-lateral.

Der M. pterygoideus medialis hatte seinen Ursprung an der Cartilago des Proc. pterygoideus der Ala major ossis sphenoidalis. Die Insertionsstelle des Muskels befand sich nahe des

Masseteransatzes am Angulus mandibulae. Zusätzliche Verbindungen zur Tuberositas maxillae und zum Os palatinum waren erkennbar. Die Faserrichtung verlief schräg postero-lateral. Im Bereich des Kiefergelenks war der erstmals erkennbare Discus articularis konvex geformt und rein bindegewebig. Retroartikulär befanden sich vorwiegend stark verzweigte venöse Gefäße der V. retromandibularis. Zusätzlich waren kleinere Arterien, Nerven- und Fettgewebe, Teile der Gl. parotidea und lockeres Bindegewebe vorhanden. Die Gl. parotidea lag im Raum lateral des M. masseter und posterior des Ramus mandibulae. Der Ductus parotideus verlief in postero-anteriorer Richtung und lateral entlang des M. masseter zur Cavitas oris. Des Weiteren war die Anlage der Gl. lacrimalis in diesem Stadium sichtbar. Ihr Ductus führte bereits aufsteigend in Richtung Orbita.



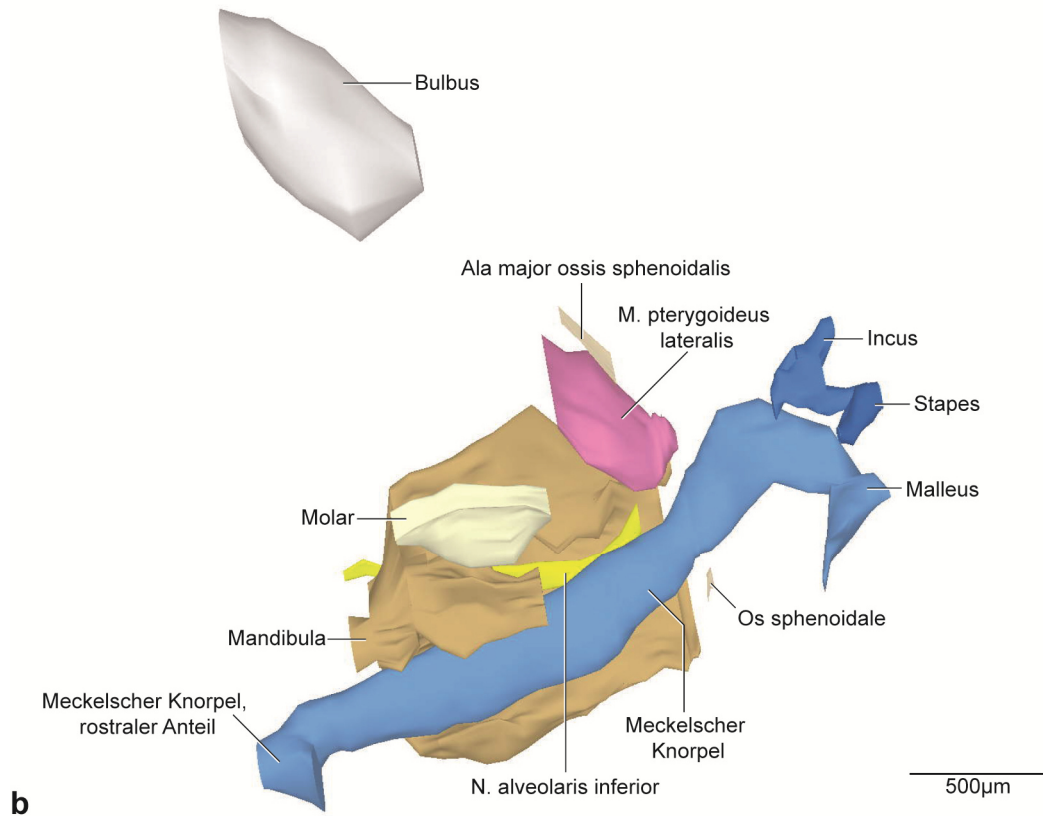
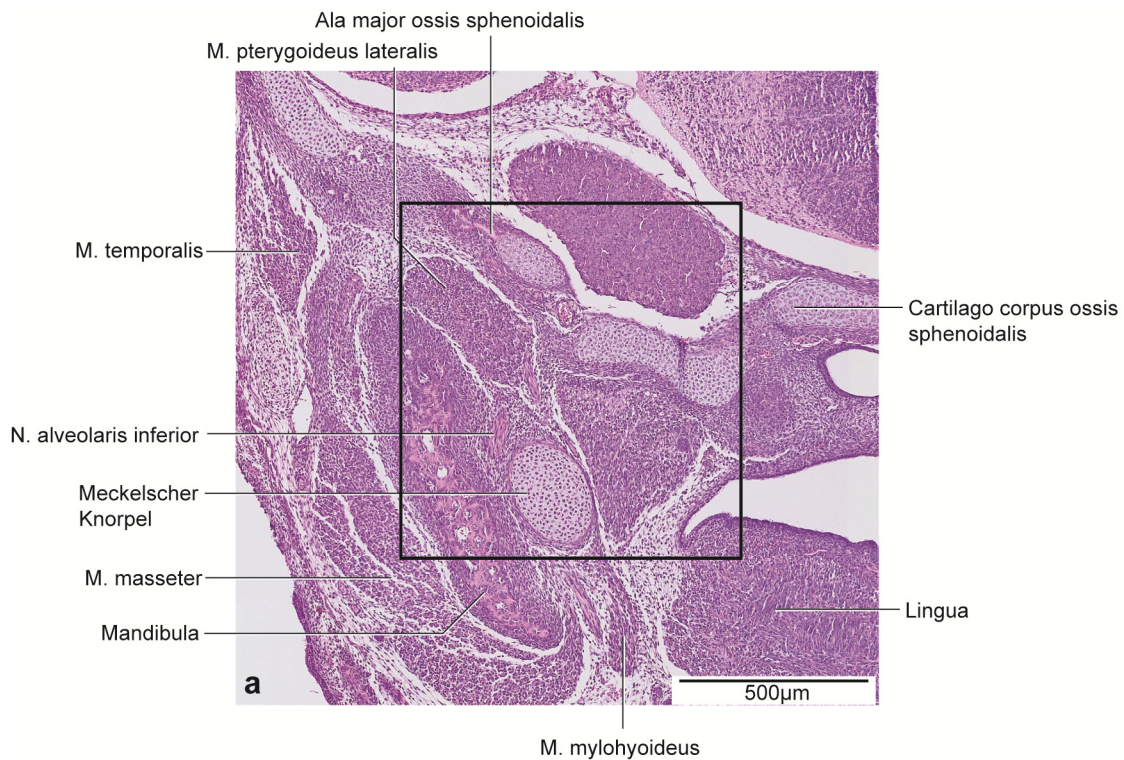


Abb. 12: E14,5, dreidimensionale Darstellung der rechten Kiefergelenksregion.

a: 3D-Teilrekonstruktion, rechte Hälfte der Mandibula, entstehende Kiefergelenksregion mit Gehörknöchelchen. Ansicht von lateral.

b: Dieselbe 3D-Teilrekonstruktion. Os sphenoidale transparent dargestellt. Ansicht von medial.



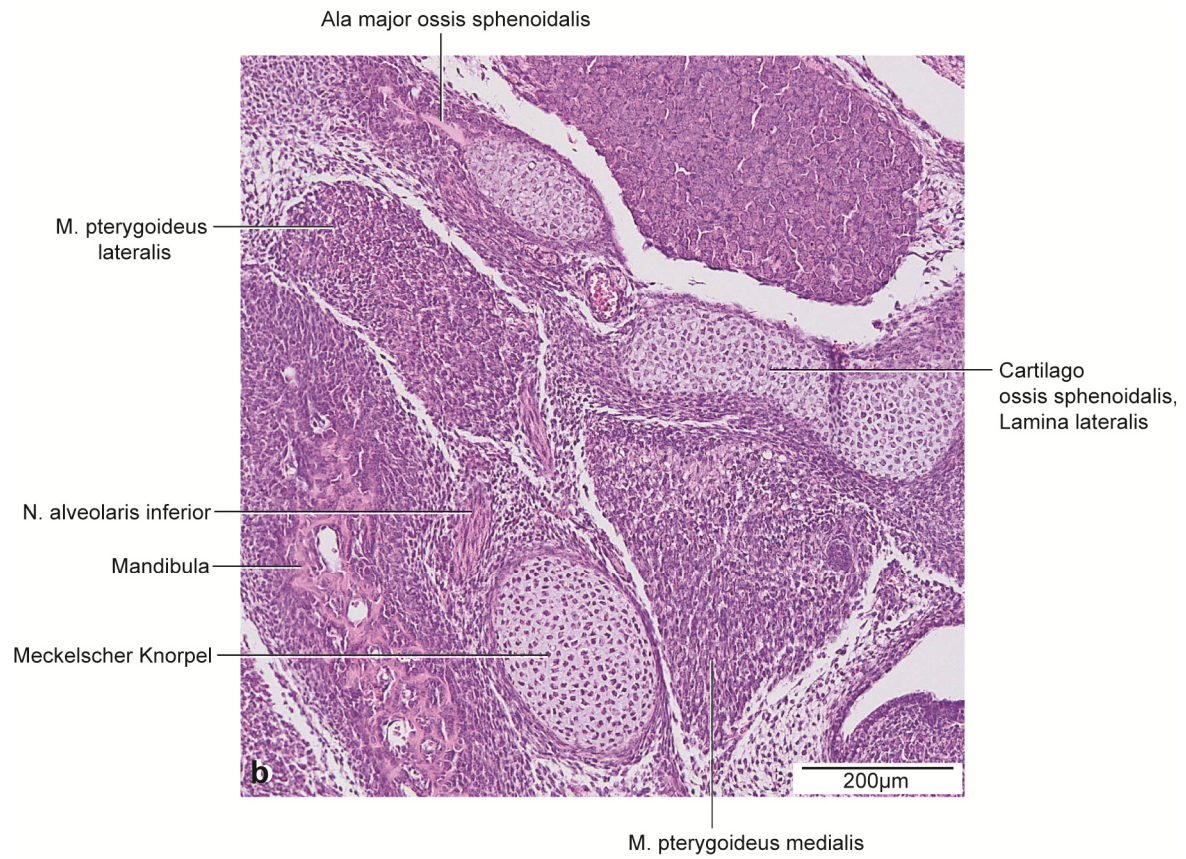


Abb. 13: E14,5, histologische Übersichtsdarstellung.

a: Frontalschnitt durch die rechte Kieferhälfte auf Höhe des beginnenden aufsteigenden Astes des Proc. condylaris. Färbung HE.

b: Vergrößerter Ausschnitt aus Abb. 13a.

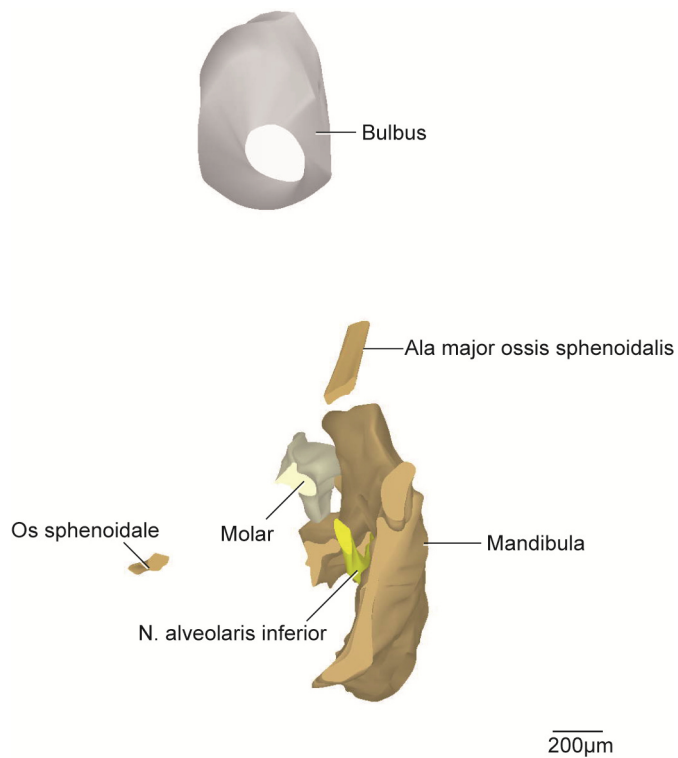


Abb. 14: E14,5, dreidimensionale Darstellung der rechten Kiefergelenksregion.

3D-Teilrekonstruktion, rechte Hälfte der Mandibula. Ansicht von posterior.

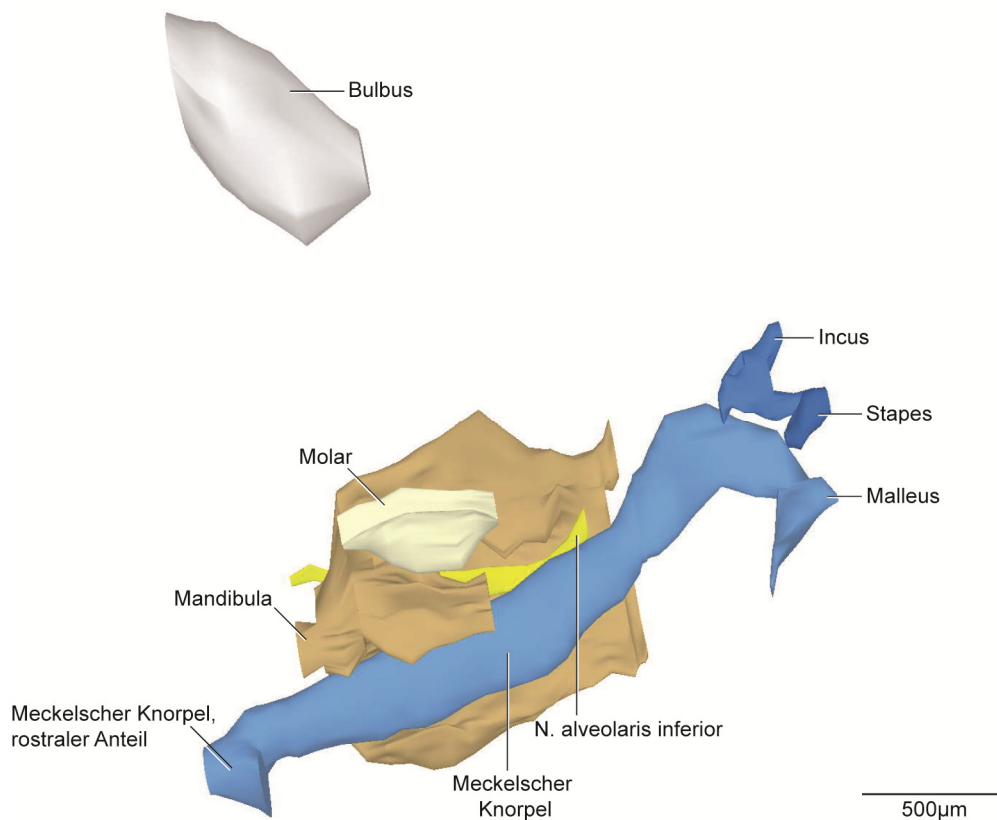


Abb. 15: E14,5, dreidimensionale Darstellung der rechten Kiefergelenksregion.

3D-Teilrekonstruktion, rechte Hälfte der Mandibula. Ansicht von medial.

5.2.4 E15

In diesem Stadium war der Proc. condylaris der Mandibula lateral und posterior abgerundet. Die Cartilagine des Proc. condylaris und des Proc. angularis waren erkennbar (Abb. 17a, 18, 19a, 20). Der knöcherne Fortsatz umfasste die Cartilago Proc. condylaris zu drei Vierteln. Superior und posterior gab es keine knöcherne Umgrenzung. Die Cartilago proc. condylaris bestand aus drei Zonen, einer abgeflachten bindegewebigen Zellschicht, einer polymorphen Zellschicht und einer Schicht bestehend aus hypertrophen Chondrozyten. Die Form des Knorpels war abgerundet, länglich und karottenkopfförmig mit einer Länge von 464µm. Die Cartilago proc. angularis war leicht divergierend zum Proc. condylaris. Der posteriore Anteil war nicht von Knochen umschlossen (Abb. 18, 20). Die Form war länglich und spitz zulaufend mit einer Länge von 400µm. Intramandibulär war der N. alveolaris inferior nahezu vollständig von Knochen umgeben (Abb. 16b, 20). Der Proc. coronoideus wies eine Höhe von 229µm auf. Die Form war länglich und spitz zulaufend (Abb. 16a). Der Torus mandibularis war im Vergleich zum vorigen Stadium eine kontinuierliche knöcherne Erhabenheit. Die Fovea submandibularis war im Vergleich zu E14,5 deutlicher ausgeprägt. Die Mandibula wies eine Länge von 2032µm auf.

Bei der Maxilla war im Vergleich zu E14,5 der posteriore Fortsatz vergrößert. Erstmals war die Anlage des M¹ erkennbar. Der Knochen begrenzte die Zahnanlage von inferior und anterior. Der Arcus zygomaticus bestand in diesem Stadium aus drei einzelnen Knochenanteilen. Zum Proc. zygomaticus war er durch eine breite Mesenchymschicht getrennt.

Das Os temporale zeigte eine nach lateral weisende, konkave Einziehung, die Fossa mandibularis. Sie umfasste den Discus articularis von superior und medial. Anterior vergrößerte sich der Knochen im Vergleich zu E14,5, sodass eine gewölbte Form entstand, die Pars squamosa. Posterior bildete sich ein länglicher Fortsatz, die Pars petrosa. Das Os tympanicum hatte sich in seiner Form im Vergleich zum vorigen Stadium nicht geändert. Der kürzeste Abstand zwischen dem Os tympanicum und dem Os temporale änderte sich im Vergleich zum Stadium E14,5 gering. Er lag bei 451µm.

Die Ala major, der Proc. pterygoideus und das Corpus des Os sphenoidale waren auch in diesem Stadium nicht kontinuierlich knöchern miteinander verbunden (Abb. 16b, 18). Die Ala major und der Proc. pterygoideus waren knorpelig verbunden. Der Knochen der Ala major umgab dabei den M. pterygoideus lateralis zur Hälfte (Abb. 16b). Der Proc. pterygoideus bestand noch größtenteils aus Knorpel. Das Corpus war rein knorpelig.

Die Form des Meckelschen Knorpels war im Vergleich zu E14,5 unverändert (Abb. 16, 17, 19, 20). Es fand eine Größenzunahme statt. Intramandibulär war er stellenweise von Knochen umgriffen (Abb. 16b). Der M. mylohyoideus inserierte weiterhin am Meckelschen Knorpel

(Abb. 19). Dabei maß der Knorpel eine Länge von 2745µm. Eine 10-15µm dicke Perichondriumschicht bestehend aus 4-5 Zellschichten umgab circular den Knorpel.

Der knorpelige Fortsatz des Manubrium mallei verlängerte sich und vergrößerte seinen Durchmesser auf 252µm im Vergleich zu E14,5. Die knorpeligen Fortsätze des Incus waren weiterhin von der Länge her gleich und divergierend.

Die knorpelige Form des Stapes blieb unverändert (Abb. 16, 20).

Der M. masseter entsprang mit seinen Fasern im Mesenchymgewebe des Os zygomaticum und des Proc. zygomaticus der Maxilla. Die Pars superficialis inserierte am Angulus mandibulae sowie am unteren Bereich des Ramus mandibulae. Die Pars profunda inserierte am oberen Bereich des Ramus mandibulae.

Der Ursprung des M. temporalis lag an der lateralen Außenfläche des Fossa temporalis und inserierte mit seinem Hauptteil der Fasern weiterhin am Proc. coronoideus der Mandibula. Die Form änderte sich im Vergleich zum vorigen Stadium nicht, ausschließlich die Größe nahm zu.

Der M. pterygoideus lateralis ging vom umgebenden Mesenchym der Ala major und des Proc. pterygoideus ossis sphenoidalis aus. Er inserierte weiterhin medial am Mesenchym des Kondylus, am aufsteigenden Ast der Mandibula und am anterioren Teil des Discus articularis.

Das Ursprungsgebiet des M. pterygoideus medialis befand sich weiterhin am Proc. pterygoideus, der Pars lateralis des Os sphenoidale, an der Tuberositas maxillae und am Os palatinum. Er setzte lateral und inferior am Proc. angularis sowie medial am Ramus mandibulae an und teilte sich den Ansatz mit dem M. masseter. Er ließ sich erstmals in eine Pars superior und eine Pars inferior unterteilen.

Der bindegewebige Discus articularis befand sich antero-superior des Proc. condylaris. Ein oberer und unterer Gelenkspalt waren in diesem Stadium nicht erkennbar. Der retromandibuläre Raum war gekennzeichnet durch zahlreiche venöse Gefäße und den Verzweigungen der V. retromandibularis. Des Weiteren waren kleinere arterielle Gefäße aus der A. carotis externa, lockeres Bindegewebe mit einzelnen Kollagenfasern, Nerven, Fettgewebe und Teile der Gl. parotidea erkennbar.

Die Gl. parotidea befand sich lateral des M. masseter wie im vorigen Stadium. Sie vergrößerte sich in antero-posteriorer Richtung im Vergleich zu E14,5. Die Gl. lacrimalis befand sich in der Fossa lacrimalis des Os frontale. Der Ductus lacrimalis zog nach anterior aufsteigend in Richtung Orbita. Die Gl. parotidea entsprach der dreifachen Größe der Gl. lacrimalis.

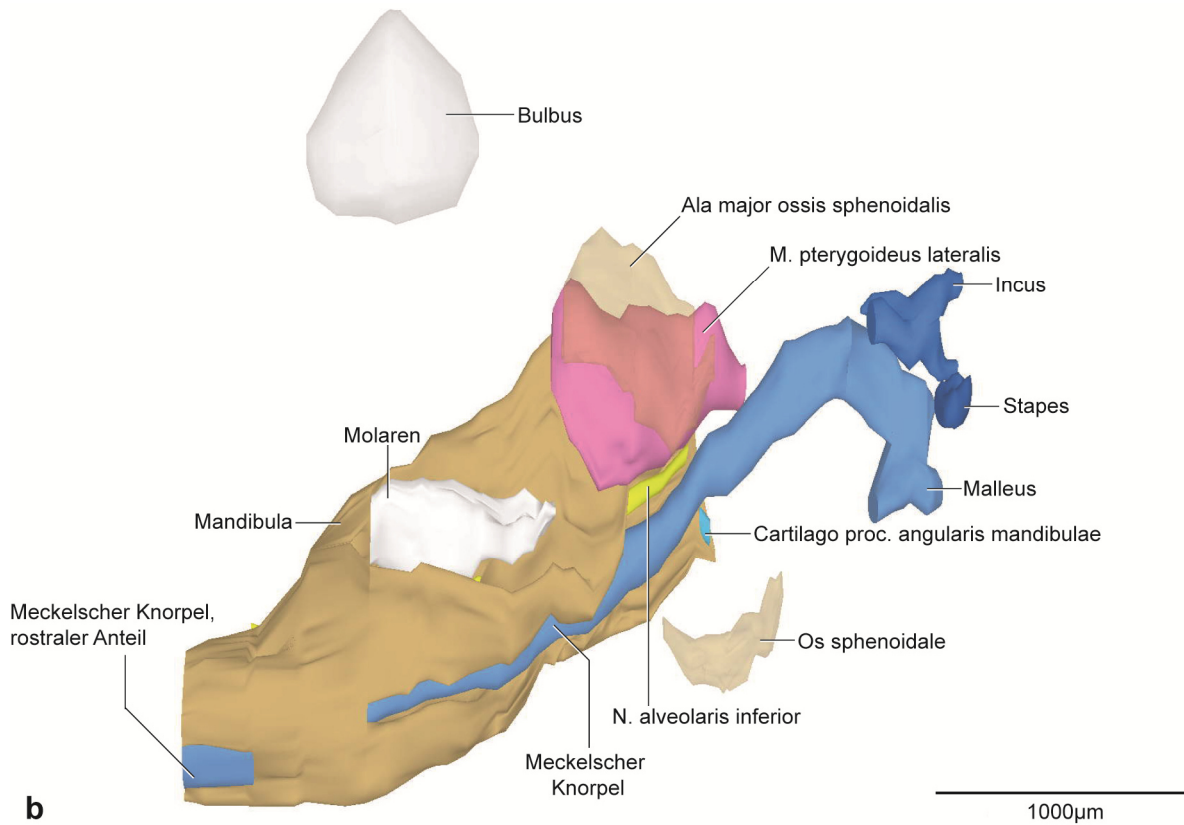
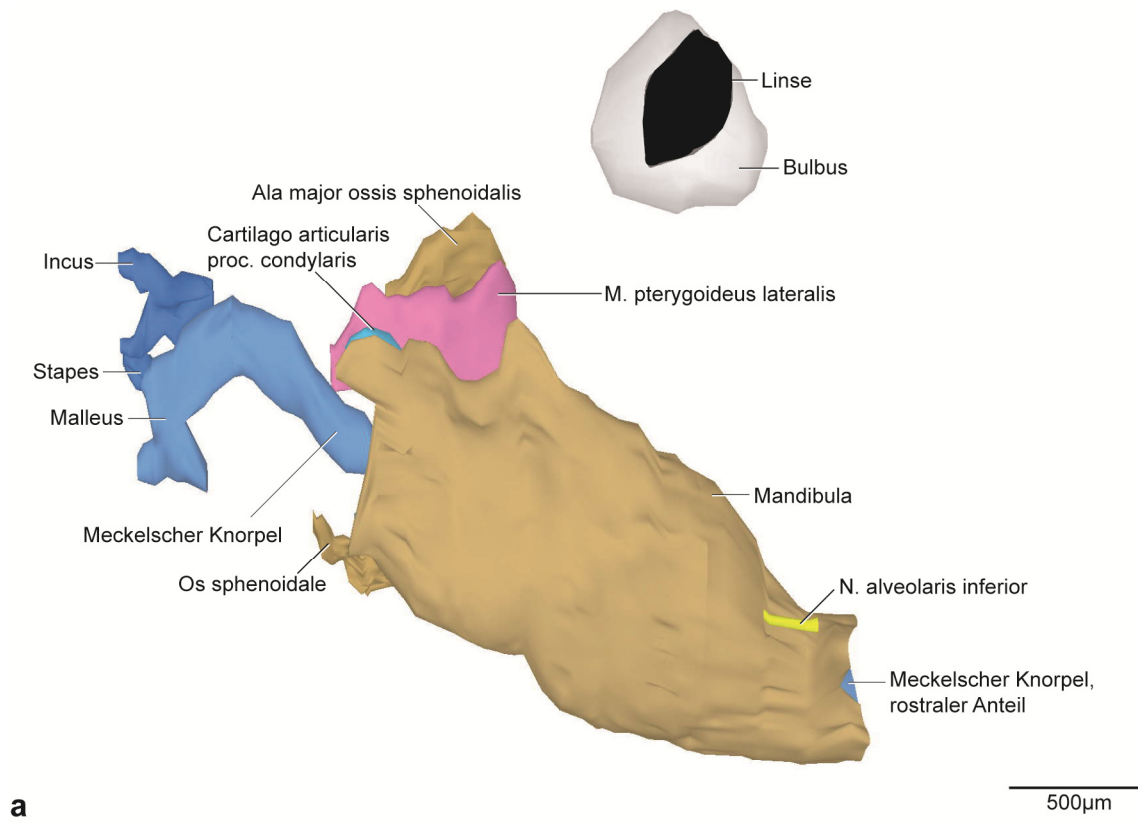
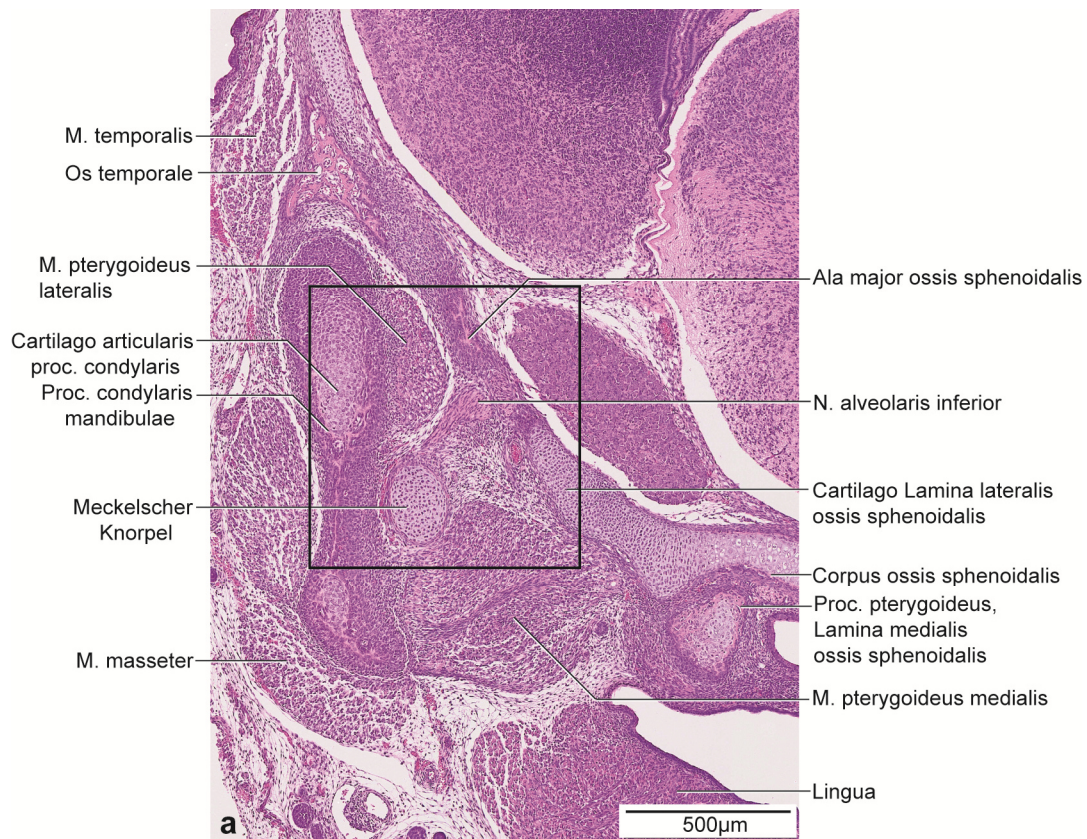


Abb. 16: E15, dreidimensionale Darstellung der rechten Kiefergelenksregion.

a: 3D-Teilrekonstruktion, rechte Hälfte der Mandibula, entstehende Kiefergelenksregion mit Gehörknöchelchen. Ansicht von lateral.

b: Dieselbe 3D-Teilrekonstruktion. Os sphenoidale transparent dargestellt. Ansicht von medial.



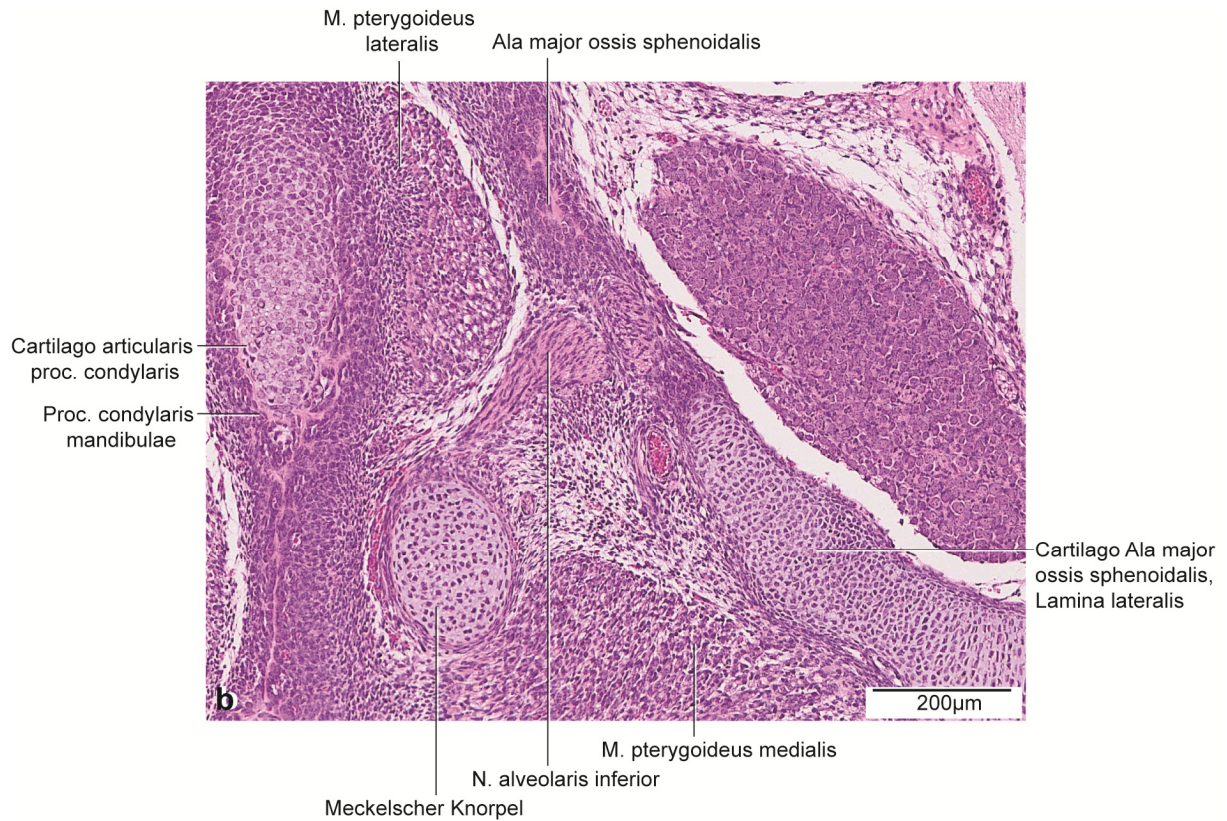


Abb. 17: E15, histologische Übersichtsdarstellung.

a: Frontalschnitt durch die rechte Kieferhälfte auf Höhe des posterioren Anteils des Proc. condylaris.

Färbung: HE.

b: Vergrößerter Ausschnitt aus Abb. 17a.

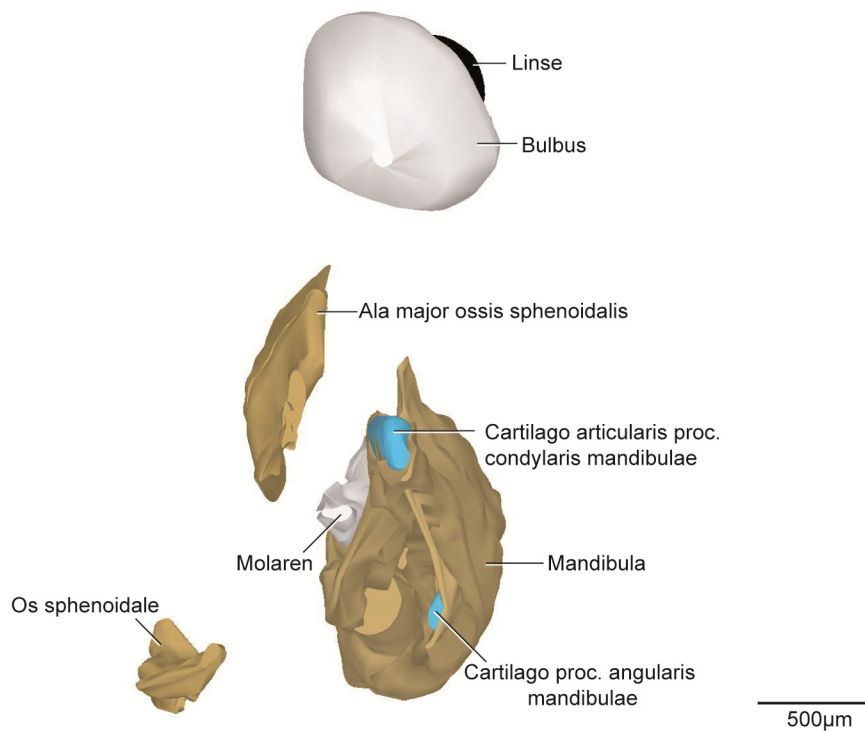


Abb. 18: E15, dreidimensionale Darstellung der rechten Kiefergelenksregion.

3D-Teilrekonstruktion, rechte Hälfte der Mandibula. Ansicht von posterior.

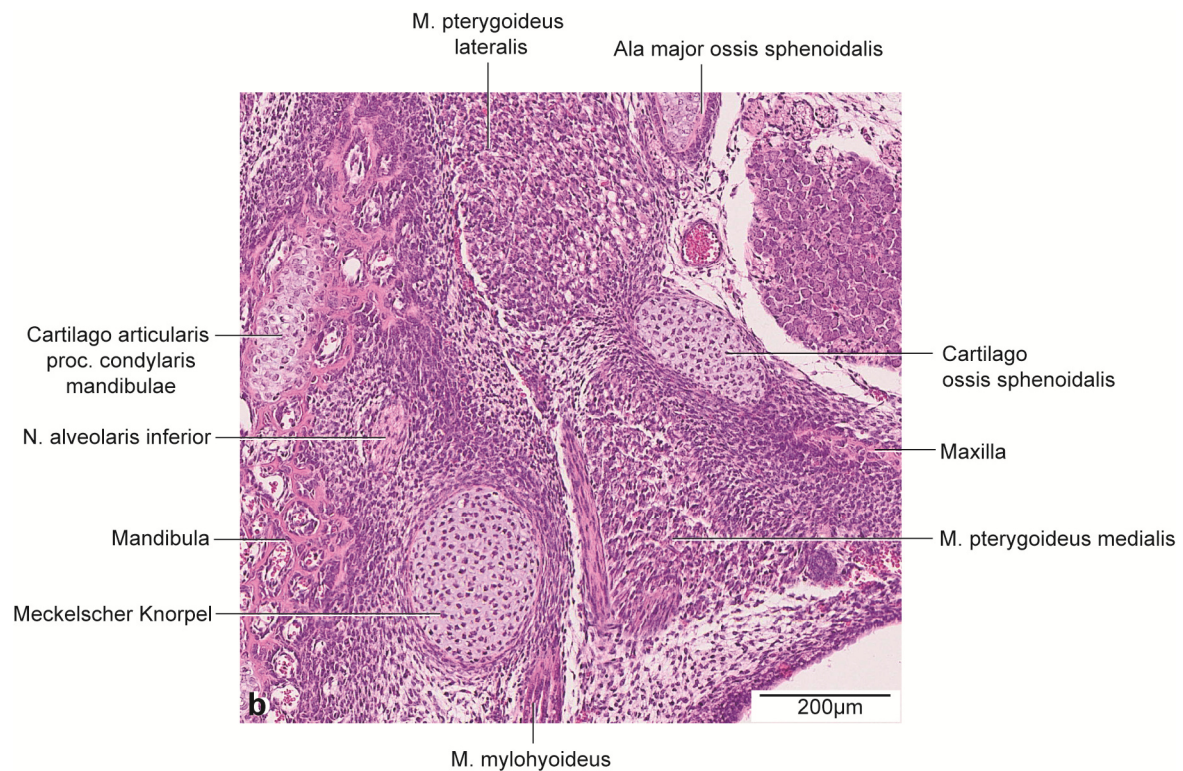
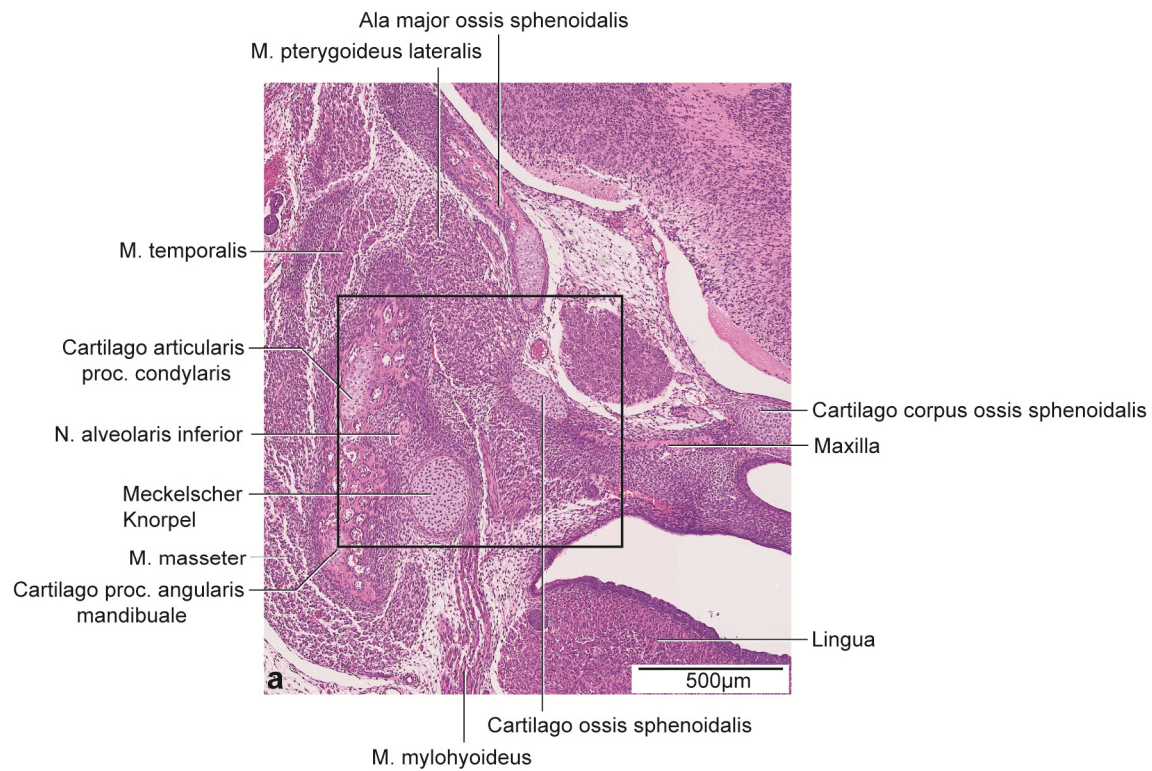


Abb. 19: E15, histologische Übersichtsdarstellung.

a: Frontalschnitt durch die rechte Kieferhälfte auf Höhe des anterioren Anteils des Proc. condylaris.

Färbung: HE.

b: Vergrößerter Ausschnitt aus Abb. 19a.

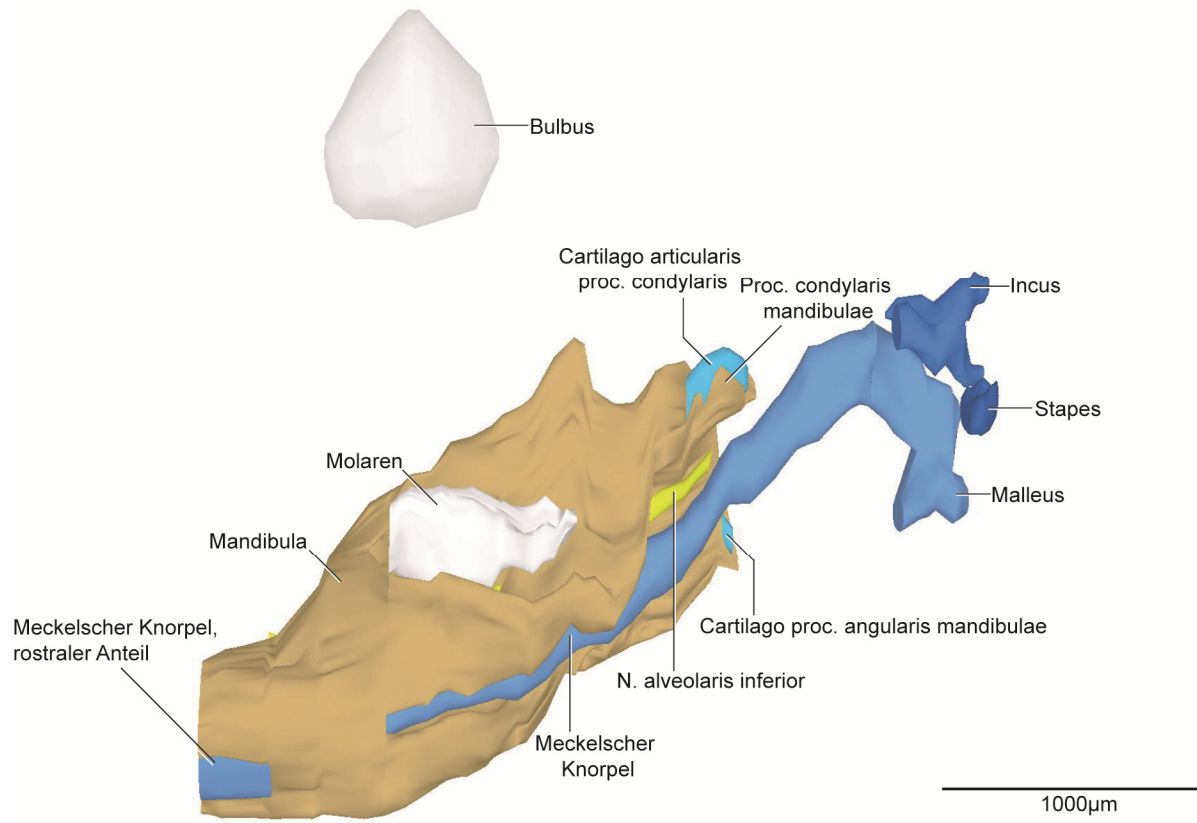


Abb. 20: E15, dreidimensionale Darstellung der rechten Kiefergelenksregion.

3D-Teilrekonstruktion, rechte Hälfte der Mandibula. Ansicht von medial.

5.2.5 E16

Der Proc. condylaris der Mandibula umfasste in diesem Stadium die Cartilago proc. condylaris zu zwei Dritteln (Abb. 21, 23, 25). Im Vergleich zum vorigen Stadium umgab weniger Knochen den Knorpel von inferior. Die Einteilung der drei Zonen blieb unverändert. Die Cartilago proc. condylaris zeigte eine abgerundete und längliche Form auf mit einer Länge von 584 μ m. Die Cartilago proc. angularis war zu zwei Dritteln von Knochen umschlossen. Posterior gab es keine knöcherne Begrenzung (Abb. 21, 23, 25). Die Form war länglich und posterior breiter werdend im Durchmesser mit einer Länge von 648 μ m. Der Proc. coronoideus wies eine Höhe von 359 μ m auf und zeigte damit im Vergleich zu E15 eine Größenzunahme. Die Zahnanlage des M₂ war in diesem Stadium als Zahnsäckchen erkennbar, posterior des M₁ gelegen war sie im Verhältnis zu M₁ noch deutlich kleiner. Der Torus mandibulae vergrößerte sich im Vergleich zu E15 und umfasste M₁ und M₂ von inferior und medial (Abb. 21, 25). Die Mandibula dehnte sich auf eine Länge von 2298 μ m aus.

Im Vergleich zu E15 vergrößerte sich die Maxilla um ein Drittel. Erstmals ließen sich die Zahnanlagen des M¹ und M² unterscheiden. Dabei waren sie inferior und anterior von Knochen begrenzt. Der Arcus zygomaticus bildete in diesem Stadium einen kontinuierlichen Knochen, wobei einzelne Knochen trabekel zwischen Pars profunda und Pars superficialis des M. masseter entlang zur Maxilla verliefen. Größtenteils stellte die Verbindung noch eine Mesenchymschicht dar.

Im Vergleich zum Stadium E15 war die Pars squamosa des Os temporale besonders in inferior-superiorer und antero-posteriorer Richtung mehr ossifiziert. Die Fossa mandibularis blieb weiterhin als konkave Einziehung sichtbar. Das Os tympanicum blieb unverändert in seiner Form, ausschließlich die Größe nahm im Vergleich zu E15 zu. Sein Abstand zur Pars squamosa des Os temporale betrug 413 μ m.

Die Ala major, das Corpus und der Proc. pterygoideus des Os sphenoidale waren teilweise knorpelig verbunden. Die Ala major befand sich medial des M. pterygoideus lateralis und ihr lateraler Anteil war ossifiziert. Der Knochen bedeckte den Muskel von medial zu zwei Dritteln (Abb. 21b). Die Ala major war knorpelig mit dem Proc. pterygoideus verbunden. Der Proc. pterygoideus war größtenteils knorpelig während inferior die Verknöcherung im Vergleich zu E15 zunahm. Die Spina ossis sphenodalis, als beginnende knöcherne Erhabenheit, war erstmals sichtbar mit einem Abstand zum Meckelschen Knorpel von 296 μ m (Abb. 23). Bis auf den bereits ossifizierten posterioren und anterioren Bereich war das Corpus größtenteils noch knorpelig (Abb. 22, 24).

Der Meckelsche Knorpel war superio-posterior breiter und anterior schmaler. Erstmals war er in seiner Kontinuität unterbrochen und ließ sich in zwei Anteile teilen. Rostral war ein kürzerer Anteil erkennbar, posterior auf Höhe des Foramen mentale setzte sich ein kontinuierlicher längerer Anteil fort. Die Unterbrechung des Meckelschen Knorpels befand sich im anterioren Drittel der Mandibula. Der rostrale Anteil wurde lateral von Knochen umgeben, während der längere Anteil anterior und superior von Knochen umgeben war. Der Abstand zwischen beiden Anteilen betrug 619µm. Anterior nahm der N. alveolaris inferior einen divergierenden Verlauf zum Meckelschen Knorpel (Abb. 21, 25). Der M. mylohyoideus inserierte weiterhin am Meckelschen Knorpel. Intramandibulär war ausschließlich auf Höhe des Foramen mentale kein Perichondrium erkennbar. Hypertrophierter Blasenknorpel, Makrophagen, große Knochenmarkräume und Blutzellen kennzeichneten diesen Bereich. Der Hauptteil des Meckelschen Knorpels war noch von Perichondrium umgeben (Abb. 22, 24).

Der Durchmesser des Fortsatzes des Malleus lag bei 320µm. Durch Größenzunahme des Knorpels im Vergleich zu E15 bildete sich das Crus longum des Incus (Abb. 21, 25).

Die knorpelige Form des Stapes blieb unverändert.

Durch zunehmende Ossifikation des Arcus zygomaticus und Größenzunahme der Kaumuskulatur war im Vergleich zu E15 das Ursprungsgebiet des M. masseter mehr sichtbar. Die Pars superficialis setzte am Proc. angularis sowie lateral am unteren Ramus mandibulae an. Die Pars profunda hingegen inserierte am oberen Bereich des Ramus mandibulae. Die Pars superficialis war zu zwei Dritteln größer als die Pars profunda.

Der Ursprung des M. temporalis lag weiterhin in der Fossa temporalis. Er setzte im Mesenchym des Proc. coronoideus an, im Bereich der Inzisura mandibulae sowie medial davon. Der Muskel war trapezförmig und nach anterior breiter werdend.

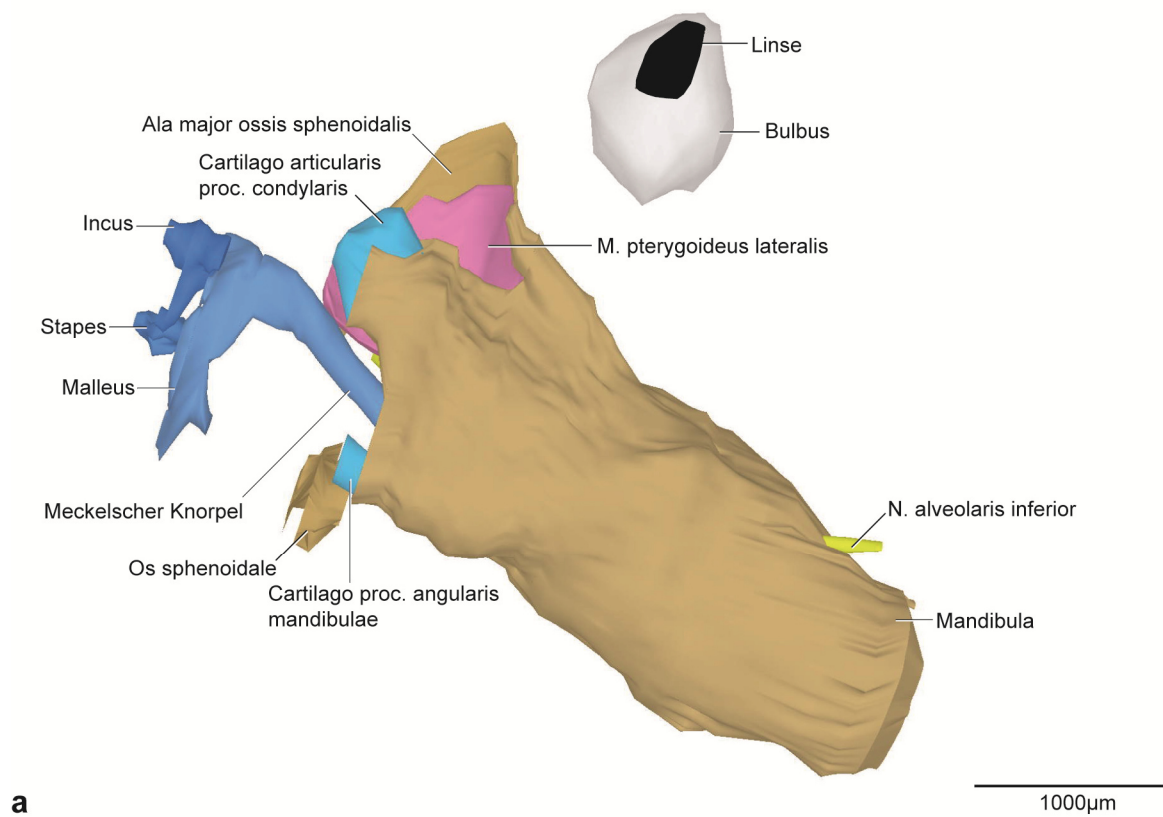
Der M. pterygoideus lateralis hatte seinen Ursprung an der Cartilago der Ala major ossis sphenoidalis. Zusätzlich diente als Ursprungsgebiet die Lamina lateralis des Proc. pterygoideus ossis sphenoidalis. Insertion fand der Muskel im Mesenchym des Proc. condylaris und der Inzisura mandibulae. Weitere Fasern zogen Richtung Discus articularis.

Das Ursprungsgebiet und der Ansatz des M. pterygoideus medialis änderten sich im Vergleich zu E15 nicht. Die Größe war im Vergleich zunehmend.

Im superio-anterioren Bereich des Proc. condylaris befand sich der Discus articularis aus Bindegewebe. Es gab keine Hinweise auf die Bildung des oberen und unteren Gelenkspalts.

Die bilaminäre Zone war gekennzeichnet durch lockeres Bindegewebe und ein weit verzweigtes retroartikuläres Venengeflecht der V. retromandibularis. Außerdem befanden sich kollagene Fasern und Nerven diesem Bereich.

Die Ausdehnung der Gl. parotidea reichte bis zur anterioren Grenze der Cochlea und vergrößerte sich im Vergleich zu E15. Dabei war sie lateral des M. masseter gelegen. Der Ductus verlief vom antero-superioren Bereich der Gl. parotidea aus bis zur Cavitas oris annähernd horizontal. Die Gl. lacrimalis zeigte im Vergleich zu E15 eine geringe Größenzunahme, jedoch keine Formänderung. Sie war lateral des Proc. condylaris und des M. masseter lokalisiert. Ihr Ductus verlief aufsteigend zur Orbita.



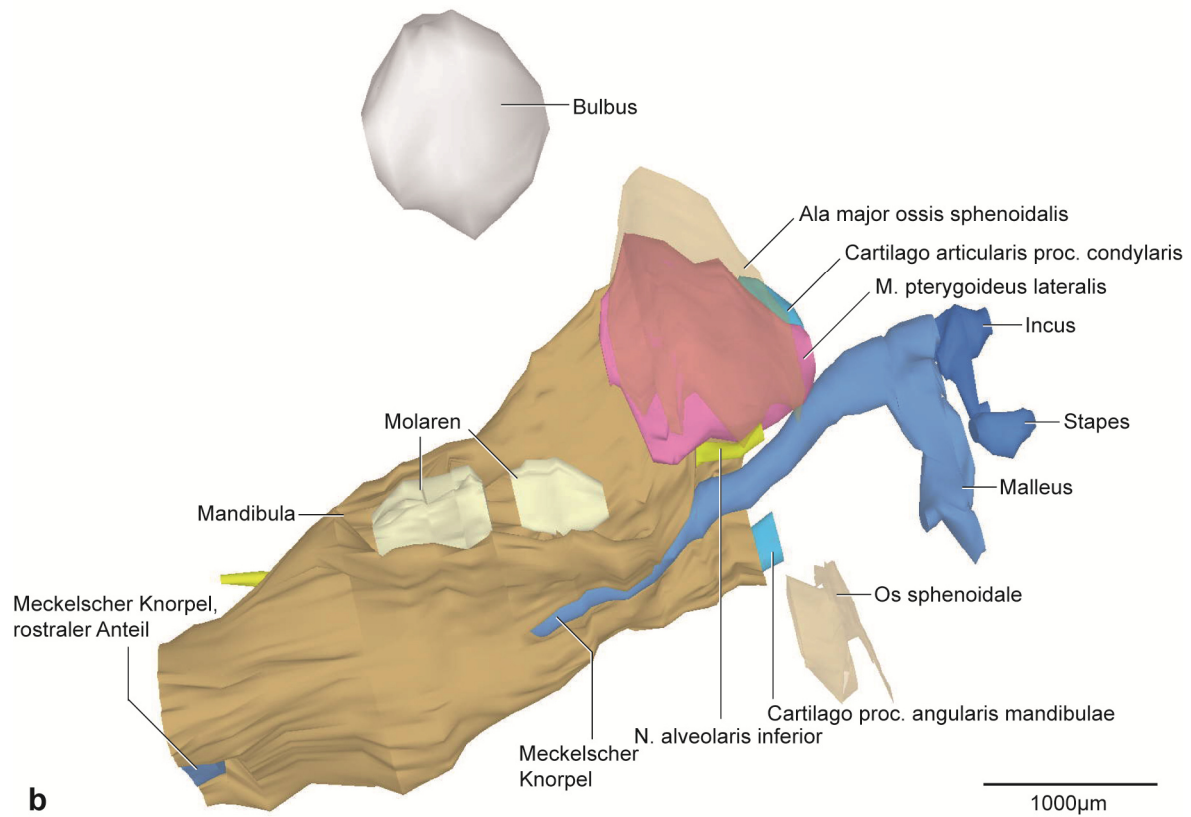


Abb. 21: E16, dreidimensionale Darstellung der rechten Kiefergelenksregion.

a: 3D-Teilrekonstruktion, rechte Hälfte der Mandibula, entstehende Kiefergelenksregion mit Gehörknöchelchen. Ansicht von lateral.

b: Dieselbe 3D-Teilrekonstruktion. Os sphenoidale transparent dargestellt. Ansicht von medial.

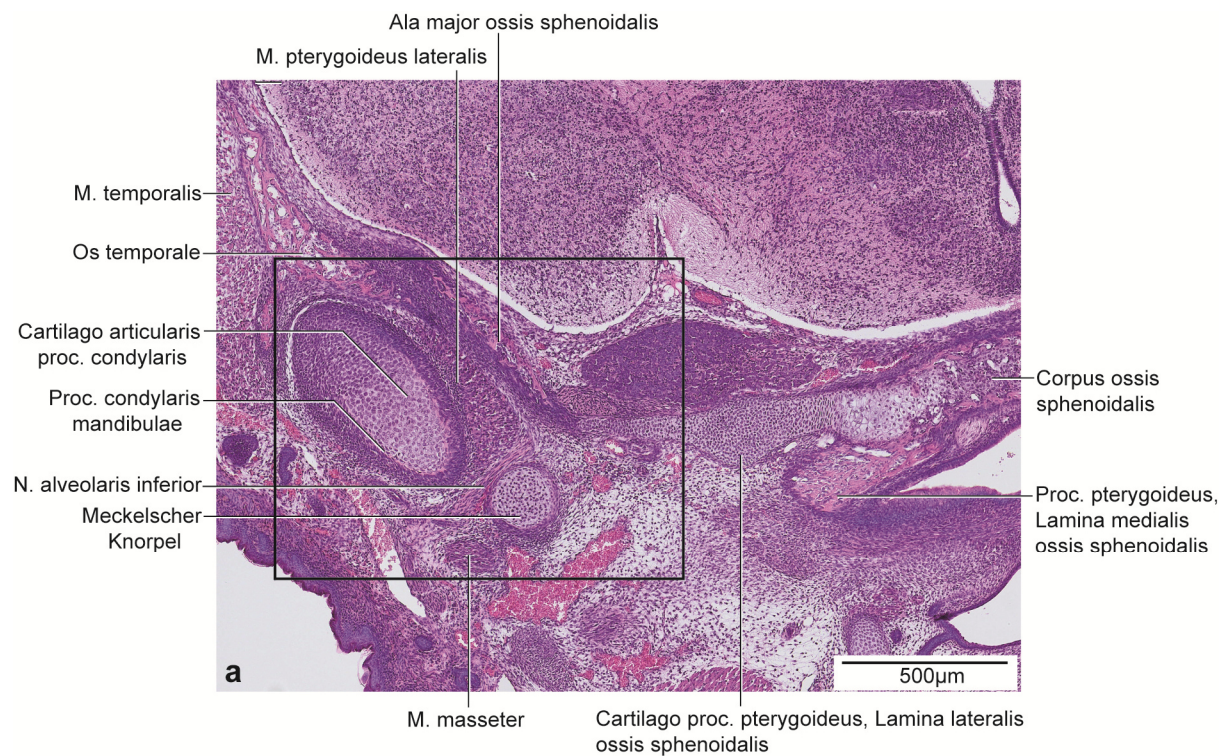

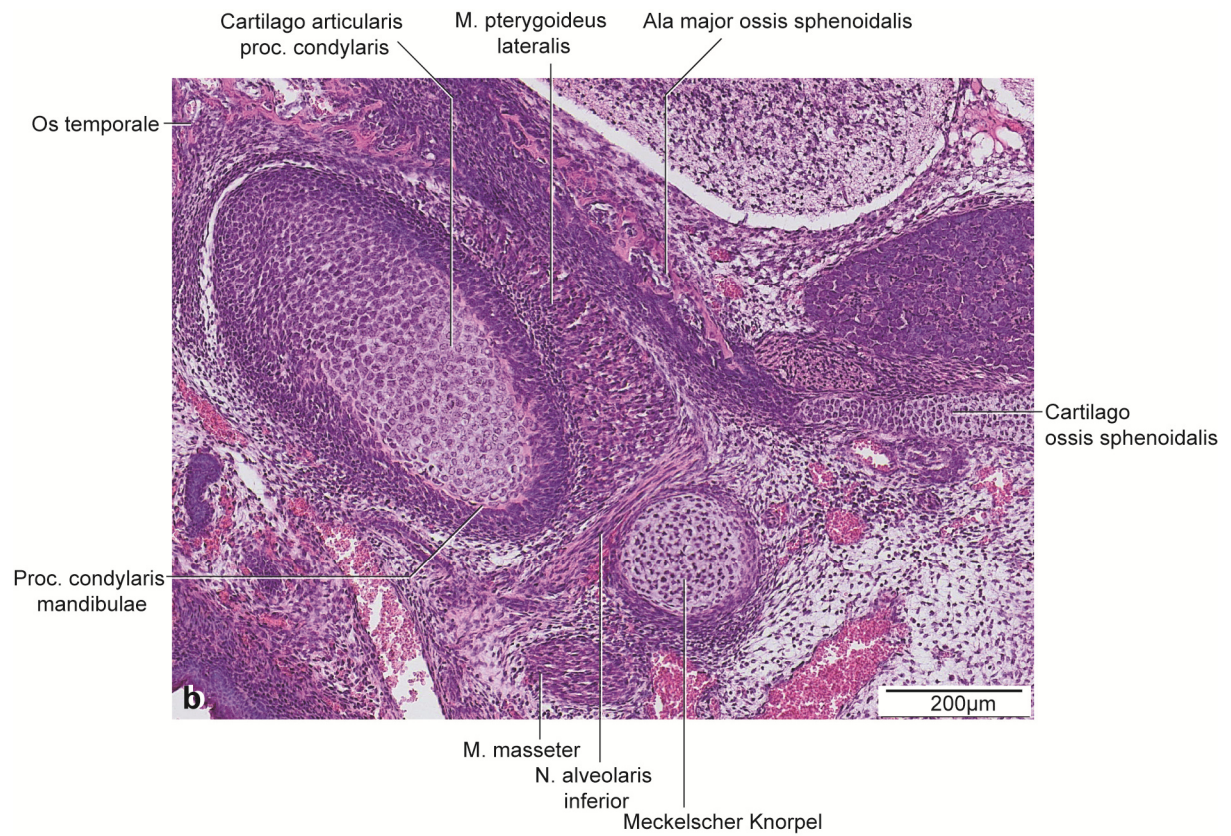


Abb. 22: E16, histologische Übersichtsdarstellung.

a: Frontalschnitt durch die rechte Kieferhälfte auf Höhe des posterioren Anteils des Proc. condylaris.
Färbung HE.

b: Vergrößerter Ausschnitt aus Abb. 22a.

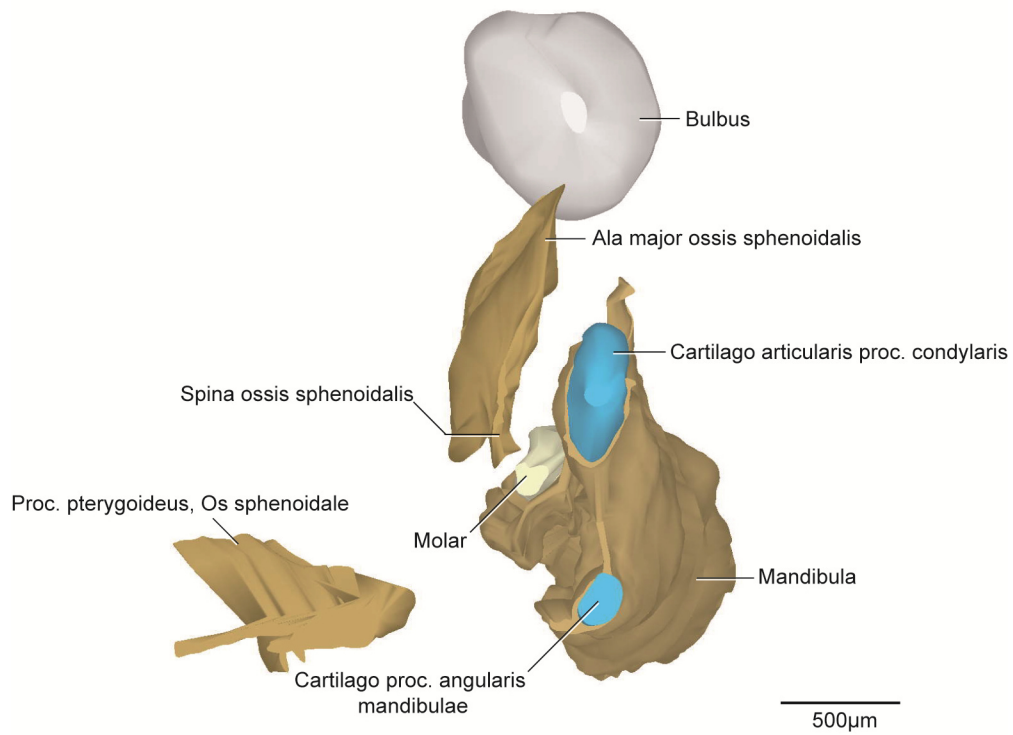
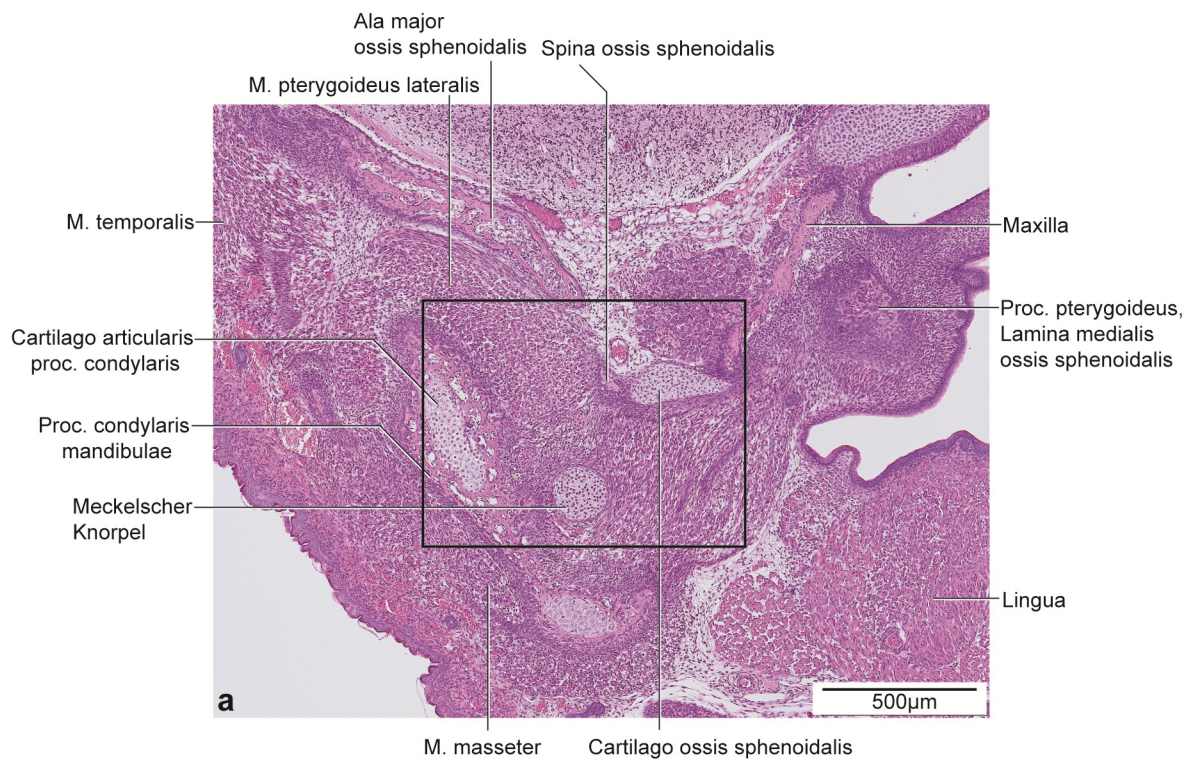


Abb. 23: E16, dreidimensionale Darstellung der rechten Kiefergelenksregion.

3D-Teilrekonstruktion, rechte Hälfte der Mandibula. Ansicht von posterior.



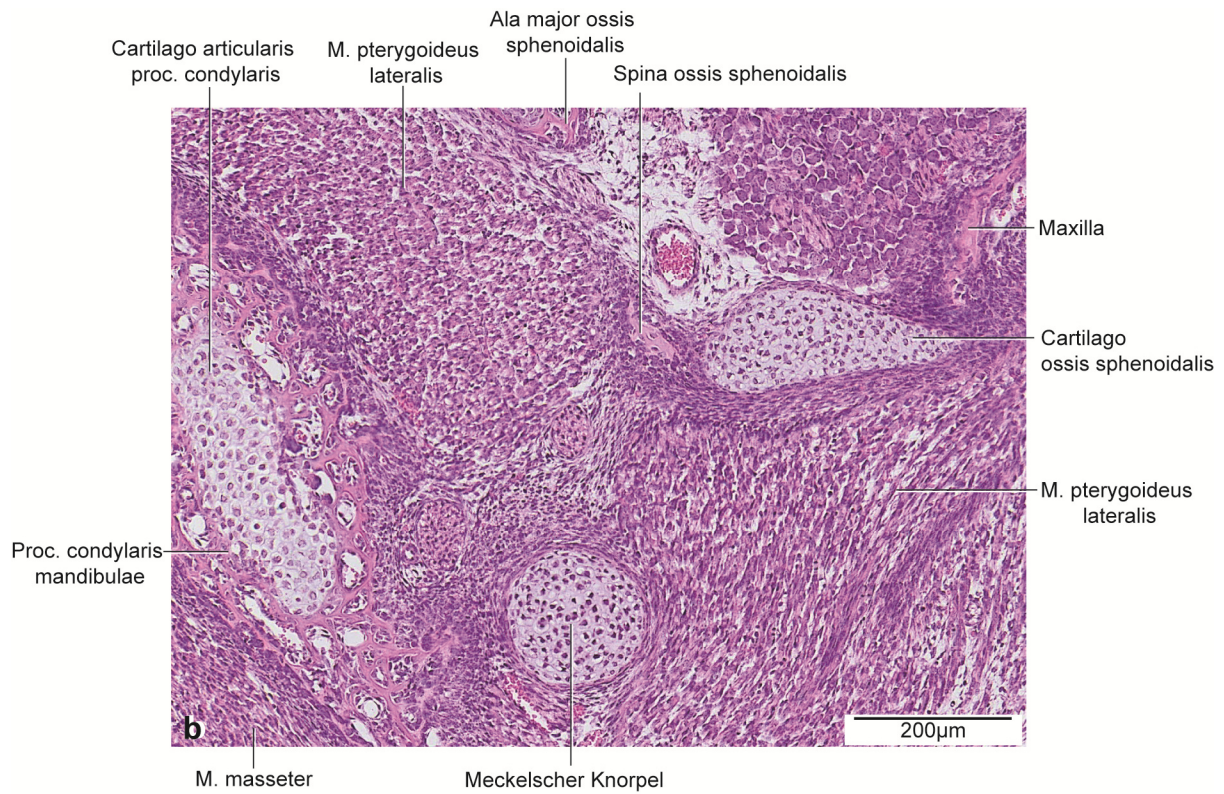


Abb. 24: E16, histologische Übersichtsdarstellung.

a: Frontalschnitt durch die rechte Kieferhälfte auf Höhe des anterioren Anteils des Proc. condylaris. Färbung HE.

b: Vergrößerter Ausschnitt aus Abb. 24a.

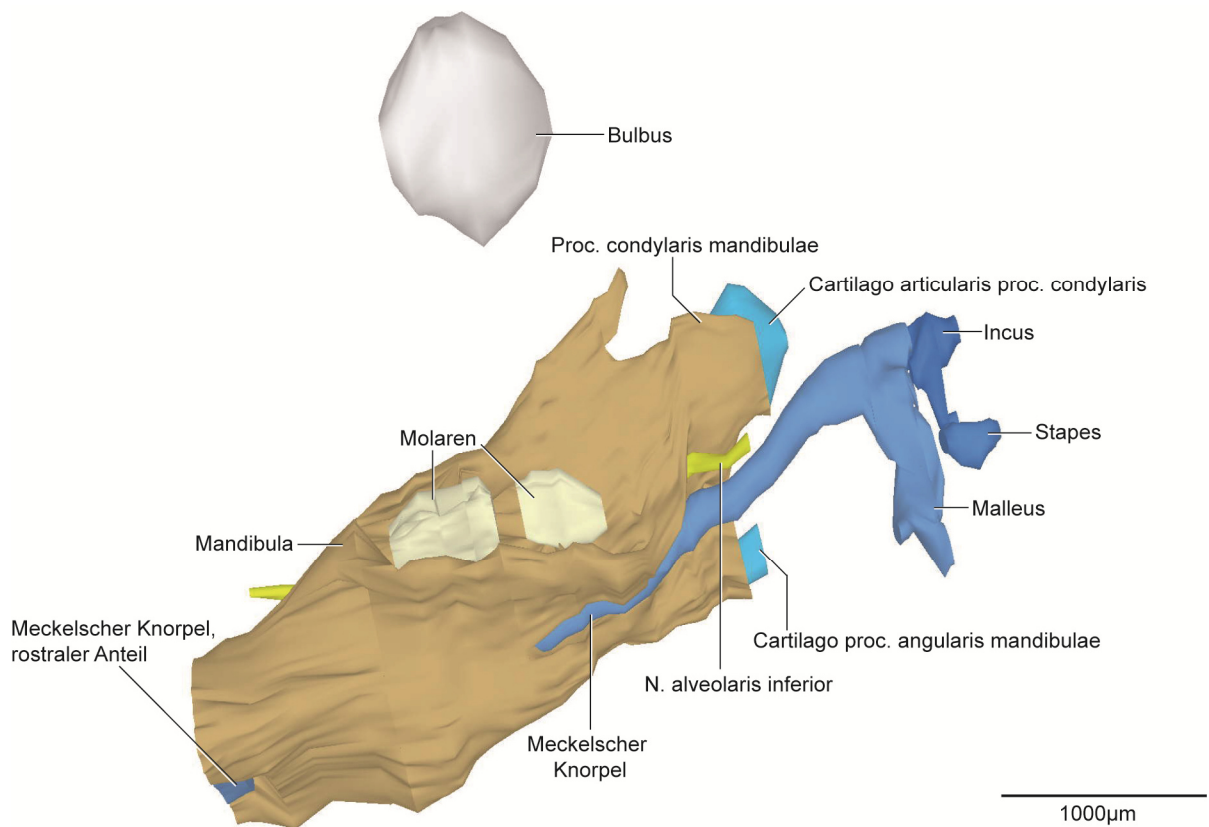


Abb. 25: E16, dreidimensionale Darstellung der rechten Kiefergelenksregion.

3D-Teilrekonstruktion, rechte Hälfte der Mandibula. Ansicht von medial.

5.2.6 E18

In diesem Stadium umfasste der Proc. condylaris der Mandibula die Cartilago proc. condylaris nach lateral und medial zur Hälfte. Die anderen Anteile des Knorpels waren nicht von Knochen umgeben (Abb. 26, 28, 30). Die Einteilung der drei Zonen der Cartilago proc. condylaris war weiterhin erkennbar. Die Knorpelform war länglich und abgerundet mit einer Länge von 600µm. Die Cartilago des Proc. angularis war zu zwei Dritteln von Knochen umschlossen bis auf den posterioren Anteil. Die Knorpelform war posterior breiter werdend und glich von lateral betrachtet einem Dreieck mit einer Länge von 600µm. Der Proc. coronoideus hatte in diesem Stadium eine Höhe von 496µm. Die Zahnanlage des M₁ wurde medial mehr von Knochen umgeben als M₂ (Abb. 26b, 30). Durch Größenzunahme im Vergleich zu E16 wies die Mandibula eine Länge von 2514µm auf.

Die Maxilla und der Arcus zygomaticus grenzten erstmals aneinander. Zwischen beiden Knochen war nur noch eine schmale Schicht Mesenchymgewebe. Die Zahnanlage des M¹ war nahezu doppelt so groß wie die des M². Der Knochen umgab die OK Molaren weiterhin von inferior und anterior. Der Arcus zygomaticus wies im Gegensatz zum vorigen Stadium drei durch Mesenchym getrennte Anteile auf.

Die Ossifikation der Pars squamosa ossis temporalis war im Vergleich zu E16 weiter fortgeschritten. Der Abstand zum Os tympanicum änderte sich geringfügig auf 537µm im Vergleich zum Stadium E16. An der Form des Os temporale änderte sich nichts.

Die Verknöcherungen der Lamina lateralis der Ala major und des Proc. pterygoideus des Os sphenoidale nahmen im Vergleich zu E16 zu (Abb. 27, 29). Der Hauptteil des Os sphenoidale bestand noch aus Knorpel. Das Corpus war mit der Ala major des Os sphenoidale knorpelig verbunden. Der Proc. pterygoideus zeigte noch keine Verbindung zur Ala major und zum Corpus. Die Verknöcherung der Spina ossis sphenoidalis war weiter fortgeschritten im Vergleich zum vorigen Stadium. Der Abstand der Spina ossis sphenoidalis zum Meckelschen Knorpel betrug 310µm und veränderte sich damit im Vergleich zum Stadium E16 nur geringfügig (Abb. 28, 29).

Intramandibulär war die Ossifikation im Bereich des Meckelschen Knorpels weiter fortgeschritten. Der Abstand beider Knorpelanteile vergrößerte sich auf 673µm. Der M. mylohyoideus inserierte am Meckelschen Knorpel und in diesem Stadium erstmals an der Mandibula. Die Perichondriumschicht bestand aus 3-4 Lagen flach angeordneter Zellen mit einer Dicke von 10-20µm (Abb. 27, 29).

Der Durchmesser des Knorpels des Manubrium mallei des Malleus betrug in seiner breitesten Ausdehnung 282µm und war inferior spitz zulaufend (Abb. 26, 30). Im Vergleich zu E16 war

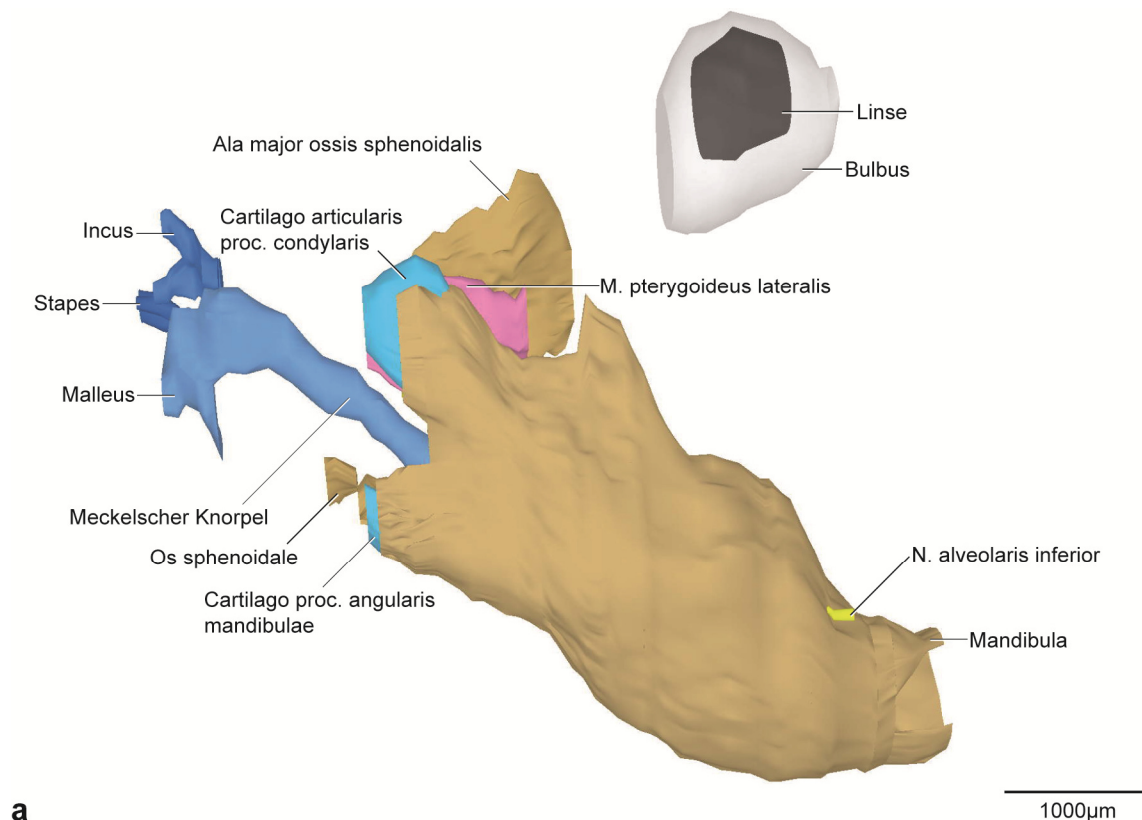
der Fortsatz in superio-inferiorer Richtung in seiner Länge reduziert. Es fand noch keine Ossifikation statt. Der Incus änderte sich nicht (Abb. 26, 30).

Die Knorpelform des Stapes war auch weiterhin unverändert.

Die Form der Kaumuskulatur blieb im Vergleich zu den beiden vorigen Stadien unverändert. Es fand eine Größenzunahme statt. Dabei waren die mesenchymalen Zonen an den Ansatzstellen der Muskulatur schmaler.

Der Discus articularis blieb weiterhin bindegewebig. Superior grenzte er an einen kleineren oberen Gelenkspalt. Posterior des Discus articularis bildete die V. retromandibularis mit zahlreichen Verzweigungen den Hauptteil der bilaminären Zone. Zusätzliche Bestandteile waren ein lockeres Geflecht aus Mesenchymzellen, arteriellen Gefäßen der A. carotis externa, Nervengewebe, Fettzellen und Teile der Gl. parotidea. Vereinzelt Kollagenfasern waren im Vergleich zu E16 vermehrt vorzufinden.

Die Gl. parotidea war in antero-posteriorer Richtung im Vergleich zu E16 vergrößert. Die Form der Gl. lacrimalis zeigte sich im Vergleich zu E16 unverändert.



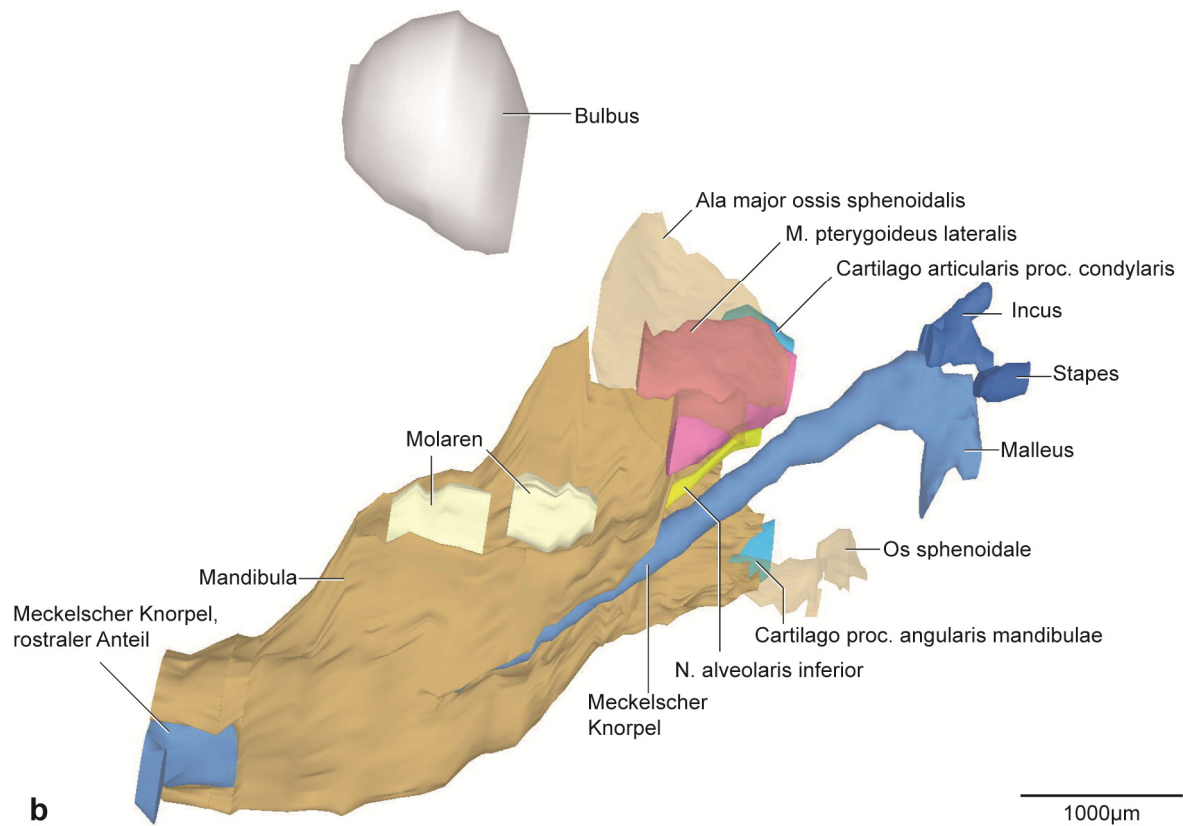


Abb. 26: E18, dreidimensionale Darstellung der rechten Kiefergelenksregion.

a: 3D-Teilrekonstruktion, rechte Hälfte der Mandibula, entstehende Kiefergelenksregion mit Gehörknöchelchen. Ansicht von lateral.

b: Dieselbe 3D-Teilrekonstruktion. Os sphenoidale transparent dargestellt. Ansicht von medial.

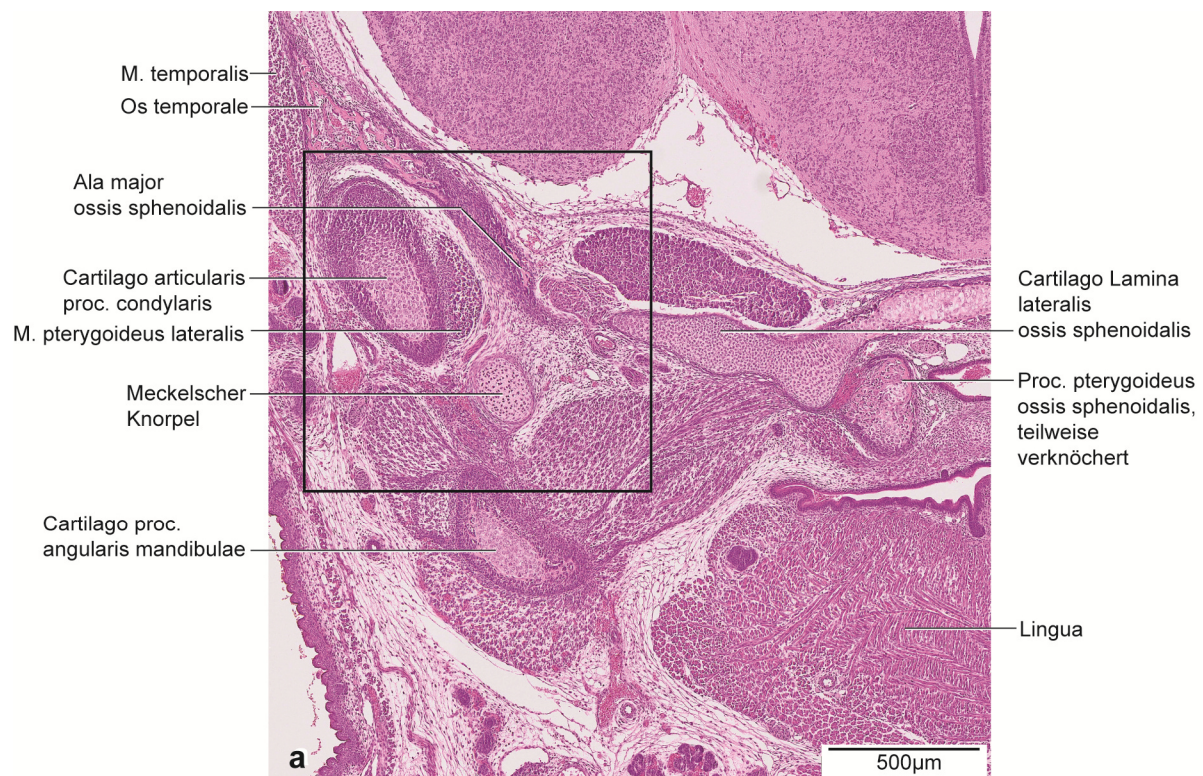

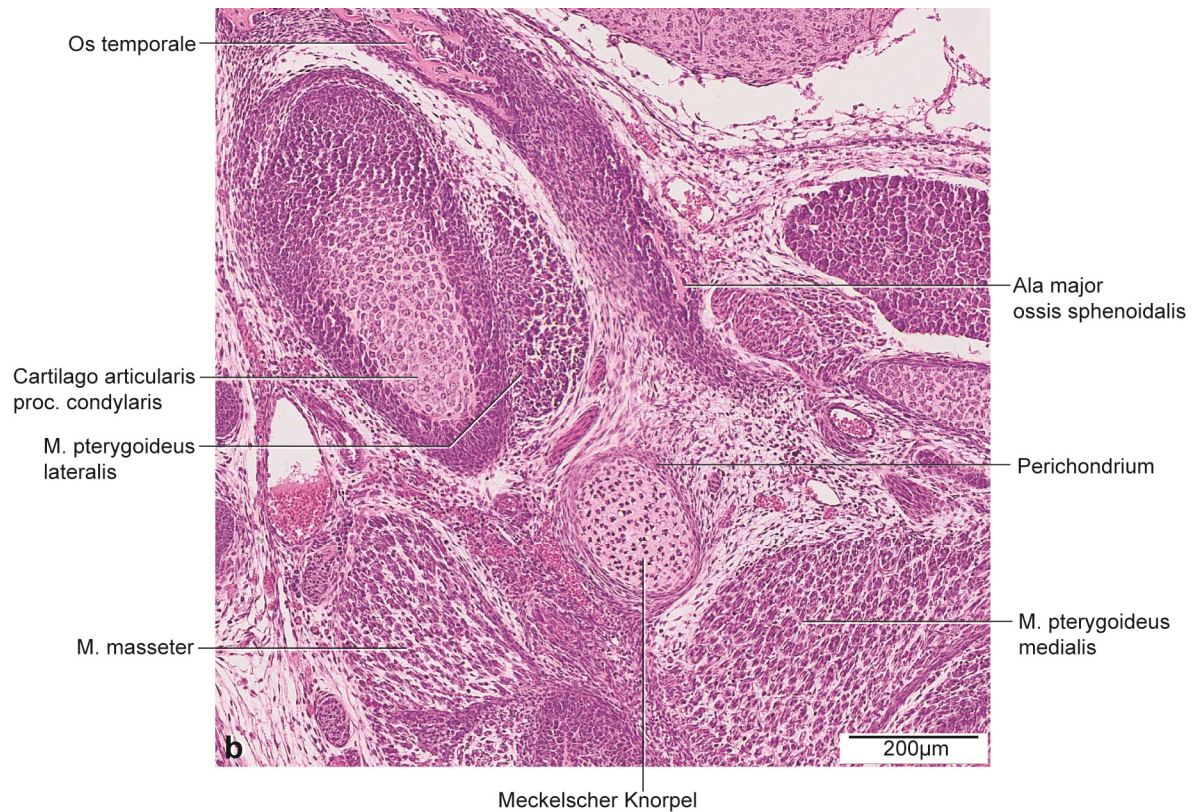


Abb. 27: E18, histologische Übersichtsdarstellung.

a: Frontalschnitt durch die rechte Kieferhälfte auf Höhe des posterioren Anteils des Proc. condylaris. Färbung HE.

b: Vergrößerter Ausschnitt aus Abb. 27a.

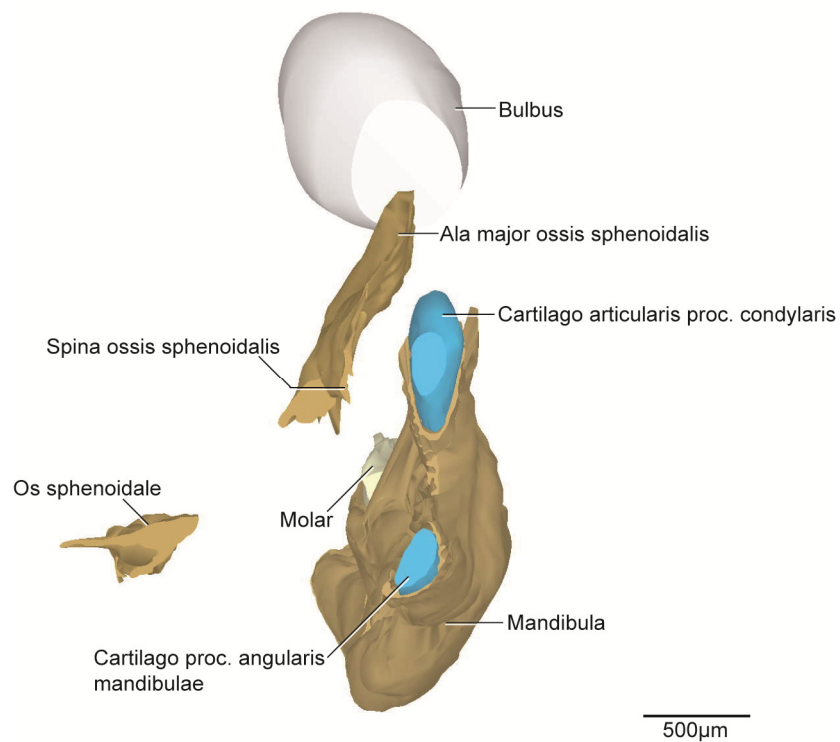


Abb. 28: E18, dreidimensionale Darstellung der rechten Kiefergelenksregion.

3D-Teilrekonstruktion, rechte Hälfte der Mandibula. Ansicht von posterior.

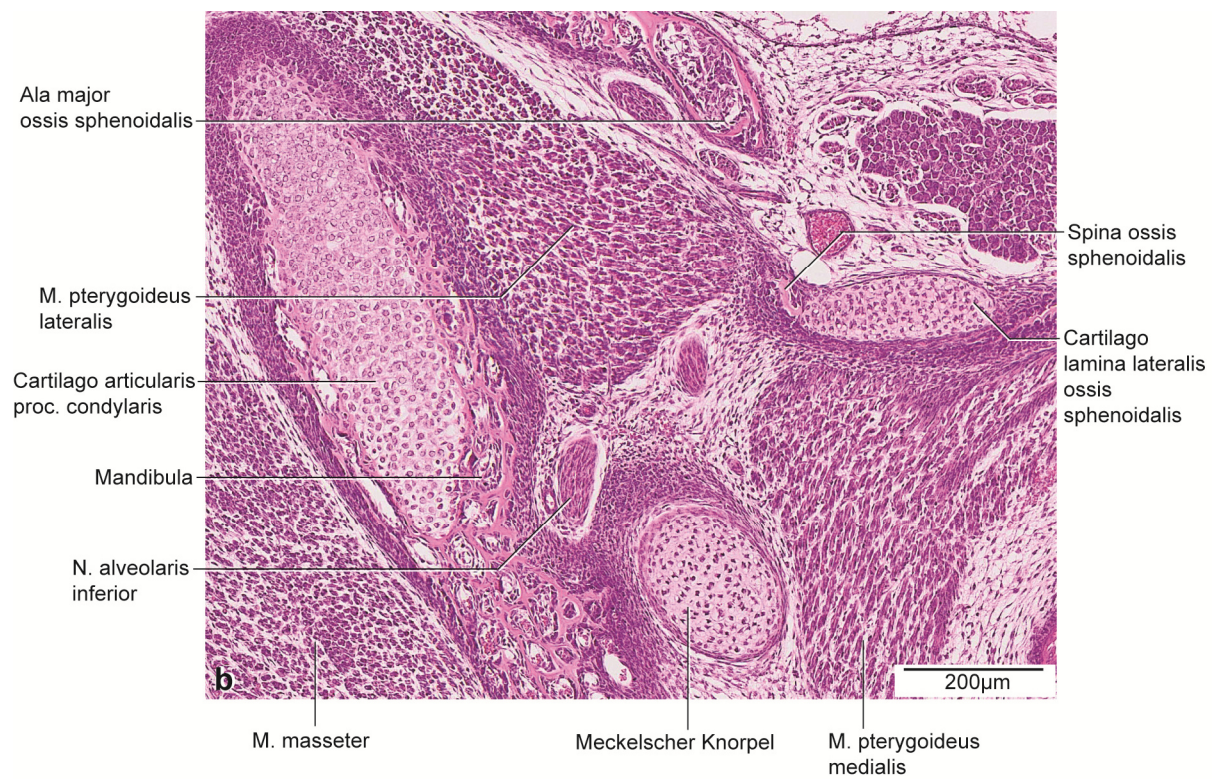
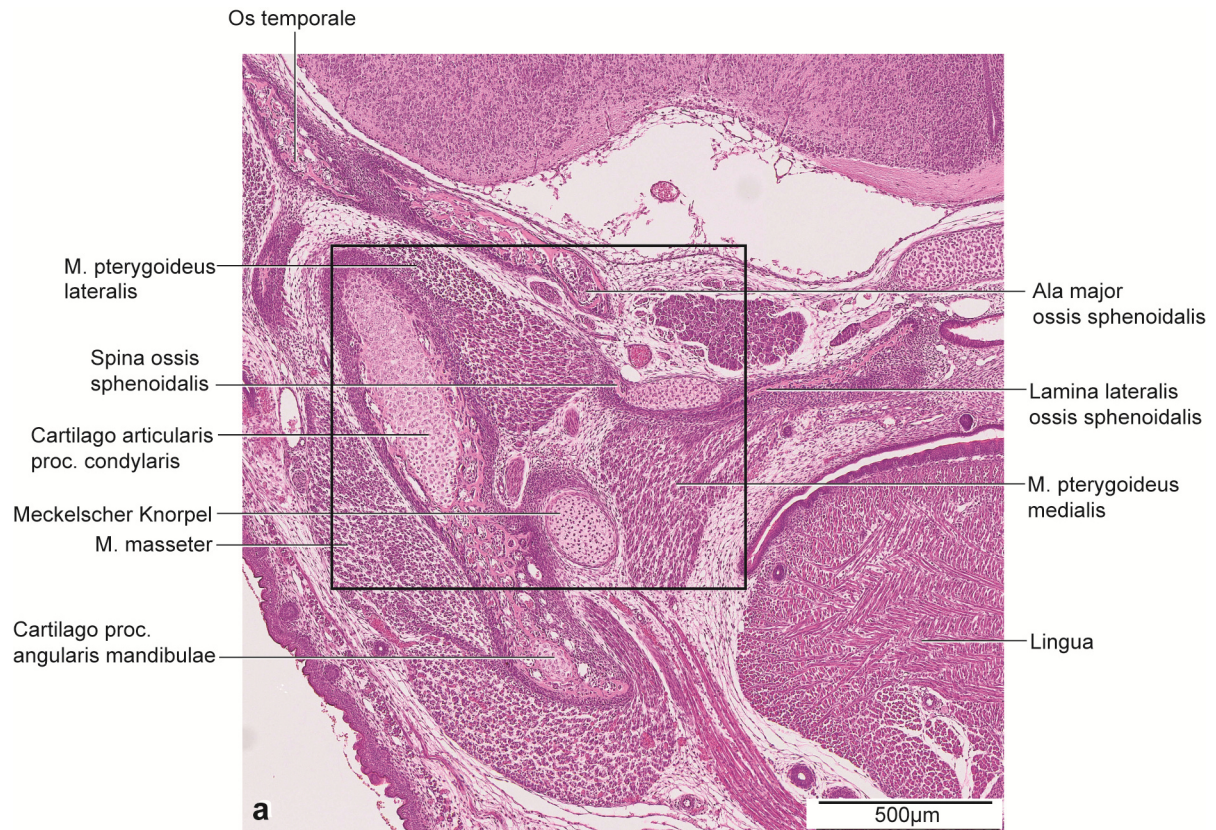


Abb. 29: E18, histologische Übersichtsdarstellung.

a: Frontalschnitt durch die rechte Kieferhälfte auf Höhe des anterioren Anteils des Proc. condylaris.

Färbung HE.

b: Vergrößerter Ausschnitt aus Abb. 29a.

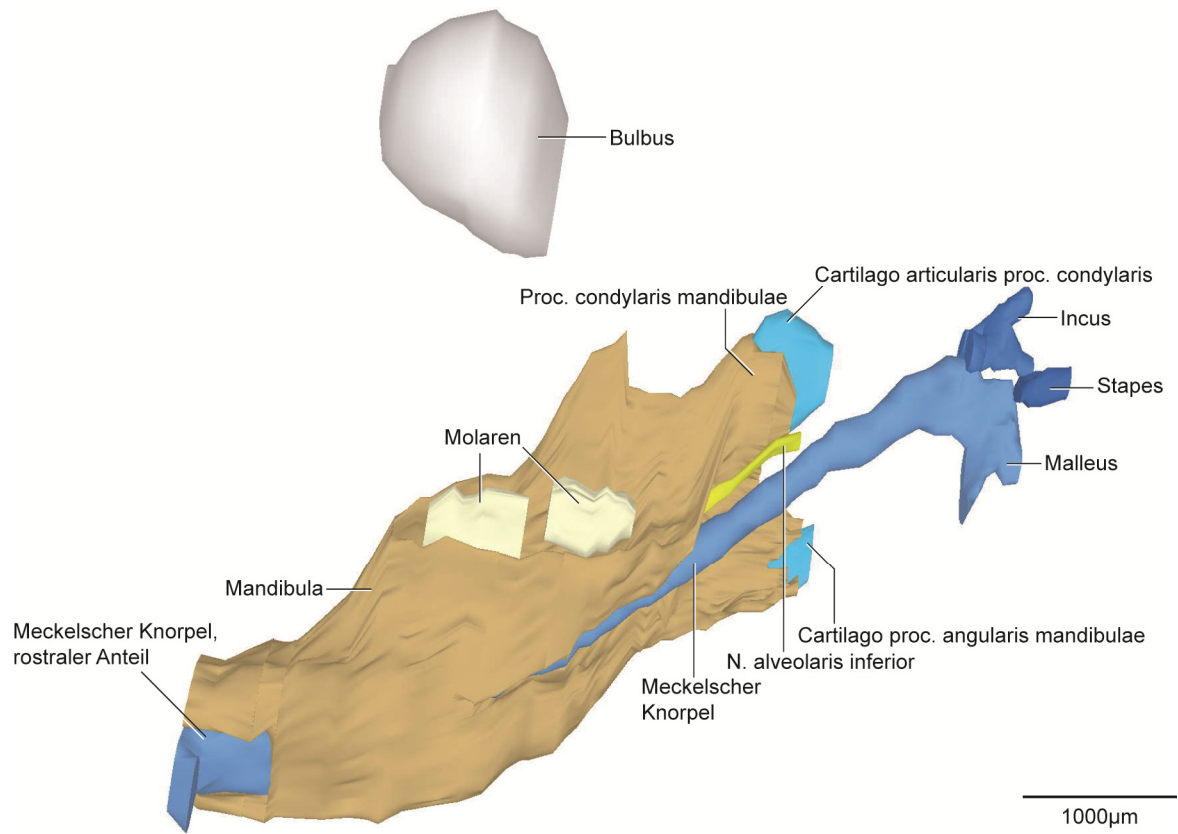


Abb. 30: E18, dreidimensionale Darstellung der rechten Kiefergelenksregion.

3D-Teilrekonstruktion, rechte Hälfte der Mandibula. Ansicht von medial.

5.2.7 E20

Der Proc. condylaris der Mandibula umfasste die Cartilago proc. condylaris von medial und lateral zur Hälfte. Zusätzlich war der Knorpel inferior von Knochen begrenzt (Abb. 31, 33). Die Cartilago proc. condylaris ließen sich, wie in den vorigen Stadien, in drei Zonen einteilen. Die Form des Knorpels war nahezu kugelförmig mit einem Durchmesser von 544µm. Der Proc. angularis war im Verhältnis zum Proc. condylaris länglicher und schmaler geformt (Abb. 31). Die Cartilago proc. angularis war nahezu vollständig von Knochen umschlossen. Ausschließlich posterior war der Knorpel nicht von Knochen bedeckt. Der Knorpel hatte eine längliche Ausdehnung von 472µm.

Der Proc. coronoideus war länglich und nach superio-posterior gekrümmt. Mit einer Höhe von 509µm war er größer als im vorigen Stadium. Auch die Ossifikation um die Zahnanlagen des M₁ und M₂ war weiter fortgeschritten als im vorigen Stadium. Bis auf den superioren Anteil waren sie knöchern umgrenzt (Abb. 31, 35). Die Länge der Mandibula vergrößerte sich auf 3025µm.

Die Maxilla und der Arcus zygomaticus waren weiterhin über den Proc. zygomaticus verbunden, ausschließlich getrennt durch eine schmale Schicht Mesenchym. Ein weiterer Teil des Arcus zygomaticus befand sich superior des M. masseter zwischen Pars superficialis und Pars profunda. Das Corpus maxillae, sowie die davon ausgehenden Processus waren im Vergleich zu E18 weiter ossifiziert. Der Knochen umgab die OK Molaren weiterhin von inferior, anterior und in diesem Stadium zusätzlich von medial.

Das Os temporale änderte sich in seiner Form im Vergleich zum vorigen Stadium gering. Die Pars squamosa vergrößerte sich in superio-inferiore Richtung, sodass sich die knöcherne Begrenzung zum Os sphenoidale verringerte. Der Abstand des Os temporale zum Os tympanicum blieb nahezu konstant im Vergleich zum Stadium E18 und betrug 476µm.

Die Lamina lateralis der Ala major des Os sphenoidale war bereits verknöchert, die Lamina medialis war mit dem Proc. pterygoideus und dem Corpus weiterhin noch knorpelig verbunden. Der Proc. pterygoideus bestand auch in diesem Stadium aus Knorpel und Knochen. Bei genauer Betrachtung war der Proc. pterygoideus im Vergleich zu E18 mehr ossifiziert. Auch in diesem Stadium ließ sich die Spina ossis sphenoidalis als spätere Ursprungszone für das Lig. sphenomandibulare nachweisen (Abb. 33, 34). Die Verknöcherung war weiter fortgeschritten und der Abstand zum Meckelschen Knorpel betrug 213µm.

Der Meckelsche Knorpel zeigte deutliche Veränderungen in diesem Stadium. Der Abstand zwischen beiden Knorpelanteilen vergrößerte sich anterior auf 1211µm durch den Rückgang des anterioren und des posterioren Anteils. Der Meckelsche Knorpel zeigte intramandibulär einen runden Querschnitt. Dort verlief er parallel zum N. alveolaris inferior mit einem Abstand um die

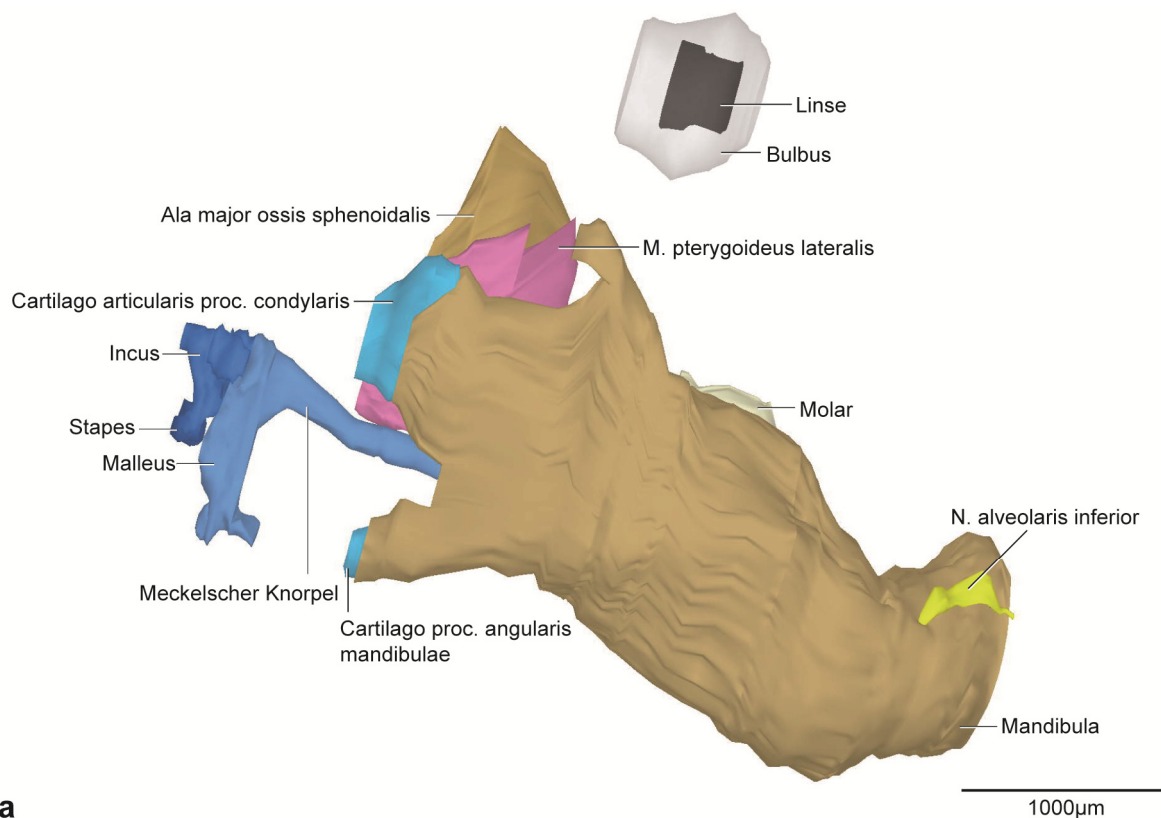
180µm. Mit einigen Faseranteilen hatte der M. mylohyoideus noch Insertionen am Meckelschen Knorpel, wobei die meisten Fasern am knöchernen Rand der Mandibula ihren Ansatz hatten. Das Perichondrium bestand aus sechs flachen, dicht aneinander gelagerten, den Knorpel circular umgebenden Zellschichten. Die Dicke der Schicht lag zwischen 15-30 µm (Abb. 32, 34).

In diesem Stadium waren sowohl der Malleus als auch der Incus weiterhin rein knorpelig. Der Fortsatz des Manubrium mallei verlängerte sich (Abb. 31, 35). Sein Durchmesser betrug 276µm. Erstmals war am Incus der knorpelige Fortsatz des Crus breve erkennbar.

Die knorpelige Form des Stapes blieb unverändert.

Die Kaumuskulatur zeigte im Vergleich zu E18 eine Volumenzunahme und eine weitere Reifung der Prämyoblasten, jedoch keine makroskopisch auffällige Formveränderung. Die Mesenchymverdichtungen am Kondylus und am Proc. angularis nahmen weiter ab.

Der obere Gelenkspalt begrenzte superior die gesamte Länge des bindegewebigen Discus articularis, während sich der untere Gelenkspalt nur anterior im Bereich des Discus articularis gebildet hatte. Wie im Stadium E18 gab es lockeres Bindegewebe im unteren Gelenkspalt. Der M. pterygoideus lateralis zeigte eine gewebliche Verbindung zum Discus. Posterior schloss sich die bilaminäre Zone an. In dieser befanden sich die V. retromandibularis, die Äste der A. carotis externa, Kollagenfasern, Fettgewebe, dichtes Bindegewebe der Gl. parotidea und Nervengewebe. Die Gl. parotidea zeigte eine deutliche Größenzunahme im Vergleich zum Stadium E18.



a

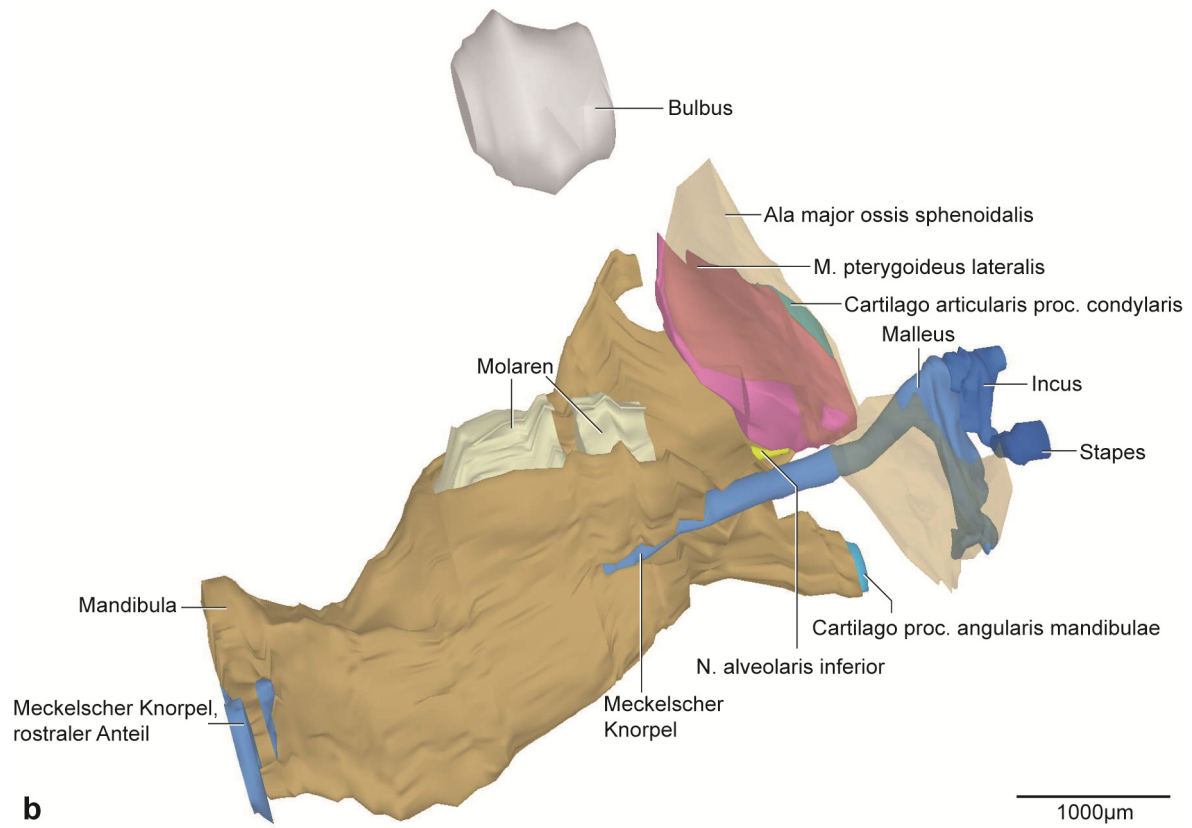
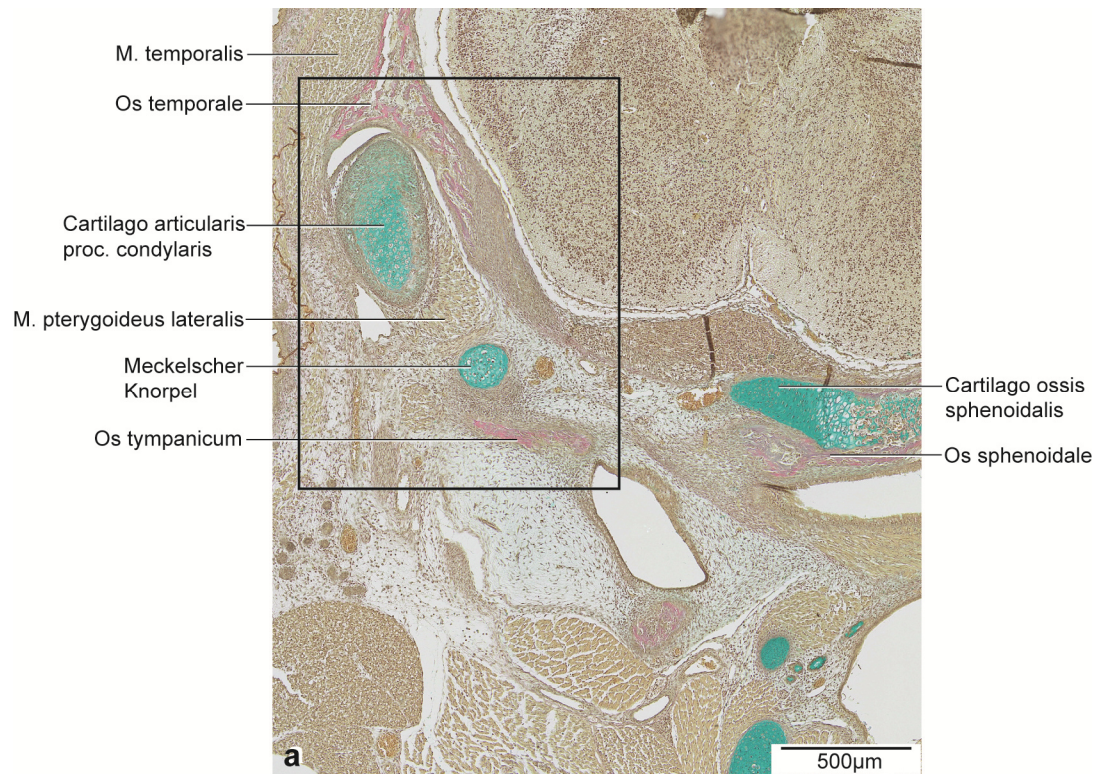


Abb. 31: E20, dreidimensionale Darstellung der rechten Kiefergelenksregion.

a: 3D-Teilrekonstruktion, rechte Hälfte der Mandibula, entstehende Kiefergelenksregion mit Gehörknöchelchen. Ansicht von lateral.

b: Dieselbe 3D-Teilrekonstruktion. Os sphenoidale transparent dargestellt. Ansicht von medial.



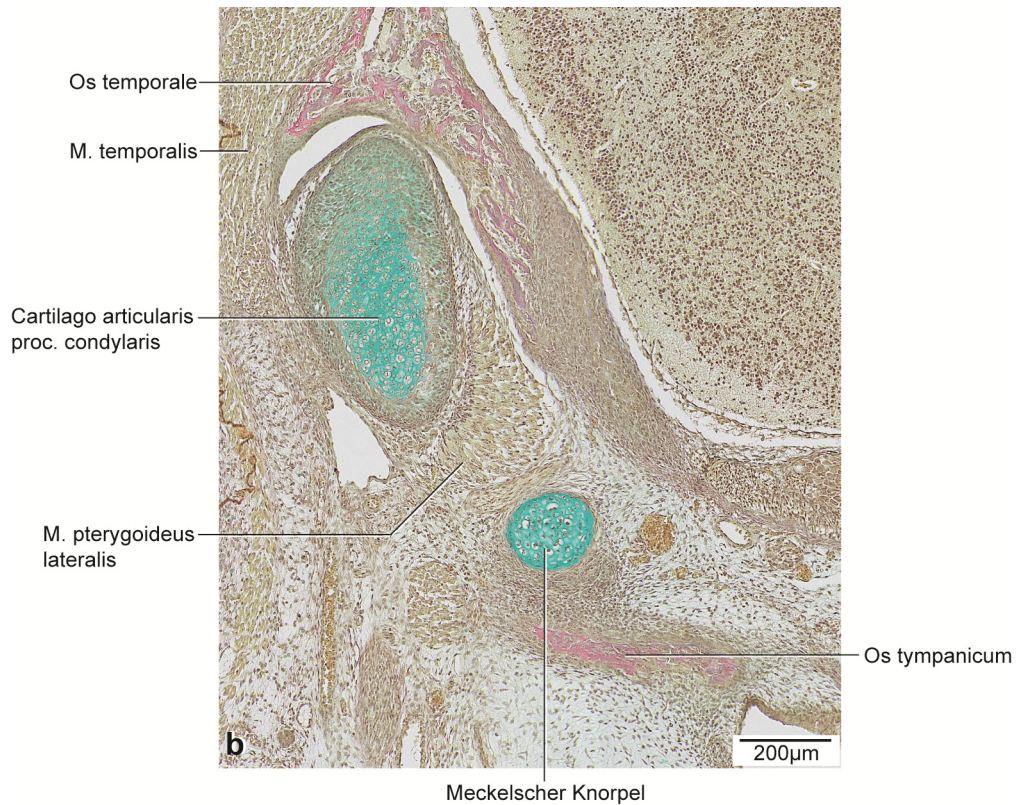


Abb. 32: E20, histologische Übersichtsdarstellung.

a: Frontalschnitt durch die rechte Kieferhälfte auf Höhe des posterioren Anteils des Proc. condylaris.

Färbung: Alcianblau-Trichrom, nach Van-Giesson

b: Vergrößerter Ausschnitt aus Abb. 32a.

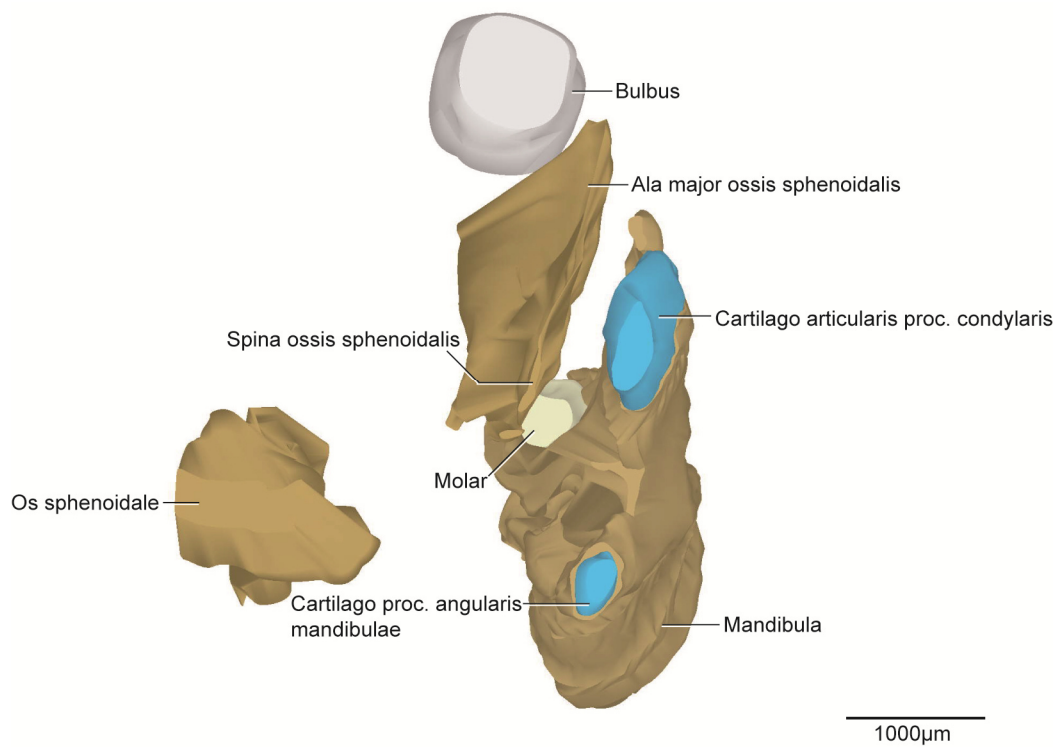


Abb. 33: E20, dreidimensionale Darstellung der rechten Kiefergelenksregion.

3D-Teilrekonstruktion, rechte Hälfte der Mandibula. Ansicht von posterior.

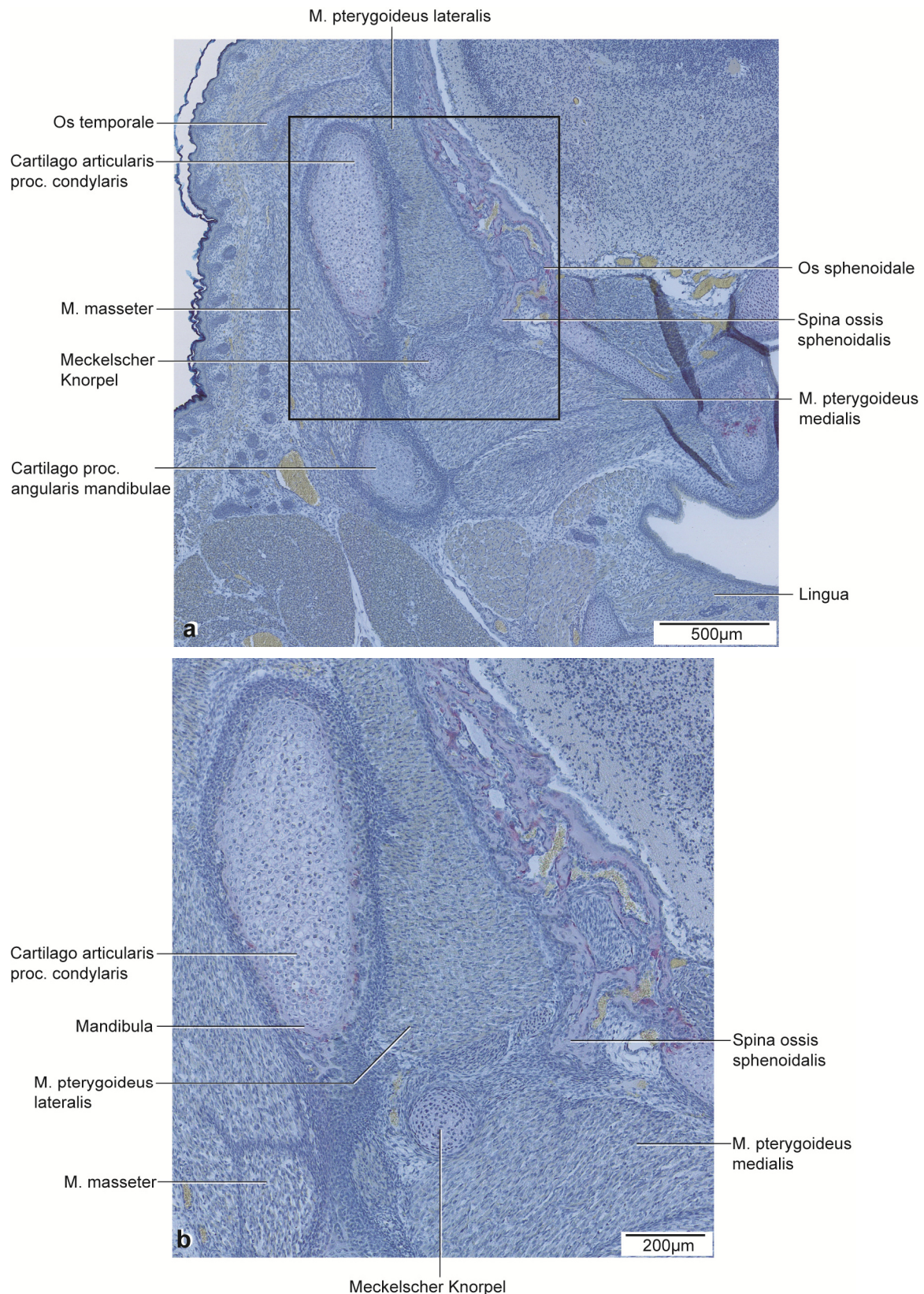


Abb. 34: E20, histologische Übersichtsdarstellung.

a: Frontalschnitt durch die rechte Kieferhälfte auf Höhe des anterioren Proc. condylaris.

Färbung TRAP.

b: Vergrößerter Ausschnitt aus Abb. 34a.

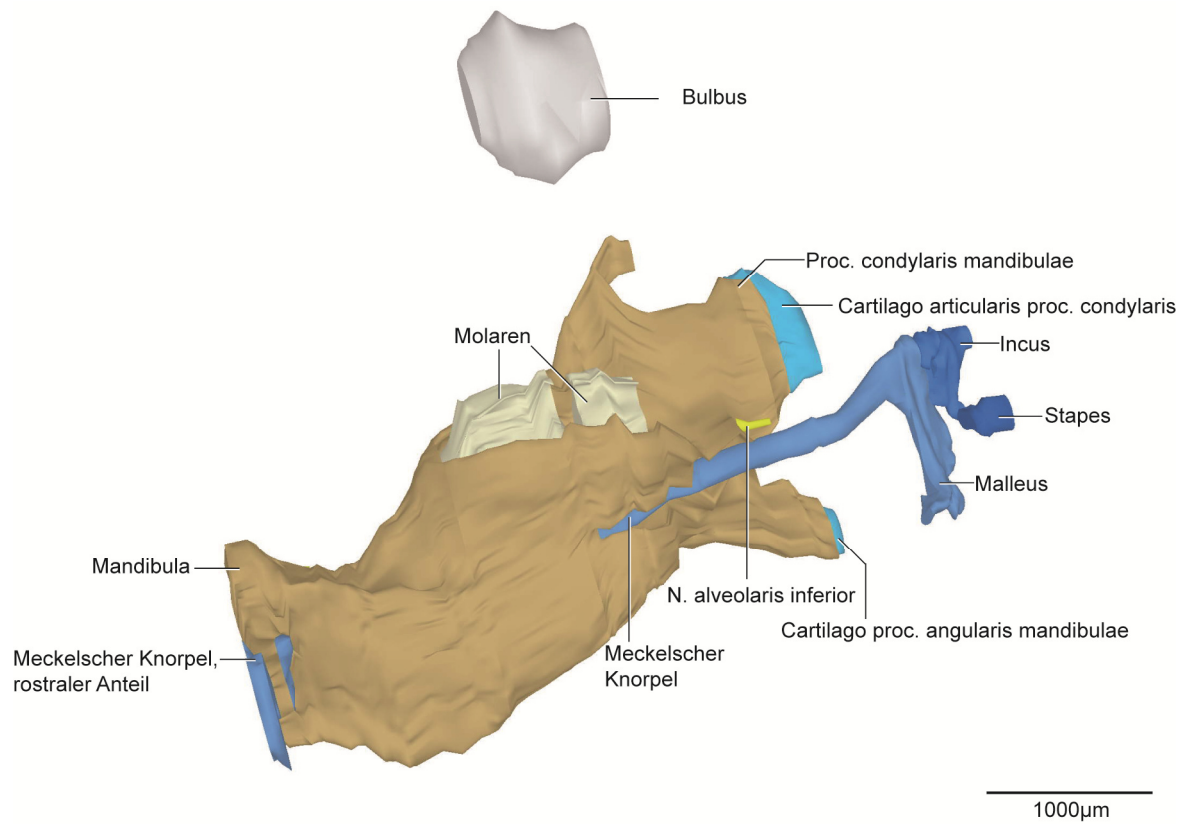


Abb. 35: E20: dreidimensionale Darstellung der rechten Kiefergelenksregion.

3D-Teilrekonstruktion, rechte Hälfte der Mandibula, Ansicht von medial.

5.2.8 P0

Die Form des Proc. condylaris war länglich und nach superio-posterior konvex (Abb. 36). Er umfasste die Cartilago proc. condylaris von lateral und medial zu etwa einem Drittel. Superior und posterior war der Knorpel nicht von Knochen umgeben (Abb. 36, 39). Die Cartilago proc. condylaris bestand erstmals aus vier Zonen. Eine Zwischenschicht aus abgeflachten Zellen befand sich zwischen der polymorphen Zellschicht und der Schicht aus hypertrophen Chondrozyten. Die Form des Knorpels war abgerundet mit einer Länge von 520µm. Der Proc. angularis war im Vergleich zum vorigen Stadium kürzer als der Proc. condylaris. Die Cartilago war bis auf einen restlichen posterioren Anteil vom Knochen umschlossen (Abb. 38). Ihre Form war kugelförmig mit einer Länge von 440µm. Der Proc. coronoideus war pyramidenförmig und wie im vorigen Stadium posterior gekrümmt mit einer Höhe von 614µm (Abb. 36). Durch fortgeschrittene Ossifikation waren M₁ und M₂ bis auf einen superioren Anteil von Knochen umgeben. Die Konkavität der Fovea submandibularis war abgeflachter als im vorigen Stadium (Abb. 36b, 39). Die Länge der Mandibula vergrößerte sich auf 3058µm.

Die Maxilla und der Arcus zygomaticus strebten aufeinander zu. Ausschließlich getrennt durch eine schmale Schicht Mesenchym verband der Arcus zygomaticus in diesem Stadium die Maxilla und das Os temporale. Der M¹ war zu drei Vierteln von Knochen umschlossen. Der M² war medial und inferior knöchern umgrenzt. Der Arcus zygomaticus bestand aus einem kontinuierlichen Teil.

Das Os temporale zeigte im Vergleich zum Stadium E20 keine Veränderungen der Form. Es fand lediglich eine Größenzunahme statt.

Die Knochenanteile der Ala major, des Corpus und des Proc. pterygoideus waren nicht kontinuierlich verbunden, sondern deutlich voneinander abgrenzbar. Der Hauptteil des Corpus kennzeichnete sich durch chondrale Ossifikation. Die Ala major war lateral bereits ossifiziert, medial waren inselartige Knorpelanteile vorhanden. Im Vergleich zu E18 war der Knorpelanteil im Proc. pterygoideus geringer. Der Grad der Ossifikation der Spina ossis sphenoidalis war vergrößert im Vergleich zum Stadium E20 mit einem Abstand von 259µm zum Meckelschen Knorpel (Abb. 38).

Der Abstand zwischen dem rostralen Anteil und dem hinteren Anteil vergrößerte sich im Vergleich zu E20. Der Querschnitt bis zur Krümmung nahm weiter ab (Abb. 36, 39). Der M. mylohyoideus zeigte keine Insertion mehr zum Meckelschen Knorpel, sondern ausschließlich zur Linea mylohyoidea der Mandibula. Die den Knorpel umgebende Perichondriumschicht blieb weiterhin bestehen (Abb. 37).

Erstmals war in diesem Stadium die Ossifikation des Malleus auf Höhe des Proc. condylaris sichtbar (Abb. 36, 39). Osteoblasten befanden sich inferior des knorpeligen Malleus. Die Form der Verknöcherung folgte der knorpeligen Vorstufe. Der Incus blieb rein knorpelig.

Die knorpelige Form des Stapes änderte sich im Vergleich zu E20 nicht.

Zum Zeitpunkt der Geburt kennzeichneten weiterhin mesenchymale Verdichtungen die Ansatz- und Ursprungszonen der Kaumuskulatur. Im Vergleich zu E20 wurden die Bereiche schmaler. Die Kaumuskulatur nahm an Größe zu, die Form änderte sich nicht. Zusätzlich war in diesem Stadium der M. stylomandibularis erkennbar. Er zog vom Proc. styloideus zum Proc. angularis.

Der Discus articularis war weiterhin rein bindegewebig und in diesem Stadium ausschließlich lateral des Proc. condylaris gelegen. Der obere Gelenkspalt war im Vergleich zum unteren deutlich kleiner, dafür aber kontinuierlich vorhanden. Der untere Gelenkspalt war kompartimentiert mit einem zentralen Anteil und stellenweise lockerem Bindegewebe.

Die V. retromandibularis und lockeres Bindegewebe nahmen den größten Teil der bilaminären Zone ein. Einzelne Äste der A. carotis externa, Kollagenfasern, Fettgewebe, dichtes Bindegewebe der Gl. parotidea, kleine Venen und Nerven kennzeichneten die bilaminäre Zone weiterhin.

In diesem Stadium waren Anteile der Gl. parotidea und der Gl. lacrimalis miteinander verwachsen. Die Gl. parotidea reichte weiter posterior als bei E20. Der Ductus parotideus verlief wie im Stadium E20 in leicht aufsteigender Richtung entlang des M. masseter bis zum Austritt in die Cavitas oris. Die Gl. lacrimalis befand sich im posterioren Anteil des M. masseter und lateral des Proc. condylaris. Ihr Ductus führte lateral des Arcus zygomaticus und des M. temporalis zur Orbita.

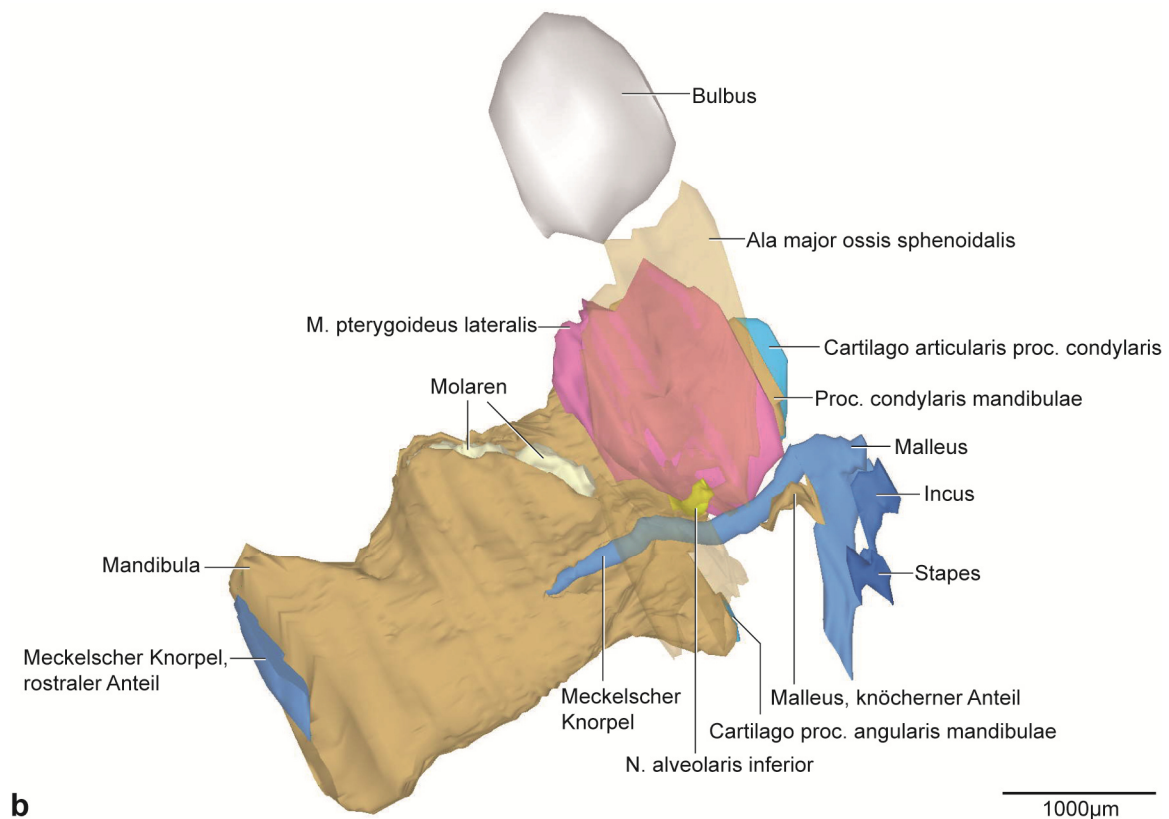
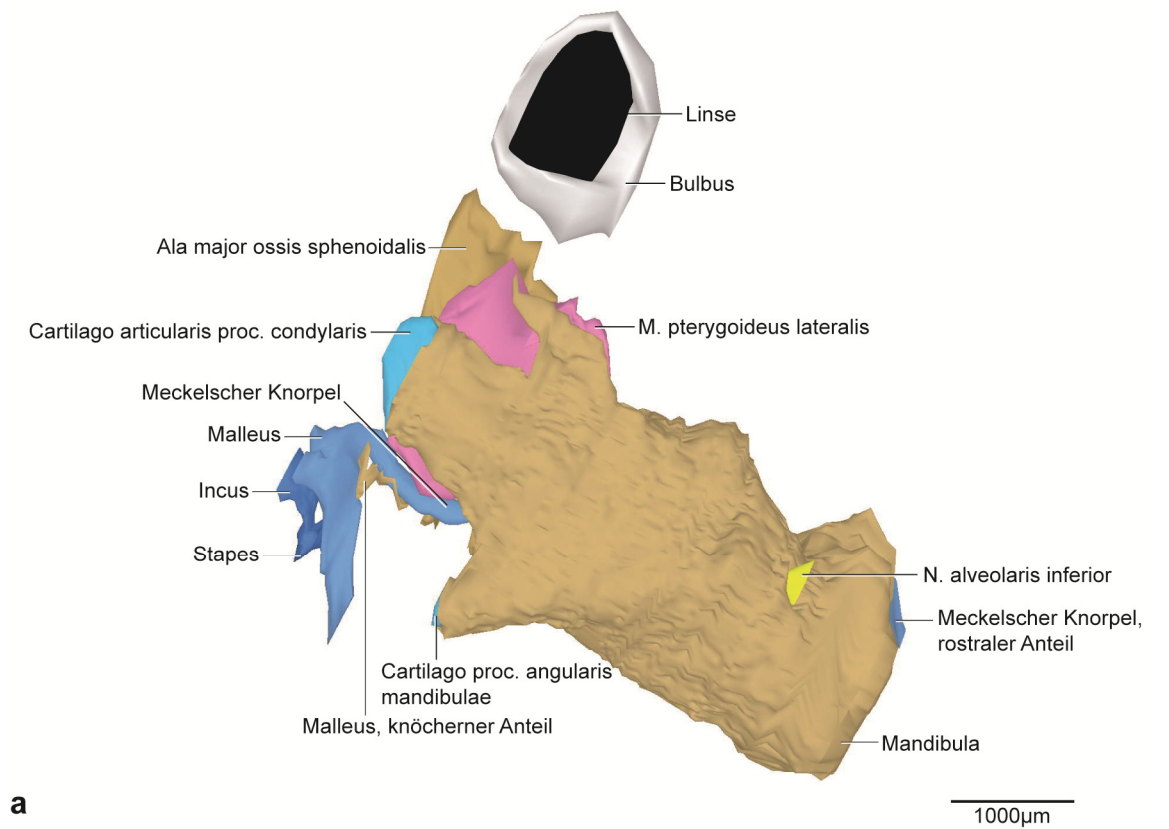


Abb. 36: P0, dreidimensionale Darstellung der rechten Kiefergelenksregion.

a: 3D-Teilrekonstruktion, rechte Hälfte der Mandibula, entstehende Kiefergelenksregion mit Gehörknöchelchen. Ansicht von lateral.

b: Dieselbe 3D-Teilrekonstruktion, Os sphenoidale transparent dargestellt. Ansicht von medial.

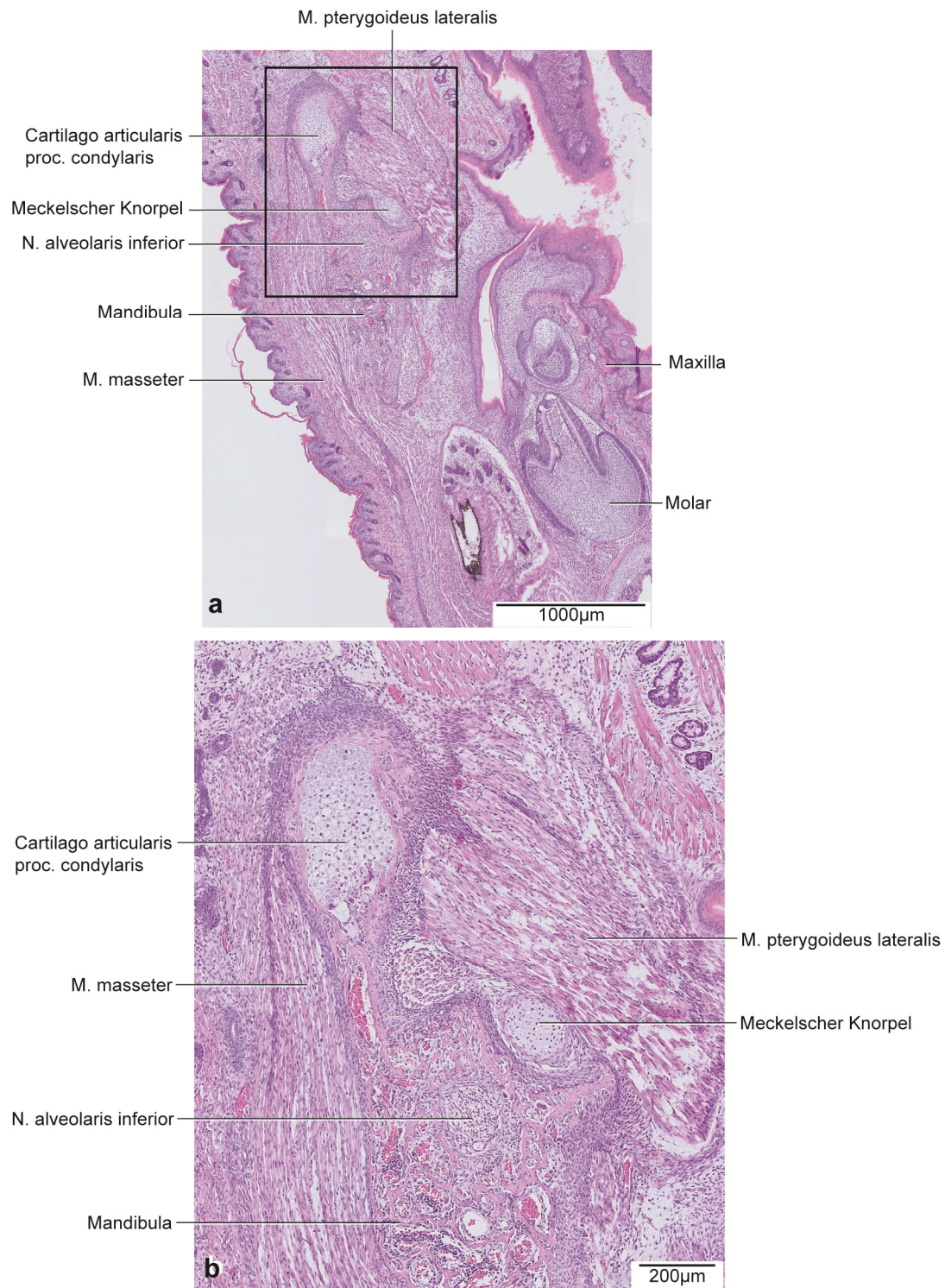


Abb. 37: P0, histologische Übersichtsdarstellung.

a: Horizontalschnitt durch die rechte Kieferhälfte auf Höhe des Proc. condylaris.
Färbung HE.

b: Vergrößerter Ausschnitt aus Abb. 37a.

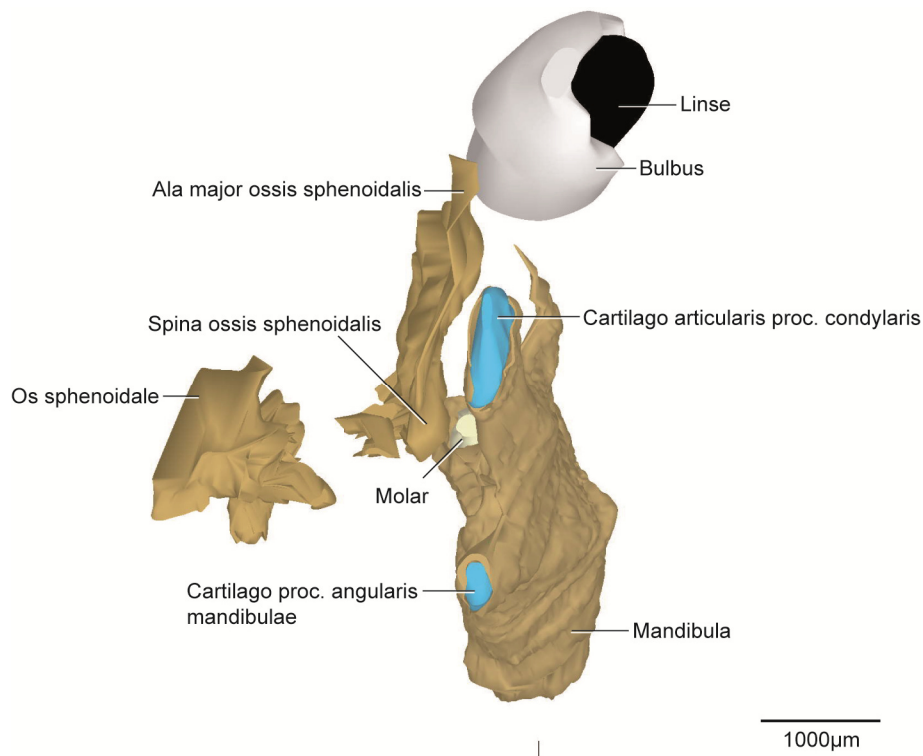


Abb. 38: P0, dreidimensionale Darstellung der rechten Kiefergelenksregion.

3D-Teilrekonstruktion, rechte Hälfte der Mandibula. Ansicht von posterior.

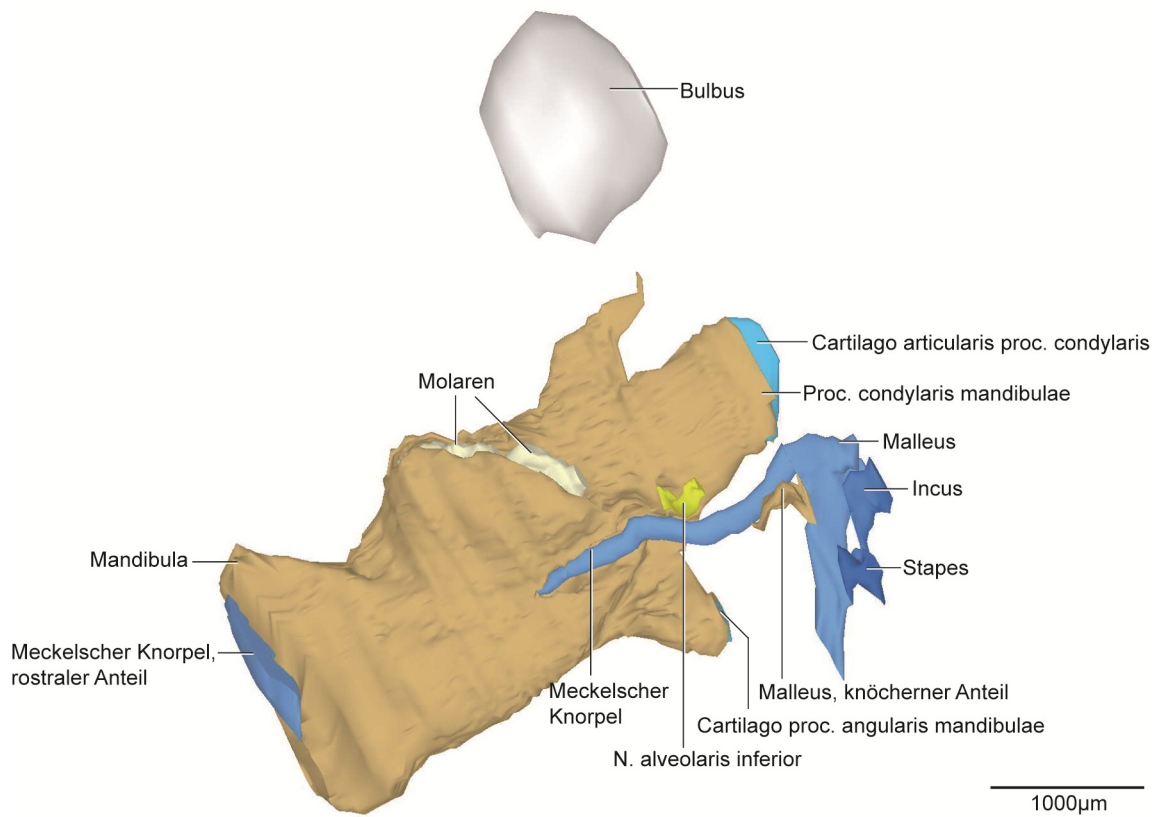


Abb. 39: P0, dreidimensionale Darstellung der rechten Kiefergelenksregion.

3D-Teilrekonstruktion, rechte Hälfte der Mandibula. Ansicht von medial.

5.2.9 P2

Der Proc. condylaris war in diesem Stadium länglich und nach superio-posterior konvex (Abb. 40, 44). Er umfasste die Cartilago proc. condylaris zu zwei Dritteln. Posterior und Superior war der Knorpel nicht von Knochen umgeben (Abb. 42). Wie im Stadium P0 bestand die Cartilago proc. condylaris aus vier Zonen. Die Form war abgerundet und länglich mit einer Länge von 620µm. Die Cartilago proc. angularis war annähernd kugelförmig. Sie war bis auf den posterioren Anteil wie bei P0 überwiegend von Knochen umschlossen. Mit einer Länge von 300µm verkleinerte sich der Knorpel in diesem Stadium erstmalig. Der Proc. coronoideus war spitz zulaufend und wies eine flache Krümmung nach posterior auf. Er hatte eine Höhe von 612µm. Weiterhin waren beide Molaren bis auf den superioren Teil von Knochen begrenzt. Die Fovea submandibularis war abgeflachter als zuvor (Abb. 44). Mit einer Länge von 3092µm war eine Größenzunahme der Mandibula erkennbar.

Der Proc. zygomaticus der Maxilla und der Arcus zygomaticus waren weiterhin ausschließlich durch eine schmale Mesenchymschicht verbunden. Eine Mesenchymschicht trennte das Os temporale vom Arcus zygomaticus. Die Größe der Zahnanlage des M¹ entsprach der Vierfachen des M². Die Anlage des M¹ war nahezu vollständig, bis auf den superioren Anteil, knöchern umgrenzt. Eine schmale Knochensepte verlief zwischen M¹ und M².

Im Vergleich zu den vorigen Stadien fanden nur geringe Veränderungen beim Os temporale statt. Die Fossa mandibularis bildete eine laterale Vorwölbung auf Höhe des anterioren Kondylusanteils. Es fand eine Größenzunahme statt und der geringste Abstand zwischen dem Os temporale und dem Os tympanicum betrug 417µm.

Die Knochenanteile der Ala major, des Corpus und des Proc. pterygoideus des Os sphenoidale waren nicht kontinuierlich verbunden. Weiterhin fand chondrale Ossifikation in allen Anteilen statt (Abb. 41, 43). Die Ala major ossis sphenoidalis als separates Knochenblatt umfasste von medial nahezu vollständig den M. pterygoideus lateralis (Abb. 40b). Die Ala major war medial teilweise knorpelig, während der laterale Teil vollständig knöchern war. Im Vergleich zu P0 nahm die Verknöcherung im Proc. pterygoideus zu.

Das Ausmaß der Ossifikation an der Spina ossis sphenoidalis als Ursprungsgebiet für das Lig. sphenomandibulare war weiter fortgeschritten als im Stadium zuvor mit einem geringeren Abstand zum Meckelschen Knorpel von 178µm (Abb. 42).

In diesem Stadium waren erstmalig drei Teile des Meckelschen Knorpels erkennbar. Dabei teilte sich der posteriore Anteil auf Höhe der Zahnanlage des M₂ in einen weiteren Knorpelanteil. Der Querschnitt des Knorpels war länglich. Zwischen dem kurzen Knorpelanteil und dem posterioren Teil bestand eine Distanz von 164µm. Intramandibulär war der Meckelsche Knorpel nahezu

vollständig vom Knochen umgeben (Abb. 40, 44). Das Perichondrium zeigte inferior, nahe dem ossifizierten Teil des Malleus, eine Zone von dicht aneinander gelagerten Fibroblasten, während superior eher locker angeordnete Fibroblasten vorhanden waren. Der Meckelsche Knorpel war auf Höhe des M_2 gekennzeichnet durch hypertrophe Knorpelzellen und eine nicht mehr klar abgrenzbare Perichondriumschicht. Lockeres Bindegewebe zwischen dem M. pterygoideus lateralis und medialis verband den Raum der Spina ossis sphenoidalis und dem Meckelschen Knorpel (Abb. 41, 43).

Die Hälfte des Manubrium mallei des Malleus war bereits ossifiziert (Abb. 40, 44). Die Form der Ossifikation entsprach dabei der knorpeligen Vorstufe. Eine beginnende Ossifikationszone im superioren Bereich des Incus war nachweisbar. Die Form änderte sich gegenüber dem vorigen Stadium nicht.

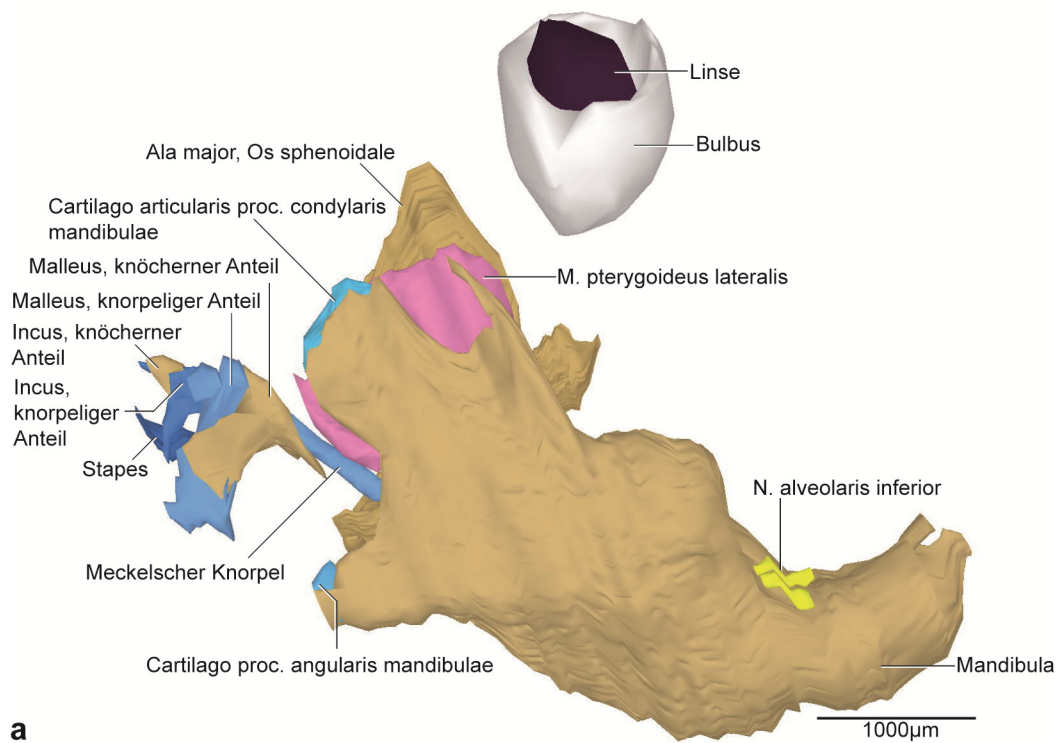
Die knorpelige Form des Stapes blieb weiterhin unverändert.

Die Kaumuskulatur zeigte im Vergleich zu den vorigen Stadien kaum Veränderungen in ihrer Form. Im Vergleich zu P0 nahm ihr Volumen zu. Die Mesenchymverdichtungen im Bereich der Ansatz- und Ursprungszonen wurden schmaler. Zwischen dem M. pterygoideus lateralis und medialis verlief ein Teil des Meckelschen Knorpels.

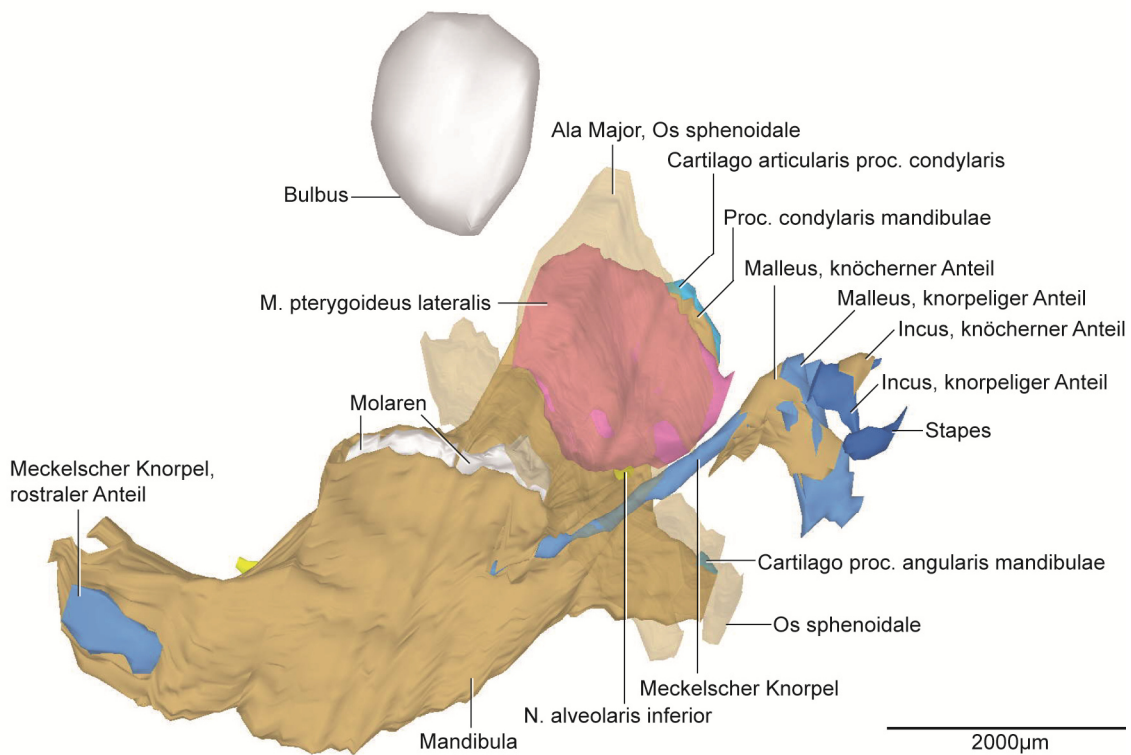
Die Kiefergelenksregion zeigte bei der Betrachtung kaum Veränderungen im Vergleich zu P0. Der obere Gelenkspalt war kompartimentiert mit einem zentralen superioren Anteil und zwei kleineren Anteilen lateral und anterior. Der unterere Gelenkspalt war im Vergleich zum oberen größer und gekennzeichnet durch eine Ansammlung losen Bindegewebes.

Die V. retromandibularis, Äste der A. carotis externa, Kollagenfasern, Fettgewebe, dichtes Bindegewebe der Gl. parotidea und Nervengewebe dominierten die bilaminäre Zone weiterhin.

Eine Verbindung zur Gl. lacrimalis wie bei P0 gab es in diesem Stadium nicht. Der größte Anteil der Gl. parotidea befand sich retromandibulär. Der Ductus parotideus verlief lateral entlang des M. masseter bis zur Cavitas oris. Die Größe der Gl. lacrimalis nahm im Vergleich zu P0 in superio-inferiorer Richtung zu. Die Form blieb unverändert.



a



b

Abb. 40: P2, dreidimensionale Darstellung der rechten Kiefergelenksregion.

a: 3D-Teilrekonstruktion, rechte Hälfte der Mandibula, entstehende Kiefergelenksregion mit Gehörknöchelchen. Ansicht von lateral.

b: Dieselbe 3D-Teilrekonstruktion. Os sphenoidale transparent dargestellt. Ansicht von medial.

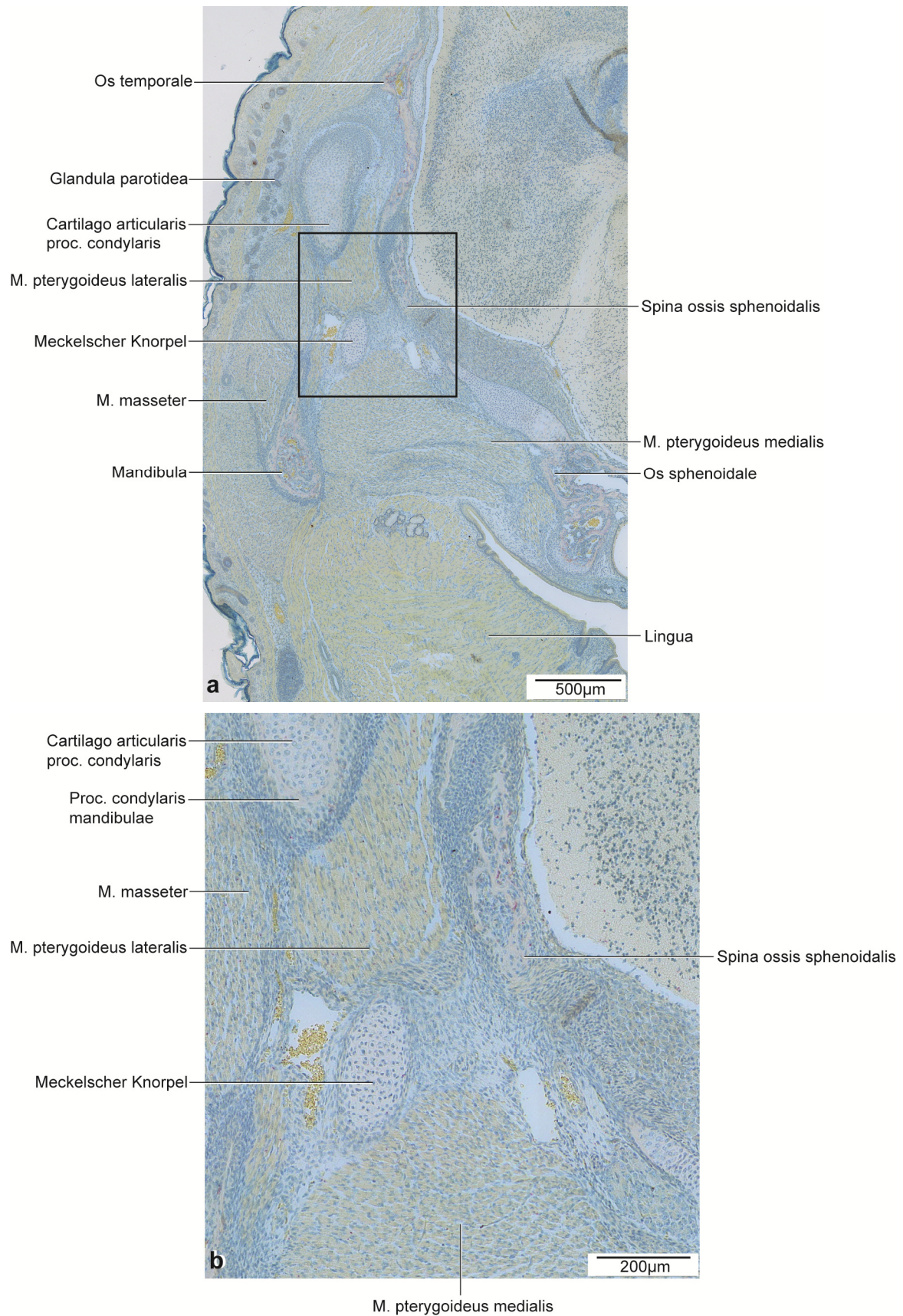


Abb. 41: P2, histologische Übersichtsdarstellung.

a: Frontalschnitt durch die rechte Kieferhälfte auf Höhe des posterioren Anteils des Proc. condylaris.
Färbung: TRAP.

b: Vergrößerter Ausschnitt aus Abb. 41a.

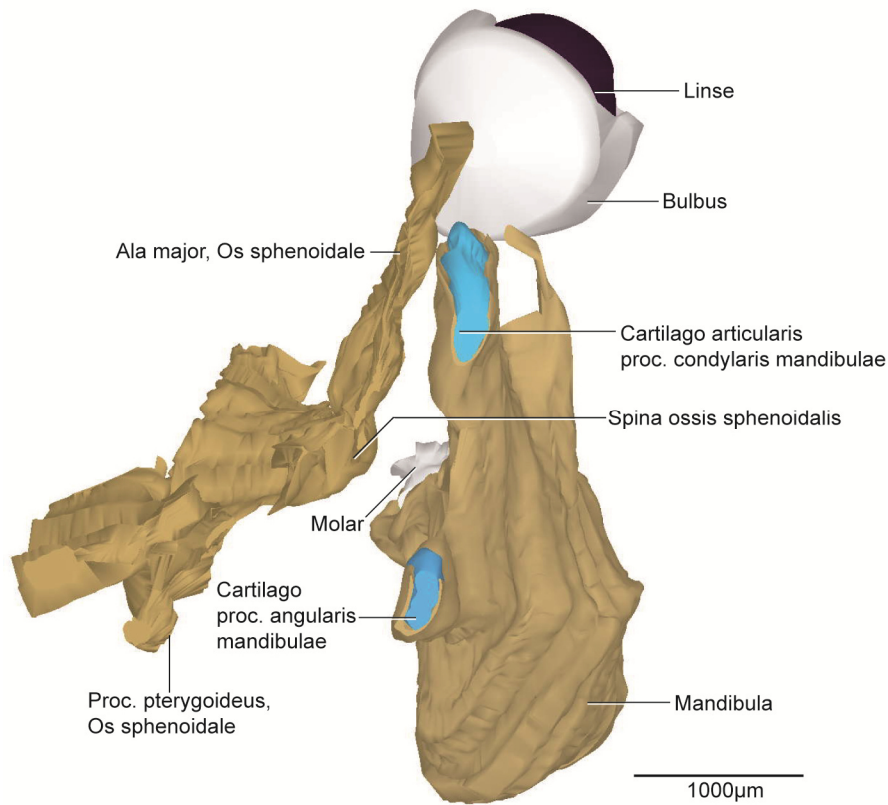
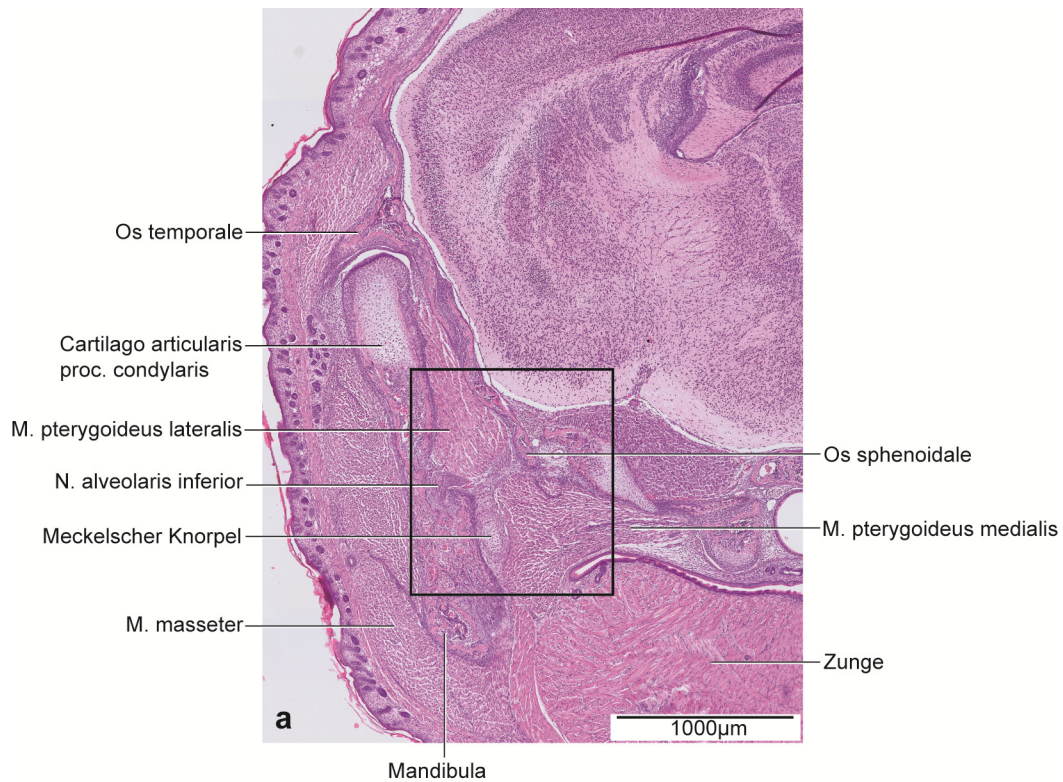


Abb. 42: P2, dreidimensionale Darstellung der rechten Kiefergelenksregion.

3D-Teilrekonstruktion, rechte Hälfte der Mandibula. Ansicht von posterior.



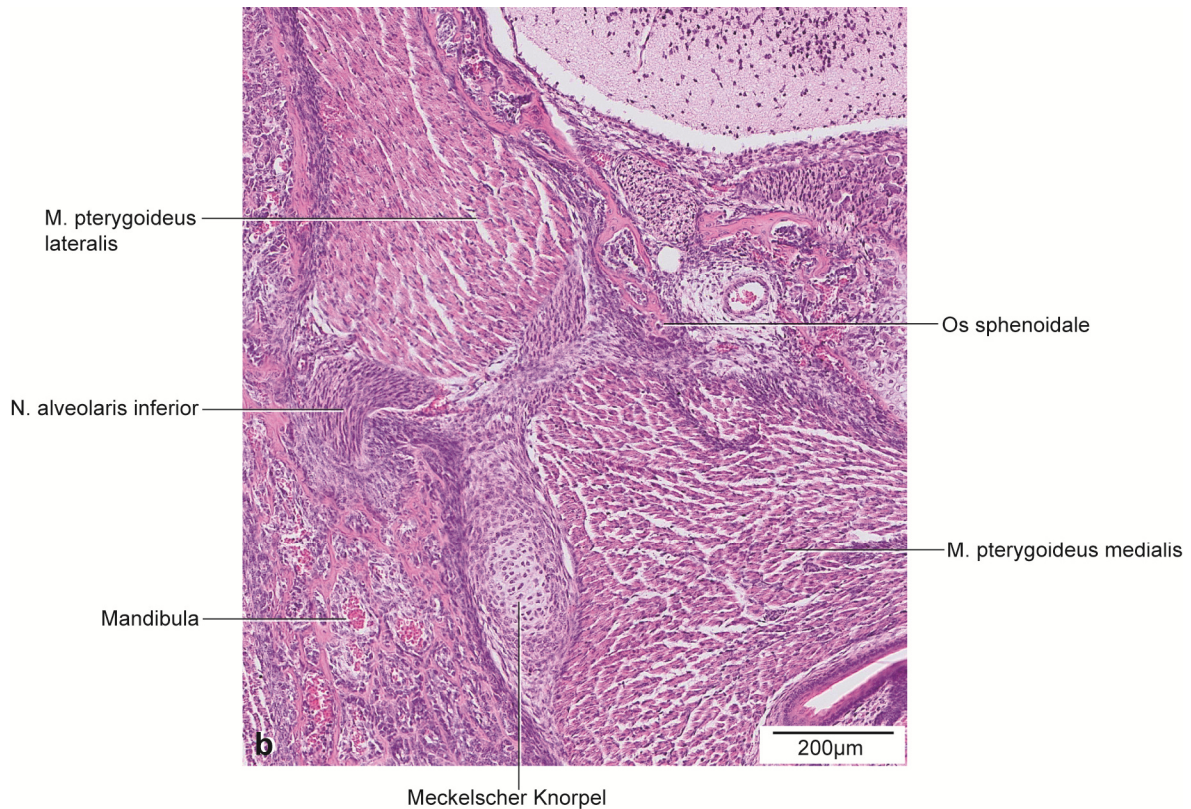


Abb. 43: P2, histologische Übersichtsdarstellung.

a: Frontalschnitt durch die rechte Kieferhälfte auf Höhe des anterioren Anteils des Proc. condylaris.

Färbung: HE.

b: Vergrößerter Ausschnitt aus Abb. 43a.

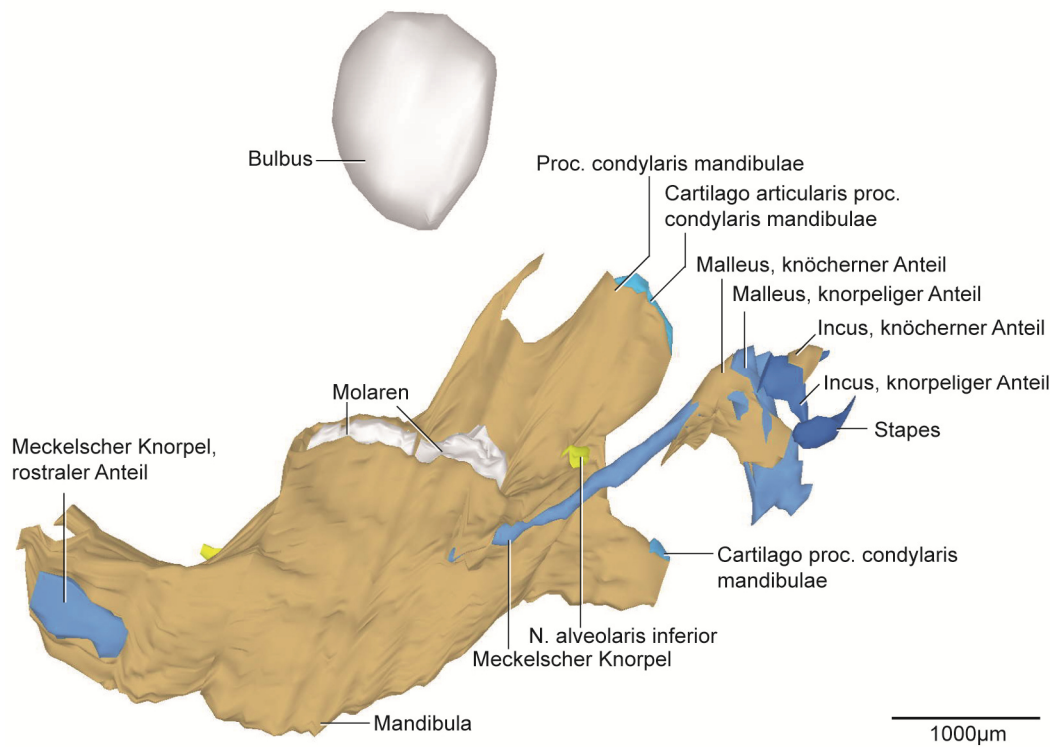


Abb. 44: P2, dreidimensionale Darstellung der rechten Kiefergelenksregion.

3D-Teilrekonstruktion, rechte Hälfte der Mandibula. Ansicht von medial.

5.2.10 P4

Die Mandibula wies im Bereich des Proc. condylaris und der Cartilago proc. condylaris im Vergleich zu P2 nur geringgradige Veränderungen auf. Die Form und die Zoneneinteilung waren gleichbleibend.

Der Proc. condylaris verlängerte sich in antero-posteriorer Richtung. Dabei nahm die Länge der Cartilago proc. condylaris ebenfalls zu und vergrößerte sich im Vergleich zum Stadium P2 auf 650µm. Der Proc. angularis verlief in divergierender Richtung zum Proc. condylaris (Abb. 45, 49). Die Länge der Cartilago proc. angularis verringerte sich in diesem Stadium auf 250µm.

Eine leichte Abnahme im Vergleich zum Stadium P2 bei gleichbleibender Form wies der Proc. coronoideus eine Höhe von 581µm auf.

Es fand eine Zunahme der Ossifikation um die Zahnanlagen der M_1 und M_2 statt, sodass ausschließlich superior keine knöcherne Umgrenzung vorhanden war (Abb. 45, 49). Die Länge der Mandibula nahm im Vergleich zu P2 auf 4528µm deutlich zu.

Die Maxilla und der Arcus zygomaticus waren wie bei P2 verbunden. Zwischen dem Arcus zygomaticus und dem Os temporale bestand eine schmale verdichtete Mesenchymschicht.

Die Maxilla war vergrößert im Vergleich zu P2 und grenzte posterior an den Proc. pterygoideus ossis sphenoidalis. Der Großteil der Zahnanlagen von M^1 und M^2 waren von Knochen umschlossen. Die Anlage des M^2 hatte sich im Vergleich zum Stadium P2 vergrößert.

Der Arcus zygomaticus bestand aus zwei parallel verlaufenden einzelnen Knochenstücken, die durch eine schmale Schicht Mesenchym getrennt waren.

Im Vergleich zu den vorigen Stadien fand im Os temporale eine weitere geringe Größenzunahme statt. Das Os temporale wies einen Abstand zum Os tympanicum von 490µm auf.

Das Corpus und der Proc. pterygoideus des Os sphenoidale waren durch fortgeschrittene Ossifikation mit einzelnen Knochentrabekeln miteinander verbunden. Anterior und posterior fand im Bereich des Corpus weiterhin chondrale Ossifikation statt.

Im Proc. pterygoideus ossis sphenoidalis war ausschließlich ein Rest Sekundärknorpel vorhanden. Der Hauptteil war ossifiziert. Die Ala major ossis sphenoidalis hat sich in inferio-superiorer Richtung im Vergleich zu P2 vergrößert. Dabei war die Ala major medial knorpelig mit dem Corpus und dem Proc. pterygoideus des Os sphenoidale verbunden. Die Spina ossis sphenoidalis (Abb. 48) war vergrößert im Vergleich zum vorigen Stadium und verringerte ihren Abstand zum Meckelschen Knorpel auf 134µm (Abb. 47). Die Fasern am Periost der Spina ossis sphenoidalis verdichteten sich und formierten sich parallel zueinander.

In diesem Stadium war der posteriore Knorpelanteil des Malleus vollständig vom restlichen Meckelschen Knorpel getrennt (Abb. 45, 49). Der kurze solitäre Knorpelteil des Meckelschen

Knorpels mit einer Länge von 500µm befand sich auf Höhe des anterioren Bereichs des Proc. condylaris (Abb. 46). Zwischen diesem Knorpelteil und dem knorpeligen Malleus grenzte der Knochen des Malleus an, der sich im Vergleich zu P2 vergrößerte. Ein einzelner rostraler Teil des Meckelknorpels war weiterhin vorhanden (Abb. 45, 49). Das Perichondrium war zwar vorhanden, eine kompakte zirkulär angeordnete Struktur war größtenteils aber nicht mehr erkennbar. Kollagenfasern waren vermehrt sichtbar in diesem Bereich (Abb. 48).

Die Ossifikation des Malleus war gegenüber dem Stadium P2 besonders im anterioren Bereich weiter fortgeschritten. Dort war der Knorpel erstmals vollständig durch Knochen ersetzt. Der Knochen des Malleus grenzte anterior an den Meckelschen Knorpel. Der Incus war sowohl in seinen inferioren als auch in seinen superioren Anteilen verknöchert (Abb. 45, 49).

Die knorpelige Form des Stapes blieb weiterhin unverändert.

Im Vergleich zum vorigen Stadium fand eine Größenzunahme der Kaumuskulatur ohne Änderung der Form statt. Der M. pterygoideus lateralis vergrößerte sich dabei im Vergleich zu den anderen Kaumuskeln am meisten. Der M. masseter blieb der größte Kaumuskel.

Der Discus articularis war weiterhin noch bindegewebig. Er grenzte medial an den M. pterygoideus lateralis, superior an den oberen Gelenkspalt und inferior an den unteren Gelenkspalt.

Der untere Gelenkspalt wies zusätzlich locker angeordnete Bindegewebszellen medial und lateral des Diskus auf. Posterior bildete die bilaminäre Zone die Grenze des Kiefergelenks. Die Zone bestand zum größten Teil aus Bindegewebe und einem Geflecht der V. retromandibularis, aber auch aus Anteilen von feinen verzweigten Ästen der A. carotis externa, sowie Nerven, kollagenen Fasern, Fettzellen und aus Anteilen der Gl. parotidea.

Im Vergleich zu P2 nahmen die Größe der Gl. parotidea sowie der Gl. lacrimalis leicht zu. Die Form änderte sich dabei nicht.

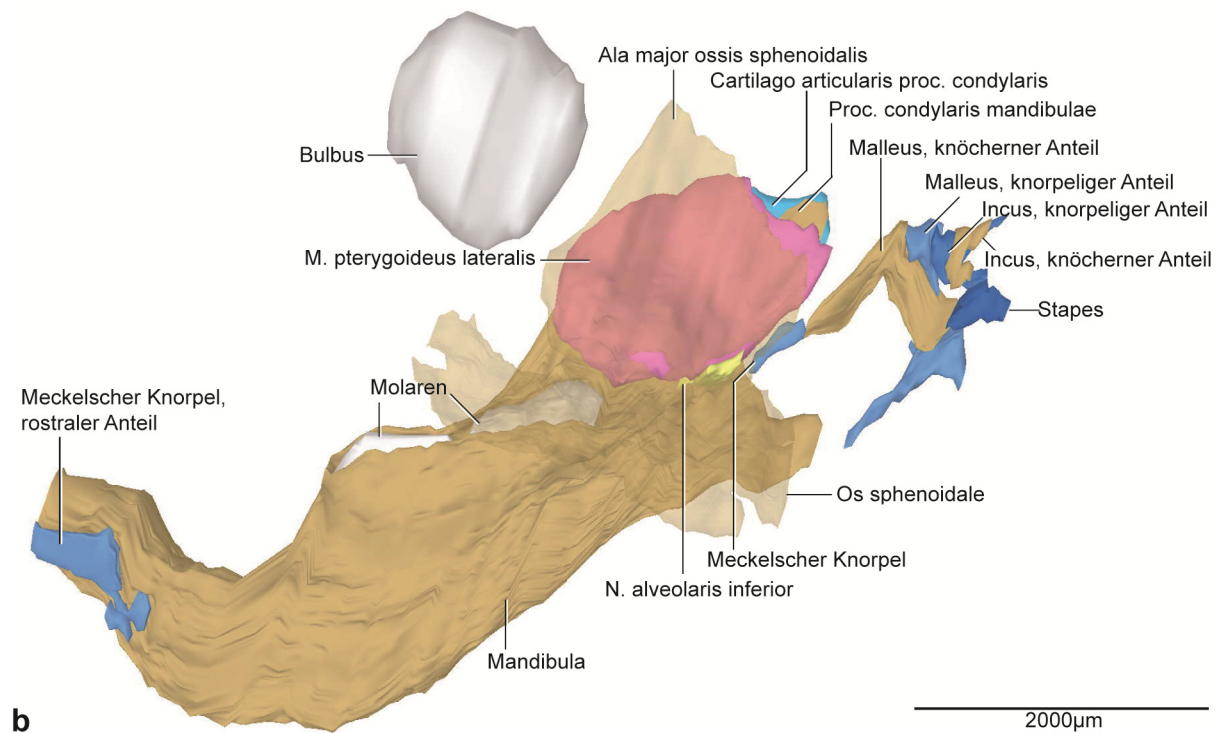
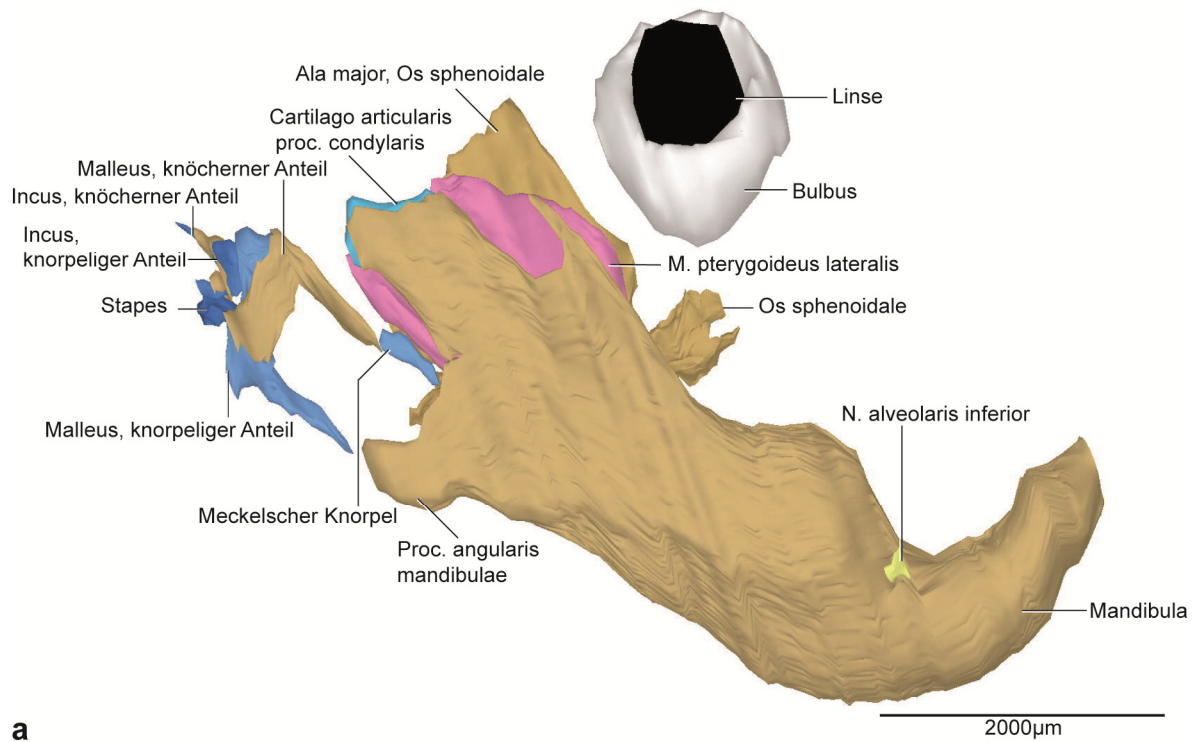


Abb. 45: P4, dreidimensionale Darstellung der rechten Kiefergelenksregion.

a: 3D-Teilrekonstruktion, rechte Hälfte der Mandibula, entstehende Kiefergelenksregion mit Gehörknöchelchen. Ansicht von lateral.

b: Dieselbe 3D-Teilrekonstruktion. Os sphenoidale transparent dargestellt. Ansicht von medial.

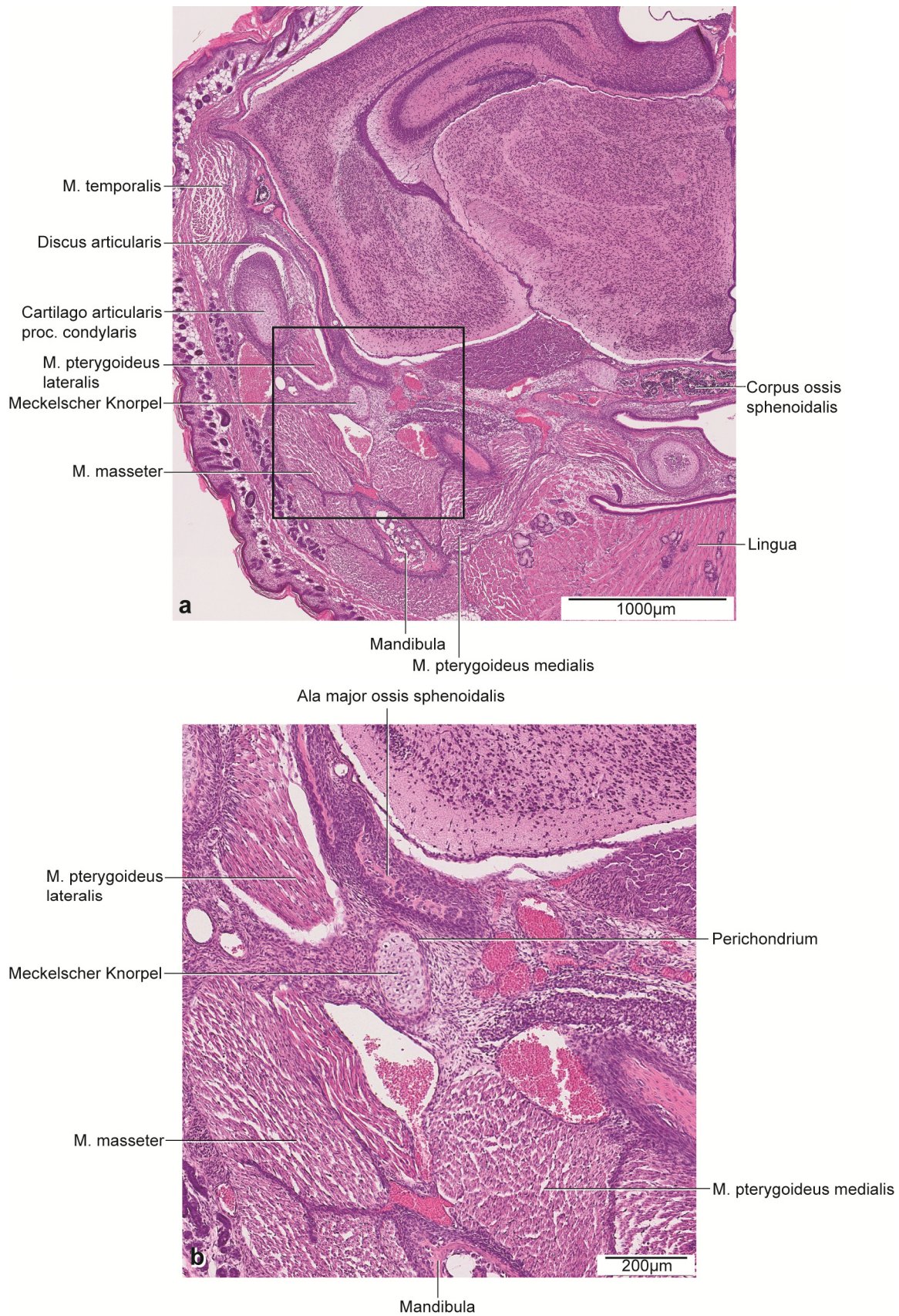


Abb. 46: P4 histologische Übersichtsdarstellung.

a: Frontalschnitt durch die rechte Kieferhälfte auf Höhe des posterioren Anteils des Proc. condylaris. Färbung: HE.

b: Vergrößerter Ausschnitt aus Abb. 46a.

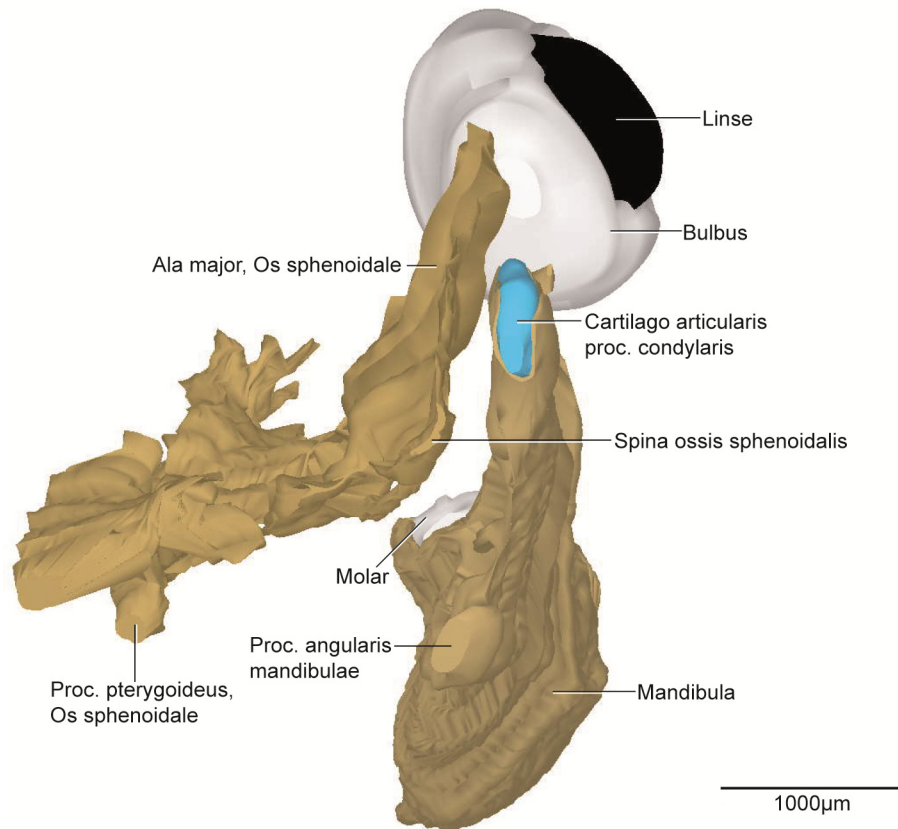


Abb. 47: P4, dreidimensionale Darstellung der rechten Kiefergelenksregion.

3D-Teilrekonstruktion, rechte Hälfte der Mandibula. Ansicht von posterior.

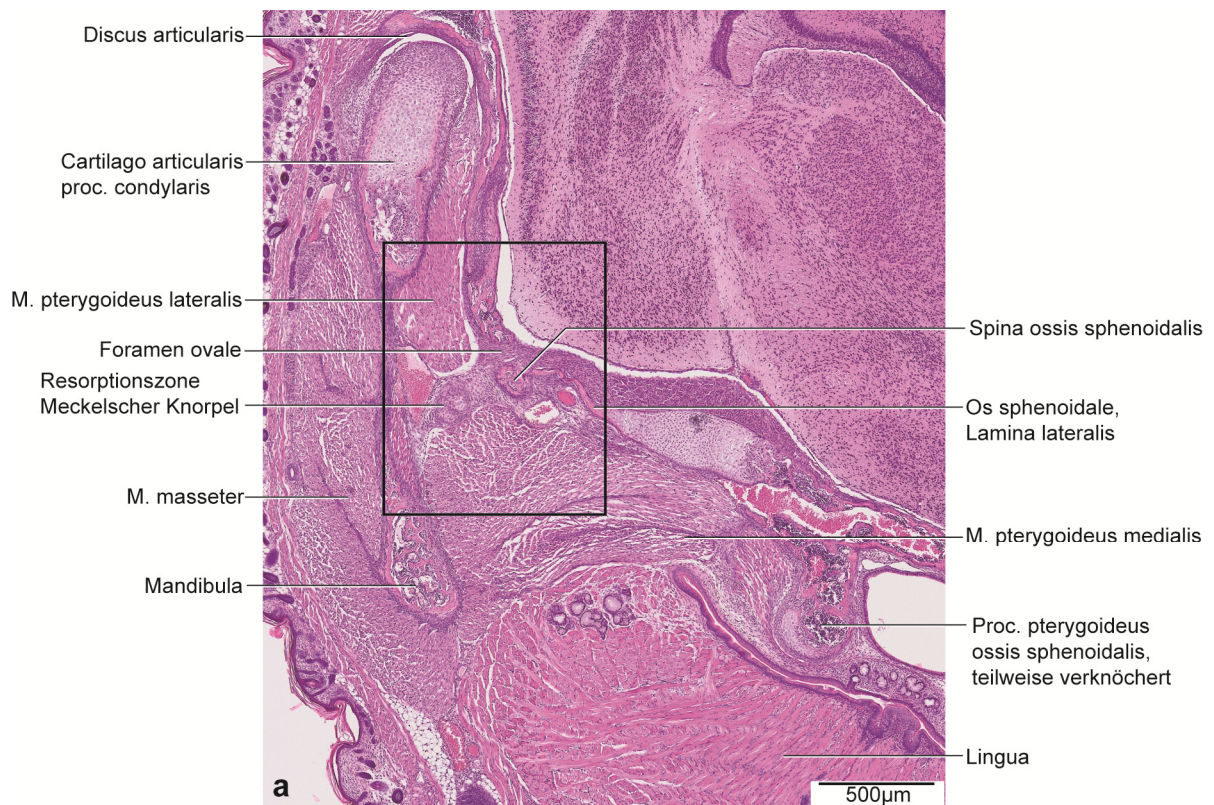

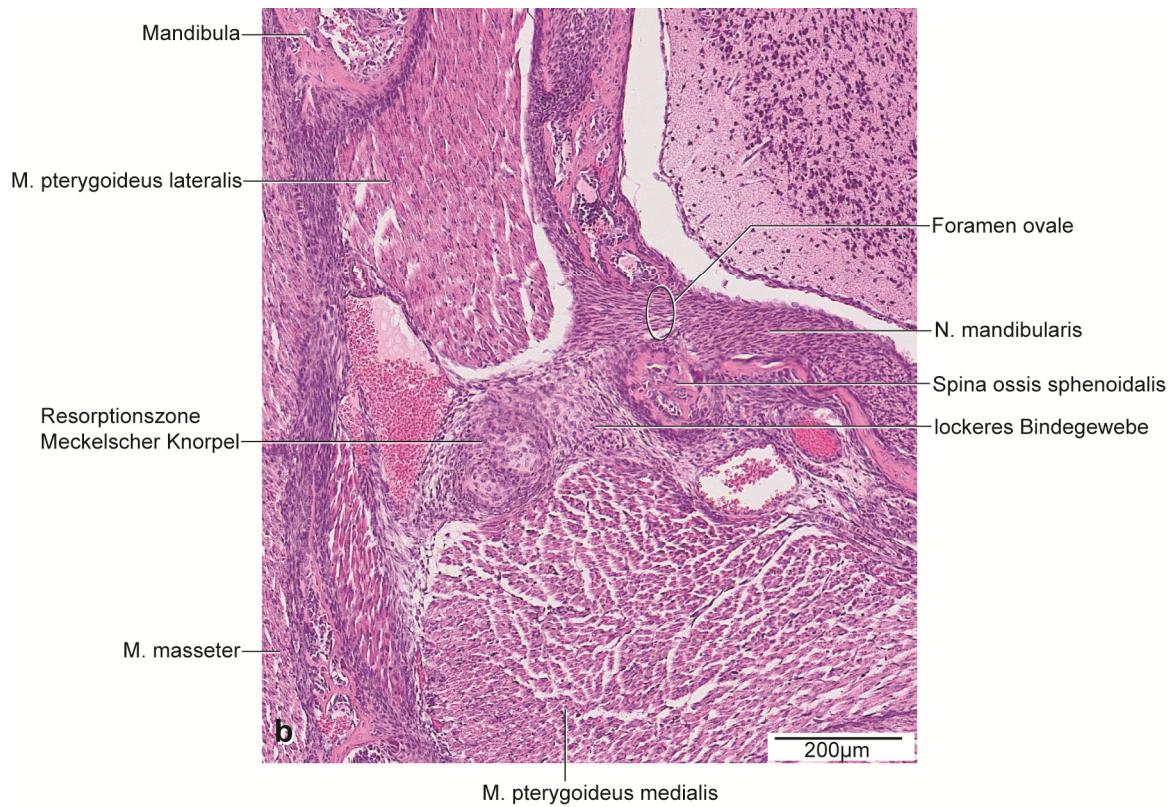


Abb. 48: P4, histologische Übersichtsdarstellung.

a: Frontalschnitt durch die rechte Kieferhälfte auf Höhe des anterioren Anteils des Proc. condylaris.

Färbung: HE.

b: Vergrößerter Ausschnitt aus Abb. 48a.

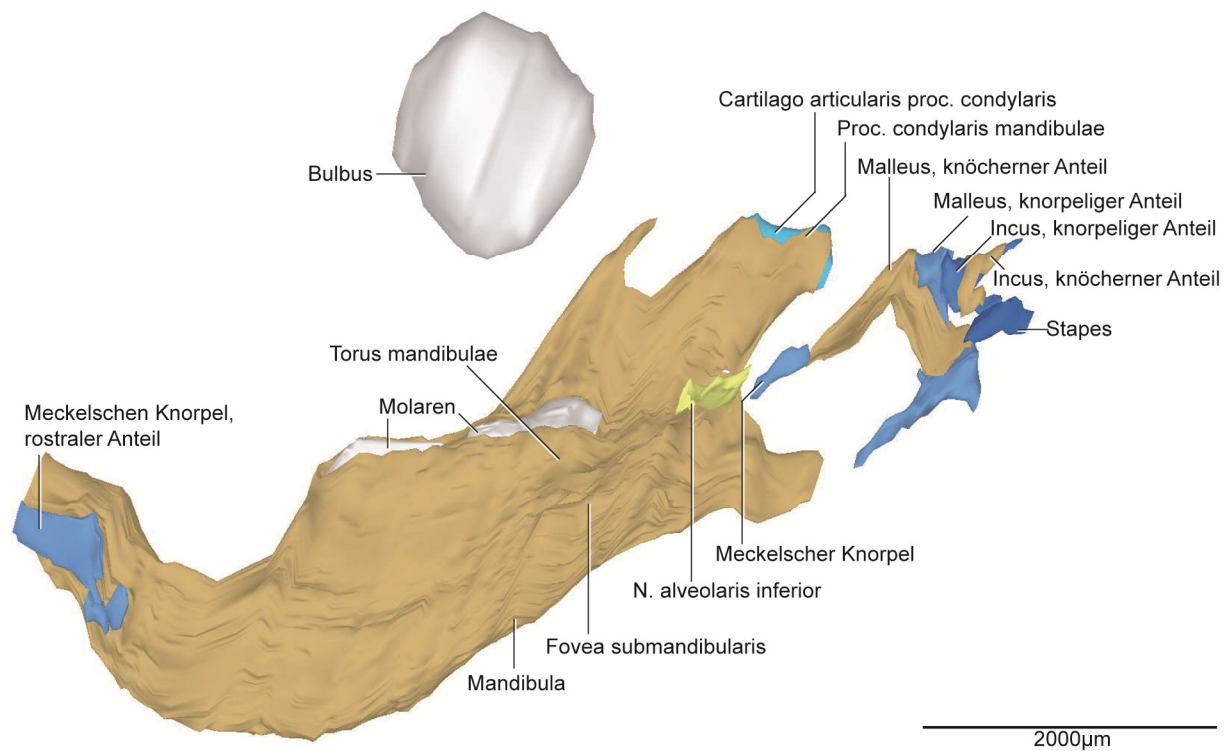


Abb. 49: P4, dreidimensionale Darstellung der rechten Kiefergelenksregion.

3D-Teilrekonstruktion, rechte Hälfte der Mandibula. Ansicht von medial.

5.2.11 P10

Im ältesten der rekonstruierten Stadien wurde eine Teilrekonstruktion der Mandibula und der retromandibulären Region erstellt. Die Darstellung der Mandibula umfasst den Ramus mandibulae sowie den posterioren Teil des Corpus mandibulae (Abb. 50, 52, 54).

Die Form des Proc. condylaris war länglich und abgerundet. Sie entsprach der Form, wie sie in den Stadien von P2 und P4 vorgefunden wurde. Die Cartilago Proc. condylaris war ausschließlich posterior und superior nicht von Knochen umgeben (Abb. 52). Die Cartilago proc. condylaris wies eine Länge von 1145µm auf und zeigte damit eine Zunahme im Vergleich zu den vorigen Stadien.

Die Zoneneinteilung des Knorpels war wie bei den Stadien P0, P2 und P4 unverändert. Der Proc. condylaris und der Proc. angularis waren annähernd gleich lang.

Die Form der Cartilago proc. angularis war länglich und schmal. Der Knorpel wies eine Länge von 262µm auf und zeigte eine ähnliche Größe im Vergleich zum Stadium P4.

Die Verknöcherung des Torus mandibulae erstreckte sich vom Ansatz des Lig. sphenomandibulare bis zum inferioren Rand der Mandibula. Die Fovea mandibularis als knöcherne konvexe Umgrenzung der Molaren M₁ und M₂ war im Vergleich zur Situation im Stadium P4 stärker gewölbt (Abb. 50, 54).

Die Maxilla und das Os temporale wurden in diesem Stadium nicht mitrekonstruiert. Der Abstand des Os temporale zum Os tympanicum betrug 491µm.

Die Ala major und das Corpus des Os sphenoidale waren durch chondrale Ossifikation erstmals knöchern miteinander verbunden. Posterior zeigte das Corpus des Os sphenoidale noch knorpelige Anteile. Der Proc. pterygoideus ossis sphenoidalis war vollständig ossifiziert (Abb. 51, 53).

Das knöcherne Relief der Spina ossis sphenoidalis als Ursprung für das Lig. sphenomandibulare war weiterhin sichtbar und der Grad der Ossifikation hat im Vergleich zum Stadium P4 weiter zugenommen. Der Abstand zum Meckelschen Knorpel verringerte sich auf 38µm (Abb. 51, 52, 53).

In diesem Stadium ließ sich der Meckelsche Knorpel nur als Rest mit einer Länge von 215µm erkennen (Abb. 50, 53, 54). Er befand sich auf Höhe des posterioren Kondylusanteils und lateral des Ursprungsgebietes des Lig. sphenomandibulare (Abb. 51). Seine Form war länglich und an den Enden abgerundet. Eine Vielzahl von dicht aneinander gelagerten Fibroblasten umgab den Knorpel medial zur Spina ossis sphenoidalis. Lateral grenzten eine Vielzahl von Erythrozyten an den Knorpel (Abb. 51).

Erstmals waren in diesem Stadium die Fasern des Lig. sphenomandibulare histologisch nachweisbar. Bei gleichzeitigem Vorhandensein des Lig. sphenomandibulare verblieb ein Rest des Meckelschen Knorpels. Das Lig. sphenomandibulare hatte seinen Ursprung an der Spina ossis sphenoidalis und setzte 260µm inferior des Foramen mandibulae an der Mandibula an (Abb. 52, 54). Die Fasern entsprangen fächerartig breit an der Spina ossis sphenoidalis und setzten mit einzelnen Fasern an der Mandibula an.

In der Spezialfärbung Elastika-Trichrom, modifiziert nach Masson-Goldner, waren die Fasern im histologischen Schnitt dunkel bis schwarz dargestellt (Abb. 51, 53). Der Verlauf des Ligamentum sphenomandibulare war konvex entsprechend der Form des M. pterygoideus lateralis und konkav in Bezug zum M. pterygoideus medialis. Eine knöcherne Erhabenheit (Lingula mandibulae) als Ansatz für das Lig. sphenomandibulare war nicht vorhanden.

Das Ausmaß der Ossifizierung des Malleus entsprach der knorpeligen Vorstufe voriger Stadien (Abb. 50, 54). Es waren Knorpelreste superior in beiden Gehörknöchelchen vorhanden, diese waren vollständig knöchern begrenzt.

Der Stapes war nahezu vollständig ossifiziert. Ein Rest Knorpel befand sich noch in dessen anterioren Bereich (Abb. 50, 54).

Die Kaumuskulatur zeigte histologisch die typische Form. Rekonstruiert wurde der M. pterygoideus lateralis. Einzelne Fasern des Muskels zogen zum Diskus articularis. Der Großteil inserierte am Proc. condylaris. Inferior grenzte der Muskel an das Lig. sphenomandibulare, den N. alveolaris inferior und den M. pterygoideus medialis. Der M. pterygoideus medialis zog vom Os sphenoidale zum Proc. angularis mit seinen Fasern. Seine beiden Bäuche waren durch eine Faszie getrennt.

Innerhalb der Fossa infratemporalis, zwischen dem M. pterygoideus lateralis und dem M. pterygoideus medialis, zog das Lig. sphenomandibulare von der Spina ossis sphenoidalis zur Medialseite der Mandibula.

Bei der Betrachtung des Kiefergelenks waren weiterhin der obere und untere Gelenkspalt vorhanden. Im unteren Gelenkspalt war zusätzlich lockeres Bindegewebe. Getrennt wurden sie durch den noch immer bindegewebigen Discus articularis.

Die bilaminäre Zone, bestehend aus einem komplexen Geflecht der V. retromandibularis und Ästen der A. carotis externa, dichtem Bindegewebe der Gl. parotidea, Nerven, Fetten und Kollagenfasern umgrenzte posterior das Kiefergelenk.

Die Gl. parotidea und die Gl. lacrimalis wurden in diesem Stadium nicht mitrekonstruiert.

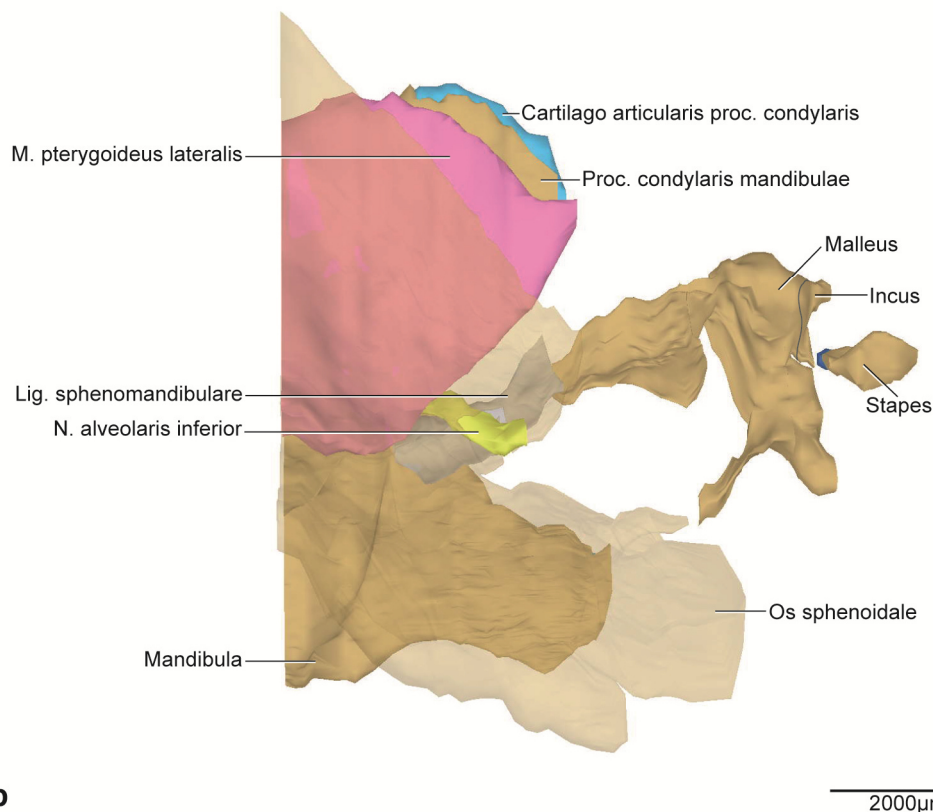
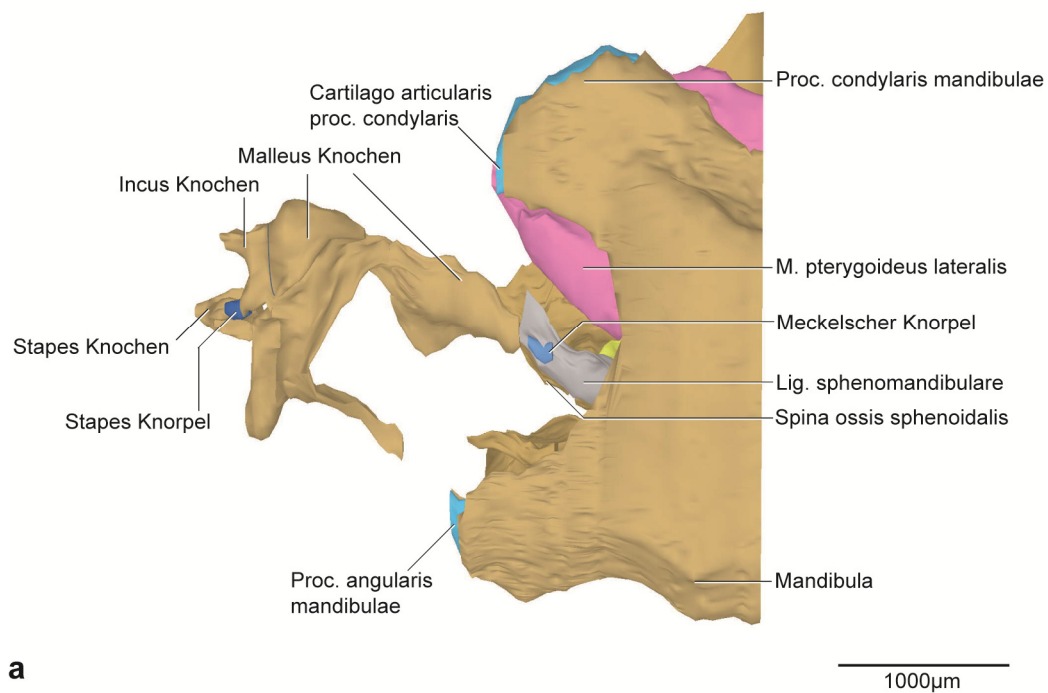


Abb. 50: P10, dreidimensionale Darstellung der rechten Kiefergelenksregion.

a: 3D-Teilrekonstruktion, rechte Hälfte der Mandibula, entstehende Kiefergelenksregion mit Gehörknöchelchen. Ansicht von lateral.

b: Dieselbe 3D-Teilrekonstruktion. Os sphenoidale transparent dargestellt. Ansicht von medial.

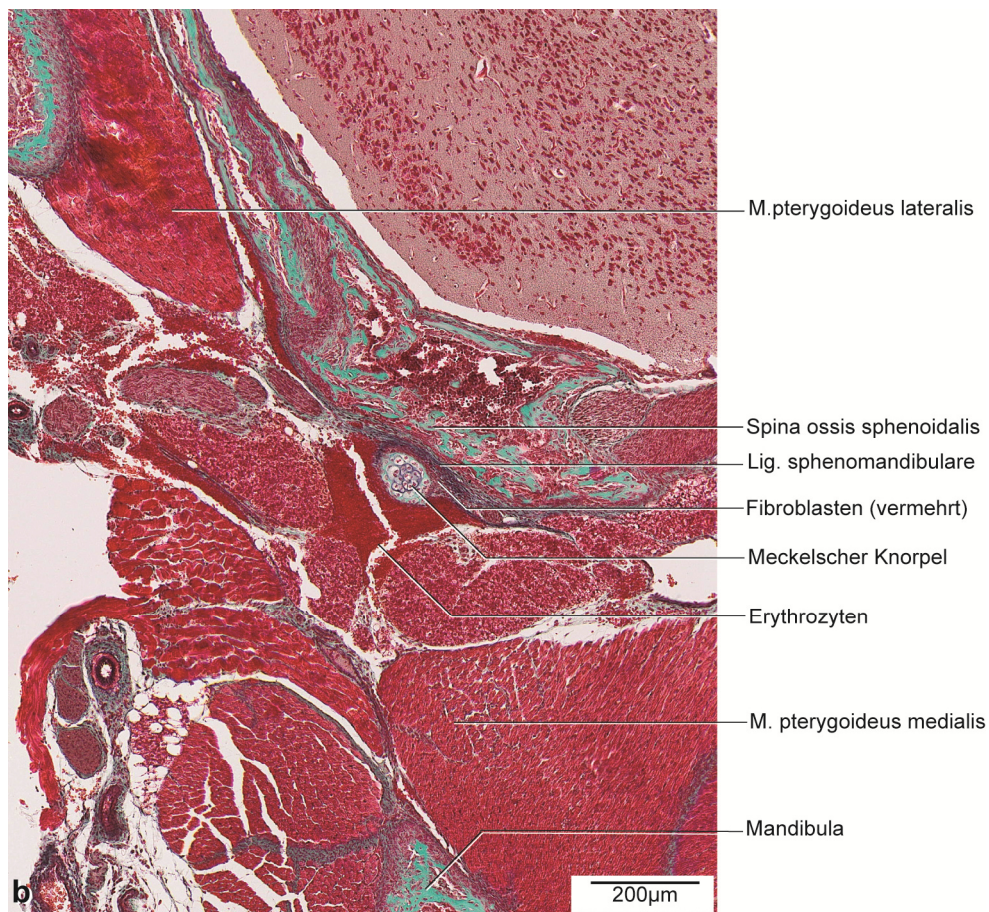
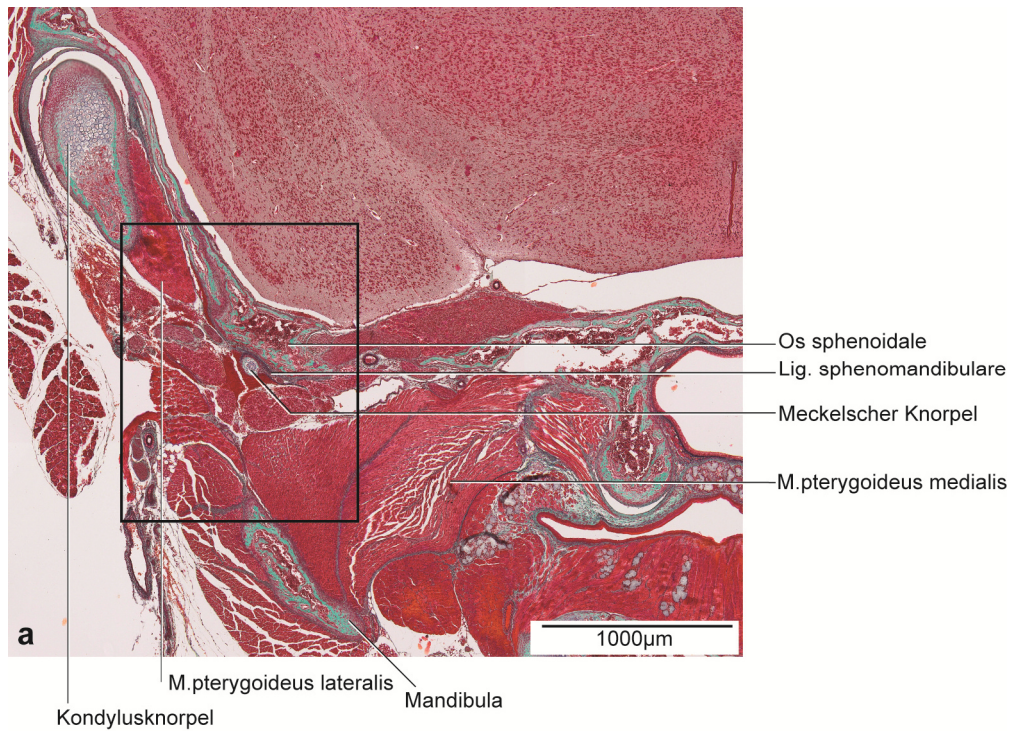


Abb. 51: P10, histologische Übersichtsdarstellung.

a: Frontalschnitt durch die rechte Kieferhälfte auf Höhe des posterioren Proc. condylaris.

Färbung: Elastika-Trichrom, mod. nach Masson-Goldner. Elastische Fasern schwarz dargestellt.

b: Vergrößerter Ausschnitt aus Abb. 51a.

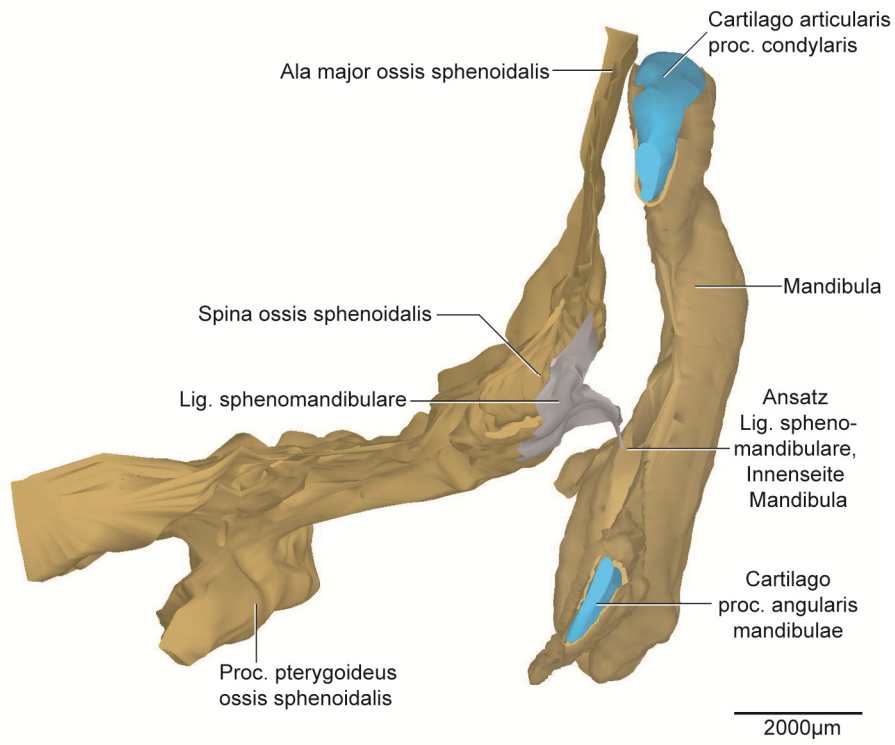
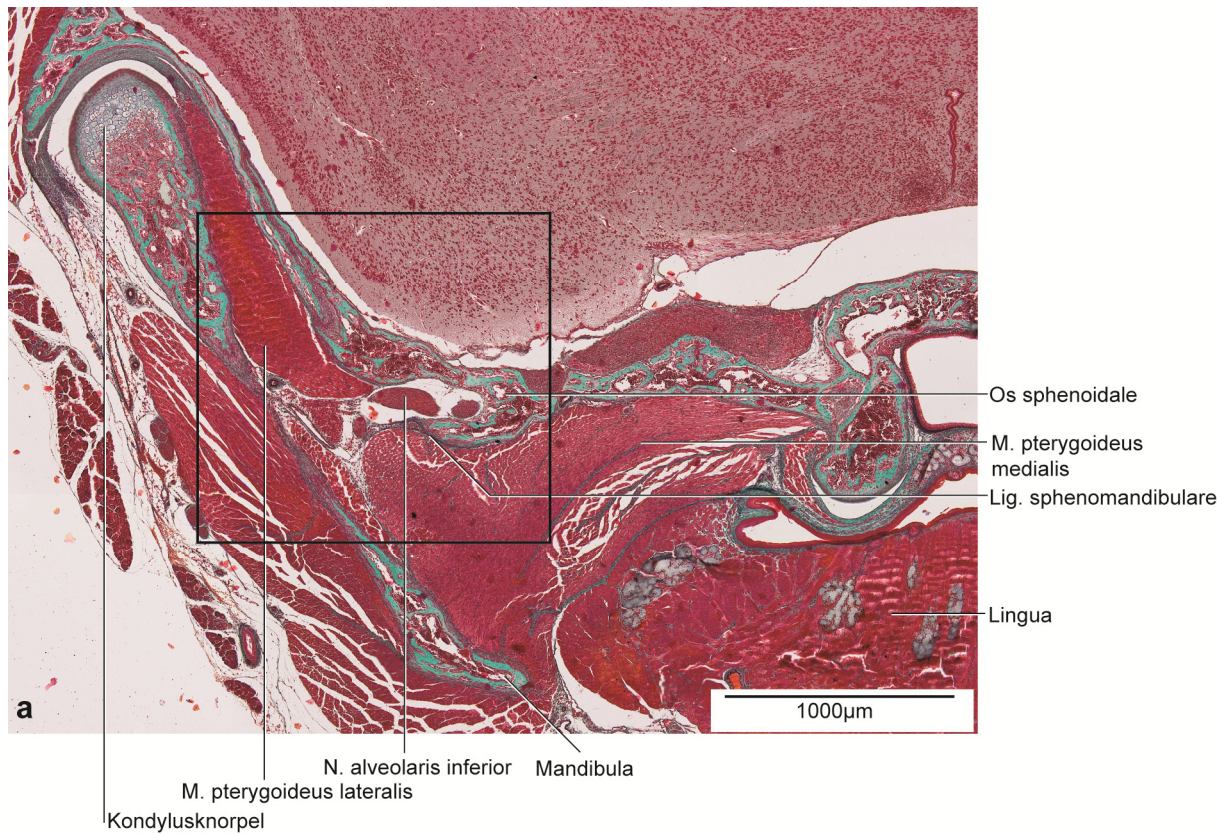


Abb. 52: P10, dreidimensionale Darstellung der rechten Kiefergelenksregion.

3D-Teilrekonstruktion, rechte Hälfte der Mandibula. Ansicht von posterior.



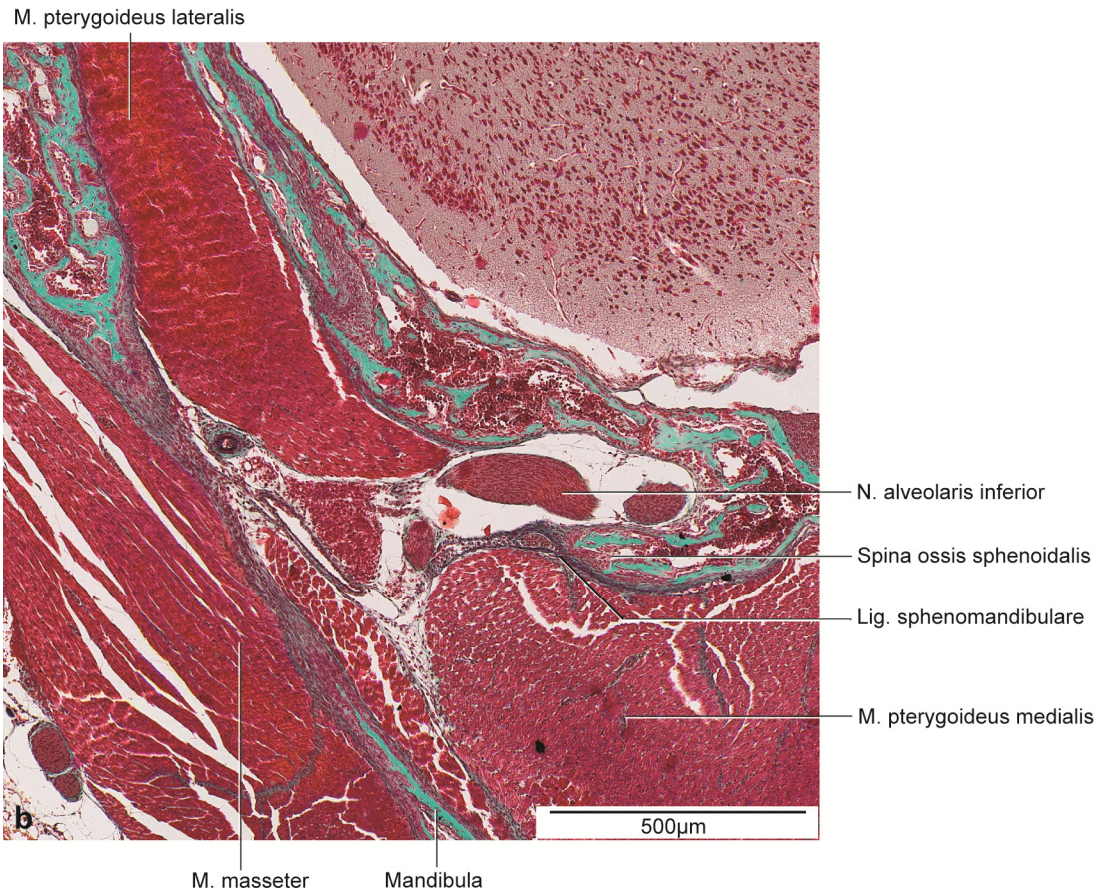


Abb. 53: P10, histologische Übersichtsdarstellung.

a: Frontalschnitt durch die rechte Kieferhälfte auf Höhe des anterioren Anteils des Proc. condylaris.
Färbung: Elastika-Trichrom, mod. nach Masson-Goldner. Elastische Fasern schwarz dargestellt.

b: Vergrößerter Ausschnitt aus Abb. 53a.

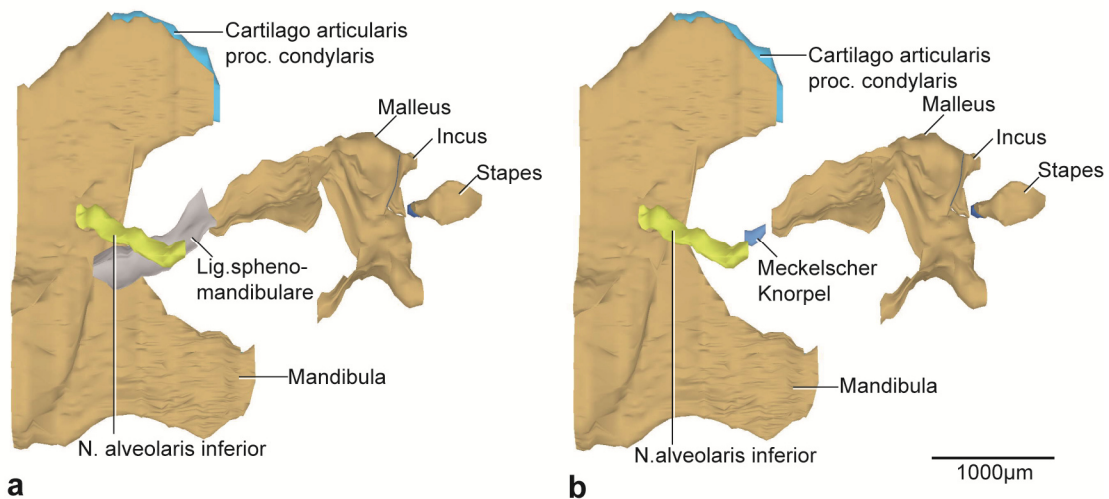


Abb. 54: P10, dreidimensionale Darstellung der rechten Kiefergelenksregion.

a: 3D-Teilrekonstruktion, rechte Hälfte der Mandibula. Meckelscher Knorpel vom Lig. sphenomandibulare verdeckt. Ansicht von medial.

b: Dieselbe 3D-Teilrekonstruktion. Lig. sphenomandibulare zur Darstellung des Meckelschen Knorpels entfernt.

6 DISKUSSION

6.1 Diskussion des Materials

Aus praktischen und ethischen Gründen wurde die Maus (*Mus Musculus* C57B1/6J) als Versuchstier verwendet. Das Ligamentum sphenomandibulare wurde beim Menschen histologisch untersucht (Richany et al. 1956, Coleman 1970, Rodríguez-Vázquez et al. 1992, Sencimen et al. 2008), eine räumliche Darstellung der Entwicklung des Lig. sphenomandibulare fehlt aber bisher. Richany et al. (1956) fanden das Ligament bei einer Scheitel-Steiß-Länge (SSL) von 310mm vor. Menschliche Feten dieser Entwicklungsstadien standen für unsere Untersuchung nicht zur Verfügung. Ziel dieser Untersuchung ist es, Kenntnis über die Entstehung des Lig. sphenomandibulare zu erhalten, nicht nur auf histologischer Ebene, sondern auch in Form von 3D-Darstellungen der Entwicklung.

Der Vorteil der Maus gegenüber dem Menschen besteht in der kurzen Gravidität (zwischen 19 und 21 Tagen) und der hohen Generationsfolge. Eine Vielzahl an Untersuchungen ist bei der Maus bereits erfolgt und sie ist als geeignetes Versuchstier (Judd 2001, Bundesministerium für Ernährung und Landwirtschaft 2014) etabliert.

Die Mäuse für diese Untersuchung wurden einmal am Tag auf Gravidität geprüft. Durch das schnelle Wachstum der Mäuseembryonen kann es zu Schwankungen innerhalb der Altersbestimmung kommen. Pro Stadium konnte nur eine Maus untersucht werden. Eine höhere Anzahl wäre von Vorteil gewesen, jedoch wesentlich zeitaufwendiger und barg zusätzliche ethische Konflikte.

Einschränkend für die Vergleichbarkeit der Entwicklung des Lig. sphenomandibulare zwischen Mensch und Maus ist schon die allgemeine Körperform. Bei der Maus ist der Kopf eher flach und nach anterior geneigt. Die Maus besitzt ein monophyodontes Gebiss und bestimmte Entwicklungsschritte können im Vergleich zum Menschen zu unterschiedlichen Zeiten erfolgen (Heterochronizität) (Sengel 1976). Dennoch greifen wir für die Untersuchung der Entstehung des Lig. sphenomandibulare aus den oben genannten Gründen auf die Maus zurück, immerhin bestand so die Möglichkeit, Hinweise auf die räumlichen Aspekte der Entstehung des Lig. sphenomandibulare zu erhalten.

6.2 Diskussion der Methode

6.2.1 Histologie

Die histologischen Schnittserien bilden die Grundlage für die 3D-Rekonstruktion mit der Software AnalySIS® (OSIS, Münster, Germany). Dadurch sind eine räumliche und eine zelluläre Betrachtung zeitgleich möglich. Die histologischen Schnitte wurden verschieden angefärbt, um die Strukturen besser erkennen und abgrenzen zu können. Die Darstellung von elastischen Fasern war mit der Spezialfärbung Elastika-Trichrom, modifiziert nach Masson-Goldner, besonders gut erkennbar. Die konventionelle Färbung mit Hämatoxylin-Eosin (HE), aber auch mit Safranin-O und Alcianblau ermöglichte die genaue Lokalisation von Knorpelgeweben und chondralen Ossifikationszentren.

Probeweise wurde die Kiefergelenksregion in unserer Untersuchung auch mit polarisiertem Licht untersucht. Es ergaben sich jedoch für die Fragestellung keine relevanten Verbesserungen bei der Erkennung der Strukturen.

Während der Herstellung der Schnittserien kann es zu Rissbildungen, Verzerrungen, Artefakten oder Schrumpfungen von bis zu 20% kommen, die auch die Rekonstruktionssoftware nur bedingt ausgleichen kann. Deshalb wurden derart artefaktbehaftete Schnitte nicht mit in die Rekonstruktion einbezogen.

8.2.2 3D-Rekonstruktionstechnik

Die 3D-Rekonstruktion auf der Grundlage histologischer Schnittserien ist seit über 100 Jahren ein bewährtes Verfahren um ein besseres räumliches Verständnis von Strukturen zu bekommen (Born 1883, Low 1909, Fawcett 1910, Blechschmidt 1954, 1963, Gaunt und Gaunt 1978). Es ermöglicht die Beurteilung von Hart- und Weichgewebszellen im direkten Vergleich mit dem 3D-Modell. Allerdings bedeutet die korrekte Zuordnung und Ausrichtung der einzelnen Schnitte im AnalySIS® (OSIS, Münster, Germany) einen hohen Zeitaufwand.

Anhand von Wachsplattenrekonstruktionen gelang es Blechschmidt (1954) die Morphologie des menschlichen Embryos dreidimensional darzustellen. Die 3D-Rekonstruktion ermöglicht zusätzlich die selektive Betrachtung und transparente Darstellung einzelner Objekte.

Alternativ zur 3D-Rekonstruktion aus histologischen Schnitten wären auch μ CT-, μ MRT- oder Ultraschallaufnahmen (Becker 2011, Aoyagi et al. 2012) möglich. Sie reichen aber nicht auf zelluläre Größenordnungen herab und können auch nicht zur konkreten Fragestellung dieser

Arbeit beitragen. Ligamente sind zu grazil für eine Visualisierung im μ CT. Auf zellulärer Ebene liefern histologische Schnitte detailliertere Ergebnisse.

6.2.3 Morphometrie

Die Messungen erfolgten in der 3D-Rekonstruktion unter Kontrolle des histologischen Schnittes. Sie dienen der Gesamterfassung einzelner Größen und Abstände. Darüber hinaus geben sie Aufschlüsse über Entwicklungsprozesse. Hauptbetrachtung bei der Morphometrie gilt den Abstandsveränderungen von der Spina ossis sphenoidalis zum Meckelschen Knorpel. Des Weiteren relevant für die Fragestellung war der Abstand zwischen dem Os tympanicum (Syn.: Anulus tympanicus) und dem Os temporale. In den Stadien E13,25 und E13,5 waren ausschließlich mesenchymale Verdichtungen in der Anlage des späteren Os temporale. Die Spina ossis sphenoidalis als Knochen war erstmals ab E16 sichtbar, sodass die Messung ab diesem Stadium durchgeführt werden konnte.

Kephalometrische Orientierungslinien wie sie Gruda (2012)(für menschliche Feten) vorschlug, sind für diese Arbeit nicht möglich, da sich die Referenzsysteme und die Messungen bei Gruda (2012) auf den gesamten knöchernen Schädel beziehen. Für die vorliegenden 3D-Rekonstruktionen wurde die rechte Kiefergelenksregion herangezogen. Kontrollen erfolgten anhand der histologischen Schnitte der kontralateralen Seite.

6.3 Diskussion der Ergebnisse

6.3.1 Entwicklung anatomischer Strukturen bezogen auf das Lig. sphenomandibulare

Die knöchernen Mandibula und der Meckelsche Knorpel entwickeln sich bei der Maus zuerst bei E13,5. Sie nehmen an Größe zu und ihre Gestalt wird im Laufe der Entwicklung zunehmend komplexer. Der Meckelsche Knorpel hat sich von E13,5 zu E14,5 so weiterentwickelt, dass die Anlage des Malleus erkennbar ist. Bei E14,5 ist der Malleus noch ein kontinuierlicher Bestandteil des Meckelschen Knorpels. Während sich der Meckelsche Knorpel bei E16 auf Höhe der Molaren des Unterkiefers anterior bereits zurückbildet, kann histologisch erstmals die Spina ossis sphenoidalis als kleiner knöcherner Vorsprung nachgewiesen werden. Dieser ossifiziert während der Embryonalentwicklung weiter. Die Verknöcherung der Gehörknöchelchen begann mit dem Malleus und dem Incus bei P0 und schreitet bis P10 weiter fort, sodass sie in dem ältesten der untersuchten Stadien nahezu vollständig verknöchert sind und mit dem mittleren Anteil des Meckelschen Knorpels keine Verbindung mehr haben.

Der Meckelsche Knorpel bildet sich von anterior nach posterior zurück. Es verbleibt ein rostraler Knorpelanteil und ein Knorpelrest im mittleren Teil auf Höhe des Proc. condylaris. Die Entwicklung des Meckelschen Knorpels ist in den folgenden Darstellungen abgebildet (Abb. 55). Während der Meckelsche Knorpel sich umwandelt, entsteht das Ligamentum sphenomandibulare im Stadium P10. Das Ligamentum sphenomandibulare entsteht aus dem Binnenknorpel des Meckelschen Knorpels und dem Perichondrium. Ein Knorpelrest im mittleren Anteil ist zeitgleich noch vorhanden. Das Ligamentum inseriert mit dem Periost der Spina ossis sphenoidalis im Stadium P10, die bis zu diesem eine deutliche Volumenzunahme zeigt. Das Ligamentum findet seinen Ansatz am medialen Rand der Mandibula nahe des Foramen mandibulae. Die folgende Tabelle (Tab. 10) dient als Übersicht der Entwicklung der anatomischen Strukturen, die direkten Bezug auf die Entwicklung des Lig. sphenomandibulare haben.

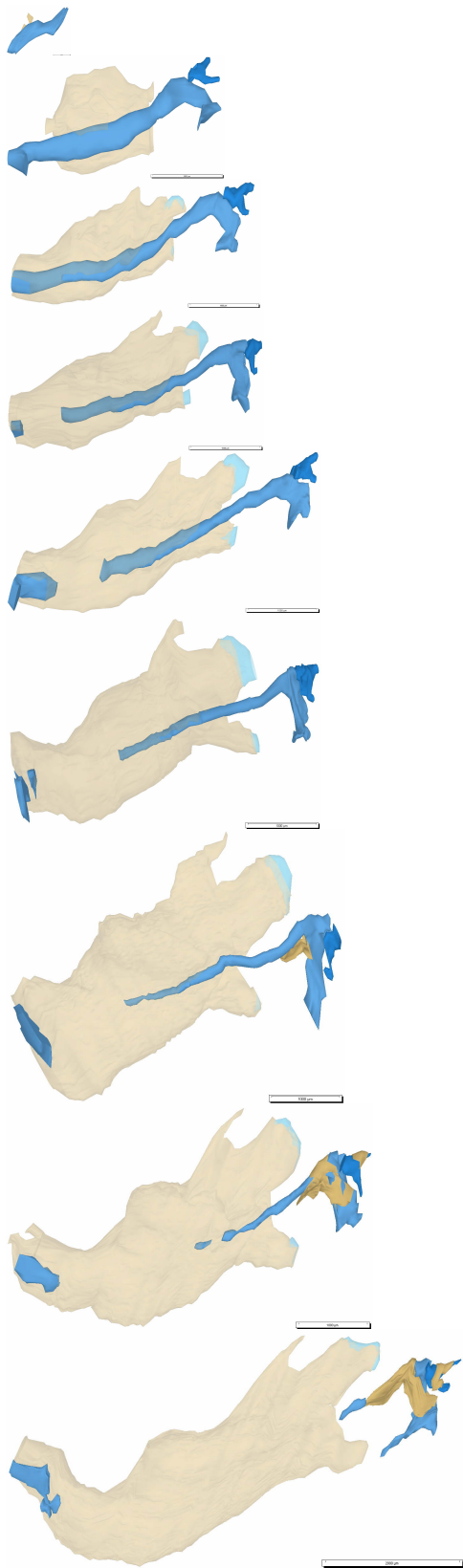


Abb. 55: Übersicht über die Entwicklungs- und Umbauprozesse des Meckelschen Knorpels E13,5-P4.
Die Mandibula ist transparent dargestellt. Ansicht von medial.

Stadium	Mandibula	Meckelscher Knorpel	Malleus/Incus	Lig. spheno- mandibulare	Spina ossis sphenoidalis
E13,25	-	-	-	-	-
E13,5	vorhanden	vorhanden	-	-	-
E14,5	„	„ ↓	Knorpelanlage	-	-
E15	„	„ ↓	„	-	-
E16	„	Beginn Rückgang	„	-	Beginn Ossifikation
E18	„	Fortschreitender Rückgang	„	-	weitere Ossifikation
E20	„	„	↓ „	-	„
P0	„	„	erste Verknöcherung	-	„
P2	„	„	zunehmende Verknöcherung	-	„
P4	„	„	zunehmende Verknöcherung	-	↓ „
P10	„	Rest vorhanden	nahezu vollständig verknöchert	vorhanden	Insertion mit Lig. spheno- mandibulare

Tab. 10: Übersicht über die anatomischen Strukturen bezogen auf die Entwicklung des Lig. sphenomandibulare

6.3.2 Herkunft des Lig. sphenomandibulare

Alle Gewebe des Kopfbereichs, also auch der hier diskutierte Meckelsche Knorpel, die Mandibula, der Malleus, der Incus und das Lig. sphenomandibulare (Tab. 11), entstammen aus Zellen der Neuralleiste, die in den vorderen Anteil der Kopfanlage eingewandert sind (Schiebler und Schmidt 1999).

So unterschieden Jamil et al. (2019) zwischen dem Ali- und Basipresphenoid, welche von den Neuralleistenzellen abstammen zu denen auch die Spina ossis sphenoidalis zählt und dem Basipostsphenoid, welches mesodermalen Ursprungs ist.

Während der Embryonalentwicklung bilden sich Visceralbögen- und -furchen aus. Dabei bildet der 1. Visceralbogen, auch Mandibularbogen, den frühen Teil der Gesichtsentwicklung (Radlanski 2011). Aus dem 1. Visceralbogen gehen der Meckelsche Knorpel (Sperber 1976), die Mandibula, der Malleus und der Incus hervor (Richany et al. 1956, Sperber 1976, Moore und Persaud 1998). Das Lig. sphenomandibulare geht ebenfalls aus dem 1. Visceralbogen hervor (Sperber 1976, Moore und Persaud 1998). Einige Untersuchungen gehen davon aus, dass auch die Spina ossis sphenoidalis vom 1. Visceralbogen abstammt und nicht von der Schädelbasis (Garg 2006, Prekumar 2011).

Die Mandibula, der Malleus und der Incus des 1. Visceralbogens stammen vom Meckelschen Knorpel ab (Sperber 1976, Radlanski 2011). Die Abstammung des Malleus und Incus wurden von Sencimen et al. (2008) bestätigt. Auch das Lig. sphenomandibulare sehen einige Autoren aus dem Meckelschen Knorpel hervorgehend (Richany et al. 1956, Coleman 1970, Sperber 1976). Sie führten systematische Untersuchungen an menschlichen Feten und Erwachsenen durch. Laut Sperber (1976) entstammt auch die Spina ossis sphenoidalis dem Meckelschen Knorpel. Unserer Untersuchung nach, ist die Spina ossis sphenoidalis der Ala major ossis sphenoidalis zugehörig. Einzig Bhaskar (1953), der Studien an prä- und postnatalen Ratten durchführte, gab an, dass das Lig. sphenomandibulare nicht vom Meckelschen Knorpel abstammt. Eine konkrete Begründung für seine Feststellung führte er allerdings nicht an. Außer der Aussage von Bhaskar (1953) erscheinen die Beobachtungen übereinstimmend mit den Ergebnissen unserer Untersuchung und tragen entscheidend zum Verständnis der Herkunft des Lig. sphenomandibulare bei. In der Literatur ließ sich dagegen in Bezug auf die Herkunft kein kausaler Zusammenhang mit der Nähe des N. alveolaris inferior und dem Lig. sphenomandibulare herstellen.

Herkunft Mandibula	Herkunft Malleus/Incus	Herkunft Lig. sphenomandibulare	Herkunft Spina ossis sphenoidalis
Neuralleistenzellen (Schiebler und Schmidt 1999)	Neuralleistenzellen (Schiebler und Schmidt 1999)	Neuralleistenzellen (Schiebler und Schmidt 1999)	Ali+basipresphenoid stammen von Neuralleistenzellen, basipostsphenoid vom Mesoderm (Jamil et al. 2019)
1. Viszeralbogen (Richany et al. 1956, Sperber 1976, Moore und Persaud 1998)	1. Viszeralbogen (Richany et al. 1956, Sperber 1976, Moore und Persaud 1998)	1. Viszeralbogen (Sperber 1976, Moore und Persaud 1998)	1. Viszeralbogen (Garg 2006, Prekumar 2011) Studie an Menschen
Meckelknorpel (Sperber 1976, Radlanski 2011)	Meckelknorpel (Sperber 1976, Sencimen et al. 2008, Radlanski 2011)	Meckelknorpel (Richany et al. 1956 (Studie an menschlichen Embryonen 17-310mm), Coleman 1970 (Studie an 6 menschlichen Feten 112-194mm+4 Erwachsene), Sperber 1976)	Meckelknorpel (Sperber 1976)
		nicht vom Meckelschen Knorpel, nennt keine Begründung (Bhaskar 1953) Studie an prä- und postnatalen Ratten	

Tab. 11: Übersicht einzelner Strukturen in Bezug auf ihre Herkunft

6.3.3 Lage und Verlauf des Ligamentum sphenomandibulare

Das Lig. sphenomandibulare liegt in der Fossa infratemporalis. Es befindet sich dort in enger räumlicher Beziehung mit dem N. mandibularis (V3), dem N. facialis (VII), dem N. glossopharyngeus (IX), der A. maxillaris, den Musculi pterygoideus medialis und lateralis und dem venösen Plexus pterygoideus. Begrenzt wird die Fossa medial durch das Os sphenoidale und lateral durch die Mandibula (Drake et al. 2007). Zur Beschreibung der Lage und des Verlaufs des Lig. sphenomandibulare gibt es verschiedene Ansichten in der Literatur. Es erscheint allgemein anerkannt, dass das Ligament von der Spina ossis sphenoidalis zum medialen Rand der Mandibula verläuft (Sperber 1976, Moore und Persaud 1998, Schiebler und Schmidt 1999, Pabst und Putz 2000, Drake et al. 2007).

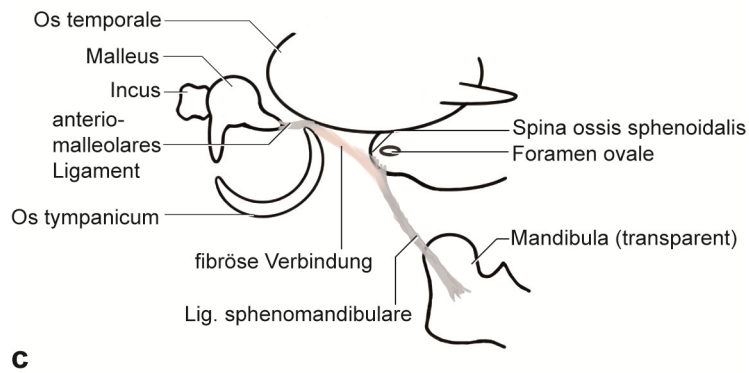
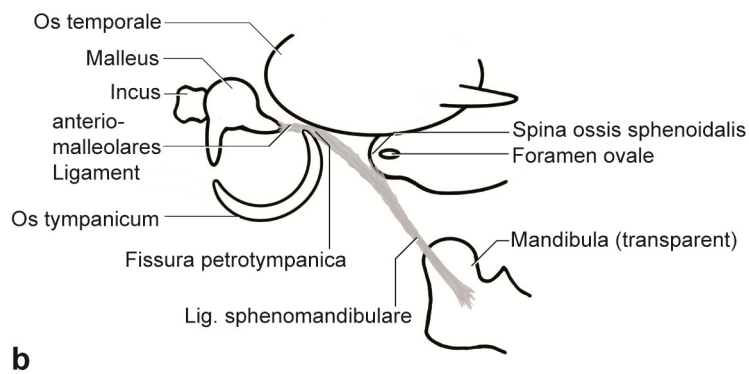
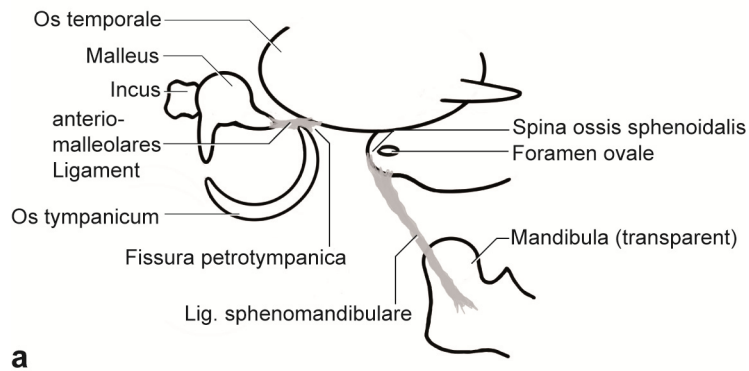
Garg (2001) untersuchte das Lig. sphenomandibulare bei erwachsenen menschlichen Schädeln und wies darauf hin, dass sowohl die Längen als auch die Formen von dünn, lang und schmal bis kurz und bikonkav individuell variieren können.

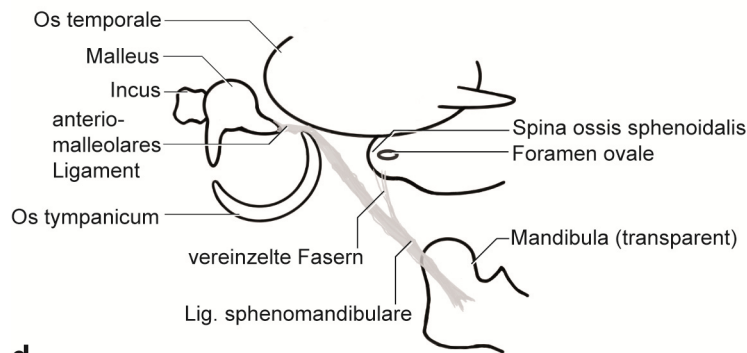
Aus mehreren Untersuchungen an menschlichen Feten und Erwachsenen geht hervor, das Ligament bestünde aus zwei Ligamenten, dem anterioren Ligament des Malleus und dem Lig. sphenomandibulare (Cameron 1915, Richany et al. 1956, Coleman 1970, Toledo-Filho et al 1985, Loughner et al. 1989, Cesarani et al. 1991, Rodríguez-Vázquez et al. 1992, Kim et al. 2004, Sencimen et al. 2008). Andere Untersuchungen behaupten, das Lig. sphenomandibulare bestünde nur aus einem Ligament ohne Verbindung mit dem anterioren Ligament des Malleus (Sperber 1976, Moore und Persaud 1998, Cheynet et al. 2003). Die nachfolgende Tabelle (Tab. 12) soll dem besseren Verständnis dienen.

anteriores Ligament des Malleus vorhanden	unabhängiger Verlauf vom anterioren Ligament
Cameron 1915	Sperber 1976
Richany et al. 1956	Cesarani et al. 1991
Coleman 1970	Moore, Persaud 1998
Toledo-Filho et al 1985	Cheyne et al. 2003
Loughner et al. 1989	
Rodríguez-Vázquez et al. 1992	
Kim et al. 2004	
Sencimen et al. 2008	

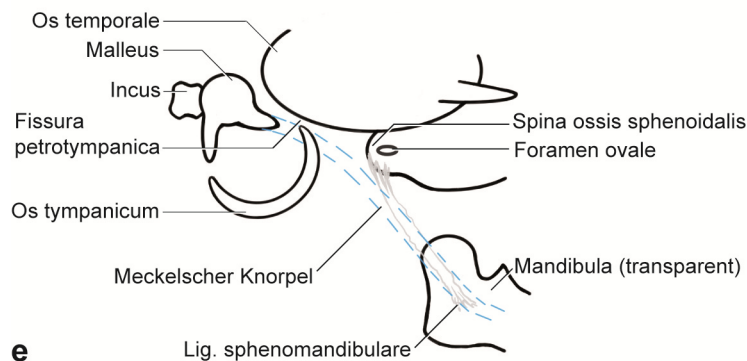
Tab. 12: Auflistung der Autoren, die ein anteriores Ligament unterscheiden/nicht unterscheiden.

Das anteriore Ligament des Malleus wird als ein Band, vom Malleus seinen Ursprung nehmend zur Fissura petrotympanica ziehend, beschrieben. Es werden in der Literatur vier verschiedene Modifikationen des Lig. sphenomandibulare beim Menschen beschrieben. Die nachfolgende Abbildung (Abb. 56) soll dies verdeutlichen.





d



e

Abb. 56: a-e Schematische Darstellungen der rechten Kiefergelenks- und Mittelohrregion. Ansicht von lateral.

a-d stellen die verschiedenen Darstellungen aus der Literatur zum Verlauf des Ligamentum sphenomandibulare (grau) dar.

a: Das antero-malleolare Ligament des Malleus geht keine Verbindung mit dem Lig. sphenomandibulare (Sperber 1976, Cesarani et al. 1991, Moore und Persaud 1998, Garg 2001)

b: Das antero-malleolare Ligament geht kontinuierlich in das Lig. sphenomandibulare über (Coleman 1970, Kim et al. 2004)

c: Das antero-malleolare Ligament ist durch eine fibröse Kontinuität mit dem Lig. sphenomandibulare verbunden (Loughner et al. 1989)

d: Nur einzelne Fasern verbinden sich mit dem Lig. sphenomandibulare (Toledo-Filho et al. 1985, Rodríguez-Vázquez et al. 1992, Sencimen 2008)

e: Darstellung des Verlaufs des ehemaligen Meckelschen Knorpels (blau gestrichelt) im Vergleich zum Lig. sphenomandibulare (grau).

Cameron (1915) und Cheynet (2003) sahen einen vollkommen anderen Verlauf des Ligaments (Kap. 2.2.2). Richany et al. (1956) behaupteten, aus dem anterioren Lig. des Malleus wird erst durch Verlängerung das Lig. sphenomandibulare.

In der vorliegenden Untersuchung ist eine Fissura petrotympanica bis zum ältesten der untersuchten Stadien nicht vorhanden. Die Fissura entsteht durch die fortschreitende Ossifikation des Os temporale mit dem Os tympanicum (Syn.: Anulus tympanicus) (Sperber 1976). Beim Menschen geschieht dies bereits pränatal, während bei der Maus auch noch zehn Tage nach der Geburt beide Knochenanteile auseinander liegen. Es kann bei der Maus bis zum Stadium P10 auch kein anteriores Ligament des Malleus definiert werden. In unserer Untersuchung verläuft das Lig. sphenomandibulare bei der Maus von der Spina ossis sphenoidalis bis zum medialen Rand der Mandibula als kontinuierliche Struktur in der Fossa infratemporalis, wie es Sperber (1976), Moore und Persaud (1998) und Garg (2001) beschrieben. Eine ligamentäre Verbindung zum Malleus ist bei der Maus bis zum Stadium P10 noch nicht nachweisbar. Die Lage des Lig. sphenomandibulare entspricht dem mittleren Teil der ehemaligen Lage des Meckelschen Knorpels.

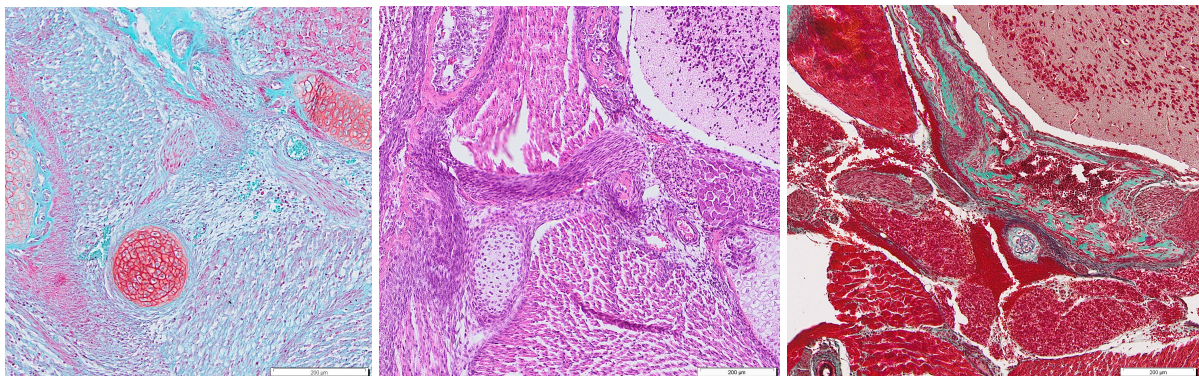
6.3.4 Die Umwandlung des Meckelschen Knorpels

Seit seiner Erstbeschreibung im Jahre 1820 aus dem „Handbuch der menschlichen Anatomie, Band 4“ von J. F. Meckel wurden bereits vielfach Theorien über den Rückgang des Meckelschen Knorpels entwickelt. Dass der Meckelsche Knorpel im Bereich der Mandibula und der Gehörknöchelchen ossifiziert, ist in der Literatur weitläufig anerkannt. Auch der Umbau des Knorpels, so viel ist Konsens, erfolgt zunächst über resorptive Vorgänge durch chondrale Ossifikation (Bhaskar 1953, Richany et al. 1956, Savostin-Asling und Asling 1973, Rodríguez-Vázquez et al. 1997, Harada und Ishizeki 1998, Nanci und Ten Cate 2003). Die Studien erfolgten an menschlichen Feten. Bhaskar (1953), Harada und Ishizeki (1998) untersuchten die Morphologie von prä- und postnatalen Ratten/Mäusen. Auch bei der Maus kann im Rahmen dieser Untersuchung die Umformung des Meckelschen Knorpels durch chondrale Ossifikation bestätigt werden. Allgemein wird die Mandibula dem Desmocranium zugeordnet (Schumacher 1984, Radlanski et al. 2003, Nanci und Ten Cate 2003), da der Hauptteil desmal ossifiziert.

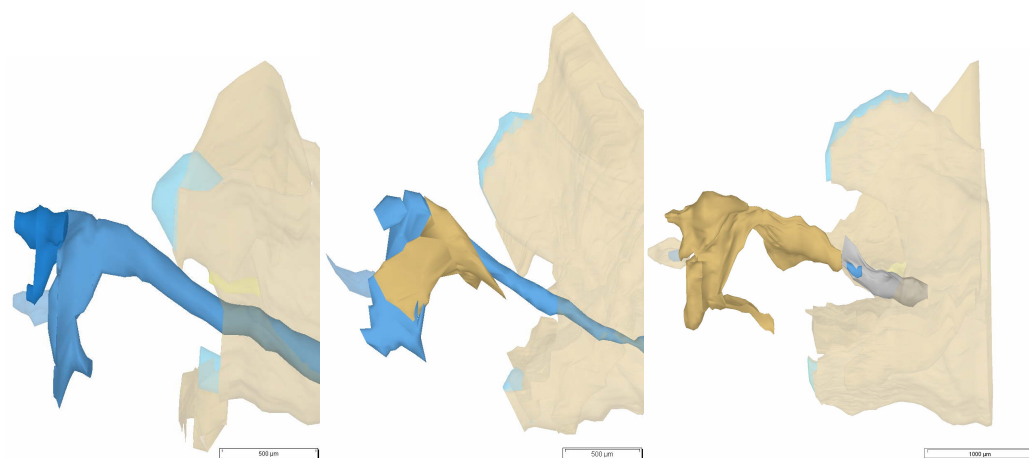
Weiterhin herrscht Uneinigkeit über den Verbleib des mittleren oder auch intermandibulären Bereichs des Meckelschen Knorpels, der sich in der Fossa infratemporalis befindet.

Bis zum Stadium P2 zeigt der Meckelsche Knorpel im mittleren Teil noch keine Kontinuitätsunterbrechung (Abb. 57b-d). Anzeichen von Faserbildungen im Bereich des Meckelschen Knorpels lassen sich ebenfalls nicht erkennen. Der Durchmesser des Knorpels ist bereits schmaler und ovaler als in den pränatalen Stadien. Im Vergleich ist bei E16 ist der Durchmesser des Meckelschen Knorpels nahezu rund. Das Perichondrium umgibt den Knorpel zirkulär eng anliegend bis in das Stadium P2. Bereits zwei Tage später im Stadium P4 bildet sich

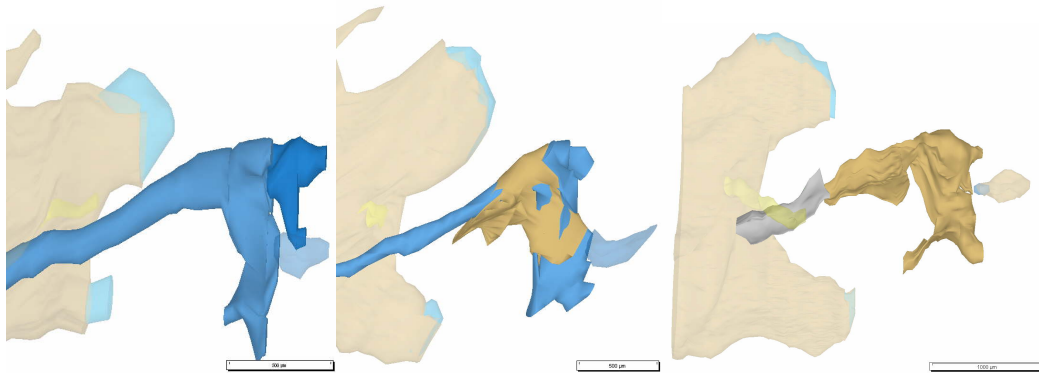
intermandibulär der Knorpel zurück. An den Knorpelenden anterior und posterior zeigen sich Chondroklasten. Das Perichondrium bildet sich analog dem Meckelschen Knorpel ebenfalls zurück. Die Fibroblasten im Perichondrium lockern ihre zuvor enge circuläre Anordnung dabei etwas auf. Die Anzahl an Fibroblasten und der Gehalt an Kollagenfasern nehmen deutlich zu. Es bildet sich eine Zone lebhaften Stoffwechsels (Bleichschmidt 1960). Die Fibroblasten erscheinen lokal etwas diffus verteilt. Umgeben werden sie von lockerem Bindegewebe, Nervengewebe und Blutgefäßen in der Fossa infratemporalis. Wenige Tage später ist im Stadium P10 nur noch Restknorpel von circa sieben bis zehn Knorpelzellen im Querschnitt vorhanden. Dicht umschlossen von einer Vielzahl von Fibroblasten und Kollagenfasern, sowie daran eng anliegend ausgerichteten elastischen Fasern mit vereinzelt dazwischen liegenden Fibroblasten. Es ist kein Perichondrium mehr außerhalb des Knorpelrests vorhanden. An die Stelle des ehemaligen Meckelschen Knorpels sind elastische Fasern gezogen. Die Fossa infratemporalis ist in diesem Stadium gekennzeichnet durch Nervengewebe, lockeres Bindegewebe, Fettzellen und hauptsächlich zahlreiche Blutzellen (Abb. 57a).



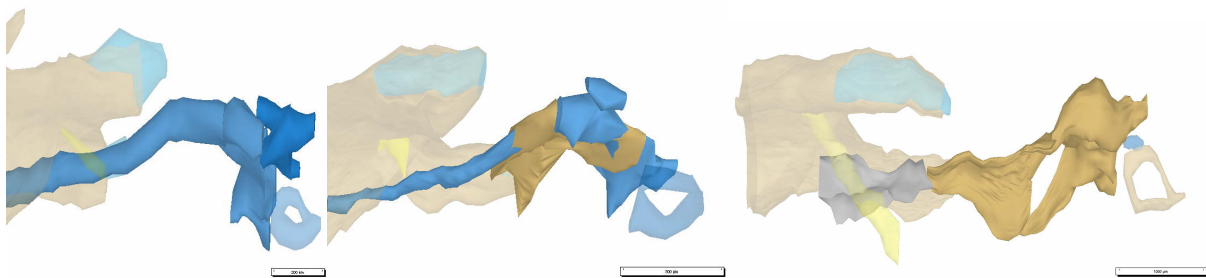
a: E16, P2 , P10 Ansicht von frontal.



b: E16, P2, P10 Ansicht von lateral.



c: E16, P2, P10, Ansicht von medial.



d: E16, P2, P10, Ansicht von superior.

Abb. 57 a-d: E16, P2, P10 dreidimensionale Darstellung der rechten Kiefergelenksregion.

a: E16, P2, P10 Histologische Darstellung des Meckelschen Knorpels.

b-d: E16, P2, P10 dreidimensionale Darstellung der rechten Kiefergelenksregion. Mandibula, N. alveolaris inferior, Stapes transparent dargestellt.

Der initiale Rückgang des Meckelschen Knorpels beginnt bei Mäusen pränatal intramandibulär und setzt sich nach posterior fort (Harada und Ishizeki 1998). Die Ossifikation von Malleus und Incus schließen sich etwas zeitversetzt an. Nanci und Ten Cate (2003) erklärten die Bildung des Lig. sphenomandibulare mit einem vollständigen Verlust des mittleren Anteils des Meckelschen Knorpels. Die fibrozelluläre Kapsel bleibt dabei erhalten und bildet das Ligament. Richany et al. (1956) widersprachen dieser These und beschrieben den Vorgang als Degeneration. Die Knorpelzellen degenerieren und formen sich zu Fibroblasten um, um so das Ligament zu bilden. Eine Degeneration bedeutet laut Pschyrembel (2014) die Entartung zellulärer Strukturen oder Funktionen infolge einer Schädigung. Eine äußere Schädigung des Meckelschen Knorpels konnte in dieser Untersuchung nicht beobachtet werden. Richman und Diewert (1988) isolierten in ihrer Studie den Meckelschen Knorpel von den umgebenden Strukturen und dem Perichondrium und fanden heraus, dass der Meckelknorpel in der Lage ist von sich aus im mittleren Anteil Fibroblasten zu bilden. Des Weiteren entstehen im Knorpel im anterioren und posterioren Anteil Osteoblasten. Cameron (1915) bezeichnete den gesamten Vorgang der Umwandlung als Retransformation durch Absorption. Indem das Perichondrium seine Struktur

verliert, mit dem umgebenden Mesenchym verschmilzt und die Knorpelzellwände sich öffnen und ebenfalls ins Mesenchym übergehen, gehen die Zellen in den ursprünglichen Zustand über. Dieser Vorgang wird von ihm als Absorption definiert. Die Zellen, die in das Mesenchymstadium gekommen sind, retransformieren sich anschließend zum Bindegewebe des Ligaments. Weitere Untersuchungen an Mäusen legen nahe, das Ligamentum sphenomandibulare entstehe durch Transformation (Ishizeki und Harada 1998, Ishizeki 2001). Die Knorpelzellen würden demnach nicht untergehen, sondern sich direkt zu Fibroblasten umformen (Tab. 13).

Das Ligament entwickelt sich aus der fibrozellulärer Kapsel des Meckelschen Knorpels	Nanci und Ten Cate 2003 Studie an Menschen
Der Meckelsche Knorpel degeneriert, die Zellen des Knorpels formen sich zu Fibroblasten und bilden so das Ligament	Richany et al. 1956 Studie an menschlichen Feten
Der Meckelsche Knorpel selbst bildet die Fibroblasten als Voraussetzung für das Ligament	Richman und Diewert 1988 Studie an menschlichen Feten
Das Ligament bildet sich durch Retransformation der Knorpelzellen	Cameron 1915 Studie an menschlichen Feten
Durch Transformation der Knorpelzellen entwickelt sich das Ligament	Ishizeki und Harada 1998, Ishizeki et al. 2001 Studie an Mäusen

Tab. 13: Gründe für den Rückgang des Meckelschen Knorpels und damit einhergehende Ligamententstehung

Der Epidermal growth factor (EGF) beschleunigt dabei die Ligamentbildung (Ishizeki 2001). Der Nachweis des Ligaments fehlt in den bisherigen Studien an Mäusen, lediglich bis zur Vorstufe, den Fibroblasten, wurden die Zellen analysiert. Entgegen der Beobachtung von Ishizeki und Harada (1998), die kein erhöhtes Gefäßaufkommen intermandibulär sahen, zeigt sich in den älteren Stadien der vorliegenden Untersuchung eine deutlich erhöhte Vaskularisation in der Fossa infratemporalis. Wirtschaftler et al. (1967) untersuchten die elastische Faserbildung des Ligamentum nuchae bei fetalen Kälbern und erwachsenen Tieren bis zum 10. Lebensjahr. Sie verwendeten spezielle Färbemethoden wie Verhoff-van Giesson und Masson-Trichrom und fanden heraus, dass die Faserbildung während der Fetalentwicklung rapide ansteigt und

gleichzeitig die Grundsubstanz geringer wird. Aus kleinen Fibrillen entwickeln sich Fasern. Zu Beginn der Ligamententstehung sind lokal zahlreiche Fibroblasten und Blutgefäße vorhanden. Im Laufe der Entwicklung reduziert sich die Zahl der Fibroblasten und die Faserzahl steigt in Korrelation an. Die Fibroblasten und die Fasern weisen dabei die gleiche Ausrichtung auf. Diese Aussage kann in der vorliegenden Untersuchung bestätigt werden.

Die Ergebnisse dieser Untersuchung im Kontext mit der Literatur lassen für die Umwandlung des Meckelschen Knorpels folgende Schlüsse zu:

1. Der Binnenknorpel des Meckelschen Knorpels wird zunächst resorbiert und transformiert zeitgleich die Knorpelzellen zu Fibroblastenzellen. Das erklärt den sprunghaften Anstieg der Fibroblasten.

Aus den Fibroblasten entstehen die elastischen Fasern (Linß und Fanghänel 1999, Stecco et al. 2015)

2. Zusätzlich sind die Fibroblasten des Perichondriums beteiligt an der Umformung.
3. Es findet eine rasche Zunahme der Bildung der elastischen Fasern statt mit einhergehender Abnahme der Fibroblasten.

6.3.5 Spina ossis sphenoidalis als Ursprung für das Ligamentum sphenomandibulare

Die Spina ossis sphenoidalis als Ursprungsgebiet für das Lig. sphenomandibulare wurde bisher wenig untersucht. Der Meckelsche Knorpel bildet ein Kontinuum während seiner frühen Embryonalentwicklung mit dem Malleus und dem Incus. Das aus dem Meckelschen Knorpel entstehende Lig. sphenomandibulare hingegen zieht von der Spina ossis sphenoidalis zur Mandibula (Richany et al. 1956, Sperber 1976, Moore und Persaud 1998). Aus der frühen Ausrichtung des Meckelschen Knorpels und der späteren davon abweichenden Orientierung des Lig. sphenomandibulare ergibt sich somit ein bisher nicht geklärter Widerspruch. Diese Untersuchung soll zur Klärung der abweichenden Lage sowie der Insertion des Ligaments an der Spina ossis sphenoidalis beitragen.

Definiert wird die Spina ossis sphenoidalis als Knochenspitze vertikal unterhalb der Ala major des Os sphenoidale und nahe des Foramen ovale, welches als Durchtrittsstelle für den N. mandibularis (V3) dient (Drake et al. 2007). Von ihrer Embryonalentwicklung her gehört die Spina ossis sphenoidalis zur Ala major des Os sphenoidale und geht auf chondrale Ossifikation zurück (Sperber 1976). Die Abbildung (Abb. 58) zeigt die Spina ossis sphenoidalis im Stadium P10 (Hinweis: Der rot markierte Bereich kennzeichnet die Spina ossis sphenoidalis). Das Os

sphenoidale ist einer der komplexesten Knochen des Kopfes mit bis zu 19 Einzelossifikationen (Starck 1975).

Laut Kaufman und Bard (1999) entsteht aus dem Meckelschen Knorpel nicht nur der Malleus und der Incus, sondern auch die Spina ossis sphenoidalis. Sie beziehen sich dabei auf histologische Studien an Mäusen, wo sie eine anfangs nicht trennbare knorpelige Struktur für beide Anlagen fanden. Ihre Beobachtung kann in unserer Untersuchung keine Bestätigung finden. Zwar beginnt auch die Entwicklung des Knochens mit einer knorpeligen Vorstufe, beide Knorpel lassen sich jedoch klar von Anfang an voneinander abgrenzen. Dies wird durch unsere 3D-Rekonstruktion in den Ergebnissen deutlich. Garg (2006) vermaß die Spina ossis sphenoidalis, die in ihrer Länge und Größe variieren kann, bei 33 erwachsenen menschlichen Schädeln. Durch den Zug des anterioren Lig. des Malleus und des Lig. sphenomandibulare in unterschiedliche Richtungen kommt es seiner Ansicht nach zu Form- und Größenvariationen der Spina. Des Weiteren beobachtete er bei drei Individuen Reste des Meckelschen Knorpels nahe der Spina und schloss daraus, dass die Spina ossis sphenoidalis auch hier ein Rest des Meckelschen Knorpels sei.

Über die Entwicklung der Spina ossis sphenoidalis ist ansonsten bisher wenig bekannt. Einzig Rodríguez-Vázquez et al. (1992) untersuchten nicht nur die beginnende Entwicklung des Lig. sphenomandibulare sondern auch die Bildung der Spina ossis sphenoidalis bei menschlichen Embryonen. Sie gingen jedoch nicht weiter auf eine detaillierte Beschreibung der Entwicklung der Spina in Bezug auf Zeit und Form ein. Ihrer Ansicht nach entsteht die Spina ossis sphenoidalis bei einer (Scheitel-Steiß-Länge) SSL von 150-154mm, dies entspricht der 17. Woche. Zeitversetzt, in der 22. Woche, entsteht das Lig. sphenomandibulare. Diese Reihenfolge erscheint besonders, da man annehmen würde, dass primär Zugkräfte der Ligamente die Bildung der Spina induzieren (Druck-Zug-Konzept), so wie es Enlow (1989) beschrieb. Möglicherweise ist der M. tensor veli palatini, der seinen Ursprung ebenfalls an der Spina ossis sphenoidalis hat (Drake et al. 2007), verantwortlich für deren knöchernen Entwicklung. In unserer Beobachtung ist der M. tensor veli palatini ab E14,5 sichtbar. Er wird für frühe Kieferbewegungen verantwortlich gemacht (Yamamoto et al. 2017). In der Annahme von Yamamoto et al. (2017) verursacht die frühe Kieferbewegung eine beschleunigte knöchernen Entwicklung des Os sphenoidale. Sie steht nicht in direktem Zusammenhang mit Maxilla- und Mandibulaentwicklung.

Zur Frage eines möglichen Zusammenhangs zwischen der Bildung von Knochenfortsätzen und daran inserierenden Muskeln untersuchte Washburn (1947), ob die unilaterale Entfernung des M. temporalis mit dessen Insertion am Proc. coronoideus bei neugeborenen Ratten einen Einfluss auf die Form des Proc. coronoideus hat. Seiner Untersuchung zufolge atrophiert zwar der Proc.

coronideus, jedoch reagiert nicht jeder Knochenansatz mit Atrophie wenn der inserierende Muskel entfernt wird. Bei Ratten hatte die selektive Entfernung des *M. pterygoideus lateralis* eher geringen Einfluss auf den *Proc. condylaris* (Awn et al. 1987). Betrachtet man den Ursprung des *M. temporalis* an der knöchernen Wand der *Fossa* und *Facies temporalis*, Teile der mimischen Muskulatur oder den Ansatz des *Lig. laterale* am *Collum mandibulae*, so lässt sich feststellen, dass sie keine knöchernen Erhabenheiten aufweisen, wie es bei vielen anderen Muskelinsertionen der Fall ist (Drake et al. 2007). Die naheliegende Vermutung, dass jeder Muskel- oder Sehnenansatz am Knochen sichtbare Insertionsstellen hinterlässt, kann aufgrund dieser Untersuchung nicht allgemein bestätigt werden (Washburn 1947, Schneider 1956).

Die Sehnen von Muskelbäuchen und Ligamenten sind sich aber strukturell sehr ähnlich (Welsch 2014), daher kann dennoch angenommen werden, dass sie sich auch ähnlich verhalten. Es gibt für Ligamente jedoch keine ähnliche Studie, wie sie Washburn (1947) durchführte, in der selektiv Muskeln entfernt wurden. In der Literatur werden die Sehnen- und Ligamentansätze nicht differenziert betrachtet (Schneider 1956, Gao und Messner 1996, Benjamin et al. 2006, Lu und Thomopoulos 2013), obwohl sie zusätzlich elastische Fasern enthalten.

Von anderen Autoren (Berkovitz et al. 2010) wird behauptet, dass das *Lig. sphenomandibulare* an seinen Enden verknöchert und somit die *Spina ossis sphenoidalis* bildet. Das *Lig. stylohyoideum*, welches beim Eaglesyndrom zu weiten Teilen verknöchert (Gokce et al. 2008) oder auch Exostosen könnten für diese Annahme sprechen. Die Ossifikation von Ligamenten und Exostosen beginnen mit der Kalzifizierung jedoch meist im Jugendalter und kalzifizieren insgesamt sehr langsam (Campanacci et al. 1990). Der *Torus mandibularis* der *Mandibula* wird jedoch von Sperber (1976) als genetisch determinierte Exostose bezeichnet. Man könnte demnach auch von einer konkreten genetischen Komponente bei der knöchernen Entwicklung ausgehen.

In unserer Untersuchung entsteht die *Spina ossis sphenoidalis* bei der Maus, wie es auch Rodríguez-Vázquez et al. (1992) beschrieben, zeitlich früher als das *Lig. sphenomandibulare*. In den Ergebnissen unserer Untersuchung zeigte sich, dass die *Ala major* und der *Proc. pterygoideus* des *Os sphenoidale* während ihrer Entwicklung in sogenannten Detraktionsfeldern (Blehschmidt 1978) aufeinander zuwachsen. Sie umschließen knöchern den *N. mandibularis* (V3) und die *A. meningea media*. So bilden sich das *Foramen ovale* und das *Foramen spinosum*. Da das *Neurocranium* und die *Dura mater* mehr Stabilität aufweisen als das *Viscerocranium* (Blehschmidt 1960), wächst der Knochen in Richtung *Viscerocranium*. Der Grad der Ossifikation an der *Spina ossis sphenoidalis* nimmt in unserer Untersuchung im Laufe der Entwicklung kontinuierlich zu, noch bevor sich das Ligament bildet (Abb. 60). Erkenntnisse

über Wachstumskontrollprozesse (Enlow 1989) in Stoffwechselfeldern legen nahe, dass die Wachstumskontrolle viel komplexer ist, als das zu sehr vereinfachende Druck-Zug-Konzept. Es gibt keine direkte Korrelation zwischen Zug und Apposition auf der einen und Druck und Resorption auf der anderen Seite (Enlow 1989).

Die Stoffwechselfelder, wie sie Blechschmidt (1978) beschrieb, entwickeln sich nicht isoliert. Vielmehr ist der Vorgang multifaktoriell und reziprok (Enlow 1989). Damit sind äußere Reize gemeint, die Informationen beispielsweise an den Knochen geben, der daraufhin eine Antwort veranlasst (Enlow 1989). Die Reaktion auf diese Reize im Stoffwechselfeld ist wiederum von einer gesteuerten genetischen Kontrolle abhängig (Blechschmidt 1944, 1960, Ingber 2006, Radlanski und Renz 2006). Es entsteht ein beständiges Wechselspiel zwischen mechanischen Einflüssen und molekularen Reaktionen. Die Morphogenese ist als ein selbstregulierendes System zu verstehen, in dem mechanische Genwirkungen (Blechschmidt 1948) Einfluss haben (Radlanski 2014).

Im Weiteren spielt die Fissura petrotympanica (Abb. 59) laut Richany et al. (1956) eine wichtige Rolle bei der Bildung der Spina ossis sphenoidalis. Sie wird definiert als eine Rinne, entstanden durch das Wachstum des Os temporale und des Os tympanicum (Syn.: Anulus tympanicus) zueinander (Sperber 1976). Beim Menschen entsteht sie pränatal in der 22. Woche. Die Spina ossifiziert laut Richany et al. (1956) erst zu dem Zeitpunkt, wenn sich die Fissura petrotympanica bildet. Das anteriore Ligament des Malleus verlängert sich zum Lig. sphenomandibulare zeitgleich mit der Ossifikation der Spina (Richany et al. 1956). In unserer Untersuchung bei der Maus ist der Bereich zwischen dem Os temporale und dem Os tympanicum bis in das Stadium P10 noch nicht so weit verengt, dass er als eine Fissura definiert werden kann. Der Abstand bleibt nahezu konstant während der Entwicklung von E14,5-P10. Die Werte sind der Tabelle (Tab. 15) zu entnehmen. Starke Vaskularisation durch die A. pterygopalatina und V. maxillaris, der M. pterygoideus lateralis und medialis und lockeres Bindegewebe kennzeichnen diesen Bereich bei der Maus. Der Meckelsche Knorpel zieht ebenfalls durch diese beiden Knochenanteile. Im Erwachsenenalter ist die Fissura petrotympanica auch bei der Maus vorhanden (Gregg und Avery 1969, Romanova et al. 2019). Eine mögliche Erklärung dieser Besonderheit ist die zeitversetzte Entwicklung (Heterochronizität), da auch das Lig. sphenomandibulare bei der Maus zeitlich später entsteht als beim menschlichen Embryo. Bei der Maus sind bis kurz nach der Geburt im Stadium P2 sowohl das primäre- als auch das sekundäre Kiefergelenk noch vorhanden. Der Meckelsche Knorpel als Bestandteil des primären Kiefergelenks ist in die Gelenkfunktion involviert. Erst nachdem das

sekundäre Gelenk seine Funktion vollständig ausübt, trennt sich der Meckelsche Knorpel vom Malleus (Göbel, in Vorbereitung). Dies könnte die Ligamentbildung initiieren.

Es ist auch möglich, dass sich auch ein anteriores Ligament des Malleus erst in späteren Stadien ausbildet, wenn der Meckelsche Knorpel sich vollständig transformiert hat. Daher sollten weitere Untersuchungen älterer Stadien zu diesem Thema erfolgen.

Die Spina ossis sphenoidalis beginnt mit der Ossifikation im Stadium E16 und die Ausdehnung der Ossifikation nimmt kontinuierlich bis zum ältesten der untersuchten Stadien P10 zu (Abb. 60). Analog dazu nimmt der Abstand der Spina ossis sphenoidalis zum Meckelschen Knorpel nahezu kontinuierlich ab. Die Tabelle (Tab. 14) zeigt den Abstand der Spina ossis sphenoidalis zum Meckelschen Knorpel. Während der Meckelsche Knorpel in seiner Position konstant bleibt, reduziert sich der Abstand im Laufe der Stadien von 296µm auf 38µm. Das entspricht dem fast achtfachen Wert.

Auch der Abstand der Spina ossis sphenoidalis zum Malleus reduziert sich (Abb. 61). Im Stadium P4 beträgt er noch 262µm, während er sich bei P10 bereits mehr als halbiert auf 106µm. Das bedeutet nicht nur, dass der Grad der Ossifikation der Spina ossis sphenoidalis im Laufe der Entwicklung zunimmt, sondern auch, dass sich der Winkel zwischen der Spina und dem Meckelschen Knorpel ändert. Somit ist die abweichende Lage erklärbar.

Stadium	Abstand
E16	296
E18	310
E20	213
P0	259
P2	178
P4	134
P10	38

Tab. 14: Abstand der Spina ossis sphenoidalis zum Meckelschen Knorpel, Angaben in µm

Stadium	Abstand
E14,5	473
E15	451
E16	413
E18	537
E20	476
P2	417
P4	490
P10	491

Tab. 15: Abstand des Os tympanicum zum Os temporale=Bereich der späteren Fissura petrotympanica, Angaben in µm

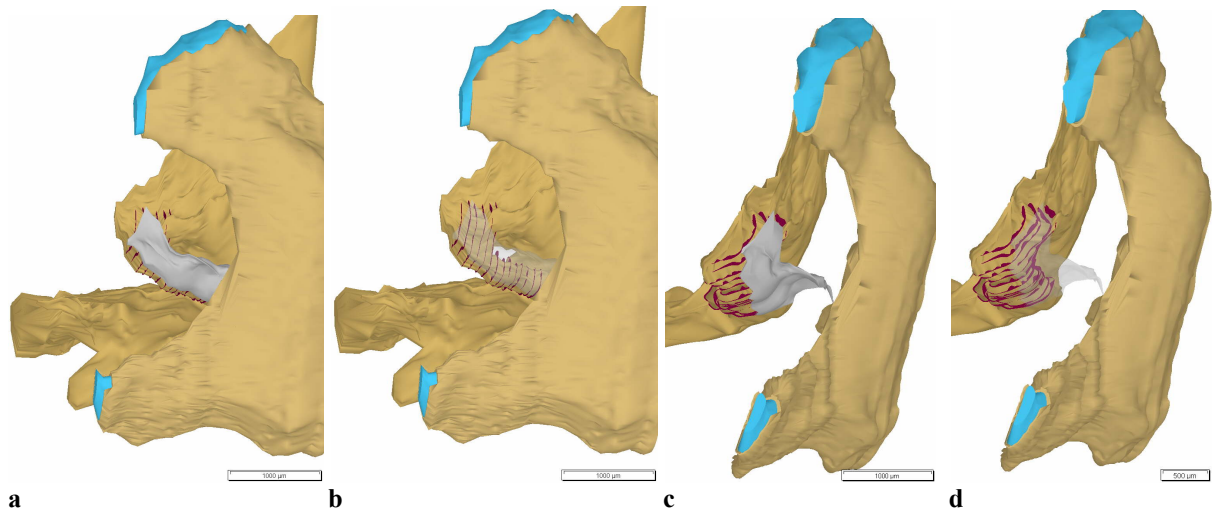


Abb. 58: Die 3D Rekonstruktion zeigt die Spina ossis sphenoidalis (rot markierter Bereich) im Stadium P10. Ansicht a-b von lateral und c-d von posterior. Lig. sphenomandibulare (grau) in Bild b, d transparent dargestellt.

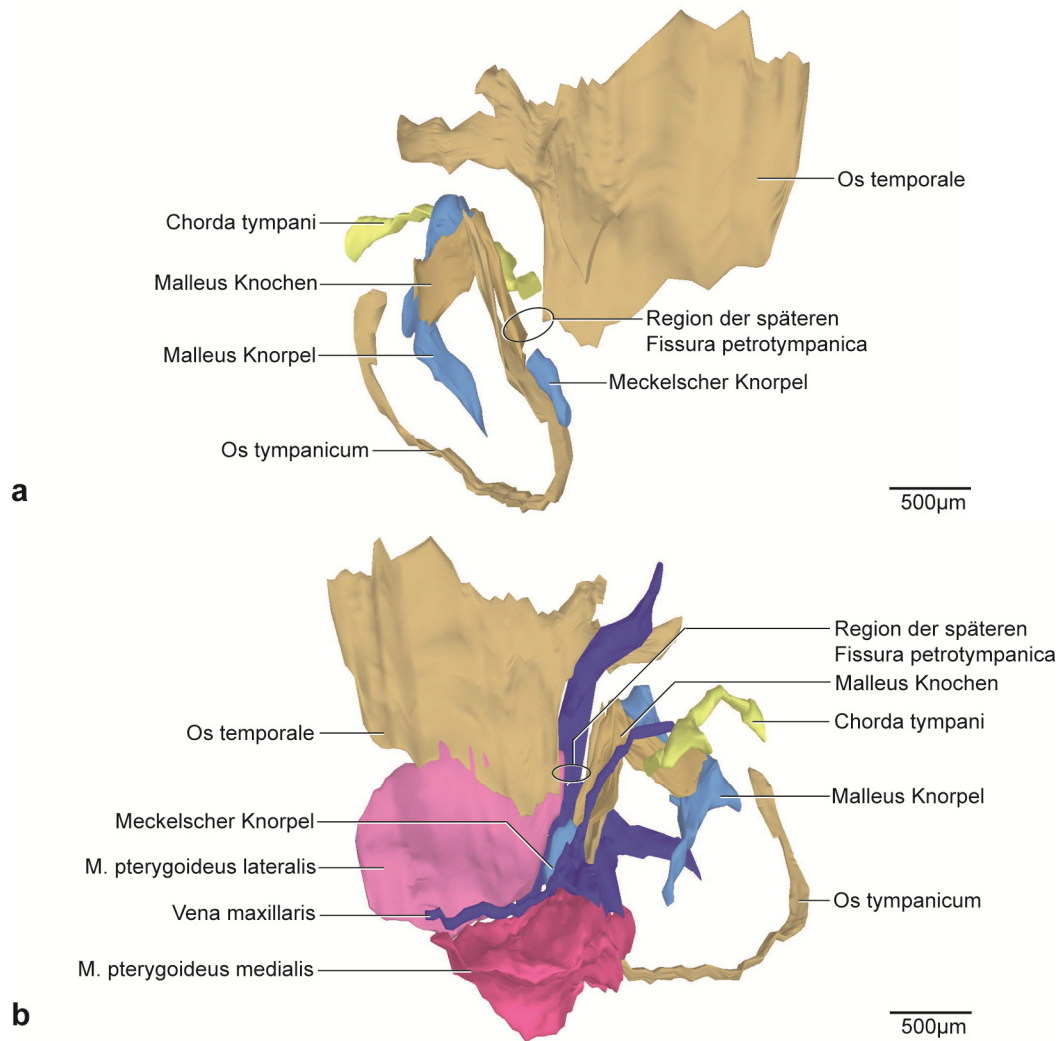


Abb. 59: Die 3D-Rekonstruktion zeigt den Bereich zwischen dem Os tympanicum und dem Os temporale im Stadium P4.

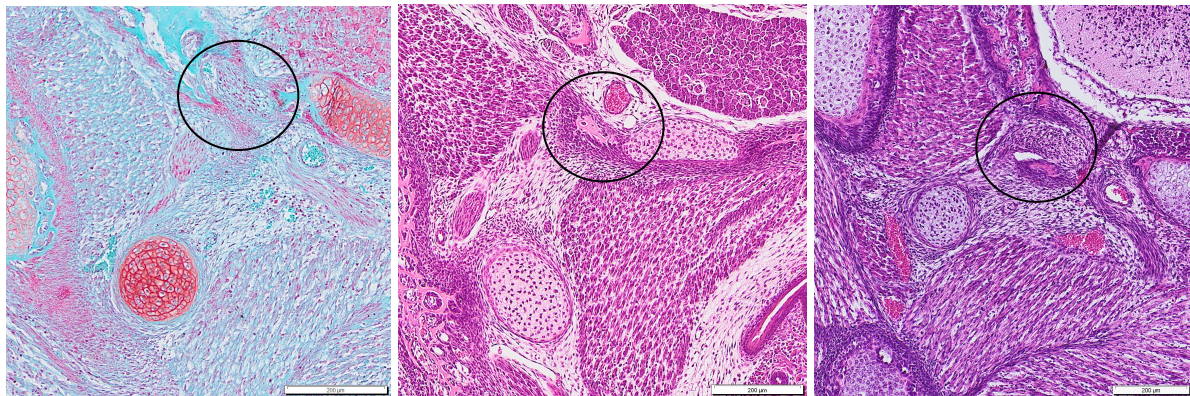a: Ansicht von lateral
b: Ansicht von medial

Noch ungeklärt bleibt die Frage nach der Insertion des Ligamentum sphenomandibulare an der Spina ossis sphenoidalis. Die Standardwerke der Literatur, wie Rodahl et al. (1960), Blackwood (1963), Sperber (1976), Bargmann (1977), Jirásek (1983), Schumacher (1984), Hinrichsen (1990) und Drake et al. (2007), lieferten wenig Hinweise auf die genaue Bildung der Insertion von Ligamenten. Blechschmidt (1960) beschrieb die Ligamentbildung zumindest beispielhaft an den Fingergelenken. Durch appositionelles Wachstum an den Epiphysen wird die Ligamentbildung ermöglicht. Die Ligamentbildung der Fingergelenke ist jedoch nicht auf die des Lig. sphenomandibulare übertragbar. Die Epiphysen sind noch rein knorpelig, während die Spina ossis sphenoidalis bereits verknöchert ist, bevor das Ligament gebildet wird. Es scheint auch unterschiedliche Zeitpunkte für Ligamentbildungen im Körper zu geben. Während Blechschmidt (1960) die Ligamentbildung an den Fingergelenken pränatal bei einer Scheitel-Steiß-Länge (SSL) von 37mm im knorpeligen Skelett beschrieb, sahen Mérida-Velasco et al. (1999) die Bildung des Lig. laterale erstmals beim ossifizierten Proc. zygomaticus in der 9. Woche und das discomalleolare Ligament in der 8. Woche beim Menschen. Die Ligamentbildung scheint somit keiner klaren zeitlichen Reihenfolge unterlegen. Blechschmidt (1960, 1978) liefert zu dieser Frage und zur Frage nach der Insertion von Ligamenten keine konkrete Antwort.

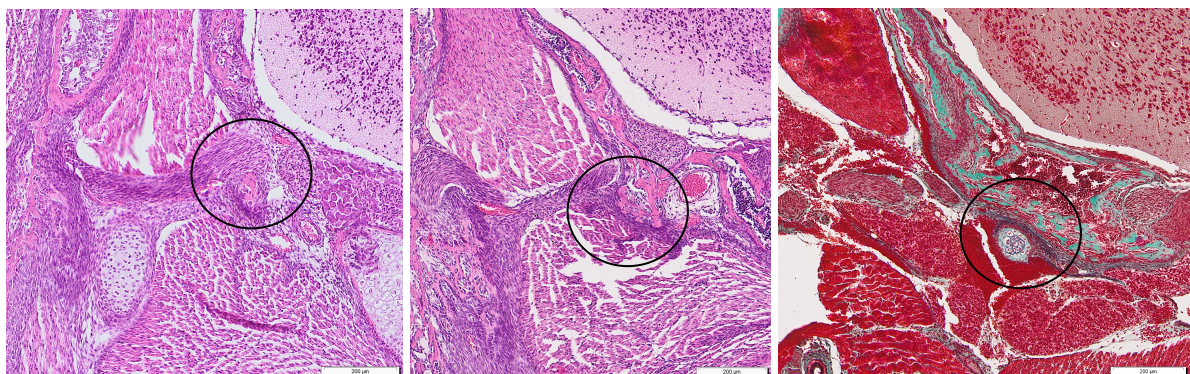
Um die Frage nach der Insertion zu klären, ist eine genaue histologische Betrachtung zusätzlich zur dreidimensionalen Rekonstruktion erforderlich. Grundvoraussetzung für die Insertion ist die Beziehung zwischen Sehnen und Ligamenten mit dem Periost des Knochens. Dies ist allgemein anatomisch anerkannt (Blechschmidt 1960, Linß und Fanghänel 1999, Welsch 2014). Wie bereits erwähnt, sind sich Sehnen und Ligamente strukturell ähnlich. Sie stammen von Fibroblasten ab und sind Zugkräften einer bestimmten Richtung unterlegen (Linß und Fanghänel 1999). Beide enthalten Kollagen vom Typ I (Linß und Fanghänel 1999, Welsch 2014). Sie entstehen in Retensionsfeldern, also in Stoffwechselfeldern wo sich Binnengewebe strafft (Blechschmidt 1978). Sehnen bilden die Verbindung zwischen Knochen und Muskulatur und bestehen im Gegensatz zu den Ligamenten aus straffem Bindegewebe mit geringer Elastizität (Welsch 2014). Die Sehnen bilden relativ schmale Anlagegebiete im Vergleich zu ihrem Muskelbauch (Blechschmidt 1960). Während Sehnen hauptsächlich aus Kollagenfasern bestehen, enthalten Ligamente zusätzlich elastische Fasern, die ihnen Reversibilität verleihen. Kollagenfasern begrenzen dabei die Dehnungsfähigkeit der Ligamente. Jedes Ligament enthält auch Kollagenfasern (Linß und Fanghänel 1999).

Die periostalen elastischen Fasern spielen eine Schlüsselrolle in der Beziehung zwischen Ligamenten und Knochen (Hurov 1986). Das Periost des Knochens besteht aus zwei Schichten.

Die innere Schicht ist die Cambiumschicht mit einer hohen Anzahl mesenchymaler Stammzellen, Osteoblasten und Osteoblasten. Die äußere Schicht besteht aus einer Kollagenmatrix und elastischen Fasern. An dieser Stelle inserieren das Ligament und die Sehne (Dwek 2010). Die Voraussetzung für die Insertion des Ligaments besteht in einer Parallelausrichtung der elastischen und kollagenen Fasern (Hurov 1986). Unseren Befunden zufolge verdichten sich die periostalen Zellen bereits kurz vor der Entstehung des Ligaments. Es kommt zu einer oberflächlichen Resorption, sodass die Fasern freigesetzt werden (Enlow 1989). Während im Stadium P4 ausschließlich die Verdichtung und die Parallelausrichtung am Periost der Spina ossis sphenoidalis identifizierbar sind, ist bereits sechs Tage später das Ligamentum sphenomandibulare vorhanden. Auch diese Fasern formieren sich zu parallel angeordneten Fasern. Die kollagenen und elastischen Fasern innerhalb des Periosts richten sich parallel aus. So können sie mit den ebenfalls parallel ausgerichteten kollagenen und elastischen Fasern des Lig. sphenomandibulare in Verbindung treten. Enlow (1989) und Schneider (1956) haben Untersuchungen zur Insertion der Sehnen am Periost durchgeführt und kamen zu ähnlichen Ergebnissen. Folglich ist sowohl die neue Ausrichtung des Lig. sphenomandibulare als auch dessen Insertion erklärbar.



E16, E18, E20



P2, P4, P10

Abb. 60: Frontalschnitt. Die Entwicklung der Spina ossis sphenoidalis im Vergleich, Ansicht von frontal.

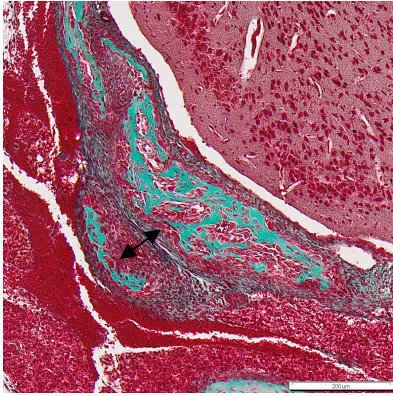


Abb. 61: Der Abstand der Spina ossis sphenoidalis zum Malleus im Stadium P10, Ansicht von frontal.

6.3.6 Ansatz des Ligamentum sphenomandibulare

Allgemeiner Konsens besteht in den bisherigen Untersuchungen dahingehend, dass der Ansatz des Lig. sphenomandibulare an der Medialseite der Mandibula zu finden ist. Das aus dem mittleren Teil des Meckelschen Knorpels entstehende Lig. sphenomandibulare setzt nahe des Foramen mandibulae in der Area perilingualis an (Curien et al. 2014). Mehrheitlich wird die Lingula mandibulae als Ansatzort für das Lig. sphenomandibulare genannt (Richany et al. 1956, Kinoshita et al. 2013).

Im Stadium P10 unserer Untersuchung zieht das Lig. sphenomandibulare von der Spina ossis sphenoidalis zur Medialseite der Mandibula, etwa 200µm inferior des Foramen mandibulae. Der Ansatz entspricht der ursprünglichen Lage des Meckelschen Knorpels bei der Maus. Eine Lingula mandibulae wie sie Richany et al. (1956) und Kinoshita et al. (2013) beim Menschen pränatal sahen, war bei der Maus in unseren Untersuchungen auch bis in die frühe postnatale Entwicklung nicht erkennbar. Curien et al. (2014) ordneten die Form ohne knöchernen Erhabenheit der Basisform zu. Sie untersuchten unter anderem die Ansatzregion für das Lig. sphenomandibulare im Kleinkindalter beim Menschen. Eine Lingula sahen sie vermehrt erst in älteren Entwicklungsstadien. Varma und Sameer (2013) konnten fünf verschiedene Konfigurationen der Lingula mandibulae bei erwachsenen menschlichen Schädeln unterscheiden. Eine Lingula ist laut ihrer Untersuchung nicht zwingend notwendig für den Ansatz des Lig. sphenomandibulare. Bei der Maus stand die Lingula mandibulae bisher noch nicht im Fokus von Untersuchungen. Es existieren hierzu keinerlei Vergleichsangaben.

Möglich ist eine zeitversetzte (heterochrone) Entwicklung (Sengel 1976) der Lingula mandibulae bei der Maus im Vergleich zum Menschen. Das primäre Kiefergelenk ist bei der Maus im Stadium P2 noch in Funktion und die Bildung des Lig. sphenomandibulare entsteht erst postnatal. Beim Menschen findet diese Entwicklung bereits pränatal statt (Richany et al. 1956,

Kinoshita et al. 2013). Daher ist anzunehmen, dass sich eine Lingula mandibulae noch in älteren Stadien der Maus entwickeln könnte. Zunehmende Kaubelastung könnte ebenfalls die Bildung der Lingula mandibulae induzieren.

Die allgemeine Form der Mandibula der Maus ist in unserer Untersuchung relativ flach und länglich. Die Angulusbildung (Sperber 1976), wie sie beim Menschen zu sehen ist, fehlt. Dies könnte erklären warum das Lig. sphenomandibulare bei der Maus in einem so flachen Winkel zur Mandibula (Tomo et al. 1997) verläuft.

6.4 Zusammenfassung

Die Entwicklung von Ligamenten und deren Insertion ist Voraussetzung für die Kenntnis grundlegender Funktionen für den Stütz- und Halteapparat des Körpers. Die meisten Ligamente entstehen aus einer bindegewebigen Vorstufe durch Straffung von Gewebe und verursachen daraufhin Zugwirkungen an den Epiphysen (Blehschmidt 1960). Dies geschieht als Antwort auf mechanische Reize. Eine Besonderheit stellt das Lig. sphenomandibulare dar. Seine Herkunft geht auf den mittleren Bereich des Meckelschen Knorpels zurück. Die Richtung des Lig. sphenomandibulare aber ist abweichend vom Verlauf des ursprünglichen Meckelschen Knorpels und führt zum Os sphenoidale anstatt zur Mittelohrregion (Richany et al. 1956, Sperber 1976, Moore und Persaud 1998).

Auf der Grundlage histologischer Schnittserien der Stadien E13,25-P10 der Maus (Sammlung Radlanski), die mithilfe der Software AnalySIS (Olympus, Münster) dreidimensional rekonstruiert wurden, konnte die Entwicklung der Kiefergelenksregion und des Lig. sphenomandibulare dargestellt werden. Spezifische Färbungen mit Elastika-Trichrom, modifiziert nach Masson-Goldner, ermöglichten neben der konventionellen Färbung mit Hämatoxylin-Eosin (HE) das Erkennen von elastischen Fasern, die typisch für Ligamentstrukturen sind.

Es ist erstmals gelungen, die Entwicklung des Lig. sphenomandibulare zusammen mit dessen Ansatz- und Ursprungsregion bei der Maus nachzuweisen. Die Herkunft des Lig. sphenomandibulare bei der Maus ist sowohl auf den Binnenknorpel des Meckelschen Knorpels als auch auf das angrenzende Perichondrium zurückzuführen. Der Binnenknorpel des mittleren Teils des Meckelschen Knorpels wird anterior und posterior von Chondroblasten abgebaut. Ferner sind die Knorpelzellen in der Lage die Chondroblasten in Fibroblasten umzuwandeln, was

den Umbau beschleunigt. Die im Perichondrium enthaltenen Fibroblasten und kollagenen Fasern proliferieren und führen zum weiteren Umbau des Meckelschen Knorpels in das Lig. sphenomandibulare. Die Fibroblasten bilden die Voraussetzung für die Bildung elastischer Fasern (Linß und Fanghänel 1999, Stecco et al. 2015). Welche genauen genetischen Faktoren und biochemischen Signalmoleküle zu dieser Veränderung führen, konnte bis heute nicht vollständig geklärt werden.

Betrachtet man den Verlauf des Lig. sphenomandibulare, so gibt es einerseits Übereinstimmungen mit dem Verlauf des Meckelschen Knorpels, andererseits aber auch deutliche Abweichungen. Der Ansatz an der Medialseite der Mandibula folgt recht genau dem Verlauf des ursprünglichen Meckelschen Knorpels. Abweichend aber ist der Verlauf auf Höhe des inferioren Bereichs der Ala major ossis sphenoidalis, an dem sich die Spina ossis sphenoidalis bildet. Während das posteriore Ende des Meckelschen Knorpels in die Mittelohrregion zieht und den Malleus und Incus bildet, nehmen die Fasern des Lig. sphenomandibulare einen davon aberranten Verlauf zur Spina ossis sphenoidalis. Dass auch dieser Anteil des Lig. sphenomandibulare aus dem Meckelschen Knorpel entsteht, ergibt sich aus der Lageveränderung der Strukturen in dieser Region, die erst durch unsere 3D-Rekonstruktionen sichtbar gemacht werden konnte. Erklärend hierfür sind die Lage- und Abstandsbeziehungen zwischen der Spina ossis sphenoidalis und dem Meckelschen Knorpel während ihrer Entwicklung zueinander. Die Spina ossis sphenoidalis bildet sich durch chondrale Ossifikation bereits pränatal. Für die Entwicklung der Spina ossis sphenoidalis werden unter anderem auch mechanische Genwirkungen (Blechsmidt 1948) als Faktoren angenommen, hier speziell auch der erhöhte Wachstumsdruck des Gehirns auf das Viscerocranium (Blechsmidt 1960) und die knöchernen Umschließung des N. mandibularis (V3) und der A. meningea media. Ihre knöchernen Ausdehnung nimmt kontinuierlich bis ins frühe postnatale Stadium zu, noch bevor sich das Lig. sphenomandibulare bildet. Währenddessen nimmt der Abstand der Spina ossis sphenoidalis zum Meckelschen Knorpel kontinuierlich ab, wobei der Meckelsche Knorpel während seiner Umbauprozesse relativ konstant in seiner Position bleibt. Durch die Verringerung des Abstands verändert sich auch der Winkel beider Strukturen zueinander. Bevor die Bildung des Lig. sphenomandibulare einsetzt, kommt es zu einer oberflächlichen Resorption mit Verdichtung und Parallelausrichtung der periostalen Fasern an der Spina ossis sphenoidalis. Die verminderte Distanz zwischen dem neu gebildeten Ligament aus dem Meckelschen Knorpel zur Spina ossis sphenoidalis ermöglicht es jetzt den Fasern auch hier zu inserieren. Diese Insertion bildet den Ursprung für das Lig. sphenomandibulare. Die elastischen und kollagenen Fasern des Lig. sphenomandibulare formieren sich ebenso parallel wie die periostalen Fasern

zueinander. So können sich Verbindungsfibrillen ausbilden. Die Spina ossis sphenoidalis ist die nächst gelegene knöcherne Erhabenheit für die Insertion des Lig. sphenomandibulare. Die Fissura petrotympanica ist bei der Maus bis zum ältesten der untersuchten Stadien noch nicht schmal genug um als Rinne bezeichnet zu werden. Im Erwachsenenalter ist sie jedoch nachweisbar (Gregg und Avery 1969, Romanova et al. 2019), daher besteht die Frage, ob sich auch Fasern des Ligaments an die knöchernen Wände der Fissura petrotympanica fixieren, wie es bei einigen Untersuchungen beim Menschen der Fall ist. Es bleibt ebenfalls offen, ob sich ein anteriores Ligament des Malleus im Erwachsenenalter bildet. Bis in die frühe postnatale Entwicklung ist es bei der Maus im Gegensatz zum Menschen noch nicht nachweisbar. Festzuhalten ist, dass trotz der Heterochronizität (Sengel 1976) die Reihenfolge bei der Entwicklung des Lig. sphenomandibulare zwischen Mensch und Maus insgesamt gleich ist.

7 LITERATURVERZEICHNIS

Aoyagi H, Iwasaki S, Yoshizawa H, Tsuchikawa K. Three-dimensional observation of the mouse embryo by micro-computed tomography: Meckel's cartilage, otocyst, and/or muscle of tongue. *Odontology* 2012;100:137-143.

Arai F, Ohneda O, Miyamoto T, Zhang QX, Suda T. Mesenchymal stem cells in perichondrium express activated leukocyte cell adhesion molecule and participate in bone marrow formation. *J Exp Med*. Vol.195. The Rockefeller University Press 2002;1549-1563.

Aristoteles. Über die Zeugung der Geschöpfe. Schöningh, Paderborn 1959.

Awn M, Goret-Nicaise M, Dhem A. Unilateral section of the lateral pterygoid muscle in the growing rat does not alter condylar growth. *Eur J Orth od*. 1987;9(2):122-8.

Bareggi R, Sandrucci MA, Baldini G, Grill V, Zweyer M, Narducci P. Mandibular growth rates in human fetal development. *Arch Oral Biol* 1995;40:119-125.

Bairati A, Comazzi M, Gioria M. A comparative study of perichondral tissue in mammalian cartilages. *Tissue Cell* 1996;28(4):455-68.

Bargmann W. Histologie und mikroskopische Anatomie des Menschen. 7. Aufl.. Georg Thieme Verlag, Stuttgart 1977.

Baume LJ. Embryogenesis of the human temporomandibular joint. *Science* 1962;138:904-909.

Becker, K. Entwicklung eines 3D-Ganzkörper-Ultraschalls an Kleintieren für morphologische Bildgebung, Volumetrie und Bildfusion mit PET. Diss Universität Würzburg, 2011.

Beckert, K. Embryologische Untersuchungen zur Entstehung der Mittelohrregion beim Menschen zur Zeit der vorgeburtlichen Entwicklungsstadien von 19 bis 150mm SSL. Diss Charité - Universitätsmedizin Berlin, 2011.

Benjamin M, Toumi H, Ralphs JR, Bydder G, Best TM, Milz S. Where tendons and ligaments meet bone: attachment sites ('enthesis') in relation to exercise and/or mechanical load. *J Anat* 2006;208(4):471-490.

Benninghoff A und Drenckhahn D. Anatomie. Bd.1. 17. Aufl., Elsevier Urban und Fischer München, Jena 2014.

Berkovitz BK, Moxham BJ, Linden RWA, Sloan AJ. Master Dentistry Vol.3 Oral E-Book: oral anatomy, histology, physiology and biochemistry. Elsevier Health Sciences 2010.

Bhaskar SN, Weinmann JP, Schour I. Role of Meckel's cartilage in the development and growth of the Rat mandible. *J D Res* 1953;32:398-410.

Blackwood H. Bone and tooth: proceedings of First European Symposium, Oxford, April 1963. Elsevier Science & Technology 1964.

Blehschmidt E. Über die Wachstumsdynamik der Gewebe im menschlichen Körper. (Der Ausdruck der Wachstumsmechanik in der Körperform). Musterschmidt, Göttingen 1944.

Blehschmidt E. Mechanische Genwirkungen - Funktionsentwicklung I. Musterschmidt, Göttingen 1948.

Blehschmidt E. Rekonstruktionsverfahren mit Verwendung von Kunststoffen. Ein Verfahren zur Ermittlung und Demonstration von Entwicklungsbewegungen. *Z Anat Entwicklungsgesch* 1954;118:170-4.

Blehschmidt E. The stages of human development before birth. An introduction to human embryology. Die vorgeburtlichen Entwicklungsstadien des Menschen. Eine Einführung in die Humanembryologie. S Karger, Basel, Freiburg 1960.

Blehschmidt E. Der menschliche Embryo: Dokumentationen zur kinetischen Anatomie. The human embryo. Documentation on kinetic anatomy. Stuttgart: Schattauer 1963.

Blehschmidt E. Die Entstehung des Unterkiefers. Fortschritte der Kieferorthopädie 1973;34(4):337-358.

Blehschmidt E. Anatomie und Ontogenese des Menschen. Quelle & Meyer, Heidelberg 1978.

Blehschmidt E. Anatomie und Ontogenese des Menschen. 1. Aufl. Fe-Medienverlag 2003.

Born G. Die Plattenmodelliermethode. Archiv für Mikroskopische Anatomie 1883;22(1):584-599.

Broman I. Die Entwicklungsgeschichte der Gehörknöchelchen beim Menschen. Verlag von J.F. Bergmann, Wiesbaden 1899.

Bundesministerium für Ernährung und Landwirtschaft. Tabellen der Tierversuchszahlen für das Jahr 2013. Letzter Zugriff im März 2015:

http://www.bmel.de/SharedDocs/Downloads/Tier/Tierschutz/2013-TierversuchszahlenGesamt.pdf?__blob=publicationFile 2014.

Burch JG. The cranial attachment of the sphenomandibular (tympenomandibular) ligament. Anat Rec 1966;156:433-438.

Burford CM und Mason MJ. Early development of the malleus and incus in humans. J Anat 2016;229(6):857-870.

Cameron J. The cranial attachment of the internal lateral ligament of the lower jaw: with an investigation into the fibrogenesis of this structure. J Anat Physiol 1915;49:210–215.

Campanacci M, Bertoni F, Bacchini P. Solitary exostosis. In: bone and soft tissue tumors. Springer, Berlin, Heidelberg, 1990.

Cesarani A, Tombolini A, Fagnani E, Domenech-Mateu JM. The anterior ligament of the human malleus. Acta Anat 1991;142:313-316.

Chai Y, Jiang X, Ito Y, Bringas P, Han J, Rowitch DH, Soriano P, McMahon AP, Sucov HM. Fate of mammalian cranial neural crest during tooth and mandibular morphogenesis. *Development* 2000;127:1671-1679.

Cheyne F, Guyot L, Richard O, Layoun W, Gola R. Discomalleolar and malleomandibular ligaments: anatomical study and clinical applications. *Surg Radiol Anat* 2003;25:152-157.

Christ B und Wachtler F. *Medizinische Embryologie*. Wiesbaden: Ullstein Medical 1998.

Coleman R. Temporomandibular joint: relation of the retrodiskal zone to Meckel's cartilage and lateral pterygoid muscle. *J Dent Res* 1970;49(3):626-630.

Cuccia AM, Caradonna D, Caradonna C. Manual therapy of the mandibular accessory ligaments for the management of temporomandibular joint disorders. *J Am Osteopath Assoc* 2011;111(2):102-112.

Curien R, Baumann C, Gangloff P, Gérard E. Study of the development of the area perilingualis. *Med Buccale Chir Buccale* 2014;20:75-84.

Drake RL, Vogl W, Mitchell AWM. *Gray's Anatomie*. 1. Aufl. Elsevier GmbH, München 2007.

Dwek JR. The periosteum: what is it, where is it, and what mimics it in its absence? *Skeletal Radiol* 2010;39:319-323.

Enlow DH. *Handbuch des Gesichtswachstums*. / Wawerla T (Übers.). Berlin : Quintessenz 1989.

Fawcett E. Description of a reconstruction of the head of a thirty-millimetre embryo. *J Anat Physiol* 1910;44(4):303-311.

Frommer J und Margolis MR. Contribution of Meckel's cartilage to ossification of the mandible in mice. *J Dent Res* Vol. 1971;50(5):1260-1267.

Frommer J und Monroe CW. Development and distribution of elastic fibers in the mandibular joint of the mouse. *Anat Rec* 1966;156:333-346.

Gao J und Messner K. Quantitative comparison of soft tissue-bone interface at chondral ligament insertions in the rabbit knee joint. *J Anat* 1996;188:367-373.

Garg A. Anatomical variation of the sphenomandibular ligament. *Australian Endodontic J* 2001;27(1).

Garg, GK. Variations of the spine of sphenoid. 2006;19:213-214.

Gaunt PN und Gaunt WA. Three dimensional reconstruction in biology. Tunbridge Wells : Pitman 1978.

Gokce C, Sisman Y, Sipahioglu M. Styloid process elongation or Eagle-Syndrom: is there any role for ectopic calcification? *Eur J. Dent* 2008;2:224-228.

Gray H. The articulations. In: Pick TP and Howden R, editors. *Gray`s anatomy*, 5th ed. New York: Barnes and Noble Books, 1995:p188-266.

Gregg JM und Avery JK. Experimental studies of vascular development in normal and cleft palate mouse embryos. *Cleft Palate* 1971;8:101-17.

Gruda A. Herkömmliche, modifizierte und neue Messmethoden zur kephalometrischen Untersuchung der pränatalen craniofacialen Morphogenese des Menschen anhand von bilateralen und frontalen Darstellungen von 3D-Rekonstruktionen und von Aufhellungspräparaten menschlicher Embryonen und Föten von 19 mm SSL bis 145 mm SSL, Diss Charité - Universitätsmedizin Berlin, 2010.

Hall BK. *Bones and cartilage: developmental and evolutionary skeletal biology*. Academic Press. 2. Aufl. 2014.

Harada Y und Ishizeki K. Evidence for transformation of chondrocytes and site-specific resorption during the degradation of Meckel`s cartilage. *Anatomy and Embryology* 1998;197:439-450.

Harpman A und Wollard HH. Note of the internal architecture of the mandible. *J Anat* 1938;72:575-578.

Hildebrand M und Goslow G. *Vergleichende und Funktionelle Anatomie der Wirbeltiere*. Springer-Verlag 2013.

Hinrichsen KV. *Humanembryologie: Lehrbuch und Atlas der vorgeburtlichen Entwicklung des Menschen*. Springer-Verlag Berlin, 1990.

Hirouchi H, Kitamura K, Yamamoto M, Odaka K, Matsunaga S, Sakiyama K, Abe S. Developmental characteristics of secondary cartilage in the mandibular condyle and sphenoid bone in mice. *Archives of Oral Biology* 2018;89:84-92.

Holmbeck K, Bianco P, Chrysovergis K, Yamada S, Birkedal-Hansen H. MT1-MMP-dependent, apoptotic remodeling of unmineralized cartilage: a critical process in skeletal growth. *J Cell Biol* 2003;163(3):661-671.

Hurov JR. Soft-tissue bone interface: how do attachments of muscles, tendons, and ligaments change during growth? A light microscopic study. *J of Morphology* 1986;189:313-325.

Ingber DE. Mechanical control of tissue morphogenesis during embryological development. *Int J Dev Biol* 2006;50:255-266.

IFAA (International Federation of Associations of Anatomists). *Terminologia Anatomica*. Kapstadt: 1998. TE PrePublication, 2010. Letzter Zugriff im Mai 2014:

<http://www.unifr.ch/ifaa/>

International Committee on Veterinary Gross Anatomical Nomenclature (I.C.V.G.A.N.). *Nomina Anatomica*. 6. Edition. With permission of the World Association of Veterinary Anatomists (W.A.V.A.). Published by the Editorial Committee

Hanover (Germany), Ghent (Belgium), Columbia, MO (U.S.A.), Rio de Janeiro (Brazil) 2017.

Ishizeki K, Saito H, Shinagawa T, Fujiwara N, Nawa T. Histochemical and immunohistochemical analysis of the mechanism of calcification of Meckel's cartilage during mandible development in rodents. *J Anat* 1999;194(2):265-277.

Ishizeki K, Takahashi N, Nawa T. Formation of the sphenomandibular ligament by Meckel's cartilage in the mouse: possible involvement of epidermal growth factor as revealed by studies in vivo and in vitro. *Cell Tissue Res* 2001;304:67-80.

Ito Y, Bringas P Jr, Mongharei A, Zhao J, Deng C, Chai Y. Receptor regulated nad inhibitory smads are critical in regulatoring transforming growth factor β -mediated Meckel's cartilage development. *Dev Dyn* 2002;22:469-478.

Jamil RT, Waheed A, Callahan AL. Anatomy. Sphenoid bone. StatPearls Publishing LLC 2019.

Jirásek JE. Atlas of human prenatal morphogenesis. Martinus Nijhoff Publishers, Boston 1983.

Judd BH. Experimental organisms used in genetics. eLS 2001: 1-7.

Kalinke U. Embryologische Untersuchungen zur Entwicklung des Alveolarknochens im Oberkiefer beim Menschen zur Zeit der vorgeburtlichen Entwicklungsstadien von 19 bis 68 mm SSL. Diss Charité - Universitätsmedizin Berlin, 2014.

Kaufman M und Bard J. The anatomical basis of mouse development. Gulf Professional Publishing 1999.

Khoury JN, Mihailidis S, Gabriel M, Townsend G. Applied anatomy of the pterygomandibular space: improving the success of inferior alveolar nerve blocks. *Aust Dent J* 2011;56(2):112-21.

Kim HJ, Jung HS, Kwak HH, Shim KS, Hu KS, Park HD, Park HW, Chung IW. The discomalleolar ligament and the anterior ligament of malleus: an anatomic study in human adults and fetuses. *Surg Radiol Anat* 2004;26:39-46.

Kinoshita H, Umezawa T, Omine Y, Kasahara M, Rodríguez-Vázquez JF, Murakami G, Abe S. Distribution of elastic fibres in the head and neck: a histological study using late-stage human fetuses. *Anat Cell Biol* 2013;46:39-48.

Kjaer I, Keeling J, Hanson BF. The prenatal human cranium: normal and pathologic development. Munksgaard 1999.

Konietzny M. Zur Entwicklung des Kieferknochens im Bereich der Zahnanlagen. Histologische und morphologische Untersuchungen an der fetalen Maxilla des Menschen während des späten Glockenstadiums der Zahnanlagen (160 - 270 mm SSL). Diss Charité - Universitätsmedizin Berlin, 2014.

Kronenberg HM. The role of the perichondrium in fetal bone development. *Ann NY Acad Sci* 2007;1116:59-64.

Lee SK, Kim YS, Oh HS, Yang KH, Kim EC, Chi JG. Prenatal development of the human mandible. *Ant Rec* 2001;263:314-325.

Leonardt H. Histologie, Zytologie und Mikroanatomie des Menschen. Bd. 3., 8. Aufl. Stuttgart : Thieme 1990.

Linß W und Fanghänel J (Hrsg.). Histologie; Zytologie, allgemeine Histologie, mikroskopische Anatomie. Berlin: de Gruyter 1998.

Loughner BA. Discomalleolar and anterior malleolar ligaments: possible causes of middle ear damage during temporomandibular joint surgery. *Oral Surg Oral Med Oral Pathol* 1989;69:15-22.

Low A. Further observations on the ossification of the human lower jaw. *J Anat Physiol* 1909;44(1):83-95.

Lu HH. Frontiers of engineering. Engineering tissue-to-tissue interfaces and the formation of complex tissues. Symposium. National academy of engineering, Washington 2012.

Lu HH und Thomopoulos S. Functional attachment of soft tissue to bone: development, healing and tissue engineering. *Annu Rev Biomed Eng* 2013;15:201-226.

Martin P. [https://wellcomecollection.org/works/kcgnp27b?query="Mouse"](https://wellcomecollection.org/works/kcgnp27b?query=). CC1.0 Universal Lizenz. Letzter Zugriff März 2020.

Meckel JF. *Handbuch der menschlichen Anatomie*, Halle und Berlin 1820;4:47.

Meikle MC. *Craniofacial development, growth and evolution*. Bressingham : Bateson 2002.

Melnick M, Witcher D, Bringas P Jr, Carlsson P, Jaskoll T. Meckel's cartilage differentiation is dependent on hedgehog signaling. *Cell Tissue Organs* 2005;179:146-157.

Mérida-Velasco JR, Rodríguez-Vázquez JF, Mérida-Velasco JA, Sánchez-Montesinos I, Espín-Ferra J, Jiménez-Collado J. Development of the human temporomandibular joint. *Aant Rec* 1999;255:20–33.

Mey R. *Umbauvorgänge des peridentalen Knochens in der Molarenregion der Maus. Histologische und morphologische Untersuchungen der Stadien P0 bis P20*. Diss Charité - Universitätsmedizin Berlin, 2015.

Meyer EP und Domanico VJ. Three dimensional reconstruction: a tissue embedding method for alignment of serial sections. *J Neurosci Methods* 1988;26(2):129-32.

Monteiro JCC, Ennes JP, Zorzatto JR. Ossification of the petrotympanic fissure: morphological analysis and clinical implications. *J Craniomand Practice* 2011;29(4):284-290

Moore KL und Persaud TVN. *The developing human. Clinically oriented embryology*. WB Saunders Company, Toronto 1998.

Mulisch M und Welsch U. *Romeis Mikroskopische Technik*. Heidelberg: Spektrum Akademischer Verlag 2014.

Nanci A und Ten Cate AR. Ten Cate's oral histology: development, structure and function. 6. Edition. St. Louis: Mosby 2003.

Nowak I. Zur Entwicklung des Desmodonts im Zusammenhang mit dem peridentalen Knochen. Histologische und morphologische Untersuchungen der Molarenregion der Maus in den postnatalen Stadien P8-P40. Diss Charité - Universitätsmedizin Berlin, 2016.

Oesterle F. Über den Feinbau der Gehörknöchelchen und seine Entstehung. Med. Diss. Bayer. Julius-Maximilians-Universität, Würzburg 1932.

Ohtsuki, S, Ishikawa A, Yamada S, Hirohiko I, Matsuda T, Takakuwa T. Morphogenesis of the middle ear during fetal development as observed via magnetic resonance imaging. *Anat Rec* 2018;301(5):757-764.

Ongaro I, Sperber GH, Machin GA, Murdoch CA. Fiducial points for three-dimensional computer-assisted reconstruction of serial light microscopic sections of umbilical cord. *Anat Rec* 1991;229(2):285-9.

Ossenberg NS. The mylohyoid bridge: an anomalous derivate of Meckel's cartilage. *J Dent Res* 1974;53(1):77-82.

Ögütçen-Toller MO und Juniper RP. The embryonic development of the human lateral pterygoid muscle and its relationship with the temporomandibular joint and Meckel's cartilage. *J Oral Maxillofac Surg* 1993;51:772-779.

Ögütçen-Toller MO und Juniper RP. The development of the human lateral pterygoid muscle and the temporomandibular joint and related structures. *Early Hum Dev* 1994;39:57.

Pabst R und Putz R. Sobotta. Atlas der Anatomie des Menschen. Bd. 1., 21. Aufl. München: Urban & Schwarzenberg 2000.

Pinto OF. A new structure related to the temporomandibular joint and middle ear. *J Prosthet Dent* 1962;12:95-103.

Policard A und Boucharlat M. Résultats des explantations in vitro de périoste et de périchondre. C r Soc Biol 1925;93.

Prekumar S. Textbook of craniofacial growth. JP Medical Ltd, 2011.

Pschyrembel W. Wörterbuch-Red. des Verl. / Hildebrandt H (Bearb.). Pschyrembel Klinisches Wörterbuch. 260. Aufl. Berlin : de Gruyter 2014.

Radlanski RJ, Kjaer I, Vastardis H, Renz H. Morphometrische Untersuchungen zur Fetalentwicklung der menschlichen Mandibula. Fortschr Kieferorthop 1994;55(2):77-83.

Radlanski RJ, van der Linden FP und Ohnesorge I. 4D-computerized visualialisation of human craniofacial skeletal growth and of the development of the dentition. Ann Anat 1999;181(1):3-8.

Radlanski RJ, Renz H, Klarkowski MC. Prenatal development of the human mandible. 3D reconstructions, morphometry and bone remodelling pattern, sizes 12-117 mm CRL. Anat Embryol (Berl) 2003;207(3):221-32.

Radlanski RJ, Renz H. Genes, forces and forms: mechanical aspects of prenatal craniofacial development. Dev Dyn 2006;235:1219-29.

Radlanski RJ. Orale Struktur- und Entwicklungsbiologie. Berlin: Quintessenz Verlag 2011.

Radlanski RJ. Mechanische Genwirkungen?! – Eine Frage der Teratologie. In: Fanghänel J, Behr M, Proff P (Eds.): Kiebu, Greifswald 2014;83-90.

Radlanski, RJ und Wesker, KH. Das Gesicht. Bildatlas klinische Anatomie. 2. Aufl., Quintessenz 2012.

Ramaesh T und Bard J. The growth and morphogenesis of the early mouse mandible: a quantitative analysis. J Anat C 2003;203:213–222.

Richany SF, Bast TH, Anson JP. The development of the first branchial arch in man and the fate of Meckel's cartilage. Quart Bull Northwestern Univ Med School 1956;30:331-355.

Richman JM und Diewert VM. The fate of Meckel's cartilage chondrocytes in ocular culture. *Dev Biol* 1988;129:48-60.

Rodahl K., Nicholson JT, Brown EM. Bone as a tissue. New York and London: McGraw-Hill Book Company, 1960.

Rodríguez-Vázquez JF, Mérida-Velasco JR, Jiménez-Collado J. A study of the os goniale in man. *Acta Anat* 1991;142(2):188-192.

Rodríguez-Vázquez JF, Mérida-Velasco JR, Jiménez-Collado J. Development of the human sphenomandibular ligament. *Anat Rec* 1992;233:453-460.

Rodríguez-Vázquez JF, Mérida-Velasco JR, Jiménez-Collado J. Relationships between temporomandibular joint and middle ear in human fetuses. *J Dent Res* 1993;72:62-66.

Rodríguez-Vázquez JF, Mérida-Velasco JR, Mérida-Velasco JA, Jiménez-Collado J. Anatomical considerations on the discomalleolar ligament. *J Anat* 1998;192:617-621.

Rodríguez-Vázquez JF, Mérida-Velasco JR, Mérida-Velasco JA, Sánchez-Montesinos I, Espín-Ferra J, Jiménez-Collado J. Development of Meckel's cartilage in the symphyseal region in man. *Anat Rec* 1999;249(2):249-54.

Rodríguez-Vázquez JF, Murakami G, Verdungo-López S, Aba S, Fujimiya M. Closure to the middle ear with special reference to the development of the tegmen tympani of the temporal bone. *J Anat* 2011;218:690-698.

Romanova L, Phillips H, Calip GS, Hauser K, Peterson DA, Lazarov O, Predescu D, Predescu S, Schneider J, Kordower J, Hansen E, Lam CH, Janson CG. Energy dependent transport at dural lymphatic vessels is necessary for A β brain clearance in Alzheimer's disease. *Biorxiv*. Cold Spring Harbor Laboratory, 2019.

Rowicki T, Zakrzewska J. A study of the discomalleolar ligament in the adult human. *Folia Morphol (Warsz)* 2006;65:121-125.

Saller K. Untersuchungen über das Wachstum bei Säugetieren (Nagern). IV. Teil. Das Gewichtswachstum der weissen Hausmaus während der ersten 49 Lebenstage. *Dev Genes Evol* 1932;126:613-32.

Savostin-Asling I und Asling CW. Resorption of calcified cartilage as seen in Meckel's cartilage of rats. *Anat Rec* 1973;176:345-360.

Schiebler TH und Schmidt W. *Anatomie / Zilles K (Hrsg.). 8. Aufl. Berlin : Springer 1999.*

Schneider H. Zur Struktur der Sehnenansatzzonen. *Zeitschrift für Anatomie und Entwicklungsgeschichte* 1956;119:431-456.

Schumacher GH. *Anatomie für Stomatologen. 1. Teil. Johann Ambrosius Barth. Leipzig 1984.*

Schuster FP. Zur Entwicklung des Kieferknochens im Bereich der Zahnanlagen. Histologische und morphologische Untersuchungen an der fetalen Mandibula des Menschen während des Glockenstadiums der Zahnanlagen (68-160mmSSL). *Diss Charité - Universitätsmedizin Berlin, 2012.*

Scott JH. The Development of joints concerned with early jaw movements in the sheep. *J Anat* 1951;85:36-43.

Sencimen M, Yalçın B, Doğan N, Varol A, Okçu KM, Ozan H, Aydıntug YS. Anatomical and functional aspects of ligaments between the malleus and the temporomandibular joint. *Int J Oral Maxillofac Surg* 2008;37:943-947.

Sencimen M, Varol A, Baykal B, Altug HA, Dogan N, Sahin S, Okcu KM, Yalcin B. Histological characteristics of ligaments between middle ear and temporomandibular joint. *Eur J Dent* 2009;3:280-284.

Sengel, P. *Developmental and cell biology Vol.3. Morphogenesis of the skin. CUP Archive 1976.*

Shimo T, Kanyama M, Wu C, Sugito H, Billings PC, Abrans WR, Rosenbloom J, Iwamoto M, Pacifici M, Koyama E. Expression and roles of connective tissue growth factor in Meckel's cartilage development. *Developmental Dynamics* 2004;231:136–147.

Shiozaki H, Abe S, Tsumori N, Shiozaki K, Kaneko Y, Ichinohe T. Macroscopic anatomy of the sphenomandibular ligament related to the inferior alveolar nerve block. *Cranio* 2007;25(3):160-5.

Smeele LE. Odontogeny of relationship of middle ear and temporomandibular (squamosmandibular) joint in mammals. I. Morphology and odontogeny in man. *Acta Anat (Basel)* 1988;131(4):338-341 (Title corrected by erratum, 132(4):346).

Soft Imaging Systems GmbH. AnalySIS® Handbuch Colorview Illu. Münster: Olympus Soft Imaging Solutions 2004.

Soft Imaging Solutions GmbH. AnalySIS® Benutzerhandbuch 3D-Bearbeitung. Münster Olympus 2008.

Sperber GH. Craniofacial embryology. 2.Edition. Bristol. John Wright & Sons Ltd. 1976.

Starck D. Embryologie. Ein Lehrbuch auf allgemein biologischer Grundlage. 3.Aufl. Georg Thieme Verlag Stuttgart 1975.

Stecco C, Hammer W, Vleeming A, De Caro R. Functional atlas of the human fascial system: connective tissue. Churchill Livingstone 2015.

Steven-Sparks C und Strain GM. The canine jaw-ear connection: the malleomandibular and tympanomandibular ligaments. *Anat Rec* 2014;297:876-891.

Takanashi Y, Shibata S, Katori Y, Murakami G, Abe S, Rodríguez-Vázquez JF, Kawase T. Fetal development of the elastic-fiber-mediated entheses in the human middle ear. *Annals of Anatomy* 2013;195:441-448.

Tanaka TT. Advanced dissection of the temporomandibular joint. Videotape. Instruction video, TT Tanaka, 1988.

Tanaka TT. Dissection of the head, neck and temporomandibular joint. Videotape. Instruction video, TT Tanaka, 1986a.

Tang QM, Chen JL, Shen WL, Yin Z, Liu HH, Fang Z, Heng BC, Ouyang HW, Chen X. Fetal and adult fibroblasts display intrinsic differences in tendon tissue engineering and regeneration. *Sci Rep* 2014;4:5515.

Tomo S, Ogita M, Tomo I. Development of mandibular cartilage in the rat. *Anat Rec* 1997;249:233-239.

Toledo-Filho JL, Zorzetto NL, Cladas-Navarro JA. Structures and relationships of the anterior malleus ligament. *Ant Anz* 1985;158:13-22.

Tsengelsaikhan N. Zur Entwicklung des Kieferknochens im Bereich der Zahnanlagen. Histologische und morphologische Untersuchung an der embryonalen Mandibula des Menschen während der frühen Entwicklungsstadien der Zahnanlagen (19 - 68 mm SSL). Diss Charité - Universitätsmedizin Berlin, 2014.

Urban DJ, Anthwal N, Luo ZX, Maier JA, Sadier A, Tucker AS, Sears KE. A new development mechanism for the separation of the mammalian middle ear ossicles from the jaw. *Proc Biol Sci* 2017;284(1848):20162416.

Varma CL und Sameer PA. Morphological variations of lingula in south indian mandibles. *PRJMHS*, 2013;2:1.

Wang Y, Theng Y, Chen D, Chen Y. Enhanced BMP signaling prevents degeneration and leads to enchondral ossification of Meckel's cartilage in mice. *Dev Biol* 2013;381(2):301-311.

Washburn SL. The relation of the temporal muscle to the form of the skull. *Anat Rec* 1947;99:239-248.

Welsch U. Histologie. 4. Aufl. Elsevier GmbH, München, 2014.

Wirtschafter ZT, Cleary EG, Jackson DS, Sandberg LB. Histological changes during the development of the bovine nuchal ligament. *J Cell Biol* 1967;33:481-488.

Wiszniak S, Mackenzie FE, Anderson P, Kabbara S, Ruhrberg C, Schwarz Q. Neural crest cell-derived VEGF promotes embryonic jaw extension. *PNAS* 2015;112(19):6086–6091.

Woth V. Zur Entwicklung der Wurzel und der Bildung des dentalen Zementes in Zusammenhang mit dem peridentalen Knochen. Histologische und morphologische Untersuchungen der Molarenregion der Maus während postnataler Stadien P14 - P40. Diss Charité - Universitätsmedizin Berlin, 2016.

Wyganowska-Światowska M und Przysańska A. The Meckel's cartilage in human embryonic and early fetal periods. *Anat Sci Int* 2011;86:98-107.

Yamamoto M, Kitamura K, Kasahara M, Serikawa M, Katamura S, Yoshimoto T, Matubayashi T, Matsunaga S, Abe S. Histological study of the developing pterygoid process of the fetal mouse sphenoid. *Anat Sci Int* 2017;92:364-372.

Zimmermann CA. Zur Entwicklung des Kieferknochens im Bereich der Zahnanlagen. Histologische und morphologische Untersuchungen an der fetalen Mandibula des Menschen während des späten Glockenstadiums der Zahnanlagen (160 - 270 mm SSL). Diss Charité - Universitätsmedizin Berlin, 2013.

Zondek M. Beiträge zur Entwicklungsgeschichte der Gehörknöchelchen. Med. Diss. Friedrich-Wilhelms-Universität, Berlin 1893.

8 ANHANG

8.1 Eidesstaatliche Versicherung

„Ich, Karolin Kokot, versichere an Eides statt durch meine eigenhändige Unterschrift, dass ich die vorgelegte Dissertation mit dem Thema: „Zur Entwicklung des Ligamentum sphenomandibulare bei der Maus. Histologische und morphologische Untersuchungen zur Entwicklung des Ligamentum sphenomandibulare bei aberrantem Verlauf aus dem Meckelschen Knorpel in den Stadien E13,25-P10.“ selbstständig und ohne nicht offengelegte Hilfe Dritter verfasst und keine anderen als die angegebenen Quellen und Hilfsmittel genutzt habe.

Alle Stellen, die wörtlich oder dem Sinne nach auf Publikationen oder Vorträgen anderer Autoren/innen beruhen, sind als solche in korrekter Zitierung kenntlich gemacht. Die Abschnitte zu Methodik (insbesondere praktische Arbeiten, Laborbestimmungen, statistische Aufarbeitung) und Resultaten (insbesondere Abbildungen, Graphiken und Tabellen) werden von mir verantwortet.

Ich versichere ferner, dass ich die in Zusammenarbeit mit anderen Personen generierten Daten, Datenauswertungen und Schlussfolgerungen korrekt gekennzeichnet und meinen eigenen Beitrag sowie die Beiträge anderer Personen korrekt kenntlich gemacht habe (siehe Anteilserklärung). Texte oder Textteile, die gemeinsam mit anderen erstellt oder verwendet wurden, habe ich korrekt kenntlich gemacht.

Meine Anteile an etwaigen Publikationen zu dieser Dissertation entsprechen denen, die in der untenstehenden gemeinsamen Erklärung mit dem/der Erstbetreuer/in, angegeben sind. Für sämtliche im Rahmen der Dissertation entstandenen Publikationen wurden die Richtlinien des ICMJE (International Committee of Medical Journal Editors; www.icmje.org) zur Autorenschaft eingehalten. Ich erkläre ferner, dass ich mich zur Einhaltung der Satzung der Charité – Universitätsmedizin Berlin zur Sicherung Guter Wissenschaftlicher Praxis verpflichte.

Weiterhin versichere ich, dass ich diese Dissertation weder in gleicher noch in ähnlicher Form bereits an einer anderen Fakultät eingereicht habe.

Die Bedeutung dieser eidesstattlichen Versicherung und die strafrechtlichen Folgen einer unwahren eidesstattlichen Versicherung (§§156, 161 des Strafgesetzbuches) sind mir bekannt und bewusst.“

Datum

Unterschrift

8.2 Anteilserklärung an etwaigen erfolgten Publikationen

Karolin Kokot hatte Anteil an den folgenden Publikationen:

Kokot K, Göbel M, Fernández Rubio EM, Renz H, Radlanski RJ. Herkunft des Ligamentum sphenomandibulare bei der Maus. Programm und Abstractheft. 50. Jahrestagung der Arbeitsgemeinschaft für Grundlagenforschung (AfG) der DGZMK, Mainz 11./12.01.2018:11.

Beitrag im Einzelnen: Die Erstellung und Präsentation (Abstract, Poster, Kurzvortrag) neuer Befunde wurde von mir verfasst und auf der Jahrestagung der AfG in Mainz 2018 vorgestellt. Die 3D-Rekonstruktionen für die Ergebnisse der Stadien P0, P2, P4, P36 habe ich erstellt, an den Stadien E13,5-E20 war ich beteiligt. Die Ergebnisse der Stadien E13,5-P4 sind in der vorliegenden Arbeit im Kapitel 5 zu finden.

Fernández Rubio EM, Kokot K, Göbel M, Renz H, Radlanski RJ. Why is there no antagonist muscle to the lateral pterygoid muscle? Programm und Abstractheft. 50. Jahrestagung der Arbeitsgemeinschaft für Grundlagenforschung (AfG) der DGZMK, Mainz 11./12.01.2018:10.

Beitrag im Einzelnen: Ich war beteiligt bei der Erstellung der Befunde für die Entwicklungsstadien E13,5-E20 auf der Jahrestagung der AfG in Mainz 2018. Die 3D-Rekonstruktionen der Stadien P0, P2, P4 wurden von mir erstellt. Die Ergebnisse der Stadien E13,5-P4 sind in der vorliegenden Arbeit im Kapitel 5 zu finden.

Göbel M, Fernández Rubio EM, Kokot K, Renz H, Radlanski RJ. Das gleichzeitige Vorhandensein von primärem und sekundärem Kiefergelenk bei der Maus. Programm und Abstractheft. 50. Jahrestagung der Arbeitsgemeinschaft für Grundlagenforschung (AfG) der DGZMK, Mainz 11./12.01.2018:12.

Beitrag im Einzelnen: Ich war beteiligt bei der Erstellung der Befunde für die Entwicklungsstadien E13,5-E20 auf der Jahrestagung der AfG in Mainz 2018. Die 3D-Rekonstruktionen der Stadien P0, P2, P4 wurden von mir erstellt. Die Ergebnisse der Stadien E13,5-P4 sind in der vorliegenden Arbeit im Kapitel 5 zu finden.

Unterschrift, Datum und Stempel des/der erstbetreuenden Hochschullehrers/in

Unterschrift des Doktoranden/der Doktorandin

8.3 Lebenslauf

Mein Lebenslauf wird aus datenschutzrechtlichen Gründen in der elektronischen Version meiner Arbeit nicht veröffentlicht.

8.4 Publikationsliste

Kokot K, Göbel M, Fernández Rubio EM, Renz H, Radlanski RJ. Herkunft des Ligamentum sphenomandibulare bei der Maus. Programm und Abstractheft. 50. Jahrestagung der Arbeitsgemeinschaft für Grundlagenforschung (AfG) der DGZMK, Mainz 11./12.01.2018:11.

Fernández Rubio EM, Kokot K, Göbel M, Renz H, Radlanski RJ. Why is there no antagonist muscle to the lateral pterygoid muscle? Programm und Abstractheft. 50. Jahrestagung der Arbeitsgemeinschaft für Grundlagenforschung (AfG) der DGZMK, Mainz 11./12.01.2018:10.

Göbel M, Fernández Rubio EM, Kokot K, Renz H, Radlanski RJ. Das gleichzeitige Vorhandensein von primärem und sekundärem Kiefergelenk bei der Maus. Programm und Abstractheft. 50. Jahrestagung der Arbeitsgemeinschaft für Grundlagenforschung (AfG) der DGZMK, Mainz 11./12.01.2018:12.

8.5 Danksagung

An dieser Stelle möchte ich mich ganz besonders bei meinem Betreuer und Doktorvater Prof. Dr. Dr. Ralf Johannes Radlanski für seine Hilfe bei der Verwirklichung dieser Arbeit bedanken. Durch seine kreativen Anregungen, unermüdliche Geduld und Unterstützung nahm das anfangs abstrakte Thema eine klare Gestalt an. Er verhalf mir die Perspektiven im Hinblick auf die komplexen embryologischen Zusammenhänge zu erweitern.

Dr. Herbert Renz danke ich für die stets kritische Betrachtung der gewonnenen Erkenntnisse und die technische Unterstützung.

Für die Unterstützung bei der Erstellung der Rekonstruktion möchte mich bei Frau Irene Schwarz und bei Frau Barbara Danielowski bedanken.

Beate Lion danke ich ganz herzlich für ihre außerordentliche Hilfsbereitschaft und Organisation.

Ein weiterer Dank gilt meinen Kommilitoninnen Esther Maria Fernández und Marlene Göbel. Nicht nur bei dem Austausch von wissenschaftlichen Themen, sondern auch bei der Erstellung der Rekonstruktionen waren sie mir eine sehr große Hilfe.

Auch meiner Familie möchte ich ganz herzlich für ihre Unterstützung danken.