

### 3 Ergebnisse

#### 3.1 Ergebnisse der Vorversuche

##### 3.1.1 Ermittlung der suboptimalen Therapie der Behandlungstumore

14 Tage postinterventionell war bei allen Tumoren, welche mit 800, 1000 und 1200 Joule behandelt wurden, histologisch vitales Tumorgewebe nachweisbar. Bei der Therapie mit 1400 Joule war histologisch bei drei von fünf Präparaten vitales Tumorgewebe und bei der Behandlung der Tumore mit 1600 Joule bei keinem von fünf Präparaten histologisch vitales Tumorgewebe nachweisbar.

Die Läsionsvolumina prä- und 14 Tage postinterventionell sind in der Tabelle 5 angegeben.

| Leistung [J] | Läsionsvolumen präinterventionell [mm <sup>3</sup> ] | Läsionsvolumen 14d postinterventionell [mm <sup>3</sup> ] | Rezidiv/n |
|--------------|--|---|-----------|
| 800          | 615,23 ± 48,3  | 516,24 ± 55,8   | 5/5       |
| 1000         | 617,88 ± 59,9  | 1148,37 ± 315,1   | 5/5       |
| 1200         | 621,06 ± 53,9  | 1680,29 ± 237,2   | 5/5       |
| 1400         | 617,17 ± 56,3  | 2849,97 ± 555,2   | 3/5       |
| 1600         | 624,37 ± 51,7  | 4117,47 ± 642,3   | 0/5       |

**Tabelle 5:** Die Tabelle zeigt die durchschnittlichen Läsionsvolumina ± SEM in mm<sup>3</sup> prä- und 14 Tage postinterventionell, sowie die Anzahl der histologisch gesicherten Tumorrezidive bei einer Laserleistung von 800, 1000, 1200, 1400 und 1600 Joule.

### 3.1.2 Perfusionsminderung nach i.a. Applikation von DSM

Eine Minute nach i.a. Applikation von DSM zeigte sich verglichen mit der normalen nicht manipulierten Leberperfusion eine durchschnittliche signifikante Minderung des Blutflusses um  $94 \pm 4$  % im Lebergewebe und  $96 \pm 3$  % am Rand der Lebermetastase ( $p < 0,01$ ).

Nach 15 Minuten war die Perfusion in der Metastase um durchschnittlich  $91 \pm 6$  % ( $p < 0,01$ ) und die Perfusion im normalen Lebergewebe durchschnittlich um  $55 \pm 7$  % vermindert ( $p < 0,05$ ). 30 Minuten nach der i.a. Applikation von DSM war im Lebergewebe die Blutperfusion wieder so hoch wie vor der DSM-Applikation. In der Lebermetastase war der Blutfluss nach 75 Minuten so hoch wie vor der DSM-Applikation. 30, 45 und 60 Minuten nach der i.a. Applikation von DSM war die Perfusion im Tumorgewebe, verglichen mit der normalen Perfusion im Tumorgewebe, um  $78 \pm 8$  %,  $54 \pm 6$  % und  $25 \pm 3$  % vermindert ( $p < 0,01$ ,  $p < 0,05$ ,  $p < 0,05$ ).

Die Dauer der Mikroembolisation betrug im normalen Lebergewebe durchschnittlich  $28,6 \pm 13,9$  Minuten im Tumorgewebe  $72 \pm 15,4$  Minuten.

Die Perfusionsminderung [%] nach i.a. Gabe von DSM im Lebergewebe und im Tumorgewebe ist in der Tabelle 6 dargestellt.

| Gewebe | Blutfluss<br>(ml/min/100) | Perfusionsminderung [%]<br>verglichen mit der<br>Ausgangsperfusion |            |            |            |            |           | Dauer der<br>Perfusions-<br>minderung<br><br>(min) |
|--------|---------------------------|--|------------|------------|------------|------------|-----------|--|
|        |                           | 1 min  | 15min      | 30min      | 45min      | 60min      | 75min     |  |
| Leber  | $15,2 \pm 5,8$            | $94 \pm 4$   | $55 \pm 7$ | $0 \pm 8$  | $0 \pm 4$  | $0 \pm 6$  | $0 \pm 4$ | <b><math>28,6 \pm 13,9</math></b>                  |
| Tumor  | $14,8 \pm 5,4$            | $96 \pm 3$   | $91 \pm 6$ | $78 \pm 8$ | $54 \pm 6$ | $25 \pm 3$ | $0 \pm 6$ | <b><math>72 \pm 15,4</math></b>                    |

**Tabelle 6:** Tabellarische Darstellung der Perfusionsminderung [%] nach i.a. Applikation von DSM und der Dauer der Perfusionsminderung im Leber- und im Tumorgewebe, verglichen mit der präinterventionellen Perfusion.

### 3.2 Ergebnisse der Hauptversuche

#### 3.2.1 Temperaturentwicklung während der Laserapplikation

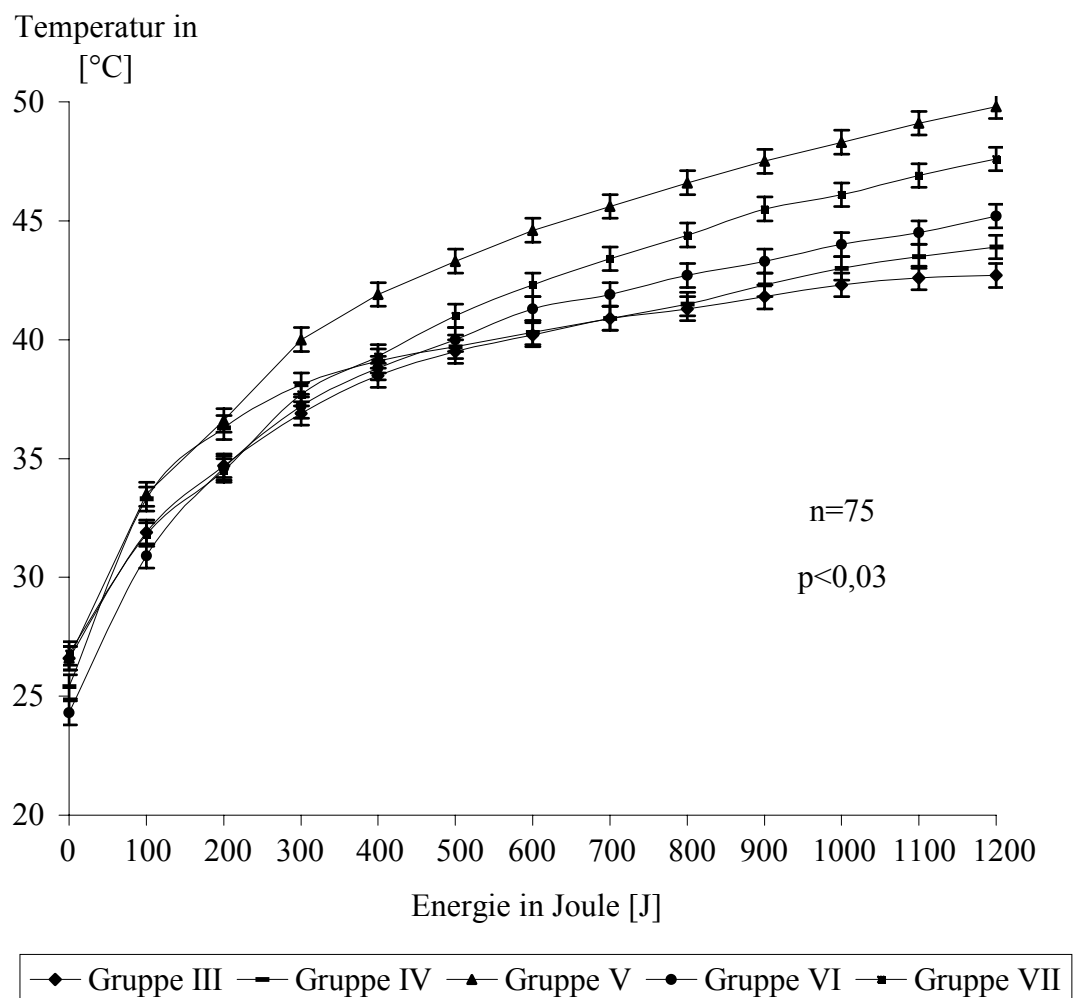
Die einzelnen Temperaturmeßwerte am Tumorrand, der daraus errechnete Mittelwert ( $\bar{x}$ ), die Standardabweichung ( $s$ ) und der SEM-Wert sind für die Tiere der Gruppen III bis VII in den Tabellen 11 bis 15 im Anhang aufgeführt. Die Mittelwerte der Temperaturen der Gruppen III-VII von 0-1200 Joule sind in der Tabelle 7 dargestellt.

| Joule | Gruppe III  | Gruppe IV   | Gruppe V    | Gruppe VI   | Gruppe VII  |
|-------|-------------|-------------|-------------|-------------|-------------|
| 0     | 26,6 ± 0,86 | 25,4 ± 1,9  | 26,6 ± 0,94 | 24,3 ± 0,82 | 26,8 ± 0,74 |
| 100   | 31,9 ± 2,75 | 33,3 ± 2,7  | 33,5 ± 0,97 | 30,9 ± 2,3  | 31,8 ± 1,27 |
| 200   | 34,7 ± 3,02 | 36,3 ± 2,46 | 36,6 ± 1    | 34,6 ± 2,37 | 34,5 ± 1,76 |
| 300   | 36,9 ± 3,2  | 38,1 ± 2,41 | 40 ± 1,64   | 37,2 ± 2,83 | 37,7 ± 1,64 |
| 400   | 38,5 ± 3,2  | 39,1 ± 2,38 | 41,9 ± 1,89 | 38,8 ± 2,51 | 39,3 ± 1,72 |
| 500   | 39,5 ± 3,15 | 39,7 ± 2,44 | 43,3 ± 1,99 | 40 ± 2,5    | 41 ± 1,59   |
| 600   | 40,2 ± 3,17 | 40,3 ± 2,59 | 44,6 ± 2,08 | 41,3 ± 2,37 | 42,3 ± 1,49 |
| 700   | 40,9 ± 3,16 | 40,9 ± 2,57 | 45,6 ± 2,19 | 41,9 ± 2,26 | 43,4 ± 1,69 |
| 800   | 41,3 ± 2,94 | 41,5 ± 2,61 | 46,6 ± 2,31 | 42,7 ± 2,21 | 44,4 ± 1,64 |
| 900   | 41,8 ± 2,91 | 42,3 ± 2,62 | 47,5 ± 2,4  | 43,3 ± 2,04 | 45,5 ± 1,76 |
| 1000  | 42,3 ± 2,88 | 43 ± 2,67   | 48,3 ± 2,61 | 44 ± 1,99   | 46,1 ± 1,85 |
| 1100  | 42,6 ± 2,87 | 43,5 ± 2,74 | 49,1 ± 2,64 | 44,5 ± 1,96 | 46,9 ± 1,8  |
| 1200  | 42,7 ± 2,71 | 43,9 ± 2,82 | 49,8 ± 2,67 | 45,2 ± 1,91 | 47,6 ± 1,83 |

**Tabelle 7:** Darstellung der durchschnittlichen Temperaturen ± SEM während der Laserapplikation der Gruppen III-VII von 0 - 1200 Joule.

Aus diesen registrierten Daten ergaben sich an den Rändern der Behandlungstumore folgende Temperaturverläufe, welche in der Abbildung 5 grafisch dargestellt sind:

In der Gruppe III stieg die durchschnittliche Temperatur  $\pm$  SEM während der Applikation von  $26,6 \pm 0,9$  °C auf  $42,7 \pm 2,7$  °C an. In der Gruppe IV stieg die durchschnittliche Temperatur  $\pm$  SEM während der Applikation von  $24,3 \pm 1,9$  °C auf  $43,9 \pm 2,8$  °C an. Die durchschnittliche Temperatur  $\pm$  SEM in der Gruppe V stieg während der Applikation von  $26,6 \pm 0,9$  °C auf  $49,8 \pm 2,7$  °C an. In der Gruppe VI stieg die durchschnittliche Temperatur  $\pm$  SEM während der Applikation von  $25,4 \pm 0,8$  °C auf  $45,2 \pm 1,9$  °C an. In der Gruppe VII stieg die durchschnittliche Temperatur  $\pm$  SEM während der Applikation von  $26,8 \pm 0,7$  °C auf  $47,6 \pm 1,8$  °C an.



**Abbildung 5:** Graphische Darstellung der durchschnittlichen Temperaturverläufe  $\pm$  SEM während der Laserapplikation der Gruppen III-VII von 0 - 1200 Joule.

Die durchschnittlichen Temperaturen nach 1200 Joule der Gruppen IV, V, VI und VII waren höher als die der Gruppe III (Gruppe IV  $p < 0,05$ ; Gruppe V  $p < 0,01$ ; Gruppe VI  $p < 0,03$ ; Gruppe VII  $p < 0,03$ ). Gegenüber der Gruppe III betrug die Temperaturdifferenz der Gruppe IV  $1,2 \pm 0,5$  °C, der Gruppe V  $7,1 \pm 1,2$  °C, der Gruppe VI  $2,5 \pm 0,3$  °C und der Gruppe VII  $4,9 \pm 0,9$  °C.

### 3.2.2 Makroskopie der induzierten Läsion

Unmittelbar nach der Entnahme der Leber konnte die Läsion durch Palpation sicher intrahepatisch lokalisiert werden. Bei der makroskopischen Betrachtung der Präparate der Gruppen III – VII ließen sich bei der Untersuchung der Präparate vier verschiedene Gewebezonen abgrenzen, die in den verschiedenen Gruppen deutliche Unterschiede aufwiesen. Diese Gewebzonen wurden von zentral nach peripher wie folgt bezeichnet:

- Die Applikationszone: Die Gewebezone, die unmittelbar um den eingeführten Laserapplikator lag.
- Die Zentralzone: Die Gewebezone, die den zentralen Anteil des hyperthermierten Areals darstellt und nach außen hin von der Übergangszone abgegrenzt wird (Leber- und/oder Tumorgewebe).
- Die Übergangszone: Diese Zone bildet den Übergang von der Zentralzone in die Zone des nicht hyperthermisch geschädigten Gewebes (Leber- und/oder Tumorgewebe).
- Die Referenzzone: Diese Zone umgab die Läsion und entsprach dem nicht hyperthermisch geschädigten Gewebe (Leber- und/oder Tumorgewebe).

#### 3.2.2.1 Makroskopie der Gruppe I

Bei der Untersuchung der Schnittfläche stellte sich der Tumor zu allen Zeiten als solides, intrahepatisch gelegenes, ellipsoides, weißes Gewebe dar, das sich sichtbar vom gesunden Lebergewebe abhob. Im Tumorzentrum waren vereinzelt Spontannekrosen zu erkennen. Der Übergang zwischen Tumorgewebe und Lebergewebe war deutlich abzugrenzen und regelmäßig konfiguriert. 7 und 21 Tage postinterventionell zeigten die Präparate keine makroskopischen

Unterschiede zu den Präparaten 24 Stunden postinterventionell. Lediglich die Spontannekroserate nahm mit der Größe des Tumors zu (Abb. 10 a).

### **3.2.2.2 Makroskopie der Gruppe II**

24 Stunden nach i.a. Applikation von DSM waren alle Präparate durchgehend deutlich hyperämisch und von leicht verminderter Konsistenz. Nekrosen waren makroskopisch nicht erkennbar (Abb. 10 b).

7 und 21 Tagen nach i.a. Applikation von DSM war bei allen Präparaten der Tumor fokal von kleineren Nekrosen durchsetzt, die vor allem in den peripheren Tumoranteilen vorzufinden waren. Vereinzelt waren Einblutungen in das Tumorgewebe zu erkennen. Der Tumor zeigte eine leichte Konsistenzverminderung. Das umliegende gesunde Lebergewebe zeigte makroskopisch keine Veränderungen (Abb. 10 c).

### **3.2.2.3 Makroskopie der Gruppe III**

In der Applikationszone war 24 Stunden postinterventionell der Stichkanal des Applikators als Gewebeaussparung zu erkennen. Bei keinem Präparat ließ sich eine Schwarzfärbung als Zeichen einer Gewebekarbonisierung nachweisen. Es bestand ein diffuser Übergang von der Applikationszone zur Zentralzone. Die Zentralzone machte den Hauptanteil der Läsion aus. In allen Präparaten waren dort vereinzelt Einblutungen nachweisbar. In der Übergangszone ließ sich ein hämorrhagischer Randsaum nachweisen (Abb.11 a). 7 und 21 Tage postinterventionell war die Applikationszone im Vergleich zu den Präparaten 24 Stunden postinterventionell unverändert. Die Zentralzone war zunehmend homogenisiert. Einblutungen waren fokal zu erkennen. Die Übergangszone bildete eine zunehmende Abgrenzung zwischen Zentralzone und Referenzzone. Ein hämorrhagischer Randsaum war nicht zu erkennen. Die Referenzzone war unverändert zu den Befunden 24 Stunden postinterventionell (Abb.11 b und c).

### **3.2.2.4 Makroskopie der Gruppe IV**

Verglichen mit den Präparaten der Gruppe III war die Applikationszone der Läsion der Gruppe IV zu allen Zeiten unverändert. 24 Stunden postinterventionell stellte sich im Vergleich zu der Zentralzone der Gruppe III ein deutlich größeres hyperthermiertes Areal dar. Bei allen Präparaten waren massive Hämorrhagien zu

erkennen. Die Konsistenz dieser Zone war vermindert. Die Übergangszone bildete 24 Stunden postinterventionell den diffusen Übergang zwischen dem Tumorgewebe und dem Lebergewebe. Die Referenzzone bestand aus dem nicht hyperthermisch geschädigten Lebergewebe (Abb. 12 a).

7 und 21 Tage postoperativ zeigte sich die Läsion in der Zentralzone zunehmend inhomogen. Die Referenzzone bestand aus dem nicht hyperthermisch geschädigten Lebergewebe (Abb. 12 b und c).

#### **3.2.2.5 Makroskopie der Gruppe V**

Verglichen mit den Präparaten der Gruppe III war die Applikationszone der Läsion der Gruppe V zu allen Zeiten unverändert. Die Zentralzone besaß eine geringe Konsistenz. Es waren nur fokale Hämorrhagien erkennbar. Die Übergangszone verlief bei allen Präparaten vollständig intrahepatisch in Bereichen, in denen makroskopisch kein Tumor erkennbar war. Die Abgrenzung von Zentral- zu Referenzzone war diffus (Abb.13 a).

Nach 7 und 21 Tagen war die Zentralzone konsistenzvermindert, entsprechend einer Koagulationsnekrose, die gallig verfärbt war und sich beim Schneiden des Präparates völlig von der Übergangszone löste. (Abb.13 b und c).

#### **3.2.2.6 Makroskopie der Gruppe VI**

Verglichen mit den Präparaten der Gruppe IV war die Applikationszone unverändert. Es waren Hämorrhagien zu erkennen. Die Befunde der Zentral-, der Übergangs- und der Referenzzone waren zu allen Zeiten vergleichbar mit denen der Gruppe III. (Abb.14 a-c)

#### **3.2.2.7 Makroskopie der Gruppe VII**

Verglichen mit den Präparaten der Gruppe IV war die Applikationszone unverändert. Die Zentralzone der Gruppe VII war deutlich konsistenzvermindert (Abb.15 a).

7 und 21 Tage postoperativ wies die Zentralzone bei einigen Präparaten eine deutliche Koagulationsnekrose auf, bei den anderen Präparaten war sie von der Homogenität vergleichbar mit der Zentralzone der Gruppe III (Abb. 15 b und c).

### **3.2.3 Tumor-/Läsionsvolumina**

Im folgenden werden die errechneten Tumor-/Läsionsvolumina für jede Gruppe (I-VII) separat dargestellt. In der Tabelle 16 sind die am Behandlungstag gemessenen Daten der Länge, Breite und Höhe der Läsionen und die daraus errechneten Volumina zusammengefasst. Für alle Tiere einer jeden Gruppen wurde der Mittelwert ( $\bar{x}$ ), die Standardabweichung ( $s$ ) und der Standardfehler der Mittelwerte ( $SEM = \text{Standard Error of the mean}$ ) angegeben.

### 3.2.3.1 Tumor-/Läsionsvolumina im zeitlichen Verlauf

In der Tabelle 16 des Anhangs befindet sich für jedes der 105 Tiere aus den Hauptversuchen eine Auflistung über die am präoperativen Behandlungstag gemessenen Daten der Länge, Breite sowie Höhe der Behandlungstumoren, und die daraus errechneten Volumina. Eine Gegenüberstellung dieser präoperativen Daten zu den erhobenen Daten der postoperativen Tötungszeitpunkte (24 Stunden, 7 und 21 Tage) befinden sich in der Tabelle 17 im Anhang.

Das durchschnittliche Tumor-/Läsionsvolumen der Gruppe I betrug 24 Stunden postinterventionell  $611 \pm 59 \text{ mm}^3$ . 7 und 21 Tage nach Scheinbehandlung betrug das durchschnittliche Volumen der Läsionen  $1521 \pm 108 \text{ mm}^3$  respektive  $5005 \pm 481 \text{ mm}^3$ .

Das durchschnittliche Tumor-/Läsionsvolumen der Gruppe II betrug 24 Stunden postinterventionell  $651 \pm 68 \text{ mm}^3$ . 7 Tage und 21 Tage postinterventionell betrug das durchschnittliche Tumor-/Läsionsvolumen  $1063 \pm 52 \text{ mm}^3$  respektive  $2287 \pm 421 \text{ mm}^3$ .

In der Gruppe III betrug das durchschnittliche Tumor-/Läsionsvolumen 24 Stunden postinterventionell  $705 \pm 54 \text{ mm}^3$ . 7 und 21 Tage postinterventionell betrug das durchschnittliche Tumor-/Läsionsvolumen  $1311 \pm 93 \text{ mm}^3$  respektive  $2366 \pm 291 \text{ mm}^3$ .

Das durchschnittliche Tumor-/Läsionsvolumen der Gruppe IV betrug 24 Stunden postinterventionell  $730 \pm 75 \text{ mm}^3$ , nach 7 und 21 Tagen  $615 \pm 53 \text{ mm}^3$  respektive  $584 \pm 65 \text{ mm}^3$ .

Das durchschnittliche Tumor-/Läsionsvolumen der Gruppe V betrug 24 Stunden postinterventionell  $4095 \pm 330 \text{ mm}^3$ . 7 und 21 Tage postinterventionell betrug das durchschnittliche Tumor-/Läsionsvolumen  $3283 \pm 254 \text{ mm}^3$  respektive  $2439 \pm 126 \text{ mm}^3$ .



In der Gruppe VI betrug das durchschnittliche Tumor-/Läsionsvolumen 24 Stunden postinterventionell  $1290 \pm 189 \text{ mm}^3$ . 7 und 21 Tage postinterventionell betrug das durchschnittliche Tumor-/Läsionsvolumen  $1215 \pm 134 \text{ mm}^3$  respektive  $1067 \pm 150 \text{ mm}^3$ .

Für die Gruppe VII betrug das durchschnittliche Tumor-/Läsionsvolumen  $1095 \pm 118 \text{ mm}^3$  24 Stunden postinterventionell und  $1003 \pm 171 \text{ mm}^3$  bzw.  $1280 \pm 327 \text{ mm}^3$  7 bzw. 21 Tage postinterventionell.

### **3.2.3.2 Größenvergleich der Tumor-/Läsionsvolumina der Gruppen I-VII**

Verglichen mit dem Tumor-/Läsionsvolumen der Gruppe I mit  $611 \pm 59 \text{ mm}^3$  war das Tumor-/Läsionsvolumen der Gruppen V, VI und VII mit  $4095 \pm 330 \text{ mm}^3$ ,  $1290 \pm 189 \text{ mm}^3$ ,  $1095 \pm 118 \text{ mm}^3$  24 Stunden postinterventionell größer (Gruppe V;  $p < 0,01$ , Gruppe VI;  $p < 0,02$ , Gruppe VII;  $p < 0,05$ ). Verglichen mit dem Tumor-/Läsionsvolumen der Gruppe II mit  $651 \pm 68 \text{ mm}^3$  war das Tumor-/Läsionsvolumen der Gruppen V, VI und VII mit  $4095 \pm 330 \text{ mm}^3$ ,  $1290 \pm 189 \text{ mm}^3$ ,  $1095 \pm 118 \text{ mm}^3$  24 Stunden postinterventionell größer (Gruppe V;  $p < 0,01$ , Gruppe VI;  $p < 0,02$ , Gruppe VII;  $p < 0,02$ ). Verglichen mit dem Tumor-/Läsionsvolumen der Gruppe II mit  $651 \pm 68 \text{ mm}^3$  war das Tumor-/Läsionsvolumen der Gruppe III mit  $705 \pm 54 \text{ mm}^3$  24 Stunden postinterventionell nicht größenunterschiedlich ( $p > 0,05$ ). Verglichen mit dem Tumor-/Läsionsvolumen der Gruppe III mit  $705 \pm 54 \text{ mm}^3$  24 Stunden postinterventionell war das Tumor-/Läsionsvolumen der Gruppen V und VI mit  $4095 \pm 330 \text{ mm}^3$  und  $1290 \pm 189 \text{ mm}^3$  größer (Gruppe V;  $p < 0,01$ , Gruppe VI;  $p < 0,01$ ). Der Vergleich der Tumor-/Läsionsvolumen der Gruppen IV mit  $730 \pm 75 \text{ mm}^3$  und der Gruppe VII mit  $1095 \pm 118 \text{ mm}^3$  zeigten keine Größenunterschiede ( $p > 0,05$ ). Verglichen mit dem Tumor-/Läsionsvolumen der Gruppe V mit  $4095 \pm 330$  war das Tumor-/Läsionsvolumen der Gruppen I,II,III,IV,VI und VII 24 Stunden postoperativ mit  $611 \pm 59 \text{ mm}^3$ ,  $651 \pm 68 \text{ mm}^3$ ,  $705 \pm 54 \text{ mm}^3$ ,  $730 \pm 75 \text{ mm}^3$ ,  $1290 \pm 189 \text{ mm}^3$  und  $1095 \pm 118 \text{ mm}^3$  kleiner (Gruppe I:  $p < 0,01$ ; Gruppe II:  $p < 0,01$ ; Gruppe III:  $p < 0,01$ ; Gruppe IV:  $p < 0,01$ ; Gruppe VI:  $p < 0,01$ ; Gruppe VII:  $p < 0,01$ ; ).

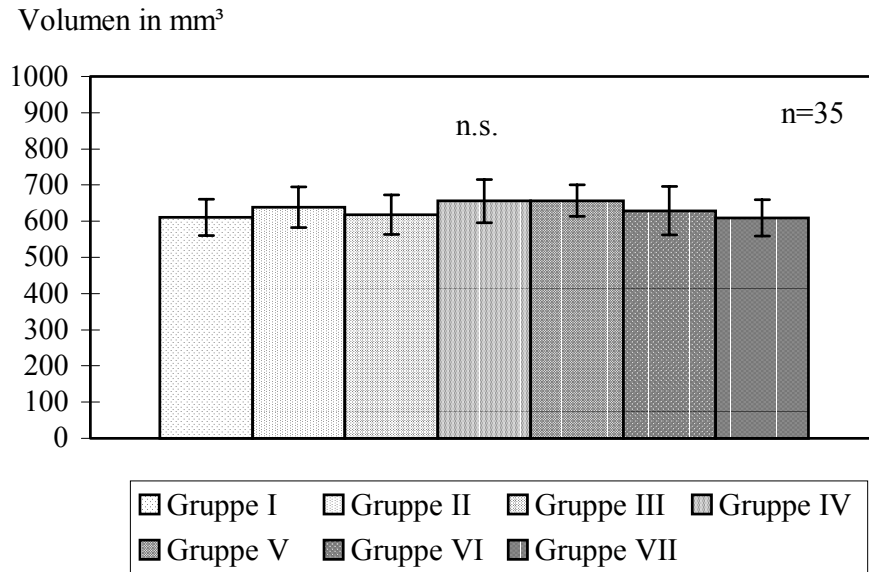
Verglichen mit dem Tumor-/Läsionsvolumen der Gruppe I mit  $1521 \pm 108 \text{ mm}^3$  war das Tumor-/Läsionsvolumen der Gruppen III und IV mit  $1311 \pm 93 \text{ mm}^3$  und  $615 \pm 53 \text{ mm}^3$  7 Tage postinterventionell kleiner (Gruppe III;  $p < 0,01$ , Gruppe IV;  $p < 0,02$ ). Verglichen mit dem Tumor-/Läsionsvolumen der Gruppe II mit  $1063 \pm 52 \text{ mm}^3$  war das Tumor-/Läsionsvolumen der Gruppe IV mit  $615 \pm 53 \text{ mm}^3$  7 Tage postinterventionell kleiner (Gruppe IV;  $p < 0,02$ ).

7 Tage postinterventionell war das Tumolvolumen der Gruppen IV mit  $615 \pm 53 \text{ mm}^3$  kleiner als das Tumor-/Läsionsvolumen der Gruppe III und V mit  $1311 \pm 93 \text{ mm}^3$  und  $3283 \pm 254 \text{ mm}^3$  (Gruppe III;  $p < 0,01$ , Gruppe V;  $p < 0,01$ ). Verglichen mit den Tumor-/Läsionsvolumen 7 Tage postoperativ der Gruppe VI mit  $1215 \pm 134 \text{ mm}^3$  war das Tumor-/Läsionsvolumen der Gruppe VII mit  $1003 \pm 171 \text{ mm}^3$  nicht unterschiedlich ( $p > 0,05$ ).

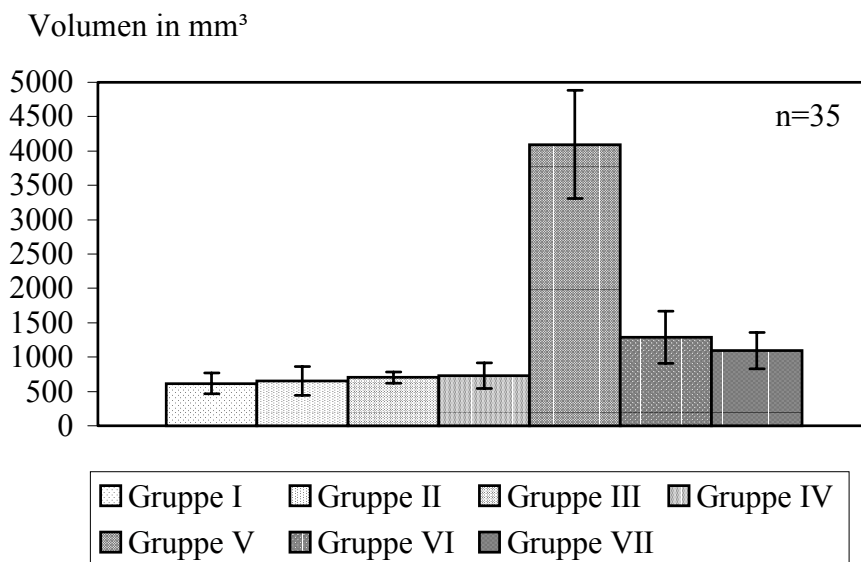
21 Tage postinterventionell war das Tumor-/Läsionsvolumen der Kontrollgruppen I mit  $5005 \pm 481 \text{ mm}^3$  größer als das Tumor-/Läsionsvolumen der Gruppen V, VI und VII mit  $2439 \pm 126 \text{ mm}^3$ ,  $1067 \pm 150 \text{ mm}^3$  und  $1280 \pm 327 \text{ mm}^3$  (Gruppe V, Gruppe VI, Gruppe VII  $p < 0,01$ ). 21 Tage postinterventionell war das Tumor-/Läsionsvolumen der Gruppe II mit  $2287 \pm 421 \text{ mm}^3$  größer als das Tumor-/Läsionsvolumen der Gruppen VI und VII mit  $1067 \pm 150 \text{ mm}^3$  und  $1280 \pm 327 \text{ mm}^3$  (Gruppe VI, Gruppe VII  $p < 0,01$ ).

Verglichen mit den Tumor-/Läsionsvolumen der Gruppe III mit  $2366 \pm 291 \text{ mm}^3$  resultierte 21 Tage postinterventionell in den Gruppen IV und VI mit  $584 \pm 65 \text{ mm}^3$  und  $1067 \pm 150 \text{ mm}^3$  ein kleineres Tumor-/Läsionsvolumen (Gruppe IV;  $p < 0,05$ , Gruppe VI;  $p < 0,01$ ). 21 Tage postoperativ waren die Tumor-/Läsionsvolumen der Gruppen VI mit  $1067 \pm 150 \text{ mm}^3$  verglichen mit den Tumor-/Läsionsvolumen der Gruppe VII mit  $1280 \pm 327 \text{ mm}^3$  nicht unterschiedlich ( $p > 0,05$ ).

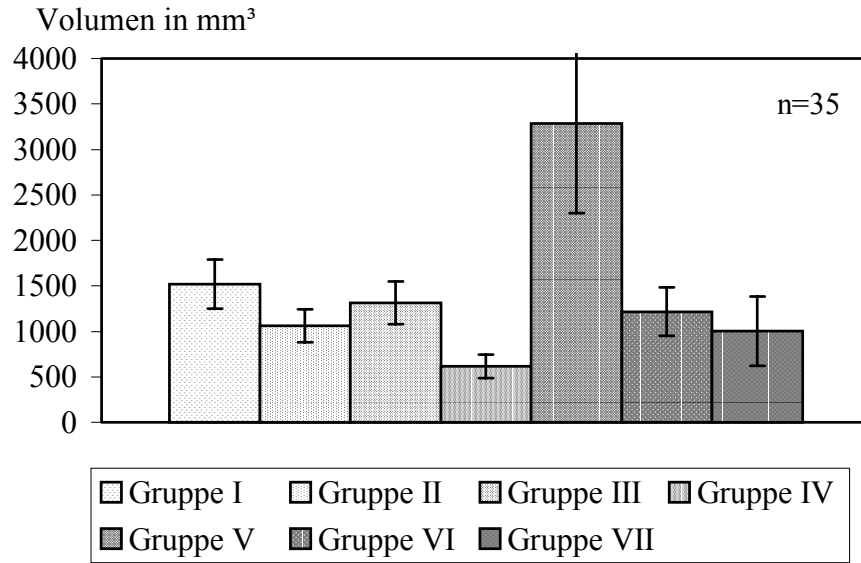
Die aus den statistischen Tests resultierenden Ergebnisse sind in der Tabelle 18 im Anhang aufgeführt.



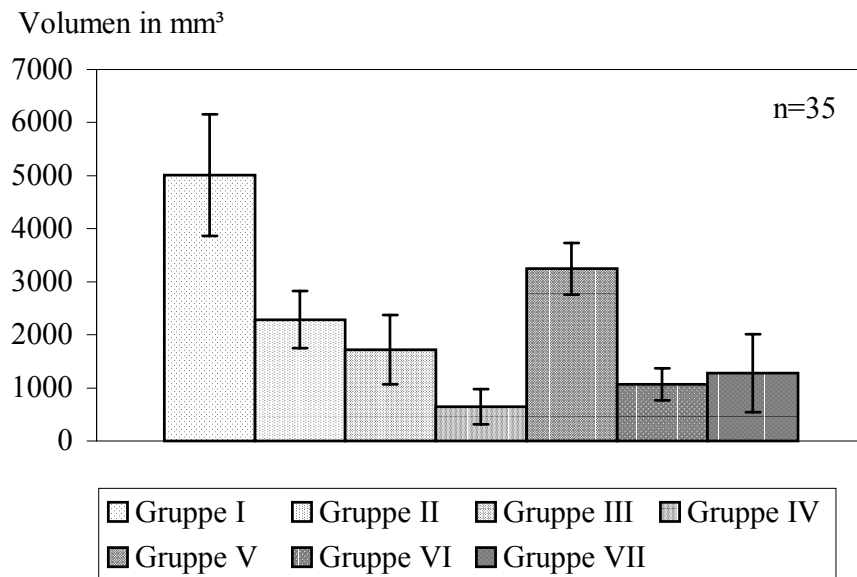
**Abbildung 6:** Grafische Darstellung des mittleren Tumor/Läsionsvolumens  $\pm$  SEM der Gruppen I – VII präinterventionell.



**Abbildung 7:** Grafische Darstellung des mittleren Tumor/Läsionsvolumens  $\pm$  SEM der Gruppen I – VII 24 Stunden postinterventionell.



**Abbildung 8:** Grafische Darstellung des mittleren Tumor/Läsionsvolumens  $\pm$  SEM der Gruppen I – VII 7 Tage postinterventionell.



**Abbildung 9:** Grafische Darstellung des mittleren Tumor/Läsionsvolumens  $\pm$  SEM der Gruppen I – VII 21 Tage postinterventionell.

### 3.2.4 Histologische Ergebnisse

Bei der lichtmikroskopischen Betrachtung der Präparate der Therapiegruppen ( Gruppe III-VIII ) ließen sich bei der Untersuchung maximal vier verschiedene Gewebezonen voneinander abgrenzen. Diese Zonen zeigten im zeitlichen Verlauf qualitative und quantitative Unterschiede. Diese Gewebezonen wurden von zentral nach peripher wie folgt definiert:

Die Applikationszone: Diese Zone lag dem Applikator während der Applikation unmittelbar an.

Die Zentralzone: Diese Zone stellte den zentralen Anteil der Läsion dar und ist nach außen hin von der Übergangszone abgegrenzt.

Die Übergangszone: Diese Zone bildet den Übergang geschädigten zum nicht geschädigten Gewebe.

Die Referenzzone: Diese Zone ließ keine hyperthermiespezifischen Veränderungen erkennen.

Im folgenden werden die Ergebnisse der konventionellen Histologie (H&E) und die Ergebnisse der BrdU-Expression unter Berücksichtigung der zonalen Unterschiede der einzelnen Gruppen zu den unterschiedlichen Zeitpunkten dargestellt.

#### 3.2.4.1 Mikroskopie der Läsionen der Gruppe I

In der HE-Färbung war ein unilokulär wachsendes, vollständig intrahepatisch gelegenes Adenokarzinom mit mittlerem Differenzierungsgrad erkennbar. Der Tumor zeigte überwiegend tubuläre Differenzierung mit vakuolenartiger Lumenbildung und einer ausgeprägten desmoplastischen Reaktion mit bindegewebigen Septen. Im Bereich des Übergangs zum Lebergewebe wuchs der Tumor verdrängend mit breiter homogener Invasionsfront und partieller Infiltration der Hepatozyten oder des hepatischen Sinus. Die Spontannekroserate betrug geschätzt 20 bis 40 %. Die großen basophilen Tumorzellen besaßen eine deutliche Zell- und Kernpolymorphie mit Kern-Plasma-Verschiebung zu Gunsten des Zellkerns. Es ließen sich zahlreiche Mitosen nachweisen.

Im zeitlichen Verlauf änderte sich die Morphologie des Tumors nicht. Lediglich die Spontannekrosen nahmen im Zentrum mit dem Alter des Tumors an Häufigkeit zu (Abb. 16 a).

Die immunhistochemische Untersuchung nach in-vivo BrdU-Expression mittels Anti-BrdU-Antikörper zeigt innerhalb der Tumorinvasionsfront ein starkes (+++) und im Zentrum des Tumors ein mäßig starkes (++) Signal. Im Bereich des Leberparenchyms wurden nur vereinzelt BrdU-positive Hepatozyten ( + ) nachgewiesen (Abb. 16 b).

### **3.2.4.2 Mikroskopie der Läsionen der Gruppe II**

24 Stunden posttherapeutisch zeigten sich in der HE-Färbung fokal im Bereich des Tumors irregulär verteilt, indirekte Anzeichen des irreversiblen Zellschadens. Die Tumorzellen waren deutlich geschrumpft und hatten teilweise den Zellkontakt verloren. Die Zellkerne waren pyknotisch und basophil, das Zytoplasma eosinophil. Verglichen mit den Präparaten der Gruppe I – 24 Stunden postoperativ war die Basophilie der Zellkerne deutlich stärker nachweisbar (Abb.17 a). Im Bereich der Tumor/Leber-Grenze zeigten sich ausgeprägte Hämorrhagien und Thrombosen der angrenzenden größeren Gefäße und Zentral-venen. 7 Tage nach der Therapie zeigte sich mit Ausnahme eines Präparates ein vitales Tumorwachstum mit großen, zentral gelegenen, teils konfluierenden Nekrose-Arealen, bestehend aus vollständig homogenisierten, eosinophilen Tumorzellen. Die Tumorarchitektur dieser Nekroseformation war weitgehend erhalten. Hämorrhagien und Thrombosen im Bereich der Tumor/Leber-Grenze waren vereinzelt nachweisbar. 21 Tage posttherapeutisch ergab sich zu den Präparaten 7 Tage posttherapeutisch, ein vergleichbares Bild. Zusätzlich zeigte sich ein erheblicher Tumorprogress. Die BrdU-Expression ließ sich 24 Stunden posttherapeutisch nur fokal im Bereich peripherer Tumoranteile nachweisen (+). 7 und 21 Tage postoperativ war mit Ausnahme des einen Präparates, bei dem sich in der konventionellen Histologie kein Tumorprogress zeigte, auf allen Präparaten eine mäßig starke BrdU-Expression der Tumorzellen nachzuweisen (++) . Zu keinem Zeitpunkt zeigten die eosinophilen Tumornekrosen eine BrdU-Expression (-) (Abb. 17 b).

### **3.2.4.3 Mikroskopie der Läsionen der Gruppe III**

#### **Applikationszone:**

In der HE-Färbung waren 24 Stunden postinterventionell die Tumorzellen mechanisch komprimiert. Es war auf keinem Präparat eine Gewebekarbonisierung zu erkennen. 7 und 21 Tage postoperativ zeigten sich verglichen zu den Präparaten 24 Stunden postoperativ keine Veränderungen.

Zu allen Zeitpunkten war die BrdU-Expression der Tumorzellen bei allen Präparaten negativ (-).

#### **Zentralzone:**

In der HE-Färbung war das Tumorbinderewebe 24 Stunden postinterventionell als Zeichen der Denaturierung von Kollagen deutlich basophile. Das Gallengangsepithel der Gallengänge war von den darunter gelegenen Gewebsschichten abgelöst. Die Zellkerne waren dabei basophil und das Zytoplasma eosinophil. Die Tumorzellen der Zentralzone waren leicht geschrumpft und teilweise durch Verlust des Zellkontaktes aus ihrem Zellverband herausgelöst. 7 und 21 Tage postinterventionell zeigte diese Zone eine deutliche Homogenisierung durch Zunahme der Eosinophilie. Die BrdU-Expression der Tumorzellen war negativ (-) (Abb. 18 b).

#### **Übergangszone:**

In der HE-Färbung fanden sich 24 Stunden postinterventionell in der Übergangszone massenweise Erythrozyten, welche als hämorrhagischer Randsaum einer Einblutung entsprachen. Im zeitlichen Verlauf waren weder Rundzellinfiltrate noch Zeichen einer mesenchymalen Reaktion zu erkennen. Die BrdU-Inkorporation der Tumorzellen war negativ (-).

#### **Referenzzone:**

Die Referenzzone zeigte in der HE-Färbung mit Ausnahme eines Präparates (21 Tage postinterventionell) einen starken Tumorprogress (Abb. 18 a). Dieses eine Präparat zeigte in dieser Zone ausnahmslos nicht hyperthermisch geschädigtes Lebergewebe. Alle übrigen Präparate wiesen eine starke BrdU-Expression der Tumorzellen auf (+++).

#### **3.2.4.4 Mikroskopie der Läsionen der Gruppe IV**

##### **Applikationszone:**

In der HE-Färbung war 24 Stunden postinterventionell im Unterschied zu den Präparaten der Gruppe III eine deutlich verstrichene Tumorarchitektur zu erkennen. 7 und 21 Tage postinterventionell zeigten sich keine Veränderungen.

Die BrdU-Expression der Tumorzellen war bei allen Präparaten zu jeder Zeit negativ (-).

##### **Zentralzone:**

In der HE-Färbung zeigte die Tumorarchitektur 24 Stunden postinterventionell im Unterschied zu den Präparaten der Gruppe III eine deutlich verstrichene Tumorarchitektur. Bei allen Präparaten war der gesamte Tumor in dieser Zone beinhaltet. 7 und 21 Tage postinterventionell zeigte sich eine erhöhte Eosinophilie.

Die BrdU-Expression der Tumorzellen war bei allen zu jeder Zeit negativ (-).

##### **Übergangszone:**

In der HE-Färbung fand sich 24 Stunden postinterventionell ein ausgedehnter Infiltrationssaum, bestehend aus immunkompetenten Rundzellen wie Granulozyten, Lymphozyten und Makrophagen. 7 und 21 Tage postinterventionell bildete sich in der Übergangszone ein zell- und kollagenfaserreicher Bindegewebssaum mit reichlich Gefäß- und Gallengangsproliferation (Abb. 19 a).

Die BrdU-Expression der Tumorzellen war bei allen zu jeder Zeit negativ (-).

##### **Referenzzone:**

In der HE-Färbung war bei allen Präparaten 24 Stunden, 7 und 21 Tage postinterventionell nicht hyperthermisch geschädigtes Lebergewebe zu erkennen. Tumorgewebe ließ sich bei keinem Präparat nachweisen.

Es zeigte sich vereinzelt im Bereich der Hepatozyten eine positive BrdU-Expression (+), die BrdU-Expression der Tumorzellen war bei allen zu jeder Zeit negativ (-). (Abb. 19 b).



### **3.2.4.5 Mikroskopie der Läsionen der Gruppe V**

#### **Applikationszone:**

In der HE-Färbung war 24 Stunden postinterventionell im Unterschied zu den Präparaten der Gruppe III eine deutlich verstrichene Tumorarchitektur zu erkennen. 7 und 21 Tage postinterventionell zeigten sich keine Veränderungen.

Die BrdU-Expression der Tumorzellen war bei allen Präparaten zu jeder Zeit negativ (-).

#### **Zentralzone:**

In der HE-Färbung war in einigen Bereichen im Vergleich zu der Gruppe IV eine noch größere Verstreichung der Tumorzellstruktur zu erkennen. Bei zwei der Präparate waren intraläsionär vereinzelt Tumorzellen zu erkennen. Die Zentralzone beinhaltete das gesamte Tumorgewebe und Anteile des umliegenden Lebergewebes. Die Zellkerne der Hepatozyten erschienen vergrößert und aufgelockert (Abb.20 a). 7 und 21 Tage postinterventionell war ein Fortschreiten der Homogenisierung zu erkennen. Es zeigten sich wiederum bei einem Präparat 7 Tage und bei zwei Präparaten 21 Tage postinterventionell intraläsionäre vitale Tumorzellverbände.

In den BrdU- gefärbten Präparaten waren in den hyperthermisch geschädigten Arealen keine Signalanreicherung zu erkennen(-), die intraläsionären Tumorzellverbände zeigten geringe BrdU-Expression (+) (Abb. 20 b).

#### **Übergangszone:**

Es ließen sich sowohl in der HE-Färbung als auch in der BrdU-Expression 24 Stunden, 7 und 21 Tage postinterventionell die gleichen Veränderungen wie in den Präparaten der Gruppe IV erkennen. Lediglich bei den Präparaten, welche vitale Tumorzellverbände aufwiesen, war der Bindegewebssaum von Tumormassen durchbrochen.

#### **Referenzzone:**

Sie bestand in der HE-Färbung entweder aus nicht hyperthermisch geschädigten Lebergewebe, oder aus nicht hyperthermisch geschädigten Tumorgewebe. Im Bereich der Referenzzone waren nur vereinzelt BrdU-Signale (+) zu erkennen. Die Präparate, die ein extraläsionäres Tumorrezidiv aufwiesen, zeigten in dem Tumorgewebe ein starkes BrdU-Signal (+++).

### **3.2.4.6 Mikroskopie der Läsionen der Gruppe VI**

#### **Applikationszone:**

In der HE-Färbung war 24 Stunden postinterventionell im Unterschied zu den Präparaten der Gruppe III eine deutlich verstrichene Tumorarchitektur zu erkennen. 7 und 21 Tage postinterventionell zeigten sich keine Veränderungen.

Die BrdU-Expression der Tumorzellen war bei allen Präparaten zu jeder Zeit negativ (-).

#### **Zentralzone:**

Die Präparate zeigten in den jeweiligen Zeiten die gleichen morphologischen Veränderungen wie die Präparate der Gruppe IV, mit dem Unterschied, dass bei einigen Präparaten ähnlich wie bei einigen Präparaten der Gruppe V in der Zentralzone fokale vitale Tumorzellverbände nachzuweisen waren. Diese intraläsionären Zellverbände waren etwas stärker ausgeprägt als die der Gruppe V.

Die Signale der BrdU-Expression waren im Bereich dieser Zellverbände mäßig stark ausgeprägt (++), im restlichen Bereich dieser Zone waren keine BrdU-Expressionen zu erkennen (+).

#### **Übergangszone:**

Es ließen sich sowohl in der HE-Färbung als auch in der BrdU-Inkorporation 24 Stunden, 7 und 21 Tage postinterventionell die gleichen Veränderungen wie in den Präparaten der Gruppe IV erkennen. Lediglich bei den Präparaten, welche vitale Tumorzellverbände aufwiesen, war der Bindegewebssaum von Tumormassen durchbrochen.

#### **Referenzzone:**

Sie bestand in der HE-Färbung entweder aus nicht hyperthermisch geschädigten Lebergewebe, oder aus nicht hyperthermisch geschädigten Tumorgewebe. Im Bereich der Referenzzone waren nur vereinzelt BrdU-Signale (+) zu erkennen. Die Präparate, die ein extraläsionäres Tumorreizidiv aufwiesen, zeigten in dem Tumorgewebe ein starkes BrdU-Signal (+++).

### 3.2.4.7 Mikroskopie der Läsionen der Gruppe VII

#### **Applikationszone:**

In der HE-Färbung war 24 Stunden postinterventionell im Unterschied zu den Präparaten der Gruppe III eine deutlich verstrichene Tumorarchitektur zu erkennen. 7 und 21 Tage postinterventionell zeigten sich keine Veränderungen.

Die BrdU-Expression der Tumorzellen war bei allen Präparaten zu jeder Zeit negativ (-).

#### **Zentralzone:**

Sie bestand 24 Stunden postinterventionell aus Tumorgewebe. Die Gewebsstruktur war noch grob erkennbar, die Zellen waren jedoch teilweise aus dem Zellverband herausgelöst. Es waren eosinophiles Plasma und basophile Kerne zu erkennen. Bei zwei Präparaten bestand sie aus Tumorgewebe und einem feinen Saum Lebergewebe. Die Zellen waren größtenteils aus dem Zellverband herausgelöst. Die Struktur des Adenocarcinoms war kaum noch zu erkennen. Es waren eosinophiles Plasma und basophile Kerne zu erkennen. Ähnlich wie bei einigen Präparaten der Gruppen V und VI waren auch bei zwei der fünf Präparate in der Zentralzone intraläsionäre Tumorzellverbände zu erkennen.

Die Signale der BrdU-Expressionen waren im Bereich dieser Zellverbände stark ausgeprägt (+++), im restlichen Bereich der Zentralzone waren keine BrdU-Expressionen zu erkennen (+)(Abb.21 b).

#### **Übergangszzone:**

Es ließen sich sowohl in der HE-Färbung, als auch in der BrdU-Inkorporation 24 Stunden, 7 und 21 Tage postinterventionell die gleichen Veränderungen wie in den Präparaten der Gruppe IV erkennen. Lediglich bei den Präparaten, welche vitale Tumorzellverbände aufwiesen, war der Bindegewebssaum von Tumormassen durchbrochen.

#### **Referenzzone:**

Sie bestand in der HE-Färbung entweder aus nicht hyperthermisch geschädigten Lebergewebe, oder aus nicht hyperthermisch geschädigten Tumorgewebe. Im Bereich der Referenzzone waren nur vereinzelt BrdU-Signale (+) zu erkennen. Die Präparate, die ein extraläsionäres Tumorrezidiv aufwiesen, zeigten in dem Tumorgewebe ein starkes BrdU-Signal (+++).

### 3.2.5 Histologisch residualer Tumor/Tumorrezidive und rezidivfreie Verläufe

In der Gruppe I war bei allen Tieren zu allen Zeitpunkten ein Tumorrezidiv zu erkennen. In der Gruppe II war bei vier Tieren nach 7 Tagen ein Tumorrezidiv, 24 Stunden und 21 Tage postinterventionell kein Tumorrezidiv zu erkennen. In der Gruppe III zeigten vier Tiere 21 Tage postinterventionell, und alle Tiere 24 Stunden bzw. 21 Tage postinterventionell ein Tumorrezidiv. In der Gruppe IV war bei keinem Tier zu keinem Zeitpunkt ein Tumorrezidiv zu erkennen. In der Gruppe V war ein Tumorrezidiv bei jeweils einem von fünf Tieren nach 24 Stunden und 7 Tagen, nach 21 Tagen bei zwei Tieren zu erkennen. In der Gruppe VI war ein Tumorrezidiv nach 24 Stunden und 21 Tagen bei jeweils zwei Tieren, nach 7 Tagen bei einem Tier nachzuweisen. 7 Tage postinterventionell konnten in der Gruppe VII bei drei Tieren, 24 Stunden und 21 Tage postoperativ bei jeweils zwei Tieren ein Tumorrezidiv eruiert werden.

|            | Anzahl (N) / Tumorrezidive Tiere |                   |                    | <b>Gesamt</b> |
|------------|----------------------------------|-------------------|--------------------|---------------|
|            | 24 h post-operativ               | 7 d post-operativ | 21 d post-operativ |               |
| Gruppe I   | 5/5                              | 5/5               | 5/5                | <b>15/15</b>  |
| Gruppe II  | 5/5                              | 4/5               | 5/5                | <b>14/15</b>  |
| Gruppe III | 5/5                              | 5/5               | 4/5                | <b>14/15</b>  |
| Gruppe IV  | 0/5                              | 0/5               | 0/5                | <b>0/15</b>   |
| Gruppe V   | 1/5                              | 1/5               | 2/5                | <b>4/15</b>   |
| Gruppe VI  | 2/5                              | 1/5               | 2/5                | <b>5/15</b>   |
| Gruppe VII | 2/5                              | 3/5               | 2/5                | <b>7/15</b>   |

**Tabelle 8:** Tabellarische Darstellung der histologisch verifizierter Tumorrezidive / residualer Tumor 24 Stunden, 7 und 21 Tage postinterventionell in den Gruppen I-VII.