Aus dem Institut/der Klinik für Pathologie
der Medizinischen Fakultät Charité – Universitätsmedizin Berlin

DISSERTATION

Definition der histologischen Kriterien zur Differenzierung zwischen aseptischer und septischer Prothesenlockerung

zur Erlangung des akademischen Grades
Doctor medicinae (Dr. med.)

vorgelegt der Medizinischen Fakultät
Charité – Universitätsmedizin Berlin

von

Obbe Tiddens

aus Hamburg

Gutachter: 1. Prof. Dr. med. M. Dietel

2. Prof. Dr. med. C. Perka

3. Priv.-Doz. Dr. med. F. Pessler

Datum der Promotion: 23 Juni 2013

Aus dem Institut für Pathologie der Medizinischen Fakultät Charité - Universitätsmedizin Berlin

Obbe Tiddens

20. Mai 2013

Inhaltsverzeichnis

1 Einleitung **6**
1.1 Bedeutung der Endoprothetik . . . 6
1.2 Geschichte der Endoprothetik . . . 6
1.3 Gegenwärtiger Erfolg und Einsatz der Endoprothetik . . . 8
1.4 Grundlagen der Endoprothesenlockerung . . . 8
1.5 Faktoren der aseptischen Endoprothesenlockerung . . . 11
1.6 Faktoren der septischen Endoprothesenlockerung . . . 12
1.7 Histomorphologische Charakterisierung der untersuchten Lockerungsmembran . . . 13
1.8 Beschreibung der periprothetischen Membrantypen . . . 13
1.8.1 Typ I: Abriebinduzierte periprothetische Membran . . . 14
1.8.2 Typ II: Infektiöse periprothetische Membran . . . 16
1.8.3 Typ III: Kombinierte periprothetische Membran . . . 17
1.8.4 Typ IV: Der Indifferenztyp . . . 18
1.9 Bedeutung der Diagnose der verschieden Membrantypen . . . 19
1.10 Grenzwerte und Definitionskriterien . . . 20
1.11 Ziel . . . 22

2 Material und Methoden **23**
2.1 Patientenkollektiv . . . 23
2.2 Aufbearbeitung des Gewebes . . . 25
2.3 Färbungen . . . 26
2.3.1 HE-Färbung . . . 26
2.3.2 PAS-Färbung . . . 27
2.3.3 CD15-Färbung . . . 28
2.3.4 Chromogene . . . 29
2.3.5 Färbeprotokoll . . . 29
2.4 Bewertung des Färbeergebnisses . . . 30
2.5 Statistische Evaluation . . . 31

3 Ergebnisse **34**
3.1 Vergleich der PAS- und CD15-Färbung . . . 34
3.2 Ergebnisse der mikrobiologischen Untersuchungen . . . 35
3.3 Ergebnis der Evaluation des Grenzwertes für die histopatho-logische Diagnose einer periprothetischen Infektion . . . 39

4 Diskussion **41**
4.1 Aussagekraft und Grenzen der heutigen Diagnoseverfahren 41
4.2 Histologische Untersuchung 43
4.3 Bestimmung eines Grenzwertes 45
4.4 Zählalgorithmus 47
4.5 Einschränkungen und Fehlerquellen 48
4.5.1 Mögliche Fehlerquellen und Einschränkungen der Histologie 48
4.5.2 Mögliche Fehlerquellen und Einschränkungen der Mikrobiologie . . . 51

5 Zusammenfassung **54**
5.1 Vergleich zwischen dem Gebrauchswert der CD15- und der PAS-Färbung . . 54
5.2 Grenzwert von neutrophilen Granulozyten im periprothetischen Membrangewebe 54

6 Literaturverzeichnis **56**

7 Danksagung **63**

8 Lebenslauf **64**

9 Eidesstattliche Versicherung **65**

1 Einleitung

1.1 Bedeutung der Endoprothetik

Krankheiten des Bewegungsapparates gehören zu den häufigsten und kostenträchtigsten Leiden in Deutschland und stellen etwa 15-20% der Arztkontakte in der Primärversorgung dar. Bezogen auf die Behandlungskosten rangieren sie derzeit unter allen Krankheitsgruppen an dritter Stelle. Unter den Erkrankungen des Bewegungsapparates fasst man mehr als 160 Erkrankungen und Syndrome zusammen, die in der Regel progressiv und schmerzhaft sind. Diese werden grob unterteilt in Gelenkerkrankungen, Körperbehinderungen, Wirbelsäulenerkrankungen und Zustände nach Traumen. Röntgenaufnahmen zeigen bei 20 bis 40 Prozent der Bevölkerung Abnutzungserscheinungen in den Gelenken, die bei einem Teil der Betroffenen zu Schmerzen und Bewegungseinschränkungen führen. Ein Gelenkverschleiß, der über das durch die normale Alterung bedingte Maß hinaus und mit knöchernen Deformierung einhergeht, wird als Arthrose definiert. Sie wird meistens verursacht durch übermäßige Belastung, z.B. durch Übergewicht, angeborene oder durch Verletzung verursachte Fehlstellung der Gelenke sowie durch Knochenerkrankungen wie die Osteoporose. [16] Bei einem Versagen der konservativen Therapie kann die Indikation eines Gelenkersatzes durch den Einsatz einer Endoprothese gestellt werden. Der häufigste Grund zum teilweisen oder vollständigen Gelenkersatz ist die Arthrose mit Schmerzen und Bewegungseinschränkung (Abb.1). Frauen und Männer sind gleichermaßen von Arthrose betroffen und das Arthroserisiko nimmt mit steigendem Alter bei beiden Geschlechtern zu.
Der in Deutschland in den kommenden Jahren weiterhin zu erwartende demografische Wandel wird zu einem weiter wachsenden Versorgungsbedarf und damit zu einem noch höheren Stellenwert der Endoprothetik führen. [35]

1.2 Geschichte der Endoprothetik

Die Entwicklung der künstlichen Gelenke ist ein bedeutender biomedizinischer Erfolg unserer Zeit, der großen Einfluss auf die Lebensqualität und auf unser Gesundheitswesen hat.
Das Thema hat Themistocles Gluck (1853–1942) bereits im Jahr 1885 vor der Berliner Medizinischen Gesellschaft dargelegt. Damals trug er seine Idee über die Verpflanzung von Gelenken vor, die durch Amputation von frischen Leichen oder von Elfenbeingelenken gewonnen wurden. Zunächst konnte Gluck diese Ideen experimentell und durch erfolgte klinische Anwendung realisieren, wie er im Jahre 1890 in einem Vortrag vor der Deutschen Gesellschaft für Chirurgie darstellte. Es wird jedoch davon ausgegangen, dass von seinen Implantationen nur die von zwei Kniegelenken sowie je einem Hand- und Fußgelenk auf längere Dauer erfolg-

reich waren.
Im Vordergrund der weiteren Entwicklungen standen die künstlichen Gelenke. Philip Wiles (1899–1967) konstruierte in London noch vor dem 2. Weltkrieg eine totale Hüftgelenkendoprothese aus Metall, deren beide Komponenten mit Schrauben fixiert wurden.
Im Jahr 1942 entwickelte Austin Moore (1899–1963) eine Hüftkopfprothese, die mit ihrem gefensterten Schaft im Femur zementlos fixiert wurde. Eine andere isolierte Kopfprothese wurde 1946 durch die Gebrüder Robert und Jean Judet in Paris entwickelt. Dabei wurde der nach Osteotomie und Exstirpation zerstörte Hüftkopf durch einen Plexiglaskopf mit Stiel zur Verankerung im Schenkelhals ersetzt, wobei die Pfanne aber erhalten blieb. Einen weiteren wichtigen Beitrag zur Endroprothetik leistete Edward J. Haboush (1904-1973) im Jahr 1953 mit der Entwicklung von Fixierungsmöglichkeiten der Prothese durch das in der Zahnmedizin verwendete Polymethylmethacrylat (PMMA).
In den vergangenen Jahrzehnten wurden die künstlichen Gelenke konsequent weiter entwickelt. Maßgeblich vorangetrieben durch die von Charnley eingeführten Prothesenmodelle und seine Neuerungen in den Operationsräumen in den 60er Jahren wurde der künstliche Gelenkersatz zu einer erfolgreichen, häufig durchgeführten und heute nicht mehr wegzudenkenden Therapiemethode bei fortgeschrittenen Gelenkerkrankungen. [11]
Bei derartigen Operation werden die artikulierenden Gelenkflächen vollständig durch eine Prothese aus Metall, Keramik oder Kunststoff ersetzt und mittels Metallschaft bzw. Metallpfanne im Knochen verankert. Man unterscheidet hierbei zwei verschiedene Formen von Endoprothesen, nämlich die zementierte und die unzementierte Prothese.
Die zementierte Prothese wird mit Knochenzement aus PMMA fixiert, was eine zeitlich frühere Belastung ermöglicht als bei der unzementierten Prothese. Letztere wird direkt, ohne Halt verbessernde Zusätze, in den Knochen implantiert, was zwar zu einer längeren

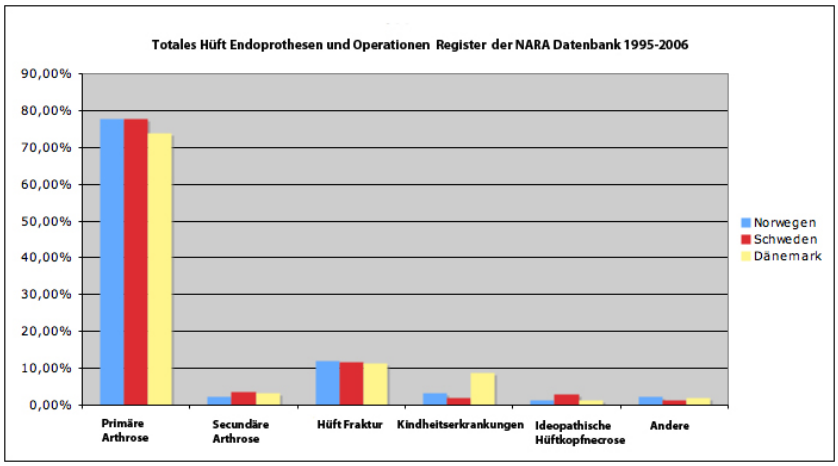

Abbildung 1: Totales Hüft Endoprothesen und Operationen Register der NARA Datenbank der Länder Norwegen, Schweden und Dänemark von 1995-2006

Rehabilitationsphase, aber auch zu einem festeren und längeren Halt führt. Unter optimalen Umständen werden intraossale Implantate innerhalb kurzer Zeit in den Knochen integriert. Dies bedeutet, dass zwischen knöchernem Prothesenbett und der Prothese kein Gewebe gefunden werden kann. [10]

1.3 Gegenwärtiger Erfolg und Einsatz der Endoprothetik

Eine genaue, auf vollständigen Daten basierende Recherche zur Bewertung des Erfolges und Einsatzes von Endoprothetik gestaltet sich schwierig, da die Anzahl der durch das Deutsche Endoprothesen-Register registrierten Operationen nur rund 5% der tatsächlich durchgeführten Operationen abdeckt. Jährlich werden weltweit circa eine Million Hüft-Totalendoprothesen (H-TEP) und mehr als 250.000 Knie-Totalendoprothesen (K-TEP) eingesetzt. Ein weiterer Zuwachs ist in den nächsten Jahren aufgrund der Ausweitung des künstlichen Gelenkersatzes auf das obere Sprunggelenk, das Schultergelenk sowie wegen des demographischen Wandels zu erwarten. Es wird davon ausgegangen, dass sich die Anzahl der eingesetzten Prothesen im Jahr 2025 gegenüber 1999 verdoppelt haben wird. [33]

In Deutschland wurden im Jahr 2006 insgesamt 147.000 Hüftprothesen und 125.000 Knieprothesen eingesetzt. An der Charité wurden 700 Primär-Implantationen und 400 Wechsel-Operation vorgenommen. Bei der primären Implantation sind die Patienten durchschnittlich 63,5 Jahre alt und der Kostenaufwand beträgt etwa 8.000 EURO pro Eingriff. [6]

Etwa 12 Jahre nach der Implantation liegt der Anteil noch funktionsfähiger, totaler Hüftendoprothesen bei Patienten im Alter von über 60 Jahren zwischen 90-95% (zementierte und unzementierte), bei jüngeren Patienten (>60 Jahre) für die unzementierte Prothese zwischen 83-87% und für zementierte zwischen 84-88%. 3-6% der eingesetzten Gelenkprothesen unterliegen nach durchschnittlich 10 Jahren einem Lockerungsprozess. Diesen Prozess bezeichnet man als Endoprothesenlockerung, welcher häufig eine Revisionsoperation erfordert. [24]

1.4 Grundlagen der Endoprothesenlockerung

Eine Endoprothesenlockerung resultiert aus dem Verbindungsverlust zwischen Knochen und Implantat. Diese Komplikation bedeutet nicht zwangsläufig, dass die Prothese und das damit betroffene Gelenk mechanisch locker sind. Bei einer Endoprothesenlockerung bildet sich im Bereich zwischen Prothese und Knochen ein Ersatzgewebe, welches histologisch einem Granulations- oder Narbengewebe ähnelt. Sofern eine nur wenige Mikrometer dicke Schicht fibrotischen Gewebes zwischen Knochen und Prothese vorgefunden wird, kann dieses als physiologisch angesehen werden. Diese Schicht besteht aus Kollagenfasern, die parallel zur

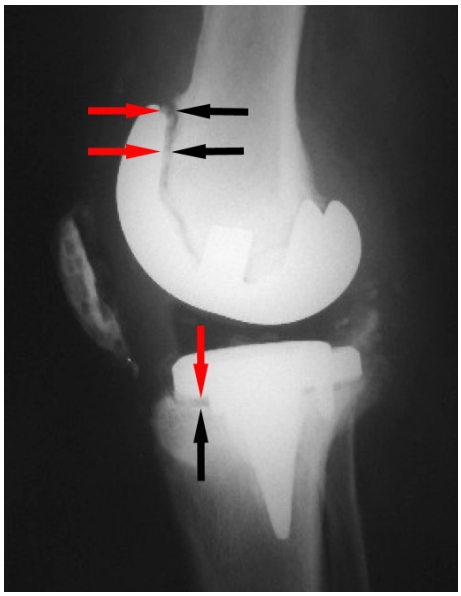

Abbildung 2: Radiologisches Erscheinungsbild einer Knie-Totalendoprothese (K-TEP) mit einer Zone nicht-fokaler periprothetischer Aufhellung von mehr als 2mm, passend zu einer septischen oder aseptischen Prothesenlockerung.

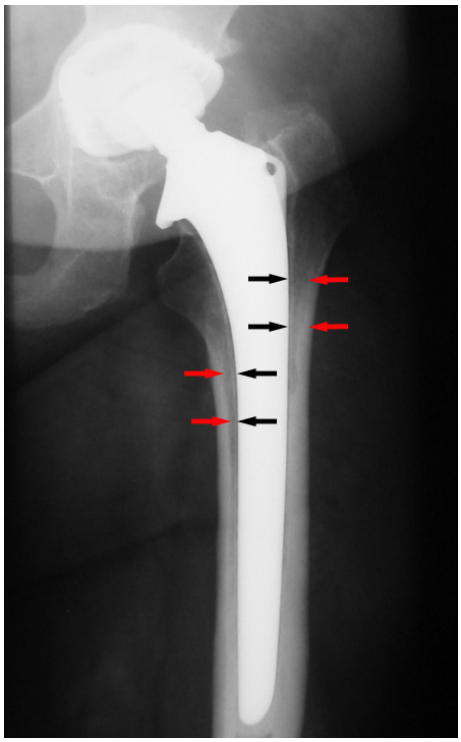

Abbildung 3: Radiologisches Erscheinungsbild einer Hüft-Totalendoprothesen (H-TEP) mit einer Zone nicht-fokaler periprothetischer Aufhellung von mehr als 2mm, passend zu einer septischen oder aseptischen Prothesenlockerung.

Prothese verlaufen. Hierbei strahlen Sharpey-ähnliche Fasern in unregelmäßigen Abständen aus dem Knochen heraus und verschmelzen mit den Kollagenfasern der Membran. Granu-

lomatöse Reaktionen auf Metall- oder Polyethylenabrieb sind in dieser Membran abwesend; Zementgranulome können zwar auftreten, jedoch nur in geringer Anzahl. Bei einer nicht-zementierten Prothese liegen diese Granulome selbstverständlich nicht vor. Überschreitet diese Membran ein bestimmtes Maß, so spricht man von einer periprothetischen Membran (Abb.4,5). Leitsymptom der periprothetischen Membran sind Schmerzen im Bereich der Prothese, Bewegungseinschränkungen sowie gegebenenfalls Entzündungszeichen und radiologisch nachgewiesene Osteolysen. [41], [6], [72]
Histologisch werden die Erscheinungsbilder der periprothetischen Membran in die septische und aseptische Lockerung unterteilt, deren charakteristische Pathogenesemechanismen nachfolgend beschrieben werden. Auf dem Röntgenbild sind diese als eine Zone nicht-fokaler periprothetischer Aufhellung von mehr als 2mm erkennbar, die mit der Außenlinie der Prothese konform verlaufen und als die am häufigsten vorkommenden radiologischen Erscheinungsbilder (Abb.2,3) von sowohl der aseptischen, als auch der septischen Prothesenlockerung beschrieben werden. [60]

Vor der Implantation einer neuen Prothese in das Knochenlager wird das periprothetische Membrangewebe vollständig entfernt und routinemäßig zur histopathologischen Untersuchung geschickt. Die weitere Behandlung und der Zeitpunkt der Implantation der neuen Prothese wird durch den zugrunde liegenden Pathogenesemechanismus und der hieraus resultierenden Klassifizierung bestimmt.

Abbildung 4: Frische makroskopische periprothetische Membran

Abbildung 5: Periprothetische Membran

1.5 Faktoren der aseptischen Endoprothesenlockerung

Ein erhöhtes Risiko für aseptische Lockerung liegt bei Männern, jüngeren Patienten und Patienten mit einem hohen Body-Maß-Index (BMI) vor, wobei ein erhöhtes Gewicht allein keinen Risikofaktor darstellt. Das Risiko der Prothesenlockerung steigt mit zunehmenden Alter linear an. [43]
Der Prozess der abriebinduzierten, aseptischen Endoprothesenlockerung beginnt mit einer Fremdkörperreaktion, deren Auslöser kleinste, durch Belastung und Bewegung abgesplitterte Partikel des verwendeten Prothesenmaterials sind. [23] Jene Partikel sind Produkte des an der Knochen-Implantat-Grenze stattfindenden Mikroverschleißes, der durch belastungsabhängige Mikrobewegungen des Implantats bedingt ist. Diese Prothesenbestandteile sind von der Prothesenart und deren Materialien wie Polyethylen, Metalllegierungen, Knochenzement (PMMA) und/oder Keramik abhängig. Diese Partikel bewirken die Stimulierung von Makrophagen und führen so zu einer gesteigerten Produktion von resorptionsstimulierenden Faktoren. [50, 53]

Die pathologische endoprothetische Membran, die mit der aseptischen Lockerung assoziiert ist, hat eine Membran mit einer Wandstärke, die zwischen einigen Millimetern und einigen Zentimeter liegt. Sie wird auch lytische endoprothetische Membran genannt, da resorptionsstimulierende Faktoren, ausgeschüttet durch Entzündungszellen, zu Osteolysen führen. Sie ist oftmals eine dreischichtige Membran mit einer inneren synovialis-ähnlichen, einer mittleren granulomatös-entzündlichen und einer äußeren vernarbten Schicht. [10]
Bennet et al. zeigten mit In-vitro-Experimenten, dass die Unfähigkeit der Phagozytose durch lokale Makrophagen ihre Proliferation anregt. Das dauerhafte Entstehen von Abriebpartikeln verursacht somit eine konstante Migration von Makrophagen, welche versuchen, die

Partikel zu phagozytieren. Phagozyten akkumulieren und formen Granulome zusammen mit fibrotischer Gewebe- und Narbenformung. Die Konsequenz hiervon ist die Zunahme der periprothetischen Membran.
Dieses wird solange toleriert, wie die Balance zwischen Resorption und Produktion aufrecht erhalten wird. Danach wächst das Granulationsgewebe in den angrenzenden Knochen hinein, was zu einer vermehrten Resorption des knöchernen Prothesenbetts, Instabilität sowie zur Zunahme der Abriebpartikel führt. [10], [71] Die zellulären Vorgänge an der Grenzschicht sind in ihrer Intensität von der Größe der Verschleißpartikel abhängig und können in letzter Konsequenz zu rapidem Knochenverlust im Bereich des Implantatlagers führen.
Dabei weisen Hahn et al. darauf hin, dass große osteolytische Defekte eigentlich eher selten gefunden werden. [21] Dominierende Zellarten bei diesem Reaktionstyp sind Makrophagen, Fremdkörperriesenzellen und osteoklastenähnliche Zellen, die durch die Sekretion bestimmter knochenabbauender Enzyme, wie z.B. saure Phosphatase, Prostaglandine E1,E2,F3, Interleukin 1 und 2, Kollagenase, freie O2 Radikale, Tumor Nekrose Faktor (TNF) und/oder Lymphotoxine einen Abbau der Knochensubstanz bewirken und somit die Lockerung der Prothese verursachen. [10], [55]

Möglicherweise stellt die Makrophagen-Osteoklasten-Differenzierung einen wichtigen zellulären Mechanismus dar, wobei Osteolyse die Ursache der aseptischen Lockerung ist. Alle zellulären und humeralen Elemente, die bisher als nötig identifiziert wurden, konnten auf der Membranoberfläche gefunden werden. [53]

1.6 Faktoren der septischen Endoprothesenlockerung

Neben der aseptischen Lockerung stellt auch die septische Lockerung ein Problem der Endoprothetik dar. Die septische Lockerung der Endoprothese ist eine der besonders ernsten Komplikationen der Endoprothetik. Sie kann auftreten, wenn es während einer Operation zu einer minimalen bakteriellen Kontamination der Prothese sowie des periprothetischen Spalts und damit zu einer Infektion der Prothese kommt. Als Risikofaktoren für eine Infektion wurden folgende Faktoren identifiziert: Andere vorhandene Infektionen, Diabetes, Nikotin, Alkoholabusus, systemischer Steroidgebrauch, morbide Adipositas, Fehlernährung, chronisches Nierenversagen, vorherige chirurgische Eingriffe, Hypokaliämie, Hypothyroidie, Kolondivertikulitis, chronische venöse Insuffizienz der unteren Extremität, Hypercholesterinämie und maligne Erkrankungen. [33] [15]

Als weitere Ursache einer septischen Lockerung wird beschrieben, dass eine primär keimfrei implantierte Prothese im Rahmen einer Bakteriämie, wie sie z.B. nach Zahnextraktion oder bei chronischen Hautulzerationen auftreten kann, sekundär hämatogen infiziert wird. [29,47]

Um dieses zu vermeiden, werden mögliche dermale, orale, dentale und urogenitale Infektionsquellen der Patienten preoperativ eliminiert.
Der Patient hat die Stelle des Eingriffs am Abend vor dem Eingriff mit anti-bakterieller Seife zu waschen und das Operationsgebiet zu rasieren. Eine prophylaktische, perioperative, 24-stündige Antibiotikagabe soll das Infektionsrisiko weiter minimalisieren. Geschlossene Wunddrainage erfolgt in den ersten 24 Stunden postoperativ.
Ein weiterer Einflussfaktor für eine Infektion ist die Operationsdauer, da mit einer längeren Operationsdauer auch das Risiko einer perioperativen Kontamination steigt. Das niedrigste Infektionsrisiko wurde nach Angabe von Peersman et al. mit body exhaust suits, laminarem Luftstrom und einer perioperativen, 24 Stunden dauernden Antibiotikagabe erzielt. [51]
Kommt es kurz nach der Implantation zu einem eitrigen und hoch akutem Krankheitsbild, so ist die histopathologische Diagnose relativ problemlos zu stellen.

Eine sehr geringe bakterielle Kontamination kann auch postoperativ zunächst nicht apparent werden (Minimalinfektion oder „low-grade-infection“) [49], wobei gentamicinhaltiger Knochenzement die Selektion von bestimmten Staphylokokkus aureus-Stämmen, den so ge-nannten „small colony variants“, fördern kann. Diese sind insbesondere bei chronisch-persistie-renden, antibiotikarefraktären Infektionen beschrieben und stellen auch in der Mikrobiologie ein diagnostisches Problem dar, da sie häufig erst nach 48 Stunden nadelspitzengroße Kolonien bilden. [65]

1.7 Histomorphologische Charakterisierung der untersuchten Lockerungsmembran

Proben der periprothetischen Membran zeigen ein heterogenes Erscheinungsbild. Für die Diagnostik des periprothetischen Membrangewebes gab es lange Zeit keine definierten Kriterien. Zwar wurde das Gewebe in vielen Publikationen hinsichtlich bestimmter Fragestellungen untersucht, eindeutige Diagnosekategorien wurden jedoch nicht benannt.
Daher wurde im Jahr 2005 eine Konsensus-Klassifikation der periprothetischen Membran für die diagnostische Routine etabliert. Diese sollte den Pathologen die Beurteilung des Membrangewebes erleichtern und eventuellen Missverständnissen in der Kommunikation zwischen Orthopäden und Pathologen entgegen wirken.

1.8 Beschreibung der periprothetischen Membrantypen

Um die histopathologische Diagnostik zu standardisieren, wird das folgende Konsensus-Klassifikationssystem für periprothetische Membran genutzt [40]:

- *Typ I:* Abriebinduziert
- *Typ II:* Infektiös
- *Typ III:* Kombiniert
- *Typ IV:* Unbestimmt

1.8.1 Typ I: Abriebinduzierte periprothetische Membran

Die Lockerungsmembran vom Typ I (Abb.6) besteht histomorphologisch aus einer Ansammlung von Makrophagen und multinukleären Riesenzellen vom Fremdkörpertyp, die oftmals Partikel von Zement, Polyethylen (PE) oder Metall enthalten. PE-Partikel größer als 5μm werden häufig in multinukleären Riesenzellen, kleinere PE-Partikel mit einer Größe von $\sim$ 2μm in Makrophagen aufgefunden. Es wurde definiert, dass diese beiden Zellarten zusammen mindestens 20% der Gesamtfläche der periprothetischen Membran einnehmen sollten, um einen abriebinduzierten Typ zu diagnostizieren. Auch einige B- und T- Lymphozyten sind in vielen Fällen der Typ I Prothesenlockerung vorhanden. [40]
Mononukleäre und multinukleäre Zellen liegen oftmals dicht in Schichten und Knoten aufeinander und formen so Granulome, die eingebettet sind in fibrösen Strängen. [9, 70]
Zellen, die dicht mit Fremdmaterial gefüllt sind, zeigen oftmals degenerative Veränderungen mit Verklumpungen des Kernchromatins und weitgehend verwaschenen Zellgrenzen mit Dissoziation der Einzelzellen und teilweise vollständiger Zellnekrose. [9]

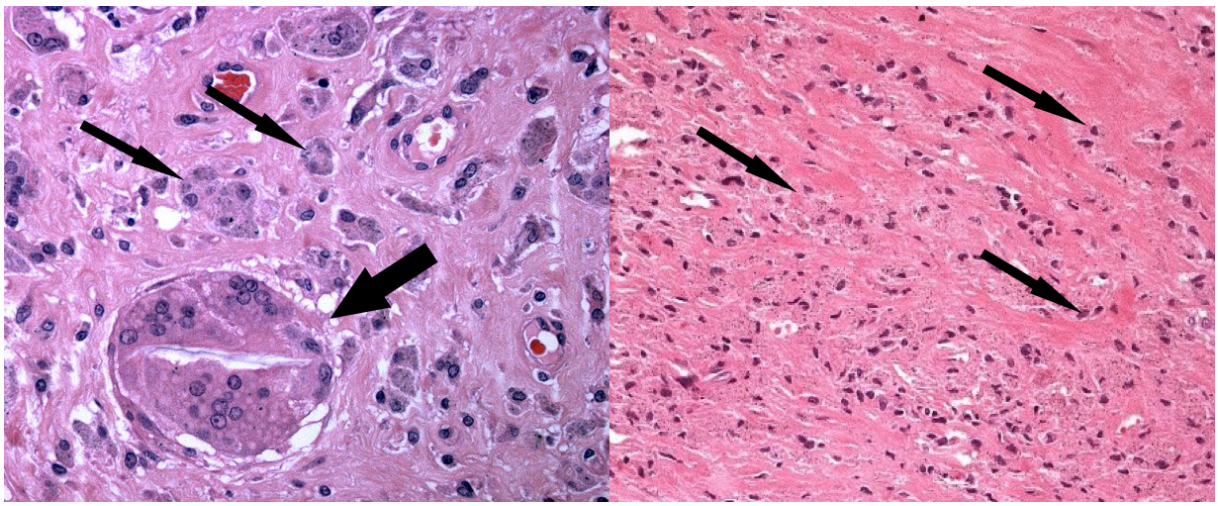

Abbildung 6: Typ I Membran: In (A) wurde eine multinukleäre Riesenzelle mit großem PE Partikel (dicker Pfeil) zusammen mit Makrophagen (kleiner Pfeil) gefunden, wobei in (B) die Fremdkörperreaktion ausschliesslich durch unabhängige Makrophagen (Pfeile) mit dünnen schwarzen, scharfeckigen, metallischen Abriebpartikeln geformt sind. (Hämatoxylin und Eosin, Originalvergrößerung (A) x400; (B) x200)

Abriebpartikel werden häufig in nekrotischen Gebieten vorgefunden. Daher sollten diese mit polarisierendem Licht untersucht werden. [40] Die im Gewebe enthaltenen Abriebpartikel stellen sich je nach Material unterschiedlich dar. Während Knochenzementfragmente ein basophiles, rautenförmiges Muster mit geringer Doppelbrechung in der Polarisationsoptik zeigen, zeichnen sich PE-Partikel durch bizarre Formen, leicht farbigen Schimmer und starke polarisationsoptische Doppelbrechung aus. Einzelne Partikel beider Materialien werden bei der Schnittanfertigung häufig aus dem Gewebe herausgerissen und hinterlassen dadurch optische Hohlräume. [9, 70]
Metallabrieb stellt sich deutlich in kleinen kantigen oder runden schwarzen Partikeln, umgeben von einer polarisationsoptisch gelblichen, zirkumferenziellen Doppelbrechung dar. [70]
Keramikpartikel hingegen sind polygonale, gelb-weißliche Partikel mit einem gut sichtbaren dunklen Rand und einer variierenden Größe zwischen 0,5 und 10 μm. Ihre Doppelbrechung in der Polarisationsoptik ist von unterschiedlicher Intensität. Sie werden jedoch nur selten aufgefunden.

1.8.2 Typ II: Infektiöse periprothetische Membran

Bei dem Typ II spricht man von einer infektiösen periprothetischen Membran. Diese kann sich als high-grade oder low-grade Infektion manifestieren. Die low-grade Infektion aktiviert Fibroblasten, kleine neue Blutgefäße, Ödeme und Neutrophile Granulozyten (NG). NG sind die wichtigste Zellpopulation in der Verteidigung gegen bakterielle Infektionen. [8] Die Beurteilung des Infektionstyps anhand anderer Zellformen, wie zum Beispiel Lymphozyten oder Plasmazellen, erwies sich als nicht geeignet für die Diagnose von periprothetischen Infektionen. In der Nähe von Lymphozytenaggregaten werden oftmals Plasmazellen, aber nur selten multinukleäre Riesenzellen und Makrophagen gefunden. High-grade Infektionen sind aufgrund der Fülle von NG innerhalb des ödematösen Bindegewebes einfach zu diagnostizieren. [40] Entzündliche Veränderungen in infiziertem Gewebe sind oftmals eher lokal ausgebildet und nicht in allen Abschnitten der periprothetischen Membran anzutreffen. [49]

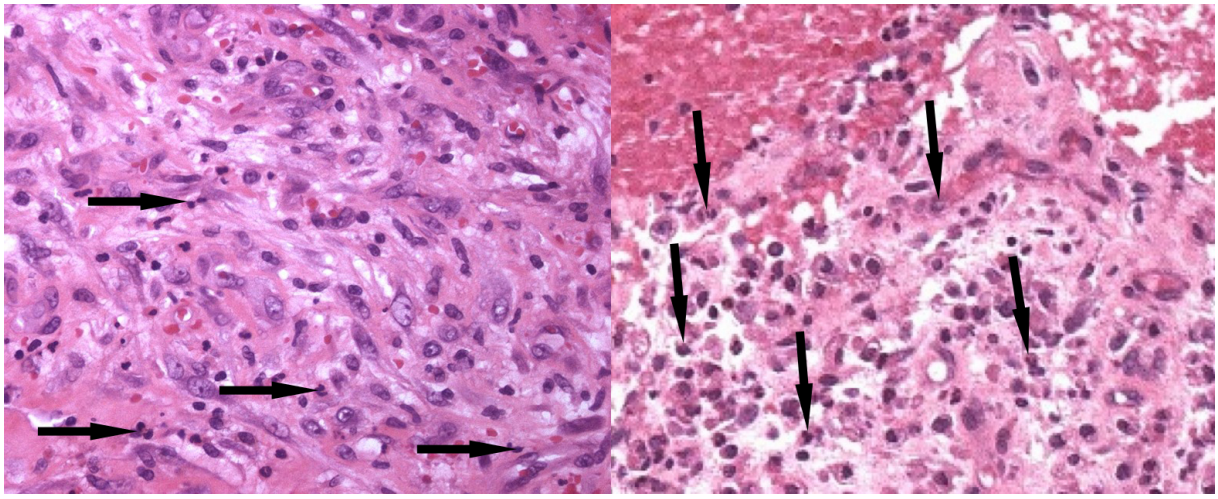

Abbildung 7: Typ II Membran: In (A) sind wenige NG (Pfeile) vorhanden (low grade infection), hingegen in (B) eine Vielzahl von NG. In beiden Fällen beinhaltet der Hintergrund Lymphozyten und Plasmazellen in Granulationsgewebe mit einwachsenden Gefässen und aktivierten Fibroblasten. (Hämatoxylin und Eosin, Originalvergrößerung x400)

1.8.3 Typ III: Kombinierte periprothetische Membran

Periprothetische Membranen des kombinierten Typs (Typ III) stellen eine Mischform zwischen den histomorphologischen Typen I und Typ II dar. Diese Membranen enthalten Gebiete, in denen abriebinduzierte Reaktionen vorliegen sowie durch Granulozyten erkennbare infektiöse Gebiete, die in etwa den gleichen Flächenanteil einnehmen. [40]

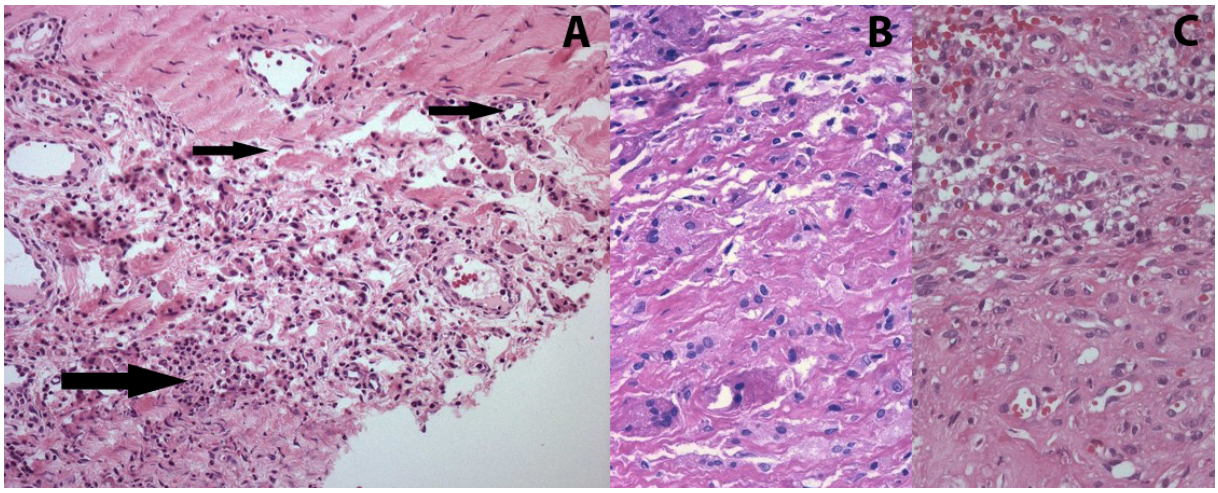

Abbildung 8: Typ III Membran: (A) Übersicht zeigt das gleichzeitige Vorhandensein von abriebinduzierte Reaktionen und infektiösen (dicker Pfeil) Gebieten. Details (B) aus dem durch Abrieb-verursachten Gebiet und (C) den infektiösen Gebieten. (Hämatoxylin und Eosin. Originalvergrößerung (A) x200; (B, C) x400)

1.8.4 Typ IV: Der Indifferenztyp

Der Indifferenztyp (Typ IV) stellt eine Form der periprothetischen Membran dar, bei der zellarmes, kollagenes Bindegewebe vorliegt. Die Membranoberfläche zeigt manchmal einen Fibrinsaum oder eine Synovialis-ähnliche Schicht aus Fibroblasten und Makrophagen. Bei einer oberflächlichen Untersuchung kann diese schnell verwechselt werden mit einer Typ II Membran, insbesondere wenn einige NG auf der Oberfläche vorliegen. Jedoch ist die Anzahl der NG bei einer Typ IV Membran deutlich niedriger als die einer Typ II Membran und die NG werden nur auf der Oberfläche gefunden. In Tierversuchen wurde gezeigt, dass Osteolyse allein durch Druck und ohne den Einfluss von Abriebpartikeln oder Infektionen entstehen kann. Dieser Osteolysetyp kann zu einer Typ IV Membran führen.
Für die Diagnose einer Typ IV Membran muss das gesamte periprothetische Gewebe analysiert werden. Wenn die Gewebeprobe zu klein und/oder nicht repräsentativ ist, können abrieb- oder infektionsbedingte Gebiete übersehen werden und so zu einer Fehldiagnose führen. [40]

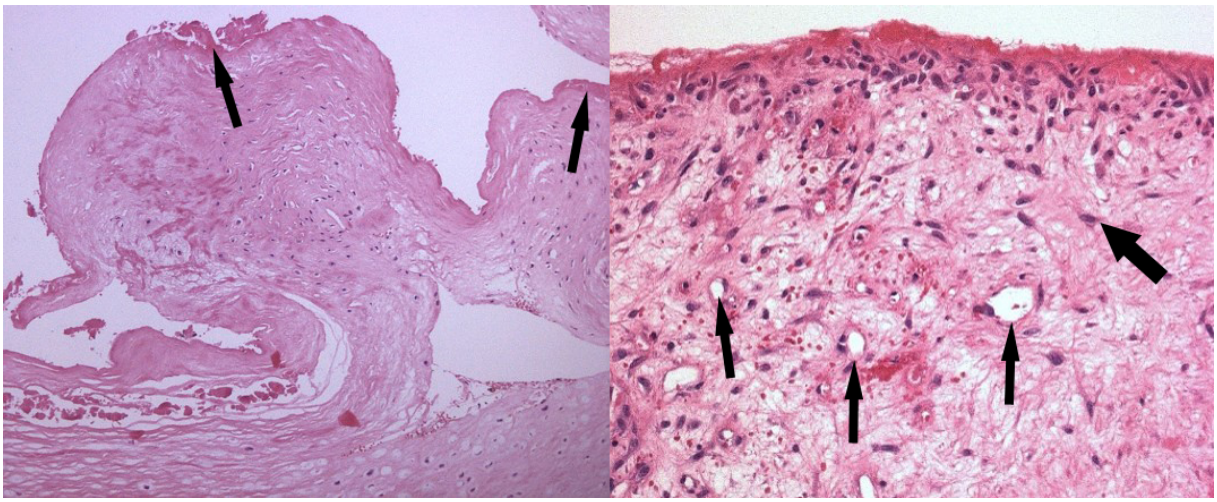

Abbildung 9: Typ IV Membran: (A) Die Membran besteht ausschliesslich aus Bindegewebe mit geringer Anzahl aus Fibroblasten/Fibrozyten und einer fibrotischen Schicht auf der Oberfläche (Pfeile), wobei in (B) die Membran aus Granulationsgewebe mit Kapillaren (dünne Pfeile) und aktivierten Fibroblasten (dicker Pfeil) besteht. Im Gegensatz zur low-grade Infektion gibt es sehr wenige neutrophile Granozyten. (Hämatoxylin und Eosin. Originalvergrößerung (A) x200; (B) x400)

1.9 Bedeutung der Diagnose der verschieden Membrantypen

Eine wichtige Folge dieser Diagnose ist, dass nicht-infektiöse Lockerungen (Typ I und IV) anders behandelt werden als die infizierten Fälle von Typ II und Typ III.
Die zeitnahe und akkurate Diagnose einer infektiösen Endoprothesenlockerung hat bedeutenden Einfluss auf die Behandlung des Patienten hinsichtlich Morbidität, Krankenhausaufenthaltsdauer und Kosten. [26, 34]
Persistierende Infektionen führen zu einem frühen Verlust der Revisionsarthoplastik mit weiterem Verlust von Knochen rund um die Prothese. In vielen Fällen führt dies zu weiteren, noch schwierigeren und aufwändigeren chirurgischen Prozeduren. [1, 49] Gründe hierfür sind längere Operationszeiten, größere Wunden, durch den vorherigen Eingriff entstandenes Narbengewebe und die Möglichkeit von okkulten, nicht erkannten periprothetischen Infektionen. [17]
Während bei nicht-infektiöser Lockerung das Entfernen der periprothetischen Membran ausreichend ist, müssen periprothetische Infektionen langzeitig mit Antibiotika, Prothesen mit Antibiotic-Loaded-Acrylic-Cement (PROSTALAC) und in manchen Fällen sogar durch einen zweiphasigen chirurgischen Eingriff behandelt werden.
Dieser zweiphasige Endoprothesenwechsel wird in der Literatur als die üblichste und erfolgreichste Technik für die Behandlung einer periprothetischen Infektion beschrieben. Dieser Prothesenwechsel beinhaltet das Entfernen der Prothese in einer ersten Operation mit mindestens sechswöchigem Gebrauch von Antibiotika sowie eine zweite Operation, bei der die neue Endoprothese in ein zwischenzeitlich keimsaniertes Prothesenbett implantiert wird. [39] [19]

Die Problematik der Behandlung dieser Infektionen wird anhand folgender Zahlen deutlich: Bei einer Gruppe von 401 infizierten Knieprothesen aus 16 verschiedenen Studien gelingt eine Eradikation der Infektion in 85% der Fälle. Bei einem anderen Kollektiv von insgesamt 581 infizierten Hüftprothesen aus 20 verschiedenen Studien gelingt die Eradikation in 89% der Fälle. [64] Die Infektionsrate von Revisionsarthroplastiken ist bis zu viermal höher als die von Primärimplantaten und auch die Kosten sind um ein Vielfaches höher. [3], [12]

In einer Studie von Hanssen et al. wurde in einem Kollektiv von 34 Patienten mit Revisionsarthroplastien nach durchschnittlich 2,2 Jahren eine wiederholte Infektion festgestellt. [22] Sowohl die wesentlich höhere Belastung des Patienten, als auch die erheblich höheren Kosten erfordern eine eindeutige Unterscheidung zwischen septischer und aseptischer Prothesenlockerung. [58] Die Studie von Barrack et al. (Abb.10) verdeutlicht die Bedeutung der Diagnose „Infektiöse Prothesenlockerung“, denn bei diesem Typ der Prothesenlockerung sind die Behandlungskosten mit 51.290$ verglichen mit einer routinemäßigen THP um 19.885$

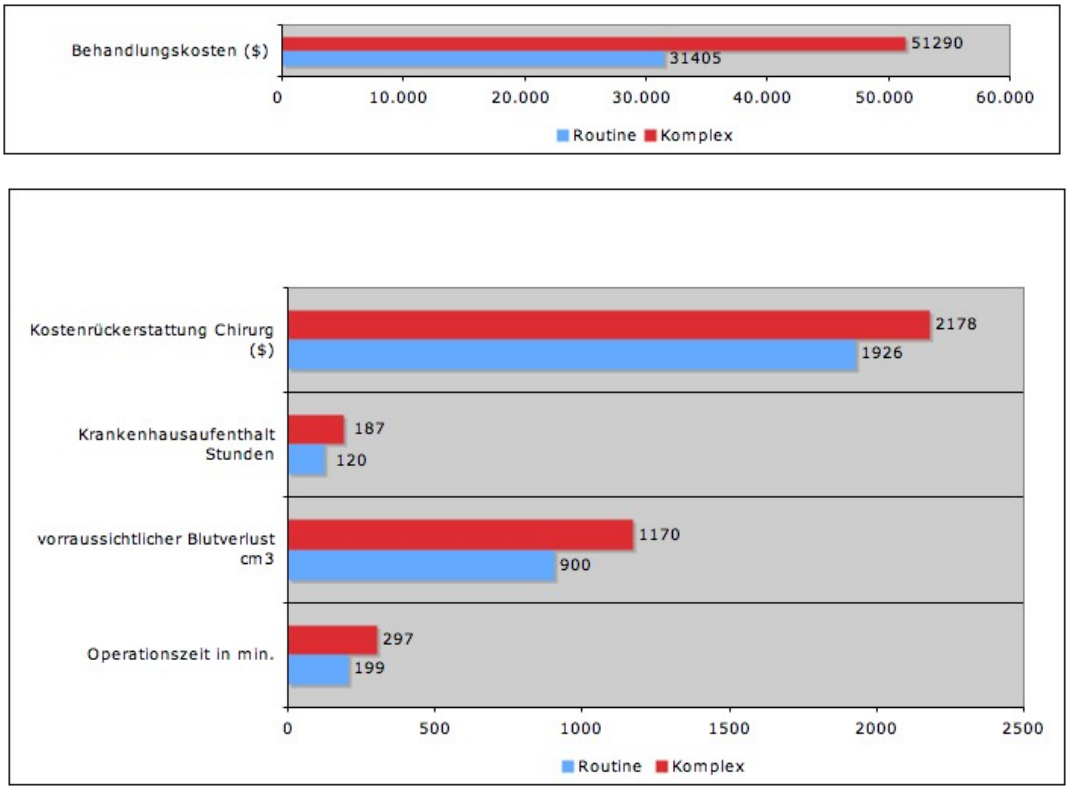

Abbildung 10: Routine versus komplexer revisions THP, Barrack et al. [5]

höher. Hinzu kommt, dass weniger der verursachten Kosten rückerstattet werden (1.926$ statt 2.178$), der Krankenhausaufenthalt sich um durchschnittlich 67 Stunden verlängert (187 Stunden statt 120 Stunden), der Blutverlust steigt (1170cm3 statt 900cm3) und sich die Operationszeit um 98 Minuten erhöht (297 Minuten statt 199 Minuten). [5]

1.10 Grenzwerte und Definitionskriterien

Für die Unterscheidung zwischen nicht-infektiösem und infektiösem Typ wurden initial die Definitionskriterien von Pandey et al.vorgeschlagen. [49] Dieses bedeutet, dass zur Diagnose einer periprothetischen Infektion mindestens 2 NG pro high-powered-field (HPF) in mindestens 10 HPF gefunden werden müssen. Die Definition wird in der Originalarbeit von Pandey etwas unklar dargestellt: Es wird nicht festgelegt, in welchen Abschnitten der Gesamtprobe dieses HPF untersucht werden soll, ob insgesamt mehr als 10 HPF untersucht werden dürfen, unter denen sich dann mindestens 10 HPF mit 2 NG befinden müssen oder ob 10 (benachbarte?) HPF untersucht werden dürfen, von denen dann tatsächlich jedes mindestens 2 NG enthalten muss. Aktuell wird diskutiert, welche Anzahl an NG nötig sind, um eine sichere Diagnose stellen zu können.
Athanasou et al. legen diese Grenze bei 1 NG pro HPF fest, Pandey et al. bei 2 NG, Feldman et al. bei 5 NG und zuletzt Banit et al., welche die Grenze zur Diagnose einer Infektion bei

10 NG pro HPF festlegt. [1], [49], [18], [3] Die stark variierenden Grenzwerte in den heutigen Studien machen deutlich, dass es nötig ist, einen einheitlichen Grenzwert festzulegen und zu etablieren.

1.11 Ziel

Wie oben beschrieben, gibt es keinen Konsens darüber, wann eine histopathologische Diagnose einer infizierten Endoprothese zu stellen ist. Daher ist das Ziel der vorliegenden Arbeit:

1. Definition des Schwellenwertes der Anzahl neutrophiler Granulozyten innerhalb einer bestimmten Anzahl von High-powered-fields (400-fache Vergrößerung), die zur histopathologischen Diagnose einer infizierten Endoprothese benötigt werden.

2. Bestimmung des Gebrauchswertes der verschiedenen Färbungen, vor allem der CD-15 und der PAS (Perjodsäure-Schiff-Reaktion)-Färbung zur korrekten Quantifizierung der neutrophilen Granulozyten.

2 Material und Methoden

2.1 Patientenkollektiv

Die Arbeitsgruppe für Orthopädische Pathologie der Charité Universitätsmedizin Berlin verfügt über eine Sammlung von über 500 Fällen von periprothetischen Membranen. Aus dieser Sammlung wurden 201 Proben selektiert, die nach den von Dr. L. Morawietz publizierten Kriterien klassifiziert worden sind. [40]
Diese Proben umfassten sämtliche Fälle, in denen ursprünglich ein Mischtyp diagnostiziert worden war (n=27; 13,4%), sowie eine vergleichbare Anzahl von abriebinduzierten Membranen (n=98; 48,8%) und infektiösen Membranen (n=76; 37,8%). Diese Proben stammten aus endoprothetischer Revisionschirurgie, ausgeführt zwischen 2004 und 2007 in dem Zentrum für Orthopädische Chirurgie der Charité und der ENDO-Klinik Hamburg.
Für unsere Studie wurden gezielt diejenigen Fälle ausgewählt, die in der ursprünglichen Begutachtung als schwierig zu diagnostizieren bzw. grenzwertig aufgefallen waren (n=147). Dann wurden weitere, histopathologisch typischere Fälle hinzugefügt (n=54), um insgesamt ein Kollektiv von über 200 Fällen zu erreichen. Von all diesen Patienten lag ein in Paraffin eingebettetes Gewebe vor.
Diese 201 Fälle wurden mittels konventioneller Morphologie, PAS-Färbung und Immunhistologie untersucht. Eine Validierung der Histologie anhand der klinischen und mikrobiologischen Befunde war in den 147 Fällen möglich, in denen entweder eine klinische Diagnose, ein mikrobiologischer Befund oder beides vorlagen. Diese 147 Patientendaten entsprachen den von uns gestellten Anforderungen und stellten den von uns letztendlich gebrauchten Patientenpool dar. Das Durchschnittsalter der Patienten in dieser definitiven Selektion betrug 69,2 Jahre (Durchschnittswert von 33,2 bis 91,7 Jahre), die durchschnittliche Standzeit der Prothese 8,6 Jahre (0,1 bis 24,4 Jahre). Alle anderen Werte wie Implantationsform, Implantationsort und klinisches Erscheinungsbild sind den Grafiken 11, 12, 13 und 14 zu entnehmen.

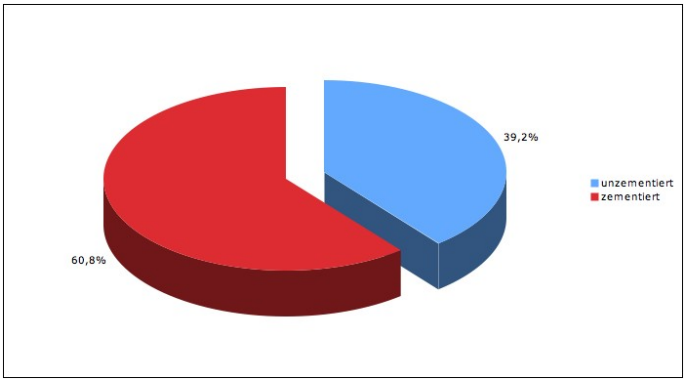

Abbildung 11: Prozentuale Anteile der zementierten und unzementierten Prothesen

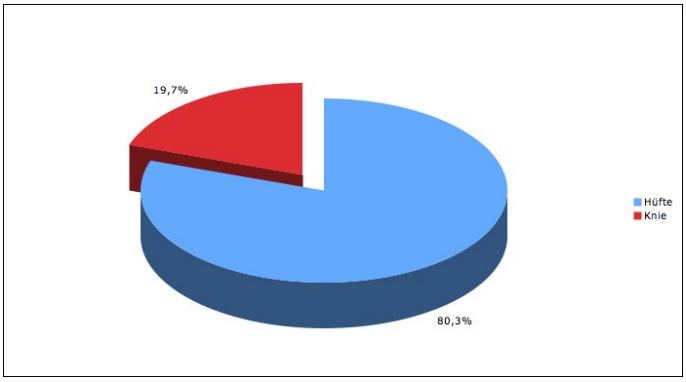

Abbildung 12: Prozentuale Anteile der Knie- und Hüftprothesen

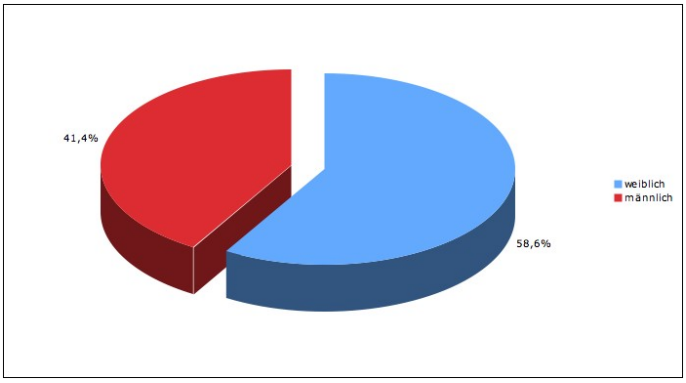

Abbildung 13: Geschlechterverteilung innerhalb unseres Kollektivs

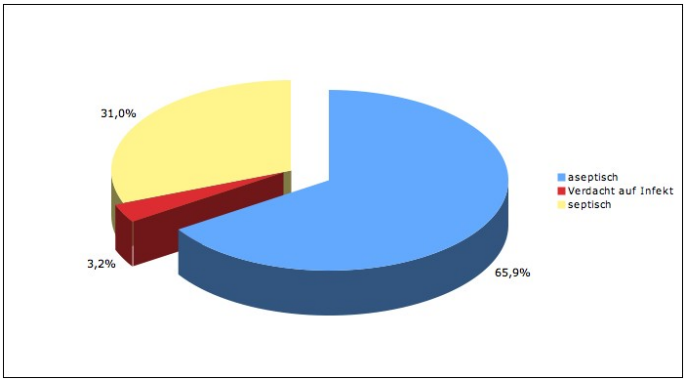

Abbildung 14: Klinisches Erscheinungsbild

Die klinische Diagnose der Protheseninfektion wurde abhängig von dem klinischen Bild einer Infektion mit Symptomen wie Rötung, Schwellung, Erguss, Fieber, aufgehobener Funktion, starken Schmerzen, Fisteln bis hin zum präseptischen Krankheitsbild, radiologische Befunde wie Osteolysen, Säume, Periostreaktion, Ausschluss von Fehlimplantation, Frakturen oder Luxationen sowie die Blutparameter C-reaktives Protein (CRP) $\succ$0.5 mg/dl, Leukozytenzahl $\succ$12/nl) und Blutsenkungsgeschwindigkeit (BSG) gestellt.
Bei einem klinischen Verdacht einer Protheseninfektion sowie dem Auftreten mindestens

einem der oben genannten Parameter wurde eine präoperative Gelenkaspiration durchgeführt und das Aspirat im Rahmen einer mikrobiologischen Routinediagnostik untersucht. Im Falle von positiven Keimnachweisen und/oder deutlichen klinischen Zeichen, radiologischen Befunden und/oder persistierenden erhöhten klinischen Parametern (wenn diese nicht durch andere Begleitumstände erklärt werden konnten) wurde die klinische Diagnose einer periprothetischen Infektion gestellt.
Intraoperative Proben für histologische und mikrobiologische Beurteilungen wurden von verschieden Orten der endoprothetischen Membran entnommen. Jeweils sechs Proben von jedem zu untersuchenden Gelenk wurden für 10 Tage zwecks mikrobiologischer Untersuchung inkubiert. Hierfür wurden verschiedene Nährböden (Blut und Schokoladen Agar, Hirn-Herz-Aufguss-Bouillon, Wilkins Chalgren Agar, McConkey Agar, Sabouraud Agar und Thioglycolatebroth) mit Proben beimpft.
Das Ergebnis wurde als positiv betrachtet, wenn mindestens eine der Proben Bakterienwachstum mit virulenten Stämmen, wie z.B. Staphylokokkus aureus, Streptokokkus Spezies oder Gram-negative Bakterien zeigten. Bei Stämmen mit so genannter „low virulenz“, wie z.B. Koagulase-negative Staphylokokken oder Propionibakterium Spezies waren mindestens drei positive Proben mit identischen Bakterien nötig.
Die HE-gefärbten Schnitte wurden gesichtet, anhand der histomorphologischen Kriterien nach Morawietz et al. klassifiziert und pro Fall wurden die geeignetsten Blockpräparate für die weitere Untersuchung ausgewählt. [40] Die ausgewählte Gewebefraktion sollte möglichst wenig Knochengewebe, Nekrosen und Einblutungen, und im Falle des Verdachts auf eine Infektion, ein granulozytenreiches Areal enthalten, welches am ehesten eine Infektion bestätigen könnte.

2.2 Aufbearbeitung des Gewebes

Das Patientengewebe wurde unmittelbar nach der Entnahme in 4%igem, gepufferten Formalin (J.T. Baker, Griesheim, Deutschland) fixiert in Fraktionen von maximal 30x25x5 mm zugeschnitten. Nach der maschinellen Entwässerung mit dem Hypercenter (ASP 200S, Leica Mikrosystems, Wetzlar, Deutschland) und der Einbettung in Paraffin wurden mit Hilfe des Mikrotoms (Leica, RM 2035) 1μm – 3μm dicke Schnitte angefertigt. Für die Schnitte, die in der Histochemie Anwendung finden, wurden Objektträger (Superfrostopjektträger, Menzel-Gläser, Deutschland) verwendet. Diese wurden 15-20 Minuten lang bei ca. 70°C im Ofen (Fa. Heraeus *Function Line*) trocken inkubiert. Um die Entparaffinierung zu komplettieren, wurden die Schnitte anschließend fünf Minuten lang in ein Xylolbad gegeben und und in der absteigenden Alkoholreihe (100%, 96%, 70% Ethanol) rehydriert. Die Schnitte, die anschliessend in der Immunhistochemie Verwendung finden sollten,

mussten dagegen auf poly-L-Lysin- beschichtete Objektträger „Superfrost plus“ aufgezogen werden. (R.Langenbrinck; Labor- u. Medizintechnik; 79312 Emmendingen; Deutschland) Die Inkubation erfolgt wiederum trocken bei 56° bis 58°C.

2.3 Färbungen

Wichtig für unsere Untersuchungen waren drei Färbungen, nämlich die HE-, PAS- und CD15-Färbungen, die im Folgenden beschrieben werden.

2.3.1 HE-Färbung

Eine HE-Färbung ist eine Standardfärbung der Histologie. Sie ermöglicht eine gute Beurteilung der Architektur, der Matrix und der zellulären Zusammensetzung eines Gewebes und stellt die gebräuchlichste Routinefärbemethode für morphologische Untersuchungen dar. Die für diese Färbung benötigten Farbstoffe sind Hämatoxilin und Eosin. Der Farbstoff Hämatoxilin muss, um seine färbende Eigenschaft zu entwickeln, zu Hämalaun (basischer Hämateinlack) aufbereitet werden. Hämalaun färbt alle sauren, beziehungsweise basophilen Strukturen blau, insbesondere Zellkerne mit der darin enthaltenen Desoxyribonukleinsäure (DNA) und das raue endoplasmatische Retikulum (rER).
Eosin färbt alle acidophilen, beziehungsweise basischen (eosinophilen) Strukturen rot, was vor allem die Zellplasmaproteine umfasst. Eosin wird verwendet, um den zellulären Kontrast zu erhöhen. Es ist wasserlöslich und kann bei einer zu starken Färbung unter fließendem Wasser ausgewaschen werden. Nach der Hämalaun-Färbung erscheinen die Zellkerne aufgrund des niedrigen pH-Wertes der Färbelösung zunächst rötlich-braun. Durch Erhöhung des pH-Wertes (Bläuen) mittels Spülen in Leitungswasser schlägt der Farbton in das typische Blau-violett um. Anschließend folgt die Zytoplasma-Färbung in einer wässrigen Lösung von Eosin. Durch weitere Spülschritte über eine Reihe von Alkohollösungen in aufsteigender Konzentration (70%, 96% und absolutem Ethanol) wird das Wasser aus dem Gewebeschnitt verdrängt. Schließlich wird die Dehydrierung in völlig wasserfreiem Xylol vollendet und der Schnitt geklärt. Mit einem Deckglas und einem lösungsmittelhaltigen Kleber wird der Schnitt zum Abschluss versiegelt. Die Färbeschritte werden nachfolgend noch einmal stichpunktartig dargestellt:

- Die Gewebeschnitte wurden für die HE-Färbung mindestens 15 Minuten lang bei ca. 70°C im Ofen inkubiert und in einem Xylolbad fünf Minuten lang entparaffiniert.

- Daraufhin durchlaufen die Proben für jeweils einige Sekunden 100%, 96% und schließlich 70% Ethanol.

- Diese entparaffinierten und rehydrierten Schnitte wurden fünf Minuten lang mit Hämatoxilin nach Mayer angefärbt, mit Leitungswasser abgespült und fünf Minuten lang in warmem Leitungswasser gebläut.
- Kurzes Spülen mit destilliertem Wasser und fünf Minuten färben im Eosinbad sowie ein weiteres Abspülen in Leitungswasser.
- Als letzter Schritt folgt das erneute Durchlaufen der Alkoholreihe. Beginnend mit 70%, über 96% bis hin zum 100% Ethanol für jeweils einige Sekunden, abschliessend das Spülen in einem Xylolbad.
- Der Prozess der HE-Färbung wird beendet, indem der präparierte Schnitt zum Schutz vor äußeren Einflüssen mit einem Deckglas, das mit einem lösungshaltigen Kleber versehen ist, verschlossen wird.

2.3.2 PAS-Färbung

Die Perjodsäure-Schiff-Reaktion (PAS-Färbung) dient dem Nachweis von Glykogen und Polysacchariden im Gewebe. Polysaccharide sind lineare oder verzweigte Aggregate einfacher Zucker in glykosidischer Bindung, die bei Hydrolyse dieser Bindungen mehr als 10 Monosaccharide liefern. Das bekannteste Polysaccharid ist Glykogen. Sind in den Polysacchariden auch Abkömmlinge der einfachen Zucker integriert, so liegen Mukopolysaccharide vor. Diese können an Proteine gekoppelt sein und werden dann Glykoproteine oder Mukoproteine genannt. Disaccharide aus Uronsäure und Aminozucker werden Glykosaminoglykane genannt. Glykosaminoglykane, die an Proteine gebunden sind, werden Proteoglykane genannt.
Die PAS-Reaktion weist Aldehydgruppen nach, die durch Oxydation von 1,2- Glykolen mit Perjodsäure gebildet werden. Diese lassen sich sowohl im Glykogen, als auch in Mukosubstanzen nachweisen. Somit dient die PAS-Reaktion dem Nachweis von Glykogen, neutralen Mukosubstanzen, manchen epithelialen Sulphomuzinen und Sialomuzinen, Hyalin und Knorpel der Thyreoidea sowie Mukoproteine von Sekretkörperchen, wie ß-Granula der Hypophyse des Inselapperates und Reningranula. Positiv reagierende Glukoproteine sind an Basalmembran, Gitterfasern und Kollagenfibrillen angelagert und führen so zu einer Anfärbung dieser Strukturen. Daneben stellen sich auch Glykolipide, Phospholipide und gewisse Lipidpigmente dar. NG sind in der Lage, sich zu der Quelle von Entzündungsmediatoren zu bewegen, die unter anderem aus geschädigten oder abgestorbenen Zellen freigesetzt werden. Diesen Vorgang bezeichnet man als Chemotaxis. Die hierfür benötigte Energie wird durch anaerobe Glykolyse gewonnen. Das für die Glykogenolyse benötigte Glykogen ist in NG reichlich vorhanden, wodurch sich diese besonders kräftig rot granulär und diffus anfärben. [31]

- Die Gewebeschnitte wurden für die PAS-Färbung mindestens 15 Minuten lang bei 70°C in einem Ofen entparaffiniert und in einem Xylolbad fünf Minuten lang vorbehandelt.
- Danach wurden diese vorbehandelten Proben für jeweils einige Sekunden in 100%, 98% und schließlich in 75% Ethanol entparaffiniert.
- Die Schnitte wurden für 10 Minuten in 1% Perjodsäure getaucht, mit 70% Ethanol gespült und 15-20 Minuten lang mit Schiffs-Reagenz inkubiert.
- Das Schiffs-Reagenz wurde danach fünf Minuten lang im warmen Wasser fixiert, mit Aqua dest. abgespült und zwei Minuten lang mit Hämatoxilin nach Mayer gefärbt.
- Es folgen fünf Minuten langes Bläuen in warmem Wasser, Abspülen mit destilliertem Wasser und abschließendem Durchlaufen der Alkoholreihe (75%, 98%, 100% Ethanol) für jeweils einige Sekunden und abschließend in ein Xylolbad bis zum Eindeckeln zwischengelagert.
- Der Prozess der PAS-Färbung wird abgeschlossen mit dem Eindeckeln der Proben mit Deckglas und Kleber, wodurch der präparierte Schnitt vor Umwelteinflüssen geschützt wird.

2.3.3 CD15-Färbung

Der aus der Maus stammende monoklonale, gegen humanes CD15, Klone C3D-1 (BIOZOL, Eching, Germany) ist zur Verwendung in der Immunzytochemie bestimmt. Der Antikörper markiert reife Granulozyten und Monozyten und ist deswegen ein nützliches Hilfsmittel für die sichere Identifikation von Granulozyten. Ausserdem wird er benutzt zur Detektion von Reed-Sternberg- und Hodgkin-Zellen beim Hodgkin-Lymphom.
CD15 ist eine komplexe Ansammlung von Zelloberflächenglykoproteinen und Glykolipiden, die einen gemeinsamen Trisaccharidrest und 3 Fucosyl-N-Acetyllaktosamin besitzen. Durch die Bindung von Sialinsäure an den Galaktoserest von CD-15 entsteht CD15s (Sialyl-CD15). Sowohl CD15, als auch CD15s, finden sich nebeneinander in verschiedenen normalen und neoplastischen Geweben.
Beim Menschen liegt CD15 vorwiegend im gastrointestinalen und urogenitalen Trakt, in einigen endokrinen Systemen und in myeloiden Zellen vor. Der monoklonale Maus-Antikörper wird in flüssiger Form als Zellkulturüberstand geliefert, dialisiert gegen 0,05mol/l TRIS/HCL, (pH 7,2) und enthält 15mmol/l NaN3. Experimentiert wurde mit den folgenden Verdünnungen: 1:50, 1:100, 1:200, 1:300. Das beste Ergebnis wurde mit der 1:50-Verdünnung erreicht, da mit dieser das Verhältnis zwischen der Erkennbarkeit der Zellstrukturen und dem Farbsignal am ausgewogensten war. [13]

2.3.4 Chromogene

Das AEC-Chromogen (Zytomed ZUC0442-05) stellt eine mögliche Alternative zu dem von uns verwendeten Chromogen Fuchsin+ dar. Um das beste Färbeergebnis zu erzielen, wurden repräsentative Schnitte ausgewählt und beide Chromogene verwendet. Das Chromogen Fuchsin+ (DAKO LSAB®+ System Alkaline Phosphatase) erzielte im direkten Vergleich die eindeutigere Färbung und wurde daraufhin von uns verwendet.

2.3.5 Färbeprotokoll

Es wurden 1-3 μm dicke Schnittpräparate hergestellt und auf Poly-L-Lysin beschichtete Objektträger (Superfrost plus) aufgezogen. Das Gewebematerial wurde für die CD-15 Färbung über Nacht bei 58°C im Ofen zur verbesserten Haftung auf den Objektträgern gelagert. Die Temperatur sollte 60°C nicht übersteigen, da die trockene Hitze den Epitopen schaden könnte.
Danach wurden die Schnitte 10 Minuten lang im Xylol-Bad entparaffiniert, anschließend jeweils fünf Minuten lang in 100%, 96% und schließlich in 70% Ethanol rehydriert. Parallel hierzu wurde ein einfach-High pH Tris-Puffer (Daco Cytomation Target Retrieval Solution High ph 10x Konz.) in einem Dampfdrucktopf zur Demaskierung der antigenen Epitope erhitzt, um das Färbeergebnis zu verbessern. Sobald der Puffer zu sieden begann, wurden die Schnitte hinein gestellt und der Topf geschlossen. Nachdem sich der Druck aufgebaut hatte, wurden die Schnitte 5 Minuten lang bei voller Heizleistung in dem Puffer stehen gelassen. Pro Färbedurchgang konnten 21 Schnitte mitgeführt werden. Dazu wurden jeweils 10 Schnitte vom 10 Typ I und 10 Typ II oder III sowie eine Negativkontrolle gefärbt. Nach dem Kochen wurden die Schnitte auf Raumtemperatur abgekühlt.

- Primärer Antikörper und Negativkontrollreagenz

  Der überschüssige Puffer wurde abgetupft und der primäre Antikörper in der etablierten Konzentration (1:50) aufgetragen. Die Schnitte sollten vollständig vom primären Antikörper bedeckt werden. Pro Detektionsdurchgang lief eine Negativkontrolle mit. Statt des primären Antikörpers wurde ein negatives Kontrollreagenz verwendet, alle weiteren Schritte der Färbeprozedur wurden völlig identisch zur Probe behandelt. Die Inkubation des Primärantikörpers, bzw. der Negativkontrolle, betrugen 30 Minuten. Die Schnitte wurden durch Spülen in einem Tris-Pufferbad gestoppt und durch mehrmaliges Wechseln der Pufferbäder gereinigt.

- Link

  Der auf dem Objektträger verbliebene Pufferüberschuss wurde so weit abgetupft, dass der Schnitt nicht austrocknen konnte. Anschließend wurden die Schnitte mit dem im

LSAB plus Kit (Fa. DAKO) enthaltenen Link betropft. Dabei handelte es sich um einen Multi-Link, der einen Sekundärantikörper darstellt, der aus dem Schwein gewonnen wurde und gegen Schaf, Kaninchen und Maus gerichtet ist. Er ist biotinyliert.

- Streptavidinperoxidase AP

  Wieder erfolgte die oben bereits beschriebene Puffer-Wasch-Prozedur, um anschließend das Streptavidin, das mit dem Enzym AP konjugiert ist, einzusetzen. Da Avidin und Biotin eine starke Affinität zueinander haben, entsteht eine Bindung zwischen dem Link und dem Avidinkomplex. Die Inkubation beträgt 15 Minuten. Der Avidin-Komplex wurde auf die gleiche, wie oben beschriebene Weise entfernt und die Schnitte ensprechend gereinigt.

- Substrat-Chromogen-Lösung

  Das von uns verwendete Chromogen Fuchsin der Firma DAKO (DAKO LSAB®+ System Alkaline Phosphatase) wurde wie folgt angesetzt: Es wurden drei Tropfen (120μl) Fuchsin+ Chromogen sowie drei Tropfen (120μl) Activating Agent eine Minute lang mit einem Vortex (VWR international, Darmstadt, Deutschland) gemischt. Anschließend wurde die 1760μl Fuchsin+ Buffer Substanz hinzufügt. Diese Mischung hatte eine Reaktionszeit von cirka 30 Minuten, deshalb mußte sie unbedingt innerhalb dieser Zeitspanne verwendet werden. Der überschüssige Puffer wurde erneut weg getupft und anschliessend wurde das Chromogen aufgetragen. Dieses mußte 10 Minuten lang einwirken und danach der Prozess durch Abspülen unter fließendem Wasser gestoppt werden.

- Gegenfärbung und Versiegelung

  Die Objektträger wurden in ein Bad mit Hämatoxilin gegeben und 3 Minuten lang inkubiert, danach kurz mit destilliertem Wasser gespült und fünf Minuten lang in warmem Wasser gebläut. Der Prozess der CD15-Färbung wurde abgeschlossen mit dem Eindeckeln der Proben mit einem Deckglas und wässrigem Kleber, wodurch die präparierten Schnitte versiegelt und vor Umwelteinflüssen geschützt wurden.

2.4 Bewertung des Färbeergebnisses

Die PAS- und CD15-gefärbten Schnitte wurden zuerst bei niedrigster Vergrößerung gesichtet, um mögliche Gebiete mit hoher NG-Zahl (Hot Spots) zu identifizieren. Diese Gebiete wurden daraufhin unter 400facher Vergrößerung (Gesichtfelddurchmesser 0,526mm, so genanntes high-power field, HPF) mit einem Leitz DMRBE Mikroskop (Leica, Wetzlar, Deutschland) betrachtet. Bei den PAS gefärbten Schnitten wurden alle als NG identifizierbaren Zellen

ungeachtet ihrer PAS-Färbungsreaktion gezählt. Ebenso berücksichtigt wurden alle PAS positiven Zellen, ausser wenn sie eindeutig die Morphologie von Makrophagen aufwiesen.

Bei den CD15-gefärbten Schnitten wurden alle immun-reaktiven Zellen (rot gefärbt) ungeachtet ihrer Morphologie gezählt. Insbesondere war es wichtig, dass nur jene NG erfasst wurden, die in das Stroma der Lockerungsmembran eingewandert waren. Dazu zählten explizit nicht die Zellen, die der Oberfläche des Präparates anhafteten, die innerhalb von Fibrinexsudaten oder hämorhagischen Gebieten lokalisiert waren oder die sich im Lumen von Blutgefäßen befanden.

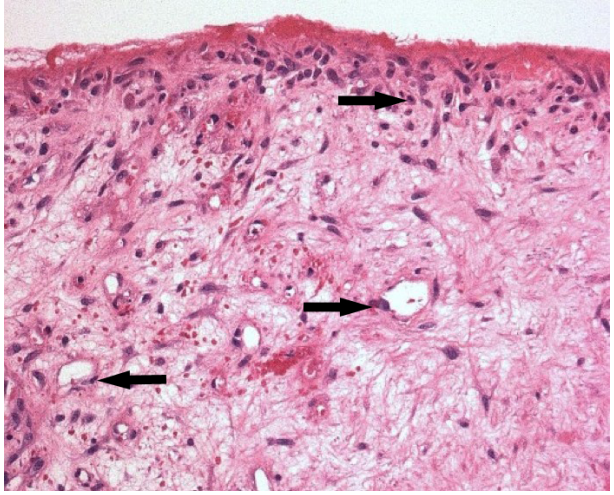

Abbildung 15: von der Zählung ausgeschlossene NG

Der Zählalgorithmus war wie folgt: Wenn mehr als 10 positive NGs in einem HPF vorlagen, wurde nur bis 10 gezählt. Auf diese Weise wurden pro Schnitt 10 HPF ausgewertet. Die Werte dieser Zählungen wurden addiert. Da pro HPF die Maximalzahl auf 10 NG begrenzt war, lag die Summe der Zellen pro Fall zwischen 0 und 100. Die Fotodokumentation der immunhistochemischen Färbungen erfolgte mit einem Leitz DMRBE Mikroskop mit digitaler Fotografiereinrichtung und DC-Viewer-Software.

2.5 Statistische Evaluation

Die NG-Zählung lieferte einen Wert auf Rationalskalenniveau. Die klinischen und mikrobiologischen Diagnosen (nicht-infektiös vs. infektiös), als auch die histopathologischen Typen (Typ I, II, III) sind nominale Variablen. Für den Vergleich der gezählten NG zwischen den verschieden Gruppen wurde der Kruskal-Wallis-Test verwendet.

Der Kruskal-Wallis-Test ist ein parameterfreier statistischer Test, mit dem im Rahmen einer Varianzanalyse verglichen wird, ob sich verschiedene unabhängige Stichproben (Gruppen) hinsichtlich einer ordinalskalierten Variable unterscheiden.
Die von uns gebrauchte Receiver Operating Characteristic (ROC) – Kurve ist eine Methode zur Bewertung und Optimierung von Analyse-Strategien. Die ROC-Kurve stellt visuell die Abhängigkeit der Effizienz mit der Fehlerrate für verschiedene Parameterwerte dar. Sie ist eine Anwendung der Signalentdeckungstheorie.
Sie kann als Methode zur Optimierung (um den besten Parameterwert zu finden), beispielsweise bei einem dichotomen (semi-)quantitativen Merkmal oder Zwei-Klassen Klassifizierungsproblem, eingesetzt werden. Für jeden möglichen Parameterwert (z. B. Anzahl NG in einem HPF) werden die resultierenden relativen Häufigkeitsverteilungen in Form von Sensitivität (richtig-positiv Rate) und Spezifität (richtig-negativ Rate) ermittelt. In einem Diagramm trägt man Sensitivität (richtig-positiv Rate) als Ordinate und Spezifität (= richtig-negativ Rate) als Abszisse ein. Der Parameterwert selbst taucht dabei nicht auf, kann aber als Beschriftung der Punkte verwendet werden. Es resultiert typischerweise eine gekrümmte, aufsteigende Kurve.
Eine ROC-Kurve nahe der Diagonalen deutet auf einen Zufallsprozess hin: Werte nahe der Diagonalen bedeuten eine gleiche Trefferquote und falsch-positiv Quote, was der zu erwartenden Trefferhäufigkeit eines Zufallsprozesses entspricht. Die ideale ROC-Kurve steigt zunächst senkrecht an (die Trefferquote liegt nahe bei 100%, während die Fehlerquote anfangs noch nahe bei 0% bleibt), erst danach steigt die falsch-positiv Rate an. Eine ROC-Kurve, die deutlich unterhalb der Diagonalen bleibt, deutet darauf hin, dass die Werte falsch interpretiert wurden. Statt ein Signal zu erkennen, wird Rauschen erfaßt und das Signal ausgefiltert. [69]

Die Sensitivität (1) gibt den Anteil der korrekt als positiv klassifizierten Objekte an der Gesamtheit der tatsächlich positiven Objekte an. Beispielsweise entspricht Sensitivität bei einer medizinischen Diagnose dem Anteil an tatsächlich Kranken, bei denen die Krankheit auch erkannt wurde. Die Sensitivität entspricht der geschätzen bedingten Wahrscheinlichkeit.

$$P(\text{positiv erkannt}|\text{tatsächlich positiv}) = \frac{r_p}{r_p + f_n} \tag{1}$$

Entsprechend gibt die falsch-negativ Rate (2) den Anteil der fälschlich als negativ klassifizierten Objekte an, die in Wirklichkeit positiv sind, also im Beispiel die tatsächlich Kranken, die aber als gesund diagnostiziert werden. Die falsch-negativ Rate entspricht der geschätzen bedingten Wahrscheinlichkeit.

$$P(\text{negativ erkannt}|\text{tatsächlich positiv}) = \frac{f_n}{r_p + f_n} \tag{2}$$

Die Spezifität (3) gibt den Anteil der korrekt als negativ klassifizierten Objekte an der Gesamtheit der in Wirklichkeit negativen Objekte an. Beispielsweise gibt die Spezifität bei

einer medizinischen Diagnose den Anteil der Gesunden an, bei denen auch festgestellt wurde, dass keine Krankheit vorliegt. Die Spezifität entspricht der geschätzen bedingten Wahrscheinlichkeit.

$$P(\text{negativ erkannt}|\text{tatsächlich negativ}) = \frac{r_n}{r_n + f_p} \tag{3}$$

Entsprechend gibt die falsch-positiv Rate (4) den Anteil der fälschlich als positiv klassifizierten Objekte an, die in Wirklichkeit negativ sind. Im Beispiel würde dann ein tatsächlich Gesunder zu Unrecht als krank diagnostiziert. Es wird also die Wahrscheinlichkeit für einen Fehlalarm angegeben. Die falsch-positiv Rate entspricht der geschätzen bedingten Wahrscheinlichkeit.

$$P(\text{positiv erkannt}|\text{tatsächlich negativ}) = \frac{f_p}{r_n + f_p} \tag{4}$$

Der positiv prädiktive Wert (5) (auch Relevanz, Wirksamkeit, Genauigkeit, positiver Vorhersagewert) gibt den Anteil der korrekt als positiv erkannten Ergebnisse an der Gesamtheit der als positiv erkannten Ergebnisse an (erste Zeile der Wahrheitsmatrix). Beispielsweise gibt der positiv prädiktive Wert einer medizinischen Diagnose an, wie viele Personen, bei denen die Krankheit festgestellt wurde, auch tatsächlich krank sind. Der positiv prädiktive Wert entspricht der geschätzen bedingten Wahrscheinlichkeit.

$$P(\text{richtig positiv erkannt}|\text{positiv erkannt}) = \frac{r_p}{r_p + f_p} \tag{5}$$

Entsprechend gibt der negativ prädiktive Wert (6) (auch Segreganz oder Trennfähigkeit, negativer Vorhersagewert) den Anteil der korrekt als negativ erkannten Ergebnisse an der Gesamtheit der als negativ erkannten Ergebnisse an (zweite Zeile der Wahrheitsmatrix). Im Beispiel entspricht das dem Anteil der tatsächlich gesunden Personen, bei denen die Krankheit nicht festgestellt wurde. Der negativ prädiktive Wert entspricht der geschätzten bedingten Wahrscheinlichkeit.

$$P(\text{richtig negativ erkannt}|\text{negativ erkannt}) = \frac{r_n}{r_n + f_n} \tag{6}$$

In der Statistik wird mit der Genauigkeit (engl:accuracy) die Datenqualität angegeben. Die Genauigkeit eines Schätzers wird meistens mit dem mittleren quadratischen Fehler beschrieben. Dieser setzt sich aus dem Quadrat des systematischen Fehlers (Bias) und der Varianz zusammen. [67] [68]
Alle Berechnungen wurden mit SPSS 15.0 (SPSS Inc. Chicago IL, USA) durchgeführt.

3 Ergebnisse

Im Nachfolgenden werden die beiden von uns verwendeten Färbungsmethoden miteinander verglichen und die Ergebnisse der mikrobiologischen Untersuchungen, sowie die Ergebnisse der Evaluation des Grenzwertes für die histopathologische Diagnose einer periprothetischen Infektion besprochen.

3.1 Vergleich der PAS- und CD15-Färbung

CD15-gefärbte Schnitte (rechts Abb.16,17) hatten ein grau-blaues Kolorit, wobei die CD15-markierten Zellen durch die typische hell-rote Färbung deutlich hervorstachen. Die CD15-Färbung war durch ihre Selektivität in der Lage, nur die immun-reaktiven Zellen hervor zu heben. Dies führte dazu, dass in einer PAS-Färbung verglichen mit einer CD15-Färbung die NG deutlicher markiert wurden und somit auch eine genauere Anzahl von NG vorgefunden wurden. Dies wird anschaulich durch den direkten Vergleich der beiden Färbungen.

Ein mit PAS gefärbter Schnitt (links Abb.16,17) hatte eine rosa bis dunkel-rosa Farbe. Bei der Evaluierung eines PAS gefärbten Schnittes wurde die typische hell-rote Farbe von NG in der PAS-Färbung bei ungefähr der Hälfte der Fälle beobachtet. In der anderen Hälfte lag keine Akzentuierung der NG vor, was bedeutete, dass diese Zellen, ebenso wie in den HE-Färbungen, anhand ihrer Morphologie identifiziert wurden mussten.

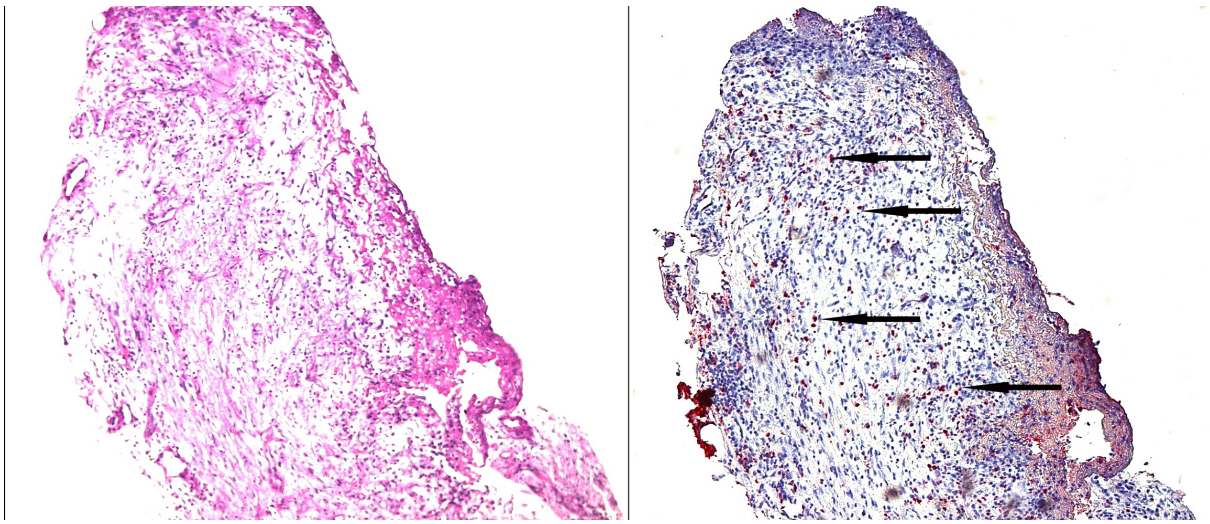

Abbildung 16: Vergleich der PAS-Färbung mit der CD15-Färbung, 200x

Bei der ersten Betrachtung der Schnitte in der Übersichtsvergrößerung waren die Ansammlungen von NG in der CD15-Färbung schneller und deutlicher zu erkennen (Abb.16,) als in der PAS-Färbung. Dieses wurde auch bei der Betrachtung der HPF-Aufnahme derselben

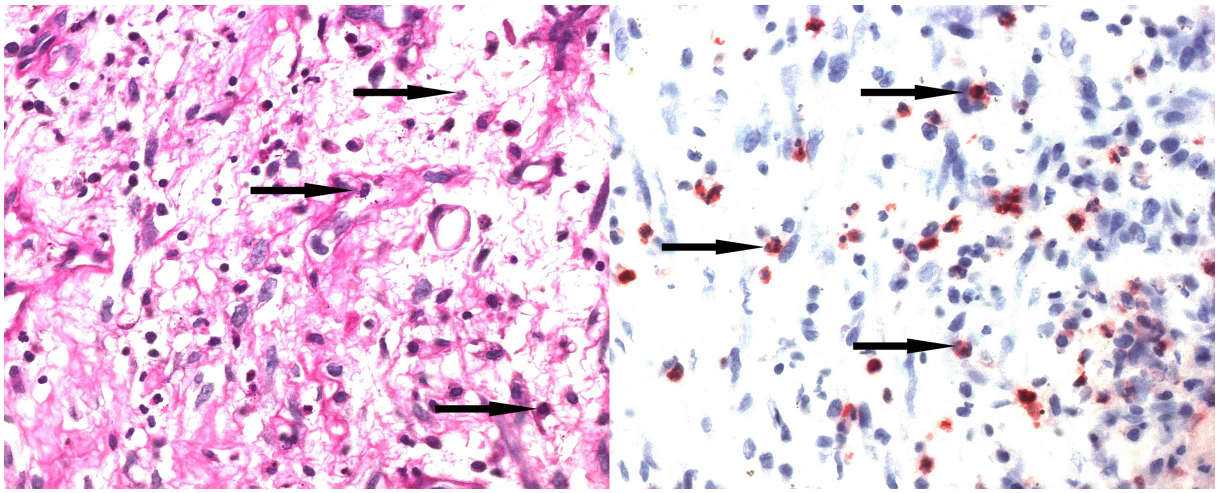

Abbildung 17: Vergleich der PAS-Färbung mit der CD15-Färbung, 400x

Schnitte bestätigt. Es wurde festgestellt, dass eine PAS-Färbung nicht nur langsamer und weniger gut zu erkennen ist, sondern darüber hinaus aufgrund des unübersichtlichen Erscheinungsbildes und der weniger selektiven Färbung das Risiko einer Fehldiagnose in sich trägt. Die CD15-Färbung dagegen hat aufgrund ihrer Selektivität für NG, des höheren Kontrastes zwischen den CD15-gefärbten Zellen und der Umgebungsfarbe ein geringeres Risiko einer Fehldiagnose. Dies wird durch die folgenden Abbildungen verdeutlicht. (Abb. 18,19)

Die nachfolgenden Daten veranschaulichen diese Vorteile der CD15-Färbung gegenüber der PAS-Färbung. Bei der Zählung der 147 Proben betrug die durchschnittliche Differenz zwischen diesen beiden Färbungen 7,6 NG pro histologischem Schnitt. In 10 Fällen war die Anzahl der NG in den PAS gefärbten Schnitten höher als in der CD15-Färbung, wobei in 63 Fällen die CD15-Färbung zu einer höheren Anzahl von gezählten NG führten. In einem Fall betrug die Differenz sogar 25 NG. In 74 der Fälle war die Anzahl der gezählten Zellen identisch in beiden Färbungen oder unterschied sich nur mit einem NG. Dieses ist damit zu erklären, dass in den übrigen 70 nicht-infektiösen Typ I Fällen in beiden Färbungen keine NG gefunden wurden.

.

3.2 Ergebnisse der mikrobiologischen Untersuchungen

Aus der Sammlung der Orthopädischen Pathologie der Charité waren 201 Proben selektiert worden. Von diesen 201 Proben waren 73,1% (n=147) durch die Mikrobiologen beurteilt worden. Da die mikrobiologische Diagnostik bisher den Goldstandart für die Diagnose einer periprothetischen Infektion darstellt, haben wir somit aus den verbliebenen 147 Schnitten unser Gesamtkollektiv geformt. Von den untersuchten Proben wurden 42,8% (n=86) als

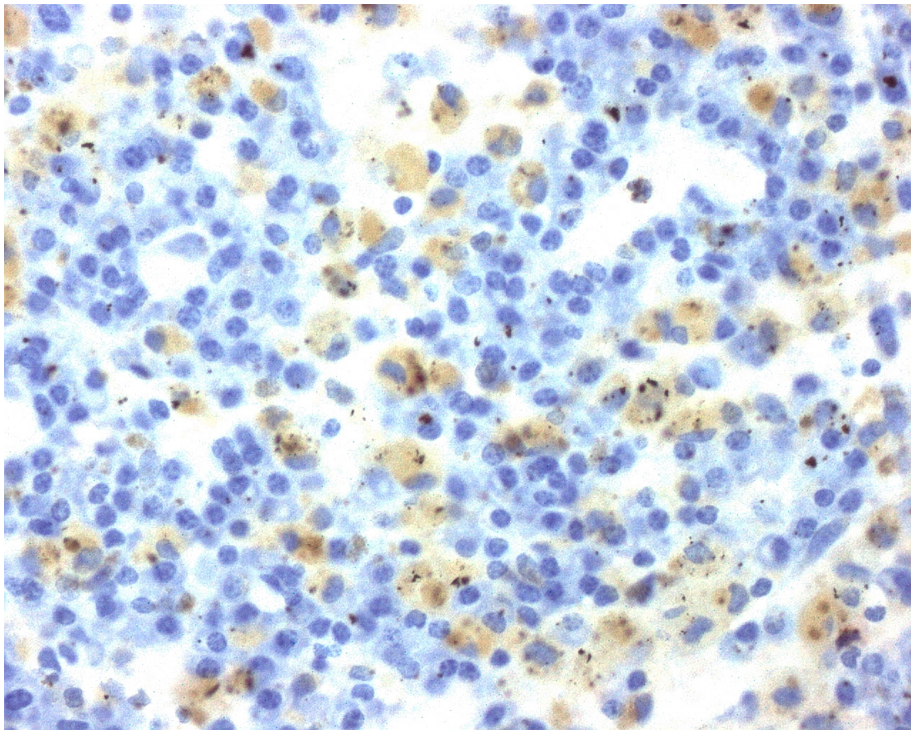

Abbildung 18: Veranschaulichung des Kontrastes bei einer CD15-Färbung, 400x

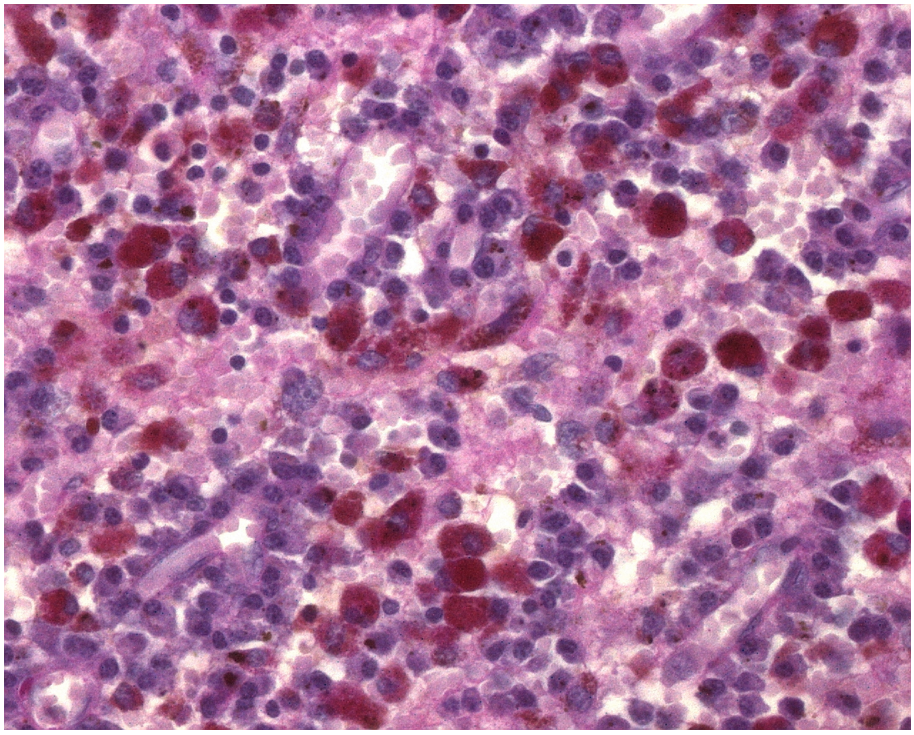

Abbildung 19: Veranschaulichung des Kontrastes bei einer PAS-Färbung, 400x

keimfrei diagnostiziert. Bei den übrigen 31,3% (n=61) wurden verschiedene Keime gefunden. (Abb.24)

Im Gesamtkollektiv wurden am häufigsten Staphylokokkus epidermidis detektiert, welcher

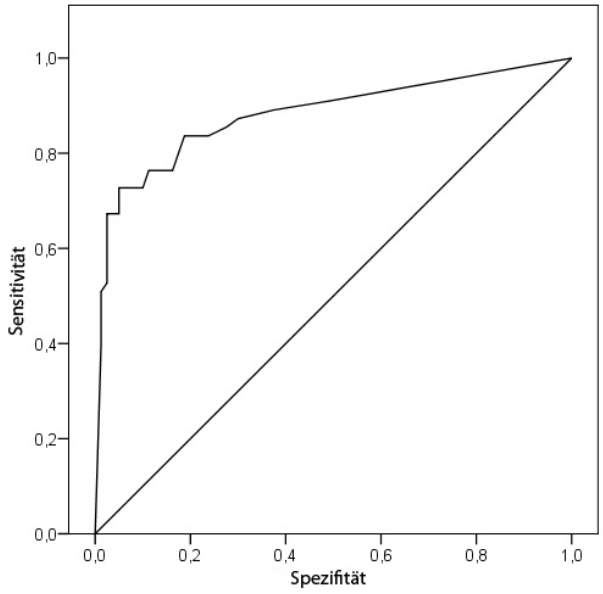

Abbildung 20: ROC-Kurve Mikrobiologie

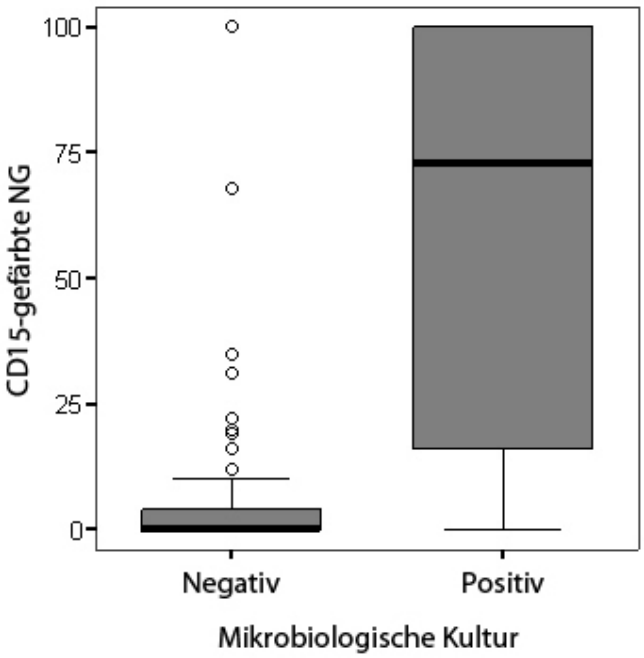

Abbildung 21: Boxplot

bei 8,5% (n=17) des gesamten Kollektivs gefunden wurde. An zweiter Stelle der Häufigkeit wurde Staphylokokkus aureus mit 7,0% (n=41) festgestellt. Mischinfektionen machten 3% (n=6) aus. Unter ausschließlicher Berücksichtigung der Fälle, in denen ein mikrobiologischer Keimnachweis vorlag, waren somit 27,8% (n= 7) Staphylokokkus epidermis, 22,9% (n=14) Staphylokokkus aureus und 9,8% (n=6) mischinfiziert.

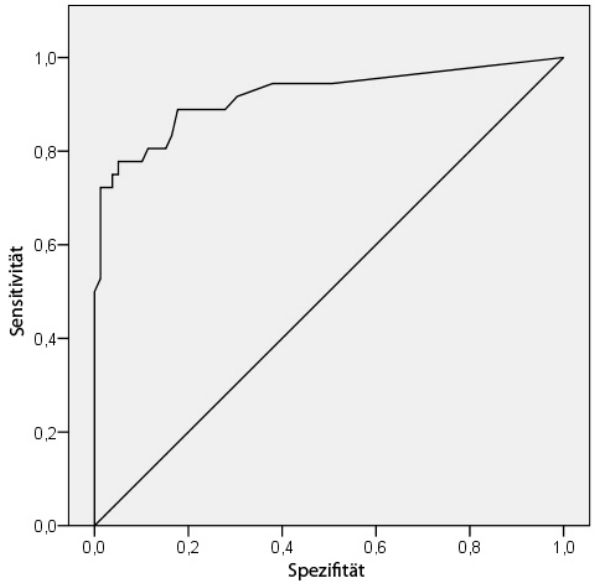

Abbildung 22: ROC-Kurve klinische Diagnose

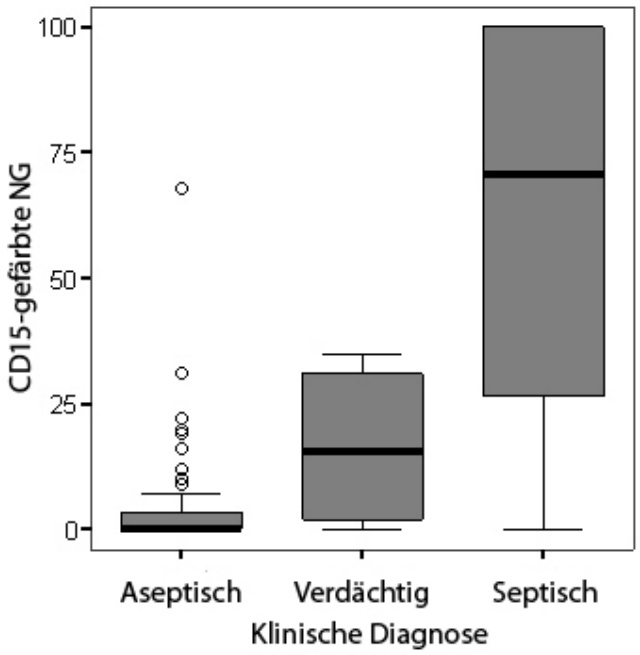

Abbildung 23: Boxplot

Die restlichen Keimarten, die zu 2,5% (Propionibakterium acnes), 1,5% (Staphylokokken), 1% (Staphylokokkus lugdunensis, Koagulase-negative Staphylokokken, Enterobacter cloacae, betahämolysierende Streptokokken) 0,5% (Streptokokkus orales, Staphylokokkus hämolyticus, Staphylokokkus capitis, Pseudomonas aeruginosa, Peptostreptokokkus prevotii, Peptostreptokokkus magnus, Gram-positive Kokken) auftraten. (Abb.24) Bezogen auf die 61 Fälle, in

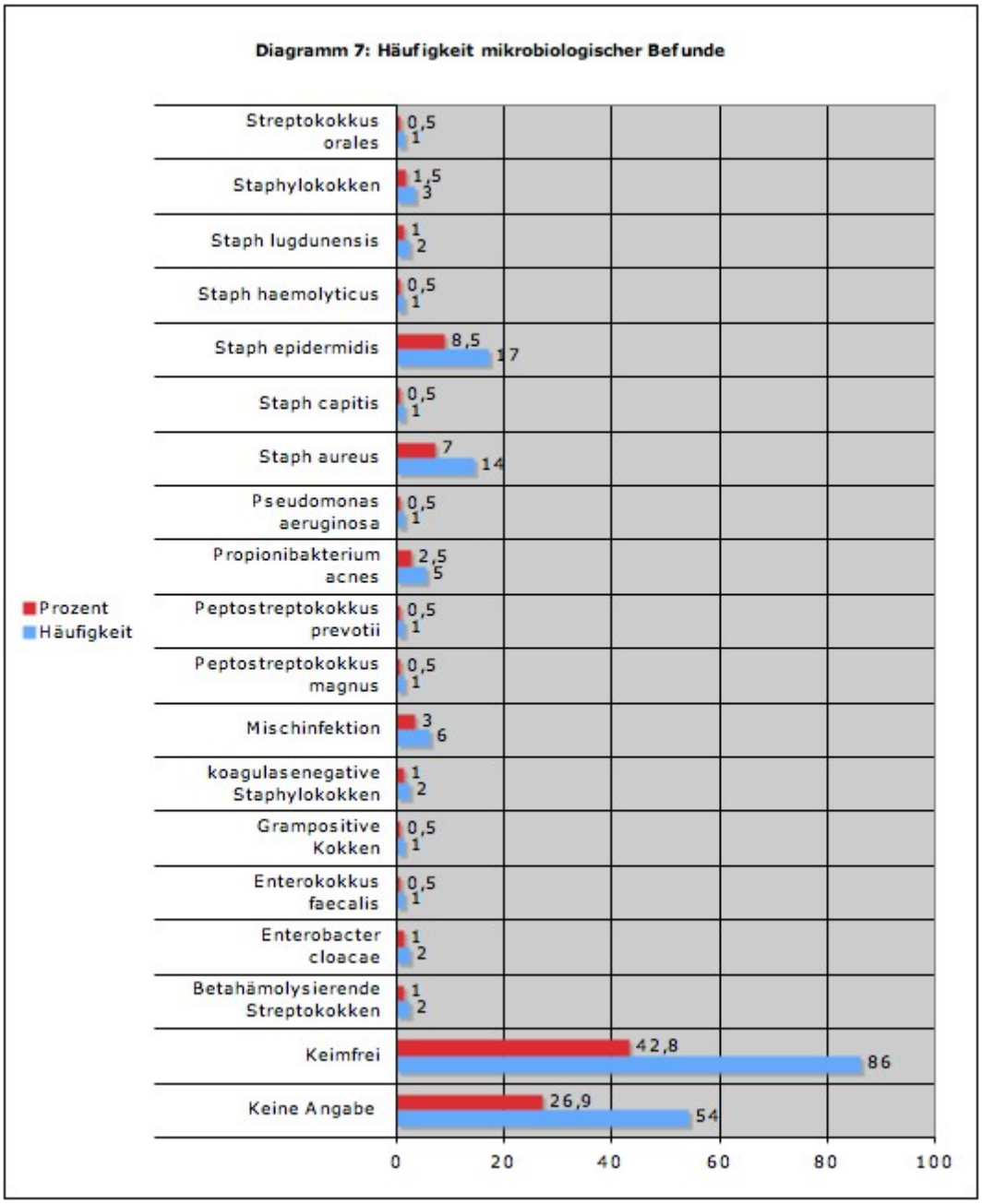

Abbildung 24: Befunde Mikrobiologie

denen ein mikrobiologischer Keimnachweis vorlag, betrug dieser Anteil der restlichen mikrobiologisch nachgewiesenen Keime 39,5%.

3.3 Ergebnis der Evaluation des Grenzwertes für die histopathologische Diagnose einer periprothetischen Infektion

Die Analyse der ROC-Kurve zeigt, dass der optimale Grenzwert für die histopathologische Differenzierung zwischen einer septischen und einer aseptischen Lockerung bei 23 NG in 10 HPF (Abb.20) liegen würde. Die Berechnungen des ROC führten zu einem Gebiet unter der

Kurve („Area under curve“, ROC AUC) von 0,881, was einen befriedigenden Wert darstellt. Dieser Grenzwert ergab eine Sensitivität von 73% und eine Spezifität von 95% (Genauigkeit 86%, positiver prädiktiver Wert 91%, negativ prädiktiver Wert 84%) für die histopathologische Diagnose einer infektiösen Lockerungsmembran, wobei von einer mikrobiologischen Diagnose als Goldstandart ausgegangen wurde.
Der Vergleich der gezählten NG bei Patienten mit negativer und positiver Mikrobiologie (Abb.21) ergab eine signifikante Differenz (P<0.001). Der Median der NG in Typ I Fällen lag bei Null und in Fällen, in denen Bakterien kultiviert wurden, bei 73 NG. Die Bandbreite der gezählten NG variierte jedoch in beiden Gruppe erheblich zwischen 0 und 100 (Abb.22).
Bei dem Vergleich der Anzahl der NG mit der klinischen Diagnose lag der optimale Grenzwert auch in dieser Gruppe bei 23 NG in 10 HPF (Abb.23) und das Gebiet unter der ROC-Kurve war mit 0,891 vergleichbar der ROC-Kurve der Mikrobiologie. Die Sensitivität betrug 77% bei einer Spezifität von 97% (Genauigkeit 91%, positiv prädiktiver Wert 91%, negativ prädiktiver Wert 91%).
Auch war die Anzahl gezählter NG statistisch signifikant (P<0,001) zwischen den Patienten mit der klinischen Diagnose: aseptisch, Verdacht auf Infektion und septisch. Der Durchschnittswert der Anzahl von NG war in den aseptischen Fällen eins, in infektionsverdächtigen Fällen 29 und in eindeutigen septischen Fällen 72.
In allen drei Gruppen lag die Verteilung der NG zwischen 0 und 100, in verdächtigen Fällen lag sie zwischen 0 und 63 (Abb.23).

4 Diskussion

4.1 Aussagekraft und Grenzen der heutigen Diagnoseverfahren

Die Endoprotheseninfektion ist so alt wie die Endoprothetik selbst. Es gibt aber nach wie vor weder einen Konsens über die beste Therapie, noch über die Diagnostik.
Kein diagnostisches Verfahren verfügt über eine 100%ige Sensitivität und Spezifität. [20]
Obwohl der Verlust einer Prothese durch eine Infektion weniger häufig vorkommt als durch einen nicht-infektiösen Mechanismus, ist die sichere Diagnose einer infektiösen Lockerung von größter Bedeutung sowohl für das Operationsergebnis, als auch für die weitere Behandlung und Gesundheit des Patienten.

Während die Diagnose der frühen und akuten Infektion aufgrund des klinischen Bildes meistens keine Schwierigkeiten bereitet, stellt die Diagnose der chronischen „low-grade-infection“ eine Herausforderung dar. Diese periprothetischen Infektionen sind häufig symptomarm und nur schwer von aseptischen Reaktionen zu differenzieren. [20]
Hunter et al. evaluierten die Ergebnisse von Revisionseingriffen bei totalen Hüftprothesen in 140 Fällen und fanden eine Infektionsrate bei 32% der Eingriffe. Sie kamen zur Schlussfolgerung, dass jede gelockerte Hüftprothese so lange als das Ergebnis einer Infektion betrachtet werden muss, bis das Gegenteil bewiesen wurde. [27]

Um Fehldiagnosen und das damit verbundene Risiko für den Patienten zu vermindern, sollte eine standardisierte und therapeutisch relevante histopathologische Diagnose der periprothetischen Membran ermöglicht werden, bei der die Korrelation zwischen geweblichen Veränderungen und klinischen Diagnosen evaluiert werden kann.
Die normalerweise zur Verfügung stehenden diagnostischen Möglichkeiten bei Infektionen, wie zum Beispiel Erythrozyten-Sedimentationsrate (ESR) und das C-reaktive Protein (CRP), haben bei den schwierig zu diagnostizierenden chronischen „low-grade-infection“ nur begrenzte Aussagekraft. Die ESR und das CRP sind unspezifische Inflammationsmarker, die bei entzündlichen, infektiösen oder neoplastischen Prozessen erhöht sein können.
Ein CRP mit einem Grenzwert von 10mg/l hat eine Spezifität von nur 71% bei einer Sensitivität von 82%. Die ESR hat bei einem Grenzwert von mehr als 30mm/h eine Sensitivi-tät von 64% und eine Spezifität von 87%. Die ESR und das CRP können bei der Diagnose einer periprothetischen Infektion hilreich sein, wie Sanzén und Sundberg Spangehl konkludieren [59], [56], jedoch kommen die Autoren Nilsdotter-Augustinsson zum Ergebnis, dass CRP und ESR zur Detektion von „low-grade-infection“ nicht ausreichend sind. [46]
Das ausschließliche Vorliegen einer Gram-Färbung hat eine sehr niedrige Sensitivität von 6% im Vergleich mit einer positiven Mikrobiologie bei einer Spezifität von 99,7%. Deshalb sollte

die Gram-Färbung nicht verwendet werden. [2], [59], [56]

Um eine geeignete präoperative Methode zur Diagnose von infektiöser Prothesenlockerung zu entwickeln, wurde eine Vielzahl von Versuchen durchgeführt.
Dazu gehören zeitaufwändige und kostspielige Methoden wie die FDG-PET, Triple-Phase-Bone-Scanning und die Immunoszintigrafie [52], [32], [57]. Die Dreiphasenszintigrafie ist die genaueste, aber auch aufwändigste Methode zur szintigrafischen Abklärung von Skeletterkrankungen. Nach intravenöser Applikation einer Dosis Tc-99m markierter Diphosphonate wird direkt nach Injektion die Perfusion des oder der abklärungsbedürftigen Gelenke szintigrafisch dargestellt. 2 bis 5 Minuten nach der Injektion bilden sich die Weichteile
szintigrafisch gut ab. 2 bis 4 Stunden nach der Injektion ist der optimale Zeitpunkt für die Knochenphase. Die gesteigerte Aktivitätsbelegung von Knochenabschnitten zeigt in der Perfusionsphase die Hyperämie, in der Weichteilphase zusätzlich die erhöhte Permeabilität der Gefäßwände und in der Spätphase einen erhöhten Knochenumbau an. [66] Die Studie von Reinartz et al. zeigt, dass die Dreiphasenszintigrafie bei der diagnostischen Differenzierung zwischen einer septischen und einer aseptischen Lockerung nur eine Sensitivität von 68% und eine Spezifität von 76% erreichte. [52] Gollwitzer et al. schlussfolgern in ihrer 2006 erstellten Literaturübersicht, dass die Tc-99m Knochensyntigrafie eine unzureichende Spezifität, jedoch eine hohe Sensitivität besitzt und deshalb zur Auschlussdiagnostik genutz werden kann.
Die Fluor-18-Desoxyglukose-Positronenemissionstomografie (FDG-PET) ist ein relativ neues bildgebendes Verfahren in der Diagnostik der Endoprotheseninfektion. Mittels FDG-PET kann über markierte 18-F-Desoxyglukose eine fokale Steigerung des Glucosestoffwechsels (v.a. bei Tumoren und Entzündungsprozessen) nachgewiesen werden. Der infundierte radioaktiv markierte Zucker reichert sich als “falscher Metabolit” intrazellulär in Bereichen mit gesteigertem Glukosestoffwechsel an und wird dort mittels PET nachgewiesen. In sieben von Gollwitzer analysierten Studien mit relativ kleinen Fallzahlen (17-36 analysierte Prothesen) lag die Sensitivität zwischen 92-100% bei einer Spezifität zwischen 72-89% bzw. in einer Studie bei 55%. Nach den bisher vorliegenden Daten kommen Gollwitzer et al. zu der Schlussfolgerung, dass die FDG-PET eine vielversprechende Methode ist, um die präoperative Infektabklärung zu verbessern.
Die Durchführung von Gallium-Scans und Gelenkspunktionen vor dem operativen Eingriff erwiesen sich als nicht ausreichend spezifisch oder sensitiv. [17], [49]
Bei Gelenkpunktionen wird zwar eine Spezifität von 81-100% beschrieben, es gibt jedoch eine hohe Rate von falsch-positiven Ergebnissen (12%) durch Kontamination der Proben durch menschliche Haut oder im mikrobiologischem Labor. Falsch negative Ergebnisse (28%) können verursacht werden durch niedrige Konzentrationen von Mikroorganismen oder

vezögerungen im Transport. [42] Diese Mechanismen führten in verschiedenen Studien zu einer Sensitivität von 55-75% bei einer durchweg hohen Spezifität von 81-100%. [17], [36], [4], [20] Eine Reaspiration konnte in der Studie von Barrack et al. jedoch die Sensitivität von 55% auf 75% verbessern (Spezifität 96%, Genauigkeit 90%). [4] Die Polymerasen-Ketten-Reaktion (PCR) stellt möglicherweise ein zusätzliches diagnostisches Werkzeug dar, ist jedoch sehr kontaminationsanfällig und für Knochen und Gelenksmaterialien (mit Ausnahme der M. tuberculosis-PCR) noch nicht validiert, beziehungsweise zugelassen. [37], [20] Um die Diagnose der endoprothetischen Infektion zu verbessern, werden weiterhin diagnostische Marker untersucht und entwickelt. Morawietz et al. untersuchten unter anderem Chitinase, ein in hoher Konzentration vorkommendes Enzym in abriebinduzierten Membranen, das durch stimulierte Makrophagen ausgeschüttet wird. Dieses Enzym ist jedoch aufgrund seiner Spezifität von 83% und seiner niedrigen Sensitivität von 52% als geeigneter Screening-Test ausgeschlossen und damit nicht geeignet. [41]
Bei der Analyse von Apolipoprotein C-I (apoCI), ein high-densitiy Lipoprotein, dass eine Rolle spielt in den Abwehrmechanismen gegen Sepsis, kommen Morawietz et al. zur Schlussvolgerung, dass es interessant wäre, dieses Protein weiter zu untersuchen. Ein großes Problem ist das Fehlen eines Goldstandards für die Diagnose einer infektiösen Endoprothesenlockerung. Derzeit werden als beste diagnostische Marker die histologischen und mikrobiologischen Untersuchung angesehen. [20] Dabei wird die histopathologische Diagnose immer mit dem klinischen und dem mikrobiologischen Befund verglichen, wobei die klinischen Kriterien für die infektiöse Lockerung nicht eindeutig definiert sind. [62] Verschiedene Parameter können in Betracht gezogen werden, aber es besteht nach wie vor kein Konsensus darüber, wie verschiedene mikrobiologische, radiologische und laboratorische Befunde gewichtet werden sollen.

4.2 Histologische Untersuchung

Die histologische Untersuchung hat im Gegensatz zu den im letzten Kapitel genannten Methoden einen hohen diagnostischen Wert und ist außerdem vergleichsweise kostengünstig (HE-Färbung €12,00, PAS-Färbung €20,00, CD15 €40,00). Sie bietet die Möglichkeit, die Prozesse entlang der gesamten periprothetischen Membran zu erfassen, Malignität auszuschließen sowie die Menge von Abrieb im Falle einer nicht-infektiösen Prothesenlockerung zu bestimmen.
Ein besonderer Vorteil der histologischen Untersuchung ist die schon intraoperativ mögliche, vorläufige Diagnose, bei der das definitive Ergebnis schon innerhalb eines Tages vorliegen kann. Hingegen kann bei der mikrobiologischen Diagnostik eine definitive Diagnose frühestens nach 3-8 Tagen vorliegen.
Dieses bedeutet, dass bei der histologischen Untersuchung eine adäquate Therapiemethode

schneller eingeleitet und die Dauer des Krankenhausaufenthaltes reduziert werden kann.
Der in der histologischen Untersuchung verwendete Parameter zur Diagnose einer Infektion ist die Anzahl der NG, die mit dem in Kapitel 4.4. beschriebenen Zählalgorithmus bestimmt werden kann. Vom klinischen Standpunkt aus gesehen ist ein intraoperativer Gefrierschnitt oder eine präoperative Diagnose anhand eines Bioptes der neo-synovialen Membran eine gute Methode, mit der prä- oder intraoperativ entschieden werden kann, ob es nötig ist, auf ein zweiphasiges Operationsverfahren umzustellen und so eine Infektion der neuen Prothese zu vermeiden. In Fällen, in denen eine Gefrierschnittanalyse kein sicheres Ergebnis liefert, sollte die Diagnose mit der von uns beschriebenen Methode gesichert werden. [17] Das beste Ergebnis wird mit einem in Formalin fixierten und in Parafin gebetteten Stück der periprothetischen Membran erzielt.
Der Vorteil gebräuchlicher histologischer Analysen gegenüber dem intraoperativen Schnellschnitt ist eine vollständigere Erfassung des Gewebes, ein einfacheres Bearbeiten des Materials durch die Konservierung in Parafin und weniger Artefakte, wodurch Zellformen wesentlich deutlicher zu identifizieren sind. Bei der von uns verwendeten Methode wurde mit einer Schnittdicke von 1-3μm gearbeitet, hingegen wird bei einem Gefrierschnitt eine Schnittdicke von 5μm verwendet, die es oftmals schwieriger macht, Zellen im Gefrierschnitt korrekt zu analysieren.

Ein wichtiger Faktor bei der Diagnose von septischer Prothesenlockerung ist der oftmals fokale Charakter der Infektion. [64] [36]
Da die Infektion nicht homogen verteilt auftritt, ist das Erfassen der periprothetischen Membran in ihrer Gesamtheit ausgesprochen wichtig. In vielen Fällen von klinisch deutlichen und mikrobiologisch bestätigten Infektionen haben diese fokalen Charakter. Daher sind Fehldiagnosen häufig. Die Differenz zwischen der Sensitivität von Gefrierschnitten (Sensitivität 18%) und der von kompletten histopathologischen Analysen (Sensitivität 81%) zeigt das Ausmaß der Differenz zwischen den beiden Methoden. [36]
Obwohl in unserer Studie die Differenzierung zwischen Sepsis und Asepsis anhand eines in Formalin fixierten, in Parafin gebetteten histologischen Schnittes und nicht anhand eines Gefrierschnittes erstellt wurde, sind die Kriterien für die Bestimmung einer Diagnose für beiden Methoden dieselben. [48]

Als Basis für die Weiterentwicklung der Diagnostik sollte unsere Studie daher die Kriterien für die akkurate, histopathologische Diagnose einer periprothetischen Infektion definieren.

4.3 Bestimmung eines Grenzwertes

Verschiedene Forschungsgruppen haben in jüngster Zeit die Anzahl der NG im Zusammenhang mit den mikrobiologischen Ergebnissen untersucht. Derzeit wird diskutiert, welche Anzahl an NG nötig ist, um eine sichere Diagnose der periprothetischen Infektion erstellen zu können. Die heutigen Scoring-Algorithmen sind ausreichend zur Detektion der meisten Infektionen, bei den „low-grade-infection“ sind diese jedoch nicht sensitiv genug.

Mirra et al. führten ein histologisches Scoring ein, das 10 HPF analysierte, den Durchschnitt berechnete und zwischen 0 = keine NG, 1+= 1 NG pro 10HPF, 2+= 1-5 NG pro 10 HPF, 3+ mehr als 10 NG pro HPF unterschied. Athanasou et al. legten diese Grenze bei 1 NG pro HPF fest. In der Studie von Pandey et al. hingegen legten diese den Grenzwert 2 NG fest, bei 3 NG stellten sie fest, dass mit Sicherheit eine Infektion vorliegt. [1], [49] Feldman et al. definierten ihre Grenze bei 5 NG, aber neuere Studien von Banit et al., setzten diese Grenze zur Diagnose einer Infektion bei 10 NG pro HPF fest. [18], [3]
Abgesehen von Feldman et al. wurden in allen hier aufgeführten Studien mindestens 10 HPF evaluiert und hiervon ausgehend der Durchschnitt der NG pro HPF berechnet.
Dieses bedeutet, dass im Falle einer hochgradig fokalen Entzündung eine hohe Anzahl von z.B. 20 NG in einem einzigen HPF ausreichen können, um die Kriterien von Pandey et al. und Athanasou et al. zu erfüllen, selbst wenn sich in allen anderen HPF keine NG befinden würden. [49], [1]
Banit et al. kommen zu der Schlussfolgerung, dass durchschnittlich 10 NG in 10 HPF als Grenzwert mit einer sich ergebenden Sensitivität von 67% und einer Spezifität von 93% als Anzahl zu hoch ist. [3] Pandey et al. konkludierten, dass 1-5 NG in 10HPF zu niedrig ist und in 11% der aseptischen Fälle vorkommt. Mehr als durchschnittlich 5 NG in 10 HPF sind wiederum als Grenzwert zu hoch. [49]
Der von Pandey et al. verwendete Grenzwert mit 2 NG pro HPF führt in 16% der Fälle zum Ausbleiben einer Diagnose von mikrobiologisch bestätigten periprothetischen Infektionen.
Athanasou et al. haben in ihrer Studie sieben Fälle (n=7 von 23) gefunden, in denen durchschnittlich 1-5 NG pro HPF gesichtet wurden. [1] In vier dieser Fälle lag ein durch die Mikrobiologie bestätigter Low Virulenz-Erreger wie der Koagulase-negative Staphylokokkus vor.
Des Weiteren gab es einen Fall von Methicillin-resistenten Staphylokokkus aureus, einen Fall von Enterokokkus SPP und einen Fall, in dem ein negatives mikrobiologisches Ergebnis vorlag. Möglicherweise ist die zu geringe durchschnittliche Anzahl von NG die Ursache für die falsch-positiven Resultate.
Eine mögliche Erklärung könnte die inflamatorische Antwort sein, die durch Koagulase-negative Staphylokokken ausgelöst wird. Diese Möglichkeit ziehen auch Nuygen et al. und

Tunney et al. in Ihren Studien in Betracht. Sie belegen, dass die niedrige inflammatorische Antwort auf Infektionen in Hüftprothesen durch eine inadäquate Immunantwort auf die infizierenden Bakterien entsteht und nicht durch das Versagen der Entzündungszellen, das infizierte Gebiet zu erreichen. [45], [63]
Es ist unbekannt, wie lange eine okkulte Infektion persistieren kann, ohne eine Immunantwort auszulösen, aber einige Jahre sind als wahrscheinlich anzunehmen. [46]
In einem Review zeigen Bori et al., dass Infektionen, die durch Koagulase-negativ Staphylokokkus ausgelöst wurden, signifikant mit einer niedrigeren Rate von positiv histologischen Resultaten assoziiert sind. (70.9 vs. 89.2% P=0.01 Chi-square test). [8] Dieses verdeutlicht, dass die Präsenz von weniger als 5 NG pro HPF nicht die Anwesenheit eines low-virulence Mikroorganismus, wie zum Beispiel Propionibakterium acnes, Corynebakterium Spezies oder Koagulase-negative Staphylokokken ausschließen können. [7] Auch Della Valle et al. beschreiben in ihrem Patientenkollektiv zwei Fälle, in denen eine positive Mikrobiologie vorlag, die Anzahl der NG jedoch zu niedrig war, um den Kriterien einer Infektion zu genügen (10 NG in min. 5 HPF). [64]

Diese Differenzen zwischen den einzelnen Gruppen verdeutlichen die Notwenigkeit einen Algorithmus zu erstellen, der die periprothetische Membran in ihrer Gesamtheit und nicht nur einzelne fokale Prozesse erfasst und bei dem der Grenzwert so präzise wie möglich definiert ist.

4.4 Zählalgorithmus

Der von uns verwendete Zählalgorithmus wird durch die Reihenfolge der für die histologische Analyse notwendigen Schritte sowie die von uns verwendete Zählweise der NG pro HPF bestimmt. Darin unterscheidet sich unser Algorithmus von denen der oben beschriebenen publizierten Studien.

Die Schnitte werden zuerst bei niedrigster Vergrößerung gesichtet, um mögliche Gebiete mit hoher NG-Zahl (Hot Spots) zu identifizieren.
Der von uns verwendete Zählalgorithmus schreibt dann vor, dass die maximale Anzahl gewerteter NG pro HPF zehn sein sollte, selbst wenn bedeutend mehr NG in einem einzelnen HPF gefunden wurden.
NG in direkter Nähe oder in Blutgefäßen, am Rand des Präparates oder im Fibrinsaum werden in unserem Algorithmus nicht in die Zählung einbezogen. Diese Vorgehensweise führt zu folgenden Ergebnissen:

1. Dieser Algorithmus stellt sicher, dass die periprothetische Membran in ihrer Gesamtheit, und nicht nur einzelne fokale Prozesse, erfasst werden.

2. Eine fokale NG-Konzentration reicht nicht aus, um den Grenzwert von 23 NG zu überschreiten und daher müssen NG in mindestens drei HPF gefunden werden.

3. Das Risiko einer falsch-positiven Diagnose, wie zum Beispiel NG, die durch den mechanischen Stress, den chirurgischen Eingriff oder die mechanische Beschädigung des Knochenbettes durch die gelockerte Prothese in das umliegende Gewebe austreten, wird durch unseren Zählalgorithmus reduziert.

Dieses führt im Vergleich mit der Mikrobiologie zu einer Sensitivität von 73% und einer Spezifität von 95% und zu den in Abb.25 aufgeführten Werten. Im Vergleich mit der klinischen Diagnose führt es zu einer Sensitivität von 77% und einer Spezifität von 97% in Abb.26.

In unserer Studie basiert die Identifikation der NG im Gegensatz zu früheren Studien nicht allein auf der Zellmorphologie, sondern auch auf der immunhistologischen Färbung. Idealerweise können NG anhand ihres segmentierten Nukleus identifiziert werden. Die CD15-Färbung ermöglichte die korrekte Quantifizierung der NG. Durch den Vergleich mit unseren primären Klassifikationen und den Ergebnissen der PAS-Färbung stellte sich heraus, dass die CD15-Färbung die akkuratesten Ergebnisse erzielte. Daher empfehlen wir die CD15-Färbung für Fälle, die für den Pathologen auf HE-Schnitten schwer zu diagnostizieren sind.

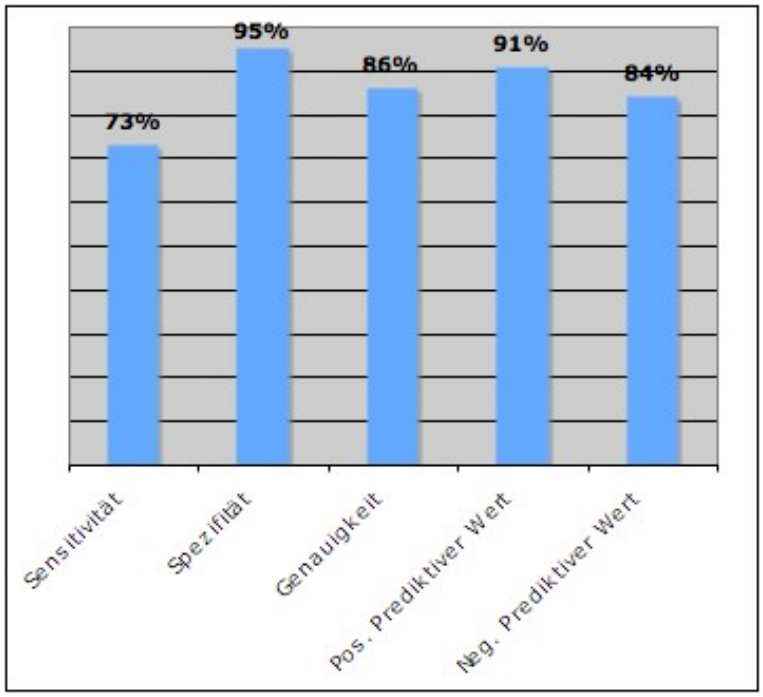

Abbildung 25: Durch unseren Zählalgorithmus erzielten Werte im Vergleich mit der Mikrobiologie

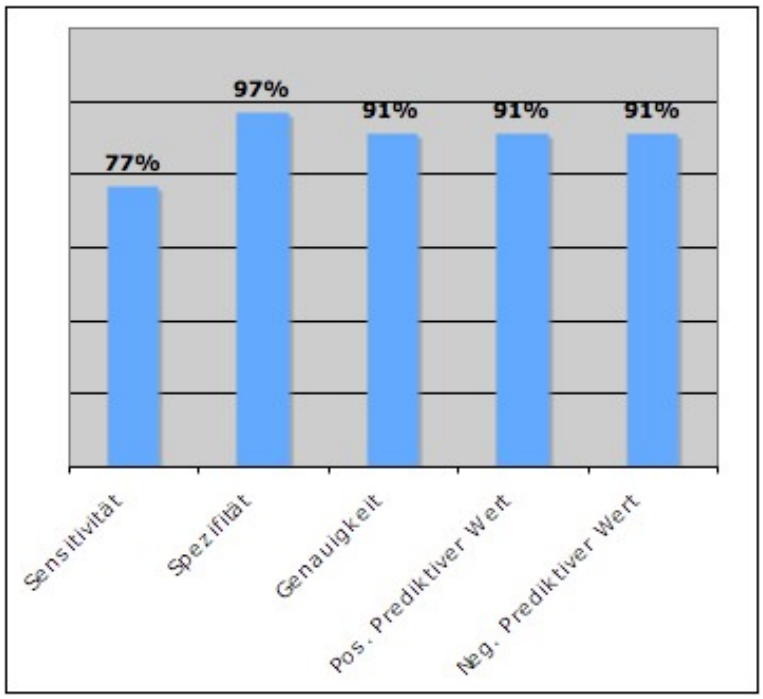

Abbildung 26: Durch unseren Zählalgorithmus erzielten Werte im Vergleich mit der Klinik

4.5 Einschränkungen und Fehlerquellen

4.5.1 Mögliche Fehlerquellen und Einschränkungen der Histologie

Wie bei allen Untersuchungsmethoden ist auch bei der histologischen Analyse auf die möglichen Fehlerquellen hinzuweisen und auf diese zu achten.

NG sind nicht ungewöhnlich auf der Oberfläche der Membranen, da diese ein Gebiet darstellen, in welchem Blutungen und Thrombusbildungen als Folge der operationsbedingten mechanischen Alteration vorkommen können. Auch um Blutgefäße herum können fokale Ansammlungen von NG gefunden werden. Daher ist es wichtig darauf hinzuweisen, dass nur NG innerhalb der periprothetischen Membran gezählt werden sollten.
Wir haben daher NG, die direkt an der Oberfläche des histologischen Präparats sowie in direkter Assoziation mit Gefäßen auftraten, nicht in die Zählung aufgenommen.
Eine zugrunde liegende entzündliche Gelenkerkrankung oder eine Fraktur, die klinisch nicht dokumentiert wurde, kann unabhängig von einer möglichen infektiösen Prothesenlockerung zu einer verstärkten Anwesenheit von NG führen und damit eine mögliche Fehlerquelle darstellen. [17]
Die von rheumatoiden Arthritiden verursachten histologischen Veränderungen, wie synoviale Hyperplasie mit papillären Formationen, infiltrate von Lymphozyten und Plasmazellen sowie die Abwesenheit von Makrophagen und Granulationsgewebe [38] sind daher bei der histologischen Betrachtung auszuschließen, um diese weitere Fehlerquelle ebenfalls zu vermeiden. Bei Patienten, bei denen mehrfach Revisionsplastiken durchgeführt wurden, kann das Gewebe NG enthalten. Dieses wird wahrscheinlich durch Probenentnahme aus aktiven Wundgewebe verursacht, welches Leukozyten enthält und somit zu falsch-positiven Ergebnissen führen kann. [48]

Ein Problem, das sowohl bei der Mikrobiologie, als auch bei der histopathologischen Untersuchung vorliegt, ist der fokale Charakter der Infektion. [64] [36]
Aus den mikrobiologischen Untersuchungen von Atkins et al. ergibt sich, dass auch bei Patienten, bei denen drei oder mehr Proben keimpositiv waren, in der Regel mindestens eine der Proben keine kultivierbaren Keime enthielt. [2] Auch Pandey et al. weisen auf die Bedeutung des fokalen Charakters als eine mögliche Fehlerquelle hin. [49] Dieses hebt nochmals die Bedeutung und Abhängigkeit des Ergebnisses von der Analyse mehrerer Proben hervor.

Wenn eine große Gewebeprobe entnommen und für die weitere Analyse vorbereitet wird, ist es von Bedeutung, zellreiche repräsentative Gewebestücke zu gewinnen.
Die Anzahl der durch den Chirurgen eingesendeten Gewebeproben hat nach einer Studie von Atkins et al. möglicher Weise einen Einfluss auf die Diagnose. [2] Sie stellten eine Tendenz zur Diagnose einer Infektion fest, sobald mehrere Proben eingesandt wurden. Dieses ist möglicherweise dadurch zu erklären, dass ein Chirurg, der davon ausgeht, dass eine Prothese infiziert ist, möglicherweise mehr Proben entnimmt. Es ist also immer möglich, dass eine nicht-repräsentative Auswahl durch den Chirurgen getroffen wurde. [3].
Eine weitere Fehlermöglichkeit könnte beim Pathologen selbst liegen, zum Beispiel durch

einen Mangel an Erfahrung, Aufbearbeitung und Beurteilung nicht-repräsentativer Schnitte oder von Material, das nicht der periprothetischen Membran zugehörig ist. [2]
Um dieses Risiko so weit wie möglich zu reduzieren, sollte der Pathologe mit allen zusätzlichen Informationen, wie z.B. die Prothesenart, Standzeit oder frühere mikrobiologische Befunde versorgt werden. [42] Die Berechnungen und Studie von Atkins et al. zeigen, dass
selbst bei einem infizierten Patienten, dem vier Proben entnommen wurden, immer noch eine 3%ige Wahrscheinlichkeit besteht, dass alle kultivierten Proben negativ sind. Es besteht eine 16%ige Wahrscheinlichkeit, dass nur eine Probe kulturpositiv ist. Bei fünf entnommenen Proben fallen diese Werte auf 1.0% und 8.0%. [2]

Auch beim Anfertigen von histologischen Schnitten können Fehler auftreten. Besonders Prothesen mit viel Abrieb sowie Knochenfragmenten und/oder Zement machen ein Schneiden mit dem Mikrotom schwieriger, was zu Artefakten und/oder dickeren Schnitten führen kann, bei denen die Beurteilung erschwert oder unmöglich ist.
In einer Studie an einem 370 Patienten großen Kollektiv wurde verdeutlicht, dass 94,9% für die histologische Analyse geeignet waren [40].

Sowohl für die Mikrobiologie, als auch die Histologie ist es von großer Bedeutung, dass die klinischen Daten des Patienten, vor allem hinsichtlich der Implantionsdauer, periprothetischer Frakturen und eventueller Krankheiten des rheumatischen Formenkreises vorliegen.
Daher ist zu berücksichtigen, dass keine der Untersuchungen für sich allein stehen kann, sondern dass der histopathologische Weg einer der Schlüssel zur Diagnose ist.

4.5.2 Mögliche Fehlerquellen und Einschränkungen der Mikrobiologie

Abgesehen von den histologischen Fehlerquellen können falsche Resultate auch in der Mikrobiologie auftreten. Dazu gehören z.B. kurze Inkubationszeit, die Wahl eines falschen Nährmediums oder die vorherige antibiotische Therapie des Patienten. [3] Dieses reduziert die Aussagekraft der mikrobiologischen Untersuchungen, was durch verschiedene Studien nachwiesen wurde. [51]
Pandey et al. zeigten in ihrer Studie, dass bei zehn Patienten, bei denen der klinische Verdacht einer septischer Lockerung vorlag, kein Erreger mikrobiologisch isoliert werden konnte. [48] Die histologische Untersuchung hingegen bestätigte den klinischen Verdacht einer septischen Lockerung. Auch in unserer Studie wurden vier Fälle mit hoher NG Anzahl gefunden, in denen ein negatives mikrobiologisches Ergebnis vorlag. Eine mögliche Ursache hierfür könnte sein, dass die kultivierte Probe aus einem anderen Gebiet als die der Histologie stammte. [17]
Tunney et al. untersuchten in ihrer Studie 118 Gewebeproben von totalen Hüftprothesen mittels PCR und Immunfluoreszenz. [63] Das Fehlen einer klinischen Nachbeobachtung limitiert zwar die Aussagekraft dieser Studie, da keine Angaben über falsche positive/negative Ergebnisse gemacht werden konnten, jedoch wurden in 72% der durch Ultraschallbehandlung aus dem Femur gewonnene Proben durch PCR bakterielle Gene gefunden.
In nur 4% dieser Gewebeproben konnten positive Kulturen kultiviert werden. Auffällig ist hierbei, dass in 67% der Proben Propionibakterium acnes allein oder zusammen mit Staphylokokkus Spezien detektiert wurden. [28] Dieses bestätigt erneut die Bedeutung der lowvirulence Mikroorganismen.

Lonner et al. weisen auf das hohe Vorkommen von falsch-negativen und von falsch-positiven Ergebnissen bei sowohl präoperativer Aspiration, als auch intraoperativen mikrobiologischen Gewebeuntersuchungen hin.
Besonders auffällig ist die relativ hohe Rate von falsch-positiven Kulturen, die mit größter Wahrscheinlichkeit durch Kontamination mit Keimen der Hautflora verursacht wurden. So stellen mehrere Autoren dar, dass bei einer primären Operation 7%-33% des entnommenen Gewebes positive Kulturen aufweisen. [36]

Deijkers et al. stützen die Notwendigkeit, zwischen den verschiedenen Mikroorganismen sowie zwischen low- und high-grade Patho-genität zu differenzieren, da sie höchstwahrscheinlich aus verschiedenen Quellen stammen. Die meisten Organismen mit niedriger Pathogenität sind Haut-assoziierte Keime, wie z.B. Koagulase-negative Staphylokokken, Corynebakterium Spezies und Propionibakterium acnes, die wahrscheinlich aus einer Kontamination während des Eingriffs stammen. Organismen mit hoher Pathogenität haben mit großer Wahrscheinlichkeit ihren Ursprung in endogenen Quellen im Empfänger. Meistens stammen diese Bakte-

rien aus dem oberen respiratorischen oder gastrointestinalen Trakt. Diese sind oftmals Keime wie Streptokokken, Staphylokokkus aureus und Escheria coli. [14] Auch in unserer Studie waren 2,5% der gefundenen Mikroorganismen Propionibakterium acnes, 2% Koagulase-negative Staphylokokken und 8,5% Staphylokokkus epidermidis.
Dabei ist zu berücksichtigen, dass auch die Kontamination der Proben für die Mikrobiologie durch dieselben Mikroorganismen verursacht werden kann, die eine Infektion der Prothese hervorrufen. [46]
Hirn et al. zeigen, dass mit einem einfachen Medium, einmaliger Kultivierung (Thioglycolate angereichertes Medium) und einer herbeigeführten Kontamination durch Kontakt mit dem OP-Boden (hauptsächlich Koagulase-negative Staphylokokken und Bazillus Spezies) bei einem Kollektiv von 47 Femurkopf-Allografts in einem Viertel der Fälle falsch-negative Ergebnisse erzeugt wurden. [25] Die Allografts wurden in dieser Studie verwendet, um eine geeignete Reinigungsmethode für diese zu finden. Interessant ist die Analyse von Femurköpfen, die für Allografts gewonnen werden. Diese sollten, da sie aus gesunden Lebendspendern gewonnen werden, steril sein. Bei diesen Präparaten wird eine Kontamination von 3-50% beschrieben, abhängig von der verwendeten Screeningmethode. [14], [30]. Salmela et al. kommen bei der Analyse von 923 gewonnen Femurköpfen zu folgendem Ergebnis: Von den 923 Köpfen wurden 14% (129) aufgrund von positiver Bakteriologie (48, 5.2%) oder positiver oder insuffizienter Serologie (85, 9.2%) verworfen. Alle verworfenen Femurköpfe wurden in die Studie aufgenommen und analysiert. Hierbei kommen die Autoren zum Ergebnis, dass 90% aller primär positiven Kulturen falsch-positiv waren. Das Risiko der Kontamination bei Entnahme wird durch die Autoren auf rund 5% geschätzt. [54], [25]

Eine Studie von Atkins et al. zeigt, dass es bei 35% der aufgrund der Histologie als infiziert befundenen Proben, trotz eines breiten Angebots verschiedener Nährböden, nicht möglich war, Erreger zu kultivieren. Dabei handelt es sich um Mycoplasma Spezien, L-form Bakterien und Campylobacter Spezien. Das erforderliche Kultivierungsprotokoll zum Nachweis dieser anspruchsvollen Organismen wäre in der mikrobiologischen Routinediagnostik nicht praktikabel. [2] Dieses belegt auch die von Neut et al. durchgeführte Studie, in der mit konventionellen Methoden die Anzahl der kultivierten Erreger bei 20% liegt und diese mit ausführlichen Kultivierungsprotokollen auf 63% gesteigert wird. [44]
Tramputz et al. beschreiben in ihrem Paper im New England Journal of Medicine, dass durch Ultraschallbehandlung eine größere Menge von Keimen mobilisiert und damit die Anzahl der mikrobiologisch detektierten Keime erhöht wird. Mit diesem Verfahren ist es eventuell möglich, die Sensitivität der Mikrobiologie zu steigern. [61] Dass trotzdem nicht alle Erreger kultivierbar sind, könnte u.a. daran liegen, dass die Bakterien hochgradig an den Biofilm auf der Prothesenoberfläche und an das Nährmedium angepasst sind und die Isolationsprozedur

nicht den Kultivierungsanforderungen entspricht. [45] Eine andere Erklärung könnte auch die Verdünnung von bakteriellen Signalmolekülen sein, von denen eine bestimmte Menge nötig ist, um Bakterienwachstum auszulösen. N-acyl Homoserin Lacton in Gram-negativen Bakterien und Peptid Pheromone in Gram-positiven Bakterien sind für diese Eigenschaft bekannt. [28]
Wenn Diskrepanzen zwischen dem klinischen Bild, mikrobiologischen Befunden und der histopathologischen Diagnose vorliegen, ist es nicht möglich zu bestimmen, welche der Untersuchungen das richtige Ergebnis liefern wird.

Damit ist fest zu halten, dass unsere Studie unter der Annahme, dass die mikrobiologischen Ergebnisse vollkommen korrekt sind, eine Treffsicherheit von 86% vorweist. Es könnte aber auch auch konstatiert werden, dass der mikrobiologische Test im Vergleich mit der histopathologischen Diagnostik eine diagnostische Sicherheit von 86% hat.
Pandey et al. kommen in ihrer Studie zum Ergebnis, dass die Anwesenheit von NG die wichtigste Rolle bei der histologischen Diagnose einer septischen Lockerung spielt und die positive Identifikation von Mikroorganismen für die histologische Diagnose nicht unbedingt nötig ist. In der von Gollwitzer et al. im Jahre 2006 publizierten Literaturübersicht wird festgestellt, dass aufgrund der durchweg hohen Genauigkeit die Histologie noch am ehesten als alleiniger Goldstandart angesehen werden kann, obwohl auch mit diesem Verfahren keine 100%ige Sensitivität und Spezifität zu erzielen ist. [49], [20]

5 Zusammenfassung

5.1 Vergleich zwischen dem Gebrauchswert der CD15- und der PAS-Färbung

Der Vergleich zwischen der CD15-Färbung und der PAS-Färbung zeigte, dass in Fällen, in denen sich die präzise Zählung der NG als schwierig erwies, die CD15-Färbung eine eindeutige Identifizierung der NG ermöglichte. Die PAS-Färbung stellte hingegen nur einen kleinen Teil der NG mit einer charakteristischen Lilafärbung dar, so dass in der PAS-Färbung eine zu niedrige Anzahl an NG ermittelt wurde. Daher wird in histomorphologisch nicht eindeutigen Fällen die Anfertigung einer CD15-Färbung empfohlen. Die CD15-Färbung ist im Vergleich zu der PAS-Färbung die deutlich sensitivere der beiden und liefert tendenziell höhere Werte. In den eindeutigen, nicht-infektiösen Fällen ist eine Immunhistologie nicht hilfreich, da keine NG vorhanden sind.

5.2 Grenzwert von neutrophilen Granulozyten im periprothetischen Membrangewebe

Obwohl bereits mehrere Arbeiten zu dieser Fragestellung publiziert wurden, war es nach wie vor unklar, welcher Grenzwert von neutrophilen Granulozyten im periprothetischen Membrangewebe für die Unterscheidung zwischen einer infektiösen und einer nicht-infektiösen Prothesenlockerung optimal ist.
Basierend auf der vorliegenden Arbeit wird folgender Auswertungsalgorithmus vorgeschlagen:

1. Evaluieren der HE-Schnitte bei niedriger Vergrößerung und Identifizierung der Bereiche mit möglicher Entzündung.

2. Zählung der NG pro HPF (400x Vergrößerung) in den verdächtigen Gebieten, wobei NG an der Probenoberfläche, innerhalb von Fibrinexsudaten, Einblutungen oder Gefäßlumen nicht mitgezählt werden. Gezählt wird bis zu einer Höchstzahl von 10 NG pro HPF.

3. Evaluierung von insgesamt 10 HPF auf die oben genannte Weise und Addierung der gezählten NG. Die Summe muss eine Zahl zwischen Null und Hundert ergeben.

4. Wenn die exakte Identifizierung der NG schwierig erscheint, sollte zunächst der Block mit der höchsten Wahrscheinlichkeit von akuter Entzündung ausgewählt werden. Im zweiten und dritten Schritt ist dieses mit einem CD15 gefärbten Schnitt zu wiederholen.

5. Als Letztes sind Fälle mit 23 oder mehr NG als infektiös (oder als Mischtyp für den

Fall, dass Abriebpartikel gefunden wurden) und Fälle mit weniger als 23 NG als nicht-infektiös anzugeben (abriebinduziert oder Indifferenztyp).

Mit diesem Algorithmus wurde eine Sensitivität von 73% und eine Spezifität von 95% für die histopathologische Diagnose in Bezug auf den mikrobiologischen Untersuchungsbefund ermittelt. Im Bezug auf die klinische Diagnose erreichte unser Algorithmus eine Sensitivität von 77% und eine Spezifität von 97%.

6 Literaturverzeichnis

Literatur

[1] N. A. Athanasou, R. Pandey, R. de Steiger, D. Crook, and P. M. Smith. Diagnosis of infection by frozen section during revision arthroplasty. *J Bone Joint Surg Br*, 77(1):28–33, Jan 1995.

[2] B. L. Atkins, N. Athanasou, J. J. Deeks, D. W. Crook, H. Simpson, T. E. Peto, P. McLardy-Smith, and A. R. Berendt. Prospective evaluation of criteria for microbiological diagnosis of prosthetic-joint infection at revision arthroplasty. the osiris collaborative study group. *J Clin Microbiol*, 36(10):2932–2939, Oct 1998.

[3] Daxes M Banit, Herbert Kaufer, and James M Hartford. Intraoperative frozen section analysis in revision total joint arthroplasty. *Clin Orthop Relat Res*, (401):230–238, Aug 2002.

[4] Jennings R.W. Wolfe M.W. Bertot A.J. Barrack, R. L. The coventry award. the value of preoperative aspiration before total knee revision. *Clinical orthopaedics and related research*, 345(345):8–16, Dec 1997.

[5] R. L. Barrack, J. Sawhney, J. Hsu, and R. H. Cofield. Cost analysis of revision total hip arthroplasty. a 5-year followup study. *Clin Orthop Relat Res*, (369):175–178, Dec 1999.

[6] D. J. Berry, W. Scott Harmsen, Miguel E Cabanela, and Bernard F Morrey. Twenty-five-year survivorship of two thousand consecutive primary charnley total hip replacements: factors affecting survivorship of acetabular and femoral components. *J Bone Joint Surg Am*, 84-A(2):171–177, Feb 2002.

[7] Guillem Bori, Alex Soriano, Sebastián García, Xavier Gallart, Carme Mallofre, and Josep Mensa. Neutrophils in frozen section and type of microorganism isolated at the time of resection arthroplasty for the treatment of infection. *Arch Orthop Trauma Surg*, 129(5):591–595, May 2009.

[8] Guillem Bori, Alex Soriano, Sebastián García, Carme Mallofré, Josep Riba, and Josep Mensa. Usefulness of histological analysis for predicting the presence of microorganisms at the time of reimplantation after hip resection arthroplasty for the treatment of infection. *J Bone Joint Surg Am*, 89(6):1232–1237, Jun 2007.

[9] I. Bos, B. Lindner, U. Seydel, R. Johannisson, E. Dörre, J. Henssge, and U. Löhrs. [the cause of loosening in cemented hip joint prostheses. light and electron microscopy study and laser microprobe mass analysis]. *Z Orthop Ihre Grenzgeb*, 128(1):73–82, 1990.

[10] J. H. Boss, I. Shajrawi, and D. G. Mendes. The nature of the bone-implant interface. the lessons learned from implant retrieval and analysis in man and experimental animal. *Med Prog Technol*, 20(3-4):119–142, 1994.

[11] J. Charnley. Anchorage of the femoral head prosthesis to the shaft of the femur. *J Bone Joint Surg Br*, 42-B:28–30, Feb 1960.

[12] John F Crowe, Thomas P Sculco, and Barbara Kahn. Revision total hip arthroplasty: hospital cost and reimbursement analysis. *Clin Orthop Relat Res*, (413):175–182, Aug 2003.

[13] DakoCytomation. Cd15 c3d-1. With product, 03 2003.

[14] R. L. Deijkers, R. M. Bloem, P. L. Petit, R. Brand, S. B. Vehmeyer, and M. R. Veen. Contamination of bone allografts: analysis of incidence and predisposing factors. *J Bone Joint Surg Br*, 79(1):161–166, Jan 1997.

[15] J. A. Dupont. Significance of operative cultures in total hip arthroplasty. *Clin Orthop Relat Res*, (211):122–127, Oct 1986.

[16] Europeancommission. Major and chronic diseases, executive summary. Printed by the European Commision, 2008.

[17] T. K. Fehring and J. A. McAlister. Frozen histologic section as a guide to sepsis in revision joint arthroplasty. *Clin Orthop Relat Res*, (304):229–237, Jul 1994.

[18] Desai P Zuckerman JD. Feldman DS, Lonner JH. The role of intraoperative frozen sections in revision total joint arthroplasty. *J Bone Joint Surg Am.*, 77(12):1807–13, 1995.

[19] Bernd Fink, Alexandra Grossmann, Martin Fuerst, Peter Schäfer, and Lars Frommelt. Two-stage cementless revision of infected hip endoprostheses. *Clin Orthop Relat Res*, 467(7):1848–1858, Jul 2009.

[20] H. Gollwitzer, P. Diehl, L. Gerdesmeyer, and W. Mittelmeier. [diagnostic strategies in cases of suspected periprosthetic infection of the knee. a review of the literature and current recommendations]. *Orthopade*, 35(9):904, 906–8, 910–6, Sep 2006.

[21] M. Hahn, M. Vogel, C. Schultz, M. Niecke, and G. Delling. [histologic reactions of the bone-implant zone and cortical bone area after long-term hip replacement]. *Chirurg*, 63(11):958–963, Nov 1992.

[22] Spangehl MJ. Hanssen AD. Treatment of the infected hip replacement. *Clin Orthop Relat Res*, 420:63–71, 2004. Department of Orthopedics, Mayo Clinic and Mayo Foundation, 200 First Street Southwest, Rochester, MN 55906, USA. hanssen.arlen@mayo.edu.

[23] W. H. Harris. The problem is osteolysis. *Clin Orthop Relat Res*, (311):46–53, Feb 1995.

[24] Leif Havelin, Anne Fenstad, Roger Salomonsson, Frank Mehnert, Ove Furnes, Søren Overgaard, Alma Pedersen, Peter Herberts, Johan Karrholm, and Goran Garellick. The nordic arthroplasty register association. *Acta Orthop*, pages 1–9, Jan 2009.

[25] M. Y. Hirn, P. M. Salmela, and R. E. Vuento. High-pressure saline washing of allografts reduces bacterial contamination. *Acta Orthop Scand*, 72(1):83–85, Feb 2001.

[26] Pang-Hsin Hsieh, Chun-Hsiung Shih, Yu-Han Chang, Mel S Lee, Hsin-Nung Shih, and Wen-E. Yang. Two-stage revision hip arthroplasty for infection: comparison between the interim use of antibiotic-loaded cement beads and a spacer prosthesis. *J Bone Joint Surg Am*, 86-A(9):1989–1997, Sep 2004.

[27] Cameron H.U. Bailey W.H. Hunter G.A., Welsh R.P. The results of revision of total hip athroplasty. *The Journal of Bone and Joint Surgery*, 61-B:419–422, 1979.

[28] A. Ince, J. Rupp, L. Frommelt, A. Katzer, J. Gille, and J. F. Löhr. Is äseptic" loosening of the prosthetic cup after total hip replacement due to nonculturable bacterial pathogens in patients with low-grade infection? *Clin Infect Dis*, 39(11):1599–1603, Dec 2004.

[29] P. A. Jellicoe, A. Cohen, and P. Campbell. Haemophilus parainfluenzae complicating total hip arthroplasty: a rapid failure. *J Arthroplasty*, 17(1):114–116, Jan 2002.

[30] S. F. Journeaux, N. Johnson, S. L. Bryce, S. J. Friedman, S. M. Sommerville, and D. A. Morgan. Bacterial contamination rates during bone allograft retrieval. *J Arthroplasty*, 14(6):677–681, Sep 1999.

[31] Luiz Carlos Uchoa Junqueira. *Histologie*. M.Gratzl, 1995.

[32] R. Klett, A. Khalisi, H. Haas, M. Puille, D. Steiner, H. Stürz, and R. Bauer. [staged diagnosis of septic hip endoprosthesis loosening with laboratory parameters and anti-granulocyte scintigraphy]. *Z Orthop Ihre Grenzgeb*, 139(5):415–419, 2001.

[33] Bas A S Knobben, Yde Engelsma, Daniëlle Neut, Henny C van der Mei, Henk J Busscher, and James R van Horn. Intraoperative contamination influences wound discharge and periprosthetic infection. *Clin Orthop Relat Res*, 452:236–241, Nov 2006.

[34] Matthew J Kraay, Victor M Goldberg, Steven J Fitzgerald, and Michael J Salata. Cementless two-staged total hip arthroplasty for deep periprosthetic infection. *Clin Orthop Relat Res*, 441:243–249, Dec 2005.

[35] C. Lange. *Gesundheitsbericht - Gesundheit in Deutschland*. Robert Koch-Institut, 2006.

[36] J. H. Lonner, P. Desai, P. E. Dicesare, G. Steiner, and J. D. Zuckerman. The reliability of analysis of intraoperative frozen sections for identifying active infection during revision hip or knee arthroplasty. *J Bone Joint Surg Am*, 78(10):1553–1558, Oct 1996.

[37] B. D. Mariani, D. S. Martin, M. J. Levine, R. E. Booth, and R. S. Tuan. The coventry award. polymerase chain reaction detection of bacterial infection in total knee arthroplasty. *Clin Orthop Relat Res*, (331):11–22, Oct 1996.

[38] J. M. Mirra, R. A. Marder, and H. C. Amstutz. The pathology of failed total joint arthroplasty. *Clin Orthop Relat Res*, (170):175–183, Oct 1982.

[39] M. A. Mont, B. J. Waldman, and D. S. Hungerford. Evaluation of preoperative cultures before second-stage reimplantation of a total knee prosthesis complicated by infection. a comparison-group study. *J Bone Joint Surg Am*, 82-A(11):1552–1557, Nov 2000.

[40] L. Morawietz, Th Gehrke, R-A. Classen, B. Barden, M. Otto, T. Hansen, Th Aigner, P. Stiehl, J. Neidel, J. H. Schröder, L. Frommelt, Th Schubert, C. Meyer-Scholten, A. König, Ph Ströbel, Ch P Rader, S. Kirschner, F. Lintner, W. Rüther, A. Skwara, I. Bos, J. Kriegsmann, and V. Krenn. [proposal for the classification of the periprosthetic membrane from loosened hip and knee endoprostheses]. *Pathologe*, 25(5):375–384, Sep 2004.

[41] L. Morawietz, A. Weimann, J. H. Schroeder, R. J. Kuban, U. Ungethuem, C. Kaps, H. Slevogt, T. Gehrke, M. G. Krukemeyer, and V. Krenn. Gene expression in endoprosthesis loosening: chitinase activity for early diagnosis? *J Orthop Res*, 26(3):394–403, Mar 2008.

[42] Michael Müller, Lars Morawietz, Olaf Hasart, Patrick Strube, Carsten Perka, and Stephan Tohtz. Diagnosis of periprosthetic infection following total hip arthroplasty - evaluation of the diagnostic values of pre- and intraoperative parameters and the associated strategy to preoperatively select patients with a high probability of joint infection. *J Orthop Surg Res*, 3:31, 2008.

[43] Peter Münger, Christoph Röder, Ursula Ackermann-Liebrich, and André Busato. Patient-related risk factors leading to aseptic stem loosening in total hip arthroplasty: a case-control study of 5,035 patients. *Acta Orthop*, 77(4):567–574, Aug 2006.

[44] Daniëlle Neut, Jim R van Horn, Theo G van Kooten, Henny C van der Mei, and Henk J Busscher. Detection of biomaterial-associated infections in orthopaedic joint implants. *Clin Orthop Relat Res*, (413):261–268, Aug 2003.

[45] Larry L Nguyen, Carl L Nelson, Michael Saccente, Mark S Smeltzer, David L Wassell, and Sandra G McLaren. Detecting bacterial colonization of implanted orthopaedic devices by ultrasonication. *Clin Orthop Relat Res*, (403):29–37, Oct 2002.

[46] Asa Nilsdotter-Augustinsson, Gunnar Briheim, Anders Herder, Olof Ljunghusen, Ola Wahlström, and Lena Ohman. Inflammatory response in 85 patients with loosened hip prostheses: a prospective study comparing inflammatory markers in patients with aseptic and septic prosthetic loosening. *Acta Orthop*, 78(5):629–639, Oct 2007.

[47] M. Ortega-Andreu, E. C. Rodriguez-Merchan, and M. Aguera-Gavalda. Brucellosis as a cause of septic loosening of total hip arthroplasty. *J Arthroplasty*, 17(3):384–387, Apr 2002.

[48] R. Pandey, A. R. Berendt, and N. A. Athanasou. Histological and microbiological findings in non-infected and infected revision arthroplasty tissues. the osiris collaborative study group. oxford skeletal infection research and intervention service. *Arch Orthop Trauma Surg*, 120(10):570–574, 2000.

[49] R. Pandey, E. Drakoulakis, and N. A. Athanasou. An assessment of the histological criteria used to diagnose infection in hip revision arthroplasty tissues. *J Clin Pathol*, 52(2):118–123, Feb 1999.

[50] G. Pap, A. Machner, T. Rinnert, D. Hörler, R. E. Gay, H. Schwarzberg, W. Neumann, B. A. Michel, S. Gay, and T. Pap. Development and characteristics of a synovial-like interface membrane around cemented tibial hemiarthroplasties in a novel rat model of aseptic prosthesis loosening. *Arthritis Rheum*, 44(4):956–963, Apr 2001.

[51] G. Peersman, R. Laskin, J. Davis, and M. Peterson. Infection in total knee replacement: a retrospective review of 6489 total knee replacements. *Clin Orthop Relat Res*, (392):15–23, Nov 2001.

[52] P. Reinartz, T. Mumme, B. Hermanns, U. Cremerius, D. C. Wirtz, W. M. Schaefer, F. U Niethard, and U. Buell. Radionuclide imaging of the painful hip arthroplasty: positron-emission tomography versus triple-phase bone scanning. *J Bone Joint Surg Br*, 87(4):465–470, Apr 2005.

[53] A. Sabokbar, Y. Fujikawa, S. Neale, D. W. Murray, and N. A. Athanasou. Human arthroplasty derived macrophages differentiate into osteoclastic bone resorbing cells. *Ann Rheum Dis*, 56(7):414–420, Jul 1997.

[54] P. Mikael Salmela, Martti Y J Hirn, and Risto E Vuento. The real contamination of femoral head allografts washed with pulse lavage. *Acta Orthop Scand*, 73(3):317–320, Jun 2002.

[55] S. Santavirta, T. Sorsa, Y. T. Konttinen, H. Saari, A. Eskola, and A. Z. Eisen. Role of mesenchymal collagenase in the loosening of total hip prosthesis. *Clin Orthop Relat Res*, (290):206–215, May 1993.

[56] L. Sanzén and A. S. Carlsson. The diagnostic value of c-reactive protein in infected total hip arthroplasties. *J Bone Joint Surg Br*, 71(4):638–641, Aug 1989.

[57] L. Savarino, N. Baldini, C. Tarabusi, A. Pellacani, and A. Giunti. Diagnosis of infection after total hip replacement. *J Biomed Mater Res B Appl Biomater*, 70(1):139–145, Jul 2004.

[58] H. Segawa, D. T. Tsukayama, R. F. Kyle, D. A. Becker, and R. B. Gustilo. Infection after total knee arthroplasty. a retrospective study of the treatment of eighty-one infections. *J Bone Joint Surg Am*, 81(10):1434–1445, Oct 1999.

[59] M. J. Spangehl, B. A. Masri, J. X. O'Connell, and C. P. Duncan. Prospective analysis of preoperative and intraoperative investigations for the diagnosis of infection at the sites of two hundred and two revision total hip arthroplasties. *J Bone Joint Surg Am*, 81(5):672–683, May 1999.

[60] S. Tigges, R. G. Stiles, and J. R. Roberson. Appearance of septic hip prostheses on plain radiographs. *AJR Am J Roentgenol*, 163(2):377–380, Aug 1994.

[61] Andrej Trampuz, Kerryl E Piper, Melissa J Jacobson, Arlen D Hanssen, Krishnan K Unni, Douglas R Osmon, Jayawant N Mandrekar, Franklin R Cockerill, James M Steckelberg, James F Greenleaf, and Robin Patel. Sonication of removed hip and knee prostheses for diagnosis of infection. *N Engl J Med*, 357(7):654–663, Aug 2007.

[62] D. T. Tsukayama, R. Estrada, and R. B. Gustilo. Infection after total hip arthroplasty. a study of the treatment of one hundred and six infections. *J Bone Joint Surg Am*, 78(4):512–523, Apr 1996.

[63] M. M. Tunney, S. Patrick, S. P. Gorman, J. R. Nixon, N. Anderson, R. I. Davis, D. Hanna, and G. Ramage. Improved detection of infection in hip replacements. a currently underestimated problem. *J Bone Joint Surg Br*, 80(4):568–572, Jul 1998.

[64] C. J. Della Valle, E. Bogner, P. Desai, J. H. Lonner, E. Adler, J. D. Zuckerman, and P. E. Di Cesare. Analysis of frozen sections of intraoperative specimens obtained at the time of reoperation after hip or knee resection arthroplasty for the treatment of infection. *J Bone Joint Surg Am*, 81(5):684–689, May 1999.

[65] C. von Eiff, N. Lindner, R. A. Proctor, W. Winkelmann, and G. Peters. [development of gentamicin-resistant small colony variants of s. aureus after implantation of gentamicin chains in osteomyelitis as a possible cause of recurrence]. *Z Orthop Ihre Grenzgeb*, 136(3):268–271, 1998.

[66] W. Vorbrüggen. Szintigrafische diagnostik von skelett- und gelenkerkrankungen. online und als PDF, Aug 2007.

[67] Wikipedia. Genauigkeit,timestamp: 2011.02.26. online, 02 2011.

[68] Wikipedia. klassifikation falsch positiv, falsch neg. Timestamp:2011.02.26, 02 2011.

[69] Wikipedia. Roc. online, 02 2011.

[70] H. Willert and G. Buchorn. The biologie of the loosening of hip implants. *The Britisch Society of Bone an Joint*, 4:58–82, 1999.

[71] H. G. Willert and G. H. Buchhorn. Osseointegration of cemented and noncemented implants in artificial hip replacement: long-term findings in man. *J Long Term Eff Med Implants*, 9(1-2):113–130, 1999.

[72] D. C. Wirtz and F. U. Niethard. [etiology, diagnosis and therapy of aseptic hip prosthesis loosening–a status assessment]. *Z Orthop Ihre Grenzgeb*, 135(4):270–280, 1997.

7 Danksagung

Mein besonderer gilt Herrn Prof. Dr. Manfred Dietel dafür, dass er es mir ermöglicht hat, an dem Institut für Pathologie des Universitätsklinikums der Charité die Laborarbeiten durchzuführen und diese Dissertation zu verfassen. Dabei war vor allem die Unterstützung die Herrn Dr. Lars Morawietz bei der Konzeption und Durchführung sowie die Erstellung der Dissertationsschrift immer äußerst angenehm und zielführend .
Gabriele Fernahl bin ich dankbar für die exzellente Unterstützung während meiner Arbeit im Labor.
Dank auch meinen Brüdern Jelle und Arne, letzterem insbesondere für die Unterstützung beim Umgang mit LaTex.

Mein liebevoller Dank gilt meinen Eltern Jutta und Harris ohne welche diese Arbeit kaum möglich gewesen wäre.
Roos Beute, Ik dank je van uit mijn hart!

8 Lebenslauf

Mein Lebenslauf wird aus datenschutzrechtlichen Gründen in der elektronischen Version meiner Arbeit nicht veröffentlicht.

[Bestandteil der Dissertationen]

9 Eidesstattliche Versicherung

„Ich, Obbe Tiddens, versichere an Eides statt durch meine eigenhändige Unterschrift, dass ich die vorgelegte Dissertation mit dem Thema: „Definition der histologischen Kriterien zur Differenzierung zwischen aseptischer und septischer Prothesenlockerung“ selbstständig und ohne nicht offengelegte Hilfe Dritter verfasst und keine anderen als die angegebenen Quellen und Hilfsmittel genutzt habe.
Alle Stellen, die wörtlich oder dem Sinne nach auf Publikationen oder Vorträgen anderer Autoren beruhen, sind als solche in korrekter Zitierung (siehe „Uniform Requirements for Manuscripts (URM)“ des ICMJE -*www.**icmje**.org*) kenntlich gemacht. Die Abschnitte zu Methodik (insbesondere praktische Arbeiten, Laborbestimmungen, statistische Aufarbeitung) und Resultaten (insbesondere Abbildungen, Graphiken und Tabellen) entsprechen den URM (s.o) und werden von mir verantwortet.
Meine Anteile an etwaigen Publikationen zu dieser Dissertation entsprechen denen, die in der untenstehenden gemeinsamen Erklärung mit dem/der Betreuer/in, angegeben sind. Sämtliche Publikationen, die aus dieser Dissertation hervorgegangen sind und bei denen ich Autor bin, entsprechen den URM (s.o) und werden von mir verantwortet.

Die Bedeutung dieser eidesstattlichen Versicherung und die strafrechtlichen Folgen einer unwahren eidesstattlichen Versicherung (§156,161 des Strafgesetzbuches) sind mir bekannt und bewusst.“

Datum 15.03.2013