

## 2 Stand der Forschung

### 2.1 Astrozytäre Gliome

#### 2.1.1 Klassifikation

Unter den Primärtumoren des Zentralnervensystems (ZNS) spielen die supratentoriellen Gliome eine herausragende Rolle. Es handelt sich dabei um die wichtigsten und häufigsten hirneigenen Tumore des Erwachsenenalters. Durch die Immunhistochemie ist es in den letzten Jahren möglich geworden, Tumore nach ihren wahrscheinlichen Ursprungszellen histopathologisch einheitlichen Entitäten zuzuordnen [55]. So lässt sich die Gruppe der astrozytären Tumore (Gliome) bilden, die neuroepithelialer Herkunft sind. Histopathologisch handelt es sich dabei um diffus infiltrierend wachsende gliale Tumore. Die Gruppe der astrozytären Tumore umfasst eine Reihe von Neoplasien mit unterschiedlichen klinischen, histopathologischen und molekularbiologischen Charakteristika. Aufgrund von genetischen Befunden lassen sich diese Neoplasien jedoch in einer gemeinsamen kontinuierlichen Tumorprogressionsreihe sehen. Die Weltgesundheitsorganisation (WHO) klassifiziert die astrozytären Tumore in vier Grade [23]:

- WHO°I: pilozytische Astrozytome
- WHO°II: Astrozytome
- WHO°III: anaplastische Astrozytome
- WHO°IV: GBM

Die Einteilung primärer Gliome in vier Gruppen erfolgt nach histopathologischen Gesichtspunkten wie Tumorzelldichte, Ausmaß der Zell- und Kernatypie, Differenzierungsgrad, mitotische Aktivität, Endothelproliferation und Tumornekrosen [55]. Dabei werden neben der histologischen Graduierung auch klinisch-prognostische Parameter einbezogen. (siehe Tabelle 1, Seite 8).

#### 2.1.2 Häufigkeit, Klinik und Diagnose

Jährlich werden in Deutschland rund 40 000 Hirntumorneuerkrankungen diagnostiziert. Davon sind etwa 50% Primärtumoren des ZNS. Die andere Hälfte sind Metastasen von Tumoren außerhalb des ZNS [18]. Hirntumore zählen zu den dritthäufigsten Todesursachen bei männlichen Krebspatienten und zu den zweithäufigsten Todesursachen bei krebssassoziierten Todesfällen im Kindesalter [27].

Als erstes, unspezifisches Symptom wird von der Hälfte aller Tumorpatienten Kopfschmerz angegeben. Als wichtigstes Frühsymptom ist das Auftreten von epileptischen Anfällen anzusehen. Im Verlauf können Wesensänderungen und Verhaltensauffälligkeiten sowie zentral-neurologische Defizite entstehen.

Die Diagnostik stützt sich im Wesentlichen auf die bildgebenden Verfahren der Computertomografie (CT) und Magnetresonanztomografie (MRT) (mit und ohne Einsatz von Kontrastmitteln). Die Angiographie ist durch die modernen Schnittbildverfahren im diagnostischen Prozess in den Hintergrund getreten. Sie wird präoperativ zur Abklärung der Lagebeziehung zum arteriösen und venösen Gefäßsystem eingesetzt. Darüber hinaus

Grad	Bezeichnung	Merkmale
I	Pilozytisches Astrozytom	<ul style="list-style-type: none"> <li>- langsam wachsend</li> <li>- nicht infiltrierend</li> <li>- gut gegen das umgebende Normalgewebe abgegrenzt</li> <li>- selten progressiver Verlauf</li> <li>- meist bei Kindern und jungen Erwachsenen</li> </ul>
II	differenziertes Astrozytom (auch diffus infiltrierendes oder gemistozytisches Astrozytom des Erwachsenenalters)	<ul style="list-style-type: none"> <li>- meistens zwischen dem 40. und 50. Lebensjahr</li> <li>- Auftreten meist in einer der beiden Hemisphären des Gehirns</li> <li>- histopathologisch benigne (keine mitotische Aktivität)</li> <li>- Rezidivbildung</li> <li>- Infiltration des umliegenden Gewebes</li> <li>- Entwicklung zu höhergradigen Astrozytomen</li> </ul>
III	Anaplastisches Astrozytom	<ul style="list-style-type: none"> <li>- häufige Tendenz zur Progression</li> <li>- diffuses Wachstum</li> <li>- erhöhte mitotische Aktivität</li> <li>- Kern- und Zellatypien</li> <li>- keine Nekrosen</li> <li>- geringe Vaskularisierung</li> </ul>
IV	Glioblastoma multiforme	<ul style="list-style-type: none"> <li>- häufig zwischen dem 45. und 60. Lebensjahr</li> <li>- in den Hemisphären typisch (auch frontal)</li> <li>- koloriert</li> <li>- sehr schnelles Wachstum</li> <li>- schlecht abgrenzbar</li> <li>- hochinfiltrierend</li> <li>- starke Vaskularisierung</li> <li>- Nekrosen</li> </ul>

Tabelle 1: WHO-Gradierung des Astrozytoms [8]

kann sie von diagnostischer Bedeutung sein, indem sie über die Art der Tumorversorgung Aufschluss gibt.

Die endgültige Diagnose und Abgrenzung von Metastasen ist nur durch histologische Beurteilung nach operativer oder bioptischer Probennahme möglich.

### 2.1.3 Therapie und Prognose

Die Prognose des GBM ist denkbar schlecht. Unbehandelt beträgt die durchschnittliche Lebenserwartung 17 Wochen. Durch operative Resektion und anschließende externe Bestrahlung lässt sich die Überlebenszeit auf ca. 47 Wochen und durch eine Kombinati-

on aus Strahlen- und Chemotherapie auf ca. 62 Wochen erhöhen [19]. Als prognostische Faktoren lassen sich bislang nur das Alter der Patienten und der histologische Grad heranziehen. Eine Untergruppe von jüngeren Patienten (<50 Jahre) erlangt durch die Therapie eine bedeutende Verbesserung von Lebensqualität und -dauer. Molekulare Marker, die Aussagen über Prognose und Therapieerfolg machen, wurden bisher nicht identifiziert [43].

Die Therapie der malignen Gliome, insbesondere des Glioblastoms, bleibt problematisch. Sie stützt sich auf drei Säulen:

- Operative Therapie
- Strahlentherapie
- Chemotherapie

Im Vordergrund der Operation steht neben der histologischen Sicherung der Diagnose die Tumorresektion zur Reduktion der Tumormasse, um eventuell bestehenden Hirndruck zu vermindern und die neurologische Herdsymptomatik zu verbessern. Die Radikalität einer Operation ist durch die enge räumliche Beziehung zu funktionell wichtigen Hirnarealen häufig stark eingeschränkt.

Die Bedeutung eines operativen Eingriffs in der Behandlung des Glioblastoms bleibt umstritten. In den meisten Studien wird das Ausmaß der Resektion positiv mit der Überlebenszeit in Zusammenhang gebracht; so erhöht sich die mittlere Überlebenszeit von 184 Tagen nach einer stereotaktischer Biopsieentnahme auf 292 Tage nach einer zytoreduktiven Operation [22]. Jedoch werden vielen Studien keine einheitlichen Protokolle zugrunde gelegt und es handelt sich im Wesentlichen um Retrospektivstudien, so dass keine Randomisierung stattfindet und damit nur eingeschränkt Aussagen möglich sind. Der Vorteil einer operativen Therapie wird daher von einigen Autoren durch selektives Patientengut erklärt [17]. Diese These wird auch von anderen Experten unterstützt, die bei gleicher postoperativer Behandlung keine signifikanten Vorteile einer radikalen Tumorresektion beschreiben [24].

Grundsätzlich ist unter den genannten diagnostischen und palliativ-symptomatischen Aspekten eine Komplettresektion zu befürworten, insbesondere wenn der Tumor durch intrakranielle Drucksteigerung symptomatisch wird und zur Verbesserung der klinischen Situation eine schnelle Reduktion der Tumormasse angestrebt wird.

Als Standardtherapie des Glioblastoms ist die postoperative Bestrahlung mit einer Gesamtdosis von 54 - 60 Gy (1,8 - 2 Gy-Fractionen) anzusehen. Die mittlere Überlebenszeit läßt sich damit von vier bis sechs Monaten nach alleiniger Operation auf acht bis zehn Monate steigern.

Der Chemotherapie kommt in der Behandlung nur ein geringerer Stellenwert zu, da bei der Auswahl einer geeigneten Substanz zu der Frage der Chemosensitivität des Tumors noch die Überwindung der Blut-Hirnschranke berücksichtigt werden muß. Liquorgängige Zytostatika sind insbesondere Nitrosoharnstoffe, Procarbazin, Hydroxyurea und Hexitol-Derivate aus der Gruppe der Alkylantien [36]. Eine Verlängerung der medianen Überlebenszeit unter adjuvanter Chemotherapie lässt sich nachweisen. Besonders Langzeitüberlebende (>18 Monate) profitieren von einer Chemotherapie [12]. Es lassen sich jedoch keine prognostischen Faktoren feststellen, die einen Nutzen einer Therapie mit Nitroso-

harnstoffen anzeigen. Grundsätzlich ist eine Kombination aus Radio- und Chemotherapie zu befürworten [7].

Der Erfolg der bisherigen Therapiestrategien wird durch die biologischen Besonderheiten des Glioblastoms eingeschränkt. Eine kurative operative Therapie ist nicht möglich, da die Tumorzellinfiltration in das umliegende Gewebe deutlich über den makroskopisch sichtbaren Tumor hinausgeht. Des Weiteren besteht eine relative Bestrahlungsresistenz und eine hohe Neigung zur Rezidivbildung. So kann im Wesentlichen nur ein palliativer Therapieansatz verfolgt werden, da keine effektiven Therapien zur Verfügung stehen.

#### 2.1.4 Molekulargenetische Unterschiede der verschiedenen Astrozytomstadien

Die Erkenntnis, dass es sich bei Tumoren um Erkrankungen handelt, die aufgrund von Veränderungen im genetischen Material entstehen, hat in den letzten zwei Jahrzehnten zum starken Interesse der Forschung an den molekularbiologischen Entstehungsmechanismen beigetragen. Dabei fand man heraus, dass die histologische Einteilung mit schrittweisen genetischen Veränderungen einhergeht. Bei der Transformation von einem benignen in einen malignen Phänotyp spielen der Verlust der Kontrolle der Zellproliferation und der Zell-Zell-Interaktion eine große Rolle [29]. Für die Aufrechterhaltung der physiologischen Zellfunktion ist ein Gleichgewicht zwischen Onkogenen und Tumorsuppressorgenen notwendig. Während der Tumorgenese kommt es zu Störungen in diesem Gleichgewicht. Das bedeutet, bestimmte Gene werden aktiviert, andere inaktiviert. So erhält die Zelle Signale, die sie zu unkontrollierter Proliferation, Migration und Vaskularisation aktivieren.

Die histologisch einheitliche Gruppe der WHO °IV Tumore kann aufgrund der Entwicklungsgeschichte der Tumore und ihrer genetischen Unterschiede in drei Untergruppen unterteilt werden. Zum Einen gibt es primäre, also de novo entstandene Glioblastome. Die betroffenen, älteren Patienten (Durchschnittsalter 55 Jahre) haben nach der Erstdiagnose eine durchschnittliche Überlebenszeit von drei Monaten. Zum Anderen entwickeln sich sekundäre Glioblastome über einen längeren Zeitraum aus bereits existierenden Gliomen niedrigerer Malignitätsgrade (WHO °II und WHO °III). Meist sind jüngere Patienten betroffen, bei einem Durchschnittsalter von 40 Jahren [23]. Eine weitere Gruppe von Glioblastomen kann aufgrund ihres genetischen Profils weder den primären noch den sekundären Tumoren zugeordnet werden [46].

Während sich also primäre und sekundäre Glioblastome histopathologisch nicht eindeutig unterscheiden lassen, zeigen sie genetisch markante Unterschiede und können so einem bestimmten Entstehungsweg zugeordnet werden (siehe Abb. 1).

Die Entwicklung des differenzierten Astrozytoms ist durch drei genetische Veränderungen charakterisiert: Verlust des kurzen Arms von Chromosom 17, Überexpression von platelet-derived growth factor (PDGF) und PDGF-Rezeptor und Verlust von Chromosomarm 22q.

In den Astrozytomen werden vorwiegend die A-Kette des PDGF-Liganden und die  $\alpha$ -Kette der Rezeptoren überexprimiert. Der Verlust von 22q lässt sich in 20% - 30% der °III- Astrozytome nachweisen. Dies gibt einen Hinweis darauf, dass sich auf diesem Chromosomenarm möglicherweise Tumorsuppressorgene befinden [28]. Auf Chromosomenarm

17p befindet sich das Tumorsuppressorgen p53 [18].

TP53 ist auf unterschiedliche Weise an der Regulation von verschiedenen Zellfunktionen beteiligt. Als Reaktion auf DNA-Beschädigungen ist p53 in der Lage, die Progression durch den Zellzyklus zu blockieren, die DNA-Reperatur zu fördern oder Apoptose zu induzieren. Außerdem aktiviert p53 die Transkription unterschiedlicher Gene. Dazu gehören unter anderen p21 (WAF-1), bax und GADD45 (growth-arrest-and-DNA-damage-inducible). p21 blockiert eine Reihe von cdk/cyclin Komplexen und nimmt so negativ Einfluss auf den Zellzyklus. Ebenso sind GADD45 als DNA-Reparaturenzym und bax, ein Apoptosegen, an der Aufrechterhaltung einer normalen Zellfunktion beteiligt [14].

Mutationen im p53-Gen treten in 30% - 50% der Astrozytome auf [8].

Die Transformation in ein Astrozytom °III ist durch den Verlust der Chromosomenarme 9p, 13q und 19q gekennzeichnet.

13q geht in einem Drittel der höhergradigen Astrozytome verloren. Auf ihm befindet sich das Retinoblastoma-Gen. Das Genprodukt pRb ist ein wichtiges Protein zur Regulation des Zellzyklus. In hypophosphoryliertem Zustand ist es in der Lage, den Übertritt der Zelle in die G1-Phase des Zellzyklus und damit die Replikation der Zelle zu verhindern. Durch cyklinabhängige Kinasen (CDK4) kann pRb phosphoryliert und damit inaktiviert werden. Diese Kinase wird wiederum durch unterschiedliche Proteine beeinflusst. Unter anderen sind p15 und p16 in der Lage die Aktivität der CDK4 zu behindern [6]. Die Gene dieser beiden Proteine befinden sich auf dem Chromosom 9p, das in der Entwicklung vom °II zum °III- Astrozytom verloren gehen kann. Damit wird CDK4 nicht mehr gehemmt und der Zellzyklus kann ungehindert ablaufen.

Loss of heterocytosity (LOH) 9q findet sich in 50% der anaplastischen Astrozytome. Deletionen auf diesem Chromosomenarm betreffen besonders die Region 19q13.3 zwischen den Markern APOC2 und HRC. Auch an dieser Stelle scheinen sich also Tumorsuppressorgene zu befinden, deren Verlust zur Entwicklung eines WHO °III Glioms führen [8].

Der letzte Schritt zur Entstehung eines GBMs ist durch den Verlust von Chromosom 10 gekennzeichnet. Diese Veränderung läßt sich bei 60% - 85% aller GBMs beobachten [28]. Er betrifft sowohl die Entstehung sekundärer als auch primärer GBMs.

Primäre Glioblastome entstehen jedoch in den meisten Fälle ohne eine p53-Mutation. Diese Gruppe von Tumoren ist also durch den Verlust von Chromosom 10 und zusätzlich durch eine Amplifikation des Gens für den epidermal- growth factor (EGF)-Rezeptor gekennzeichnet.

## 2.2 Humane Hirnmetastasen

### 2.2.1 Häufigkeit, Klinik und Diagnose

Hirnmetastasen machen 10% - 15% aller intrakraniellen Tumore aus [1]. Klinische Obduktionsergebnisse ergaben, dass 20% - 40% aller Krebspatienten Hirnmetastasen aufweisen. Zum Zeitpunkt der Erstdiagnose eines Primärtumors lassen sich bereits bei der Hälfte der Patienten intrakranielle Metastasen finden [37]. Dabei nimmt die Häufigkeit, wie bei den Glioblastomen, im höheren Alter zu.

Die Inzidenz von zerebralen Metastasen beträgt vier bis zwölf pro 100000 Patienten im

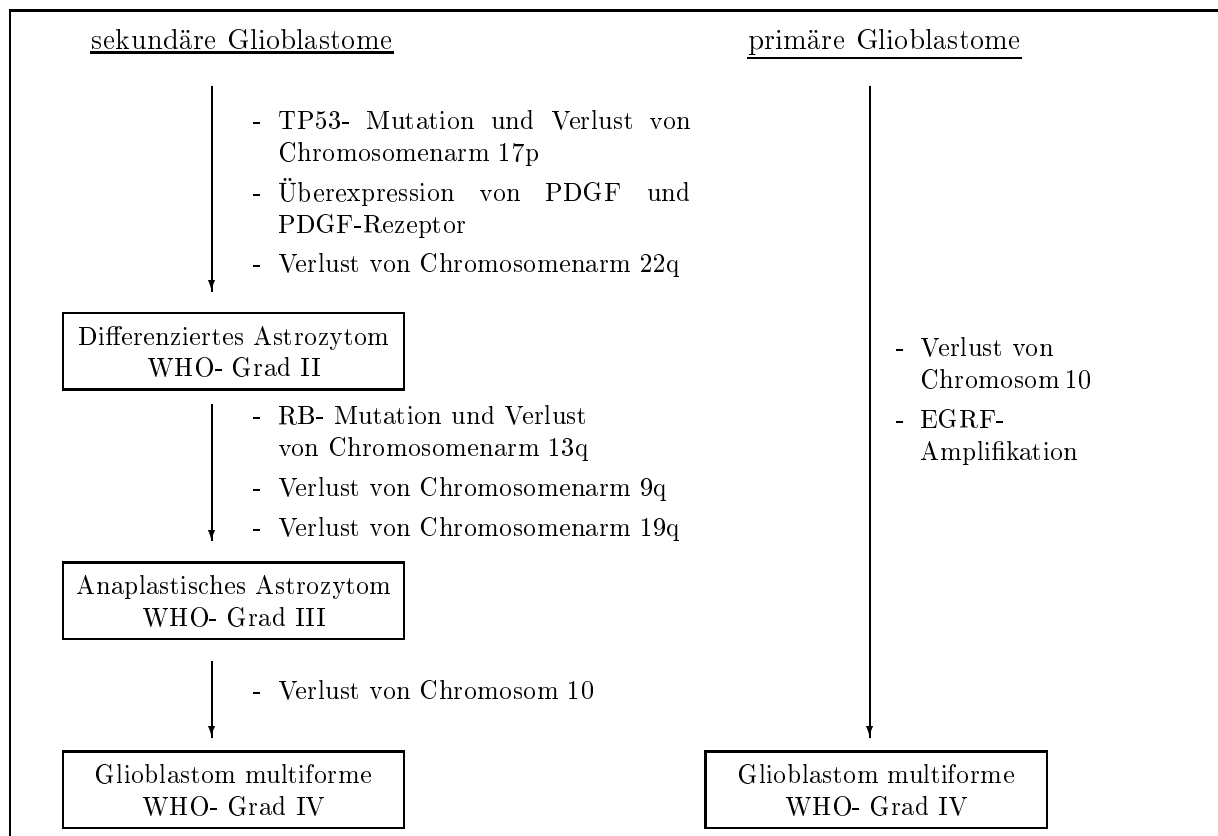


Abbildung 1: Schematische Darstellung bekannter genetischer Veränderungen in der Entwicklung sekundärer (*links*) und primärer (*rechts*) Glioblastome (nach [18][28])

Jahr. Ob dabei eine steigende Tendenz zu verzeichnen ist, wird unterschiedlich bewertet. Es gibt Autoren, die einen Anstieg durch bessere diagnostische und therapeutische Verfahren und damit verlängerte Überlebenszeiten der Tumorpatienten erklären [36]. Andere Untersuchungen konnten dies nicht bestätigen und berichten über eine seit zehn Jahren konstant gebliebene Inzidenz [48].

Unterschiedliche Primärtumoren haben bestimmte Organe, in die sie bevorzugt metastasieren. Dies lässt sich im Wesentlichen durch zwei Tatsachen erklären: zum einen durch anatomische und physiologische Voraussetzungen (lymphogener oder hämatogener Metastasierungsweg, Durchblutung des Zielorgans) und zum anderen durch Eigenschaften der Tumorzellen, die ein Anwachsen in bestimmten Organen ermöglichen (Anheften an bestimmte ortsspezifische Adhäsionsmoleküle, Akzeptieren gewebespezifischer Wachstumsbedingungen) [44].

Tumoren, die besonders häufig in das ZNS metastasieren, sind: Bronchialkarzinome (insbesondere die kleinzelligen), Mammakarzinome, maligne Melanome, und Nierenkarzinome. Fünf Jahre nach der Erstdiagnose bestehen für das Auftreten von Hirnmetastasen folgende kumulative Inzidenzen: Bronchialkarzinom 16,3%, Nierenzellkarzinom 9,8%, malignes Melanom 7,4% und Mammakarzinom 5% [48].

Durch das Erscheinungsbild lassen sich Hirnmetastasen in drei unterschiedliche Gruppen unterteilen, wobei die Einteilung das weitere diagnostische und therapeutische Vorgehen beeinflusst. Zum einen gibt es die Gruppe von Patienten, bei denen die Hirnmetastase die einzige Manifestation eines unbekanntes Primärtumors darstellt (de novo-Metastasen). Als weitere Gruppe lassen sich Patienten unterscheiden, die bei Erstdiagnose bereits Metastasen aufweisen, bei denen also eine simultane Diagnose gestellt wird. Die dritte Gruppe bilden Patienten, die bei bekannter Krebserkrankung später Metastasen entwickeln. Eine weitere wichtige Unterscheidung ist die Anzahl der diagnostisierten Metastasen. Auch sie ist für die Prognose und die Auswahl der Therapie entscheidend [52].

Das klinische Erscheinungsbild ist wie bei allen raumfordernden intrakraniellen Prozessen durch die Frühsymptome Kopfschmerzen, cerebrale Krampfanfälle und psychische Veränderungen geprägt. Dazu können langsam progrediente neurologische Ausfallerscheinungen auftreten. Erst im fortgeschrittenen Stadium oder bei massivem Begleitödem sind Erscheinungen der Hirndrucksteigerung feststellbar [47].

Die Diagnostik stützt sich im Wesentlichen auf die gleichen Verfahren wie bei den primären Hirntumoren. Die besten Ergebnisse erzielen das MRT, gefolgt vom CT. Es gibt keine pathognomonischen Merkmale, die Metastasen von anderen intrakraniellen Neoplasien unterscheiden. Besonders im Fall von de novo Metastasen ist daher ein operativer Eingriff anzustreben. Die Tumorentfernung dient der Diagnosesicherung und der Reduktion der Raumforderung. Ist der Tumor nicht operabel, sollte die Diagnose durch eine Biopsieentnahme gesichert werden. Gleichzeitig sollte eine diagnostische Suche nach dem systemischen Primärtumor stattfinden. Da in den meisten Fällen Hirnmetastasen mit Tumorinfiltrationen in der Lunge einhergehen (sowohl Primärtumore als auch Metastasen), sollte in jedem Fall eine Bildgebung des Thorax stattfinden. Zusätzlich sollte ein Abdomen-CT gemacht werden.

### 2.2.2 Therapie und Prognose

Die Prognose von Patienten mit Hirnmetastasen ist schlecht. Die durchschnittliche Überlebenszeit bei Patienten mit intrakraniellen Metastasen beträgt 3,4 Monate [25]. Unbehandelte Patienten leben nach Diagnosestellung im Durchschnitt noch 7,5 Wochen. Durch eine Behandlung erhöht sich die Überlebenszeit auf durchschnittlich 15 Wochen [34], wobei sich die unterschiedlichen Therapien in ihrer Auswirkung auf die Überlebenszeit stark unterscheiden: Bei alleiniger Behandlung mit Steroiden beträgt die mediane Überlebenszeit 1,3 Monate, durch Einsatz von Radiotherapie verlängert sie sich auf 3,6 Monate und durch Kombination von operativer Therapie mit anschließender Bestrahlung werden 8,9 Monate erreicht [25]. Selbst bei Patienten mit guten prognostischen Voraussetzungen werden selten längere Überlebenszeiten als zwei Jahre beobachtet [30]. Faktoren, die die Prognose der Patienten beeinflussen, sind Anzahl und Größe der Metastasen (und die damit verbundene raumfordernde Wirkung), Status und histologischer Typ des extrakraniellen Primärtumors, neurologischer Status, Allgemeinzustand und das Alter des Patienten [33]. Prognostisch günstig sind einzelne Metastasen, ein guter Allgemeinzustand, keine systemischen Metastasen, ein gut kontrollierter Primärtumor und ein Alter <60 - 65 Jahre [50]. Grundsätzlich ist es von prognostischem Vorteil, wenn bei Diagnose der Hirnmeta-

stasen noch kein systemischer Primärtumor diagnostiziert wurde. Für diese Gruppe von Patienten liegt die durchschnittliche Überlebenszeit (nach Behandlung) bei 20 Wochen, im Gegensatz zu 15 Wochen bei Patienten, bei denen die Metastase bei bekanntem Primärtumor festgestellt wird [34]. Ob die Prognose von der Art des Primärtumors abhängt, wird unterschiedlich bewertet: Einige Autoren beschreiben keinen Unterschied [50], während es eine Untersuchung gibt, nach der Patienten mit unbekanntem Primärtumor eine bessere Prognose haben [38].

Zur Behandlung von Hirnmetastasen stehen mehrere therapeutische Ansätze zur Verfügung: Medikamente zur symptomatischen Therapie (Glucocorticoide, Antikonvulsiva, Antikoagulation), Resektion (konventionell, stereotaktische Radiochirurgie), Bestrahlung (Ganzhirnbestrahlung, Brachytherapie) und Chemotherapie.

Die Auswahl der Therapie orientiert sich dabei an unterschiedlichen Aspekten. Grundsätzlich muss zwischen symptomatischer und definitiver Therapie unterschieden werden. Die symptomatische Therapie beinhaltet für alle Patienten gleichermaßen den Einsatz von Steroiden zur Reduktion von Ödemen. Antikonvulsiva sollten nicht routinemäßig eingesetzt werden, sondern nur bei Patienten, die mit Anfällen symptomatisch werden [50]. Die Entwicklung von Thromboembolien stellt eine wesentliche Komplikation dar: Die Inzidenz einer Thromboembolie bei supratentoriell operierten Patienten beträgt sieben. Das höchste Risiko haben Patienten mit der Diagnose Metastase oder hochgradiges Gliom [5]. Es ist wahrscheinlich, dass eine Veränderung spezifischer Gerinnungseigenschaften im Sinne eines paraneoplastischen Syndroms vorliegt. Eine ausreichende Antikoagulation muss also gewährleistet sein. Allerdings sollten keine Cumarinderivate eingesetzt werden, sondern auf Heparin ausgewichen werden, da im Rahmen eines operativen Eingriffs eine erhöhte Blutungsgefahr besteht.

Die definitive Therapie richtet sich nach dem klinischen Erscheinungsbild des Patienten. Einzelne Metastasen werden am Besten mit einer Kombinationstherapie aus operativer Resektion mit anschließender Ganzhirnbestrahlung behandelt. Dadurch erhöht sich die mediane Überlebenszeit von sechs Monaten (bei allein durch Bestrahlung behandelten Patienten) auf zehn Monate [53]. Des Weiteren ist bei diesen Patienten eine geringere Anzahl intrakranieller Rezidive zu verzeichnen und den Patienten verbleibt eine bessere Lebensqualität [41]. Allerdings profitieren nur 10% - 15% aller Patienten mit Hirnmetastasen von einer chirurgischen Therapie. 50% aller Patienten weisen bei Diagnosestellung multiple Metastasen auf [9], so dass eine operative Therapie nicht möglich ist. Außerdem ist die Hälfte der Patienten mit einzelnen Metastasen durch ihren Allgemeinzustand oder die Lage des Tumors nicht für eine Operation geeignet. Die Kombinationstherapie aus Resektion und Bestrahlung ist also nur für ein Viertel der Patienten anzuwenden. Für die übrigen Patienten bleibt als Standardtherapie die Bestrahlung. Fast alle Patienten mit Hirnmetastasen profitieren von einer Bestrahlung: Es wird ein längeres Überleben und gleichzeitig eine bessere Lebensqualität erzielt [4]. Als Behandlungsplan wird eine Gesamtdosis von 30 - 50 Gy angesetzt, die innerhalb von 7 bis 15 Tagen in Fraktionen von 150 bis 400 cGy/d appliziert werden [1]. Radiochirurgie wird bei Patienten eingesetzt, die nach einer Ganzhirnbestrahlung ein Rezidiv aufweisen [50]. Der Chemotherapie kommt aus den gleichen Gründen wie bei der Behandlung des GBMs nur eine untergeordnete Rolle zu. Ein sinnvoller Einsatz besteht lediglich bei Patienten mit kleinen, asymptomatischen, chemosensitiven Tumoren [1].



### 2.2.3 Molekulargenetische Veränderungen in der Entwicklung von Metastasen

Der Begriff Metastasierung umfasst all diejenigen Prozesse, die an der Verschleppung und Ausbreitung von Tumorzellen im Körper und anschließender Bildung von sekundären Kolonien beteiligt sind. Die Metastasierungsfähigkeit eines Tumors gilt als eindeutiges Malignitätskriterium [44].

Metastasierung beruht auf einer Serie von aufeinanderfolgenden Schritten. Zuerst findet der Kohäsionsverlust der Tumorzellen vom Primärtumor statt. Anschließend müssen die Zellen die Basalmembran überwinden und in das Gefäßsystem (Blut- oder Lymphgefäße) eintreten (Intravasation). Durch die Zirkulation findet der Transport in die Gewebe statt. Der Körper verfügt über zwei unterschiedliche Mechanismen, um die malignen Zellen zu entfernen: Zum einen werden sie vom körpereigenen Immunsystem angegriffen, zum anderen sind die Zellen im Blutstrom passiven Mechanismen (Scherkräften, Turbulenzen) ausgesetzt, die die häufigste Ursache intravasalen Zelltods sind [10]. Die Tumorzellen müssen Strategien entwickeln, um diesen Angriffen zu widerstehen. Im kapillären Endstromgebiet bleiben die Tumorzellen entweder stecken oder haben spezielle Fähigkeiten, mit den Endothelzellen zu interagieren. Dies bildet die Voraussetzung zur Extravasation. Der eigentliche Prozess der Absiedlung im Zielorgan ist von unterschiedlichen Faktoren abhängig. Auffällig ist, dass bestimmte Primärtumoren überzufällig häufig mit Metastasen in ganz bestimmten Zielorganen einhergehen. Die Verteilungsmuster lassen sich nicht durch anatomische oder hämodynamische Gegebenheiten erklären. Diese Beobachtung veranlasste schon Paget im Jahr 1889 zu seiner Hypothese von "seed and soil". Danach haben bestimmte Tumorzellen ("seed") eine bestimmte Affinität zu bestimmten Organen ("soil"). Die Bildung einer Metastase ist nur möglich, wenn "Erde und Samen" zusammenpassen [40]. Die Hypothese hat bis in die heutige Zeit ihre Gültigkeit: Ortsspezifische Faktoren des Zielgewebes, aber auch bestimmte Eigenschaften auf der Tumorzelloberfläche sind zur Ansiedlung und Bildung von Metastasen notwendig.

Metastasen sind klonalen Ursprungs, wobei unterschiedliche Metastasen des gleichen Primärtumors (auch Metastasen im selben Zielorgan) aus unterschiedlichen Vorläuferzellen entstehen [10]. Sie können die wesentlichen histologischen Merkmale und Charakteristika ihres originalen Tumors aufzeigen. Dennoch weisen die Zellen des Primärtumors und die der Metastasen eine biologische Heterogenität auf. Sie unterscheiden sich hinsichtlich ihrer geno- und phänotypischen Eigenschaften. Für den Prozess der Metastasierung müssen sich weitere genetische Veränderungen vollziehen, die die Zellen mit Eigenschaften ausstatten, die sie für die einzelnen Schritte der Metastasierung benötigen. Die Gene, die mit der Metastasierungsfähigkeit assoziiert sind, stellen keine einheitliche Gruppe dar. Es handelt sich bei den Genprodukten um Proteine, die physiologischer Weise bei stress response, Entzündung, Wundheilung und Neovaskularisation eine Rolle spielen. Es sind keine Gene im Sinne der "klassischen" Tumorgene, die durch Mutation zur malignen Entartung der Zelle führen. Viel mehr handelt es sich um physiologisch vorkommende Gene, die durch Dysregulation die Zelle zur Metastasierung befähigen. Die Funktion dieser Gene wird im Wesentlichen durch posttranskriptionale Modifizierung reguliert. Dadurch kann eine hohe Vielfalt an unterschiedlichen Strukturen erreicht werden, die für die unterschiedliche Organspezifität der Metastasen von Bedeutung ist [54].

Metastasierung ins Gehirn stellt besondere Anforderungen an die Tumorzellen: Sie müssen die Blut-Hirn-Schranke überwinden und mit den Wachstumsfaktoren im Gehirn interagieren, um Metastasen zu bilden.

Eine Gruppe hirneigener Wachstumsfaktoren, die auch bei der Metastasenbildung eine wesentliche Rolle spielen, sind die Neurotrophine (NT). Ihre normale Funktion im Gehirn ist, das Überleben neuronaler Zellen zu sichern. Sie vermitteln eine Vielzahl von Effekten: Zellinvasion, Zelldifferenzierung, das Überleben der Zellen und Apoptose.

Ein Faktor aus der Gruppe der NT ist der nerve growth factor (NGF). Er vermittelt seine Wirkung unter anderem über den Rezeptor p75. Dieser Rezeptor wird auf Hirnmetastasen von malignen Melanomen überexprimiert. Durch die Bindung von NGF an den Rezeptor erhöht sich die Fähigkeit der Metastasen, in das Gehirn einzuwandern, da vermehrt degradierende Enzyme, wie Matrix-Metalloproteinase 2 (MMP-2), Typ IV Kollagenase, Gelatinase A und Heparanase gebildet werden [39]. NGF wird von Astrozyten des normalen Hirngewebes freigesetzt, besonders in der Umgebung der Metastasen. Damit tragen die Astrozyten zur Invasion der Tumorzellen in das Gehirn bei [32].

Um im Gehirn Metastasen zu bilden, müssen die Tumorzellen in der Lage sein, Angiogenese zu induzieren. In den Hirnmetastasen findet diese in Form von nicht-aussprossender Gefäßneubildung statt. Die neuen Gefäße entstehen durch Erweiterung, Aufspaltung und anschließende Fusion von bestehenden Gefäßen. Der genaue Mechanismus ist noch nicht geklärt, aber eine wesentliche Rolle spielt dabei vascular endothelial growth factor (VEGF). Überexpression von VEGF ermöglicht dem Tumor, neue Gefäße zu bilden, und ist so mit gesteigertem Tumorwachstum korreliert [11]. Allerdings ist VEGF zwar notwendig für das Tumorwachstum, aber alleine nicht ausreichend [56]. Weitere Angiogenesefaktoren sind PDGF, fibroblast growth factor (saures und basisches FGF) und EGF [21].

In der Metastasenentwicklung spielen auch antiangiogenetische Faktoren eine Rolle. Sie werden endogene Inhibitoren genannt und sind lösliche Faktoren, die vom Primärtumor freigesetzt werden. Es handelt sich dabei unter anderem um Angiostatin, Endostatin, Plättchenfaktor IV, Interferon  $\alpha/\gamma$  und Thrombospondin (TSP-1). Diese Faktoren haben antiangiogenetische Wirkung. Durch die endogene Inhibition läßt sich erklären, dass Metastasen unter dem Einfluß des Primärtumors oft lange Zeit klinisch stumm bleiben. Sie befinden sich in einem sogenannten schlafenden Stadium. Erst nach Resektion des Primärtumors und dem damit verbundenen Wegfall der endogenen Inhibitoren treten die Metastasen in ein aktives, proliferierendes Stadium ein und werden auffällig [21].