Aus der Klinik für Gynäkologie mit Hochschulambulanz
der Medizinischen Fakultät Charite – Universitätsmedizin Berlin

Dissertation

# Die pränatal diagnostizierte Erweiterung der fetalen Hirnventrikel – Begleitbefunde und perinatales Outcome unter besonderer Berücksichtigung der Ventrikulomegalie als Hinweiszeichen auf chromosomale Anomalien

zur Erlangung des akademischen Grades
Doctor medicinae (Dr. med.)

vorgelegt der Medizinischen Fakultät
Charité-Universitätsmedizin Berlin

von

Olga Langolf
aus Priwolshje/Russland

Gutachter: 1. Priv.-Doz. Dr. med. M. Entezami
2. Prof. Dr. med. K. Vetter
3. Prof. Dr. med. B. Tillig

Datum der Promotion: 03.09.2010

# Inhaltsverzeichnis

Seite

Einleitung . . . . . 6

**Prävalenz und Definition der Ventrikulomegalie** . . . . . 6

**Fetale Hirnentwicklung** . . . . . 7

**Geschichte und Pathogenese der Ventrikulomegalie** . . . . . 11

**Ventrikulomegalie als sonographisches Zeichen für viele pathologische Entitäten und ihre Prognose** . . . . . 12

Fragestellung . . . . . 18

Material und Methode . . . . . 19

Ergebnisse . . . . . 22

**Untersuchungskollektiv** . . . . . 22

Geschlechtsverteilung . . . . . 22
Charakteristika der Schwangeren . . . . . 23
Zeitpunkt der Diagnosestellung . . . . . 23

**Prävalenz der Ventrikulomegalie** . . . . . 23

**Assoziierte Fehlbildungen bei Ventrikulomegalie** . . . . . 24

**Assoziierte Fehlbildungen bei Feten mit Lateralventrikelweite zwischen 10 und 14,9 mm** . . . . . 25

**Chromosomale Aberrationen bei Feten mit Ventrikulomegalie zwischen 10 und 14,9 mm** . . . . . 26

**Assoziierte Fehlbildungen bei Feten mit Lateralventrikelweite von 15 mm und mehr** . . . . . 29

**Chromosomale Aberrationen bei Feten mit Ventrikulomegalie von 15 mm und mehr** . . . . . 30

**Häufigkeit der chromosomalen Aberrationen in Abhängigkeit vom Schweregrad der Ventrikulomegalie** . . . . . 32

**Cerebrale Malformationen bei Feten mit Ventrikulomegalie** . . . . . 33

**Rate an Infektionen bei Ventrikulomegalie** . . . . . 34

**Isolierte milde Ventrikulomegalie** . . . . . 35

Prävalenz der isolierten milden Ventrikulomegalie . . . . . 35

Chromosomale Anomalien bei isolierter milder Ventrikulomegalie . . 36

Pränatal übersehene Fehlbildungen . . . . . 37

Prävalenz der Wachstumsretardierung bei Feten mit isolierter milder Ventrikulomegalie . . . . . 38

Perinatale Mortalität bei Feten mit isolierter milder Ventrikulomegalie . . 39

**Cerebrale Ventrikulomegalie bei Feten mit Trisomie 21** . . . . . 41

Prävalent der Ventrikulomegalie bei Feten mit Trisomie 21 . . . . . 41

Korrelation zwischen Trisomie 21 und Ventrikulomegalie . . . . . 42

Begleitfehlbildungen bei Feten mit Ventrikulomegalie und Trisomie 21 . . . . . 43

Diskussion . . . . . 44

**Sensitivität der Ultraschalluntersuchung zur Erkennung der Ventrikulomegalie und zur Erkennung von Begleitfehlbildungen** . . . 44

**Übersehene Syndrome im Untersuchungskollektiv** . . . . . 47

**Charakteristika der Schwangeren** . . . . . 49

**Zeitpunkt der Diagnosestellung** . . . . . 50

**Geschlechtsverteilung im Untersuchungskollektiv** . . . . . 51

**Prävalenz der Ventrikulomegalie im Untersuchungskollektiv** . . . . 53

**Prävalenz an Begleitfehlbildungen** . . . . . 54

**Prävalenz an Chromosomenanomalien** . . . . . 60

**Infektionen als Ursache für Ventrikulomegalie** . . . . . 64

**Perinatales Outcome bei isolierter milder Ventrikulomegalie** . . . . 67

**Prävalenz der Ventrikulomegalie bei Feten mit Trisomie 21 mit und ohne Begleitfehlbildungen** . . . . . 73

Zusammenfassung . . . . . 75

Sonographische Darstellung der Ventrikulomegalie . . . . 80

Studien zur Ventrikulomegalie . . . . . 87

Literatur . . . . . 96

Danksagung . . . . . 109

Lebenslauf . . . . . 110

# Einleitung

## Prävalenz der Ventrikulomegalie und ihre Definition

Die Erweiterung der Hirnseitenventrikel des Feten, im Folgenden als Ventrikulomegalie bezeichnet, kommt bei 1-2 Feten auf 1000 Geburten vor und wird pränatal im Rahmen der Schwangerschaftsvorsorge durch den Ultraschall leicht erkannt, wenn gezielt danach gesucht wird (Signorelli 2004). Ursachen der Ventrikulomegalie sind angeborene Fehlbildungen des ZNS, genetische und chromosomale Defekte, intrakranielle Blutungen, Infektionen, Tumoren und, wenn keine Ursache eruierbar bleibt, idiopathisch.

Normalerweise liegt der Durchmesser des Hinterhorns des Hirnseitenventrikels am dorsalen Ende des Plexus choroideus quer zur Längsachse des Ventrikels gemessen unter 10 mm. Dies gilt für die gesamte Schwangerschaft (Wax 2003).

Der Durchmesser des seitlichen Hirnventrikels von 10 mm und mehr wird als Ventrikulomegalie interpretiert. Dabei ist die Ventrikulomegalie ein allgemeines sonographisches Zeichen für viele pathologische Entitäten, die eine ganz unterschiedliche Prognose haben (D`Addario 2004).

Im Rahmen der Pränataldiagnostik ist es wichtig, die Risiken, die sich hinter einer Ventrikulomegalie verbergen, zu kennen und weitgehend abzuklären, um die Schwangeren entsprechend beraten zu können und eine Prognose für die weitere Entwicklung des Feten stellen zu können.

In der vorliegenden Arbeit wird der Frage nachgegangen, welche Begleitfehlbildungen und Chromosomenanomalien sich bei der fetalen Ventrikulomegalie finden und wie das perinatale Outcome bei pränatal isoliert erscheinender Ventrikulomegalie ist.

Die Bewertung und Prognose von grenzwertigen Befunden in der Pränataldiagnostik ist ein schwerwiegendes Problem. Ein wichtiges Ziel dieser Studie war, die Prognose für Feten mit isolierter milder Ventrikulomegalie zu analysieren.

Wir stellten in unserer Arbeit die Frage, ob die isolierte milde Ventrikulomegalie einen Risikofaktor für das Vorliegen einer genetischen Störung darstellt und welche Risiken sich hinter dieser Diagnose verbergen.

Unter anderem soll unsere Arbeit die Frage beantworten, wie hoch die Inzidenz der Ventrikulomegalie im Kollektiv von Feten mit Trisomie 21 isoliert und assoziiert mit anderen sonographischen Auffälligkeiten ist.

## Fetale Hirnentwicklung

Die Ontogenese der Hirnstrukturen und der spinalen Ganglien ist eng miteinander verbunden. Die Bildung von neuronalen Strukturen kann man bereits am 18. Tag post conceptionem (p.c.) in Form von Primitivstreifen auf der ektodermalen Seite des Keimblattes nachweisen. Sonographisch ist in dieser Phase nur die Chorionhöhle ohne embryonale Strukturen mit einem Durchmesser von ca. 5 mm erkennbar.

Am 20. Tag p.c. formiert sich die Neuralrinne, seitlich jeweils von den beiden Neuralwülsten flankiert. Diese verschmelzen am 22. Tag p. c. und bilden dadurch das Neuralrohr. In dieser Phase werden Spaltbildungen des Kopfes und des Rückenmarkes determiniert. Der neugebildete zentrale Hohlraum wird als Neuralkanal bezeichnet. Zunächst erfolgt die Verschmelzung der Neuralwülste in Höhe der Somiten 2-7. Kranial des 4. Somitenpaares bildet sich das spätere Gehirn aus, kaudal davon das Rückenmark. Die Fusion der Wülste zum Neuralrohr vollzieht sich fortlaufend nach kranial und kaudal. Zwei Öffnungen verbleiben zu beiden Enden des Neuralrohrs, wodurch der Neuralkanal mit der Amnionhöhle bis zum 24. Tag p. c. kommuniziert. Am kaudalen Ende des Neuralrohrs bildet sich ein undifferenzierter Zellhaufen aus, von dem ab dem 18. Tag p.c. Zellen entlang des Neuralkanals auswandern und sich entlang seiner Innenwand festsetzen.

Ab dem 18. Tag p. c. beginnt die Regression des kaudalen Anteils des Neuralrohrs.
Kranial des 4. Somitenpaars beginnt die Bildung des Gehirns.

Es bilden sich die 3 primären Hirnvesikel am 20.-21. Tag p. c.:

1. Prosencephalon (Vorderhirn);
2. Mesencephalon (Mittelhirn);
3. Rhombencephalon (Hinterhirn).

Das Rhombencephalon dominiert am Anfang und unterteilt sich in die vier Rhombomeren, deren kaudal gelegene die künftige Hypoglossalregion ist, die anderen entsprechen den zukünftigen otischen Organen. Die 3 Primärvesikel werden durch 2 Strukturen voneinander getrennt; zwischen Vorder- und Mittelhirn befindet sich der Isthmus Prosencephali, zwischen Mittel- und Hinterhirn der Isthmus Rhombencephali.

In der 3. SSW p.c. beginnt aufgrund des verstärkten Wachstums die Abfaltung in Längsrichtung. Es bildet sich zunächst die Flexura Mesencephali, die den Übergang vom Vorder- zum Mittelhirn markiert. Schließlich bilden sich insgesamt 3 Flexuren aus: die kraniale oder Mesenzephalflexur am 20. Tag p.c., kurz darauf die zervikale zwischen Hinterhirn und Wirbelsäule am 28. Tag p.c. und am 28.-40 Tag p.c. die pontine. Die zervikale Flexur bildet sich später zurück.

In der 5. und 6. Woche p.c. entwickeln sich die Sekundärvesikel:

1. Telenzephalon und
2. Dienzephalon aus dem Prosenzephalon;
3. Mesenzephalon,
4. Metenzephalon und
5. Myelenzephalon aus dem Metenzephalon.

Im Ultraschallbild lassen sich gegen Ende der 7. SSW post menstruationem (p.m.) das Neuralrohr und die primären Hirnvesikel unterscheiden. In der 8. SSW p. m. ist die Polarität des Embryos erkennbar. Durch verstärktes laterales Wachstum entwickeln sich die bilateralen Aussackungen des Vorderhirns, diese beiden Vesikel bilden die späteren Hemisphären, die beiden Hohlräume den I. und II. Ventrikel. Medial liegen die Vesikel mit 2 Verbindungen, Foramina Monroi, mit dem medialen Hohlraum, dem späteren III. Ventrikel.

Die Wände der Vesikel sind mit Nervengewebe ausgekleidet, das die Hirnhemisphären bildet. Durch weiteres Wachstum des Gewebes auf beiden Seiten bildet sich die Fissura longitudinalis. Am 33.-36. Tag p. c. erscheinen die Wände der Hirnbläschen noch uniform und danach beginnt eine rasche Differenzierung (Sohn 1995).

Der vom rostralen Abschnitt des Neuralrohrs umschlossene Hohlraum wird ins Ventrikelsystem des Gehirns umgewandelt. Das Dach des Rhombencephalons wird schon früh stark ausgedünnt und der unter ihm liegende 4. Ventrikel bildet bilateral eine Ausstülpung, den Recessus lateralis ventriculi quarti. Auch im Bereich der Rhombomeren ist der Ventrikel leicht aufgeweitet. Bevor der Plexus choroideus des Rhombencephalons gebildet wird, enthält das Hinterhirndach zwei sehr dünne Zonen: die Areae membranaceae superior und inferior. Ihre Zellen sind endothelartig ausgedünnt und zu einer einschichtigen Lamina zusammengefasst, durch die eine Passage des Liquor cerebrospinalis vom 4. Ventrikel zum subarachnoidalen Raum möglich ist. In der frühen Fetalperiode soll in der Area membranacea inferior die Apertura mediana ventriculi quarti entstehen, zu Beginn der zweiten Schwangerschaftshälfte erscheinen die Aperturae laterales. Diese Öffnungen erlauben einen Austritt des Liquor cerebrospinalis in den subarachnoidalen Raum. Die Mittelhirnhöhle (Cavitas mesencephali) entwickelt sich zum Aqueductus cerebri, der den 3. mit dem 4. Ventrikel verbindet. Der 3. Ventrikel ist der Hohlraum des Diencephalons und des unpaaren Telecephalons medium. Er entsteht allmählich und entwickelt während der Fetalperiode einen Plexus choroideus im Dachbereich. An der Seitenwand des 3. Ventrikels ist der Sulcus hypothalamicus zu sehen. Wenn die Großhirnhemisphären sich zu entwickeln beginnen, stellen ihre Hohlräume die Seitenventrikel dar, die am Foramen interventriculare vom 3. Ventrikel ausgehen. Das Foramen ist zuerst weit offen und wird erst allmählich infolge seiner Verengung besser definiert. Der Plexus choroideus der Seitenventrikel entsteht mit etwa 6 Wochen p.c. Von lateral gesehen hat der Seitenventrikel eine C-Form und erstreckt sich vom Stirnpol der Hemisphären bis zum Schläfenpol. Sein ventraler Bereich wird durch das Vorderhorn, sein kaudaler durch das Unterhorn dargestellt. Im 2. Trimester entsteht ein variables Hinterhorn.

Die Plexus choroidei entstehen in den vier Ventrikeln auf grundsätzlich gleiche Weise. Der Plexus besteht aus einem Ependymanteil, der durch eine gefäßreiche Pia mater verstärkt ist. Die letztere wird als Tela choroidea bezeichnet. Der Plexus stülpt sich faltenartig ins Ventrikellumen ein. Das Ependym des Plexus unterscheidet sich von jenem des Ventrikels durch den Besitz von Zonulae occludentes, diese sind eine wesentliche Komponente der Blut-Hirn-Schranke (O'Rahilly 1999).

Das Ventrikelsystem des Gehirns

**Dreidimensionale Darstellung des gesamten Ventrikelsystems**

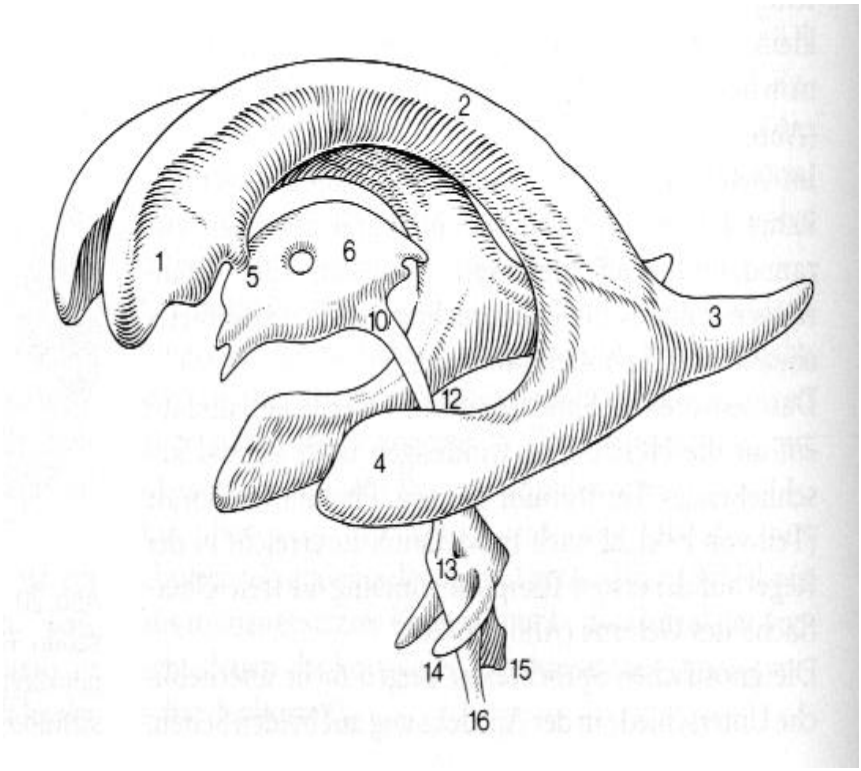


Seitenventrikel (1- 4)

Vorderhorn (1)

Cella media (2)

Hinterhorn (3)

Unterhorn (4)

Foramen Monroi (5)

III. Ventrikel (6)

Aquäduktus cerebri (10)

Bereich des vom Unterhorn verdeckten Aquäduktteils (12)

IV. Ventrikel (13)

Ausgänge des IV. Ventrikels in die äußeren Liquorräume, Foramina Luschkae (14 - 15)

Ausgang des IV.Ventrikels in den Zentralkanal des Rückenmarks (16)

## Geschichte und Pathogenese der Ventrikulomegalie

Der Begriff Hydrocephalus ist seit dem Altertum bekannt und wurde von Hippokrates eingeführt: hydor, Wasser und kefale, Kopf. Ein Hydrocephalus entsteht dann, wenn die Liquorproduktion und die Liquorresorption nicht im Gleichgewicht miteinander stehen.

Galen (200-130 v. Chr.) berichtete als erster über die Ventrikelanatomie und vermutete, dass der Plexus choroideus für die Liquorproduktion zuständig sein könnte.

Leonardo da Vinci (1510) zeichnete als erster das menschliche Ventrikelsystem. Vesalius beschrieb 1551 erstmals den Hydrocephalus als eine das Gehirn von innen her vergrößernde Erkrankung, wobei sich der Überschuss des Wassers ausschließlich in den Ventrikeln befand.

Schon Magendi (1769) vermutete mechanische Hindernisse im Bereich der Ventrikel oder im Subarachnoidalraum als Ursache des Hydrocephalus.

Der Begriff Hydrocephalus spiegelt das Krankheitsbild wieder und beinhaltet eine Vergrößerung des Kopfumfanges. Dies ist bei der pränatal diagnostizierten Ventrikulomegalie nicht zwingend der Fall, weshalb er in der Pränataldiagnostik durch die Begriffe Hirnseitenventrikelerweiterung oder Ventrikulomegalie ersetzt wird.

Ventrikulomegalie ist eine Übergangsform, die auch spontan rückläufig sein kann oder eine Persistenz ohne Krankheitsbild aufweisen kann.

Bei der Ventrikulomegalie besteht ein Missverhältnis von Ventrikeldurchmesser (I., II. evtl. III., evtl. IV. Ventrikel) und dem umgebenden Hirnmantel. In der Pathogenese spielt eine gestörte Liquorzirkulation, ein Ungleichgewicht zwischen Produktion im Plexus choroideus einerseits und Abfluss über das Foramen Monroi, den Aqueductus cerebri Sylvii und die Aperturae ventriculi quarti (mediana: Foramen Magendi, laterales: Foramina Luschkae) andererseits eine Rolle. Die Erweiterung der Hirnventrikel führt zu einem Hydrocephalus internus im Gegensatz zum Hydrozephalus externus mit Erweiterung des Subarachnoidalraumes.

Die Ventrikulomegalie kann durch einen von zwei Hauptmechanismen verursacht werden:

1. Zunahme des Hirnventrikeldruckes aufgrund eines Abflusshindernisses aus dem ventrikulären System, oder:
2. Primärer Verlust von Gehirnsubstanz mit einem normalen oder niedrigen intraventrikulären Druck (Abramowicz 1988).

Die unilaterale Ventrikulomegalie, die durch Verschluss eines der Foramina Monroi entsteht, kommt nach Literaturangaben eher selten vor (Lipitz 1998; Senat 1999).

## Die Ventrikulomegalie als sonographisches Zeichen für verschiedene pathologische Entitäten mit unterschiedlicher Prognose

Die pränatale Diagnostik hat sich in letzten Jahren insbesondere im Bereich der Fehlbildungsdiagnostik weit entwickelt. Diese rasante Entwicklung begann, als es Donald et al. 1958 gelang, mittels Ultraschall ein Bild vom Fetus intrauterin darzustellen.

Die sonographische Darstellung von Hirnventrikeln und deren pathologische Größenveränderung ist bei dem heutigen Stand der Technik frühestens in der 12. SSW möglich. Insofern kann im I. Trimenon allenfalls eine Exenzephalie-Anenzephalie-Sequenz, jedoch keine Ventrikulomegalie diagnostiziert werden. Als ein frühes Zeichen für die Ausbildung einer fetalen Ventrikulomegalie wird die Dilatation der posterioren Ventrikelhörner angesehen zu Ende des ersten Trimenons zeigt sich lediglich in Einzelfällen, dass die Plexus choroidei in den Hirnseitenventrikeln komprimiert erscheinen und allseits von einem Liquorsaum umgeben sind (Lockwood 1988).

Die pränatale Diagnose einer Ventrikulomegalie ist ab der 14. SSW bis zum Termin möglich (Cardoza 1988).

Die Hauptursachen der fetalen Ventrikulomegalie sind: Aquaeductstenose, Chiari II Malformation bei Neuralrohrdefekten, der Dandy-Walker Komplex und die Corpus callosum-Agenesie. Obwohl die Diagnose der Ventrikulomegalie sonographisch leicht zu stellen ist, ist die pränatale Identifizierung der Ursache der Ventrikulomegalie eine schwierige Aufgabe. Die Ätiologieforschung ist klinisch wichtig, da die Prognose hauptsächlich von der Ätiologie und von dem Vorliegen von Begleitfehlbildungen abhängt (D`Addario 2004).

Es werden folgende Ursachen für die pränatal entstandene Ventrikulomegalie genannt:

- Fehlbildungen des Zentralnervensystems:
  Neuralrohrdefekte (Spina bifida aperta), Agenesie des Corpus callosum, Dandy-Walker-Malformation, Holoprosenzephalie, Arachnoidalzyste , Schizenzephalie, Porenzephalie, Lissenzephalie, Cerebellumhypoplasie;
- Infektiöse Ursachen;
- Genetische Ursachen;
- Pränatale intrazerebrale Hämorrhagien und Tumore;
- Idiopathisch.

Die Literatur beschäftigt sich bisher hauptsächlich mit der Prognose der Ventrikulomegalie in Abhängigkeit vom Schweregrad und den Begleitfehlbildungen, die Frage der Bedeutung der milden Ventrikulomegalie ist hingegen nur wenig untersucht worden.

Schwere Ventrikulomegalie wird durch eine Ventrikelweite von 15 mm und mehr definiert (Den Hollander 1998; Graham 2001; Gaglioti 2005; Breeze 2007). Manche Autoren sprechen von einer schweren Ventrikulomegalie erst bei einer Ventrikelweite von mehr als 15 mm. Die milde Ventrikulomegalie ist durch eine Ventrikelweite zwischen 10 und 12 mm definiert (Bromley 1991; Signorelli 2004; Gaglioti 2005; Falip 2007). Viele Untersucher beschreiben eine Ventrikelweite zwischen 10 und 15 mm als milde Ventrikulomegalie (Achiron 1993; Bloom 1997; Vergani 1998; Pilu 1999; Mercier 2001; Greco 2001; Breeze 2005; Ouahba 2006).

Chervenak beschrieb ein ungünstiges Outcome bei 84 Prozent der Feten mit pränatal diagnostizierter Ventrikulomegalie (Chervenak 1984).

Gaglioti evaluierte die Prognose für die Ventrikulomegalie in Abhängigkeit vom Grad der Ventrikeldilatation. Feten mit Ventrikulomegalie über 12 mm haben häufiger assoziierte Fehlbildungen und eine auffällige psychomotorische Entwicklung (Gaglioti 2005). Die schwere Ventrikulomegalie wird häufig an der Grenze zur Lebensfähigkeit oder danach (24.-28.SSW) festgestellt (Breeze 2007).

Der Nachweis von Begleitfehlbildungen, insbesondere ZNS-Anomalien, verschlechtert wesentlich die Prognose der Ventrikulomegalie (Davis 2003). Das Outcome der fetalen Ventrikulomegalie hängt nicht nur von der Anwesenheit von Begleitfehlbildungen ab, die eine schlechte Prognose haben, sondern auch vom Zeitpunkt der Diagnosestellung in der Schwangerschaft, weil die meisten Schwangeren sich für die Schwangerschaftsbeendigung entscheiden, wenn die Diagnose vor der 24.SSW gestellt wird (Twining 1994).

Es liegen viele Studien vor, die strukturelle Anomalien beim Vorliegen einer Ventrikulomegalie untersuchten (Goldstein et al., 1990; Bromley et al., 1991; Patel et al., 1994; Bloom et al., 1997; Vergani et al., 1998; Pilu et al., 1999; Graham et al., 2001; Mercier et al., 2001; Joo et al., 2008).

Die Sensitivität der Ultraschalluntersuchung zur Feststellung von Begleitfehlbildungen ist sehr unterschiedlich und sie erhöht sich, wenn die Fälle aus der fortgeschrittenen Schwangerschaft mituntersucht werden. So beschrieben Grandjean et al. die Sensitivität der Ultraschalldiagnostik bei schwerer Ventrikulomegalie von 25 Prozent vor der 24 Schwangerschaftswoche und diese erhöhte sich auf 90 Prozent, wenn dazu noch die später diagnostizierten Fälle genommen wurden (Grandjean 1999).

Anders verhält sich die Sensitivität der Ultraschalluntersuchung beim Vorliegen einer schweren Ventrikulomegalie. Gaglioti stellte in seiner Studie fest, dass 57 Prozent von 60 Fällen der schweren Ventrikulomegalie bereits vor der 24 Schwangerschaftswoche diagnostiziert wurde (Gaglioti 2005).

Zusätzlich zu den assoziierten Anomalien werden drei Kriterien häufig mit einer ungünstigen Prognose verbunden: der Grad der Ventrikeldilatation, die Progredienz der Ventrikulomegalie und die asymmetrische bilaterale Ventrikulomegalie (Ouahba 2006).

Laskin zeigte Auffälligkeiten der psychomotorischen Entwicklung von Kindern mit pränatal festgestellter isolierter Ventrikulomegalie (Laskin 2005).

Wax wies darauf hin, dass die milde Ventrikulomegalie mit einer größeren Gefahr für fetale chromosomale Anomalien, angeborene Fehlbildungen und Infektionen, perinatalen Tod und neurologische Entwicklungsstörungen einhergeht (Wax 2003). Die isolierte milde Ventrikulomegalie erhöht die Gefahr für eine kindliche Entwicklungsstörung mehr als für eine Aneuploidie (Terry 2000).

Wilson beschrieb eher eine gute Prognose bei Kindern mit milder Ventrikulomegalie (Wilson 1989).

Lipitz kam auch in seiner Untersuchung zum Ergebnis, dass die Feten mit einseitiger isolierter milder Ventrikulomegalie eine gute neurologische Prognose haben (Lipitz 1998).

Goldstein verglich Feten mit milder Ventrikulomegalie mit und ohne Begleitfehlbildungen und stellt fest, dass die isolierte milde Ventrikulomegalie eine wesentlich bessere Prognose hat (Goldstein 1990).

Die Ventrikulomegalie kann unter anderem ein Zeichen für das Vorliegen einer kongenitalen Infektion sein. Als Erreger kommen Viren, Bakterien und Protozoen in Betracht: Toxoplasma gondii, das Zytomegalievirus (CMV), Parvovirus B 19, Treponema pallidum, Listeria monocytogenes. Am häufigsten werden in der Literatur als Ursache für die Ventrikulomegalie CMV-Infektionen und die Toxoplasmose beschrieben.

Die Ventrikulomegalie kann ein Hinweiszeichen für eine genetische Störung sein. Chromosomale Aberrationen kommen in etwa 20 Prozent der Fälle vor. Am häufigsten sind die Trisomie 13, 18 und 21. Eine familiäre Form liegt beim X- chromosomal rezessiven Hydrozephalus mit Aquäduktstenose vor.

Snijders und Nicolaides untersuchten in einer Metaanalyse von 13 Studien mit insgesamt 690 Fällen mit Ventrikulomegalie die Prävalenz an Chromosomendefekten bei Vorliegen einer Ventrikulomegalie und ihre Abhängigkeit vom Vorliegen der Begleitfehlbildungen und vom Schweregrad der Ventrikulomegalie (Snijders und Nicolaides 1996).

Die pränatale Ventrikulomegalie erfordert eine genetische Untersuchung, besonders beim Nachweis von Begleitfehlbildungen (Schwanitz 1993).

Zu den Aneuploidien, die mit einer Ventrikulomegalie assoziiert sind, gehört unter anderem die Trisomie 21. Es finden sich Untersuchungen zur Frage der Prävalenz von Chromosomendefekten bei vorliegender Ventrikulomegalie, aber nur wenig über die Korrelation zwischen Trisomie 21 und Ventrikulomegalie mit und ohne Begleitfehlbildungen.

Die wichtigsten Fragen zur prognostischen Bedeutung der isolierten milden Ventrikulomegalie, insbesondere das Risiko für das Vorliegen einer genetischen Störung und das perinatale Outcome, sind noch offen.

# Fragestellung

In der vorliegenden Arbeit werden folgende Fragen untersucht:

1. Wie hoch ist die Prävalenz der Ventrikulomegalie im Untersuchungskollektiv?

2. Wie hoch ist die Sensitivität der Ultraschalluntersuchung zur Erkennung der Begleitfehlbildungen bei Vorliegen einer Ventrikulomegalie? Wie häufig werden Begleitfehlbildungen pränatal übersehen?

3. Wie ist die Prävalenz von Begleitfehlbildungen bei Vorliegen einer Ventrikulomegalie je nach Schweregrad der Ventrikulomegalie?

4. Wie ist die Prävalenz von chromosomalen Aberrationen bei Feten mit Ventrikulomegalie je nach Schweregrad der Ventrikulomegalie?

5. Wie hoch ist die Rate an Infektion bei Vorliegen einer Ventrikulomegalie?

6. Wie hoch ist das Risiko für chromosomale Aberrationen bei einer isolierten milden Ventrikulomegalie?

7. Stellt die isolierte milde Ventrikulomegalie einen Risikofaktor für den Fetus dar?

8. Wie hoch ist die Prävalenz der Ventrikulomegalie bei Feten mit Trisomie 21 mit und ohne Begleitfehlbildungen oder sonographische Hinweiszeichen?

# Material und Methode

Die Daten dieser Studie stammen aus einer spezialisierten Ultraschallpraxis (Zentrum für Pränataldiagnostik, Kurfürstendamm 199), in der pränatale Ultraschalluntersuchungen durchgeführt werden. Die Indikationen für die Ultraschalluntersuchung waren sowohl pränatale Screeninguntersuchungen als auch erhöhtes mütterliches Alter, Zustand nach Sterilitätsbehandlung und auf Fehlbildungen verdächtige Befunde.

Die Diagnostik wurde mittels transabdominaler ggf. ergänzt durch transvaginale Ultraschalluntersuchung durchgeführt. Die zur Untersuchung verwendeten Geräte waren: Siemens Acuson 128 XP10, Siemens Acuson Sequoia 512 und GE Voluson 730. Die Messung erfolgte im 2D-Bild im Horizontalschnitt am kaudalen Ende des Plexus choroideus im Bereich des Glomus des Hinterhorns des Hirnseitenventrikels senkrecht zur Ventrikelachse.

Die Messung der Seitenventrikelweite wurde bei jeder Schwangerschaft ohne Ausnahme durchgeführt und stellte jeweils nur einen Teil der detaillierten fetalen Ultraschalluntersuchung dar. Anschließend wurde die Untersuchte ausführlich über den Befund aufgeklärt und beraten. Die abklärungsbedürftigen Befunde wurden bei vorliegendem Einverständnis der Schwangeren durch Karyotypisierung und/oder TORCH-Diagnostik weiter untersucht. Frauen mit Hinweiszeichen für chromosomale Aberrationen wurde eine genetische Beratung angeboten und durchgeführt, wenn gewünscht.

Die Datenerfassung erfolgte in der PIA Fetal Database, GE Medical. Übergeben und gepflegt wurden die Daten in Microsoft Excel. Die statistische Auswertung erfolgte mit dem Chi Quadrat Test.

Zwischen dem 1.1.1998 und 31.7.2006 wurden 27 645 Feten ab der 16. Schwangerschafswoche bis zur Geburt untersucht.

Dabei wurde in 252 Fällen eine Erweiterung zumindest eines Hirnseitenventrikels auf 10 mm oder mehr festgestellt.

Eingeschlossen in die Untersuchung wurden alle Feten, bei denen die Seitenventrikelweite mit 10 mm und mehr gemessen wurde. Alle Fälle mit einer Information über den Schwangerschaftsausgang wurden einbezogen.

Für die Untersuchung der Häufigkeit von chromosomalen Aberrationen , assoziierten Fehlbildungen und kongenitalen Infektionen wurden alle 252 Feten, die in die Studie eingeschlossen waren, je nach Grad der Hirnseitenventrikelweite in drei Gruppen unterteilt. Es wurde untersucht, wie weit sich die Prognose der Ventrikulomegalie bei Vorhandensein von assoziierten Fehlbildungen des Feten verschlechtert. Außerdem wurde analysiert, um wie viel höher die Raten von chromosomalen Aberrationen, assoziierten Malformationen und kongenitalen Infektionen in Anhängigkeit vom Grad der Ventrikulomegalie sind.

Von 252 Feten mit Ventrikulomegalie von 27.645 untersuchten Schwangerschaften im untersuchten Zeitraum wurden 190 Feten mit einer Lateralventrikelweite von 10 bis 14,9 mm in die erste Gruppe eingeschlossen.

Die zweite Gruppe umfasste 62 Feten mit einer Lateralventrikelweite von 15 mm und mehr.

Es wurden außerdem aus der ersten Gruppe 109 Feten mit isolierter milder Ventrikulomegalie mit einem Diameter des Hirnseitenventrikels zwischen 10,0 und 12,0 mm ohne andere erkennbare große Fehlbildungen ausgewertet. Es wurden der Schwangerschaftsverlauf und Schwangerschaftsausgang untersucht.

Außerdem wurden 143 Feten mit Trisomie 21 aus dem Untersuchungskollektiv untersucht, bei denen eine detaillierte Ultraschalluntersuchung im zweiten Trimenon durchgeführt worden war, und bei denen sich in diesem Kollektiv 10 Fälle (7%) mit Ventrikulomegalie feststellen ließen.

Für die Untersuchung der Rate an Begleitfehlbildungen bei Ventrikulomegalie wurden cerebrale und andere Malformationen, chromosomale Aberrationen und Infektionen berücksichtigt.

Weiterhin wurde untersucht, wie häufig sich eine intrauterine Wachstumsretardierung im späteren Schwangerschaftsverlauf oder ein intrauteriner Fruchttod fanden. Es wurden auch die Fälle mit Ventrikulomegalie erfasst und untersucht, bei denen eine schwere Pathologie vorlag, die pränatal nicht entdeckt wurde.

Eine Wachstumsretardierung ist definiert als Wachstum unterhalb der 5. Perzentile der sonographischen Wachstumskurven. Ein intrauteriner Fruchttod ist das Absterben des Feten mit dem Gewicht von 500 g oder mehr vor Geburtsbeginn.
Beim Schwangerschaftsverlauf interessierte unter anderem der Gesichtspunkt der perinatalen Mortalität. Dafür wurde der intrauterine Fruchttod ab 500 Gramm Fetalgewicht oder der Tod in den ersten sieben Tagen nach Lebendgeburt ausgewertet.

Die postnatale Untersuchung erfolgte durch Pädiater.

Die Literaturrecherche erfasste über Medline aufgelistete Arbeiten zur Ventrikulomegalie bis 25.3.2009.

**Untersuchungspopulation**

Das Untersuchungskollektiv bestand aus den Schwangeren, die von niedergelassenen Gynäkologen zur detailierten Ultraschalluntersuchung überwiesen wurden oder per Selbstüberweisung in die Praxis kamen. Der Hauptteil der untersuchten Schwangeren stammte aus Berlin, Brandenburg und Mecklenburg-Vorpommern.

# Ergebnisse der Studie

## Untersuchungskollektiv

Im Untersuchungszeitraum wurden von 27645 untersuchten Feten 252 Feten mit Ventrikulomegalie mit bekanntem Schwangerschaftsausgang diagnostiziert.

### Geschlechtsverteilung

Bei 112 Feten wurde ein weibliches Geschlecht, bei 140 Feten ein männliches Geschlecht festgehalten. Dies entspricht 44,4 Prozent weiblichen und 55,6 Prozent männlichen Feten.

**Abbildung 1: Geschlechtsverteilung der Feten mit Ventrikulomegalie**

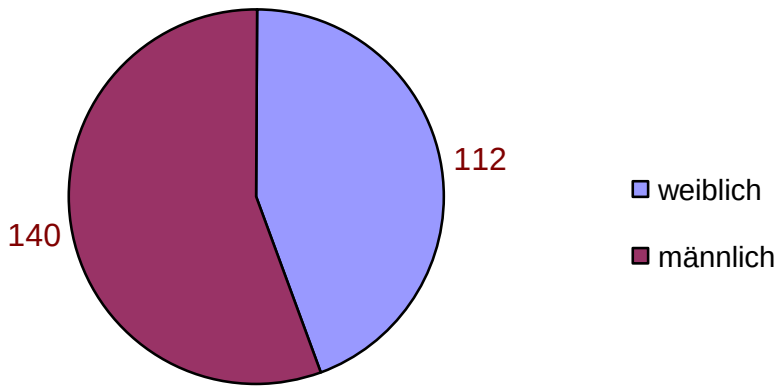

## Charakteristika der Schwangeren

Das Alter der untersuchten Frauen lag zwischen 18,4 Jahren und 40,4 Jahren, das Durchschnittsalter betrug 31,6 Jahre.

## Zeitpunkt der Diagnosestellung

Das Schwangerschaftsalter bei der Untersuchung lag zwischen der 16. SSW bis 38. SSW. Die mittlere Schwangerschaftsdauer bei Diagnosestellung betrug 18+5 SSW.

## Prävalenz der Ventrikulomegalie

Von den 27.645 untersuchten Feten in dem Zeitraum vom 1.1.1998 bis zum 31.7.2006 wurde bei 252 Feten eine Ventrikulomegalie festgestellt.

Die Prävalenz der Ventrikulomegalie betrug in dem untersuchten Kollektiv in dem erfassten Zeitraum somit 0,9 Prozent.

**Abbildung 2: Prävalenz der Feten mit Ventrikulomegalie**

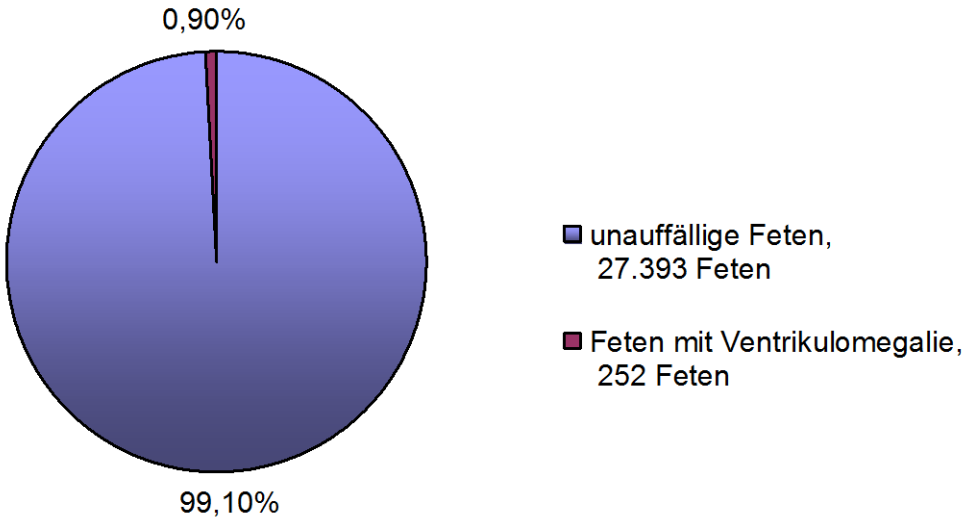

## Assoziierte Fehlbildungen bei Ventrikulomegalie

Es wurde die Rate an assoziierten Fehlbildungen bei Ventrikulomegalie untersucht. Dabei wurde die moderate Ventrikulomegalie (10-14,9 mm) von der schweren Ventrikulomegalie (15 mm und mehr) unterschieden. Chromosomale Aberrationen und kongenitale Infektionen wurden getrennt ausgewertet.

Von 252 Feten mit Ventrikulomegalie von 27.645 untersuchten Schwangerschaften im untersuchten Zeitraum wurden 190 Feten mit einer Lateralventrikelweite von 10 bis 14,9 mm in die erste Gruppe eingeschlossen. Dies entsprach 75,4 Prozent vom Gesamtkollektiv der Feten mit Ventrikulomegalie.

In die zweite Gruppe kamen Feten mit einer Lateralventrikelweite von 15 mm und mehr. Es zeigten sich 62 Feten, die die Einschlusskriterien für diese Gruppe erfüllten.
Die Prävalenz der Lateralventrikelweite in der zweiten Gruppe betrug 24,6 Prozent.

**Abbildung 3: Teilung in zwei Gruppen der 252 untersuchten Feten mit Ventrikulomegalie**

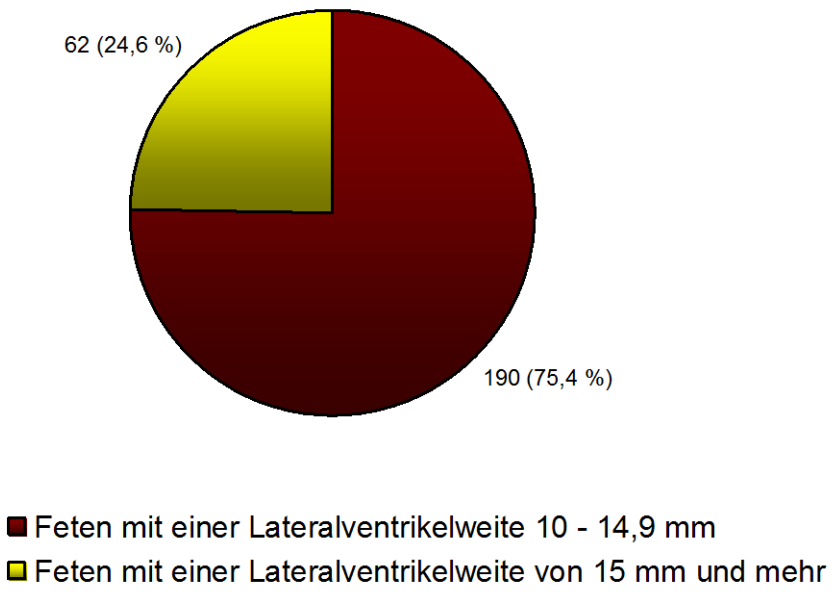

## Assoziierte Fehlbildungen bei Feten mit einer Lateralventrikelweite zwischen 10 und 14,9 mm

Bei 91 Feten von 190 in dieser Gruppe traten assoziierte Anomalien auf. Assoziierte Anomalien unterschiedlicher Schweregrade einschließlich schwerer Fehlbildungen und chromosomaler Aberrationen zeigten sich bei diesen Feten. Die Prävalenz der assoziierten Fehlbildungen in dieser Gruppe betrug 47,9 Prozent.

**Abbildung 4: Prävalenzrate der assoziierten Fehlbildungen in der Gruppe der Feten mit einer Lateralventrikelweite zwischen 10 und 14,9 mm**

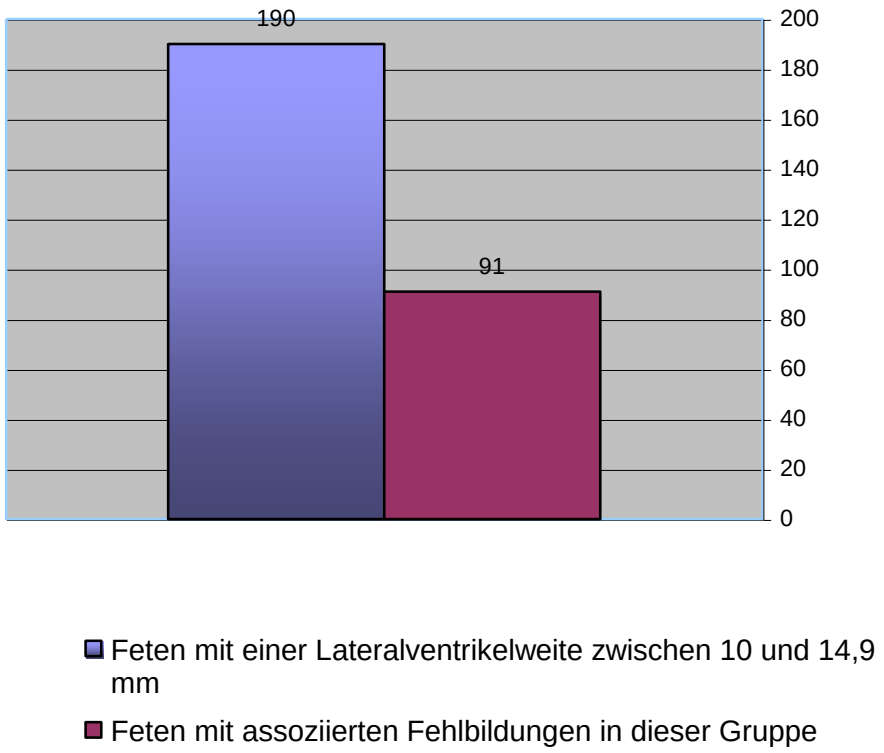

## Chromosomale Aberrationen bei Feten mit Ventrikulomegalie zwischen 10 und 14,9 mm

Von 98 Feten in dieser Gruppe lagen die Ergebnisse einer Chromosomenanalyse vor (51,6 %).

**Abbildung 5: Auf den Chromosomensatz untersuchte Feten mit Lateralventrikelweite zwischen 10 und 14,9 mm**

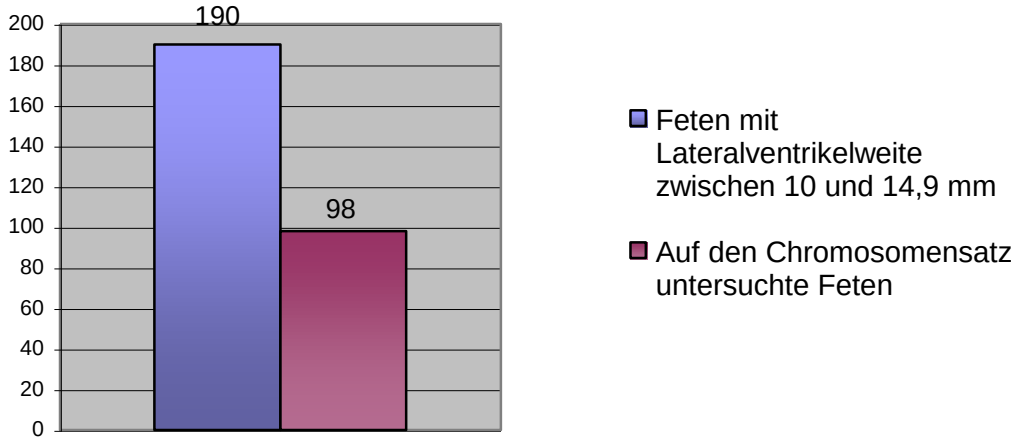


Bei 19 von 98 untersuchten Feten lagen verschiedene chromosomale Aberrationen vor.

**Abbildung 6: Feten mit verschiedenen chromosomalen Aberrationen**

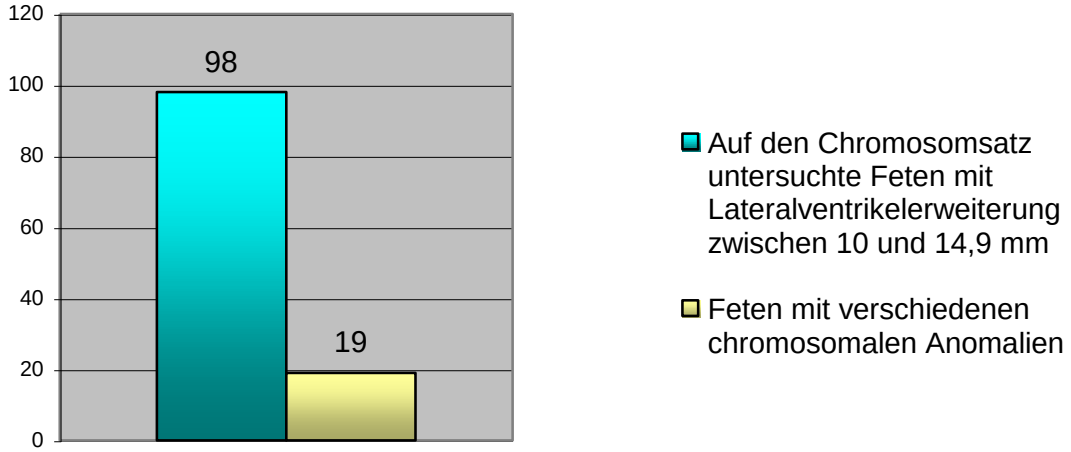

Darunter wurden folgende ***Aberrationen*** festgestellt:

- 9 mal zeigte sich Trisomie 21,
- 2 mal Trisomie 13,
- 1 mal Trisomie 18,
- 1 mal 45 XO (Turner-Syndrom),
- 6 mal strukturelle chromosomale Anomalien.

***Tabelle 1: Assoziierte Fehlbildungen bei Feten mit Lateralventrikelweite 10 - 14,9 mm***

| **Feten** | **Anzahl** | **Prozentanteil, in %** |
|---|---|---|
| Insgesamt Feten mit Ventrikulomegalie 10 - 14,9 mm | 190 | 100 |
| Feten mit assoziierten Fehlbildungen | 91 | 47,9 |
| Feten mit chromosomalen Aberrationen von 98 auf Chromosomenanomalien untersuchten Feten: | 19 | 19,4 |
| • Trisomie 21 | 9 | 9,2 |
| • Trisomie 13 | 2 | 2 |
| • Trisomie 18 | 1 | 1 |
| • Turner – Syndrom | 1 | 1 |
| • Strukturelle chromosomale Anomalien | 6 | 6,1 |

Dies entsprach einer Häufigkeit von 13,3 Prozent Aneuploidien und 6,1 Prozent strukturellen Anomalien bei den auf Chromosomenanomalien untersuchten Feten.

**Abbildung 7: Feten mit Aberrationen von den 98 auf Chromosomenanomalien untersuchten Feten mit einer Lateralventrikelweite zwischen 10 und 14,9 mm**

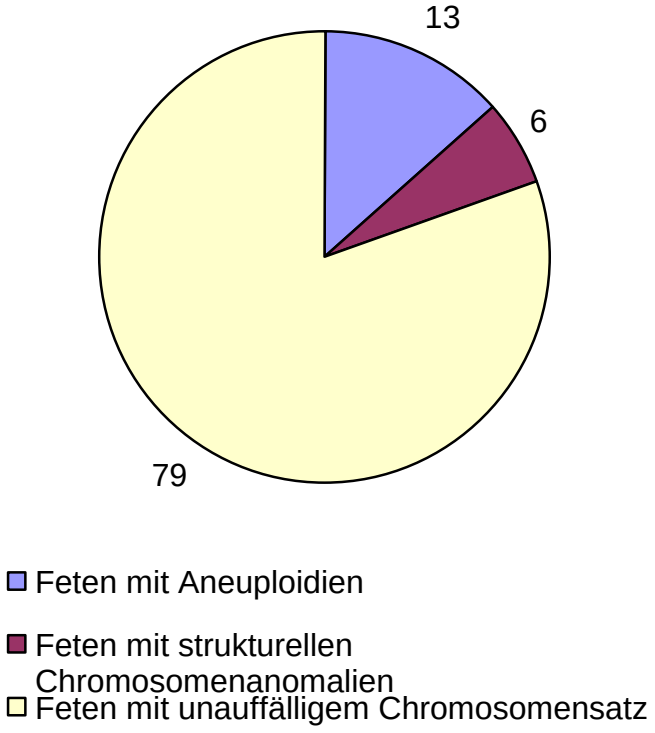

## Assoziierte Fehlbildungen bei Feten mit einer Lateralventrikelweite von 15 mm und mehr

Von 62 Feten in dieser Gruppe waren 44 von schweren assoziierten Fehlbildungen betroffen. Dies entspricht einer Rate von assoziierten Anomalien bei dieser Ventrikulomegalie von 70,1 Prozent.

**Abbildung 8: Assoziierte Fehlbildungen bei Feten mit Lateralventrikelweite von 15 mm und mehr**

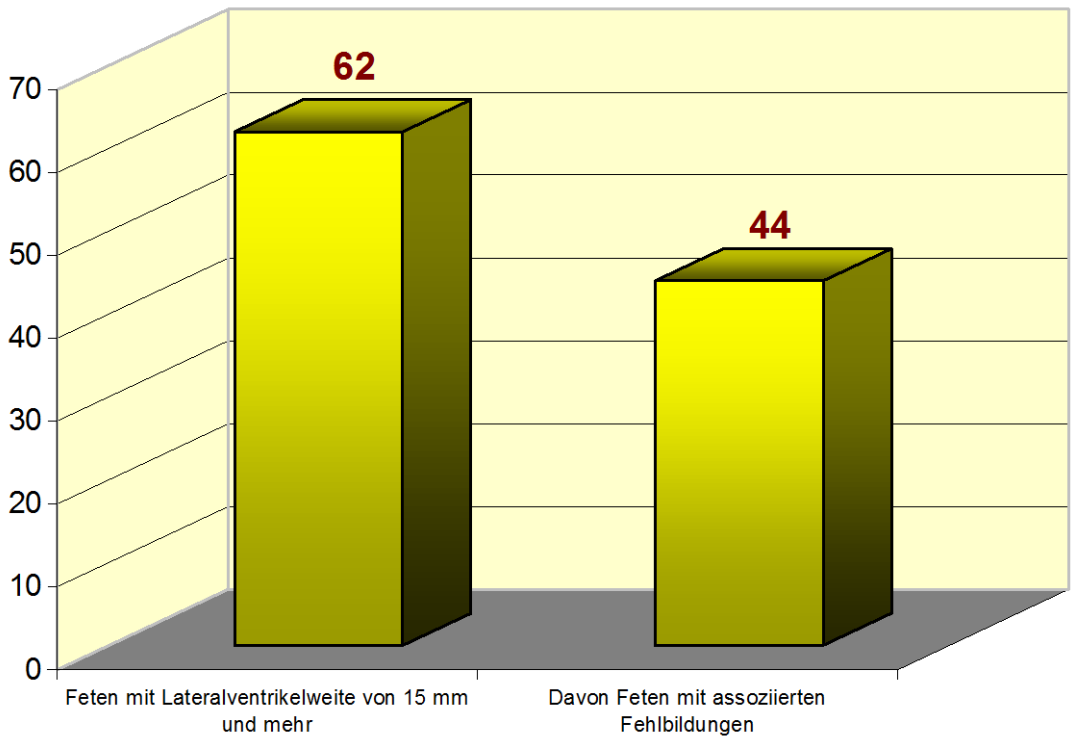

## Chromosomale Aberrationen bei Feten mit Ventrikulomegalie von 15 mm und mehr

Von 33 Feten in dieser Gruppe lagen die Ergebnisse einer Chromosomenanalyse vor. Dreimal zeigte sich eine Trisomie 13, einmal eine Trisomie 18, einmal eine Trisomie 21, einmal eine strukturelle chromosomale Anomalie.

**Abbildung 9: Chromosomale Aberrationen bei Feten mit einer Ventrikulomegalie von 15 mm und mehr von 33 auf den Chromosomensatz untersuchten Feten**

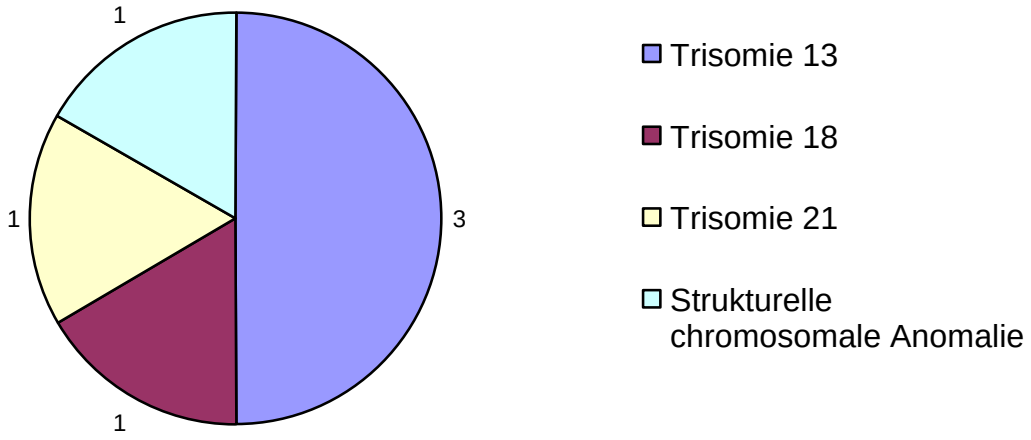

Dies entsprach einer Häufigkeit von 15,2 Prozent Aneuploidien und 3 Prozent strukturellen Anomalien bei den auf Chromosomenanomalien untersuchten Feten.

**Abbildung 10: Prozentualer Vergleich chromosomaler Anomalien von 33 auf den Chromosomensatz untersuchten Feten mit einer Lateralventrikelweite von 15 mm und mehr**

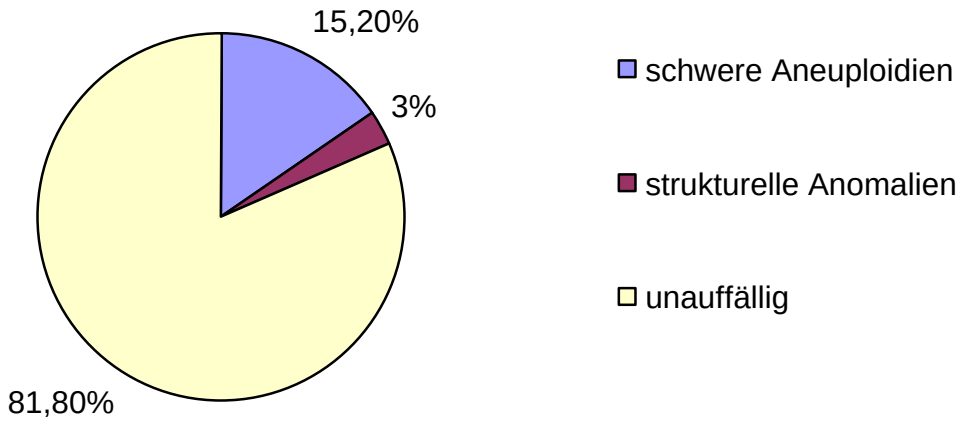

## Häufigkeit der chromosomalen Aberrationen in Abhängigkeit vom Schweregrad der Ventrikulomegalie

Von insgesamt 131 Feten lagen die Ergebnisse der Karyotypisierung vor.

Bei Feten mit Ventrikulomegalie zwischen 10 und 14,9 mm betrug die Prävalenz der chromosomalen Aberrationen 19,4 Prozent.

Feten mit einer Ventrikulomegalie von 15 mm und mehr zeigten eine Rate von chromosomalen Aberrationen von 18,2 Prozent.

**Abbildung 11: Prävalenzrate der chromosomalen Aberrationen**

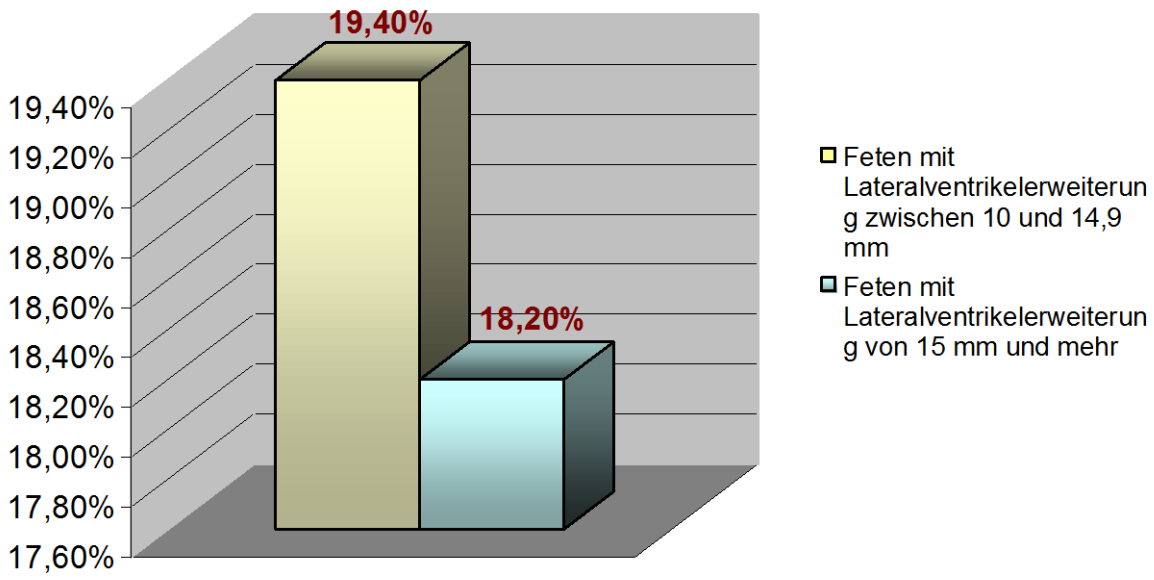

## Cerebrale Malformationen bei Feten mit Ventrikulomegalie

Es wurde die Rate der verschiedenen cerebralen Malformationen untersucht. Es fanden sich folgende Arten von cerebralen Fehlbildungen:

- Spina bifida bei 25 Feten (10 Prozent),
- Agenesie des Corpus callosum bei 18 Feten (7 Prozent),
- Dandy-Walker-Malformation bei 15 Feten (6 Prozent),
- Holoprosenzephalie bei 8 Feten (3 Prozent),
- Cerebrale Arachnoidalzyste bei 5 Feten (2 Prozent),

und andere Fehlbildungen des ZNS wie Schizenzephalie, Porenzephalie, Lissenzephalie, Cerebellumhypoplasie.

**Abbildung 12: Anzahl der Feten mit cerebralen Malformationen**

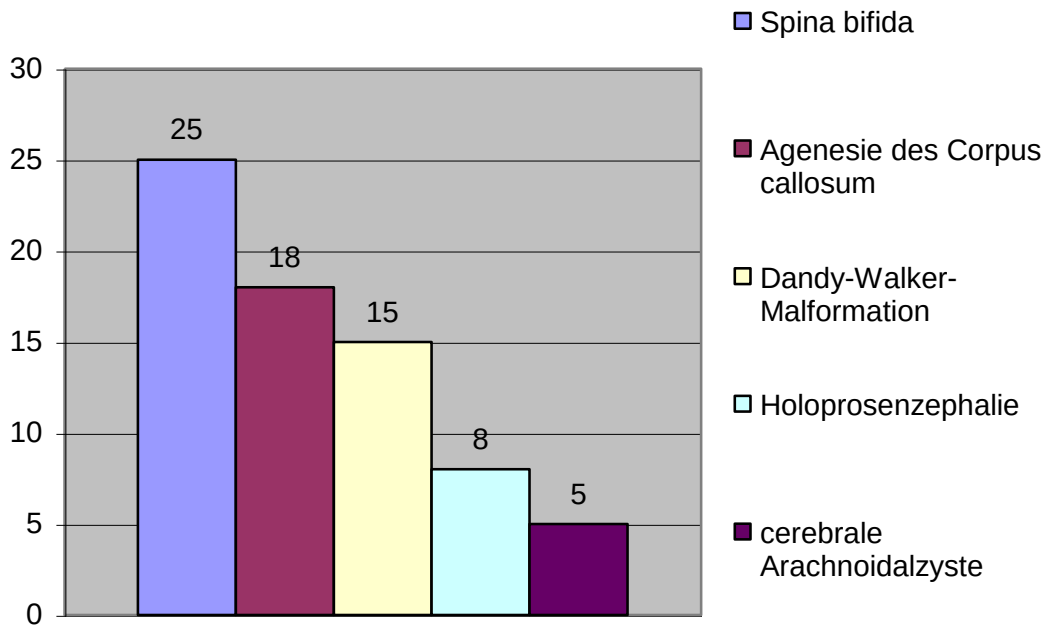

## Rate an Infektionen bei Ventrikulomegalie

Von 252 untersuchten Feten mit Ventrikulomegalie wurden in 2 Fällen Infektionen festgestellt. Bei einem Feten fand sich eine Toxoplasmose, die Diagnose wurde mittels TORCH-Serologie festgestellt und das Kind kam behindert zur Welt.

Bei dem anderen Feten fand sich eine CMV-Infektion, die mittels Fetalblutanalyse gesichert wurde. Die Schwangerschaft wurde abgebrochen. Die Prävalenz der Infektion bei Feten mit Ventrikulomegalie betrug somit 0,8 Prozent.

**Abbildung 13: Anzahl der Feten mit Infektionen**

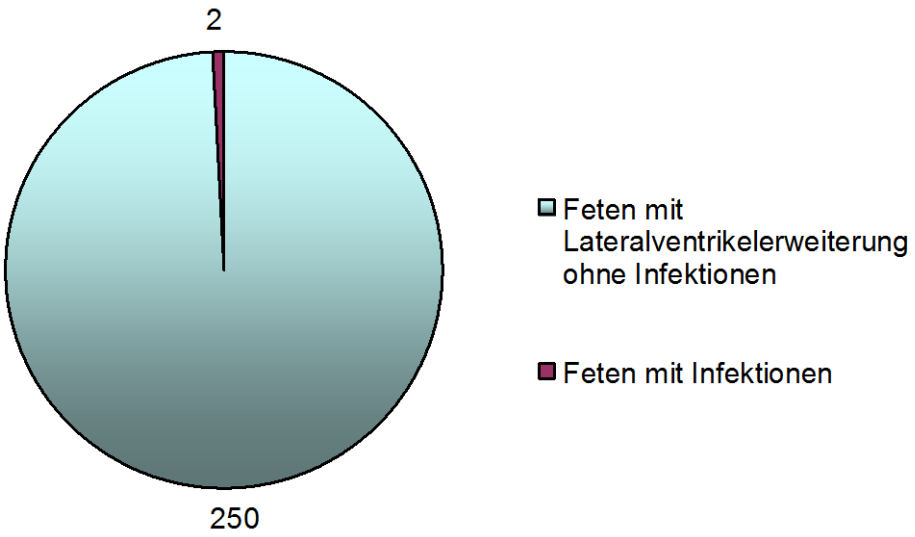

## Isolierte milde Ventrikulomegalie

### Prävalenz der isolierten milden Ventrikulomegalie

Im Untersuchungszeitraum wurden von den 27.645 Schwangeren 109 Feten mit isolierter milder Ventrikulomegalie ohne andere erkennbaren Fehlbildungen getrennt ausgewertet. Die Prävalenz der isolierten milden Ventrikulomegalie im untersuchten Kollektiv betrug somit 0,4 Prozent.

***Tabelle 2: Prävalenz der Ventrikulomegalie***

im Untersuchungszeitraum 01.01.1998 - 31.07.2006

| **Untersuchte Feten** | **Anzahl** | **Prozentanteil in %** |
|---|---|---|
| Insgesamt | 27.645 | 100 |
| Mit Ventrikulomegalie | 252 | 0,9 |
| Mit isolierter milder Ventrikulomegalie ohne andere Fehlbildungen* | 109 | 0,4 |

* Pränatale Diagnose

## Chromosomale Anomalien bei isolierter milder Ventrikulomegalie

Von 109 Feten mit isolierter milder Ventrikulomegalie lagen die Ergebnisse einer Chromosomenanalyse in 50 Fällen vor. Dies entsprach 46 Prozent.

**Abbildung 14: Anzahl der auf den Chromosomensatz untersuchten Feten mit isolierter milder Ventrikulomegalie**

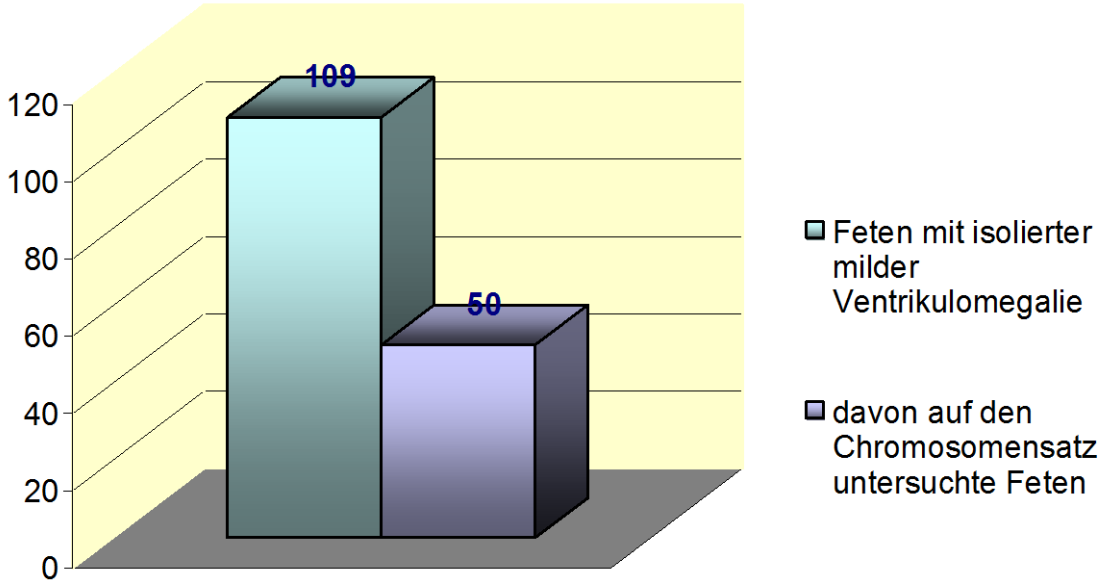


Über alle Fälle und ihr Outcome lag Information vor.

In 5 Fällen lag eine Trisomie 21 vor. Dies betrug 4,6 Prozent. Bei 4 von diesen 5 Feten wurden zusätzliche Softmarker für Trisomie 21 gefunden. In allen 5 Fällen wurde pränatal eine Karyotypisierung durchgeführt und die Diagnose gestellt.

## Pränatal übersehene Fehlbildungen

In 2 Fällen von den 109 Feten fanden sich pränatal unentdeckte Syndrome : ein Sotos-Syndrom und ein Goldenhaar-Syndrom. Dies entsprach einer Rate von 1,8 Prozent.

**Abbildung 15: Pränatal übersehene Fehlbildungen**

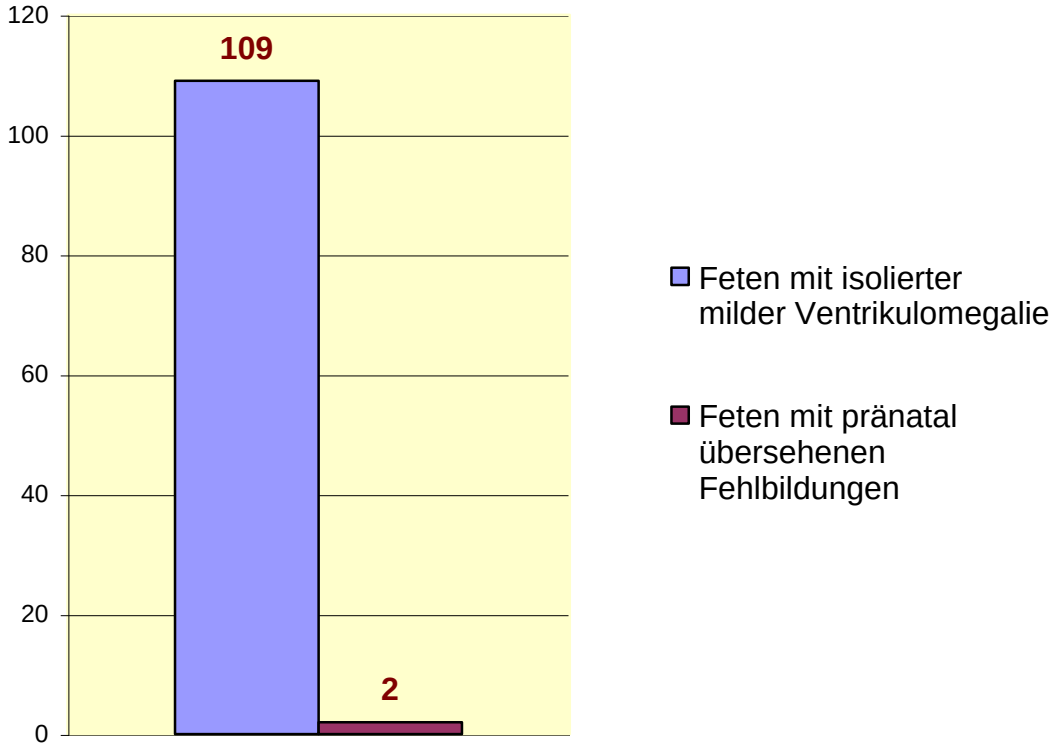

## Prävalenz der Wachstumsretardierung bei Feten mit isolierter milder Ventrikulomegalie

Eine Wachstumsretardierung wurde bei einem Wachstum unterhalb der 5er-Perzentile angenommen. Es wurden 8 Schwangerschaften mit Wachstumsretardierung und Plazentainsuffizienz beobachtet. Bezogen auf die 109 Fälle mit milder isolierter Ventrikulomegalie ergab dies eine Rate der Plazentainsuffizienz von 7,3 Prozent.

**Abbildung 16: Prävalenz der Wachstumsretardierung bei Feten mit isolierter milder Ventrikulomegalie**

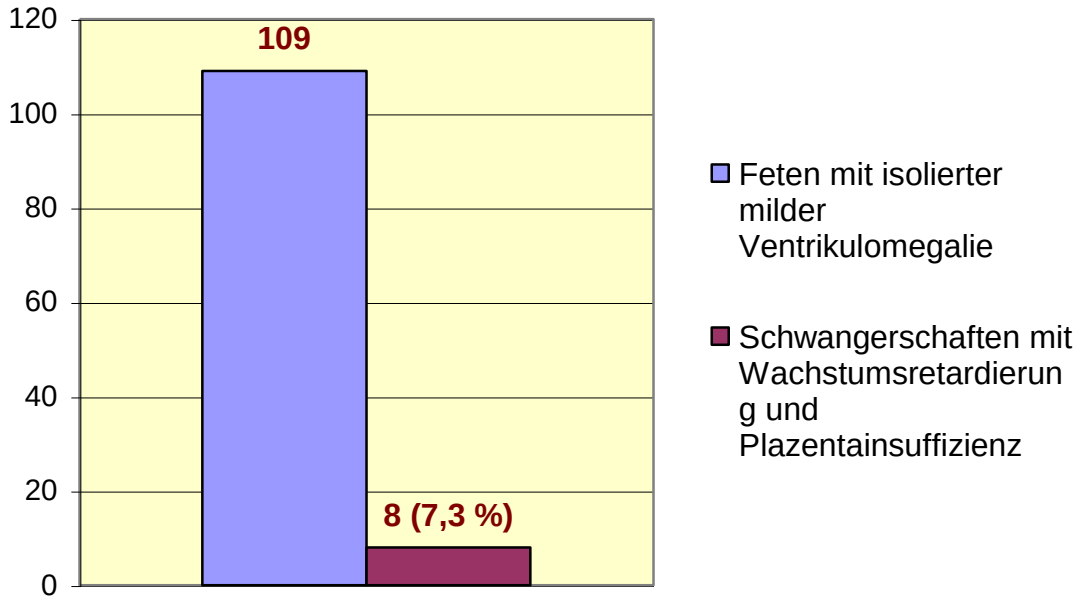

***Tabelle 3: Feten mit isolierter milder Ventrikulomegalie***

| **Kollektiv der Feten** | **Anzahl** | **Prozentanteil** |
|---|---|---|
| Feten mit isolierter milder Ventrikulomegalie | 109 | 100 % |
| Davon Feten, bei denen eine Chromosomenanalyse durchgeführt wurde | 50 | 46 % |
| Feten mit Trisomie 21 ohne andere erkennbare Fehlbildungen | 5 | 4,6 % |
| Feten mit zusätzlichen Softmarkern für Trisomie 21 ohne andere erkennbare Fehlbildungen | 4 | 3,7 % |
| Feten mit pränatal unentdeckten Syndromen | 2 | 1,8 % |
| Schwangerschaften mit Wachstumsretardierung | 8 | 7,3 % |

## Perinatale Mortalität bei Feten mit isolierter milder Ventrikulomegalie

Bei den Feten mit isolierter milder Ventrikulomegalie kam es zu 5 perinatalen Todesfällen.

Es fand sich insgesamt bei 3 Feten mit isolierter milder Ventrikulomegalie ein intrauteriner Fruchttod in der zweiten Schwangerschaftshälfte. Zwei Babys verstarben postnatal, davon eins an einem malignen Halstumor und eins am plötzlichen Kindstod (SIDS).

Die Rate der perinatalen Mortalität mit 5 Fällen betrug bezogen auf die 109 Lebend- und Totgeborenen 4,6 Prozent.

**Abbildung 17: Prozentanteil der Todesfälle von 109 Feten mit isolierter milder Ventrikulomegalie**

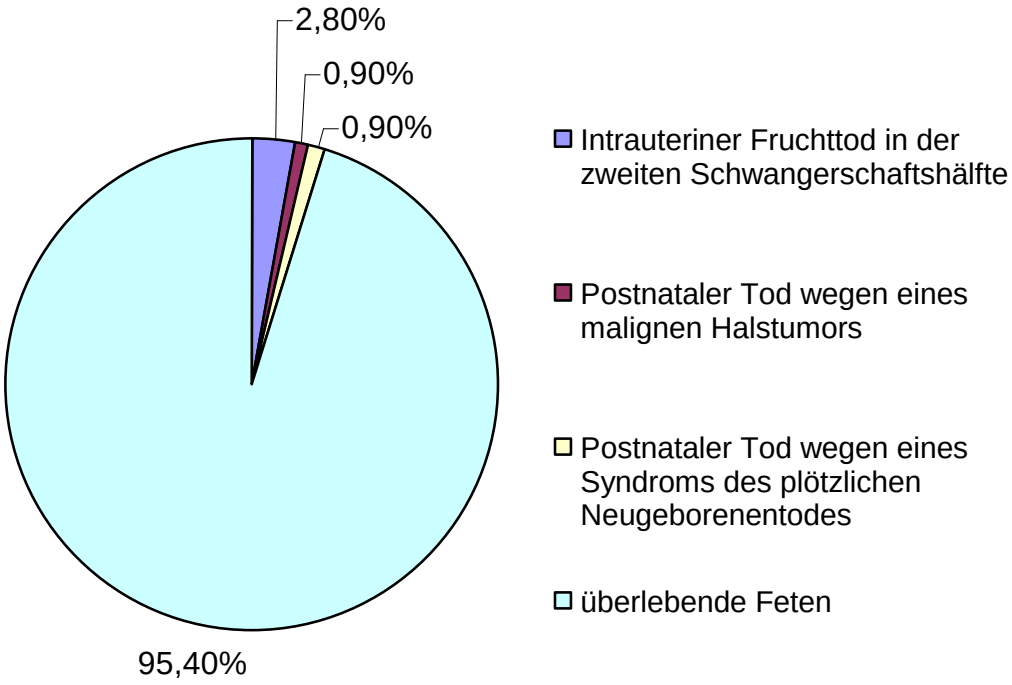

## Cerebrale Ventrikulomegalie bei Feten mit Trisomie 21

### Prävalenz der Ventrikulomegalie bei Feten mit Trisomie 21

Es wurde untersucht, wie häufig sich eine cerebrale Ventrikulomegalie bei Feten mit Trisomie 21 fand. Im erfassten Zeitraum wurden 143 Feten (0,5 % von 27.645) mit Trisomie 21 untersucht. In diesem Kollektiv fanden sich 10 Fälle mit Ventrikulomegalie (0,04 %).

**Abbildung 18: Cerebrale Ventrikulomegalie bei Feten mit Trisomie 21**

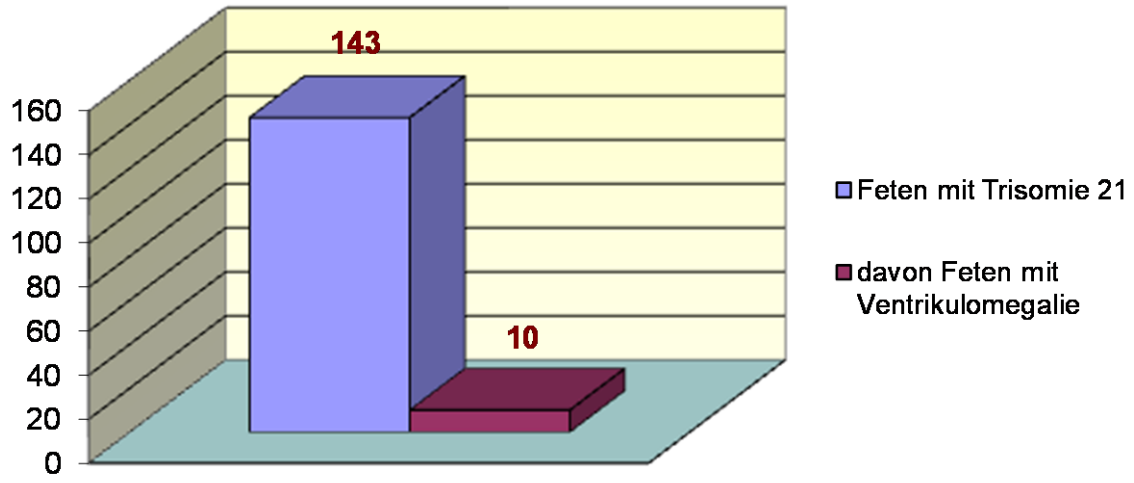


Im Untersuchungszeitraum wurden von den Untersuchern 143 Feten mit Trisomie 21 diagnostiziert. Alle hatten eine detaillierte Ultraschalluntersuchung im zweiten Trimenon.

In 10 Fällen wurde eine Ventrikulomegalie festgestellt. Dies entspricht einer Prävalenz von 7 Prozent. Dies ist deutlich höher im Vergleich zu Feten mit einem normalen Chromosomsatz (0,9 %).

***Tabelle 4: Vergleich der Prävalenz von Feten mit Ventrikulomegalie im untersuchten Kollektiv und bei Feten mit Trisomie 21***

| | **Untersuchtes Kollektiv** | **Feten mit Trisomie 21** |
|---|---|---|
| Insgesamt Feten | 27645 | 143 |
| Feten mit Ventrikulomegalie | 252 | 10 |
| Prozentanteil der Feten mit Ventrikulomegalie | 0,9 % | 7 % |

## Korrelation zwischen Trisomie 21 und Ventrikulomegalie

Bei einem Feten fand sich eine schwere Ventrikulomegalie, die mit 20 mm gemessen wurde. In 7 Fällen zeigte sich eine milde Ventrikulomegalie.
Bei 2 Feten wurde eine Dilatation des dritten Ventrikels gefunden.

***Tabelle 5: Korrelation zwischen Trisomie 21 und Ventrikulomegalie***

| **Feten** | **Anzahl der Feten** | **Prozentanteil** |
|---|---|---|
| Feten mit Trisomie 21 | 143 | 100 |
| Davon Feten mit Ventrikulomegalie | 10 | 7 |
| • Feten mit milder Ventrikulomegalie | 7 | 4,9 |
| • Feten mit schwerer Ventrikulomegalie | 1 | 0,7 |
| • Feten mit Dilatation des dritten Ventrikels | 2 | 1,4 |

## Begleitfehlbildungen bei Feten mit Ventrikulomegalie und Trisomie 21

Es wurde die Rate an Begleitfehlbildungen bei Ventrikulomegalie und Trisomie 21 untersucht. Nur bei einem Feten trat die Ventrikulomegalie isoliert auf.

Begleitfehlbildungen unterschiedlicher Schweregrade bzw. Hinweiszeichen auf Chromosomenanomalien (Softmarker) wie VSD, AVSD, Nackenödem, verkürzte Extremitäten und ein echogener intrakardialer Focus (White Spot) zeigten sich bei 9 von 10 Feten mit Ventrikulomegalie und Trisomie 21.

**Abbildung 19: Begleitfehlbildungen bei 10 Feten mit Ventrikulomegalie und Trisomie 21**

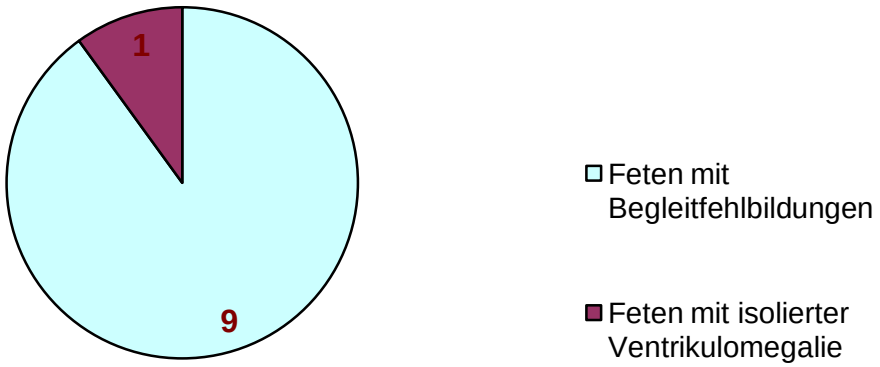

# Diskussion

## Die Sensitivität der Ultraschalluntersuchung zur Erkennung der Ventrikulomegalie und zur Erkennung von Begleitfehlbildungen

Die meisten Ultraschalluntersucher halten die pränatale Diagnose einer Ventrikulomegalie für nicht schwer, wenn gezielt danach gesucht wird. Es wird die seitliche Hirnventrikelweite im Bereich des Hinterhorns am kaudalen Ende des Plexus choroideus gemessen. Dieses Maß erlaubt die Feststellung von milden Formen der ventrikulären Erweiterung und wird als Standarduntersuchungsmethode für die Beurteilung des Hirnseitenventrikels verwendet (D`Addario 2004).

Zu den durchschnittlichen Erkennungsraten fand sich wenig Literatur. Cardoza 1988 untersuchte die Sensitivität der Messung der Breite des seitlichen Hirnventrikels zum Ausschluss einer fetalen Ventrikulomegalie. Er verglich 100 gesunde Feten zwischen der 14. und 38. SSW mit 38 Feten mit pränatal festgestellter Ventrikulomegalie. Nach Cardoza bleibt der normale Hirnventrikeldiameter unabhängig vom Gestationsalter 7,6+/-0,6 mm. Die Messung dieser Struktur kann schnell durchgeführt werden, ist mit niedriger Schwankungsrate reproduzierbar und erlaubt, das Vorliegen einer Ventrikulomegalie sicher auszuschließen. Hirnventrikeldiameter von 10 mm und mehr sprechen für eine Ventrikulomegalie mit einer niedrigen falsch-positiven Rate (Cardoza 1988).

Nach Bowerman 1987 gibt es vereinzelt falsch-positive sonographische Diagnosen der Ventrikulomegalie. Es fanden sich Diskrepanzen im Vergleich pränataler Befunde mit Autopsiebefunden.

Monteagudo et al. führten eine Studie durch mit dem Ziel der Erkennung der Ventrikulomegalie im zweiten und dritten Trimenon der Schwangerschaft.

Sie entwickelten und veröffentlichten Nomogramme der fetalen lateralen Ventrikel zwischen 18 und 32 SSW mittels transvaginaler Sonographie. In allen 36 untersuchten Fällen mit pränatalem Verdacht auf Ventrikulomegalie wurde postnatal die Diagnose bestätigt. Es wurden neun Nomogramme entwickelt, die klinisch von großer Bedeutung sind. Im Ergebnis sind die transvaginal erstellten Nomogramme nützlich für die korrekte Identifizierung von Feten mit Ventrikulomegalie (Monteagudo 1994).

Abramowicz et al. betonten in ihrer Arbeit die Wichtigkeit einer genauen pränatalen Diagnose der Ventrikulomegalie und empfahlen, das ventricle/hemisphere (V/H) Verhältnis zu messen (Abramowicz 1988).

Gemäß Campbell besteht eine Ventrikulomegalie bei einer V/H-Ratio über 0,5 nach der 18. SSW und einem V/H über oder gleich 0,33 nach 20. SSW.

Chari et al. beschrieben in ihrer Arbeit die Möglichkeit einer falsch-negativen Diagnose der Ventrikulomegalie durch das Vorliegen eines unilateralen Hydrocephalus. Die fetale Ventrikulomegalie schließt gewöhnlich beide Hirnseitenventrikel ein. Wenn eine Ventrikulomegalie gesehen wird, geht man davon aus, dass sie bilateral und symmetrisch ist. Jedoch kann eine einseitige Ventrikulomegalie, obwohl selten und gewöhnlich infolge eines unilateralen Abflusshindernisses des Foramen Monroi, vorkommen (Chari 1993).

Breeze 2007 untersuchte retrospektiv 20 Fälle von Feten mit pränatal diagnostizierter Ventrikulomegalie. Die Diagnose wurde bei allen postnatal bestätigt. Eingeschlossen wurden Feten mit einer schweren Ventrikulomegalie (Ventrikelweite über 15 mm).

Andere Ergebnisse liefert uns die Arbeit von Martinez-Zamora et al. Sie umfasst 903 Fälle von Feten mit sonographisch festgestellten strukturellen Anomalien im Zeitraum von 1994 bis 2004. Dabei lag die Rate von falsch positiven pränatalen sonographischen Diagnosen bei 9,3 % (76/903), wobei in neun Fällen eine falsch positive Ventrikulomegalie diagnostiziert wurde (Martinez-Zamora 2007).

Lee evaluierte Fälle, bei denen pränatal aufgrund einer angeblich isolierten Ventrikulomegalie eine pränatale neurochirurgische Beratung gesucht wurde. Von insgesamt 44 untersuchten Fällen hatten 25 Kinder verschiedene Begleitanomalien, die allerdings nur in 3 Fällen (12%) pränatal entdeckt wurden. Die postnatale bildgebende Untersuchung zeigte, dass die Agenesie des Corpus callosum die häufigste Begleitanomalie war. Neuronal migration disorders, die periventrikuläre Leukomalazie und arachnoidale Zysten wurden jeweils in vier Fällen diagnostiziert. Eine Aquäduktstenose lag in drei Fällen vor (Lee et al. 2006).

Wichtig ist, dass die Hirnventrikelweite sich im Schwangerschaftsverlauf verändern kann. Davis 2003 beschreibt die fetale Ventrikulomegalie als einen dynamischen Prozess, der fast immer mit anderen intrakranialen oder extrakranialen Anomalien einhergeht. Die fetale Ventrikulomegalie kann als milde Ventrikulomegalie beginnen und zu einem schwerwiegenden Befund fortschreiten. Die milde Ventrikulomegalie ohne Progression kann eine Normvariante sein. Die sorgfältige Untersuchung und der Ausschluss von Begleitfehlbildungen, chromosomalen Aberrationen und fetalen Infektionen ist erforderlich.

Insbesondere bei der Fehlbildungsdiagnostik und Darstellung von feinen Strukturen spielen die Fortschritte der modernen bildgebenden Verfahren eine entscheidende Rolle für die Entdeckung und Einschätzung der Fehlbildungen und das weitere Procedere. So zeigte auch Wilson in seiner Arbeit Schwierigkeiten bei der Feststellung einer Mikrozephalie, wobei Encephalozelen in allen Fällen pränatal diagnostiziert wurde (Wilson 1989).

Sauerbrei et al. beschrieben Fälle mit pränatal festgestellten sonographischen Auffälligkeiten, wo die Klärung der Entität und die Zuordnung des Befundes erst postnatal möglich war. Die zwei diagnostizierten Fälle mit echogenen Befunden waren ein Lipom des Corpus callosum und einmal eine Kalkeinlagerung bei Toxoplasmose. Die vier echofreien Befunde waren: zwei Fälle von Ventrikulomegalie ohne weitere Auffälligkeiten am Gehirn, eine Aneurysma der Vena Galeni und eine Zyste der Fossa posterior (Dandy-Walker-Variant). Bis auf den Fall des Lipoms des Corpus callosum lag bei allen Fällen eine Ventrikulomegalie vor ( Sauerbrei 1981).

Auch in einer retrospektiven Studie 1992-2002 fanden Ouahba et al. eine niedrige Rate von Begleitfehlbildungen bei der Diagnose einer isolierten milden Ventrikulomegalie. Das durchschnittliche Schwangerschaftsalter bei der Diagnosestellung betrug 26,5 SSW. In die Studie wurden 165 Feten mit uni- oder bilateraler isolierter milder Ventrikulomegalie eingeschlossen (Hirnventrikelweite zwischen 10 und 15 mm ohne jegliche Begleitanomalie zur Zeit der Diagnosestellung). Es konnte gezeigt werden, dass im Schwangerschaftsverlauf durch die wiederholten sonographischen Untersuchungen in 28 Fällen sich doch weitere Hirnanomalien zeigten. Durch die ergänzende Untersuchung mittels MRT wurden in 15 Fällen weitere Hirnanomalien gesichert (Ouahba 2006).

Mit den Ergebnissen dieser Studien konnte bestätigt werden, dass die Ultraschalldiagnose der Ventrikulomegalie in der Hand eines geübten Untersuchers eine valide Methode für die Diagnostik der Ventrikulomegalie darstellt. Allerdings bestand eine hohe Rate falsch negativer Diagnosen, was die Begleitfehlbildungen betrifft.

In unserem Kollektiv lag die pränatale Entdeckungsrate einer Ventrikulomegalie bei 100 Prozent. Die Sensitivität der Ultraschalluntersuchung für Begleitfehlbildungen zeigte sich bei 98 Prozent. Zwei Syndrome wurden im untersuchten Kollektiv postnatal festgestellt (s. u.). Zu allen untersuchten Fällen lag das Ergebnis des Schwangerschaftsausganges vor. Allerdings wurde die Ultraschalldiagnose nicht in allen Fällen prä- und postnatal durch eine MRT-Untersuchung ergänzt.

## Übersehene Syndrome im Untersuchungskollektiv

In unserer Gruppe von Feten mit isolierter milder Ventrikulomegalie kam es in zwei Fällen zu falsch-negativen Diagnosen. Die beiden pränatal unentdeckten Syndrome, das Sotos-Syndrom und das Goldenhar Syndrom (2/109, 1,8 Prozent), wurden postnatal diagnostiziert.

Das Sotos Syndrom wurde 1964 von Juan F. Sotos beschrieben. Er beschrieb am Beispiel von fünf Kindern Symptome wie ein von Geburt an beschleunigtes Körperwachstum, ein dem Lebensalter gegenüber fortgeschrittenes Knochenalter, einen Makrozephalus sowie eine deutliche Verlangsamung der motorischen, kognitiven und sprachlichen Entwicklung. Seitdem wurden mehr als 200 Fälle in der medizinischen Literatur beschrieben. Das Sotos - Syndrom wird auch als „cerebraler Gigantismus“ bezeichnet.

Bei ca. 373 Patientinnen mit Sotos Syndrom finden sich Veränderungen im NSD1-gen (nuclear receptor binding, enhancer of zeste and trithorax domain protein) auf Chromosom 5 (5q35). Bei einer geringen Anzahl europäischer Sotos-Patienten wurde eine Deletion, bei der Mehrheit aller Sotos - Patienten eine Punktmutation im NSD1-gen gefunden. Die Erkrankung ist autosomal dominant erblich. Punktmutationen bei Betroffenen treten in der Regel de novo auf.

Die Hauptmerkmale sind beschleunigtes Wachstum, eine beschleunigte Ossifikation, ein Makrocephalus, eine charakteristische Gestalt des Gesichts (lange Gesichtsgestalt, Hypertelorismus, breite und hohe Stirn, spitzes Kinn, hoher Stirnhaaransatz, hoher und spitzer Gaumen und früher Durchbruch der Zähne) und eine geringe Entwicklungsverzögerung.

Es fanden sich in der Literatur wenig Daten zur pränatalen Diagnostik des Sotos-Syndroms, was auch verständlich ist, da dieses Krankheitsbild nur eine ganz geringe Fallzahl aufweist. Chen präsentierte die perinatalen Ergebnisse der bildgebenden Verfahrens eines vererbten Falles von Sotos-Syndrom. Obwohl die meisten Fälle des Sotos-Syndroms sporadisch sind, sind familiäre Fälle beschrieben worden. Im berichteten Fall handelte es sich um die zweite Schwangerschaft einer 32-jährigen Frau mit Sotos-Syndrom des Feten. Ihr erstes Kind erlitt mit Makrocephalie, Ventrikulomegalie und vergrößerter Cisterna magna einen intrauterinen Fruchttod in der 28. SSW. Bei der zweiten Schwangerschaft zeigte sich mittels Ultraschall in der 18. SSW nur eine milde Dilatation der Hirnseitenventrikel. In der 31. SSW zeigten sich sonographisch eine Makrozephalie, Hydronephrose rechts und ein Polyhydramnion.

In der 34. SSW wurden eine Makrodolichozephalie, Hypoplasie des Corpus callosum, Ventrikulomegalie und Erweiterung der Cisterna magna beschrieben. Mit 36 SSW wurde ein männliches Neugeborenes mit dem Vollbild des Sotos Syndroms geboren. Anhand dieses Verlaufes ist zu sehen, dass die sonographischen Zeichen, die für dieses Krankheitsbild sprachen, im zweiten Trimenon lediglich auf eine milde Ventrikulomegalie beschränkt waren. Erst im dritten Trimenon entwickelte das Kind die typischen sonographischen Merkmale, die mit dem Sotos Syndrom in Verbindung gebracht werden konnten ( Chen 2002).

Das Goldenhar Syndrom ist eine angeborene Erkrankung unklarer Ursache. Sie betrifft meist nur eine Seite des Gesichts und zeichnet sich durch eine Ohrmuschelfehlbildung, durch ein zur erkrankten Seite verschobenes Kinn, einen einseitig höher stehenden Mundwinkel, ein vergrößertes Auge oder durch ein fehlendes Auge aus. Weitere Symptome können Hörprobleme, eingeschränkte Mimik, einseitig verkleinerte Zunge, Ankylosen der Halswirbelsäule und eine erhöhte Allergieneigung sein.

Das Goldenhar Syndrom ist in geringem Maße erblich. Einige Quellen berichten über eine teratogene Genese. Die Inzidenz ist sehr gering.

Unsere Untersuchung konnte keine weiteren pränatal unentdeckte strukturelle Anomalien feststellen.

## Charakteristika der Schwangeren

Das Alter der untersuchten Frauen lag in unserem Untersuchungskollektiv zwischen 18,4 Jahren und 40,4 Jahren, das Durchschnittsalter betrug 31,6 Jahre.

Bei S. Lipitz et al. betrug das mittlere Alter der Mütter von Kindern mit isolierter einseitiger Borderline-Ventrikulomegalie 28 Jahre (Lipitz 1999).

Im Untersuchungskollektiv in der Arbeit von Senat et al. lag das Alter der Mütter zwischen 19 Jahren und 37 Jahren (Senat 1999). Bei Signorelli betrug das Durchschnittsalter der Schwangeren mit einer Borderline-Ventrikulomegalie 29,6 Jahre (Signorelli 2004).

Das Durchschnittsalter der Schwangeren im Untersuchungskollektiv von Chung lag bei 31,5 Jahre (Chung 2007).

Das relativ hohe Alter der betroffenen Schwangeren in unserem Kollektiv und in der Literatur reflektiert die Alterszusammensetzung unserer Schwangerenpopulation, und liegt zum Einen am allgemeinen Trend zum Kind im reiferen Alter und zum Anderen an der unterschiedlichen Verteilung von Screening- und Risikoschwangerschaften in Untersuchungskollektiven.

## Zeitpunkt der Diagnosestellung der Ventrikulomegalie

Das Schwangerschaftsalter bei der Untersuchung und Diagnosestellung lag zwischen der 16. SSW und 38. SSW. Das mittlere Schwangerschaftsalter bei Diagnosestellung betrug 18+5 SSW.

Am häufigsten wurde die Diagnose um die 22. SSW gestellt, weil zu diesem Zeitpunkt üblicherweise die Ultraschallfeindiagnostik durchgeführt wird.

Ähnlich heterogen ist der Zeitpunkt der Diagnosestellung einer Ventrikulomegalie in der Literatur.

G. Pilu et al. 1999 beschrieben das Gestationsalter der Diagnosestellung der isolierten milden Ventrikulomegalie in 31 Fällen zwischen der 20. und 35. SSW. Dabei lag das durchschnittliche Schwangerschaftsalter bei der Feststellung einer Ventrikulomegalie bei 24. SSW (Pilu 1999).

In der Studie von S. Lipitz et al. mit 27 Feten mit isolierter einseitiger Borderline-Ventrikulomegalie lag das Gestationsalter bei der Diagnosestellung bei 23,6 +/- 2,7 Wochen (Lipitz 1999). Von Senat untersuchte und beschriebene Fälle mit unilateraler Ventrikulomegalie wurden zwischen 16. und 32. SSW festgestellt (Senat 1999). Auch in der Arbeit von Signorelli lag das Schwangerschaftsalter bei der Diagnosestellung zwischen der 20. und 32. SSW (Signorelli 2004). Gaglioti beschrieb ein Untersuchungskollektiv von 176 Feten mit fetaler cerebraler Ventrikulomegalie, in dem das Gestationsalter bei der Diagnosestellung zwischen der 15. und der 39. SSW lag (Gaglioti 2005). Bei Breeze lag das mediane Gestationsalter bei der Diagnosestellung bei 28 SSW (16-36 SSW) (Breeze 2007).

## Geschlechtsverteilung im Untersuchungskollektiv

In unserem Untersuchungskollektiv wurde eine eher höhere Prävalenz von männlichen Feten in der Geschlechtsverteilung der Feten mit Ventrikulomegalie festgestellt. Es wurden mit 55,6% etwas mehr männliche Feten diagnostiziert, was geringfügig über der natürlichen Verteilung zugunsten der Knaben liegt.

Die Angaben der Literatur sind heterogen. Allgemein wird das Geschlechtsverhältnis m:w=0,7:1 für die Ventrikulomegalie beschrieben. Lipitz fand mehr männliche betroffene Feten (15m/12w) (Lipitz et al. 1999). Ebenfalls mehr männliche als weibliche Feten mit Ventrikulomegalie fand Pilu mit 22 männlichen und 9 weiblichen Feten (Pilu 1999). Bei Senat war die Geschlechtsverteilung männliche zu weiblichen Feten mit Ventrikulomegalie 11 zu 3 (Senat et al. 1999). Die männlichen Fete überwogen mit 33 (55%) männlichen zu 27 (45%) weiblichen Feten (weiblich/männlich Ratio =0,81) im Untersuchungskollektiv mit Ventrikulomegalie zwischen 10 und 12 mm bei Signorelli (Signorelli 2004).

Eine Gleichverteilung zwischen den Geschlechtern fanden Falip und Joo (Falip 2007; Joo 2008).

Die Geschlechtsverteilung gaben Wilson et al. zugunsten der weiblichen Feten an (Wilson 1989).

Anhand unseres Untersuchungskollektives als auch aus den Ergebnissen der neuen Studien kann abgeleitet werden, dass tendenziell geringfügig mehr männliche als weibliche Feten von einer Ventrikulomegalie betroffen sind.

## Die Prävalenz der Ventrikulomegalie im Untersuchungskollektiv

Die Prävalenz der Ventrikulomegalie im untersuchten Kollektiv betrug 0,9 Prozent und die Prävalenz der isolierten milden Ventrikulomegalie lag bei 0,4 Prozent.

In der Literatur wird die Ventrikulomegalie als die am häufigsten diagnostizierte Fehlbildung des fetalen Kopfes beschrieben.

Bei Myrianthopoulos lag die Prävalenz der fetalen Ventrikulomegalie zwischen 0,3 bis 1,5 auf 1000 Geburten (Myrianthopoulos 1977). Die Prävalenz der Ventrikulomegalie lag zwischen 0,5 und 2,5 Fällen auf 1000 Geburten (Signorelli 2004).

Die Prävalenz der Ventrikulomegalie liegt in vielen Literaturquellen bei 2 Fällen auf 1000 Geburten. Die Prävalenz der bilateralen Ventrikulomegalie liegt bei 0,15-0,7% und der unilateralen Ventrikulomegalie bei 0,07% (Wax 2003).

Nach Wilson, Andersen und Wiswell bewegt sich die Prävalenz der Ventrikulomegalie zwischen 0,48 und 0,64 auf 1000 Neugeborene (Sohn 1995).

Die Unterschiede in der Prävalenz (1:110 – 1:2000 !) erklären sich dadurch, dass in unserem Kollektiv alle Feten auf eine Ventrikulomegalie untersucht wurden und damit auch Fälle erfasst wurden, die in anderen Untersuchungskollektiven aufgrund fehlender Symptomatik oder geringer Ausprägung nicht erkannt wurden.

In unserem Untersuchungskollektiv hatten 75% der Feten eine Ventrikelweite zwischen 10 und 14,9 mm und 25 % mehr als 15 mm. Ganz anders zeigte sich Unterteilung der 230 Feten mit Ventrikulomegalie in der retrospektiven Untersuchung von Joo (Joo 2008). Er beschrieb in 62% eine schwere Ventrikulomegalie (mehr als 15 mm) und in 38% eine milde Ventrikulomegalie (10-15 mm).

Die milde Ventrikulomegalie kommt in 1,4 Fällen auf 1000 Geburten in low-risk Populationen und in 22 Fällen auf 1000 Geburten in high-risk Populationen vor (Signorelli 2004).

In unserem Kollektiv fand sich eine milde Ventrikulomegalie in 0,4 %. Die höhere Prävalenz erklärt sich durch die systematische Untersuchung aller Feten in unserem Kollektiv.

## Begleitfehlbildungen

Wir untersuchten die Prävalenz von Begleitfehlbildungen in unserem Kollektiv je nach dem Grad der Ventrikeldilatation. In der ersten Gruppe, Ventrikelweite zwischen 10 und 14,9 mm, waren 47,9 Prozent der Feten von assoziierten Fehlbildungen betroffen. In der zweiten Gruppe, Ventrikelweite von 15 mm und mehr, fanden sich assoziierte Malformationen in 70,1 Prozent der Fälle.

Die Art der diagnostizierten Begleitfehlbildungen war wie folgt:
mit 10 Prozent war der Neuralrohrdefekt (Spina bifida) die häufigste Malformation, die Agenesie des Corpus callosum lag in 7% und eine Dandy-Walker-Malformation in 6% vor. Die Rate an Holoprosenzephalien lag bei 3% und an zerebraler Arachnoidalzyste bei 2%. Weitere Fehlbildungen waren: Schizenzephalie, Porenzephalie, Lissenzephalie und Cerebellumhypoplasie.

Die Diagnose einer Ventrikulomegalie erfordert die Suche nach Begleitfehlbildungen. Davon ist letztendlich die Prognose abhängig.

Nach Literaturangaben wird die Ventrikulomegalie in bis zu 80% der Fälle von assoziierten Anomalien begleitet. Dabei liegen in 37% intrakranielle assoziierte Anomalien vor. Die häufigsten sind: Corpus callosum-Hypoplasie/Agenesie, die Encephalozele, AV-Malformationen und Arachnoidalzysten. Extrakraniale Fehlbildungen werden in 63% beschrieben. Fehlbildungen der Niere (37%), des Herzens, des Gastrointestinaltraktes, der Lippen sowie die Gonadendysgenesie kommen ebenfalls vor.

Anomalien des Zentralen Nervensystems untersuchte Cochrane an 41 Fällen mit Ventrikulomegalie, die Rate von assoziierten Fehlbildungen des ZNS lag bei 75 %. Es gibt in der Literatur Daten mit Inzidenzraten an assoziierten Malformationen des ZNS von 72 % beim Vorliegen einer Ventrikulomegalie (Cochrane 1985).

Amato fand bei 13 von 32 Feten mit fetaler Ventrikulomegalie isolierte Gehirnfehlbildungen, dabei 6 Fälle mit Agenesie des Corpus callosum und 7 Fälle mit Dandy-Walker Malformation. Die Prävalenz isolierter Gehirnfehlbildungen bei der fetalen Ventrikulomegalie betrug 40% (Amato 1990).

Nach D`Addario et al. ist die Ventrikulomegalie ein Symptom für viele pathologische Entitäten, zu den häufigsten gehören: Aquäduktstenose, die Chiari II Malformation bei Neuralrohrdefekt, Dandy-Walker Malformationen und die Agenesie des Corpus callosum (D`Addario 2004).

Neuralrohrdefekte gehören zu der häufigsten Ursache der Ventrikulomegalie. Das zeigte auch unsere Untersuchung. Die Rate an Neuralrohrdefekten bei Ventrikulomegalie liegt nach allgemeinen Literaturangaben bei 45-65%. In der Population ist mit einem Neuralrohrdefekt auf 1000 Geburten zu rechnen.

Die Spina bifida occulta wird häufig pränatal nicht diagnostiziert, da die für die Diagnose relevanten Kopfzeichen lemon sign, banana sign und Ventrikulomegalie fehlen können. Dagegen stellt die Spina bifida aperta eine wichtige pränatale Diagnose dar. Dabei ist eine Ventrikulomegalie ein wichtiges Hinweiszeichen, da die Defekte an der Wirbelsäule gelegentlich schwer zu erkennen sind.

Bei Vintzileos kam die Spina bifida in 50% der Fälle vor, bei denen pränatal mittels Ultraschall eine Ventrikulomegalie festgestellt wurde. Die gesamte Rate an assoziierten Anomalien wurde mit 70% beschrieben (Vintzileos 1987).

Die häufigste Ursache der Ventrikulomegalie war die Myelomeningozele (61%) in der Arbeit von Wilhelm (Wilhelm 1998).

In der Literatur werden die Inzidenzraten an verschiedenen Begleitfehlbildungen angegeben, die teilweise bereits ab Ende des ersten Trimenons diagnostiziert werden können.

Bei Hudgins 47 Fällen mit Ventrikulomegalie lag die gesamte Rate an assoziierten Fehlbildungen bei 53%, davon wurde in 80% die Diagnose bereits im ersten Trimenon gestellt (Hudgins 1988).

Nicolaides et al. berichteten über 267 Fällen mit Ventrikulomegalie. Dabei wurde angegeben, dass bei 209 Feten (78%) assoziierte Malformationen festgestellt wurden (Nicolaides 1990).

Bei Glick et al. lag die Inzidenzrate von Begleitfehlbildungen der untersuchten Feten mit Ventrikulomegalie bei 42% (Glick 1984).

Es werden von verschiedenen Autoren je nach dem Grad der Ventrikulomegalie verschiedene Raten an assoziierten Malformationen angegeben. So beschrieben Graham et al. in seinem Untersuchungskollektiv von 91 Fällen mit Ventrikulomegalie 18 Fälle mit Spina bifida und 9 Fälle mit Holoprosencephalie, die sie aus der Studie ausschlossen. Sie unterteilten die verbliebenen 64 Fälle je nach dem Grad der Ventrikulomegalie in 2 Gruppen: zwischen 10 und 15 mm und mehr als 15 mm. In der Gruppe mit Hirnventrikelweite zwischen 10 und 15 mm betrug die Rate an Begleitfehlbildungen 12,8%. In der zweiten Gruppe lag die Inzidenzrate von assoziierten Malformationen bei 32%. Die vergleichsweise niedrige Inzidenzrate von Begleitfehlbildungen in der Gruppe der Feten mit einer Hirnventrikelweite zwischen 10 und 15 mm erklärt sich durch den Ausschluss von Feten mit einer Ventrikulomegalie, die durch Spina bifida oder Holoprosencephalie begründet sind (Graham 2001).

Gaglioti untersuchte 176 Fälle mit cerebraler Ventrikulomegalie, dabei bewertete er das Vorkommen von Begleitfehlbildungen je nach dem Grad der Ventrikulomegalie:

in der Gruppe mit einer Ventrikelweite zwischen 10 und 12 kamen assoziierte Malformationen in 41,3% vor, in der Gruppe mit Hirnventrikelweite zwischen 12,1 und 14,9 mm lag die Rate von assoziierten Fehlbildungen bei 75,6% und in der dritten Gruppe Ventrikelweite 15 mm und mehr kamen Begleitfehlbildungen in 60% vor.

Eine Ventrikelweite von 12 mm und mehr ist häufiger mit assoziierten Fehlbildungen verbunden (Boito 2007, Gaglioti 2005).

Interessante Ergebnisse lieferte eine prospektive Studie von Vergani et al., die Feten mit einer Ventrikulomegalie zwischen 10 und 15 mm untersuchte. Die Inzidenzrate von Begleitfehlbildungen betrug 41,5 % (34 von 82). Eine Hirnventrikelweite von 12 mm und mehr ist oft mit Begleitfehlbildungen verbunden, die Fehlbildungsrate ist in dieser Gruppe 56% gegenüber 6% in der Gruppe mit einer Hirnventrikelweite zwischen 10 mm und 12 mm (Vergani 1998).

Nach Goldstein et al. betrug die Rate an assoziierten Fehlbildungen bei Feten mit einer Ventrikelweite zwischen 10 und 15 mm etwa 76% (Goldstein 1990).

Es wird häufig in der Literatur darauf hingewiesen, dass beim Vorliegen einer Ventrikulomegalie auf die Niere besonders geachtet werden soll.

Jolly 2003 berichtete über vier Fälle mit Ventrikulomegalie in Begleitung von einer Nierenfehlbildung (Jolly 2003). Wiswell et al. berichteten über pathologische Nierenbefunde bei Feten mit Ventrikulomegalie in seinem Untersuchungskollektiv in 37% (Wiswell 1990).

Reuss berichtete über sechs Fälle mit vorliegender Ventrikulomegalie und polyzystischen Nieren. Die Diagnose wurde zwischen der 16. und 32. SSW gestellt. Chromosomale Aberrationen wurden ausgeschlossen. Bei einem Feten wurde zusätzlich eine Polydactylie festgestellt und ein Meckel-Gruber-Syndrom diagnostiziert (Reuss 1989).

Kovacs beschrieb zwei Fälle, bei denen eine Ventrikulomegalie gleichzeitig mit Nierenanomalien und Anomalien der oberen Extremitäten gefunden wurde. Bei diesen Fällen handelte es sich offenbar um unterschiedliche Krankheitsbilder (Kovacs 1997).

Beim Meckel-Gruber-Syndrom liegen eine Ventrikulomegalie, eine okzipitale Enzephalozele, Polydaktylie und bilaterale polyzystische Nieren vor (Strauss 2004).

Goldstein et al. berichteten von 34 Feten mit einer Hirnventrikelweite zwischen 10 und 15 mm, bei denen in 23,5% assoziierte Malformationen zu finden waren (Goldstein 2005).

Nach Breeze et al. kommen bei der schweren Ventrikulomegalie (Ventrikelweite mehr als 15 mm) in 60 % intrakranielle Anomalien und in 16,6% extrakraniale Anomalien vor (Breeze 2007)

Bei Lee et al. lag die Rate an Begleitanomalien bei 44 Feten mit einer Ventrikulomegalie bei 57%. Als häufigste assoziierte intrakranielle Anomalie zeigte sich in seiner Arbeit die Corpus callosum-Agenesie, die weiteren Fehlbildungen traten in folgender Häufigkeit auf: Migrationsstörungen, die periventrikuläre Leukomalazie und Arachnoidalzysten.
Diese Art der Begleitfehlbildungen lag an der Besonderheit der Untersuchungspopulation und evtl. der Untersuchungstechnik, bei der sich nur in 12% pränatal Begleitfehlbildungen entdecken ließen (Lee 2006).

Die Corpus callosum Agenesie wurde auch von Lockwood als eine der häufigsten Fehlbildungen für eine Ventrikulomegalie angesehen (Lockwood 1988).

Ulm berichtete über 8 Fälle mit vorliegender Ventrikulomegalie von insgesamt 28 untersuchten Feten mit diagnostizierter Dandy-Walker Malformation. Dabei hatte keiner der Feten mit Dandy-Walker-Variante eine Ventrikulomegalie (Ulm 1997).

Es finden sich in der Literatur unterschiedliche Daten zur Einteilung von assoziierten Malformationen bei Ventrikulomegalie.

Twining berichtete über das Vorkommen von assoziierten Malformationen bei Feten mit Ventrikulomegalie in 84,2%, davon Spina bifida in 32% der Fälle, in 18% Aquäduktstenose, in 10,5% Corpus callosum-Agenesie, in 2,6% Zysten des Cavum Septi pellucidi und in 2,6% der Fälle eine Porencephalie (Twining 1994).

Schrander–Stumpel konzentrierte sich auf die genetischen Aspekte der Ventrikulomegalie. Nach Angaben in der Literatur beträgt die Prävalenz von x-linked Hydrocephalus (Aquäduktstenose) 0,4-0,8 pro 1000 Geburten (Schrander-Stumpel 1998).

In 2009 erschien die Arbeit von Gaglioti et al. mit einer Literaturübersicht zum Thema- fetale Ventrikulomegalie. Die Autoren beschrieben die Rate an assoziierten Fehlbildungen bei 60% und mehr in der Gruppe mit schwerer Ventrikulomegalie, Ventrikelweite mehr als 15 mm und 10 bis 50 Prozent bei Feten mit Borderline Ventrikulomegalie (10-15 mm) (Gaglioti 2009).

Eine retrospektive Untersuchung von Joo et al. zeigte folgende Begleitfehlbildungen bei Feten mit Ventrikulomegalie: Corpus callosum-Agenesie in 8,63% (5/58), Aquäduktstenosen in 13,79% (8/58), Arnold-Chiari`s Malformation in 3,45% (2/58), Dandy-Walker Syndrom in 5,17% (3/58), Holoprosenzephalie in 1,72% (1/58), intrakranielle Hämorrhagie in 1,72% (1/58), intrakranieller Tumor in 1,72% (1/58), multiple Malformationssyndrome in 41,38% (14/58).

Letztendlich ist das Vorliegen von Begleitfehlbildungen für die Prognose der Ventrikulomegalie entscheidend (Joo 2008).

Aus den vorliegenden Literaturdaten lässt sich ein eindeutiges Fehlbildungsmuster bei Vorliegen einer Ventrikulomegalie ableiten.

Die drei häufigsten Fehlbildungen des ZNS in unserem Untersuchungskollektiv waren Neuralrohrdefekt (Spina bifida), die Agenesie des Corpus callosum und eine Dandy-Walker-Malformation.

Unsere Untersuchung zeigte, dass die Ventrikelweite von 15 mm und mehr wesentlich häufiger mit Begleitfehlbildungen assoziiert ist. In der Gruppe der schweren Ventrikulomegalie lag die Rate an strukturellen Anomalien bei 70% im Vergleich zu 48% in der Gruppe der Feten mit Ventrikelweite zwischen 10 und 14,9 mm.

## Prävalenz an Chromosomenanomalien

Die Sonographie spielt eine wichtige Rolle bei der Erkennung von fetalen Fehlbildungen. Es ist nicht möglich, direkt mittels Ultraschall chromosomale Anomalien zu diagnostizieren. Allerdings ermöglicht uns der Ultraschall die Entdeckung von Fehlbildungen und damit die Indikation zur pränatalen invasiven genetischen Diagnostik. Das ist umso wichtiger, da die meisten Feten mit chromosomalen Störungen von Patientinnen ohne erhöhtes Risiko geboren werden. Es ist entscheidend dabei, welche sonographischen Auffälligkeiten mit welcher Häufigkeit für Chromosomenaberrationen sprechen. Beim sonographischem Nachweis von bestimmten Auffälligkeiten wird die Suche nach möglichen genetischen Störungen und nach möglichen weiteren Anomalien empfohlen.

In unserem Untersuchungskollektiv bei Feten mit einer Ventrikulomegalie zwischen 10 und 14,9 mm betrug die Prävalenz der chromosomalen Aberrationen 19,4 Prozent der karyotypisierten Feten.

Die Struktur von Chromosomenanomalien war wie folgt:
Eine Trisomie 21 lag in 9,2 Prozent, eine Trisomie 13 in 2 Prozent, eine Trisomie 18 und ein Turner Syndrom in 1 Prozent vor. Dies entsprach einer Häufigkeit von 13,3 Prozent Aneuploidien. Die Rate an strukturellen Anomalien betrug 6,1 Prozent.

Feten mit einer Ventrikulomegalie von 15 mm und mehr zeigten in unserem Untersuchungskollektiv eine Rate an chromosomalen Aberrationen von 18,2 Prozent. Die Rate an Aneuploidien lag bei 15,2 Prozent und die Rate an strukturellen Anomalien bei 3 Prozent.

Es wurde bereits 1984 von Chervenak et al. über fünf Fälle unter 53 Fällen (9%) von Chromosomenanomalien im Zusammenhang mit fetaler Ventrikulomegalie berichtet (Chervenak 1984).

Die Inzidenz von Aneuploidien ist hoch und liegt bei über 15 Prozent, wenn eine borderline (Ventrikelweite 10 bis 15 mm) oder schwere (Ventrikelweite mehr als 15 mm) Ventrikulomegalie von strukturellen Fehlbildungen begleitet wird (Nicolaides 1990 Bromley 1991; Schwanitz 1993; Vergani 1998; Pilu 1999; Mercier 2001; Gaglioti 2005).

Die retrospektive Untersuchung von Vergani et al. beschrieb 82 Fälle mit borderline Ventrikulomegalie (Ventrikelweite zwischen 10 und 15 mm), davon 34 Fälle mit Begleitfehlbildungen. In der Gruppe der Feten ohne strukturelle Anomalien, isolierte milde Ventrikulomegalie, fanden sich 2 Aneuploidiefällen (2/48), bei Feten mit Begleitfehlbildungen lag die Rate an Aneuploidien bei 7/34. Die Ventrikelweite von 12 mm und mehr wurde viel häufiger von strukturellen Anomalien begleitet, 56 Prozent gegenüber 6 Prozent (Vergani 1998).

Schwanitz et al. fanden eine Rate an chromosomalen Anomalien bei Feten mit isolierter Ventrikulomegalie von 6,2 Prozent und bei Feten mit vorliegenden Begleitfehlbildungen eine wesentlich höhere Rate an chromosomalen Aberrationen von 25 Prozent (Schwanitz 1993).

Nicolaides et al. beschrieben anhand einer Analyse an einer großen Fallzahl von Feten mit Ventrikulomegalie, dass das Vorkommen von chromosomalen Anomalien stark vom Vorliegen assoziierter Fehlbildungen abhängig ist. Bei Feten mit isolierter Ventrikulomegalie zeigten sich in 3 Prozent chromosomale Defekte im Vergleich zu 36 Prozent bei Feten mit Begleitfehlbildungen.

Außerdem war der Grad der Ventrikulomegalie bei Feten mit Chromosomanomalien eher mild (Nicolaides 1990).

Bei isolierter Ventrikulomegalie ist die Wahrscheinlichkeit für das Vorliegen von chromosomalen Anomalien gering. Gaglioti et al. fanden keinen Fall einer Chromosomanomalie bei 24 Fällen mit isolierter schwerer Ventrikulomegalie (Gaglioti 2005).

Interessante Daten lieferte uns Chung mit seiner Studie von 131 Fällen mit milder isolierter Ventrikulomegalie (Ventrikelweite zwischen 10 mm und 12 mm). Es wurde in dieser Gruppe mittels invasiver Pränataldiagnostik kein Fall einer Chromosomenanomalie festgestellt (Chung 2007).

Aufgrund sonographischer Studien bei Feten mit Ventrikulomegalie werden Raten von Chromosomenanomalien von 2 bis 76 Prozent genannt. Die Inzidenz von chromosomalen Anomalien ist davon abhängig, ob zusätzliche Fehlbildungen vorhanden sind. Der Schweregrad der Ventrikelerweiterung verändert auch die Häufigkeit von zugrunde liegenden Chromosomenanomalien (Snijders und Nicolaides 1996).

Snijders und Nicolaides fanden in einer Metaanalyse von 13 Studien mit insgesamt 690 Fällen mit Ventrikulomegalie in 13 Prozent Chromosomendefekte, vor allem Trisomie 18, außerdem Triploidie, Trisomie 21 und Trisomie 13. Chromosomale Störungen lagen häufiger zugrunde, wenn zusätzliche Fehlbildungen festgestellt wurden (17 Prozent) als bei isolierter Ventrikulomegalie (2 Prozent). Der Grad der Dilatation ist bei Chromosomenanomalien eher leicht bis mittelstark und die Wahrscheinlichkeit für das Vorliegen einer Aneuploidie wird geringer, je ausgeprägter Ventrikulomegalie ist (Snijders und Nocolaides 1996).

Dass die Prävalenz an Chromosomendefekten sich je nach dem Grad der Ventrikeldilatation ändert, zeigte auch eine der größten Studien von Gaglioti. Er präsentiert die Daten von 176 Fällen mit Ventrikulomegalie.

Die Prävalenz an Chromosomenanomalien bei Feten mit milder Ventrikulomegalie (Ventrikelweite zwischen 10 mm und 12 mm) lag bei 41,3 Prozent, bei Feten mit mäßiger Ventrikulomegalie (Ventrikelweite zwischen 12 mm und 15 mm) bei 75,6 Prozent, bei Feten mit schwerer Ventrikulomegalie (Ventrikelweite über 15 mm) bei 60 Prozent (Gaglioti 2005).

Breeze et al. fanden in 5% (1/20) eine Trisomie 21 im Untersuchungskollektiv mit einer Ventrikelweite von 15 mm und mehr (Breeze 2007).

Sepulveda beschrieb neun Fälle mit Trisomie 9, die aufgrund sonographischer Auffälligkeiten durch invasive Pränataldiagnostik diagnostiziert wurden. Dabei lag in fünf Fällen eine Ventrikulomegalie vor, allerdings jeweils assoziiert mit den anderen Begleitfehlbildungen (Sepulveda 2003).

Eine Karyotypisierung ausschließlich bei mit anderen Fehlbildungen assoziierten Formen der Ventrikulomegalie empfiehlt Joo anhand der Untersuchung an 230 Fällen. Er fand 4 Fälle von chromosomalen Fehlbildungen, wie folgt: 3x Trisomie 21 (von einer schweren Ventrikulomegalie begleitet) und 1x 46,XX/69,XXX (bei milder Ventrikulomegalie). Dabei waren alle Fälle mit strukturellen Fehlbildungen assoziiert (Joo 2008).

Unsere Untersuchung zeigte keinen signifikanten Unterschied der Prävalenz an chromosomalen Anomalien in beiden Gruppen der Feten mit Ventrikulomegalie: 19,4% in der Gruppe mit Ventrikelweite zwischen 10 und 14,9 mm gegenüber 18,2% in der Gruppe der Feten mit Ventrikelweite von 15 mm und mehr.

In der Literatur wird die Prävalenz der chromosomalen Anomalien bei schwerer Ventrikulomegalie niedriger angegeben als bei leichten Formen der Ventrikulomegalie. Das ist nur schwer nachvollziehbar, da bei schwerer Ventrikulomegalie die Prävalenz von Begleitfehlbildungen steigt und sich dann die Rate an chromosomalen Anomalien erhöht.

Überraschend war in unserer Untersuchung die Struktur von chromosomalen Anomalien in beiden Gruppen der Feten mit unterschiedlich ausgeprägter Ventrikulomegalie. Bei Feten mit einer Ventrikelweite zwischen 10 und 14,9 mm zeigte sich am häufigsten eine Trisomie 21 (9,2%), Trisomie 13 und 18 und Turner Syndrom kamen signifikant seltener vor. Anders ist die Verteilung der Chromosomanomalien in der Gruppe der Feten mit einer Ventrikelweite von 15 mm und mehr. Hier war am häufigsten eine Trisomie 13, die Trisomien 18 und 21 kamen in dieser Gruppe gleich häufig vor.

Die Rate an strukturellen Chromosomanomalien zeigte sich in unserer Arbeit höher bei Feten mit einer Ventrikelweite zwischen 10 und 14,9 mm (6% gegenüber 3%).

## Infektionen als Ursache für die Ventrikulomegalie

Bei vorliegender Ventrikulomegalie kommen ursächlich unter anderen pränatale Infektionen infrage, wie die Toxoplasmose, Zytomegalie (CMV), Lues und Listeriose.
Eine Fallbeschreibung von Pistorius berichtete über einen ZNS-Schaden durch eine Parvovirus B19-Infektion vor der 16. SSW. Beim Feten wurde pränatal eine milde einseitige Ventrikulomegalie beschrieben (Pistorius 2008).

In der vorliegenden Untersuchung von 252 untersuchten Feten mit Ventrikulomegalie wurde in 2 Fällen eine Infektion festgestellt. Bei einem Feten fand sich eine Toxoplasmose und bei dem anderen eine CMV-Infektion. In beiden Fällen lag eine schwere Ventrikulomegalie vor. Die Prävalenz der Infektion bei Feten mit Ventrikulomegalie betrug somit in unserem Kollektiv 0,8%.

In der Literatur liegt die Rate an Infektionen als Ursache für eine schwere isolierte Ventrikulomegalie zwischen 10 und 20% (Graham 2001; Gaglioti 2005; Ouahba 2006).

Die Zytomegalie gehört zu den häufigsten Virusinfektionen, die mit einer kindlichen Schädigung während der Schwangerschaft und nach der Geburt einhergehen können. Nach Angaben aus der Literatur werden weltweit zwischen 0,2 bis 2,4% aller Feten mit dem Zytomegalievirus (CMV) infiziert.

Graham beschrieb im Untersuchungskollektiv von 91 Feten mit pränatal festgestellter Ventrikulomegalie 3 Fälle, die mit CMV-Infektionen verbunden waren. Davon fanden sich zwei Fälle in der Gruppe von Feten mit einer Ventrikelweite zwischen 10 und 15 mm, und ein Fall in der Gruppe mit einer Ventrikelweite von mehr als 15 mm (Graham 2001).

In der Arbeit von Ouahba fanden sich zwei Fälle einer CMV-Infektion in der Gruppe von 167 Feten mit isolierter milder Ventrikulomegalie, Ventrikelweite 10-15 mm (Ouahba 2006).

Gaglioti präsentierte in seiner Studie von 176 Feten mit Ventrikulomegalie 7 Fälle einer kongenitalen Infektion, 5 Fälle mit CMV-Infektion und 2 Fälle mit Toxoplasmose.
In vier Fällen lag eine schwere Ventrikulomegalie (Ventrikelweite über 15 mm), in zwei Fällen eine mäßige Ventrikulomegalie (Ventrikelweite zwischen 12 mm und 15 mm) und in zwei Fällen eine milde Ventrikulomegalie (Ventrikelweite zwischen 10 mm und 12 mm) vor. Alle Feten hatten zusätzlich assoziierte Fehlbildungen oder sonographische Auffälligkeiten wie Hydrops fetalis, Aszites oder zerebrale Kalzifikation (Gaglioti 2005).

Achiron wies auf die CMV-Infektion als häufigste angeborene Virusinfektion hin und berichtete über einen Fall, wo mittels Ultraschalluntersuchung in der 30. SSW bei einer asymptomatischen Patientin eine milde fetale Ventrikulomegalie festgestellt wurde. Vaginalsonographisch wurden periventrikuläre Zysten und intraventrikuläre Adhäsionen entdeckt. Der Autor empfahl beim Nachweis einer isolierten milden Ventrikulomegalie eine entsprechende Serumdiagnostik und eine differenzierte Beurteilung der fetalen Gehirnstrukturen (Achiron 1994). Dies entspricht dem Vorgehen in den beiden Fällen, die von Twickler präsentiert wurden.

In beiden Fällen wurde die Verdachtsdiagnose CMV-Infektion durch die pränatal sonographisch diagnostizierte Ventrikulomegalie geäußert und mittels Fetalblutanalyse bestätigt (Twickler 1993).

Butt untersuchte intrazerebrale Läsionen in vier Fällen mit intrauteriner CMV-Infektion, die mittels Ultraschall diagnostiziert wurden und beschreibt die milde Ventrikulomegalie auch als ein sonographisches Symptom einer CMV-Infektion. Außerdem berichtet der Autor über paraventrikuläre Zysten und intraventrikuläre Adhäsionen bei diesen Feten (Butt 1984). Auch Maligner et al. untersuchte das sonographische Spektrum von intrakranialen Anomalien bei Feten mit nachgewiesener CMV-Infektion. In allen Fällen wurde eine erhöhte Echogenität periventrikulär gefunden. Eine Ventrikulomegalie war in 5 von 8 Fällen nachweisbar. Zu den weiteren Zeichen einer fetalen CMV-Infektion gehören: intraventrikuläre Adhäsionen, periventrikuläre Pseudozysten, Anomalien der Hirngyrierung, die Corpus callosum-Hypoplasie, Cerebellum- und Cisterna magna-Anomalien und Zeichen der Vaskulopathie (Maligner 2003).

Nach Daten aus der Literatur beträgt die Inzidenz pränataler Infektionen mit Toxoplasma gondii etwa 0,12 bis 2 Promille. Einzelne Studien weisen darauf hin, dass 26 bis 54 Prozent der schwangeren Frauen eine spezifische Immunität besitzen. Die Inzidenz der während der Schwangerschaft erworbenen Erstinfektion liegt bei 0,5 bis 0,6 Prozent. Die Übertragung auf den Feten erfolgt in 40 Prozent bei mütterlicher Erstinfektion in der Schwangerschaft. 75 Prozent der infizierten Feten bleiben asymptomatisch, etwa 10 Prozent entwickeln eine schwere Erkrankung.

Die typischen sonographischen Zeichen einer fetalen Toxoplasmose bei frühzeitiger Infektion während der Schwangerschaft sind: Ventrikulomegalie, Mikrozephalus, zerebrale Kalzifikationsherde, Hepatosplenomegalie, Aszites, Pleuraergüsse bis zum Vollbild des Hydrops fetalis, mit folgendem Hydramnion, Plazentomegalie mit Echoverdichtungen und Wachstumsretardierung.

Zum Zeitpunkt der Geburt haben in Abhängigkeit vom Infektionszeitpunkt nur sechs bis zehn Prozent der Kinder klinische Symptome einer konnatalen Toxoplasmose.

Die bekannte klassische Trias Ventrikulomegalie, Chorioretinitis und zerebrale Kalzifikationen ist nur in etwa zwei Prozent der Fälle zu finden (Groß 2001).

Die Untersuchung von Joo et al. umfasst 230 Fälle mit pränataler Diagnose einer Ventrikulomegalie (Ventrikelweite mehr als 10 mm), die im Zeitraum von 1979 bis 2000 mittels Ultraschall festgestellt wurde. In 58 Fällen war die Ätiologie bekannt. Es fanden sich in diesem Untersuchungskollektiv ursächlich neun Fälle (16%) einer intrauterinen Infektion (7x Toxoplasmose, 1x Rubella, 1x CMV), die mittels TORCH-Serologie diagnostiziert wurden. Bei allen Toxoplasmose-Fällen lag eine schwere Ventrikulomegalie vor. Joo empfahl anhand dieser Daten beim Vorliegen einer Ventrikulomegalie eine TORCH-Serologie durchzuführen (Joo 2008).

Über eine Toxoplasmose-Infektion berichtete Breeze. In seiner retrospektiven Untersuchung von 20 Fällen mit schwerer Ventrikulomegalie (Ventrikelweite mehr als 15 mm) entsprach das einer Prävalenz der intrauteriner Infektion als Ursache für eine schwere Ventrikulomegalie von 5% (1/20) (Breeze2007).

In unseren beiden Fällen der intrauterinen Infektion lag eine schwere Ventrikulomegalie vor. Die Prävalenz der Infektion bei Feten mit schwerer Ventrikulomegalie betrug somit in unserem Kollektiv 3,2% (2/62). Es wurde kein Fall einer Infektion bei Feten mit einer milden Ventrikulomegalie nachgewiesen.

## Perinatales Outcome bei isolierter milder Ventrikulomegalie

Der normale fetale Ventrikeldiameter bleibt über die gesamte Schwangerschaft unter 10 mm. Die Isolierte milde Ventrikulomegalie (IMVM) wird definiert als Ventrikelweite zwischen 10 und 12 mm ohne erkennbare sonstige sonographische Auffälligkeiten (Bromley et al. 1991; Signorelli et al. 2004; Gaglioti et al. 2005; Falip 2007; Chang et al. 2007).

In unserem Untersuchungskollektiv fanden sich 109 Feten mit isolierter milder Ventrikulomegalie, Feten mit einer Ventrikelweite zwischen 10 und 12 mm ohne andere sonographisch erkennbare Fehlbildungen. Die Prävalenz an isolierter milder Ventrikulomegalie betrug in unserem Untersuchungskollektiv 0,4 Prozent (109/27645) .

Von vielen Autoren wird die milde Ventrikulomegalie durch eine Ventrtrikelerweiterung auf 10 bis 15 mm definiert (Achiron 1993; Patel 1994; Bloom 1997; Lipitz 1998; Vergani 1998; Pilu 1999; Greco 2001; Mercier 2001; Kinzler 2001; Breeze 2005; Ouahba 2006). Nach Angaben in der Literatur kommt die milde Ventrikulomegalie mit einer Ventrikelweite zwischen 10 und 15 mm in 0,15-0,7 Prozent bilateral und in 0,07 Prozent unilateral vor (Wax 2003).

Nach Chervenak tritt die Ventrikulomegalie bei 30 bis 60 Prozent der betroffenen Feten isoliert auf (Chervenak 1983). Eine ähnliche Rate von 43% (109/252) ergab unsere Untersuchung.

Wichtig ist nicht nur die Weite des Ventrikels, sondern die Progredienz der Ventrikulomegalie, der Ausschluss von damit verbundenen strukturellen oder genetischen Anomalien und kongenitalen Infektionen. Die Prognose einer IMVM ist nicht sicher vorauszusagen.

Greco kam in seiner Analyse von 14 Feten mit isolierter milder Ventrikulomegalie zum Ergebnis, dass eine heterogene Gruppe von ZNS-Anomalien pränatal als isolierte milde Ventrikulomegalie erscheinen kann (Greco 2001).

In der retrospektiven Untersuchung von Hudgins wurden 47 Fälle einer milden Ventrikulomegalie evaluiert, von denen die falsch-negative Entdeckungsrate von Begleitfehlbildungen bei 20 Prozent lag ( Hudgins 1988).

In mehreren Studien wird versucht zu evaluieren, welches Risiko eine isolierte milde Ventrikulomegalie für die Entwicklung des Feten darstellt.

In den meisten Fällen hat die IMVM keine Bedeutung, dennoch bedeutet diese Diagnose eine erhöhte Gefahr für das Vorliegen einer genetischen Anomalie oder einer geistigen und motorischen Entwicklungsstörung (Pilu 1999).

Signorelli et al. untersuchten retrospektiv die Entwicklung von Kindern (Beobachtungszeit 6-15 Jahre) mit pränatal diagnostizierter isolierter milder Ventrikulomegalie (Ventrikelweite 10-12 mm) an 60 Fällen und stellten fest, dass die motorische und kognitive Entwicklung dieser Kindern unauffällig war (Signorelli 2007). Eine unauffällige psychomotorische Entwicklung beschrieb Vergani in seiner prospektiven Untersuchung von 45 Kindern mit pränatal diagnostizierter isolierter milder Ventrikulomegalie (Ventrikelweite 10-15 mm), Beobachtungszeit 3-72 Monate (Vergani 1998).

Pilu et al. fanden in ihrer retrospektiven Analyse von 31 Feten mit isolierter milder Ventrikulomegalie (Ventrikelweite zwischen 10 und 15 mm) eine Entwicklungsstörung bei Kindern mit einem unauffälligen Karyotyp in 11,5% (24/209) und eine perinatale Mortalität von 3,7% (8/217). Ein unauffälliges neurologisches Outcome lag bei 96% vor (Pilu 1999).

Ähnliche Daten lieferte Gaglioti in seiner retrospektiven Untersuchung von 44 Feten mit Ventrikelweite zwischen 10 und 12 mm ohne andere Fehlbildungen. Eine normale neurologische Entwicklung hatten 93% der Feten in dieser Gruppe (Gaglioti 2005).

Ouahba et al. beobachteten 101 Kinder im Alter zwischen 19 und 127 Monaten mit pränatal festgestellter IMVM (Ventrikelweite zwischen 10 und 15 mm), dabei hatten 12 Kinder eine Entwicklungsverzögerung. Ein unauffälliges Outcome lag in ihrem Untersuchungskollektiv bei 88% vor (Ouahba 2006).

Die Rate einer unauffälligen motorischen und kognitiven Entwicklung bei Kindern mit isolierter milder Ventrikulomegalie ( Ventrikelweite 10-15 mm) lag zwischen 81 und 89% in den Untersuchungen von Breeze et al., Patel et al. und Graham et al. (Patel 1994; Graham 2001; Breeze 2005).

Goldstein berichtete über 34 Feten mit einer Ventrikelweite zwischen 10 und 15 mm gemessen zwischen der 18.-35. SSW, wobei er zeigte, dass die Fälle mit IMVM und einem normalen Karyotyp ein günstiges Outcome hatten (Goldstein 2005). Auch Boito kam in seiner Untersuchung von 74 Fällen mit milder Ventrikulomegalie (Ventrikelweite zwischen 10 mm und 12 mm) zum Ergebnis, dass eine milde Ventrikulomegalie mit unauffälligem Karyotyp, ohne vorliegende kongenitale Infektion und ohne Begleitfehlbildungen eine gute Prognose hat (Boito 2007).

Lee analysierte in seiner Arbeit mit 44 Ventrikulomegaliefällen, wie sich die Prognose der Ventrikulomegalie in Abhängigkeit von der Ätiologie ändert. Dabei weist er drauf hin, dass nur 12 Prozent der Begleitfehlbildungen pränatal entdeckt wurde. Alle Kinder, die postnatal eine verzögerte Entwicklung zeigten, hatten Begleitfehlbildungen, die vorwiegend postnatal festgestellt wurden: Agenesie des Corpus callosum, zerebrale Migrationsstörungen, die periventrikuläre Leukomalazie, arachnoidale Zysten oder eine Aquäduktstenose. Mehr als die Hälfte der Fälle, in denen die Diagnose der Ventrikulomegalie auf einer sonographischen Untersuchung beruhte, hatte anhand postnataler bildgebender Untersuchung zusätzliche Anomalien, die pränatal nicht entdeckt wurden (Lee 2006).

Terry analysierte in seiner Untersuchung das Risiko für das Vorliegen einer Aneuploidie bei Feten mit einer isolierten milden Ventrikulomegalie und stellte fest, dass die Gefahr einer Entwicklungsstörung bei diesen Kindern höher ist als das Vorliegen einer Aneuploidie (Terry 2000).

Gilmore verband in seiner Arbeit die pränatal entdeckte isolierte milde Ventrikulomegalie mit einer erhöhten Gefahr für eine postnatale Entwicklungsverzögerung und Schizophrenie (Gilmore 1998; 2008).

Unsere Daten zeigten in der Gruppe der Feten mit isolierter milder Ventrikulomegalie eine Rate der Plazentainsuffizienz von 7,3 Prozent und der perinatalen Mortalität von 4,6 Prozent.

Ein schlechtes perinatales Outcome lag in unserem Untersuchungskollektiv von 109 Feten mit isolierter milder Ventrikulomegalie bei etwa 15% vor. Das bedeutet für uns, dass die pränatal festgestellte milde isolierte Ventrikulomegalie mit einem etwa 15% Risiko für ein krankes Kind vergesellschaftet ist.

Bereits 1993 lieferten Achiron et al. Daten zur Frage der Rate an Chromosomenanomalien beim Vorliegen einer milden isolierten Ventrikulomegalie (10-15 mm). Es fanden sich 8 Feten (die Prävalenz der isolierten milden Ventrikulomegalie betrug 0,15 Prozent) mit isolierter milder Ventrikulomegalie von 5400 untersuchten Feten. Bei 2 von 886 Feten lag eine Aneuploidie vor: eine Trisomie 18 und eine Trisomie 21. Die Prävalenz an Chromosomenanomalien betrug damit 25 Prozent. Kritisch anzumerken ist die geringe Fallzahl.

In seiner Arbeit analysierte Achiron 92 Fälle aus fünf Studien (seine Arbeit und Hudgins et al. 1988, Mahony et al. 1988, Goldstein et al. 1990, Bromley et al. 1991) zur Frage der Rate an Chromosomenanomalien bei isolierter milder Ventrikulomegalie und kam zu einer Prävalenz von Chromosomalenanomalien in dieser Gruppe von 12 Prozent (11/92). Dabei zeigte sich die Struktur von Chromosomanomalien wie folgt: siebenmal Trisomie 21, zweimal Trisomie 18 und zweimal strukturelle Chromosomanomalien (Achiron 1993).

Pilu et al. untersuchten retrospektiv 31 Feten mit sonographischer Diagnose einer IMVM, Ventrikelweite zwischen 10 und 15 mm, und analysierten insgesamt 234 Fällen aus vorliegenden Literaturdaten. Dabei lag die Rate an chromosomalen Anomalien bei 3,8% (9/234) und isoliert im eigenen Kollektiv bei 6,4% (2/31), davon 1x Trisomie 21 und 1x Trisomie 13 (Pilu 1999).

In Untersuchungskollektiven mit isolierter milder Ventrikulomegalie beschrieben Patel et al. einen Fall der Chromosomanomalie (1/44), Vergani et al. fanden zwei Fälle einer Chromosomanomalien (2/48), Lipitz et al. und Signorelli et al. stellten einen Fall einer Chromosomanomalie (1/28 und 1/62) fest. In allen Fällen lag eine Trisomie 21 vor ( Patel 1994, Vergani 1998, Lipitz 1998, Signorelli 2004).

Wenige Arbeiten beschrieben in ihren untersuchten Kollektiven keine Chromosomanomalien (Bromley 1991, Kinzler 2001, Falip 2007).

Die Rate an chromosomalen Anomalien bei Feten mit IMVM (Ventrikelweite zwischen 10 und 15 mm) lag nach Daten von Ouahba et al. bei 6,7% (4/167) und die Verteilung war wie folgt: zweimal Trisomie 21, einmal 47 XXY und einmal 47 XYY(Ouahba 2006). Benacerraf fand bei 44 Feten mit einer milden Ventrikulomegalie (Ventrikelweite zwischen 10 mm und 12 mm) in 12 Prozent chromosomale Anomalien (Benacerraf 1987).

In der Metaanalyse von Gaglioti et al. lag die Rate an Aneuploidien bei IMVM (10-15 mm) bei 3-15% (Gaglioti 2009).

Die Prävalenz an chromosomalen Anomalien bei Feten mit isolierter milder Ventrikulomegalie betrug in unserem Untersuchungskollektiv 4,6 Prozent (5xTrisomie 21).

Bei 4 von diesen 5 Feten wurden zusätzliche Softmarker für Trisomie 21 gefunden.
Anhand unserer Daten lässt sich sagen, dass die isolierte milde Ventrikulomegalie ein erhöhtes Risiko für das Vorliegen von chromosomale Anomalien darstellt. Bemerkenswert ist, dass bei milder isolierter Ventrikulomegalie in unserer Untersuchung ausschließlich die Trisomie 21 als Chromosomanomalie vorlag.

Es fand sich in der Literatur keine Arbeit, die über einen Fall einer positiven TORCH-Serologie in der Gruppe von Feten mit isolierter milder Ventrikulomegalie mit einer Ventrikelweite zwischen 10 und 12 mm berichtet. Chung beschrieb in seiner Studie von 131 Fällen mit milder isolierter Ventrikulomegalie (Ventrikelweite zwischen 10 mm und 12 mm) mit pränataler invasiver Diagnostik keinen Fall einer fetalen Infektion (Chung 2007).

Auch in unserer Untersuchung fand sich kein Fall einer intrauterinen Infektion bei Feten mit isolierter milder Ventrikulomegalie.

## Prävalenz der Ventrikulomegalie bei Feten mit Trisomie 21 mit und ohne Begleitfehlbildungen

In unserem Untersuchungskollektiv lag die Prävalenz der Ventrikulomegalie bei Feten mit Trisomie 21 bei 7 Prozent. Das ist viel höher als die Prävalenz der Ventrikulomegalie in der Gesamtpopulation (nach Literaturangaben bei 0,1-0,2%). Die Prävalenz an Ventrikulomegalien bei Trisomie 21 ohne zusätzliche sonographische Auffälligkeiten betrug 0,7 Prozent.

Die Trisomie 21 ist die häufigste Chromosomenstörung mit einer Prävalenz von 1 auf 500 Neugeborene.

Die Geschlechtsverteilung ist ausgeglichen (m:w=1:1).

Es findet sich ein charakteristischer Phänotyp mit teilweise schweren Fehlbildungen und Entwicklungsstörungen.

Die Hälfte aller Chromosomenanomalien, die im zweiten Trimester durch die Amniozentese diagnostiziert wird, ist die Trisomie 21. Das spezifische Risiko steigt signifikant mit dem mütterlichen Alter an. Allerdings wurden früher nur etwa 20% der Kinder mit Trisomie 21 von Frauen über 35 Jahren geboren (Adams et al.1981), heute sind es aufgrund des veränderten mütterlichen Alters bei der Entbindung ca. 50%.

Die Studien zum Thema der diagnostischen Relevanz der Ventrikulomegalie bei Feten mit Trisomie 21 sind wegen kleiner Fallzahlen in ihrer Aussage begrenzt.

Bereits Hill und Benacerraf et al. wiesen in ihren Untersuchungen darauf hin, dass eine leichte Ventrikulomegalie bei Feten mit Trisomie 21 häufiger als bei chromosomal gesunden Feten auftritt (Hill 1989; Benacerraf 1994).

Zu den sonographischen Hinweiszeichen für Trisomie 21 gehören:

verdickte Nackenfalte, Hydrops fetalis, milde Ventrikulomegalie, Brachyzephalie, flaches Gesichtsprofil mit kleiner Nase, Urethraklappensyndrom mit Megazystis, echogener Darm, Duodenalatresie, milde Erweiterung der Nierenbecken, Klinodaktylie, Mittelphalanxhypoplasie des 5. Fingers, kurzer Femur und ein kurzer Humerus. In 40-50 Prozent wird die Trisomie 21 von Herzfehlern begleitet.

Interessante Daten lieferte uns die Studie von Benacerraf et al. Sie beschrieb 95 Feten mit Trisomie 21, wobei in 9 Fällen eine Ventrikulomegalie festgestellt wurde. Die Prävalenz an Ventrikulomegalie in ihrem Untersuchungskollektiv mit Feten mit Trisomie 21 betrug 9,5 Prozent. Es wurde allerdings nicht differenziert untersucht, wie oft die Ventrikulomegalie bei Feten mit Trisomie 21 als isoliertes sonographisches Zeichen vorlag (Benacerraf 1995).

Die retrospektive Untersuchung von Papp et al. beschrieb 207 Fälle mit Trisomie 21 im Kollektiv von 22150 Feten, die im Zeitraum zwischen 1990 und 2004 mittels Amniozentese untersucht wurden. In der Gruppe der Feten mit Trisomie 21 fanden sich in 14,5% cerebrale Anomalien, dabei in 80 % lag eine Ventrikulomegalie vor. Es wurde allerdings nicht gezielt untersucht, ob Fälle mit isolierter Ventrikulomegalie bei Feten mit Trisomie 21 vorkamen (Papp 2008).

Unsere Daten zeigten, dass die Ventrikulomegalie häufiger bei Feten mit Trisomie 21 als in der Gesamtpopulation auftritt. Die Ventrikulomegalie kommt bei Feten mit Trisomie 21 überwiegend in Kombination mit anderen sonographischen Auffälligkeiten vor. Es liegen keine Literaturdaten vor, die die Relevanz der Ventrikulomegalie als isolierten Softmarker für Trisomie 21 belegen. Unsere Untersuchung ergab , dass die Ventrikulomegalie als isoliertes sonographisches Zeichen für Trisomie 21 eine Bedeutung haben könnte.

# Zusammenfassung

Die fetale Ventrikulomegalie wird definiert als Erweiterung des Durchmessers des Hinterhorns der Hirnseitenventrikel am dorsalen Ende des Plexus choroideus quer zur Längsachse des Ventrikels, gemessen im Bereich des hinteren Horns, auf 10 mm und mehr von der 14. SSW bis zur Entbindung.

Man sollte die pränatal festgestellte Ventrikelerweiterung über die Norm hinaus als Ventrikulomegalie bezeichnen, da der Begriff „Hydrozephalus“ eine postnatale Diagnose darstellt, zu der zusätzlich zur Ventrikulomegalie ein Krankheitsbild mit vergrößertem Kopfumfang und zumeist erhöhtem Hirndruck gehört.

Pathogenetisch werden zwei Ursachen der Ventrikulomegalie unterschieden: die Obstruktion im Liquorzirkulationssystem und die Überproduktion von Liquor cerebrospinalis.

Die Daten dieser Studie stammen aus dem Zentrum für Pränataldiagnostik, Kurfürstendamm 199, Berlin, und wurden zwischen dem 1.1.1998 und 31.7.2006 erhoben. Alle Untersucher sind hochqualifiziert und führen seit Jahren ausschließlich pränatale und gynäkologische Ultraschalluntersuchungen und die invasive Pränataldiagnostik durch. Das Untersuchungskollektiv von 27 645 Feten war gemischt und setzte sich aus Schwangeren zusammen, die zur Screeninguntersuchung überwiesen wurden und zum kleineren Teil aus Schwangeren mit Verdacht auf Fehlbildung des Feten. Bei Auffälligkeiten des Feten wurde zusätzlich eine invasive Diagnostik und ggfs. eine infektionsserologische Untersuchung angeboten und durchgeführt.

Mit 252 Fällen repräsentiert das vorgestellte Kollektiv eine der größten Fallzahlen pränatal diagnostizierter Ventrikulomegalie, die bisher publiziert wurden.

Alle 252 Feten wurden, je nach Grad der Hirnseitenventrikelweite, in zwei Gruppen unterteilt: Ventrikelweite zwischen 10 und 14,9 mm und ab 15 mm. Die milde Ventrikulomegalie mit einer Ventrikelweite zwischen 10 und 12 mm wurde zusätzlich ausgewertet. Es wurde untersucht, wie weit sich die Prognose der Ventrikulomegalie beim Vorhandensein von assoziierten Fehlbildungen des Feten verschlechtert. Außerdem wurde analysiert, wie hoch die Rate an chromosomalen Aberrationen, assoziierten Malformationen und kongenitalen Infektionen in Abhängigkeit vom Grad der Ventrikulomegalie ist.

Es zeigte sich kein signifikanter Unterschied der Rate an chromosomalen Anomalien in beiden Gruppen der Feten mit Ventrikulomegalie: 19,4% in der Gruppe mit Ventrikelweite zwischen 10 und 14,9 mm gegenüber 18,2% in der Gruppe der Feten mit Ventrikelweite von 15 mm und mehr (p= 0,879).

Bemerkenswert fanden wir die Struktur von chromosomalen Anomalien in beiden Gruppen der Feten mit unterschiedlich ausgeprägter Ventrikulomegalie. Bei Feten mit einer Ventrikelweite zwischen 10 und 14,9 mm zeigte sich am häufigsten mit 9,2% eine Trisomie 21, Trisomie 13, 18 und Turner Syndrom kamen deutlich seltener vor. Anders ist die Verteilung der Chromosomanomalien in der Gruppe der Feten mit einer Ventrikelweite von 15 mm und mehr. Hier war am häufigsten eine Trisomie 13, die Trisomien 18 und 21 kamen in dieser Gruppe gleich häufig vor.

Die Rate an strukturellen Chromosomanomalien zeigte sich höher bei Feten mit einer Ventrikelweite zwischen 10 und 14,9 mm (6% gegenüber 3%).

Die Prävalenz der Ventrikulomegalie (Hirnventrikelweite 10 mm und mehr) im untersuchten Kollektiv betrug 0,9 Prozent und die Prävalenz der isolierten milden Ventrikulomegalie (Hirnventrikelweite 10-12 mm) lag bei 0,4 Prozent.

Die Begleitfehlbildungen bei Ventrikulomegalie ließen sich pränatal mit hoher Sicherheit durch eine hochqualifizierte Ultraschalluntersuchung feststellen.

Bei den Feten mit isolierter milder Ventrikulomegalie kam es in zwei Fällen zu falsch-negativen Diagnosen, die sich durch nur unspezifische, pränatal nicht sicher zuzuordnende Hinweise erklären (Sotos Syndrom und Goldenhar Syndrom (2/109, 1,8 Prozent). Es muss also bei einer milden Ventrikulomegalie mit seltenen Syndromen gerechnet werden, die sich pränatal nur schwer erkennen lassen.

Es zeigten sich geringe Unterschiede in der Geschlechtsverteilung zugunsten der männlichen Feten.

Es ist sinnvoll, die milde Ventrikulomegalie mit einer Ventrikelweite zwischen 10 und 12 mm von den anderen Formen der Ventrikulomegalie zu unterscheiden. Anhand des Schweregrades der Ventrikulomegalie erscheint es möglich, eine Aussage über die Wahrscheinlichkeit des Vorliegens einer assoziierten strukturellen Anomalie, einer chromosomalen Aberration oder intrauteriner Infektionen zu machen. Außerdem hängt das perinatale Outcome vom Schweregrad der pränatal festgestellten fetalen Ventrikulomegalie ab.

Unsere Untersuchung zeigte, dass die Ventrikelweite von 15 mm und mehr wesentlich häufiger mit Begleitfehlbildungen assoziiert ist. In der Gruppe der schweren Ventrikulomegalie lag die Rate an assoziierten Fehlbildungen bei 70% im Vergleich zu 48% in der Gruppe der Feten mit einer Ventrikelweite zwischen 10 und 14,9 mm (hochsignifikant, $p<0,005$ (0,0015)).

Es wurde die Rate der verschiedenen cerebralen Malformationen untersucht. Am häufigsten mit einer Prävalenz von 10% lag in unserem Kollektiv eine begleitende Spina bifida vor. An zweiter und dritter Stelle standen die Agenesie des Corpus callosum mit 7% und die Dandy-Walker-Malformation mit 6%. Es kamen etwas seltener auch andere Fehlbildungen des ZNS wie Holoprosenzephalie, zerebrale Arachnoidalzyste, Schizenzephalie, Porenzephalie, Lissenzephalie und Cerebellumhypoplasie vor.

Die Prävalenz an Infektionen bei Ventrikulomegalie lag im untersuchten Kollektiv bei 0,8%.

In unseren beiden Fällen der intrauterinen Infektion lag eine schwere Ventrikulomegalie vor. Die Prävalenz der Infektion bei Feten mit schwerer Ventrikulomegalie betrug somit in unserem Kollektiv 3,2% (2/62). Es wurde kein Fall einer Infektion bei Feten mit einer milden Ventrikulomegalie nachgewiesen.

Es wurde untersucht, ob die milde isolierte Ventrikulomegalie einen Risikofaktor für chromosomale Anomalien, hier insbesondere die Trisomie 21, darstellt. Von 109 Feten mit isolierter milder Ventrikulomegalie lag in 5 Fällen (4,6%) eine Trisomie 21 vor. Es wurden keine weiteren Aneuploidien festgestellt. Allerdings wurden bei 4 von diesen 5 Feten zusätzliche Softmarker für Trisomie 21 gefunden.

Wir untersuchten die Relevanz der Ventrikulomegalie als sonographisches Hinweiszeichen auf Trisomie 21. Im Kollektiv von 143 Feten mit Trisomie 21 kam die Ventrikulomegalie in 7 Prozent vor, was hochsignifikant höher ist als die Prävalenz der Ventrikulomegalie bei Feten in unserem gesamten Untersuchungskollektiv (0,9 Prozent).

Es wurde festgestellt, dass nur ein Fetus mit Trisomie 21 eine isolierte Ventrikulomegalie aufwies. Bei den anderen wurden sonographisch weitere Hinweise oder Begleitfehlbildungen gesehen.

Aus den vorliegenden Daten lässt sich zusammenfassen, dass die Suche nach Begleitfehlbildungen beim Vorliegen einer Ventrikulomegalie entscheidend ist und dass sich Begleitfehlbildungen bei Ventrikulomegalie pränatal mit hoher Sicherheit durch eine hochqualifizierte Ultraschalluntersuchung feststellen lassen. Es gibt allerdings seltene Syndrome, die sich pränatal schwer diagnostizieren lassen.

Die Prävalenz von Begleitfehlbildungen und chromosomalen Anomalien ist vom Schweregrad der Ventrikulomegalie abhängig.

Der Ausschluss von strukturellen Anomalien, chromosomalen Aberrationen und intrauterinen Infektionen ist entscheidend für die Einschätzung der Prognose der Ventrikulomegalie.

Die pränatale Ventrikulomegalie verlangt zur Abklärung ihrer Ursache eine Karyotypisierung und TORCH-Serologie.

Die isolierte milde Ventrikulomegalie sollte nicht als harmlose Normvariante angesehen werden. Sie erhöht die Gefahr für das Vorliegen von chromosomalen Anomalien, insbesondere für eine Trisomie 21, und zeichnet sich durch eine erhöhte Komplikationsrate wie perinatale Mortalität und Plazentainsuffizienz aus.

Auf der anderen Seite sind in 85 Prozent der Schwangerschaften mit isolierter milder Ventrikulomegalie die Kinder gesund. Allerdings haben etwa 15 Prozent der Kinder mit einer milden isolierten Ventrikulomegalie ein schlechtes Outcome. Da die chromosomalen Anomalien bei isolierter milder Ventrikulomegalie häufiger vorkommen, sollte eine Karyotypisierung diskutiert werden.

Die Ventrikulomegalie tritt häufiger bei Feten mit Trisomie 21 als in der Gesamtpopulation auf. Allerdings kommt sie bei Feten mit Trisomie 21 überwiegend in Kombination mit den anderen sonographischen Auffälligkeiten vor.

# Sonographische Darstellung der Ventrikulomegalie

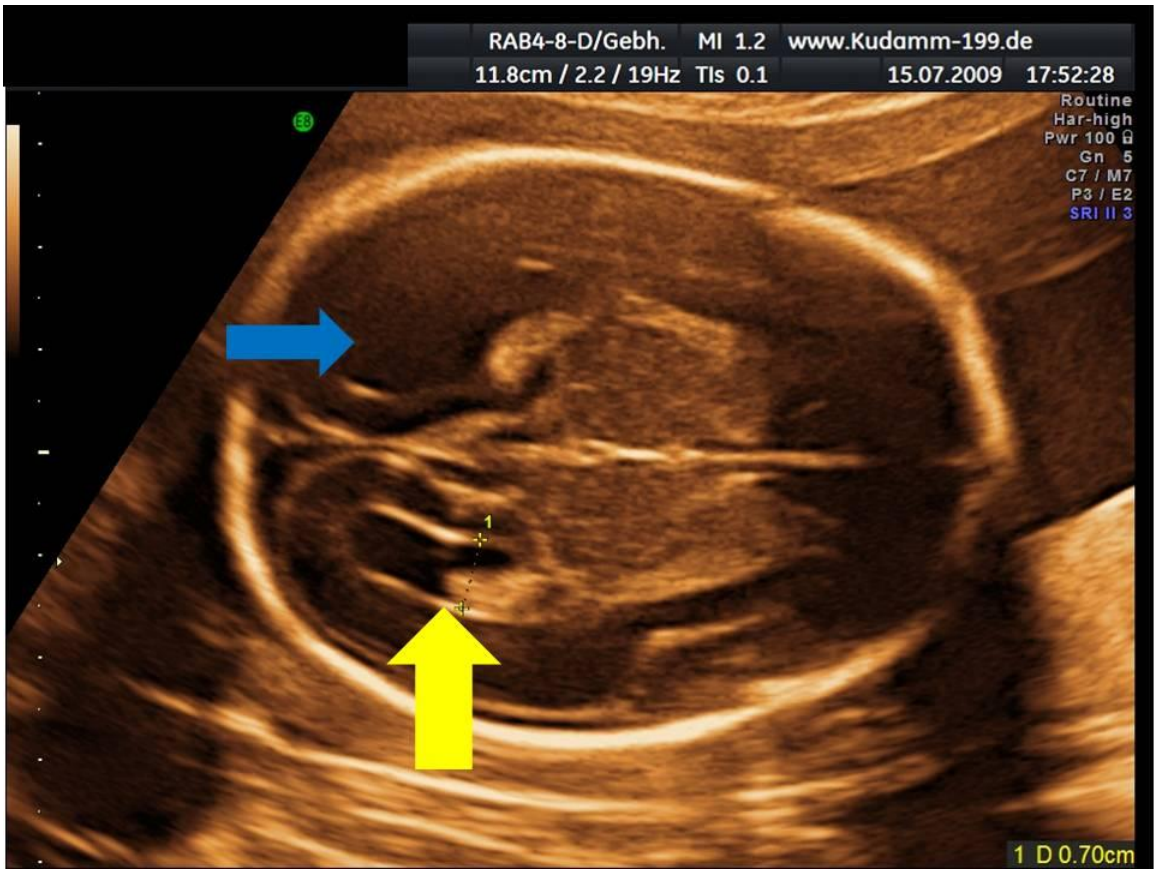


**Abb. 20**: Sonographischer Querschnitt durch das fetale Köpfchen bei Asymmetrie der Hirnseitenventrikel, gelber Pfeil: normal weiter rechter Hirnseitenventrikel (7 mm), blauer Pfeil: mild erweiterter linker Hirnseitenventrikel, aufgrund der Schallauslöschung durch die Schädelkalotte erschwert darstellbar (s. Abb. 22)

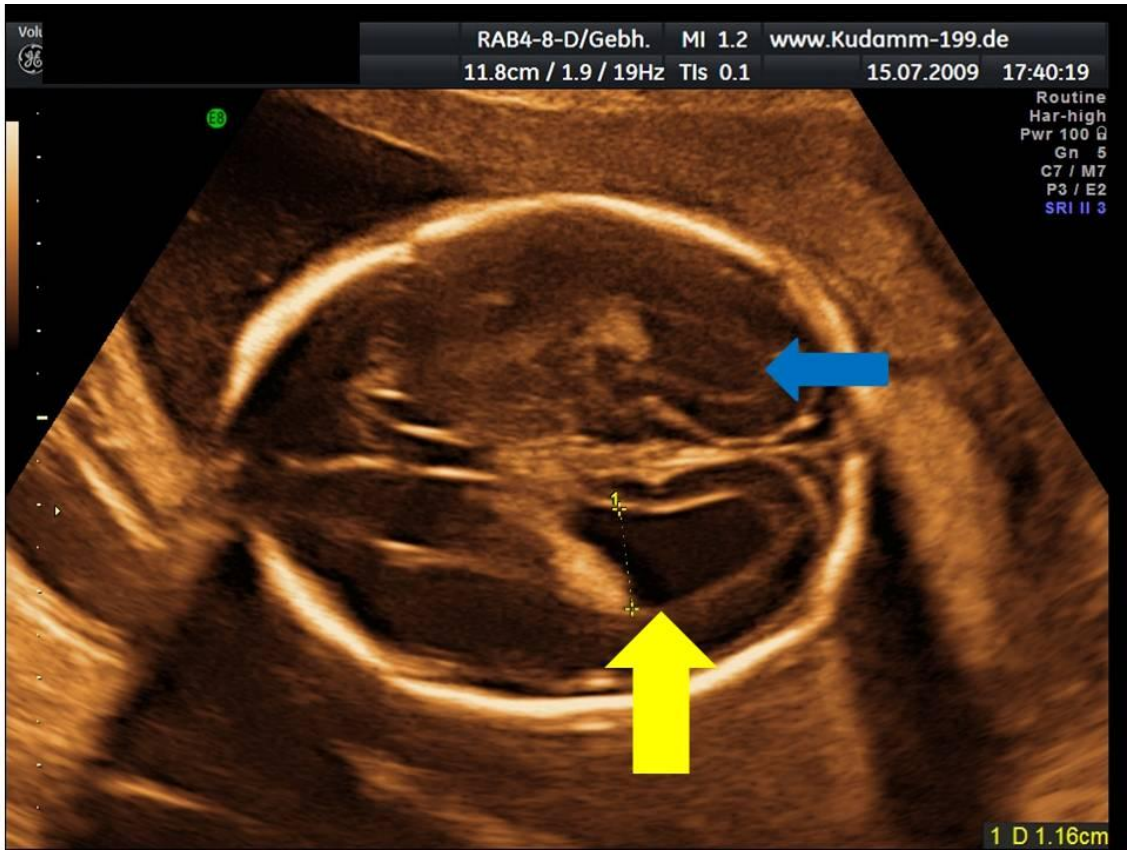


**Abb. 21**: Derselbe Fet wie in Abb. 21: Darstellung des mild erweiterten linken Hirnseitenventrikels (gelber Pfeil, 11,6 mm), optimale Darstellung nach Lageänderung des Feten. Der normal weite rechts Hirnseitenventrikel (blauer Pfeil) ist erschwert darstellbar

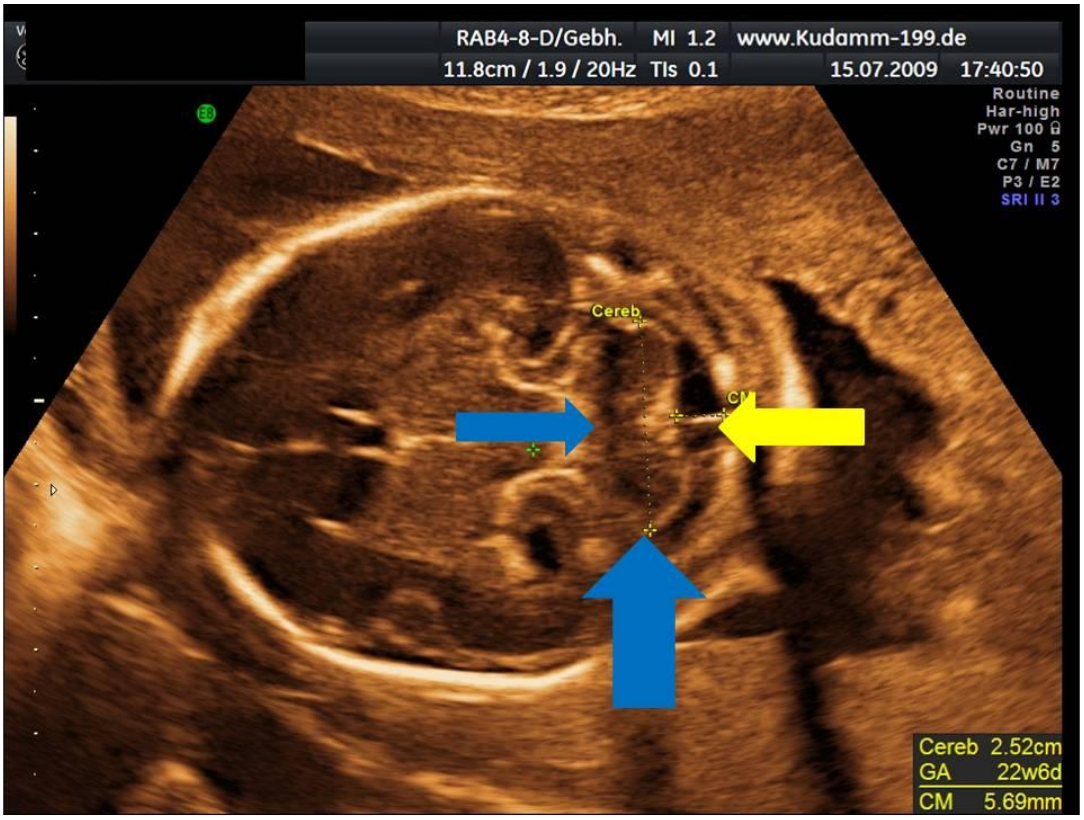


Abb. 22: Darstellung und Messung des Cerebellum mit Messung (blaue Pfeile) und der Cisterna magna mit Messung (gelber Pfeil)

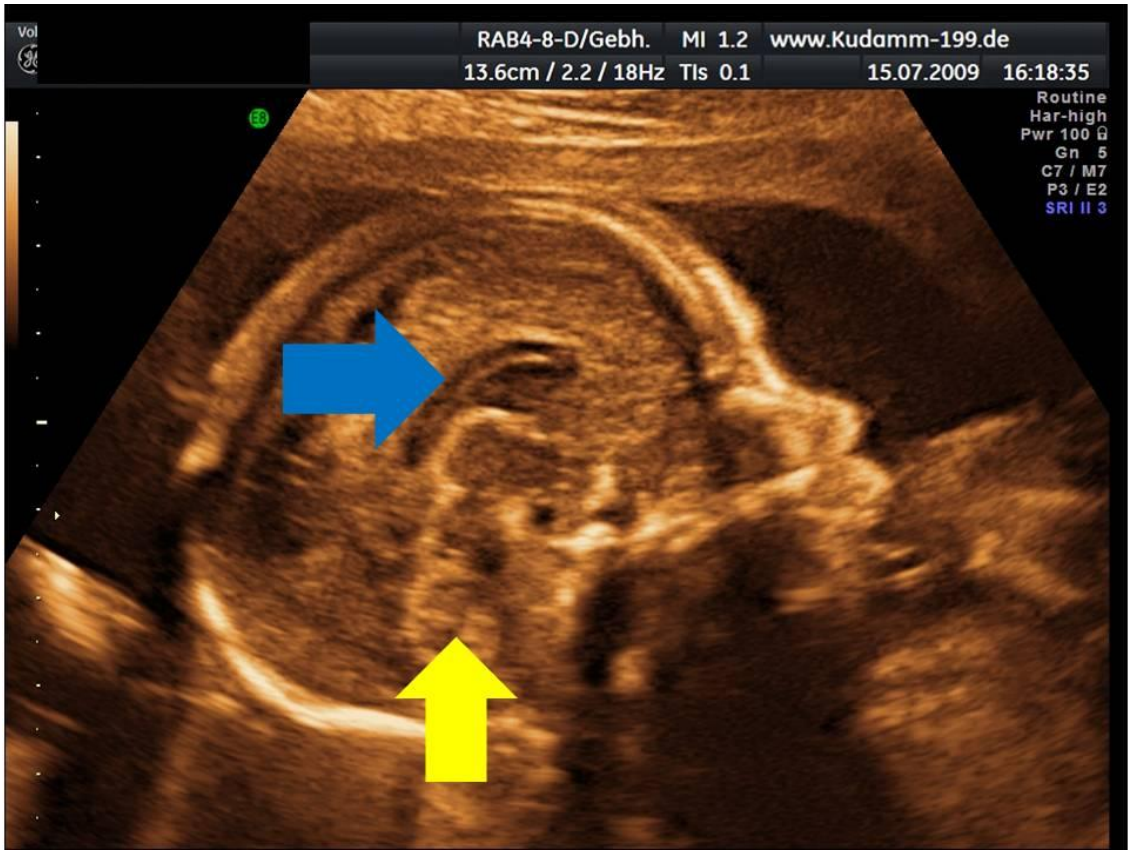


Abb. 23: Sagittalschnitt durch das fetale Köpfchen mit Darstellung des Corpus callosum (blauer Pfeil) und des Vermis cerebelli (gelber Pfeil)

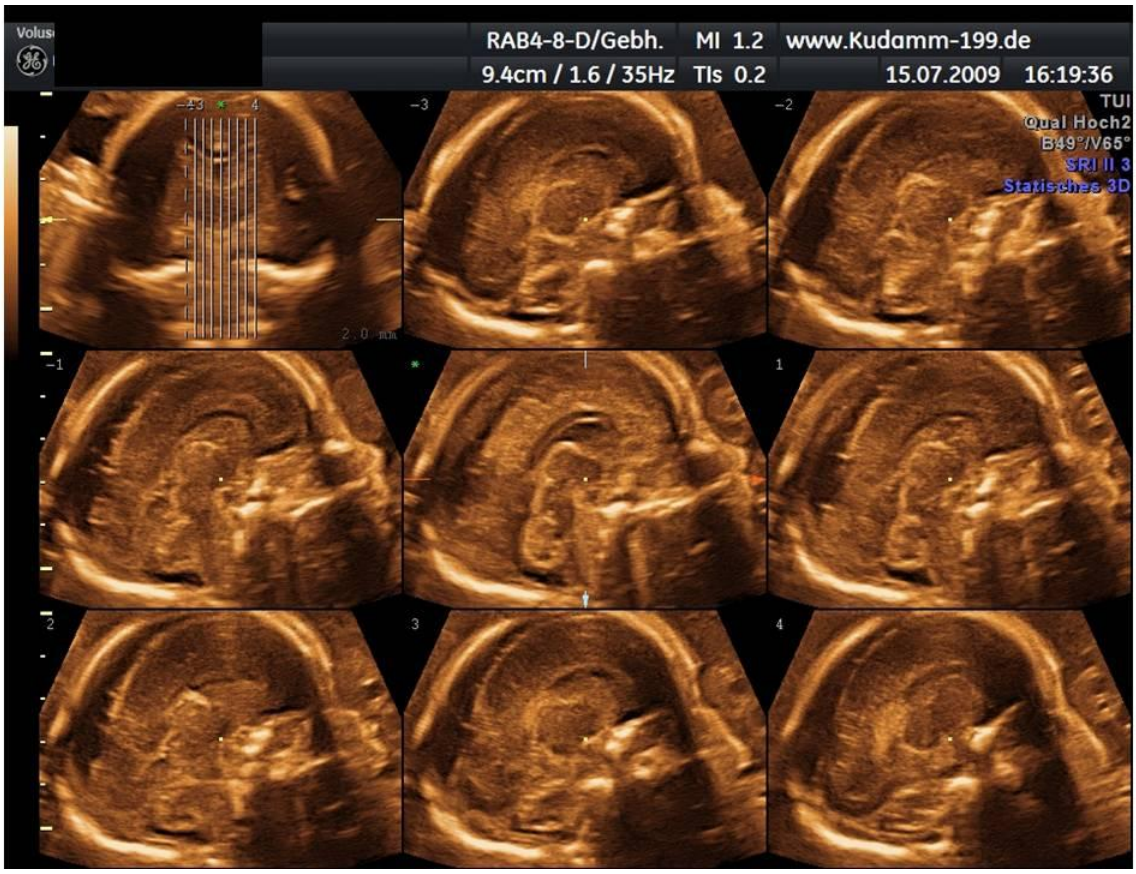


Abb. 24: Tomographische Ultraschalldarstellung des fetalen Köpfchens mit Darstellung von Corpus callosum und Vermis cerebelli

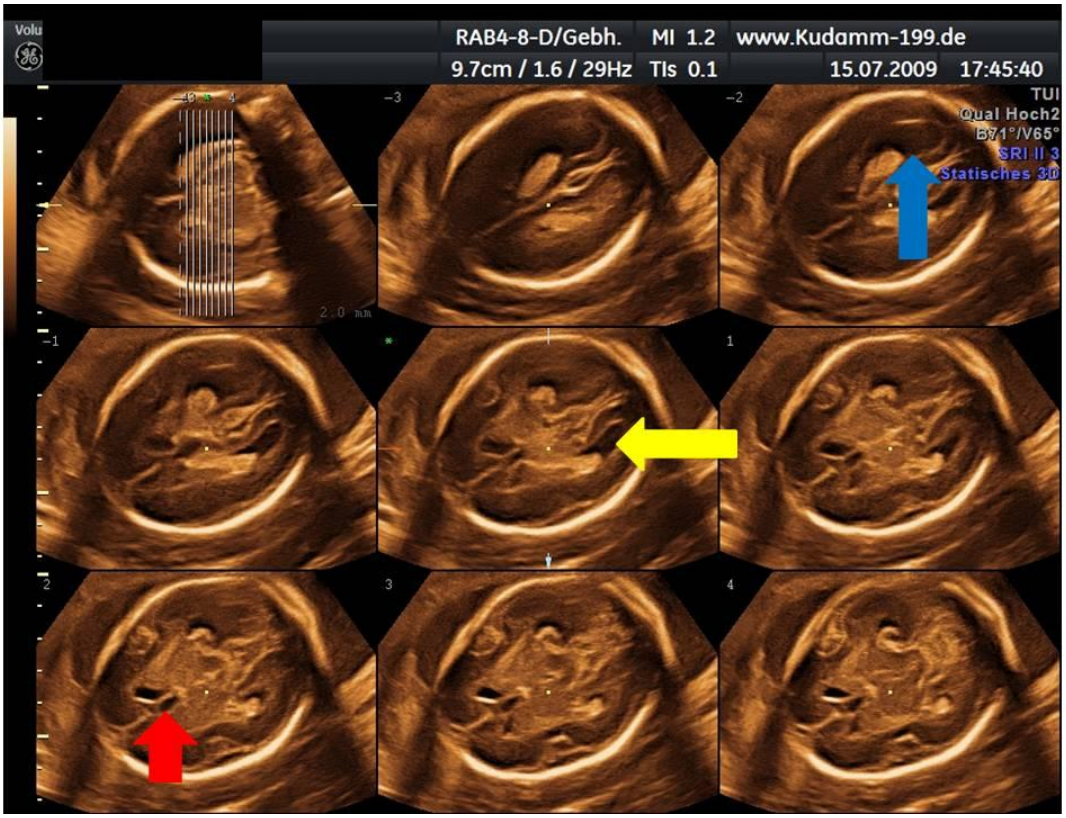


Abb. 25: Tomographische Ultraschalldarstellung des fetalen Köpfchens im Querschnitt mit Darstellung des erweiterten (blauer Pfeil) und des normalen Hirnseitenventrikels (gelber Pfeil) bei Hirnventrikelasymmetrie bei milder einseitiger Ventrikulomegalie und Darstellung des Cavum Septi pellucidi (roter Pfeil) mit dem davor liegenden Corpus callosum

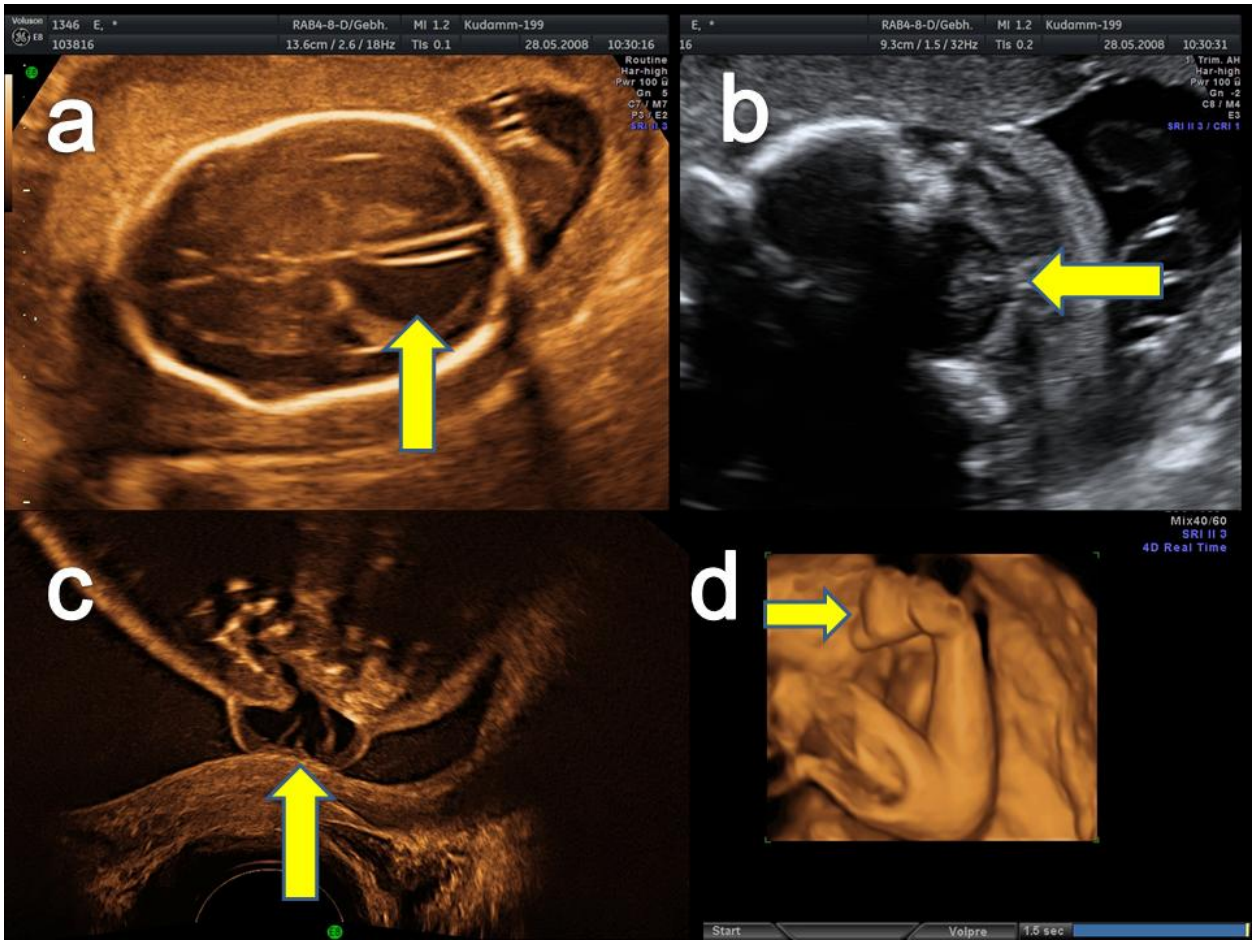


Abb. 26: Typisches sonographisches Bild des Neuralrohrdefektes mit Ventrikulomegalie (a), Dorsalverlagerung des Kleinhirns (banana sign, Arnold-Chiari-Malformation (b), lumbosakraler Myelomeningozele (c) und Klumpfussstellung (d)

# Studien zur Ventrikulomegalie

## Ventrikulomegalie-veröffentlichte Studien in Tabellenform

| *Autor/Jahr* | *Fälle(n)* | *Ventrikelweite (mm)* | *Chromosomale Anomalien(n)* | *Pränatal unentdeckte Fehlbildungen(n), Euploidie* | *Perinatale Todesfälle(n), Euploidie* | *Kognitive und/oder motorische Entwicklungsverzögerungen, Euploidie* | *Plazentainsuffizienz IUGR(n), Euploidie* |
|---|---|---|---|---|---|---|---|
| Signorelli/2004 | 60 | 10-12 mm | 1 | 1 | 0 | 0 | 0 |
| Pilu/1999 | 31 | 10-15 mm | 2 | 3 | 0 | 2 | 0 |
| Bloom/1997 | 22 | 10-15 mm | | | | 8 | |
| Achiron/1993 | 7 | 10-15 mm | 2 | 2 | 0 | 0 | |
| Kinzler/2001* | 15 | 10-19 mm | 0 | 1 | 0 | 4 | 0 |
| Tomlinson/1997 | 46 | 10-15 mm | 3 | | | | |
| Vergani/1998 | 48 | 10-15 mm | 2 | 1 | 1 | 0 | 0 |
| Patel/1994 | 44 | 10-15 mm | 1 | 6 | 5 | 6 | 0 |

| ***Autor/Jahr*** | ***Fälle(n)*** | ***Ventrikelweite (mm)*** | ***Chromosomale Anomalien(n)*** | ***Pränatal unentdeckte Fehlbildungen(n), Euploidie*** | ***Perinatale Todesfälle(n), Euploidie*** | ***Kognitive und /oder motorische Entwicklungsverzögerungen(n), Euploidie*** | ***Plazentainsuffizienz IUGR(n), Euploidie*** |
|---|---|---|---|---|---|---|---|
| Breeze/2005 | 30 | 10-15 mm | 2 | | | 2 | |
| Greco/2001 | 14 | 10-15 mm | 1 | 9 | 3 | 4 | 0 |
| Mercier/2001 | 26 | 10-15 mm | 1 | 1 | 0 | 4 | 0 |
| Lipitz/1998* | 28 | 10-15 mm | 1 | 0 | 0 | 1 | 0 |
| Falip/2007 | 101 | 10-15 mm | 0 | 14 | 0 | 9 | 0 |
| Ouahba/2006 | 167 | 10-15 mm | 4 | | | 12 | |
| Bromley/1991 | 27 | 10-12 mm | 0 | 1 | 1 | 5 | 0 |
| Unsere Ergebnisse | 109 | 10-12 mm | 5 | 2 | 5 | | 8 |

*Unilaterale Ventrikulomegalie

| ***Autor*** | ***Jahr*** | ***Ventrikulomegalie Gesamtkollektiv, Häufigkeit*** | ***Ventrikelweite (mm)*** | ***Chromosomale Anomalien Häufigkeit*** | ***Begleitfehlbildungen, Häufigkeit*** | ***Outcome*** | ***Hauptaussage*** |
|---|---|---|---|---|---|---|---|
| Chervenak | 1984 | 50/? | | | | Abruptio 26 %, Überlebte 28%, davon 43 % mit Entwicklungsstörungen | 84 % von Feten mit VM haben schlechte Prognose |
| Glick | 1984 | 24/ ? | | | 10+3 Feten mit schweren Fehlbildungen | Abruptio 9 postnatal Op 5 | Pränatale Diagnose verbessert perinatales Management, die meisten Fälle verlangen keine intrauterine Eingriffe |
| Liechty | 1983 | 89/ ? | | | | Normale Entwicklung bei Stabilisierung oder Rückbildung der VM | Auch ohne Progredienz der VM mangelnde kognitive und Entwicklung |
| Hudgins | 1988 | 47/ ? | | | Assoziierte Fehlbildungen in 74 %, falsch-negative Rate in 20 % | 2x isolierte VM mit Progression, Op postnatal, Kinder unauffällig | Es konnte keine Gruppe definiert werden, die von einem intraut. Eingriff profitieren würde |
| Martin | 2001 | Fallbericht | über 15 mm | Duplikation des Chrom. 2 | Phänotypanomalie | Abruptio | |
| Stefanon | 2002 | Fallbericht | 12-15 mm | Cri du chat-syndrom (5p-) | keine | Abruptio | |
| Twining | 1994 | 38 | | | 7/38 | Feten mit IMV: Überlebenschance etwa 80 %,normale Entwicklung in 50% | Outcome der VM hängt von Begleitfehlbildungen und der Zeit der Diagnosestellung ab |

| ***Autor*** | ***Jahr*** | ***Ventrikulomegalie Gesamtkollektiv, Häufigkeit*** | ***Ventrikelweite (mm)*** | ***Chromosomale Anomalien Häufigkeit*** | ***Begleitfehlbildungen, Häufigkeit*** | ***Outcome*** | ***Hauptaussage*** |
|---|---|---|---|---|---|---|---|
| Kirkinen | 1996 | 25 | | | 18 wurden postnatal operiert, davon 7 im weiteren Verlauf mit unauff. Entwicklung, Beobachtungszeit bis zum schulpflichtigen Alter | Norm. Entwicklung 12, leicht verzögerte Entwicklung 7, schwere Enwicklungsstörung 6 | 30 % von Feten mit VM haben schlechte Prognose |
| Gupta | 1994 | 276 | | | keine | 114(70%) überlebten und hatten normale Entwicklung | Ein gutes outcome bei stabiler VM oder bei spontaner Rückbildung; ein viel schlechteres outcome, wenn assoziierte Fehlbildungen vorliegen |
| Pilu | 1992 | 12 | milde bis schwere | | 12 Feten mit lobarer Holoprosenzephalie, in drei Fällen mit Dandy-Walker-Syndrom | Abruptio | Alle Fälle der lobaren Holoprosenzephalie wurden von VM begleitet. |
| Den Hollander | 1998 | 42 | | | 5 postnatal entdeckte Syndromanomalien | Beobachtungszeit 29 Monate; perinatale Mortalität 38 %, von Überlebten in 46% normale Entwicklung | VM hat ein schlechtes outcome in etwa 50 % von lebend geborenen Säuglings |
| Laskin | 2005 | 207 | über 10 mm | | keine | Unauff. Entwicklung in 82 %, leichte Entwicklungverzögerung in 9 % und schwere in 10 % | Outcome der IVM in 85% günstig, bei Beobachtungszeit bis 20 Monate- in 79% günstig |

| ***Autor*** | ***Jahr*** | ***Ventrikulomegalie Gesamtkollektiv, Häufigkeit*** | ***Ventrikelweite (mm)*** | ***Chromosomale Anomalien Häufigkeit*** | ***Begleitfehlbildungen, Häufigkeit*** | ***Outcome*** | ***Hauptaussage*** |
|---|---|---|---|---|---|---|---|
| Wax | 2003 | MVM kommt bilateral in 0,15-0,7 % und unilateral in 0,07% vor | 10-15 mm (MVM) | | | | Erhöhte Gefahr für chrom. Anomalien, Fehlbildungen, Infektion ,perinatalen Tod, verzögerte neurologische Entwicklung |
| Beke | 1999 | 30 | über 10 mm | | | Unauff. Entwicklung13, mäßig behindert 10, schwer behindert 7 | Das bessere outcome haben Kinder mit mäßiger isolierter VM |
| Gilmore | 2001 | 5 | MVM | | | 1 Kind mit ADHD-Syndrom, 1 Kind mit Autismus, 2 mit niedrigen Lernfähigkeiten | MVM kann postnatal persistieren und ist nicht harmlos. |
| Senat | 1999 | 14 mit unilateraler VM | 10 mm und mehr | | 8 Feten mit IMVM, 4 Feten mit Progression der VM ( Atresie des Foramen Monroi,Toxo-plasmose,Gehirnatrophie, Weaver-Syndrom | 3 Abruptio, 1 Shunt mit schwerer Entwicklungsstörung | Die Prognose einer unilat. VM ist unsicher; Kontrolle beider Hirnventrikel erforderlich; Feten mit stabiler IMVM haben eher eine günstige Prognose |
| Schwanitz | 1993 | 166/1101 Feten mit Fehlbildungen, 15,1 % | | 18 Feten (10.8%) ; in der Gruppe mit IVM- 6 Feten(6,2 %); bei Begleitfehlbildungen 10 von 40 (25%) | Spina bifida bei 29 Feten | | Pränatale VM stellt eine Indikation für eine chrom. Analyse dar, insbesondere bei Vorliegen von Begleitfehlbildungen |
| Graham | 2001 | 64 (Gr.I 39, Gr.II 25) | 10-15 mm<br><br>über 15 mm | 14,2% bei 5 Feten mit Begleitfehlbild<br><br>17,4% | 5(12,8 %)<br>8;1x CMV | Abruptio<br><br>Abruptio | Karyotyp und TORCH sind indiziert |

| ***Autor*** | ***Jahr*** | ***Ventrikulomegalie Gesamtkollektiv, Häufigkeit*** | ***Ventrikelweite (mm)*** | ***Chromosomale Anomalien Häufigkeit*** | ***Begleitfehlbildungen, Häufigkeit*** | ***Outcome*** | ***Hauptaussage*** |
|---|---|---|---|---|---|---|---|
| Bromley | 1991 | 44 | 10-12 mm | 5(12%) | 17 (39%) | 5 Abruptio<br>3 perinataler Tod<br>36 lebend geboren, davon 26(72%) unauff. Entwicklung | IMVM mit unauff. Karyotyp hat ein gutes outcome. |
| Wilson | 1989 | 17<br>16<br>6 | über 10 mm | | keine<br>Mikrozephalie<br>Encephalozele | | Chrom. Analyse wird bei allen ZNS-Auffälligkeiten empfohlen; VM +Mikrozephalie = TORCH |
| Cochrane | 1985 | 41 | über 10 mm | | in 75 % andere ZNS-Anomalien | etwa1/3 hat überlebt, davon nur 7,5 % waren unter Therapie gesund | Schlechtes outcome bei VM |
| Gaglioti | 2005 | 176 | 10-12 mm<br>12,1-14,9 mm<br>>15 mm | | 44(IVM)/75(58,7%)<br>10(IVM)/41(24,4%)<br>24(IVM)/60(40%) | bis 24 Monaten lebendig: 97,7%,80%,33,3 %; Normale neurol. Entwicklung: 93%, 75%, 62,5% | unter 12 mm ist grenzwertige VM, Feten mit VM über 12 mm haben häufiger assoziierte Fehlbild., auffäll. psychomot. Entwicklung |
| Terry | 2000 | 118 | über 10 mm | 3/49 | 46 (IMVM) | | IMVM erhöht Gefahr für Entwicklungsstörungen mehr als für eine Aneuploidie |
| Goldstein | 1990 | 55 | 10-15 mm | | 13(IMVM)<br>42 mit Begleitfehlbildungen<br>1x pränat. unentdeckte Fehlbildung | Sterblichkeit 38%<br>Sterblichkeit 83% | IMVM hat wesentlich bessere Prognose<br>Man kann sich auf Sono-Diagnose verlassen |

| ***Autor*** | ***Jahr*** | ***Ventrikulomegalie Gesamtkollektiv, Häufigkeit*** | ***Ventrikelweite (mm)*** | ***Chromosomale Anomalien Häufigkeit*** | ***Begleitfehlbildungen, Häufigkeit*** | ***Outcome*** | ***Hauptaussage*** |
|---|---|---|---|---|---|---|---|
| Amato | 1990 | 32 | über 10 mm | | VM + isolierte Gehirnmissbildung 13 Fälle(40%); 6x Agenesie des Corpus callosum, 7x Dandy-Walker Malformation | Beendigung des SS per Sectio | |
| Vergani | 1998 | 82 | 10-15 mm | 9 Fälle; 2 Fälle bei IMVM und 7 bei MVM mit Begleitfehlbildung | 34 Fälle der MVM mit Begleitfehlbildungen Bei VM > 12 mm ist die Rate an Begleitfehlbildungen 56 %, VM< 12 mm- 6% | VM>12 mm isoliert hat in 23 % auffällige neurol. Entwicklung, VM < 12 mm in 3% | Das fetale outcome ist von der Ventrikelweite abhängig |
| Wilhelm | 1998 | 96 | über 10 mm | | Myelomeningozele 61 % | 47 Fälle –Abruptio oder intraut. Tod; 49 liefen auf Geburt hinaus; bei 26 Kindern wurde Shunt gelegt | Schlechtes outcome |
| Signorelli | 2007 | 60 | 10-12 mm | | keine | | Günstige neurologische Prognose |
| Boito | 2007 | 74 | 10-15 mm | | Ventrikelweite von 12 mm und mehr ist häufiger mit assoziierten Fehlbildungen verbunden | | Milde VM mit unauffälligem Karyotyp, ohne vorliegende kongenitale Infektion und ohne Begleitfehlbildungen hat eine gute Prognose |

| ***Autor*** | ***Jahr*** | ***Ventrikulomegalie Gesamtkollektiv, Häufigkeit*** | ***Ventrikelweite (mm)*** | ***Chromosomale Anomalien Häufigkeit*** | ***Begleitfehlbildungen, Häufigkeit*** | ***Outcome*** | ***Hauptaussage*** |
|---|---|---|---|---|---|---|---|
| Chung | 2007 | 131 | 10-12 mm | keine | keine | | Bei Feten mit IMVM eine routinemäßige invasive Diagnostik ist nicht zu empfehlen |
| Csaba Papp | 2008 | 24 von 207 mit Tris 21 | | | CNS- Anomalien in 14,5 %(30/207), VM in 80%(24/30) | | Tris 21 wird in 11,6 % von VM begleitet |
| Breeze | 2007 | 20 | ab 15 mm | 5%(1/20) | 12/20 mit cerebralen Begleitfehlbildungen | 10-Abruptio, 10-lebend geborene, davon 2 gestorben, 7 mit Entwicklungsstör | Schlechte Prognose |
| Joo | 2008 | 230 | ab 10 mm | 4/230 | 45/230 | | Die Anamnese ist wichtig. Die Prognose ist vom Vorliegen von Begleitfehlbildungen abhängig |

# Literatur

Abramowicz J, Jaffe R. Diagnosis and intrauterine management of enlargement of the cerebral ventricles. J Perinat Med. 1988;16(3):165-73

Achiron R, Pinhas-Hamiel O, Lipitz S, Heiman Z, Reichman B, Mashiach S. Prenatal ultrasonography diagnosis of fetal cerebral ventriculitis associated with asymptomatic maternal cytomegalovirus lnfection. Prenat Diagn. 1994 Jul;14(7): 523-6

Achiron R, Schimmel M, Achiron A, Mashiach S. Fetal mild idiopathic lateral ventriculomegaly: is there a correlation with fetal trisomy? Ultrasound Obstet Gynecol. 1993 Mar 1;3(2):89-92. Comment in: Ultrasound Obstet Gynecol. 1993 Mar 1;3(2):85-7

Adams M, Erickson J, Layde P, Oakley G: Down Syndrome: Recent trends in the United States. JAMA 246 (1981) 758-760.

Amato M, Howald H, von Muralt G. Fetal ventriculomegaly, agenesis of the corpus callosum and chromosomal translocation-case report. J Perinat Med. 1986;14(4):271-4

Amato M, Hüppi P, Durig P, Kaiser G, Schneider H. Fetal ventriculomegaly due to isolated brain malformations. Neuropediatrics. 1990 Aug; 21(3):130-2

Bannister CM, Russel SA, Rimmer S, Arora A. Prenatal venriculomegaly and hydrocephalus. Neurol Res 2000 Jan; 22(1):37-42

Beke A, Csabay L, RigoJ Jr, Harmath A, Papp Z. Follow-up studies of newborn-babies with congenital venriculomegaly. J Perinat Med. 1999; 27(6):495-505

Benacerraf BR, Miller WA, Nadel A, Pauker S, Bromley B. Does gender have an impact on the sonographic detection of second-trimester fetuses with Down`s syndrome? Ultrasound Obstet Gynecol. 1995; 5:30-33

Benacerraf BR, Nadel A, Bromley B: Identification of Second-Trimester Fetuses with Autosomal Trisomy by Use of a Sonographic Scoring Index. Radiology 1994 193:135-40.

Benacerraf B, Gelman R, Frigoletto FD Jr: Sonographic identification of second trimester fetuses with Down Syndrome. New Engl. J. Med., 1987, 317, 1371-6

Biggio JR , Wenstrom KD, Owen J. Fetal open spina bifida: a natural history of disease progression in utero. Prenat Diagn. 2004 Apr; 24(4):287-9

Bloom SL, Bloom DD, DellaNebbia C, Martin LB, Lucas MJ, Twickler DM. The developmental outcome of children with antenatal mild isolated ventriculomegaly. Obstet Gynecol. 1997 Jul; 90(1):93-7

Boito S, Righini A, Ramenghi L, Mandia L, Ficarazzi P, Fogliani R, Pardi G. Fetal bordeline cerebral lateral ventriculomegaly: a retrospective analysis of 74 cases. Ultrasound in Obstetrics and Gynecology 2007 Oct; 30:456-546

Bowerman RA, Dipietro MA. Erroneous sonographic identification of fetal lateral ventricles: relationship to the echogenic periventricular “blush”. AJNR Am J Neuroradiol. 1987 Jul-Aug; 8(4):661-4

Breeze AC, Alexander PM, Murdoch EM, Missfelder-Lobos HH, Hackett GA, Lees CC. Obstetric and neonatal outcomes in severe fetal ventriculomegaly. Prenat Diagn. 2007 Feb; 27(2):124-9

Breeze AC, Dey PK, Lees CC, Hackett GA, Smith GC, Murdoch EM. Obstetric and neonatal outcomes in apparently isolated mild fetal ventriculomegaly. J Perinat Med. 2005, 33(3):236-40

Bromley B, Frigoletto FD Jr, Benacerraf BR. Mild fetal lateral cerebral ventriculomegaly: clinical course and outcome. Am J Obstet Gynecol. 1991 Mar; 164(3): 863-7

Bronshtein M, Ben-Shlomo I. Choroid plexus dysmorphism detected by transvaginal sonography: the earliest sign of fetal hydrocephalus. J Clin Ultrasound. 1991 Nov-Dec; 1989(9):547-53

Butt W, Mackay RJ, de Crespigny LC, Murton LJ, Roy RN. Intracranial lesions of congenital cytomegalovirus infection detected by ultrasound scanning. Pediatrics. 1984 May; 73(5):611-4

Cardoza JD, Goldstein RB, Filly RA. Exclusion of fetal ventriculomegaly with a single measurement: the width of the lateral ventricular atrium. Radiology. 1988 Dec; 169(3):711-4

Chari R, Bhargava R, Hammond DI, Ventureyra EC, Lalonde AB. Antenatal unilateral hydrocephalus. Can Assoc Radiol J. 1993 Feb; 44(1):57-9

Chen CP, Lin SP, Chang TY, Chiu NC, Shih SL, Lin CJ, Wang W, Hsu HC. Perinatal imaging findings of inherited Sotos syndrome. Prenat Diagn. 2002 Oct; 22(10): 887-92

Chen CP, Shih JC. Prenatal diagnosis of bilateral venriculomegaly and an anlarged cisterna magna in a fetus with partial trisomy 9 and partial trisomy 21. Case Reports. Prenat Dian. 1999 Dec; 19(12):1175-6

Chervenak FA, Berkowitz RL, Tortora M, Chitkara U, Hobbins JC. Diagnosis of ventriculomegaly before fetal viability. Obstet Gynecol. 1984 Nov; 64(5):652-6

Chervenak FA, Duncan C, Ment LR, Hobbins JC, McClure M, Scott D, Berkowitz RL. Outcome of fetal ventriculomegaly. Lancet. 1984 Jul 28;2(8396):179-81

Chung JH, Kim MY, Ryu HM, Han JY, Yang JH. Should we recommend invasive study in fetuses with isolated bordeline venriculomegaly? J Ultrasound Obstetrics and Gynecology 2007 Oct; 30:367-455

Cochrane DD, Myles ST, Nimrod C, Still DK, Sugarman RG, Wittmann BK. Intrauterine hydrocephalus and ventriculomegaly: associated anomalies and fetal outcome. Can J Neurol Sci. 1985 Feb; 12(1):51-9

D`Addario V, Pinto V, Di Cagno L, Pintucci A. Sonographic diagnosis of fetal cerebral ventriculomegaly: an update. J Matern Fetal Neonatal Med. 2007 Jan; 20(1):7-14

D`Addario V. The role of ultrasonography in recognizing the cause of fetal cerebral venriculomegaly. J Perinat Med. 2004; 32(1):5-12

Davis GH. Fetal hydrocephalus. Clin Perinatol. 2003 Sep; 30(3):531-9

Den Hollander NS, Vinkesteijn A, Schmitz-van Splunder P, Catsman-Berrevoets CE, Wladimiroff JW. Prenatally diagnosed fetal venriculomegaly; prognosis and outcome. Prenat Diagn. 1998 Jun; 18(6):557-66

Deren O, Mahoney MJ, Copel JA, Bahado-Singh RO. Subtle ultrasonographic anomalies: do they improve the Down syndrome detection rate? Am J Obstet Gynecol. 1998 Mar; 178(3):441-5

Drugan A, Krause B, Canady A, Zador IE, Sacks AJ, Evans MI. The natural history of prenatally diagnosed cerebral ventriculomegaly. JAMA. 1989 Mar 24-31; 261(12):1785-8

Durfee SM, Kim FM, Benson CB. Postnatal outcome of fetuses with the prenatal diagnosis of asymmetric hydrocephalus. J Ultrasound Med. 2001 Mar; 20(3):263-8

Edwards MS. An evaluation of the in utero neurosurgical treatment of ventriculomegaly. Clin Neurosurg. 1986; 33:347-57

Estroff JA, Scott MR, Benacerraf BR. Dandy-Walker variant: prenatal sonographic features and clinical outcome. Radiology 1992 December: 185(3):75

Falip C, Blanc N, Maes E, Zaccaria I, Oury JF, Sebag G, Garel C. Postnatal clinical and imaging follow-up of infants with prenatal isolated mild venriculomegaly: a series of 101 cases. Pediatr Radiol. 2007 Oct; 37(10):981-9. Epub 2007 Aug 28

Farrell SA. Transient unilateral cerebral ventriculomegaly. Prenat Diagn. 1998 Mar;18(3):304-6

Fratelli N, Papageorghiou AT, Prefumo F, Bakalis S, Homfray T, Thilaganathan B.Outcome of prenatally diagnosed agenesis of the corpus callosum. Prenat Diagn. 2007 Jun;27(6):512-7

Gaglioti P, Danelon D, Bontempo S, Mombro M, Cardaropoli S, Todros T. Fetal cerebral ventriculomegaly: outcome in 176 cases. Ultrasound Obstet Gynecol. 2005 Apr; 25(4):372-7

Gaglioti P, Oberto M, Todros T. The significance of fetal ventriculomegaly: etiology, short-and long-term outcomes. Prenat Diagn 2009;29:381-388

Garel C, Luton D, Oury JF, Gressens P. Ventricular dilatations. Childs Nerv Syst. 2003 Aug; 19(7-8):517-23. Epub 2003 Jul 16

Gilmore JH, van Tol J, Kleiwer MA, Silva SG, Cohen SB, Hertzberg BS, Chescheir NC. Mild ventriculomegaly detected in utero with ultrasound: clinical assosiations and implications for schizophrenia. Schizophr Res. 1998 Oct 9;33(3):133-40

Gilmore JH, van Tol JJ, Lewis Streicher H, Williamson K, Cohen SB, Greenwood RS, Charles HC, Kliewer MA, Whitt JK, Silva SG, Hertzberg BS, Chescheir NC. Outcome in children with fetal mild venriculomegaly: a case series. Schizophr Res. 2001 Mar 30;48(2-3):219-26

Gilmore JH, Smith LC, Wolfe HM, Hertzberg BS, Smith JK, Chescheir NC, Evans DD, Kang C, Hamer RM, Lin W, Gerig G. Prenatal mild ventriculomegaly predicts abnormal development of the neonatal brain. Biol Psychiatry. 2008 Dec 15;64(12):1069-76. Epub 2008 Oct 2.

Glick PL, Harrison MR, Nakayama DK, Edwards MS, Filly RA, Chinn DH, Callen PW, Wilson SL, Golbus MS. Management of ventriculomegaly in the fetus. J Pediatr. 1984 Jul; 105(1):97-105

Goldstein I, Copel JA, Makhoul IR. Mild cerebral venriculomegaly in fetuses: characteristics and outcome. Fetal Diagn Ther. 2005 Jul-Aug; 20(4) : 281-4

Goldstein RB, La Pidus AS, Filly RA, Cardoza J. Mild lateral cerebral ventricular dilatation in utero: clinical significanca and prognosis. Radiology. 1990 Jul; 176(1):237-42

Graham E, Duhl A, Ural S, Allen M, Blakemore K, Witter F. The degree of antenatal venriculomegaly is related to pediatric neurological morbidity. J Matern Fetal Med. 2001 Aug; 10(4):258-63

Grandjean H, Larroque D, Levi S, The Eurofetus team. 1999. The performance of routine ultrasonographic screening of pregnancies in the Eurofetus Study. Am J Obstet Gynecol 181:446-454

Greco P, Vimercati A, De Cosmo L, Laforgia N, Mautone A, Selvaggi L. Mild ventriculomegaly as a counselling challenge. Fetal Diagn Ther. 2001 Nov-Dec; 16(6):398-401

Gupta JK, Bryce FC, Lilford RJ. Management of apparently isolated fetal ventriculomegaly. Obstet Gynecol Surv. 1994 Oct; 49(10):716-21

Hill L, Gutzick D, Belfar R, Hixson J, Rivello D: The current role of sonography in the detection of Down Syndrome. Obstet Gynecol 1989, 74, 620-3

Hudgins RJ, Edwards MS, Goldstein R, Callen PW, Harrison MR, Filly RA, Golbus MS. Natural history of fetal ventriculomegaly. Pediatrics. 1988 Nov;82(5):692-7

Jauniaux E, Brown R, Rodeck C, Nicolaides KH. Prenatal diagnosis of triploidy during the second trimester of pregnancy. Obstet Gynecol. 1996 Dec; 88(6):983-9

Jolly M, Goodburn S, Cox P, Loughna P. Congenital nephropathy and ventriculomegaly: a report of four cases. Prenat Diagn. 2003 Jan;23(1):48-51

Joó JG, Tóth Z, Beke A, Papp C, Tóth-Pál E, Csaba A, Szigeti Z, Rab A, Papp Z. Etiology, prenatal diagnostics and outcome of ventriculomegaly in 230 cases. Fetal Diagn Ther. 2008;24(3):254-63. Epub 2008 Sep 2.

Kinzler WL, Smulian JC, McLean DA, Guzman ER, Vintzileos AM. Outcome of prenatally diagnosed mild unilateral cerebral venriculomegaly. J Ultrasound Med. 2001 Mar; 20(3):257-62

Kirkinen P, Serlo W, Jouppila P, Ryynänen M, Martikainen A. Long-term outcome of fetal hydrocephaly. J Child Neurol. 1996 May; 11(3):189-92

Kovacs T, Csecsei K, Szabo M, Toth Z, Veress L, Papp Z. Ventriculomegaly with radial and renal defects: prenatal diagnosis in two consecutive sibs. Am J Med Genet. 1997 Dec 19;73(3):259-62

Laskin MD, Kingdom J, Toi A, Chitayat D, Ohlsson A. Perinatal and neurodevelopmental outcome with isolated fetal ventriculomegaly: a systematic review. J Matern Fetal Neonatal Med. 2005 Nov; 18(5):289-98

Lazzarotto T, Gabrielli L, Foschini MP, Lanari M, Guerra M, Eusebi V, Landini MP. Congenital cytomegalovirus infection in twin pregnancies: viral load in the amniotic fluid and pregnancy outcome. Pediatrics. 2003 Aug; 112(2):e153-7

Lee CS, Hong SH, Wang KC, Kim SK, Park JS, Jun JK, Yoon BH, Lee YH, Shin SM, Lee YK, Cho BK. Fetal ventriculomegaly: prognosis in cases in which prenatal neurosurgical consultation was sought. J Neurosurg. 2006 Oct; 105(4 Suppl):265-70

Lember A, Bodur H, Damlacik A, Selam B, Ergin T, Sav A. Aqueductal stenosis caused by fetal intracranial hemorrhage and leptomeningeal infection: two unusual cases of third trimester vennriculomegaly. J Ultrasound in Obstetrics and Gynecology 2007 Oct; 30:547-653

Levine D, Kazan-Tannus JF, Metha TS, Estroff J, Poussaint TY, Robertson R, Robson C, Barnewolt C, Magnino M, Felman H. Concordance of prenatal ultrasound and MR diagnoses in fetuses referred for venriculomegaly. J Ultrasound in Obstetrics and Gynecology 2007 Oct; 30: 367-455

Leitner Y, Goez, H, Gull I, Mesterman R,Weiner E, Jaffa A, Harel S. Antenatal diagnosis of central nervous system anomalies: can we predict prognosis? J Child Neurol. 2004 Jun; 19(6):435-8

Liechty EA, Gilmor RL, Bryson CQ, Bull MJ. Outcome of high-risk neonates with ventriculomegaly. Dev Med Child Neurol. 1983 Apr; 25(2):162-8

Lipitz S, Yagel S, Malinger G, Meizner I, Zalel Y, Achiron R. Outcome of fetuses with isolated borderline unilateral ventriculomegaly diagnosed at mid-gestation. Ultrasound Obstet Gynecol. 1998 Jul; 12(1):23-6

Lockwood CJ, Ghidini A, Aggarwal R, Hobbins JC. Antenatal diagnosis of partial agenesis of the corpus callosum: a benign cause of ventriculomegaly. Am Obstet Gynecol. 1988 Jul; 159(1):184-6

Maligner G, Lev D, Zahalka N, Ben Aroia Z, Watemberg N, Kidron D, Sira LB, Larman-Sagie T. Fetal cytomegalovirus infection of the brain: the spectrum of sonographic findings. AJNR Am J Neuroradiol. 2003 Jan; 24(1):28-32

Mallard EC, rehn A, Rees S, Tolcos M, Copolov D. Ventriculomegaly and reduced hippocampal volume following intrauterine growth-restriction: implications for the aetiology of schizophrenia. Schizophr Res. 1999 Nov 9;40(1):11-21

Martin WL, Pretlove S, Mercer A, Platt CC, Roberts E, Davison V, Kilby MD. Duplication of chromosome 2 in association with ventriculomegaly- a case report. Prenat Diagn. 2001 Dec; 21(13):1169-70

Martinez-Zamora M.A, Borrell A, Borobio V, Gonce A, Perez M, Botet F, Nadal A, Albert A, Puerto B, Fortuny A. False positives in the prenatal ultrasound screening of fetal structural anomalies. Prenat Diagn 2007; 27:18-22

Mehta TS, Levine D. Imaging of fetal cerebral venriculomegaly: a guide to management and outcome. Semin Fetal Neonatal Med. 2005 Oct; 10(5): 421-8

Mercier A, Eurin D, Mercier PY, Verspyck E, Marpeau L, Marret S. Isolated mild fetal cerebral ventriculomegaly : a retrospective analysis of 26 cases. Prenat Diagn. 2001 Jul; 21(7):589-95

Mittelmann-Handwerker S, Pardes JG, Post RC, Sumala M, Rosenberg JC, Chervenak FA. Fetal ventriculomegaly and brain atrophy in a woman with intrauetrine cytomegalovirus infektion. J Reprod Med. 1986 Nov; 31(11):1061-4

Monteagudo, A., Timor.tritsch, I.E. and Moomjy,M.(1994). Inutero detection of ventriculomegaly during the second and third trimesters by trasvaginal sonography. Ultrasound Obstet. Gynecol., 4,193-8

Nakamura S, Makiyama H, Miyagi A, Tsubokawa T, Ushinohama H. Congenital unilateral hydrocephalus. Childs Nerv Syst. 1989 Dec; 5(6):367-70
Neurol. 2004 Jun; 19(6):435-8

Nicolaides KH, Berry S, Snijders RJ, Thorpe-Beeston JG, Gosden C. Fetal lateral cerebral ventriculomegaly: associated malformations and chromosomal defects. Fetal Diagn Ther. 1990; 5(1):5-14

Ouahba J, Luton D, Vuillard E, Garel C, Gressens P, Blanc N, Elmaleh M, Evrard P, Oury JF. Prenatal isolated mild ventriculomegaly: outcome in 167 cases. BJOG. 2006 Sep; 113(9):1072-9

O'Rahilly R, Müller F. Embryologie und Teratologie des Menschen. 1999 Verlag Hans Huber, Bern

Papp C, Beke A, Ban Z, Szigeti Z, Toth-Pal E, Papp Z. Prenatal diagnosis of trisomy 13: analysis of 28 cases. J Ultrasound Med. 2006 Apr; 25(4) : 429-35

Papp C, Szigeti Z, Toth-Pal E, Hajdu J, Joo JG, Papp Z. Ultrasonographic Findings of Fetal Aneuploidies in the Second Trimester-Our Experiences. Fetal Diagn Ther. 2008; 23:105-113

Patel MD, Filly AL, Hersh DR, Goldstein RB. Isolated mild fetal cerebral ventriculomegaly: clinical course and outcome. Radiology. 1994 Sep; 192(3):759-64

Peralta CF, Bunduki V, Plese JP, Figueiredo EG, Miguelez J, Zugaib M. Association between prenatal sonographic findings and postnatal outcomes in 30 cases of isolated spina bifida aperta. Prenat Diagn. 2003 Apr; 23(4):311-4

Pilu G, Falco P, Gabrielli S, Perolo A, Sandri F, Bovicelli L. The clinical significance of fetal isolated cerebral borderline ventriculomegaly: report of 31 cases and review of the literature. Ultrasound Obstet Gynecol. 1999 Nov;14(5):320-6

Pilu G, Sandri F, Perolo A, Giangaspero F, Cocchi G, Salvioli GP, Bovicelli L. Prenatal diagnosis of lobar holoprosencephaly. Ultrasound Obstet Gynecol. 1992 Mar 1;2(2):88-94

Pistorius LR, Smal J, de Haan TR, Page-Christiaens GC, Verboon-Maciolek M, Oepkes D, de Vries LS. Disturbance of cerebral neuronal migration following congenital parvovirus B19 infection. Fetal Diagn Ther. 2008;24(4):491-4. Epub 2008 Dec 5.

Reuss A, den Hollander JC, Niermeijer MF, Wladimiroff JW, van Diggelen OP, Lindhout D, Los FJ. Prenatal diagnosisbof cystic kidney disease with ventriculomegaly: a report of six cases in two related sibships. Am J Med genet. 1989bJul; 33(3):385-9

Robinet C, Douvier S, Khau van Kien P, Favre B, Luquet I, Nadal N, Nivelon-Chevallier A, Mugneret F. Prenatal diagnosis of a partial trisomy 7q in two fetuses with bilateral vetriculomegaly. Prenat Diagn. 2000 Nov; 20(11):936-8

Rosseau GL, McCullough DC, Joseph AL. Current prognosis in fetal ventriculomegaly. J Neurosurg. 1992 Oct; 77(4):551-5

Sandri F, Pilu G, Dallacasa P, Foschi F, Salvioli GP, Bovicelli L. Sonography of unilateral megalencephaly in the fetus and newborn infant. Am J Pperinatol. 1991 Jan; 8(1):18-20

Sauerbrei EE, Cooperberg PL. Neonatal brain: sonography of congenital abnormalities. AJE Am J Roentgenol. 1981 Jun; 136(6):1167-70

Schrander-Stumpel C, Fryns JP. Congenital hydrocephalus : nosology and guidelines for clinical approach and genetic counselling. Eur J Pediatr. 1998 May; 157(5):355-62

Schwanitz G, Schüler H, Gembruch U, Zerres K. Chromosomal findings in fetuses with ultrasonographically diagnosed ventriculomegaly. Ann Genet. 1993;36(3):150-3

Senat MV, Bernard JP, Schwärzler P, Britten J, Ville Y. Prenatal diagnosis and follow-up of 14 cases of unilateral ventriculomegaly. Ultrasound Obstet Gynecol. 1999 Nov; 14(5):327-32

Sepulveda W, Wimalasundera RC, Taylor MJO, Blunt S, Be C, De La Fuente . Prenatal ultrasound findings in complete trisomy 9. Ultrasound Obstet Gynecol. 2003;22:479-483

Siebert JR, Nyberg DA, Kapur RP. Cerebral mantle thickness: a measurement useful in anatomic diagnosis of fetal ventriculomegaly. Pediatr Dev Pathol. 1999 mar-Apr;2(2):168-75

Signorelli M, Taddei F, Franceschetti L, Palai N, Groli C. Isolated mild venriculomegaly (10-12 mm): very long-term prognosis. J Ultrasound in Obstetrics and Gynecology 2007 Oct; 30:367-455

Signorelli M, Tiberti A, Valseriati D, Molin E, Cerri V, Groli C, Bianchi UA. Width of the fetal lateral ventricular atrium between 10 and 12 mm: a simple variation of the norm? Ultrasound Obstet Gynecol. 2004 Jan; 23(1):14-8

Snijders RJ, Johnson S, Sebire NJ, Noble PL, Nicolaides KH.: "First-trimester ultrasound screening for chromosomal defects." Ultrasound Obstet Gynecol. 1996 Mar ;7 (3):216-26

Sohn C, Holzgreve W. Ultraschall in Gynäkologie und Geburtshilfe. Georg Thieme Verlag Stuttgart, 1995

Sohl BD, Scioscia AL, Budorick NE, Moore TR. Utility of minor ultrasonographic markers in the prediction of abnormal fetal karyotype at a prenatal diagnostic center. Am J Obstet Gynecol. 1999 Oct; 181(4):898-903

Stefanou EG, Hanna G, Foakes A, Crocker M, Fitchett M. Prenatal diagnosis of cri du chat (5p-) syndrome in association with isolated moderate bilateral ventriculomegaly. Prenat Diagn. 2002 Jan; 22(1):64-6

Strauss A, Ultraschallpraxis, Geburtshilfe und Gynäkologie. Springer-Verlag Berlin Heidelberg, 2004

Terry M, Calhoun BC, Walker W, Apodaca C, Martin L, Pierce B, Hume RF, Evans MI. Aneuploidy and isolated mild ventriculomegaly. Attributable risk for isolated fetal marker. Fetal Diagn Ther. 2000 Nov-Dec; 15(6):331-4

Thakur V, Gilbert HL, Akinfenwa O. A case report of prenatal diagnosis of Pentax syndrome in association with isolated borderline ventriculomegaly. J Obstet Gynecol. 2005 Feb; 25(2):208-9

Tomlinson MW, Treadwell MC, Bottoms SF. Isolated mild ventriculomegaly: associated karyotypic abnormalities and in utero observations. J Matern Fetal Med. 1997 Jul-Aug;6(4):241-4

Twickler DM, Perlman J, Maberry MC. Congenital cytomegalovirus infektioin presenting as cerebral ventriculomegaly on antenatal sonography. Am J Perinatol. 1993 Sep; 10(5):404-6

Twining P, Jaspan T, Zuccollo J. The outcome of fetal ventriculomegaly. Br J Radiol. 1994 Jan; 67(793):26-31

Ulm B, Ulm MR, Deutinger J, Bernaschek G. Dandy-Walker malformation diagnosed before 21 weeks of gestation: associated malformations and chromosomal abnormalities. Ultrasound Obstet Gynecol. 1997 Sep; 10(3):167-70

Van den Hof MC, Nicolaides KH, Campbell J, Campbell S. Evaluation of the lemon and banana signs in one hundred thirty fetuses with open spina bifida. Am J Obstet Gynecol. 1990 Feb;162(2):322-7

Vergani P, Locatelli A, Strobelt N, Cavallone M, Ceruti P, Paterlini G, Ghidini A. Clinical outcome of mild fetal venriculomegaly. Am J Obstet Gynecol. 1998 Feb; 178(2):218-22

Vintzileos AM, Campbell WA, Weinbaum PJ, Nochimson DJ. Perinatal management and outcome of fetal ventriculomegaly. Obstet Gynecol. 1987 Jan; 69(1):5:11

Wax JR, Bookman L, Cartin A, Pinette MG, Blackstone J. Mild fetal cerebral venriculomegaly: diagnosis, clinical associations and outcomes. Obstet Gynecol Surv. 2003 Jun; 58(6):407-14

Wilhelm C, Keck C, Hess S, Korinthenberg R, Breckwoldt M. Ventriculomegaly diagnosed by prenatal ultrasound and mental development of the children. Fetal Diagn Ther. 1998 May-Jun; 13(3):162-6

Wilson RD, Hitchman D, Wittman BK. Clinical follow-up of prenatally diagnosed isolated ventriculomegaly, microcephaly and encephalocele. Fetal Ther. 1989; 4(1):49-57

# Danksagung

Mein besonderer Dank gilt meinem Doktorvater und fachlichem sowie persönlichem Vorbild Herrn PD Dr. med. M. Entezami, der diese Arbeit betreut hat und dessen Anregung und fachliche Unterstützung eine unentbehrliche Grundlage darstellte.

Außerdem danke ich Dr. med. M. Albig, der maßgeblich zur Entstehung dieser Arbeit beigetragen hat.

Weiterhin danke ich allen Mitarbeitern des Zentrums für Pränataldiagnostik, Kurfürstendamm 199 für die freundliche und großzügige Bereitstellung von Daten.

**Mein Lebenslauf wird aus datenschutzrechtlichen Gründen in der elektronischen Version meiner Arbeit nicht veröffentlicht.**