Aus dem Institut/der Klinik für Pathologie
der Medizinischen Fakultät Charité – Universitätsmedizin Berlin

DISSERTATION

Histopathologische Klassifikation der Neosynovialis bei Gelenk-Endoprothesen-Kurzstandzeit

zur Erlangung des akademischen Grades
Doctor medicinae (Dr. med.)

vorgelegt der Medizinischen Fakultät
Charité – Universitätsmedizin Berlin

von

Christoph Schuh

aus Trier

Datum der Promotion: 05.12.2014

1. Einleitung **1**
1.1 Gesellschaftliche und ökonomische Bedeutung der Endoprothesenpathologien 1
1.2 Pathogenese und Klassifikation der Endoprothesenpathologien 3
1.2.1 Konsensusklassifikation der Endoprothesenpathologien 3
1.2.2 Erweiterte Konsensusklassifikation der Endoprothesenpathologien 4
1.3 Tenascin als Marker des Tissue Remodelings 5
1.3.1 Biochemie von Tenascin 5
1.3.2 Tenascin C bei pathologischen Veränderungen 6
1.4 Konfokale Lasermikroskopie 8

2. Zielsetzung **9**

3. Material und Methoden **10**
3.1 Patientenkollektiv und Untersuchungsmaterial 10
3.2 Gewebeaufarbeitung 11
3.2.1 HE-Färbung 11
3.2.2 Immunhistochemie 12
3.2.3 Konfokale Lasermikroskopie 13
3.3 Einteilung nach den Kriterien der erweiterten Konsensusklassifikation 14
3.3.1 Neosynovialis/periprothetische Membran vom abriebinduzierten Typ (Typ I) 15
3.3.2 Neosynovialis/periprothetische Membran vom infektiösen Typ (Typ II) 16
3.3.3 Neosynovialis/periprothetische Membran vom Mischtyp (Typ III) 16
3.3.4 Neosynovialis/periprothetische Membran vom Indifferenztyp (Typ IV) 16
3.3.5 Arthrofibrose 17
3.3.6 Ossäre Pathologien 18
3.3.7 Osteonekrose 18
3.3.8 Osteomyelitiden des Implantatlagers 18
3.4 Definition NOS 18
3.5 Histopathologische Auswertung 19
3.5.1 Auswertung der HE-Präparate 19
3.5.2 Auswertung der Immunhistochemie 19

3.5.3 Auswertung der konfokalen Lasermikroskopie 20
3.6 Statistische Methoden 20

4. Ergebnisse 22
4.1 Gesamtstudienpopulation 22
4.2 Betrachtung der Kurzstandzeitpopulation 23
4.3 Histopathologische Kriterien des NOS-Typs 23
4.4 Verteilung der Typen gemäß erweiterter Konsenusklassifikation in Gesamtstudien- und Kurzstandzeitpopulation 24
4.5 Tenascin-Immunhistologie in Gesamt- und Kurzstandzeitpopulation 26
4.6 Auswertung der konfokalen Lasermikroskopie 32

5. Diskussion 35
5.1 Anwendbarkeit der Konsenusklassifikation auf bioptisch-arthroskopisch gewonnene Proben 35
5.1.1 Historische Entwicklung der erweiterten Konsensusklassifikation 35
5.1.2 Probleme der Arthroskopie bei einliegender Endoprothese 37
5.1.3 Unterschiede in der Anwendbarkeit der erweiterten Konsenus-klassifikation auf arthroskopisch und operativ gewonnene Proben 38
5.2 Neuer histopathologischer Subtyp (NOS) 39
5.2.1 Beschreibung des Typs NOS 39
5.2.2 Hypothese zur pathogenetischen Entwicklung von NOS 40
5.2.3 Tenascin als Gewebemarker für „Tissue Remodeling“ 44
5.3 Arthrofibrose als Ausdruck einer Gewebeischämie 47

6. Literaturverzeichnis 50

7. Anhang 61
7.1 Eidesstattliche Versicherung 61
7.2 Lebenslauf 62
7.3 Anteilserklärung an erfolgten Publikationen 63
7.4 Danksagung 65

Einleitung:

Die sog. Konsensusklassifikation der Neosynovials ermöglicht eine Differentialdiagnostik von infektiösen, partikelinduzierten, funktionellen und fibrotischen (Endoprothesen-assoziierte Arthrofibrose) Pathologien. Diese Klassifikation wurde erstmals auf ausschließlich arthroskopisch gewonnene Biopsien bei Endoprothesendysfunktion mit besonders kurzer Standzeit (maximal fünf Jahre) angewendet, um zu klären, ob bei Kurzstandzeiten eine von der bisherigen Konsensusklassifikation abweichende Histopathologie und somit möglicherweise auch divergente Pathogenese bestehen.

Material und Methoden:

Die histologischen Präparate wurden im Rahmen der Routinediagnostik bei Endoprothesendysfunktion arthroskopisch bei einliegenden Endoprothesen gewonnen. Anhand der HE-gefärbten Schnitte erfolgte nach den Kriterien der erweiterten Konsensusklassifikation der Neosynovialis die Beurteilung. Die Untersuchung wurde durch eine immunhistochemische Analyse und eine konfokale lasermikroskopische Begutachtung ergänzt.

Ergebnisse:

Bei einem Gesamtkollektiv von 83 Patienten bestand in 51 Fällen eine Kurzstandzeit (mittlere Standzeit 2 Jahre). Diese Gruppe wurde im Folgenden als gesondertes Kollektiv der Kurzstandzeitpathologien weiter untersucht. Histopathologisch ergaben sich in der Gruppe der Kurzstandzeitpathologien acht Fälle von bakterieller Infektion (Typ II gemäß Konsensusklassifikation), sieben partikel-induzierte Fälle (Typ I), acht Fälle von Endoprothesen-assoziierter Arthrofibrose und sieben Fälle vom Indifferenztyp (Typ IV). 20 Fälle ließen sich gemäß des Klassifikationschemas nicht definieren und wurden als NOS Typen („not otherwise specified“) bezeichnet: Histopathologisch fanden sich Ähnlichkeiten zu einer Typ IV-Neosynovialis. Neu hinzu kamen Nekrosenausbildung und Fibrininsudationen. Immunhistochemisch zeigte sich eine ausgeprägte Tenascin-Expression, deren Lokalisation signifikante Unterschiede ($p < 0,05$) zur Typ I- und Typ IV-Neosynovialis aufwies. In einem Fall waren sowohl die neu-definierten Kriterien des NOS-Typs als auch die Kriterien einer Arthrofibrose erfüllt.

Schlussfolgerung:

1. Es konnte bei Endoprothesenpathologien nach kurzer Standzeit (mittlere Standzeit 2 Jahre) ein neuer Neosynovialis-Subtyp charakterisiert werden, welcher nicht die Kriterien einer Typ I, II oder III Membran (somit nicht-infektiös und nicht-Abriebpartikel-induziert), und auch nicht die einer endoprothesenassoziierten Arthrofibrose erfüllt. Dieser Typus zeichnet sich durch eine kurze Standzeit der Gelenkendprothese, prädominierende Nekrosen und Fibrininsudationen aus. Daneben liegt eine ausgeprägte subsynoviale Tenascin-Expression vor.
2. Es kann angenommen werden, dass Nekrosen in der Neosynovialis eine Ursache des nicht-abriebinduzierten und nicht-infektiösen Typs darstellen und als ein mögliches ursächliches Substrat der Ergussbildung bewertet werden können. Die immunhistochemische Tenascin-Expression ist als ein Ausdruck eines Gewebeumbaus („Tissue Repair“) zu interpretieren. Möglicherweise liegt eine rezidivierende Ischämie der Neosynovialis mit Nekrosenbildung vor, welche eine nicht-infektiöse und nicht-abriebinuzierte Ursache besitzt. Zu diskutieren ist eine Ischämie durch Mikrotraumatisierungen oder im Falle eines sehr kurzen Zeitintervalls eine postoperative Ischämie der Synovialis/Neosynovialis.
3. Die erweiterte Konsenusklassifikation der Neosynovialis kann auf arthroskopisch gewonnenes Untersuchungsmaterial insbesondere auch auf Fälle mit Endoprothesenkurzstandzeit ohne Einschränkungen übertragen und angewendet werden.

Introduction:

The Consensus classification of the neosynovialis allows a differentiation between infectious, particle-induced, functional and fibrotic pathologies. For the first time, this classification was exclusively applied to arthroscopically obtained biopsies from dysfunctional endoprostheses with short endurance (max. 5 years). Our goal was to investigate whether endoprostheses with short endurance displayed histopathologies not included in the Consensus classification and if so, whether a divergent underlying pathogenesis could be assumed.

Materials and Methods:

The histologic preparations were extracted arthroscopically from implanted endoprostheses as part of the routine diagnostic work-up of endoprosthesis dysfunction. We evaluated the HE-stained samples according to the criteria of the extended Consensus classification. The examination was completed by an immunohistochemical analysis and confocal laserscanning.

Results:

A short endurance of the endoprosthesis (average: 2 years) was detected in 51 of 83 cases. This subgroup was further examined. The histopathology yielded eight cases of bacterial infection (type II according to the Consenus classification), seven particle-induced cases (type I), eight cases of endoprosthesis-associated arthrofibrosis and seven cases of the indifferent type (type IV). 20 cases could not be defined by the common classification and were classified as NOS („not otherwise specified“): histopathologically they displayed similarities to the type IV-neosynovialis. New findings were necrosis and fibrin-insudation. The immunohistochemistry showed a distinct tenascin-expression with significantly different location to the type I- and type-IV-neosynovialis ($p < 0,05$). In one case both the criteria for NOS and arthrofibrosis were met.

Conclusion:

1. We were able to characterize a new neosynovialis subtype of endoprosthesis-pathologies found in endoprostheses with short endurance. This pathology does not comply with the criteria of infectious or particle-induced neosynovialis, nor does it meet the criteria of endoprothesis associated arthrofibrosis. The subtype

we discovered is characterized by short endurance of the endoprosthesis, predominant necrosis and fibrin-insudation. Additionally, a distinct subsynovial tenascin-expression can be found.

2. It can be assumed, that necrosis is the underlying cause of the non-particle-induced and non-infectious type and possibly may account for observed joint effusion. The tenascin-expression observed in the immunohistochemistry can be interpreted as an expression of tissue repair. It is possible that the neosynovialis undergoes recurrent ischemia leading to necrosis, without infectious or abrasive influences. Possible causes of neosynovialis-ischemia include microtrauma or – in the case of very short endurance – post-operative ischemia.
3. The extended Consensus classification of neosynovialis can be transferred and applied to arthroscopically obtained samples and in particular to cases of endoprosthesis with short endurance.

1. Einleitung:

1.1 Gesellschaftliche und ökonomische Bedeutung der Endoprothesen-pathologien:

Die Versorgung von Knie- und Hüftgelenken mit Endoprothesen stellt heutzutage ein Standardverfahren dar. Bereits im Jahre 2005 wurden weltweit 750000 Implantationen von Hüftendoprothesen durchgeführt [Kirschner P 2005]. Für das Jahr 2011 verzeichnete das nationale Gelenk-Register von England und Wales 71672 primäre endoprothetische Hüft- und 79516 Kniegelenkversorgungen [National Joint Registry for England and Wales, 9th Annual Report 2012]. In Schweden zeigen die Statistiken noch häufigere Primärimplantationen (Hüfte: 15944, Knie: 12753 (2011)) [Swedish Hip Arthroplasty Register, Annual Report 2011, Swedish Knee Arthroplasty Register, Annual Report 2012]. Auch wenn in Deutschland das neu integrierte Endoprothesen-Register (http://www.eprd.de/) noch keine Daten veröffentlichte, ist hier von ähnlichen Zahlen auszugehen.

In Deutschland fielen im Jahr 2008 bereits 28,5 Milliarden Euro Kosten für Erkrankungen des muskuloskelettalen Systems an, von denen 7,6 Milliarden Folge von Arthrose waren [Gesundheit, Krankheitskosten, Statistisches Bundesamt]. Ausgehend davon, dass arthrotische Veränderungen die wichtigsten Indikationen für die Implantation von Hüft- und Kniegelenkendoprothesen darstellen, und die Arthrose wiederum im wesentlichen eine Erkrankung des fortgeschrittenen Alters ist, kann bei einer zunehmend alternden Bevölkerung auch von einer progredienten Anzahl von Gelenkersatzoperationen ausgegangen werden. Bereits im Jahr 2011 waren 20,7 % der deutschen Bevölkerung über 65 Jahre alt, 5,4 % sogar 80 Jahre und älter [Bevölkerungsstand, Statistisches Bundesamt, Bevölkerung, Statistisches Bundesamt]. Betrachtet man nur die Gruppe der Menschen >= 80 Jahre, so zeigen sich seit dem Jahr 1950 jeweils im Vergleich zum Vorjahr bis auf wenige Ausnahmen Wachtumsraten zwischen 2 und 5% [Bevölkerung, Statistisches Bundesamt]. Unter Annahme verschiedener Geburtenhäufigkeiten, Lebenserwartungen und Wanderungssaldos zeigen unterschiedliche Modellrechnungen für das Jahr 2060 einen Anteil der über 60-Jährigen an der deutschen Bevölkerung von ca. 40% [Entwicklung der Bevölkerung Deutschlands bis 2060, Statistisches Bundesamt]. Die

Alterspyramiden von 1960, 2010 und 2060 (Abb. 1.1) verdeutlichen diesen Zusammenhang.

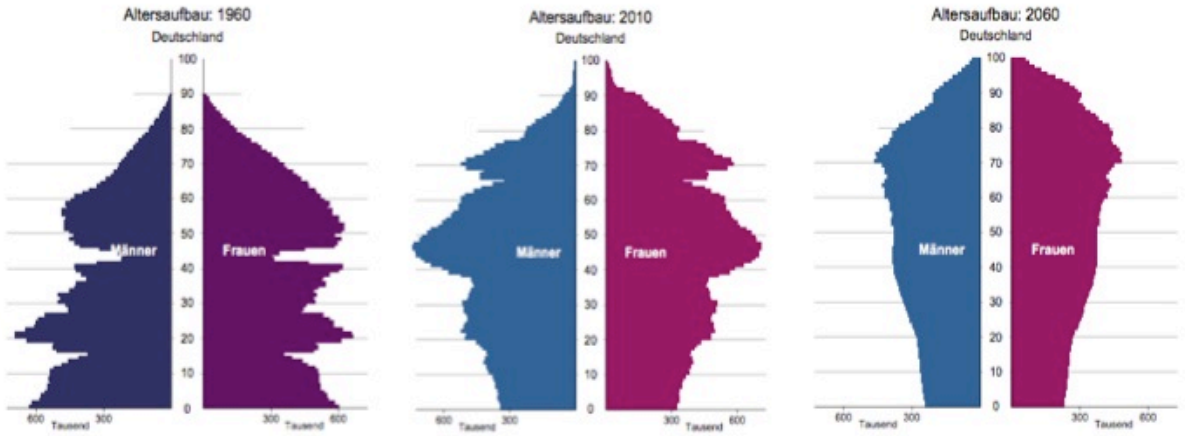

Abbildung 1.1: Alterspyramiden der deutschen Bevölkerung in den Jahren 1960 (links), 2010 (mitte), sowie voraussichtliche Bevölkerungspyramide für das Jahr 2060 (rechts)

Bei Zehn-Jahres-Standzeiten von Hüftendoprothesen von 88-94% [Berry DJ et al. 2002, Grubl A et al. 2002] ist auch mit einer erheblichen Rate von Revisionsoperationen zu rechnen. Neben den primären Arthroplastien stiegen die Revisionsoperationen exponentiell in den letzten Jahren an [Barnett AJ et Toms AD 2012]. Revisionen stellen somit einen wesentlichen gesundheitspolitischen und ökonomischen Faktor dar. Alleine im Jahr 2008 konnten in Deutschland von der Bundesgeschäftsstelle für Qualitätssicherung gGmbH in Deutschland 22.628 Hüft-Endoprothesen/Komponenten-Wechsel und 10.376 Knie-Endoprothesen/Komponenten-Wechsel aufgezeichnet werden (info.bqs-online.de). Hieraus resultiert ein Revisionsburden für Hüftendoprothesen von 11,6%. Ähnliche Daten liegen aus unseren europäischen Nachbarländern vor. In England und Wales wurde ein Revisionsburden für Knieendoprothesen von 6,1% registriert [Annual Report 2012, Swedish Knee Arthroplasty Register]. Im Jahr 2003 wurden in den USA 402000 knieendoprothetische Versorgungen und 32000 Revisionsoperationen durchgeführt,

woraus ein Revisionsburden von 7,9% berechnet werden kann [Fitzgerald SJ et Trousdale RT 2011].

Revisionen werden in Zukunft wahrscheinlich noch mehr an Bedeutung gewinnen. Für Knierevisionen wird von 2005 bis 2030 ein Anstieg von über 600% in den USA erwartet [Barnett AJ et Toms AD 2012].

1.2 Pathogenese und Klassifikation der Endoprothesenpathologien:

1.2.1 Konsensusklassifikation der Endoprothesenpathologien:

Um die unterschiedlichen Ursachen von Dysfunktionen bzw. Funktionseinschränkungen von Endoprothesen zusammenzufassen und dabei die Pathogenese zu berücksichtigen, wurde eine Konsensusklassifikation erstmals im Jahre 2004 vorgeschlagen [Morawietz L et al. 2004]. Als Ausgangspunkt der Einteilung dient die histopathologische Begutachtung der periprothetischen Membran, im englischsprachigen Raum auch als synovial-like interface membrane (SLIM) bezeichnet. Hierbei handelt es sich um eine feine bindegewebige Schicht, die sich zwischen der eingebrachten Endoprothese und dem Knochen bildet. Da diese jedoch nur im Rahmen einer Revisionsoperation gewonnen werden kann, wird alternativ auf die Neosynovialis zurückgegriffen. Sie zeigt gleichartige Veränderungen wie die periprothetische Membran [Schäfer et al. 2008, Pandey R et al. 1999], ist im Gegensatz dazu jedoch auch im Rahmen von arthroskopischen Eingriffen zugänglich, da sie sich um das neu entstandene Gelenk bildet.

Anhand der HE-Färbungen können nach einfachen Kriterien vier Typen differenziert werden [Morawietz L et al. 2004]:

- Typ I: Neosynovialis vom abriebinduzierten Typ
- Typ II: Neosynovialis vom infektiösen Typ
- Typ III: Neosynovialis vom Mischtyp
- Typ IV: Neosynovialis vom Indifferenztyp.

Daneben ist auch die Hypersensitivitätsreaktion von Bedeutung. Diese kann entweder isoliert oder in Kombination mit dem abriebinduzierten Typ auftreten. Da in dieser Klassifikation nicht alle Ursachen der Endoprothesenpathologien abgebildet wurden, wurde eine Erweiterung vorgenommen.

1.2.2 Erweiterte Konsensusklassifikation der Endoprothesenpathologien:

Als weitere Krankheitsbilder wurden der klassischen Konsensusklassifikation die Arthrofibrose und ossäre Pathologien hinzugefügt. Anhand der Dichte fibroblastärer Zellen wird bei der Arthrofibrose eine dreistufige Graduierung vorgeschlagen [Krenn V et al. 2008].

In die Gruppe ossärer Pathologien werden periprothetische Ossifikationen, der Bruch des Implantatlagers, die Osteonekrose und die Osteomyelitiden des Implantatlagers gezählt. Abb. 1.2 zeigt eine Zusammenschau der erweiterten Konsensusklassifikation.

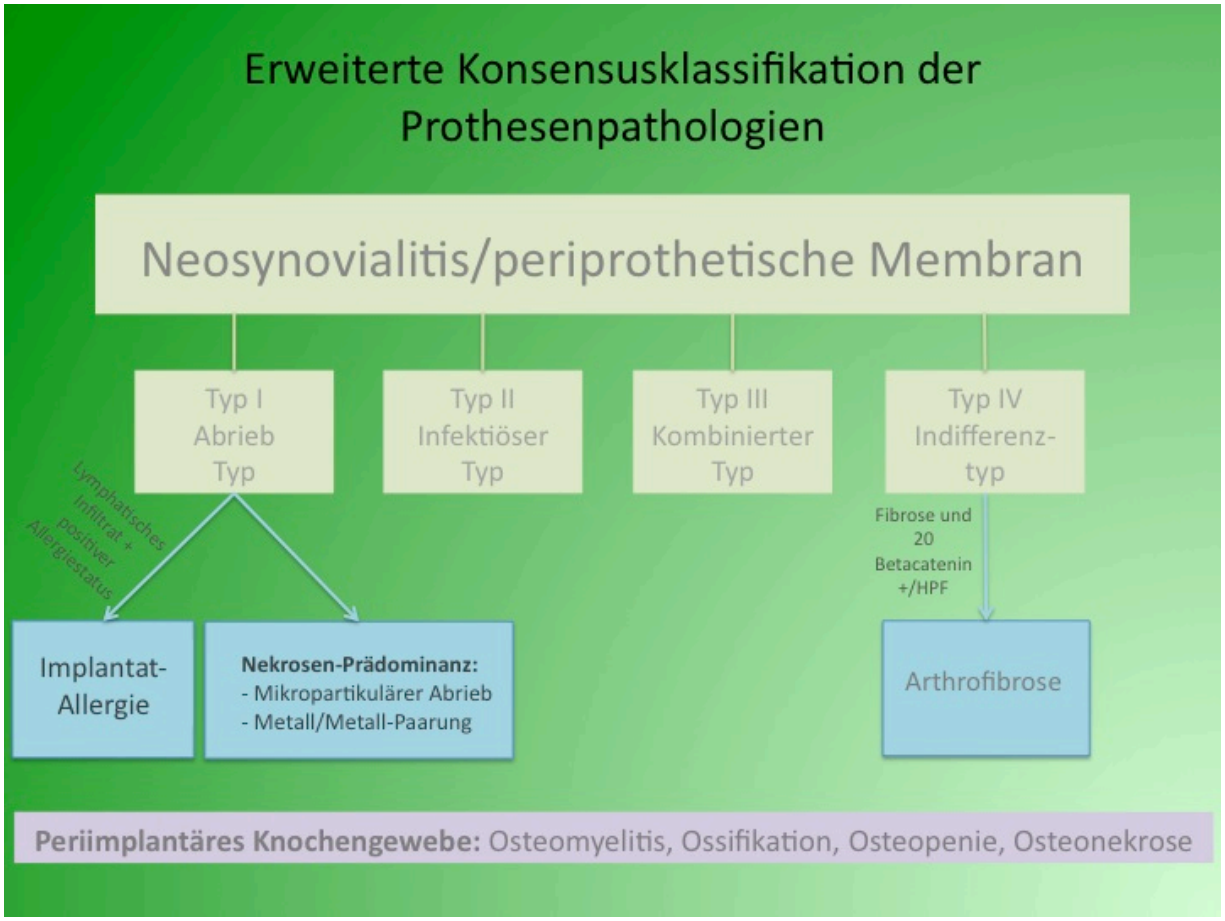

Abbildung 1.2: Erweiterte Konsensusklassifikation der Endoprothesenpathologien

1.3 Tenascin als Marker des „Tissue Remodelings“:

1.3.1 Biochemie von Tenascin:

Die extrazelluläre Matrix besteht neben fibrillären Proteinen (Kollagen I, IV, Fibronectin) auch aus nicht-fibrillären Proteinen wie zum Beispiel den Tenascinen [Klein G et al. 1993]. Tenascine sind extrazelläre Glykoproteine mit einer molekularen Masse von ca. 210 – 300 kDa., die bei allen Vertebraten gefunden werden können. Momentan werden vier verschiedene Typen differenziert: Tenascin C, Tenascin R, Tenascin X und Tenascin W. Die Primärstruktur aller Tenascine besteht aus ähnlichen Motiven, die in gleicher Reihenfolge angeordnet sind: einem aminoterminalen Hepta-Repeat, epidermalem wachstumsfaktor-ähnlichen (EGF-like) Repeats, Fibronectin Typ III-Repeats und einer carboxyterminalen globulären fibrinogen-ähnlichen Gruppe [Hsia HC, Schwarzbauer JE 2005]. Durch alternatives Splicing v.a. innerhalb der Fibronectin Typ III-Repeats werden verschiedene Isoformen gebildet.

Die wohl am besten untersuchte Spezies bildet wohl das Tenascin C, ein Hexamer. Die genaue Funktion der verschiedenen Domänen und ihr Zusammenspiel bleiben weitgehend unklar. Fest steht, dass jede Domäne mit unterschiedlichen Gruppen verschiedener Bindungsproteine (Oberflächenrezeptoren, extrazelluläre Matrixkomponenten) agiert [Midwood KS et al. 2009, Orend G 2005]. Auch verschiedene Signalmechanismen (Kinase- und Rho-vermittelte Mechanismen, Wnt) konnten bei Zellinteraktionen festgestellt werden [Midwood KS et al. 2002, Ruiz C et al. 2004].

Tenascin R ist in erster Linie im zentralen Nervensystem vorzufinden [Dufresne D et al. 2012]. Nur in einer Einzelfallbeschreibung konnte Tenascin R auch im peripheren Nervensystem nachgewiesen werden [Probstmeier R et al. 2001]. Durch alternatives Splicing entstehen zwei Isoformen [Carnemolla B et al. 1996].

Tenascin X ist mit ca. 400 kDa das größte Tenascin. Während es im Laufe der Entwicklung weit verbreitet ist, kann es im adulten Organismus nur im muskuloskelettalen System, dem Herzen und in dermalem Gewebe vorgefunden werden [Hsia HC et al. 2005]. Ein vollständiges Fehlen oder eine heterozygote Deletion des Tenascin X Gens sind mit einer Hypermobilität der Gelenke und der Haut assoziiert, wie sie z.B. beim Ehlers-Danlos-Syndrom oder dem benignen Gelenkhypermobilitätssyndrom auftreten [Zweers MC et al. 2004]. Obwohl beim

Menschen bisher keine Isoformen entdeckt wurden, konnten bei der Maus durch alternatives Splicing verschiedene Isoformen gefunden werden [Matsumoto K et al. 1994, Speek M et al. 1996].
Tenascin W konnte bisher nur im Zebrafisch nachgewiesen werden [Weber P et al. 1998], wo es im Skelett während der Entwicklung und in der Neuralleiste ähnlich dem Tenscin C-Verteilungsmuster auftritt.

1.3.2 Tenascin C bei pathologischen Veränderungen:

Tenascin C ist in der Familie der Tenascine die am besten untersuchte Subgruppe. Wie alle Tenascine wird es vor allem während der embryonalen Entwicklung exprimiert und ist kaum im gesunden, adulten Organismus zu finden. Hingegen kann bei pathologischen Veränderungen verschiedener Organe die Tenascin-Expression wieder vermehrt angeregt werden.

Tenascin C im Herzen: Bei der embryonalen Entwicklung des Herzens lässt sich Tenascin C im Myokard, den Klappen und den Koronargefäßen nachweisen [Imanaka-Yoshida K et al. 2004, Imanaka-Yoshida K et al. 2003]. Im erwachsenen, gesunden Herzen ist Tenascin C nur noch in den Chordae tendineae vorzufinden [Sato I et al. 2001]. Tritt jedoch eine kardiale Erkrankung auf, kommt es zu reparativen Veränderungen, die über Tissue Remodeling-Prozesse zu einer kollagenen Narbe führen. Vier bis sechs Tage nach einem akuten Myokardinfarkt ist Tenascin C in den Übergangszonen des verletzten Gewebes nachweisbar [Willems IE et al. 1996]. Daneben ist Tenascin C aber auch bei Myokarditiden [Imanaka-Yoshida K et al. 2002, Sato M et al. 2002], bei experimentell-induzierter pulmonaler Hypertonie [Correia-Pinto J et al. 2009, Hessel M et al 2009] und bei chronischer kardialer Abstoßung nach Herztransplantation detektierbar [Franz M et al. 2010]. Chronische Ischämien sind ebenfalls für eine erhöhte Tenascin-Expression verantwortlich [Schenke-Layland K et al. 2009]. Studiendaten, die Serum-Tenascin-C als Biomarker für kardiale Erkrankungen untersucht haben, ergaben positive Korrelationen mit der Prognose der Erkrankung bei Myokardinfarkten, dilatativer Kardiomyopathie und Herzinsuffizienz [Sato A et al. 2006, Terasaki F et al. 2007, Fujimoto N et al. 2009].

Tenascin C bei Atherosklerose: Unter normalen Umständen ist Tenascin C nur in der Intima der Gefäße anzutreffen. Nach Gefäßverletzungen zeigt sich eine Hochregulation in der Neointima [Hedin U et al. 1991]. Im Rahmen der Atherosklerose findet sich Tenascin C in atherosklerotischen Plaques [von Lukowicz T et al. 2007]. Mit Progression der Plaques steigt auch die Menge an nachweisbarem Tenascin C an.

Tenascin C in der Tumorbiologie: Tenascin C kann bei verschiedenen malignen Erkrankungen nachgewiesen werden. Es ist unter anderem bei Melanomen vorzufinden und scheint hier eine besondere Rolle bei der Metastasierung in die Lunge zu spielen [Fukunaga-Kalabis M et al. 2010]. Auch bei Mamma-Carcinomen ist Tenascin C als stromaler Marker beschrieben [Mackie EJ et al. 1987]. Das Tenascin C-Gen wurde in Analysen als eines der Gene bezeichnet, das eine Metastasierung in die Lunge begünstigt [Minn AJ et al. 2005]. Daneben findet man Tenascin C bei Glioblastomen [Leins A et al. 2003], bei Riesenzelltumoren [Pazzaglia L et al. 2010], bei Nierenzell-Carcinomen und atypischen Karzinoiden der Lunge [Berndt A et al. 2010]. Von besonderer klinischer Bedeutung ist der Einfluss von Tenascin C auf das Ansprechen verschiedener Tumore auf die zytostatische Therapie.

Tenascin C bei rheumatoider Arthritis: Bei rheumatoider Arthritis wird Tenascin C von synovialen Fibroblasten und infiltrierenden Myeloidzellen gebildet [Goh FG et al 2010, McCachren SS et al. 1992] und lagert sich in der Synovia und perivaskulär ab [Cutolo M et al. 1992, Salter DM 1993]. Des Weiteren zeigen sich auch erhöhte Konzentrationen löslichen Tenascin Cs in der Synovialflüssigkeit, auch höher als bei Osteoarthritis [Hasegawa M et al. 2004]. Ebenso können bei rheumatoider Arthritis erhöhte Serumkonzentrationen registriert werden. Dabei korreliert die Tenascin-C-Konzentration mit dem Vorhandensein von Gelenkerosionen.

Tenascin C bei Erkrankungen des Gastrointestinaltraktes: Tenascin C ist bei chronisch-entzündlichen Darmerkrankungen nachweisbar. Hier ist in erster Linie die ulzerierende Colitis zu nennen [Riedl S et al. 2001]. Außerdem konnte eine vermehrte subepitheliale Tenascin-Ablagerung bei mikroskopischer Colitis beobachtet werden. Im Vergleich zu normaler Mukosa oder lymphozytärer Colitis war die kollagene Colitis

mit einer signifikant stärkeren immunhistochemischen Tenascin-Expression assoziiert [Warren BF 2004, Salas et al. 2003].

Tenascin C nach Gelenkendoprothesen-Implantation: Bei aseptischen Hüftgelenkendoprothesen-Lockerungen zeigte eine Untersuchung der periprothetischen Membran eine signifikante höhere Tenascin-Konzentration als die Synovia oder die fibröse Kapsel, die zum Vergleich bei Patienten im Rahmen von primären Gelenkersatzoperationen entnommen wurde [Konttinen YT et al. 1998].

1.4 Konfokale Lasermikroskopie:

Die konfokale Lasermikroskopie gilt als eine Schlüsselerfindung optischer Diagnosewerkzeuge in der Zellbiologie. Durch spezifische Fluoreszenzmarkierungen können alle relevanten subzellulären Strukturen (Proteine, Genomsequenzen etc.) visuell dargestellt werden [Conchello JA et al. 2005, Giepmans BN et al. 2006].

Mit Hilfe eines speziellen Lichtmikroskops wird gebündeltes Laserlicht über verschiedene Punkte des Präparates geleitet und regt die fluoreszierendenen Farbstoffe, die zur Markierung der gewünschten Antigene verwendet wurden, im Sinne der Immunfluoreszenz an. Dieses Fluoreszenzlicht kann anschließend detektiert werden.

2. Zielsetzung:

In Anbetracht zunehmender, häufig sehr frühzeitiger Endoprothesendysfunktionen ist es Ziel der vorliegenden Arbeit, die Pathogenese von Endoprothesen-Kurzstandzeitpathologien zu klären. Die athroskopische Gewinnung von Untersuchungsmaterial bei einliegender Endoprothese stellt ein neues Verfahren in der Abklärung von Endoprothesendysfunktionen dar. Die Anwendbarkeit der erweiterten Konsensusklassifikation auf Proben, die auf diese Weise gewonnen wurden, sollte überprüft werden. Somit war es das Ziel, die Frage zu beantworten, ob sich die erweiterte Konsensusklassifikation der Neosynovialis auch zur Diagnostik vor Revisionsoperationen eignet („Histopathologische Prärevsionsdiagnostik“) und einen Beitrag zur Ursachenabklärung leisten kann.

Tenascin als Marker eines Gewebeumbauprozesses („Tissue Remodeling“) wurde als möglicher immunhistochemischer Marker zur Diagnosestellung des neuen Subtyps in Erwägung gezogen. Insbesondere wurde hier nach typischen Mustern der Tenascinverteilung gesucht.

3. Material und Methoden:

3.1 Patientenkollektiv und Untersuchungsmaterial:

Untersucht wurden Gewebeproben von 83 Patienten, die im Rahmen der histopathologischen Routinediagnostik bei Endoprothesendysfunktionen ausschließlich arthroskopisch gewonnen wurden. Als Beschwerdebild bestand bei allen Patienten eine Schmerzhaftigkeit des endoprothetisch versorgten Gelenkes mit Ergussbildung und variabler, schmerzhafter Bewegungseinschränkung. Klinisch und bildgebend waren Implantatmalpositionen ausgeschlossen. Laut klinischen Angaben lagen vereinzelt allergologisch auffällige Befunde vor, wobei anhand der weiteren histopathologischen Aufarbeitung eine allergische Genese, insbesondere eine Metallallergie als Ursache der Beschwerden ausgeschlossen werden konnten. Anamnestisch und klinisch war bei allen Patienten eine degenerative Gelenkerkrankung (Arthrose) diagnostiziert worden.
Als gesondertes Kollektiv wurde die Gruppe der Kurzstandzeitpathologien (im Mittel 2 Jahre) betrachtet. Alle verwendeten Proben wurden im Jahre 2012 gewonnen. Per definitionem wurden als Kurzstandzeit maximal fünf Jahre festgelegt. Als Untersuchungsmaterial diente ausschließlich die Neosynovialis.
Die anschließende Vorbereitung der Materialien für die Färbungen erfolgte nach allgemeingültigen Richtlinien. Die HE- und immunhistochemischen Färbungen wurden nach Standard durchgeführt und werden im Folgenden weiter beschrieben. Aus dem Gesamtkollektiv wurden sieben Proben mit der Diagnose Abrieb, sieben Proben mit der Diagnose Indifferenztyp und 16 Proben eines bisher nicht klassifiizierbaren Subtyps, im Folgenden weiter als NOS (not otherwise specified) bezeichnet, wurden auf Tenascin gefärbt. Die Kriterien für eine Kurzstandzeitpathologie erfüllten hiervon fünf Abrieb-, sechs Indifferenz- und neun NOS-Typen. 21 Proben wurden auf Betacatenin gefärbt, 27 auf CD 3. 64 Proben erhielten eine Färbung auf CD 15. Anschließend wurden die histologischen Präparate von erfahrenen Untersuchern begutachtet. Hierzu wurde das Mikroskop DM 2500 der Firma Leica, Wetzlar benutzt. Die Einteilung wurde nach den Kriterien der erweiterten Konsenusklassifikation der Endoprothesenpathologien vorgenommen [Krenn V et al. 2013]. Zur Diagnose eines Infektionstyps wurden die Kriterien nach Morawitz [Morawietz et al. 2009] verwendet, und in den meisten Fällen zur Sicherung eine CD 15-Färbung herangezogen. Bei mutmaßlicher allergischer Genese diente die CD 3 –Färbung zur Diagnosefindung. Die immunhistochemische

Tenascin-Expression wurde zur weiteren Subtypisierung und Deklaration eines neuen Typs der Kurzstandzeitprothesenpathologie herangezogen. Die klinischen Angaben wie Prothesenstandzeit, Lokalisation der Prothesen und Prothesentyp wurden den Einsendebögen entnommen und bei Fehlen der Angaben auf Nachfrage in schriftlicher und mündlicher Form erhoben. Auch die mikrobiologischen Befunde wurden bei denjenigen Patienten, bei denen nach den Kriterien der erweiterten Konsenusklassifikation eine Infektion diagnostiziert wurde, von den Einsendern erfragt.

3.2 Gewebeaufarbeitung:

Das Untersuchungsmaterial wurde in 4%-igem Formalin eingesendet. Anschließend wurden im Zuschnitt von charakteristischen Gewebeveränderungen 0,5 cm dicke Schnitte angefertigt. Es folgte eine weitere Fixierung für 24-48 Stunden in Formalin. Mit Hilfe eines geschlossenen Entwässerungsgerätes (Peloris SOP 8204, Leica, Wetzlar) wurde unter Vakuum und Wärme mit einer aufsteigenden Ethanolreihe und Xylol eine Entwässerung der Materialien über Nacht vorgenommen, woraufhin am nächsten Tag die Paraffineinbettung erfolgen konnte. Am Rotationsmikrotom (Rotationsmikrotom Hyrax M40, Zeiss, Oberkochen; Messer A35, Feather, Osaka, Japan) wurden ein bis drei μm dicke Schnitte angefertigt, die schließlich auf Objektträgern (Objektträger Superfrost entfettet und geschnitten, Menzel, Braunschweig) aufgebracht wurden. Folgend fand eine Inkubation im Wärmeschrank (Function Line, Firma Heraeus, Hanau) bei 70°C für zehn bis 15 Minuten statt. Die Objektträger wurden für fünf Minuten in Xylol entparaffiniert und durch eine absteigende Ethanolreihe rehydriert.

3.2.1 HE-Färbung:

Die HE-Färbung wurde vollautomatisch mit dem Leica ST 4040 Färbemodul durchgeführt. Mit Xylol wurden die Untersuchungsmaterialien deparaffiniert, anschließend in einer Ethanolreihe behandelt und mit Leitungswasser gespült. Es folgte die Kernfärbung, bei der viermal für jeweils zwei Minuten die Objektträger in Hämatoxylin nach Harris (Hämatoxylin nach Harris, Surgipath, Richmond, Illinois, USA) eingetaucht wurden. Die Zellkerne wurden in 70%-iges Ethanol unter Zusatz von 25%-iger Salzsäure eingetaucht und die verbleibende Lösung mit Leitungswasser abgespült. Die Hintergrundfärbung erfolgte viermal mit Eosin (Eosin Y, Sigma-Aldrich, St. Louis, Missouri, USA) für jeweils zwei Minuten. Schließlich wurden die Schnittpräparate mit

einer aufsteigenden Ethanolreihe behandelt, woraufhin sie erneut dreimal für jeweils zwei Minuten in Xylol eingetaucht wurden. Mittels Eindeckautomat (Eindeckautomat CV5030, Leica, Wetzlar) und Eindeckmittel der Firma Fixogum (Fixogum, Fotokleber) wurden die Präparate fixiert und letztendlich mit einem Deckglas versehen.

3.2.2 Immunhistochemie:

Die immunhistochemische Färbung erfolgte ebenfalls vollautomatisch mittels eines Färbemoduls (Färbemodul Benchmark XT ICH Slide Stainer, Ventana Medical Solutions, Tucson, USA). Zur Färbung wurden vorgefertigte Färbekits sowohl für die CD 3- , für die CD 15 –, als auch für die Betacatenin - und Tenascin – Färbung (I-VIEW DAB Färbekit , Ventana Medical Solutions, Tucson, USA) genutzt.

Mit Hilfe von Xylol erfolgte eine Deparaffinierung bevor die Schnitte der Behandlung mit einer Ethanolreihe unterzogen wurden. Mittels des Zell-Conditioner 1 (CC1) erfolgte eine Zellkonditionierung über acht Minuten bei 95°C, folgend eine milde Zellkonditionierung über 30 Minuten. Über vier Minuten wurde bei 100°C wiederum eine CC1-Zellkonditionierung vorgenommen, bei der der Zell-Conditioner 1 sechsmal, im Falle der Färbung von CD 3 13-mal aufgetragen wurde, und anschließend die Heizung ausgeschaltet. Über acht Minuten wurde erneut eine Zellkonditionierung durchgeführt. Im Folgenden wurde das Untersuchungsmaterial mit Reaktionspuffer abgespült und für vier Minuten inkubiert. Im Falle der Tenascin-Färbung unterblieb die Zellkonditionierung vollständig. Hier konnte nach Deparaffinierung und Ethanolreihe direkt mit dem folgenden Schritt fortgefahren werden. Ein Tropfen I-VIEW-Inhibitor wurde aufgetragen und zweimal für jeweils vier Minuten inkubiert. Dazwischen und am Ende wurde ebenfalls mit Reaktionspuffer gespült, bevor die primären Antikörper gegen CD 3 (Anti-CD3 rabbit monoclonal primary antibody, Klon 2GV6, Roche, Basel, Schweiz), CD 15 (Anti-CD15, mouse monoclonal primary antibody, Klon MMA, Roche, Basel, Schweiz) und Betacatenin (Betacatenin-Antikörper Klon 14, Ventana Medical Solutions, Tucson, USA) zugesetzt wurden. Die Inkubation mit den primären Antikörpern dauerte jeweils 32 Minuten. Bei der Tenascin-Färbung wurde zuvor eine Inkubation mit Protease 1 für acht Minuten vorgenommen. Nach Spülung mit Reaktionspuffer konnte auch hier der primäre Antikörper gegen Tenascin (Tenascin DB7, DCS Innovative Diagnostik-Systeme, Hamburg, Deutschland) aufgetragen und für 32 Minuten inkubiert werden. Bei allen durchgeführten immunhistochemischen Färbungen wurde erneut mit

Reaktionspuffer gespült, gefolgt von einer weiteren Inkubation bei 37°C für vier Minuten und einer weiteren Spülung. Den Objektträgern wurde ein Tropfen I-VIEW BIOTIN mit anschließender Inkubation für acht Minuten zugesetzt. Nach Spülung erfolgte der Zusatz von einem Tropfen I-VIEW-SA-HRP mit Inkubation ebenfalls für acht Minuten. Bevor 3,3-Diaminobenzidin (DAB) als Chromogen und zur Blockade der endogenen Peroxidase I-VIEW H_2O_2 zugesetzt wurden, wurde abschließend zweimal mit Reaktionspuffer gespült. LCS wurde aufgetragen und für acht Minuten inkubiert. Letztendlich wurde mit Reaktionspuffer gespült und eine Gegenfärbung mit Hämatoxylin nach Harris (Hämatoxylin nach Harris, Surgipath, Richmond, Illinois, USA) durchgeführt.

3.2.3 Konfokale Lasermikroskopie:

Fünf Fälle (1 x Typ I, 1 Typ IV und 3 x NOS) wurden zur Untersuchung mittels konfokaler Lasermikroskopie ausgewählt. Von jedem Fall wurden vier 5 μm dicke Schnittpräparate angefertigt. Die paraffinierten Schnittpräparate wurden für die anschließenden Färbungen mit anti-Tenascin-Antikörpern entparaffiniert. Für jeweils fünf Minuten wurden die Präparate insgesamt dreimal in eine absteigende Xylol-Reihe eingetaucht. Im Folgenden wurde eine Entwässerung in einer absteigenden Alkoholreihe durchgeführt. Für je 2,5 Minuten wurden hierzu die Präparate in 100%-iges, 95%-iges, 90%-iges, 80%-iges und 70%-iges Ethanol gelegt.

Um die Permeabilität der Zellmembranen für die Antikörper zu erhöhen, wurde 0,3%-iges Triton X 100 in PBS (Phosphat-gepufferte Salzlösung) für zehn Minuten auf die Proben gegeben. Dreimal erfolgte eine Spülung mit PBS für jeweils zwei Minuten. Anschließend wurden die anti-Tenascin-Antikörper (Tenascin DB7, DCS Innovative Diagnostik-Systeme, Hamburg, Deutschland) in verschiedenen Verdünnungen (1:100, 1:200, 1:400) hinzugefügt. Ein Präparat pro Fall diente als Negativkontrolle, so dass hier die Zugabe von anti-Tenascin-Antikörpern unterblieb. Die Inkubation mit anti-Tenascin-Antikörpern erfolgte für 16 Stunden in einer feuchten Kammer im Kühlschrank bei 4°C.

Nach 16 Stunden wurde dreimal zwei Minuten und zweimal fünf Minuten mit PBS gespült. In verschiedenen Verdünnungen wurde anti-Mouse-FITC (Fluoresceinisothiocyanat, Anti-Mouse Polyvalent Immunglobulins (G,A,M), F-1010, Sigma-Aldrich, St. Louis, USA) hinzugefügt. Sowohl Präparate, denen zuvor anti-

Tenascin in der Verdünnung 1:100 beigegeben wurde, als auch die Negativkontrolle erhielten anti-Mouse-FITC 1:200, Präparate, denen man anti-Tenascin 1:200 und 1:400 beigegeben hatte, erhielten anti-Mouse-FITC 1:400. Die Proben wurden für zwei Stunden bei Zimmertemperatur in einer feuchten Kammer inkubiert.
Wiederum wurde dreimal für zwei Minuten und zweimal für fünf Minuten mit PBS gespült. Anschließend wurde DAPI (4',6-diamidino-2-phenylindole, bisBenzimide H 33342 trihydrochloride, Sigma-Aldrich, St. Louis, USA) in einer Verdünnung von 1:500 zur Kernmarkierung hinzugefügt und für 30 Minuten bei Zimmertemperatur inkubiert.
Abschließend wurde für dreimal zwei Minuten und einmal fünf Minuten mit PBS gespült. Die Präparate wurden mit Abdeckgläsern versehen.
Zur Sichtung der Präparate diente ein konfokales Laser-Scanning Mikroskop (Zeiss LSM 510). Unterschiedliche Vergrößerungen wurden mit mehreren Linsen erzeugt, 10-fach (Plan-Neofluar, NA 0.3), 20-fach (Plan-Neofluar, NA 0.5), 40-fach (Plan-Neofluar, NA 1.3) und 63-fach (Plan-Neofluar, NA 1.4). Die Bilderzeugung erfolgte mit Hilfe des Bilderzeugungsprogramms von Hoechst. Verschiedene Wellenlängen des Fluoreszenzlichtes wurden von Emissions-Bandfiltern herausgefiltert und in unterschiedlichen Farben kodiert. Auf diese Weise wurden die fluoreszenzmarkierten Antikörper folgendermaßen wiedergegeben: anti-mouse-FITC (grün, 488 nm), DAPI (blau, 405 nm).

3.3 Einteilung nach den Kriterien der erweiterten Konsenusklassifikation:

Die histologischen Präparate wurden von erfahrenen Pathologen gesichtet und nach den Kriterien der erweiterten Konsensusklassifikation der Neosynovialis eingeteilt. Sie erlaubt durch gut reproduzierbare, histopathologische Kriterien das gesamte Spektrum der endoprothesen-assoziierten Pathologien ätiologisch abzudecken [Krenn V et al. 2011, Morawietz et al. 2006]. In Anbetracht des ausgewählten Untersuchungskollektivs von Patienten mit Endoprothesenkurzstandzeit-Pathologien konnte eine neue Subgruppe (NOS) definiert werden.

3.3.1 Neosynovialis/periprothetische Membran vom abriebinduzierten Typ (Typ I):

Beim Typ I zeigen sich in der Neosynovialis/periprothetischen Membran Makrophagen und multinukleare Riesenzellen. Größere Abriebpartikel (ab ca. 5 μm^2) sind in Riesenzellen, kleinere Partikel in Makrophagen gespeichert. Weiterhin sind vereinzelt Lymphozyten zu sehen. In unterschiedlichem Ausmaß sind außerdem fibrinoide Nekrosen vorhanden, die meist Abrieb-Partikel enthalten. Somit lässt sich der Typ I in einen Subtyp mit und ohne Nekrosen unterteilen, wobei die Nekrosenfläche semiquantitativ ermittelt werden sollte. Erst bei einem Flächenanteil von über 30% ist vom Subtyp mit fibrinoiden Nekrosen zu sprechen. Die Größe, Qualität und Quantität der Abriebpartikel werden von der Gleitpaarung und Intensität der Belastung bestimmt. Anhand des histomorphologischen Bildes können Abriebpartikel verschiedener Materialien differenziert werden.

PE-Partikel: PE-Partikel sind länglich, spangenartig oder bizarr geformt und haben einen leicht bunten Schimmer. Polarisationsoptisch zeigen sie eine ausgeprägte Doppelbrechung. Kleine Partikel (unter 1 μm) können mit der Ölrotfärbung nachgewiesen werden.

Metallabrieb: Metallabriebpartikel (Nichteisenpartikel) zeigen sich unter dem Mikroskop als kleine rundliche oder scharfkantige, schwarze Partikel. Makroskopisch sind sie meist unter dem Bild einer Metallose zu erkennen. Polarisationsoptisch haben sie einen leicht gelblichen Schimmer. Mittels Berliner-Blau-Reaktion ist keine Anfärbung möglich, da hier nur eine Anfärbung von Hämosiderin erfolgt.

Knochenzementfragmente (polymeres Methylmethacrylat, PMMA): Knochenzementfragmente werden bei der Aufarbeitung der Materialien herausgebrochen, wobei ovale und unregelmäßig begrenzte Hohlräume zurückbleiben. Kontrastmittelpartikel aus Zirkondioxyd oder Bariumsulfat werden PMMA häufig zugesetzt. Sie bilden im histologischen Präparat kleine runde Partikel mit einem Durchmesser von 0,5 bis 2 μm, die nicht selten als kreisrunde, schwarze bis schwarzbräunliche Konglomerate auftreten. In der Polarisationsmikroskopie ist eine

mäßig starke, weiße Doppelbrechung mit dunklem Rand und hellem Zentrum festzustellen.

Keramikpartikel: Histologisch sind Keramikpartikel schwarz-bräunliche, meist polygonale Partikel mit einer Größe von 0,5 bis 10 μm. Je nach Orientierung verursachen sie eine Doppelbrechung unterschiedlicher Intensität. Die seltener verwendeten, neueren Zirkonoxidkeramiken mit Zusatz von Yttriumoxid haben mikroskopisch eine graubraune bis schwarze Farbe und lassen sich nur schwierig vom Metallabrieb abgrenzen.

3.3.2 Neosynovialis/periprothetische Membran vom infektiösen Typ (Typ II):

Beim infektiösen Typ wird zwischen einer low grade- und einer high grade-Infektion unterschieden. Eine chronische, granulierende Entzündung mit Fibroblasten, reaktiven Gefäßproliferaten, einem chronischen Ödem sowie einem entzündlichen Infiltrat aus neutrophilen Granulozyten, Plasmazellen und kleinen Lymphozyten-Ansammlungen sind charakteristisch für eine low grade-Infektion. Die high grade-Infektion zeigt das Bild einer ausgeprägten, teils abszedierenden oder phlegmonösen Entzündung. Im Mittelpunkt der Beurteilung stehen die Verteilung und Quantität neutrophiler Granulozyten. In Untersuchungen ließ sich ein Grenzwert von 23 neutrophilen Granulozyten pro HPF (high power field) definieren, der eine optimale Übereinstimmung von mikrobiologischen und histologischen Befunden sowie eine gute Sensitivität und Spezifität gewährleistet [Morawietz et al. 2009]. Eine zusätzliche mikrobiologische Diagnostik auch in Hinsicht auf eine gezielte antibiotische Therapie ist natürlich obligat.

3.3.3 Neosynovialis/periprothetische Membran vom Mischtyp (Typ III):

Histologisch ist der Mischtyp durch Charakteristika sowohl des abriebinduzierten als auch des infektiösen Typs gekennzeichnet. Meist stehen abriebinduzierte Veränderungen im Vordergrund, während infektiöse Merkmale nur bei genauer Durchsicht zu erkennen sind.

3.3.4 Neosynovialis/periprothetische Membran vom Indifferenztyp (Typ IV):

Der Indifferenztyp erfüllt keine der vorher genannten Kriterien. Im Vordergrund steht kollagenfaserreiches Bindegewebe, dessen Oberfläche von einer synovialisähnlichen

Deckzellschicht bedeckt ist. Nur vereinzelt sind neutrophile Granulozyten zu erkennen und leichtgradige lymphoplasmozelluläre Infiltrate. Abrieb ist nicht festzustellen.
Die Ätiologie dieses Typs ist mannigfaltig.

3.3.5 Arthrofibrose:

Gekennzeichnet ist die Arthrofibrose durch eine ausgeprägte peri- bzw. intraartikuläre fibröse Reaktion. Anhand der Dichte der fibroblastären Zellen lassen sich drei Schweregrade differenzieren [Krenn V et al. 2013].

Grad 1: leichtgradige fibroblastäre Zellularität. Abstand zwischen zwei Fibroblasten größer als zwei Fibroblastenlängen. Histologische Differenzierung zu unspezifischer Fibrosierung nur durch klinische Informationen möglich.

Grad 2: mäßiggradige Zellularität mit nodalem Aspekt des fibrösen Gewebes. Abstand zwischen zwei Fibroblasten zwischen einer und zwei Fibroblastenlängen.

Grad 3: hochgradige Zellularität mit histologischen Ähnlichkeiten zu Fibromatosen. Abstand zwischen zwei Fibroblasten geringer als eine Fibroblastenlänge.

Während bei den Graden II und III eine sichere Differentialdiagnose zur Neosynovialitis vom Indifferenztyp möglich ist, sind beim Grad I der Verlauf und bildgebende Verfahren zur Abgrenzung heranzuziehen. In der Immunhistochemie finden sich variabel ausgebildete lymphozytäre Infiltrate CD-3-positiver Lymphozyten. Nur selten sind Abriebpartikel vorzufinden, so dass eine Differenzierung zwischen abriebinduzierter und nicht-abriebinduzierter Arthrofibrose vorgenommen werden kann.
Neben einer Überexpression von TGF-beta und PDGF spielt zur Diagnostik und differentialdiagnostischen Abgrenzung die Expression von Betacatenin neuerdings eine entscheidende Rolle. Bei der Arthrofibrose zeigt sich eine signifikant höhere Expression von Betacatenin als bei einer Typ IV-Membran und eine signifikant geringere Expression als bei Fibromatosen. Dabei korreliert die Expression mit dem Schweregrad der Arthrofibrose. Des Weiteren ist das Betacatenin bei der Arthrofibrose im Zytoplasma der Fibroblasten und nicht wie bei den Fibromatosen im Zellkern vorzufinden. Als Grenzwert konnten 20 Betacatenin-positive Fibroblasten pro HPF festgelegt werden, um die Diagnose einer Arthrofibrose mit einem hohen Sicherheitsgrad stellen zu können [Krenn V et al. 2013].

3.3.6 Ossäre Pathologien:

Periprothetische Ossifikationen sind in erster Linie bei Hüftendoprothesen und hier vor allem im Bereich des Trochanter major vorzufinden. Histologisch handelt es sich um heterotope Ossifikationen mit variabler Ausprägung.

Das Spektrum ossärer Pathologien reicht von umschriebenen Lamellen – bzw. Geflechtknochenpartikeln bis hin zu proliferierenden Ossifikationen unter dem Bild einer Myositis ossificans. Selten ist die Proliferation so ausgeprägt, dass sie klinisch als extraossäres Osteosarkom imponieren. Bei histologischer Betrachtung fehlen Atypien und Tumorosteoid.

3.3.7 Osteonekrose:

Eine aseptische Knochennekrose findet sich in unmittelbarer Nachbarschaft zum angrenzenden Prothesenmaterial. In Abhängigkeit der Ausprägung lassen sich optisch leere Osteozytenlakunen oder Markraumödeme bei akuter Osteonekrose darstellen. Auf der anderen Seite zeigt die chronische Osteonekrose eine reaktive Knochenneubildung, die sich um einen nekrotischen Knochen und eine ausgeprägte Markraumfibrose bildet.

3.3.8 Osteomyelitiden des Implantatlagers:

Osteomyelitiden sind nur selten als weitere Komplikation einer Neosynovialitis vom infektiösen oder Mischtyp vorzufinden. Im mikroskopischen Bild zeigen sich intramedullär neutrophile Granulozyten, Mikroabszesse sowie nekrotisches Knochengewebe (optisch leere Osteozytenlakunen).

3.4 Definition NOS:

Der NOS-Typ ist negativ definiert im Sinne einer Neosynovialis, welche nicht nach den Kriterien der Konsensusklassifikation identifizierbar ist.

3.5 Histopathologische Auswertung:

3.5.1 Auswertung der HE-Präparate:

Die Beurteilung der HE-Präparate erfolgte in der Durchlichtmikroskopie und mit Hilfe polarisationsoptischer Methoden. Herangezogen zur Beurteilung wurden diejenigen Areale, in denen die ausgeprägtesten Veränderungen vorgefunden werden konnten. Anhand oben genannter Eigenschaften wurde eine Unterteilung in die Typen der erweiterten Konsensusklassifikation der Endoprothesenpathologien vorgenommen.

Das Vorhandensein und die Quantität der Abriebpartikel wurden überprüft. Die typischen Charakteristika, die sich aus dem Material der Abriebpartikel ergaben, wurden, wenn vorhanden, mit den Angaben bezüglich des Prothesentyps abgeglichen. Des Weiteren wurde insbesondere die Gegenwart von neutrophilen Granulozyten und deren Dichte untersucht. Bei klinischem Verdacht auf eine Implantatallergie stand die Beurteilung der Lymphozyten im Vordergrund.

Zur Diagnose einer Arthrofibrose wurde die Fibroblastenzellularität begutachtet. Besonderes Augenmerk wurde auf die Dichte der Fibroblastenpopulationen gelegt. Eine Differenzierung der Schweregrade der Arthrofibrose wurde nicht vorgenommen. Die Diagnose eines NOS wurde gestellt, wenn die Kriterien eines Indifferenztyps erfüllt wurden und zusätzlich flächenhafte Nekrosen bzw. Fibrininsudationen vorlagen. Abriebpartikel oder ausgeprägte makrophagozytäre oder lymphozytäre Infiltrate durften nicht erkennbar sein.

3.5.2 Auswertung der Immunhistochemie:

Je nach klinischer Fragestellung und histopathologischen Veränderungen der HE-Präparate wurden unterschiedliche immunhistochemische Färbungen vorgenommen. Während jeweils sieben Typen, die nach Beurteilung im HE-Präparat als Typ I- oder Typ IV-Neosynovialitis definiert wurden, sowie 16 NOS-Typen mit Antikörpern gegen Tenascin-Antigene angefärbt wurden, wurde eine Färbung auf CD15 bei insgesamt 64 Proben, eine Färbung auf CD 3 nur unter dem Verdacht einer allergischen Genese durchgeführt. 21 Proben wurden auf Betacatenin gefärbt.

Zur Beurteilung herangezogen wurde die Anzahl der antigen-positiven Zellen pro HPF sowie deren Verteilung im Gesamtpräparat. Wurde bei CD 15-positiven Zellen pro HPF ein Grenzwert von 23 Zellen überschritten, stellte man die Diagnose einer

Neosynovialitis vom infektiösen Typ. Ein Grenzwert, ab welchem eine intrasynoviale CD 3 –positive Lymphozytose als Äquivalent einer allergischen Typ-IV-Reaktion zu werten ist, liegt derzeit noch nicht vor. Bislang sind ausschließlich Zytokinmuster bei implantatallergischen Reaktionen beschrieben. Die klinischen Angaben waren zur Diagnosefindung neben den histopathologischen Veränderungen entscheidend. Die immunhistochemische Betacatenin-Expression wurde zur Diagnose einer Arthrofibrose verwendet. Ein Grenzwert von 20 Betacatenin-positiven Fibroblasten pro HPF wurde zur Diagnosestellung, insbesondere zur differentialdiagnostischen Abgrenzung gegenüber der Neosynovialitis vom Indifferenztyp genutzt [Krenn V et al. 2013].

Ein besonderes Interesse galt der Lokalisation der Tenascin-Antigene. Eine Differenzierung in folgende Lokalisationen wurde vorgenommen: Deckzellschicht, Bindegewebe, extrazellulär/subsynovial. Angegeben wurde jeweils das Flächenmaß in Prozent, in dem sich sowohl der prozentuale Anteil des jeweiligen Kompartiments am Gesamtpräparat als auch der durch den Antikörper angefärbte Anteil als semiquantitatives Maß widerspiegeln. In dieser Hinsicht erfolgte ein Vergleich zwischen Proben vom Abrieb-, Indifferenz- und dem neu definierten NOS-Typ.

3.5.3 Auswertung der konfokalen Lasermikroskopie:

Die Auswertung der konfokalen Lasermikroskopie erfolgte nach rein morphologischen Gesichtspunkten. Es wurden keine quantitativen Messwerte erhoben, lediglich die Beschreibung eines Verteilungsmusters des Tenascins, das sich bei den Typen I, IV und NOS unterscheidet und charakteristische Merkmale aufweist, stand hier im Vordergrund.

3.6 Statistische Methoden:

Zur statistischen Auswertung wurde das Programm SPSS Statistics Version 21 der Firma IBM verwendet. Die Häufigkeiten bzw. Verteilungen wurden in einfachen Anzahlen und je nach Fragestellung auch in ihren prozentualen Anteilen angegeben. Zur Veranschaulichung wurden Kreisdiagramme oder Balkendiagramme, zum Teil auch Boxplots verwendet.

Statistisch signifikante Unterschiede bei der Verteilung der Flächenmaße in Deckzellschicht, Bindegewebe und extrazellulär/subsynovial in Abhängigkeit der verschiedenen Typen nach erweiterter Konsenusklassifikation wurden unter Nutzung

des T-Testes für unabhängige Stichproben ermittelt. Da nicht von einer Normalverteilung auszugehen ist, wurde zusätzlich als nichtparametrisches Testverfahren der Kruskal-Wallis-Test für unabhängige Stichproben verwendet.

4. Ergebnisse:

4.1 Gesamtstudienpopulation/Klinische Daten:

Untersucht wurden die ausschließlich arthroskopisch gewonnenen Proben bei einliegenden Endoprothesen von insgesamt 83 Patienten mit nahezu paritätischer Geschlechterverteilung (Männer 48,2%, Frauen 51,8 %). Geboren waren die Probanden zwischen 1927 und 1975 mit einer eindeutigen Tendenz zu früheren Geburtsjahren. Tabelle 4.1 gibt einen Überblick über die Lokalisation der Probenentnahmen, die bei 67 Patienten vorlag.

Tabelle 4.1: Lokalisation der Probenentnahme in Gesamtpopulation

		Häufigkeit	Prozent	Gültige Prozente	Kumulierte Prozente
Gültig	**Keine Angabe**	16	19,3	19,3	19,3
	Hüfte	5	6,0	6,0	25,3
	Knie	60	72,3	72,3	97,6
	OSG	1	1,2	1,2	98,8
	Schulter	1	1,2	1,2	100,0
	Gesamt	83	100,0	100,0	

In fast 3/4 der Fälle handelte es sich bei vorhandener Lokalisationsangabe um Knieendoprothesen, gefolgt von Hüftendoprothesen.

Untersuchungsmaterial von Schulter- oder oberem Sprunggelenkersatz war nur in Einzelfällen in die Untersuchung eingegangen. Bei 42 der Probanden konnte eine genaue Standzeit in Monaten, bei 57 Probanden in Jahren erfasst werden. Im Mittel wurde eine nur kurze Standzeit von 20,9 Monaten mit Angaben zwischen einem und 137 Monaten berechnet. Die maximal erfasste Standzeit betrug elf Jahre. Unter Definition einer Kurzstandzeit von weniger als fünf Jahren mussten sechs der 57 Probanden bei der gesonderten Auswertung der Kurzstandzeitpathologien ausgeschlossen werden.

4.2 Analyse der Kurzstandzeitpopulation:

Proben von 51 Personen konnten in die Untersuchung der Kurzstandzeitpathologien einfließen, 26 Männer und 25 Frauen. Bei 37 der 51 Probanden konnte eine genaue Standzeit in Monaten ermittelt werden mit einem Mittelwert von 14,2 Monaten. Bei sechs Proben konnte die Lokalisation der Entnahmestelle nicht festgestellt werden. Tabelle 4.2 gibt die verschiedenen Lokalisationen wieder.

Tabelle 4.2: Lokalisation der Probenentnahme in Kurzstandzeitpopulation

		Häufigkeit	Prozent	Gültige Prozente	Kumulierte Prozente
Gültig	**Keine Angabe**	6	11,8	11,8	11,8
	Hüfte	4	7,8	7,8	19,6
	Knie	40	78,4	78,4	98,0
	Schulter	1	2,0	2,0	100,0
	Gesamt	51	100,0	100,0	

Mit 78,4% stammen die Untersuchungsmaterialien bei bekannter Lokalisation überwiegend von Knieendoprothesen. Vier Probanden mit Hüftendoprothesendysfunktionen und eine Untersuchung an einer Schulterprothese wurden eingeschlossen.

Verglichen mit der Gesamtstudienpopulation sind sowohl in Bezug auf die Lokalisation als auch die Geschlechterverteilung keine wesentlichen Unterschiede auszumachen.

4.3 Histopathologische Kriterien des NOS-Typs:

Nach histopathologischer Analyse der Neosynovialitis von 83 Fällen ergab sich in 30 Fällen keine histopathologische Klassifizierbarkeit gemäß der Konsenusklassifikation [Krenn V. et al 2013]. Es bestanden Ähnlichkeiten zur Arthrofibrose mit einer ausgeprägten Fibrosereaktion, Abriebpartikel waren nicht nachweisbar, Granulozyten waren nur in geringem Masse vorhanden und ein Überschreiten des Grenzwertes einer periprothetischen Membran vom infektiösen Typ lag nicht vor. Lymphozyten liegen nur vereinzelt vor. Auffällig und charakteristisch war ein ausgeprägtes Ausmaß von Nekrosen und Fibrininsudationen.

4.4 Verteilung der Typen gemäß erweiterter Konsensusklassifikation in Gesamtstudien- und Kurzstandzeitpopulation:

Die Tabellen 4.3 und 4.4 sowie die Abbildungen 4.1 und 4.2 geben einen Überblick über die Verteilung der Typen eingeteilt nach erweiterter Konsenusklassifikation einschließlich des neu definierten Typs NOS in Gesamt- und Kurzstandzeitpopulation.

Tabelle 4.3: Verteilung der Typen gemäß erweiterter Konsenusklassifikation inklusive NOS in der Gesamtstudienpopulation

		Häufigkeit	Prozent	Gültige Prozente	Kumulierte Prozente
Gültig	**Arthrofibrose**	16	19,3	19,3	19,3
	Arthrofibrose + IV	1	1,2	1,2	20,5
	Arthrofibrose + NOS	2	2,4	2,4	22,9
	I	11	13,3	13,3	36,1
	II	15	18,1	18,1	54,2
	IV	10	12,0	12,0	66,3
	NOS	28	33,7	33,7	100,0
	Gesamt	83	100,0	100,0	

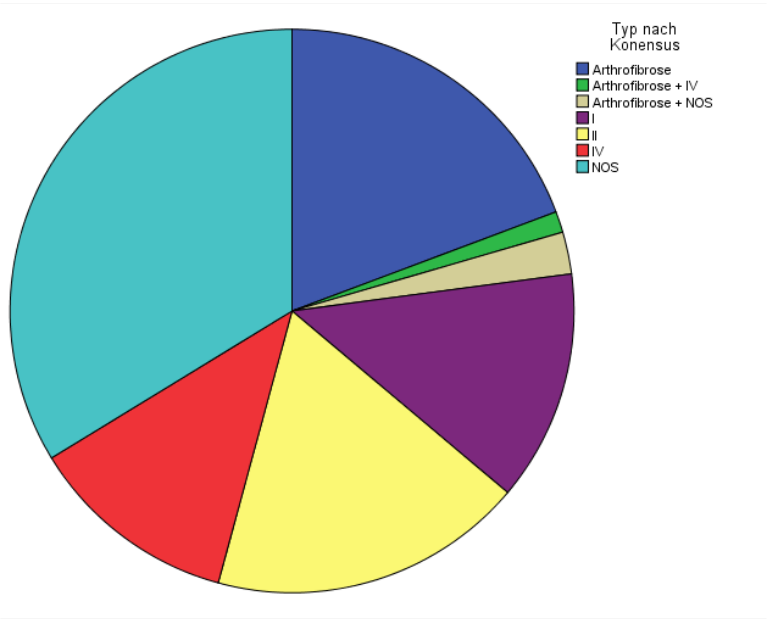

Abbildung 4.1: Graphische Darstellung der Verteilung gemäß erweiterter Konsensus-klassifikation inklusive NOS in der Gesamtstudienpopulation

Schon in der Gesamtpopulation ist der neu definierte Typ NOS mit 33,7% die häufigste gestellte Diagnose, gefolgt von der Arthrofibrose mit insgesamt 19,3% und der Infektion mit 18,1%. Zusammen nehmen diese Typen knapp ¾ aller Diagnosen ein. Den Rest teilen sich Abrieb- und Indifferenztyp. In zusammengenommen sechs Fällen wurde entweder in Kombination mit Abrieb, Typ IV oder Arthrofibrose eine Allergie postuliert. In zwei Fällen konnten nach histologischem Bild zwei verschiedene Typen diagnostiziert werden, einmal Arthrofibrose und NOS und einmal Arthrofibrose und Indifferenztyp.
Zum Vergleich zeigen die Tabelle 4.4 und die Abbildung 4.2 die Verteilung in der Kurzstandzeitpopulation

Tabelle 4.4: Verteilung gemäß erweiterter Konsensusklassifikation inklusive NOS in Kurzstandzeitpopulation.

		Häufigkeit	Prozent	Gültige Prozente	Kumulierte Prozente
Gültig	**Arthrofibrose**	8	15,7	15,7	15,7
	Arthrofibrose + NOS	1	2,0	2,0	17,6
	I	7	13,7	13,7	31,4
	II	8	15,7	15,7	47,1
	IV	7	13,7	13,7	60,8
	NOS	20	39,2	39,2	100,0
	Gesamt	51	100,0	100,0	

Auch hier ist der neue Typ NOS mit knapp 40% eindeutig die am häufigsten gestellte Diagnose, ebenfalls gefolgt von Infektion mit 18% und Arthrofibrose mit 16%. Somit ergibt sich im Vergleich mit der Gesamtpopulation ein fast gleiches Verteilungsmuster mit leicht ausgeprägterer Dominanz des Typs NOS. Auch Allergien wurden in fünf Fällen diagnostiziert in Kombination mit Abrieb, Indifferenztyp oder Arthrofibrose.

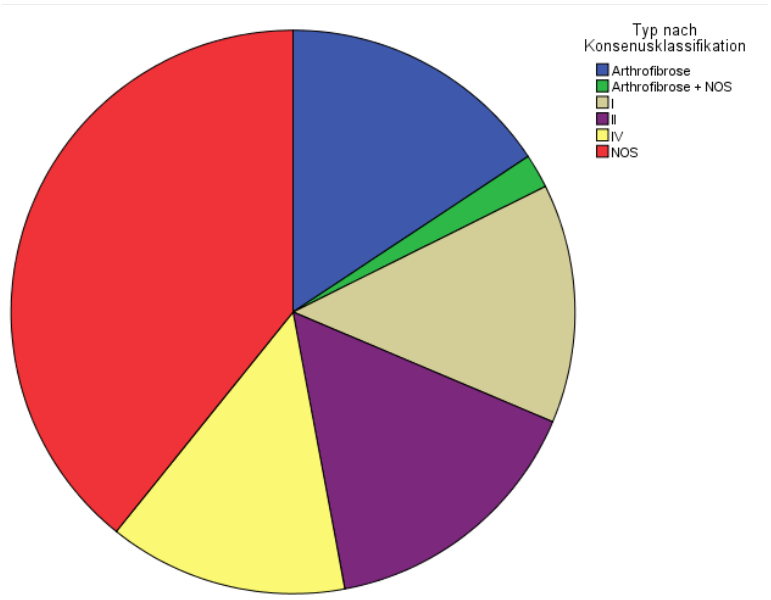

Abbildung 4.2: Graphische Darstellung der Verteilung gemäß erweiterter Konsensus-klassifikation inklusive NOS-Typ in der Kurzstandzeitpopulation

4.5 Tenascin-Immunhistologie in Gesamt- und Kurzstandzeitpopulation:

Aus der Gesamtpopulation wurden sieben Proben mit der Diagnose eines Abriebtyps, sieben Proben mit der Diagnose Indifferenztyp und 16 Proben mit der Diagnose NOS zufällig ausgewählt und eine Tenascin-Immunhistologie durchgeführt. Untersucht wurde die Verteilung von Tenascin in Deckzellschicht, Bindegewebe sowie extrazellulär/subsynovial und als Flächenanteil in Prozent wiedergegeben.

Abbildung 4.3 zeigt die Mediane der Flächenanteile bezogen auf die unterschiedlichen Typen, Tabelle 4.5 gibt Mittelwert, Median und Standardabweichung der Flächenanteile bei den verschiedenen Typen wieder. Während innerhalb der Deckzellschicht nahezu keine Differenzen zu verzeichnen sind, zeigen sich im extrazellulären/subsynovialen Gewebe signifikante Unterschiede. Am größten ist der Flächenanteil der immunhistochemischen Tenascin-Expression bei NOS und nimmt über den Indifferenztyp bis hin zum Abriebtyp ab. Außerdem ist auch im Bindegewebe zwischen Typ IV und NOS und Typ IV und I für den Flächenanteil der immunhistochemischen Tenascin-Expression ein eindeutiger Unterschied zu erkennen. Dies gilt jedoch nicht für den Vergleich von NOS und Typ I.

Tabelle 4.5: Mittelwert, Median und Standardabweichung der Flächenanteile für Typ I, IV und NOS in Gesamtstudienpopulation

Typ nach Konsensus-klassifikation		**Flächenanteil Tenascin Deckzellschicht**	**Flächenanteil Tenascin Bindegewebe**	**Flächenanteil Tenascin subsynovial**
I	**Mittelwert**	12,86	18,57	16,43
	N	7	7	7
	Standardabweichung	7,559	10,690	9,449
	Median	10,00	10,00	10,00
	Schiefe	2,646	0,374	1,088
IV	**Mittelwert**	12,86	54,29	32,86
	N	7	7	7
	Standardabweichung	4,880	23,705	22,887
	Median	10,00	60,00	20,00
	Schiefe	1,230	- 0,086	0,329
NOS	**Mittelwert**	12,81	15,63	65,63
	N	16	16	16
	Standardabweichung	5,468	10,782	22,500
	Median	10,00	10,00	70,00
	Schiefe	0,343	0,819	-1,172
Gesamt	**Mittelwert**	12,83	25,33	46,50
	Anzahl	30	30	30
	Standardabweichung	5,676	21,573	29,218
	Median	10,00	20,00	50,00
	Schiefe	1,263	1,442	0,012

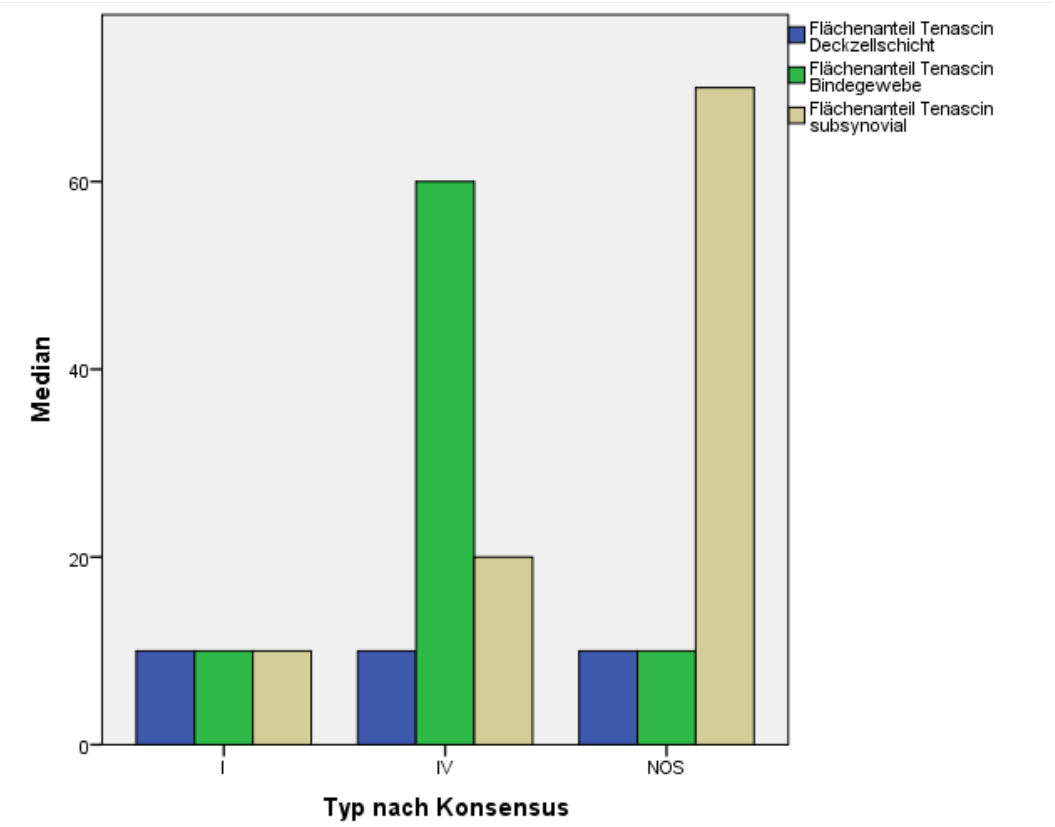

Abbildung 4.3: Balkendiagramm der Mediane der Flächenanteile für Typ I, IV und NOS in der Gesamtstudienpopulation

Vergleicht man die Verteilungen mit Hilfe des T-Testes für unabhängige Stichproben, ergeben sich bei einem Signifikanzniveau von $p < 0{,}01$ signifikante Unterschiede für die Verteilung im Bindegewebe zwischen den Typen I und IV sowie zwischen Typ IV und NOS, in der extrazellulären/subsynovialen Schicht zwischen Typ I und NOS sowie Typ IV und NOS.

Greift man aus dieser Population diejenigen Probanden heraus, bei denen nach klinischen Angaben eine Kurzstandzeit vorliegt, verbleiben fünf mit der Diagnose Abrieb, sechs mit der Diagnose Indifferenztyp und neun mit einem NOS. Tabelle 4.6 gibt Auskunft über Mittelwert, Median und Standardabweichung der Flächenanteile in den Kompartimenten Deckzellschicht, Bindegewebe und subsynovial/extrazellulär je nach Typ gemäß Konsensusklassifikation.

Tabelle 4.6: Mittelwert, Median und Schiefe der Flächenanteile für Typ I, IV und NOS in Kurzstandzeitpopulation

Typ nach Konsensus-klassifikation		Flächenanteil Tenascin Deckzellschicht	Flächenanteil Tenascin Bindegewebe	Flächenanteil Tenascin subsynovial
I	**Mittelwert**	14,00	22,00	18,00
	N	5	5	5
	Standardabweichung	8,944	10,954	10,954
	Median	10,00	30,00	10,00
	Schiefe	2,236	- 0,609	0,609
IV	**Mittelwert**	13,33	50,00	36,67
	N	6	6	6
	Standardabweichung	5,164	22,804	22,509
	Median	10,00	45,00	35,00
	Schiefe	0,968	0,304	- 0,012
NOS	**Mittelwert**	10,56	15,00	66,11
	N	9	9	9
	Standardabweichung	4,640	11,726	26,074
	Median	10,00	10,00	70,00
	Schiefe	0,944	1,121	-1,311
Gesamt	**Mittelwert**	12,25	27,25	45,25
	Anzahl	20	20	20
	Standardabweichung	5,955	21,489	29,490
	Median	10,00	25,00	50,00
	Schiefe	1,689	1,203	0,158

In Abbildung 4.4 wurden die Mediane graphisch dargestellt. Wiederum ergeben sich im Vergleich mit der Gesamtpopulation ähnliche Verhältnisse. Während in der Deckzellschicht keine nennenswerten Differenzen zu erkennen sind, lassen sich auch hier in Bezug auf das Bindegewebe Unterschiede in Mittelwert und Median beim Vergleich von Typ I und Typ IV sowie Typ IV und NOS ausmachen. Im extrazellulären/subsynovialen Gewebe nehmen Mittelwert und Median von NOS über Typ IV bis hin zum Typ I ab. Wendet man auch hier den T-Test für unabhängige Stichproben an, ergeben sich bei einem Signifikanzniveau von $p < 0,01$ lediglich

signifikante Unterschiede bei den Flächenanteilen im extrazellulären/subsynovialen Gewebe im Vergleich von Typ I und NOS.

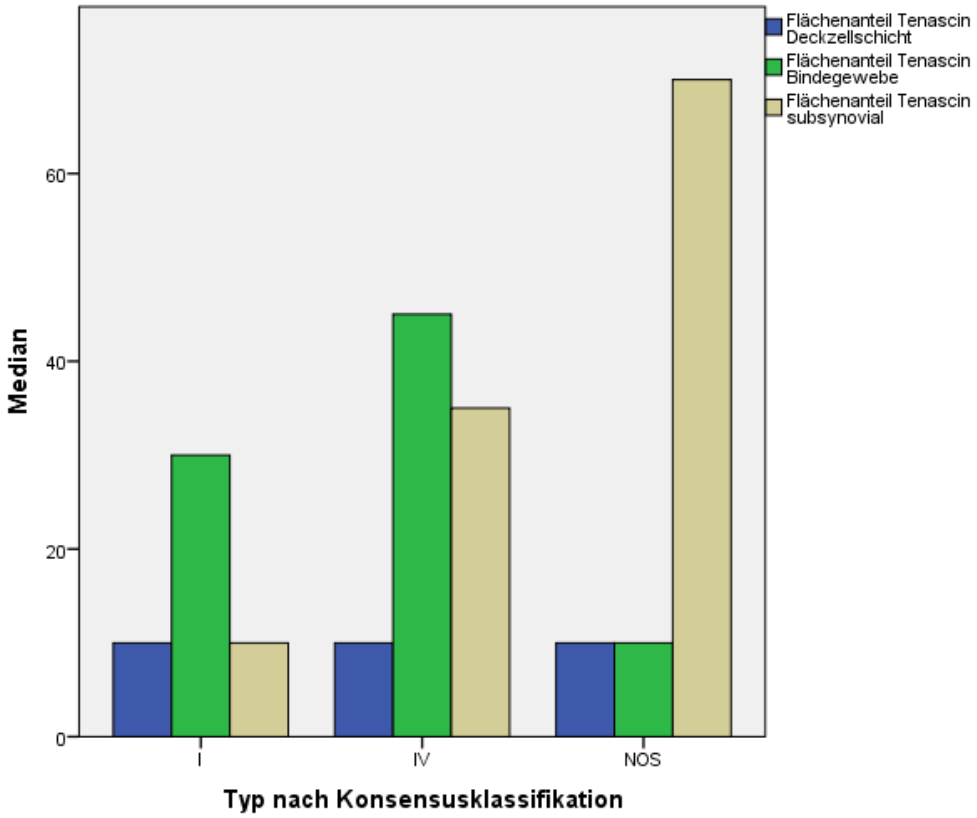

Abbildung 4.4: Balkendiagramm der Mediane der Flächenanteile für Typ I, IV und NOS in Kurzstandzeitpopulation

Da die Verteilungen eine grenzwertige Schiefe und größere Unterschiede in den Standardabweichungen aufweisen, wurde als weiteres Testverfahren der nichtparametrische Kruskal-Wallis-Test angewendet (Abbildung 4.5).

Nullhypothese	Test	Signifikanz	Entscheidung
Die Verteilung des Tenascin-Flächenanteils in der Deckzellschicht ist über der Kategorie „Typ nach Konsensusklassifikation“ gleich	Kruskal-Wallis-Test unabhängiger Stichproben	0,929	Nullhypothese behalten
Die Verteilung des Tenascin-Flächenanteils im Bindegewebe ist über der Kategorie „Typ nach Konsensusklassifikation“ gleich	Kruskal-Wallis-Test unabhängiger Stichproben	0,002	**Nullhypothese ablehnen**
Die Verteilung des Tenascin-Flächenanteils subsynovial ist über der Kategorie „Typ nach Konsensusklassifikation“ gleich	Kruskal-Wallis-Test unabhängiger Stichproben	0,001	**Nullhypothese ablehnen**

Nullhypothese	Test	Signifikanz	Entscheidung
Die Verteilung des Tenascin-Flächenanteils in der Deckzellschicht ist über der Kategorie „Typ nach Konsensusklassifikation“ gleich	Kruskal-Wallis-Test unabhängiger Stichproben	0,518	Nullhypothese behalten
Die Verteilung des Tenascin-Flächenanteils im Bindegewebe ist über der Kategorie „Typ nach Konsensusklassifikation“ gleich	Kruskal-Wallis-Test unabhängiger Stichproben	0,009	**Nullhypothese ablehnen**
Die Verteilung des Tenascin-Flächenanteils subsynovial ist über der Kategorie „Typ nach Konsensusklassifikation“ gleich	Kruskal-Wallis-Test unabhängiger Stichproben	0,014	**Nullhypothese ablehnen**

Abbildung 4.5: Kruskal-Wallis-Test über die Verteilung der Flächenanteile in den Typen I, IV und NOS in Gesamtstudienpopulation (oben) und Kurzstandzeitpopulation (unten).

Bei einem Signifikanzniveau von $p < 0,05$ lassen sich sowohl in der Gesamtpopulation als auch in der Kurzstandzeitpopulation signifikante Unterschiede in Bezug auf die Flächenanteile im Bindegewebe und im extrazellulären/subsynovialen Gewebe zwischen den untersuchten Typen nachweisen.

4.6 Auswertung der konfokalen Lasermikroskopie:

Die immunhistochemische Tenascin-Expression, nochmals mittels konfokaler Lasermikroskopie untersucht, wurde nach rein morphologisch-deskriptiven Maßstäben bewertet. Eine quantitative oder semiquantitative Beschreibung wurde nicht vorgenommen. Lediglich sollte ein typisches Verteilungsmuster beschrieben werden. Abbildung 4.6 zeigt die Verteilung von Tenascin bei Abrieb-, Indifferenztyp sowie NOS, dargestellt in der konfokalen Lasermikroskopie.

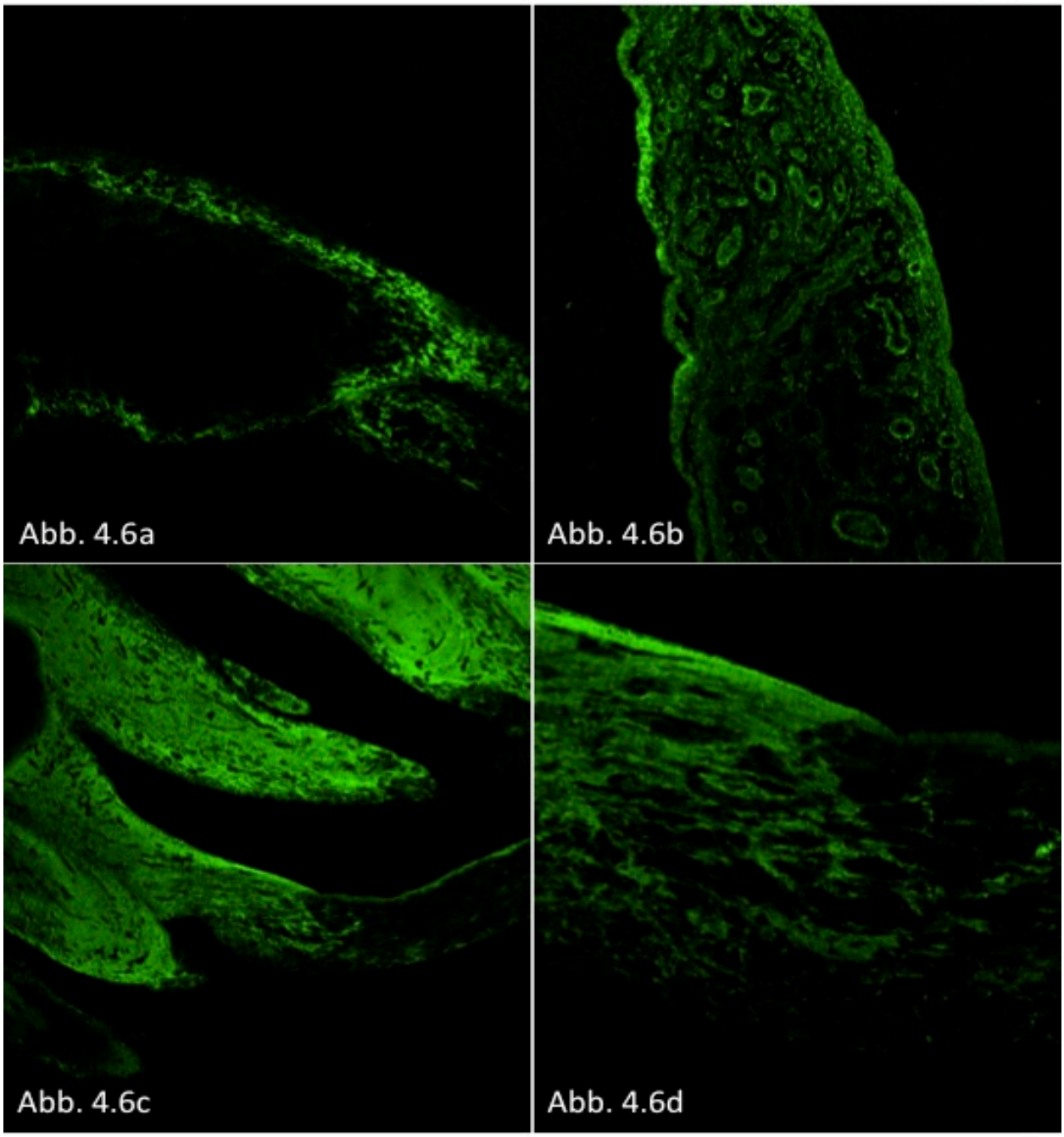

Abbildung 4.6: Tenascin-Immunfluoreszenz bei Typ I (Abb. 4.6a), Typ IV (Abb. 4.6b) und NOS (Abb. 4.6c und Abb. 4.6d). Originalvergrößerung x 150 (Abb. 4.6a, 4.6b, 4.6c), Originalvergrößerung x 300 (Abb. 4.6d)

Sowohl Typ I, Typ IV als auch NOS zeigen eine intensive immunhistochemische Tenascin-Expression im Bereich der Deckzellschicht. Daneben lässt sich bei allen untersuchten Typen auch eine intensive perivaskuläre Tenascin-Ablagerung nachweisen. Ebenfalls wird im Vergleich zum restlichen Bindegewebe unmittelbar subsynovial vermehrt Tenascin angereichert. Diese subsynoviale Ablagerung scheint jedoch bei NOS in noch ausgeprägterem Maße vorhanden zu sein. Im Falle von Abrieb- oder Indifferenztyp ist sie wesentlich schwächer ausgeprägt.

Somit lässt sich für den neu-definierten Typ NOS ein typisches Tenascin-Verteilungsmuster angeben:

> Eine subsynoviale, zapfenartig in das Bindegewebe hineinreichende Tenascin-Ablagerung.

Abbildung 4.7 zeigt eine Synopsis des Typs NOS in HE-Färbung, Tenascin-Immunhistochemie und immunhistochemischer Tenascin-Expression bei konfokaler Lasermikroskopie.

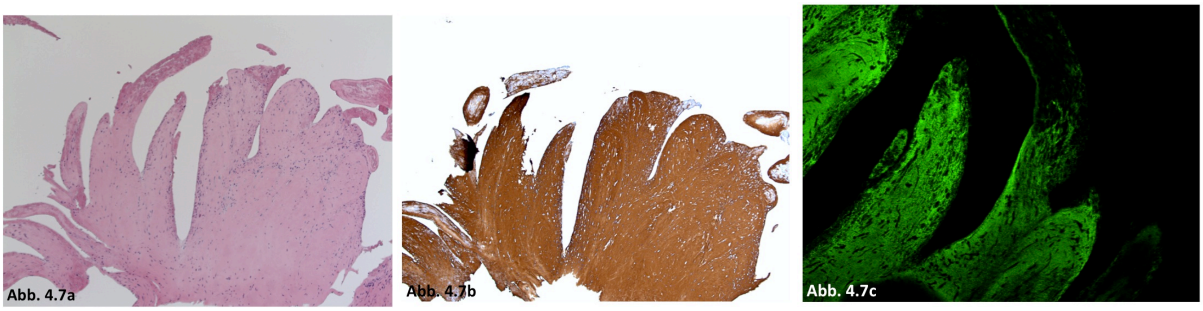

Abbildung 4.7: Synopsis des Typs NOS in HE-Färbung (Abb. 4.7a), Tenascin-Immunhistochemie (Abb. 4.7b) und Tenascin-Immunfluoreszenz in konfokaler Lasermikroskopie (Abb. 4.7c). Originalvergrößerung x 150

5. Diskussion:

5.1 Anwendbarkeit der Konsensusklassifikation auf bioptisch-arthroskopisch gewonnene Proben:

5.1.1 Entwicklung der erweiterten Konsensusklassifikation:

In Zeiten einer zunehmenden Seneszenz der Bevölkerung gewinnt auch die endoprothetische Versorgung von Gelenken immer größere Bedeutung. Hinzu kommen Lebensstiländerungen, die zu einer wachsenden Anzahl adipöser Menschen in der Bevölkerung führen. Auch die mögliche Ausübung von Extremsportarten führt zu einer größeren Belastung der Gelenke und einem bereits in früheren Lebensjahren einsetzenden Verschleiß im Sinne arthrotischer Veränderungen. Selbst wenn sich das Alter, in denen endoprothetische Eingriffe vorgenommen werden, nicht verändern würde, bringt eine weiter steigende Lebenserwartung die Notwendigkeit langer Endoprothesenstandzeiten mit sich. Des Weiteren spielt mit Sicherheit auch die wachsende Expertise bei der Versorgung der veränderten Gelenke eine Rolle. Jüngere Patienten nach Traumata oder Menschen mit degenerativ veränderten Gelenken in den mittleren Lebensjahren werden heute häufiger mit Endoprothesen versorgt. Zusammengenommen führen diese Faktoren dazu, dass immer häufiger Dysfunktionen der mit Endoprothesen versorgten Gelenke auftreten und in zunehmendem Maße Prothesenwechsel-Operationen notwendig werden. In diesem Sinne hat auch die Diagnostik und Ursachenforschung von Endoprothesendysfunktionen in den letzten Jahren bis Jahrzehnten an Bedeutung gewonnen.

Bereits im Jahre 2004 wurde auf nationaler Ebene in Deutschland eine Klassifikation zur Einteilung der Endoprothesendysfunktionen vorgeschlagen, deren Grundlage die histopathologische Begutachtung der Neosynovialis oder der periprothetischen Membran liefert [Morawietz L et al. 2004]. Die Neosynovialis bildet den Ersatz der meist im Rahmen der Endoprothesenimplantation zumindest teilweise entfernten Synovialis und bildet eine neue Gelenkhöhle um das implantierte Gelenk. Die periprothetische Membran hingegen bildet sich unmittelbar zwischen Implantat und der Spongiosa des Knochens aus und ist somit nur bei Prothesenwechsel-operationen zugänglich. Im englischen Sprachgebrauch wurde hiefür der Begriff „SLIM“ geprägt. Da beide Gewebe jedoch miteinander kommunizieren, wird postuliert, dass sich hierin gleichartige

Veränderungen zeigen [Krenn V et al. 2013]. Als Grundlage der vorgeschlagenen Konsensusklassifikation dienten histologische Untersuchungen, die an periprothetischen Membranen vorgenommen wurden, die bei aseptischer oder septischer Endoprothesenlockerung gewonnen werden konnten. Die zellulären Prozesse der periprothetischen Membran scheinen nicht nur für die Diagnosefindung wichtige Informationen zu enthalten, sondern tragen an sich zur Ausbildung einer Dysfunktion der einliegenden Endoprothese bei [Bos J et al. 1995, Hahn M et al. 1992, Hirakawa K et al. 1996]. Die ursprünglich eingeführte Konsensusklassifikation unterschied vier verschiedene Typen der Endoprothesendysfunktion:

I: Abriebinduzierter Typ (Typ I)

II: Infektiöser Typ (Typ II)

III: Mischtyp (Typ III)

IV: Indifferenztyp (Typ IV).

Im Jahre 2006 wurde diese Klassifikation erstmals international veröffentlicht [Morawietz L et al. 2006]. In den folgenden Jahren fand eine zunehmende Erweiterung und Subtypisierung statt. Anhand morphologischer Charakteristika in HE-gefärbten Schnittpräparaten sowie enzymhistochemischen Eigenschaften (Öl-Rot-Färbung, Berliner-Blau-Reaktion) gelingt eine Aussage über die Materialien der Abriebpartikel und eine Differentialdiagnose zu Nicht-Abriebpartikeln. Diese wurden in einem einfachen, leicht anwendbaren Algorithmus zusammengefasst [Krenn V et al. 2013]. Des Weiteren wurde auch die Möglichkeit von Hypersensitivitätsreaktionen (Typ IV-Reaktion) in die Klassifizierung mit einbezogen. Beim abriebinduzierten Typ oder Indifferenztyp gibt der Nachweis CD 3 - positiver Lymphozyten als Korrelat einer allergischen Reaktion einen Hinweis auf eine Hypersensitivität. Jedoch sollte eine Interpretation nur unter Einbeziehung klinischer Untersuchungsbefunde, der Anamnese und einer Allergiediagnostik erfolgen. Sowohl eine gute Verträglichkeit von Metallimplantation bei positiver Epikutantestung als auch eine Beschwerdefreiheit nach Prothesenwechsel bei Verdacht auf eine Hypersensitivitätsreaktion wurden bisher beobachtet [Thomas P et al. 2008]. Insbesondere eine detaillierte Beschreibung und Subtypisierung des Indifferenztyps wurde im Weiteren vorgenommen. Als Untergruppe wurde die Arthrofibrose eingeführt. Gekennzeichnet ist sie durch eine ausgeprägte peri- oder intraartikuläre fibröse Reaktion. Die Zelldichte des fibrösen Gewebes wird für eine dreistufige Graduierung des Schweregrads der Erkrankung genutzt [Krenn V et al.

2009]. Zur genauen differentialdiagnostischen Abgrenzung vor allem gegenüber einer Neosynovialitis vom Indifferenztyp wurden immunhistochemische Färbungen vorgenommen. Der Nachweis von 20 Betacatenin-positiven Fibroblasten pro HPF zeigte sich in Untersuchungen als Grenzwert, der eine sichere, sensitive und spezifische Diagnose erlaubt [Krenn V et al. 2013].

Ebenfalls wurde die Konsensusklassifikation um die Gruppe der ossären Pathologien erweitert. Hierzu sind die periprothetischen Ossifikationen, der Bruch des Implantatlagers, die Osteonekrose und die Osteomyelitiden des Implantatlagers zu zählen.

Einen aktuellen Überblick über die erweiterte Konsenusklassifikation liefert Abbildung 1.1.

5.1.2 Probleme der Arthroskopie bei einliegender Endoprothese:

Grundlage der Erstellung der Konsenusklassifikation sowie auch deren Erweiterung waren histopathologische Untersuchungen der periprothetischen Membran. Nach Implantation einer Endoprothese bildet sich zwischen der Knochen-Spongiosa und dem Material der Endoprothese oder zwischen Endoprothese und Knochenzement eine zarte Membran, die als periprothetische Membran bezeichnet wurde. Autopsiestudien zeigten, dass diese Membran an Dicke mit der Standzeit der einliegenden Endoprothese zunimmt [Bos J et al. 1995]. In ihr spielen sich zelluläre Prozesse ab, die sowohl diagnostische Hinweise auf die Genese der Endoprothesendysfunktion zeigen als auch die Prothesenlockerung selbst beeinflussen. Daneben führen Gewebsreaktionen der periprothetischen Membran auch zu Pathologien des umgebenden Knochens [Krause M et al. 2012, Boss JH et al. 1996].

Auch wenn die histopathologische Untersuchung der periprothetischen Membran optimale Voraussetzungen zur ätiologischen Zuordnung der Protheseninsuffizienz liefert, bringt sie jedoch das Problem einer eingeschränkten Zugänglichkeit mit sich. Die periprothetische Membran kann nur im Rahmen aufwändiger Revisionsoperationen gewonnen werden. Dies bringt natürlich Probleme für Patienten mit Prothesendysfunktionen nach nur kurzer Standzeit mit sich, die Gegenstand der vorliegenden Arbeit waren. Ein belastender, unter Umständen komplikationsbehafteter Prothesenwechsel sollte natürlich vermieden werden; eine Diagnose vor dem Entfernen der Endoprothese im Sinne einer sogenannten Prä-Revisionsdiagnostik wäre

notwendig. In den vergangenen Jahren hat man daher die Kriterien der erweiterten Konsensusklassifikation auf die Neosynovialis angewendet. Bei Implantation einer Endoprothese wird die Gelenksynovialis zumindest teilweise entfernt. Um die implantierte Gelenkprothese bildet sich postoperativ ein Ersatz, der als Neosynovialis betitelt wird. Die Neosynovialis kann arthroskopisch gewonnen werden, so dass die einliegende Endoprothese nicht entfernt werden muss.

5.1.3 Unterschiede in der Anwendbarkeit der erweiterten Konsensus-klassifikation auf arthroskopisch und operativ gewonnene Proben:

Heilmann et al. zeigten bereits 1975, dass in die periprothetische Membran einwandernde Abriebpartikel dort ähnliche histologische Veränderungen verursachen wie in der Gelenkkapsel [Heilmann K et al. 1975]. Außerdem liegt wegen der Homogenität des Untersuchungsmaterials eine Übertragbarkeit der bisherigen Erkenntnisse über die periprothetische Membran auf die Gelenkkapsel nahe. Somit dürfte auch die erweiterte Konsensusklassifikation auf die Neosynovialis anwendbar sein. Letztendlich kann eine lückenlose Übertragbarkeit jedoch nicht endgültig bewiesen werden, geht man hier nicht zuletzt von einer Idealkonstellation aus. In der vorliegenden Arbeit wurden ausschließlich arthroskopisch gewonnene Proben bei einliegender Endoprothese untersucht. Dabei zeigten sich dieselben histomorphologischen Bilder wie in untersuchten periprothetischen Membranen. Die Kriterien der erweiterten Konsensusklassifikation konnten ohne Anpassung auf die Neosynovialis angewendet werden. Die erweiterte Konsensusklassifikation gilt infolgedessen nicht nur für die Untersuchung von periprothetischen Membranen nach Revisionsoperationen, sondern auch für die Untersuchung der arthroskopisch gewonnenen Neosynovialis bei einliegender Endoprothese.

Die üblichen Kriterien der Übertragbarkeit von Untersuchungen von chirurgisch gewonnenem Resektionsmaterial auf endoskopisch/arthroskopisch gewonnenes Material sind vorauszusetzen. Da kein komplettes Präparat vorliegt, muss bereits vom Chirurgen makroskopisch auffälliges von regelhaftem Probenmaterial getrennt und gesondert beschrieben werden. Aufgrund unterschiedlicher Ausprägung pathologischer Veränderungen in verschiedenen Anteilen des Gelenks empfiehlt sich die Entnahme an mehreren Orten. Die Entnahme prothesen-naher und prothesen-ferner Synovialmembran ist obligat, während fakultativ prothesennahes össares Gewebe

hinzugefügt werden kann [Thomas P et al. 2013]. Mit der Menge des entnommenen Untersuchungsmaterials steigt auch die Aussagekraft der histopathologischen Untersuchung.

5.2 Neuer histopathologischer Subtyp (NOS):

5.2.1 Beschreibung des Typs NOS:

Die Untersuchung der Studienpopulation mit nur kurzer Endoprothesenstandzeit zeigte neben den bekannten Typen der erweiterten Konsensusklassifikation eine große Gruppe, die nicht nach den bisherigen Kriterien einem bereits definierten Typ zugeordnet werden konnten. Im Folgenden wurde ein neuer Typ deklariert, der mit der Bezeichnung „NOS“ betitelt wurde. Im Wesentlichen ist dieser Typ durch Ausschlusskriterien gekennzeichnet.

Im histologischen Präparat zeigt sich eine ausgeprägte peri- bzw. intraartikuläre Fibrosereaktion, die als Hauptmerkmal des NOS bezeichnet werden kann. Abriebpartikel sind keine vorzufinden. Daneben sind Leukozyten nur in geringer Menge vorhanden. Leukozyten überschreiten nicht den vorgegebenen Grenzwert für eine Neosynovialis vom infektiösen Typ. CD3 + T-Lymphozyten sind gleichfalls nur wenige nachweisbar, so dass eine Hypersensitivitätsreaktion nicht vorliegt. Insoweit gelten für den neu definierten Typ „NOS“ die Kriterien des Indifferenztyps oder der Arthrofibrose. Zur differentialdiagnostischen Abgrenzung dienen flächenhafte Nekrosen bzw. Fibrininsudationen, die einen Flächenanteil von mehr als 20% der Gesamtfläche einnehmen. Eine Zusammenstellung der diagnostischen Kriterien zeigt Tabelle 5.1.

Tabelle 5.1: Diagnostische Kriterien des NOS-Typs in der HE-Färbung

Charakteristika des NOS Typ in der HE-Färbung	
Kriterien des Indifferenztyps, ergänzt durch	
	+ flächenhafte Nekrosen/Fibrininsudationen (Flächenanteil > 20%) + keine Abriebpartikel-Depositionen + keine histopathologischen Kennzeichen einer bakteriellen Infektion + keine ausgeprägten makrophagen- oder lymphozytenreiche Infiltrate

Aufgrund der morphologischen Ähnlichkeiten zum Indifferenztyp und der Arthrofibrose kann der neue Typ in der bisherigen erweiterten Konsensusklassifikation unseres Erachtens am ehesten als weiterer Subtyp des Indifferenztyps neben der Arthrofibrose eingeordnet werden. Abbildung 5.1 gibt eine Übersicht über die in dieser Hinsicht erweiterte Konsensusklassifikation.

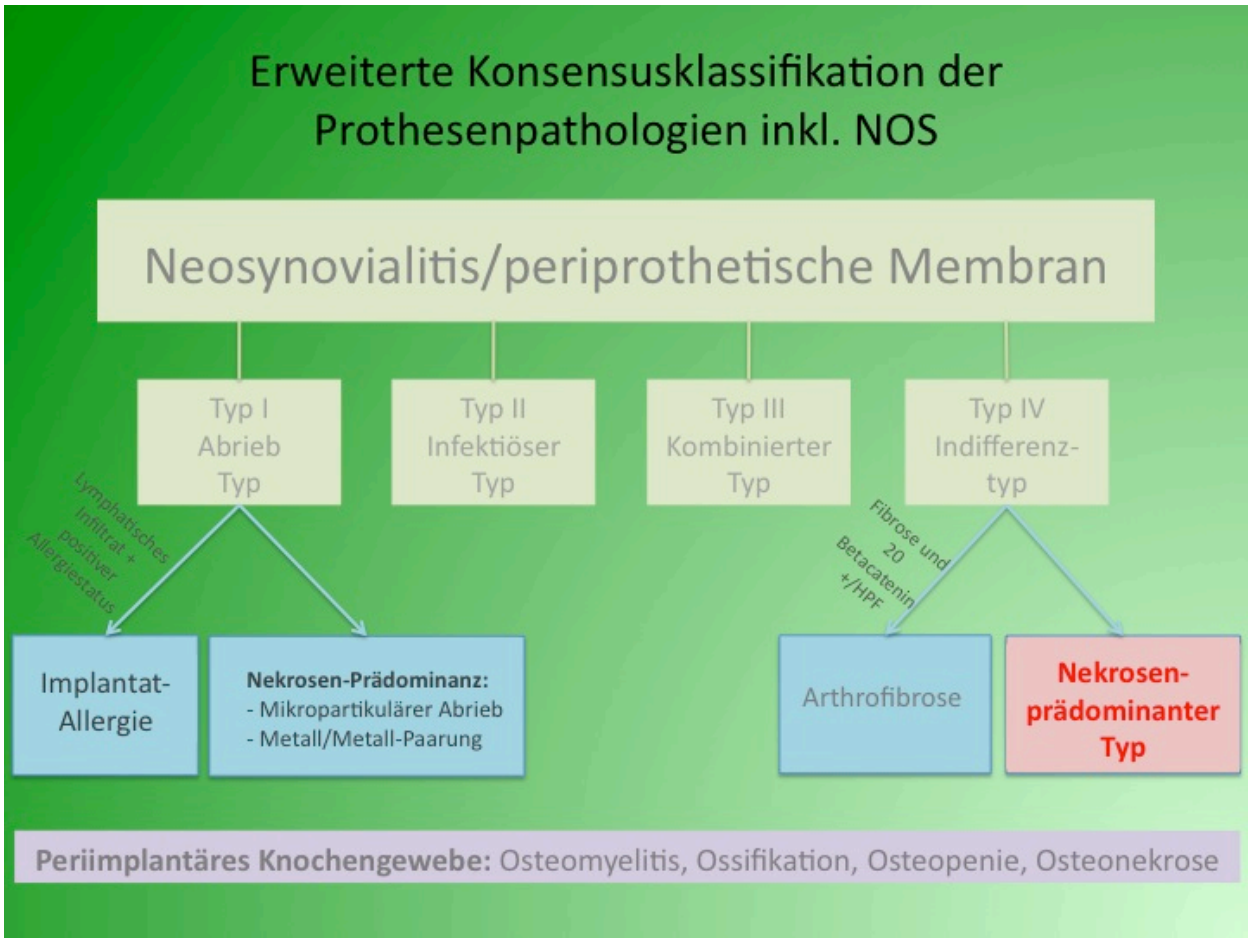

Abbildung 5.1: Erweiterte Konsensusklassifikation der Endoprothesenpathologien inklusive NOS-Typ

5.2.2 Hypothese zur pathogenetischen Entwicklung von NOS:

Die Pathogenese des Typs „NOS“ ist nicht bekannt und kann auch durch diese Arbeit nicht endgültig geklärt werden. Jedoch erlauben die histopathologischen Veränderungen sowie die immunhistochemische Tenascin-Expression Rückschlüsse auf die Entstehung dieses Typs. Zum abschließenden Beweis sind weitere

experimentelle Studien vonnöten. Die histopathologischen Untersuchungen führen zu folgenden primären Deutungen:

1. ischämische Genese.
2. mechanische Genese durch Mikrofrakturierung.
3. immunologisch indirekte Genese.

Die Pathologie der Myokardischämie ist wohl die am besten untersuchte ischämisch-bedingte Organschädigung. Im Rahmen einer myokardialen Minderperfusion können drei verschiedene Phasen der Regeneration differenziert werden: die inflammatorische Phase, die proliferative Phase und die Heilungsphase [Liehn EA et al. 2011]. Während einer prolongierten Ischämie fallen durch die Umstellung auf einen anaeroben Metabolismus der pH-Wert und die ATP-Konzentrationen, gleichzeitig steigt die intrazelluläre Laktatkonzentration. ATP-abhängige Transportmechanismen werden blockiert, woraus ein Anstieg der intrazellulären Calciumkonzentrationen erfolgt. Diese Dysbalance führt zu Zellschwellung mit konsekutivem Zelltod, Zellruptur und Nekrose bzw. Apoptose [Kalogeris T et al. 2012]. Anschließend wird durch Freisetzung von Chemokinen und Einwanderung neutrophiler Granulozyten die inflammatorische Phase eingeleitet, die nach vier Tagen in die proliferative Phase übergeht. In den folgenden drei bis vier Wochen wird in der proliferativen Phase nach Beseitigung von nekrotischen Zellen und Zelldetritus durch eingewanderte Fibroblasten eine neue extrazelluläre Matrix aus Kollagenen, Proteoglykanen und Glykoproteinen erschaffen. Die Fibroblasten werden zu Myofibroblasten differenziert, Gefäße sprossen ein. Letztendlich bildet sich eine Narbe initial bestehend aus dichter kollagen-basierter extrazellulärer Matrix mit einzelnen Blutgefäßen, Myofibroblasten und Stammzellen. Bisher unbekannte Faktoren induzieren in nahezu allen zellulären Anteilen dieses Gewebes eine Apoptose, so dass eine fast zelllose bindegewebige Narbe entsteht [Kalgoris T et al. 2012].

Ein weiteres Beispiel ischämischer Organveränderungen stellt die ischämische Colitis dar. Goldstandard der Diagnostik ist die makroskopische Beurteilung der Colonschleimhaut mittels Coloskopie. Die histopathologische Beurteilung liefert zwar Hinweis gebende Veränderungen, die jedoch keinesfalls spezifisch sind und auch bei anderen Erkrankungen des Colons vorgefunden werden können [Elder K et al. 2009]. Histologische Veränderungen können Ödeme, veränderte Krypten, Hämorrhagien der Mukosa und Submukosa, inflammatorische Veränderungen der Lamina propria,

Granulationsgewebe, intravaskuläre Thromben und Nekrosen beinhalten. Im Falle von Strikturen, die chronische Ischämien verursachen, dominiert eine fibröse Bindegewebsreaktion [Theodoropoulou A et Koutroubakis IE 2008, Stamatakos M et al. 2009, Villanacci V et al. 2011].

Beide Beispiele weisen Parallelen zu unserem Typ NOS auf. Beim NOS ist wohl aufgrund einer zwar vergleichsweise kurzen, jedoch in der Regel einen Zeitraum von Monaten bis Jahren einnehmenden Standzeit von einem prolongierten bzw. chronischen Geschehen auszugehen. Vergleicht man die Heilungsphase des Myokardinfarktes oder die histopathologischen Veränderungen bei chronischen Colonischämien mit denjenigen, die beim NOS vorgefunden werden, sind beachtenswerte Ähnlichkeiten zu erkennen. In allen Fällen ist eine ausgeprägte fibröse Bindegewebsreaktion mit nur wenigen zellulären Anteilen vorzufinden. Während Nekrosen ein Hauptbestandteil der Neosynovialis beim NOS sind, sind sie im Falle der Heilungsphase des Myokardinfarktes oder der chronischen Colonischämien zwar gegenwärtig, aber wesentlich weniger ausgeprägt. Entzündungszellen sind in allen drei Fällen nur in unwesentlichem Maße nachweisbar.

Des Weiteren ist eine mechanische Genese des NOS durch Mikrofrakturierung zu diskutieren. Eine Literaturrecherche unsererseits ergab, dass die Datenlage diesbezüglich bisher sehr eingeschränkt ist. Eine Studie untersuchte die Veränderungen synovialer Fibroblasten auf eine mechanische Belastung und demonstrierte bei ausgeprägtem, gesundheitsschädlichem, mechanischem Stress eine Hochregulation der Expression von Metalloproteinasen I, II und III, während die Expression von Lysyloxidasen herunterreguliert wurde [Zhang Y et al. 2013]. Somit führt mechanische Belastung zu einem Gewebeumbau, der durch die Degradation von Kollagen gekennzeichnet ist. Die Funktion von Lysyloxidasen, die die Quervernetzung von Kollagen und Elastin katalysieren und auf diese Weise die extrazelluläre Matrix stabilisieren, wird gleichzeitig eingeschränkt. In humanem Patellarsehnengewebe führt zyklische, mechanische Belastung zu einem signifikanten Anstieg der Kollagen-I-Konzentration. Bei stärkeren Belastungen zeigt sich ein signifikanter Abfall der Fibroblastenkonzentration, der vermutlich durch die Induktion einer Apoptose hervorgerufen wird [Jiang C et al. 2012]. Daneben ist in vielen Geweben der Zusammenhang von mechanischem Stress und fibröser Bindegewebsreaktion nachgewiesen worden. Rezidivierende mechanische Belastungen induzieren eine

pulmonale [Cabrera-Benitez NE et al. 2012], renale [Sonomura K et al. 2012, Rohatgi R et al. 2010] oder dermale Fibrose [Gurtner GC et al. 2011]. Jedoch ist der Entstehungsmechanismus zum Teil ungeklärt und multifaktorieller Genese. Parakrine Aussendung von Hormonen bzw. Bildung lokaler Zytokine, Entzündungsreaktionen, Veränderungen der Genexpression durch direkte mechanische Stimulation verschiedener Zelltypen oder auch eine lokale Schädigung des Gewebes werden diskutiert. Eine direkte stress-induzierte Gewebeschädigung scheint wohl an der Bildung einer pulmonalen Fibrose beteiligt, indem sie den Phänotyp der Myofibroblasten beeinflusst. Folgend kommt es zur Wundheilung mit konsekutiver Fibrose [Heise RL et al. 2011]. Eines der am weitreichendsten untersuchten Beispiele einer durch mechanische Belastung induzierten Fibrose ist sicherlich die Herzhypertrophie. In erster Linie führt die Druckbelastung, z.B. bei einer Aortenklappenstenose, zu einer gesteigerten Kollagenablagerung mit Bildung einer interstitiellen Fibrose [Creemers EE et al. 2011]. Aber auch eine Volumenbelastung ist mit einer Umstrukturierung der extrazellulären Matrix im Sinne einer Fibrose assoziiert [Hutchinson KR et al. 2010].

Bei allen bisher genannten Beispielen ist lediglich die Ausbildung einer Fibrose als Endstrecke einer chronischen oder chronisch-rezidivierenden mechanischen Belastung beschrieben. Die detaillierte Pathogenese ist nicht geklärt. Insbesondere ist die mechanisch-bedingte Mikrofrakturierung als unmittelbare Ursache einer Fibrosierung nach bisheriger Datenlage wenig beleuchtet. Wie bereits diskutiert könnte auch eine durch mechanische Beanspruchung hervorgerufene Ischämie als Zwischenschritt mit einhergehenden reparativen Veränderungen die Fibrose einleiten. Denkbar wäre eine chronische Dysbalance bei unzureichender Osteointegration, die durch ständige Fehlbelastung diese Vorgänge hervorruft. Auch eine Beteiligung inflammatorischer Faktoren wäre möglich. Vergleicht man die pulmonale, dermale, renale oder kardiale Fibrose mit unserem neu-definierten NOS, so zeigen sich Ähnlichkeiten insoweit, dass die Kriterien des Indifferenztyps, ggfs. auch der Arthrofibrose sich hier widerspiegeln. Der ausgeprägte Anteil von Nekrosen, der als wichtigstes differentialdiagnostisches Abgrenzungskriterium zu sehen ist, ist jedoch in keinem der o.g. Beispiele zu finden.

Es bleibt als weitere Möglichkeit die immunologisch-indirekte Genese. Beim NOS zeigten sich in der histopathologischen Untersuchung nur in geringem Umfang leukozytäre und keine lymphozytären Infiltrate. Eine Untersuchung auf inflammatorische

Zytokine wurde jedoch nicht vorgenommen. Immunologische Faktoren sind bei anderen Formen der Endoprothesendysfunktion, auch aseptischen Prothesenlockerungen, beteiligt. In erster Linie sind hier die abriebinduzierten Endoprothesendysfunktionen zu nennen. Vor allem Metall-Metall-Implantat-Kombinationen sind mit ausgeprägten lymphozytären Infiltraten assoziiert [Watters TS et al. 2010, Browne JA et al. 2010]. Spezifisch sind diese Veränderungen jedoch nicht für Metall-Metall-Paarungen [Fujishiro T et al. 2011, Ng VY et al. 2011]. Eine immunologische Mitbeteiligung bei der Entstehung des NOS kann somit letztendlich nicht ausgeschlossen werden, scheint bei fehlenden lymphozytären Infiltraten jedoch unwahrscheinlich.

Zusammenfassend kann die Genese des NOS nur spekulativ behandelt werden. Das histopathologische Muster der HE- und der immunhistochemischen Tenascin-Färbung geben jeweils nur Hinweise auf die Entstehung dieses Typs. Um genauere Angaben tätigen zu können, sind weitergehende Untersuchungen notwendig. Unseres Erachtens scheint jedoch eine ischämische Genese am wahrscheinlichsten. Die ausgeprägten Nekrosen im Einklang mit der ausgeprägten immunhistochemischen Tenascin-Expression können als Hinweis auf eine Ischämie mit einhergehenden Regenerationsvorgängen im Sinne eines „Tissue Remodelings“ gesehen werden. Andererseits ist ebenfalls eine multifaktorielle Genese nicht auszuschließen. Eine andauernde mechanische Beanspruchung bzw. eine einzeitige ausgeprägte mechanische Belastung im Rahmen der Endoprothesenimplantation könnte sowohl durch Mikrofrakturierung als auch durch Auslösung einer immunologischen Reaktion eine Ischämie begünstigen. Das Einbringen von Fremdmaterial ist ebenfalls als Auslöser einer immunologischen Reaktion zu diskutieren. Da jedoch die Präparate nach unterschiedlichen Endoprothesenstandzeiten entnommen wurden und zu keinem Zeitpunkt bei unserem neu-definierten Typ „NOS“ in auffälliger Anzahl leukozytäre und überhaupt keine lymphozytären Infiltrate vorlagen, scheint eine immunologisch-indirekte Genese unwahrscheinlich.

5.2.3 Tenascin als Gewebemarker für „Tissue Remodeling“:

Tenascine sind eine Gruppe nicht fibrillärer, extrazellulärer Matrixproteine. Sie werden in erster Linie im embryonalen, wachsenden Organismus exprimiert und sind beim Adulten unter physiologischen Bedingungen nur selten zu finden. Unter pathophysiolgischen Umgebungsbedingungen können sie jedoch wieder vermehrt

nachgewiesen werden. Am bedeutendsten ist hier das Tenascin C zu nennen. Der von uns verwendete Anti-Tenascin-AK ist ein Sammelantikörper, der alle Tenascine (Tenascin C, Tenascin R, Tenascin X und Tenascin W) anfärbt. Es handelt sich sozusagen um ein Pan-Tenascin-AK. Jedoch kann davon ausgegangen werden, dass es sich bei den nachgewiesenen Tenascinen vor allem um Tenascin C, in geringerem Umfang ggfs. auch um Tenascin X handelt, da Tenascin R bisher nur im zentralen und peripheren Nervensystem [Dufresne D et al. 2012, Probstmeier R et al. 2001], Tenascin W bislang nur im Zebrafisch nachgewiesen werden konnte [Weber P et al. 1998]. Tenascin C und Tenascin X wurden hingegen bereits bei Pathologien des muskuloskelettalen Systems beschrieben.

Mutationen des Tenascin X-Gens führen zur Ausbildung eines Ehlers-Danlos-Syndroms [De Paepe A et al. 2012]. Tenascin X wird im Bereich der Gelenke in erster Linie in den Ligamenta exprimiert [Geiger EV et al. 2013]. Daneben ist es auch in den knorpeligen Anteilen wie Meniscen und Disci vorzufinden [Sato I et al. 2006]. Nach unserer Erkenntnis liegt bislang eine Studie vor, die die Verteilung von Tenascin X in synovialen Proben bei rheumatoider Arthritis, Osteoarthritis, Knieverletzungen und in der periprothetischen Membran bei aseptischen Endoprothesenlockerungen nach Hüftgelenksersatz untersuchte. Demnach scheint Tenascin-X ein normaler Bestandteil der Synovia zu sein, der unter pathologischen Bedingungen vermehrt exprimiert wird und hier bei Vergleich der oben genannten Krankheitsbilder am ausgeprägtesten in der SLIM vorzufinden ist. Dabei liegt sowohl eine reziproke als auch eine Co-Lokalisation vor [Li TF et al. 2000].

Die immunhistochemische Tenascin-C-Expression ist bei vielen reparativen Vorgängen verschiedener Organsysteme vorzufinden. Sowohl nach akuten Myokardischämien als auch bei chronischen Vorgängen kann eine vermehrte immunhistochemische Tenascin-Expression detektiert werden [Willems IE et al. 1996, Schenke-Layland K et al. 2009]. Chronische myokardiale Anpassungsvorgänge im Sinne einer Herzhypertrophie sind ebenfalls mit vermehrter Tenascin-Expression assoziiert. Auch Gefäßverletzungen führen zu einer Hochregulation der Tenascin-C-Expression in der Neointima [Hedin et al. 1991]. Entsprechend dieser „Neugestaltungsvorgänge“, bei denen eine gesteigerte immunhistochemische Tenascin-Expression beteiligt ist, kann zumindest Tenascin C als Tissue Remodeling-Faktor angesehen werden. Mehrfach wurde Tenascin C in der Literatur als Marker für Tissue Remodeling genutzt [Imanaka-Yoshida K 2012, Catalan

V et al. 2012, Frangogiannis NG 2012, Matsui Y et al. 2010]. Konttinen YT et al. untersuchten bereits die immunhistochemische Tenascin-C-Expression bei aseptischer Endoprothesenlockerung in der periprothetischen Membran. In der synovialen Deckzellschicht, unmittelbar subsynovial und perivaskulär konnte eine gesteigerte Tenascin-C-Expression festgestellt werden. Die Arbeitsgruppe um Konttinen formulierte die Hypothese, dass die Tenascin-C-Expression entweder durch eine mechanische Mikrofrakturierung mit konsekutiver Reparatur oder durch enzymatische Vorgänge hervorgerufen wird; ferner, dass Tenascin C durch seine antiadhäsiven Eigenschaften selbst die Endoprothesendysfunktion mit begünstigt [Konttinen et al 1998].

Auch bei unseren Untersuchungen zeigte sich bei aseptischer Endoprothesenlockerung sowohl beim Abrieb-induziertem und beim Indifferenz-Typ als auch beim NOS eine ausgeprägte Tenascin-Expression. Jedoch ließen sich im Ausmaß der immunhistochemischen Tenascin-Expression, stellt man jeweils die gleichen Präparate-Kompartimente der verschiedenen Typen gegenüber, signifikante Unterschiede feststellen. Genauer beschränkten sich die signifikanten Differenzen auf die subsynovialen/extrazellulären und bindegewebigen Anteile, während bei allen Typen die synoviale Deckzellschicht eine ausgeprägte immunhistochemische Tenascin-Expression aufwies. Die im Vergleich mit den beiden anderen Typen markante Tenascin-Expression in den subsynovialen Anteilen der Präparate des NOS könnten Ausdruck eines floriden Tissue-Remodelings sein. Wie die Beispiele der akuten und chronischen Myokardischämie demonstrieren, kann dieses Tissue Remodeling durch ischämisch-bedingten Zelluntergang ausgelöst werden. Bei Ischämie/Reperfusions-Schäden nach orthotoper Lebertransplantation kann Tenascin C eine aktive Rolle zugeschrieben werden [Kuriyama N et al. 2011]. Neben den ausgeprägten Nekrosen liefert die markante immunhistochemische Tenascin-Expression somit einen weiteren Hinweis auf eine ischämische Genese. Welche Faktoren letztendlich die Hochregulation der Tenascin-Expression auslösen, kann in der vorliegenden Arbeit nicht geklärt werden. Vor allem die Regulation der Tenascin-C-Expression durch Zytokine war in der Vergangenheit Gegenstand vieler Untersuchungen. TGFβ_1, TGFβ_2, TGFβ_3, FGF2, PDGF, TNFα und INFγ induzieren die Tenascin-C-Expression in unterschiedlichen Geweben, während Glukokortikoide die Tenascin-C-Expression hemmen. Die Tenascin-X-Expression hingegen wird durch keinen der genannten Wachstumsfaktoren

induziert, obschon Glukokortikoide auch dessen Expression hemmen [Tucker RP et al. 2009].

5.3 Arthrofibrose als Ausdruck einer Gewebeischämie:

Die Arthrofibrose ist eine postoperative Komplikation nach Endoprothesen-implantationen, die nach totalen Knieendoprothesen in 3 – 5% der Fälle auftritt. Gekennzeichnet ist sie histopathologisch durch ein fibroblastenreiches, fibröses Bindegewebe. Anhand der Fibroblastendichte können drei verschiedene Schweregrade differenziert werden. Kürzlich konnte als weiteres Kriterium die immunhistochemische Betacatenin-Expression definiert werden. Bei einem Grenzwert von mehr als 20 Betacatenin-positiven Fibroblasten kann mit guter Sensitivität und Spezifität die Diagnose einer Arthrofibrose gestellt werden [Krenn V et al. 2013]. Generell kann zwischen einer primären und sekundären Arthrofibrose differenziert werden. Während die primäre, auch generalisierte Arthrofibrose, das gesamte Gelenk in Abstufungen betrifft [Zeichen J et al. 2008], ist die sekundäre, auch lokalisierte Arthrofibrose abzugrenzen.

Über die Pathogenese der Arthrofibrose ist bisher nur wenig bekannt. Von mehreren Autoren wurde eine ischämische Genese postuliert. Freeman et al. zeigten in einer Studie, dass in arthrofibrotischem Gewebe eine vermehrte immunhistochemische Expression von Laktatdehydrogenase 5 (LDH 5) und Nitrotyrosin sowie eine vermehrte Expression von FGF vorlagen [Freeman TA et al. 2010]. Die LDH ist ein Enzym, dass die Oxidationsreaktion von Laktat zu Pyruvat und gleichzeitig die Reduktion von NAD^+ zu $NADH/H^+$ katalysiert. Sie kann als Marker einer Gewebehypoxie genutzt werden. Nitrotyrosin hingegen gehört in die Gruppe der Aminosäuren und wird aus Tyrosin in Gegenwart der reaktiven Stickstoffspezies Peroxinitrit gebildet. Somit dient sie zur Kennzeichnung einer Protein-Nitrosylierung unter hypoxischen Bedingungen. Aus dieser Studie zog man die Schlussfolgerung, dass Hypoxie über oxidativen Stress sowohl die Fibroblastenproliferation als auch die Ausbildung einer Fibrose fördert. Des Weiteren konnte in arthrofibrotischem Gewebe eine gesteigerte Menge an Myeloperoxidase (MPO) nachgewiesen und demonstriert werden, dass es unter oxidativem Stress in den dortigen Fibroblasten zu einer Hochregulation der MPO-Expression kommt [Freeman TA et al. 2009]. MPO fördert die Bildung reaktiver Sauerstoffspezies, so dass hieraus gefolgert wurde, dass die Bildung reaktiver

Sauerstoffspezies unter oxidativem Stress einerseits die Ausbildung einer Arthrofibrose initiiert andererseits aufrechterhält.

Von O´Driscoll und Giori wurde bereits im Jahr 2000 ein 4-Stufenmodell zur Pathogenese der Arthrofibrose beschrieben [O´Driscoll SW et Giori NJ 2000]. Demnach kommt es durch ein adäquates Trauma zu einer Einblutung in das Gelenk, die zu einer Drucksteigerung mit konsekutiver Perfusionsstörung und schließlich Hypoxie führt. Eine Entzündungsreaktion wird ausgelöst, die die Permeabilität der Gefäße steigert und die Exsudation von Plasma in das umliegende Gewebe fördert. Über die Ausbildung eines interstitiellen Ödems kommt es letztendlich zu einem Ersatz der interstitiellen Flüssigkeit durch extrazelluläre Matrix, die sich im Wesentlichen durch Kollagen auszeichnet [Gollwitzer H et al. 2006]. Als auslösendes adäquates Trauma kann zum Beispiel die Endoprothesenimplantation gesehen werden. Ggfs. sind hier aber auch rezidivierende Mikrotraumatisierungen bei chronischer Fehlbelastung als auslösendes Moment zu diskutieren. Das Modell favorisiert wie die bereits genannten Arbeiten eine ischämische Genese der Arthrofibrose, die durch eine lokale Drucksteigerung und folgende Perfusionsstörung hervorgerufen wird.

Wie bereits für den neuen Typ NOS diskutiert, wird auch die Beteiligung inflammatorischer Zytokine an der Genese der Arthrofibrose proklamiert. Die Ischämie des Gelenks bedingt über die Bildung von Radikalen eine Freisetzung von Zytokinen, die die Progression und Aufrechterhaltung der Arthrofibrose begünstigen [Gollwitzer H et al. 2006]. Eine Reihe sowohl pro- als auch antiinflammatorischer Zytokine sind an der Fibrosierung beteiligt, wobei das Konzept einer Unterteilung in Gruppen mit entgegengesetzer Wirkung zwar unserem Verständnis dient, jedoch die komplexe Realität nicht abbildet. Demnach sind TNF-α, IL-1, IL-6, IL-8, MCP-1 und MIP-1 proinflammatorische Zytokine, die die Einwanderung von Lymphozyten und Granulozyten fördern. PDGF, FGFs, TGF-α und TGF-β1-3 hingegen übernehmen antiinflammatorische Funktionen, indem sie den akuten Prozess begrenzen und die Regeneration einleiten und steuern [Zeichen et al. 2008]. Im Kniegelenk konnten nach vorderer Kreuzbandruptur vermehrt TGF-β und PDGF in Fibroblasten und Makrophagen nachgewiesen werden [Murakami S et al. 1995]. Zeichen et al. zeigten im subsynovialen Bindegewebe bei Arthrofibrose um lymphoplasmozelluläre Infiltrate ebenfalls eine vermehrte immunhistochemische Expression von TGF-β und PDGF nachweisen [Zeichen et al. 2008].

Studien konnten demonstrieren, dass TGF-β die Bildung extrazellulärer Matrix, in erster Linie Kollagen und Fibronectin, fördert. Gleichzeitig wird der Abbau durch Beeinflussung von Matrixmetalloproteinasen mit Funktion von Kollagenasen und Kollagenaseinhibitoren (TIMP („tissue inhibitor of metalloproteinase“)) reduziert [Lafyatis R et al. 1989, O´Kane S et al. 2006]. PDGF wirkt chemotaktisch auf Fibroblasten, neutrophile Granulozyten und Makrophagen und steigert die Synthese von Prokollagen und Fibronectin [Border WA et al. 1994]. Des Weiteren steigert es die Zellproliferation, auch von Synovialzellen [Lafyatis R et al. 1989]. In Anbetracht einer pathogenetisch inflammatorischen Beteiligung erfolgten bereits Therapiestudien mit antiinflammatorisch wirksamen Substanzen. Unter intraartikulärer Gabe von Anakinra, einem IL-1-Antagonisten, war eine signifikante Verbesserung der Beweglichkeit bei Arthrofibrose nachzuweisen [Brown CA et al. 2010].

Es ist wahrscheinlich, dass der Typ NOS eine nach kurzer Endoprothesenstandzeit nur passager auftretende Ursache der Endoprothesendysfunktion darstellt. Die Ursache ist vorrangig in einer Ischämie der Neosynovialis entweder einmalig im Rahmen der Endoprothesenimplantation oder chronisch durch eine Dysbelastung zu sehen. Die gleiche Pathogenese und die histomorphologischen Ähnlichkeiten lassen vermuten, dass es initial zum Auftreten eines NOS- Typs kommt, der im weiteren Verlauf in eine Arthrofibrose übergehen könnte. Die anfängliche Ischämie bzw Dysregeneration der Neosynovialis bedingt die ausgeprägten Nekrosen, die letztendlich im Rahmen reparativer Vorgänge abgeräumt werden und in eine Fibrosierung münden könnten.

6. Literaturverzeichnis:

1. Kirschner, P. Hüftendoprothetik. Der Chirurg 2005/1.
2. 9th Annual Report 2012. Hertfordshire, England: National Joint Registry for England and Wales. (Accessed March 26, 2013, at http://www.njrcentre.Org.uk/NjrCentre/Portals/0/Documents/England/Reports/9th_annual_report/NJR%209th%20Annual%20Report%202012.pdf).
3. Annual Report 2011. Goteborg, Schweden: Swedish Hip Arthroplasty Register. (Accessed March 26, 2013, at http://www.shpr.se/Files/Årsrapport%202011%20(eng)%20webb.pdf).
4. Annual Report 2012. Lund, Schweden: Swedish Knee Arthroplasty Register. (Accessed March 26, 2013, at http://www.knee.nko.se/english/online/uploadedFiles//117_SKAR_2012_Engl_1.0.pdf).
5. Gesundheit, Krankheitskosten, Fachserie 12, Reihe 7.2. Wiesbaden, Deutschland: Statistisches Bundesamt. (Accessed March 26, 2013, at https://www.destatis.de/DE/Publikationen/Thematisch/Gesundheit/Krankheitskosten/Krankheitskosten.html).
6. Bevölkerung nach Altersgruppen, Familienstand und Religionszugehörigkeit. Wiesbaden, Deutschland: Statistisches Bundesamt. (Accessed March 26, 2013, at https://www.destatis.de/DE/ZahlenFakten/GesellschaftStaat/Bevoelkerung/Bevoelkerungsstand/Tabellen/AltersgruppenFamilienstand.html).
7. Bevölkerung nach Altersgruppen. Wiesbaden, Deutschland: Statistisches Bundesamt. (Accessed March 26, 2013, at https://www.destatis.de/DE/ZahlenFakten/Indikatoren/LangeReihen/Bevoelkerung/lrbev01.html?cms_gtp=151914_list%253D1&https=1).
8. Bevölkerung, Veränderung zum Vorjahr. Wiesbaden, Deutschland: Statistisches Bundesamt. (Accessed March 26, 2013, at https://www.destatis.de/DE/ZahlenFakten/Indikatoren/LangeReihen/Bevoelkerung/lrbev01.html?cms_gtp=151914_list%253D2&https=1).
9. Entwicklung der Bevölkerung Deutschlands bis 2060. Wiesbaden, Deutschland: Statistisches Bundesamt. (Accessed March 26, 2013, at https://www.destatis.de/DE/Publikationen/Thematisch/Bevoelkerung/VorausberechnungBevoelkerung/BevoelkerungDeutschland2060Presse.html).
10. Berry DJ, Harmsen WS, Cabanela ME, Morrey BF. Twenty-five-year

survivorship of two thousand consecutive primary Charnley total hip replacements: factors affecting survivorship of acetabular and femoral components. J Bone Joint Surg Am 2002;84:171-7.

11. Grubl A, Chiari C, Gruber M, Kaider A, Gottsauner-Wolf F. Cementless total hip arthroplasty with a tapered, rectangular titanium stem and a threaded cup: a minimum ten-year follow-up. J Bone Joint Surg Am 2002;84-A: 425-31.
12. Barnett AJ, Toms AD. Revision total hip and knee replacement. Clin Geriatr Med 2012;28(3):431-46.
13. Fitzgerald SJ, Trousdale RT. Why knees fail in 2011: patient, surgeon, or device? Orthopedics 2011;34(9):e513-5.
14. Morawietz L, Gehrke Th, Claßen R-A et al. Vorschlag für eine Konsensus-Klassifikation der periprothetischen Membran gelockerter Hüft- und Knieendoprothesen. Pathologe 2004;25:375-84.
15. Schäfer P, Fink B, Sandow D et al. Prolonged bacterial culture to identify late periprosthetic joint infection: a promising strategy. Clin Infect Dis 2008;47(11):1403-1409.
16. Pandey R, Drakoulakis E, Athanasou NA. An assessment of the histological criteria used to diagnose infection in hip revision arthroplasty tissues. J Clin Pathol 1999;52:118-123.
17. Krenn V, Berger I, Kriegsmann J et al. (2008). Rheumapathologie/ Gelenkpathologie und Infektionsdiagnostik. In: Krenn et al. IAP-Script 169, IAP-Bonn-Lehrserie Nr. 169.
18. Klein G, Beck S, Müller CA. Tenascin is a cytoadhesive extracellular matrix component of the human hematopoietic microenvironment. J Cell Biol 1993;123(4):1027-1035.
19. Hsia HC, Schwarzbauer JE. Meet the tenascins: multifunctional and mysterious. J Biol Chem 2005;280(29):26641-4.
20. Midwood KS, Orend G. The role of tenascin-C in tissue injury and tumorigenesis. J Cell Commun Signal 2009;3(3–4): 287–310.
21. Orend G. Potential oncogenic action of tenascin-C in tumorigenesis. Int J Biochem Cell Biol 2005;37(5):1066–1083.
22. Midwood, KS, Schwarzbauer, JE. Tenascin-C Modulates Matrix Contraction via Focal Adhesion Kinase– and Rho-mediated Signaling

Pathways. Mol Biol Cell 2002;13(10):3601-3613.

23. Ruiz, C, Huang W, Hegi ME et al. Growth promoting signaling by tenascin-C. Cancer Res 2004;64(20):7377–7385.
24. Dufresne D, Hamdan FF, Rosenfeld JA et al. Homozygous deletion of Tenascin-R in a patient with intellectual disability. J Med Genet 2012;49(7):451-4.
25. Probstmeier R, Nellen J, Gloor S et al. Tenascin-R is expressed by Schwann cells in the peripheral nervous system. J Neurosci Res 2001;64(1):70–8.
26. Carnemolla B, Leprini A, Borsi L et al. Human Tenascin-R. Complete Primary Structure, PRE-mRNA Alternative Splicing And Gene Localisation On Chromosom 1q23-q24. J Biol Chem 1996;271(14):8157–60.
27. Zweers MC, Hakim AJ, Grahame R et al. Joint hypermobility syndromes: the pathophysiologic role of tenascin-X gene defects. Arthritis Rheum 2004;50(9):2742-9.
28. Matsumoto K, Saga Y, Ikemura T et al. The distribution of tenascin-X is distinct and often reciprocal to that of tenascin-C. J Cell Biol 1994;125(2):483–93.
29. Speek M, Barry F, Miller WL. Alternate Promoters and Alternate Splicing of Human Tenascin-X, a Gene with 5′ and 3′ Ends Buried in Other Genes. Hum Mol Genet 1996;5(11):1749–58.
30. Weber P, Montag D, Schachner M et al. Zebrafish tenascin-W, a new member of the tenascin family. J Neurobiol 1998;35(1):1–16.
31. Imanaka-Yoshida K, Hiroe M, Yoshida T. Interaction between cell and extracellular matrix in heart disease: multiple roles of tenascin-C in tissue remodeling. Histol Histopathol 2004;19(2):517–525.
32. Imanaka-Yoshida K, Matsumoto K, Hara M, Sakakura T, Yoshida T. The dynamic expression of tenascin-C and tenascin-X during early heart development in the mouse. Differentiation 2003;71(4–5):291–8.
33. Sato I, Shimada K. Quantitative analysis of tenascin in chordae tendineae of human left ventricular papillary muscle with aging. Ann Anat 2001;183(5):443–448.
34. Willems IE, Arends JW, Daemen MJ. Tenascin and fibronectin expression in healing human myocardial scars. J Pathol 1996;179(3):321–325.
35. Imanaka-Yoshida K, Hiroe M, Yasutomi Y et al. Tenascin-C is a useful marker for disease activity in myocarditis. J Pathol 2002;197(3):388–394.

36. Sato M, Toyozaki T, Odaka T et al. Detection of experimental autoimmune myocarditis in rats by 111In monoclonal antibody specific for tenascin-C. Circulation 2002;106(11):1397–1402.
37. Correia-Pinto J, Henriques-Coelho T, Roncon-Albuquerque R et al. Time course and mechanisms of left ventricular systolic and diastolic dysfunction in monocrotaline- induced pulmonary hypertension. Basic Res Cardiol 2009;104(5): 535–545.
38. Hessel M, Steendijk P, den Adel B, Schutte C, van der Laarse A. Pressure overload-induced right ventricular failure is associated with re-expression of myocardial tenascin-C and elevated plasma tenascin-C levels. Cell Physiol Biochem 2009;24(3–4):201–210.
39. Franz M, Grün K, Richter P et al. Extracellular matrix remodelling after heterotopic rat heart transplantation: gene expression profiling and involvement of ED-A+ fibronectin, alpha-smooth muscle actin and B+ tenascin-C in chronic cardiac allograft rejection. Histochem Cell Biol 2010;134(5):503–517.
40. Schenke-Layland K, Stock UA, Nsair A et al. Cardiomyopathy is associated with structural remodelling of heart valve extracellular matrix. Eur Heart J 2009; 30(18):2254–2265.
41. Sato A, Aonuma K, Imanaka-Yoshida K et al. Serum tenascin-C might be a novel predictor of left ventricular remodeling and prognosis after acute myocardial infarction. J Am Coll Cardiol 2006;47(11):2319–2325.
42. Terasaki F, Okamoto H, Onishi K et al. Higher serum tenascin-C levels reflect the severity of heart failure, left ventricular dysfunction and remodeling in patients with dilated cardiomyopathy. Circ J 2007;71(3):327–330.
43. Fujimoto N, Onishi K, Sato A et al. Incremental prognostic values of serum tenascin-C levels with blood B-type natriuretic peptide testing at discharge in patients with dilated cardiomyopathy and decompensated heart failure. J Card Fail 2009;15(10):898–905.
44. Hedin U, Holm J, Hansson GK. Induction of tenascin in rat arterial injury. Relationship to altered smooth muscle cell phenotype. Am J Pathol 1991;139(3):649–656.
45. von Lukowicz T, Silacci M, Wyss MT et al. Human antibody against C domain of tenascin-C visualizes murine atherosclerotic plaques ex vivo. J Nucl Med

2007;48(4):582–587.

46. Fukunaga-Kalabis M, Martinez G, Nguyen TK et al. Tenascin-C promotes melanoma progression by maintaining the ABCB5-positive side population. Oncogene 2010;29(46):6115–6124.
47. Mackie EJ, Chiquet-Ehrismann R, Pearson CA et al. Tenascin is a stromal marker for epithelial malignancy in the mammary gland. Proc Natl Acad Sci USA 1997;84(13):4621–4625.
48. Minn AJ, Gupta GP, Siegel PM et al. Genes that mediate breast cancer metastasis to lung. Nature 2005;436(7050):518–524.
49. Leins A, Riva P, Lindstedt R, Davidoff MS, Mehraein P, Weis S. Expression of tenascin-C in various human brain tumors and its relevance for survival in patients with astrocytoma. Cancer 2003;98(11):2430–2439.
50. Pazzaglia L, Conti A, Chiechi A et al. Differential gene expression in classic giant cell tumours of bone: tenascin C as biological risk factor for local relapses and metastases. Histopathology 2010;57(1): 59–72.
51. Berndt A, Köllner R, Richter P et al. A comparative analysis of oncofetal fibronectin and tenascin-C incorporation in tumour vessels using human recombinant SIP format antibodies. Histochem Cell Biol 2010;133(4):467–475.
52. Goh FG, Piccinini AM, Krausgruber T, Udalova IA, Midwood KS. Transcriptional regulation of the endogenous danger signal tenascin-C: a novel autocrine loop in inflammation. J Immunol 2010;184(5):2655-62.
53. McCachren SS, Lightner VA. Expression of human tenascin in synovitis and its regulation by interleukin-1. Arthritis Rheum 1992;35(10):1185-96.
54. Cutolo M, Picasso M, Ponassi M, Sun MZ, Balza E. Tenascin and fibronectin distribution in human normal and pathological synovium. J Rheumatol 1992;19(9):1439-47.
55. Salter DM. Tenascin is increased in cartilage and synovium from arthritic knees. Br J Rheumatol 1993;32(9):780-6.
56. Hasegawa M, Hirata H, Sudo A et al. Tenascin-C concentration in synovial fluid correlates with radiographic progression of knee osteoarthritis. J Rheumatol 2004;31(10):2021-6.
57. Riedl S, Tandara A, Reinshagen M et al. Serum tenascin-C is an indicator of inflammatory bowel disease activity. Int J Colorectal Dis 2001;16(5):285-

91.

58. Warren BF. Subepithelial fibroblasts and tenascin expression in microscopic colitis. Histopathology 2004;45(1):87.

59. Salas A, Fernandez-Banares F, Casalots J et al. Subepithelial myofibroblasts and tenascin expression in microscopic colitis. Histopathology 2003;43(1):48-54.

60. Konttinen YT, Li TF, Michelsson O et al. Expression of tenascin-C in aseptic loosening of total hip replacement. Ann Rheum Dis 1998;57(10):619-23.

61. Conchello, JA, Lichtman JW. Optical sectioning microscopy. Nat. Methods 2005;2(12):920–31.

62. Giepmans BN, Adams SR, Ellisman MH, Tsien RY. The fluorescent toolbox for assessing protein location and function. Science 2006;312(5771):217–24.

63. Krenn V, Morawietz L, Kienapfel H et al. Revised consensus classification: Histopathological classification of diseases associated with joint endoprostheses. Z Rheumatol 2013;Februar 2013.

64. Morawietz L, Tiddens O, Mueller M et al. Twenty-three neutrophil granulocytes in 10 high-power fields is the best histopathological threshold to differentiate between aseptic and septic endoprosthesis loosening. Histopathology 2009;54(7):847-53.

65. Krenn V, Morawietz L, Jakobs M et al. Joint endoprosthesis pathology. Histopathological diagnostics and classification. Pathologe 2011;32(3):210-9.

66. Morawietz L, Classen RA, Schröder JH et al. Proposal for a histopathological consensus classification of the periprosthetic interface membrane. J Clin Pathol 2006;59(6):591-7.

67. Krenn V, Ruppert M, Knöß P et al. Synovialitis of the arthrofibrotic type: Criteria of a new synovialitis type for the diagnosis of arthrofibrosis. Z Rheumatol 2013;72(3):270-8.

68. Morawietz L, Gehrke T, Claßen RA et al. Proposal for the classification of the periprosthetic membrane from loosened hip and knee endoprostheses. Pathologe 2004;25(5):375-84.

69. Bos J, Berner J, Diebold J, Löhrs U. Histological and morphometric studies of femurs with stable hip joint replacement. An autopsy study with special reference to factors leading to late loosening. Z Orthop 1995;133(5):460-466.

70. Hahn M, Vogel M, Schultz C, Niecke M, Delling G. Histologic reactions of the bone-implant zone and cortical bone area after long-term hip replacement. Chirurg 1992;63(11):958-963.
71. Hirakawa K, Bauer TW, Stulberg BN, Wilde AH. Comparison and quantitation of wear debris of failed total hip and total knee arthroplasty. J Biomed Mater Res 1996;31(2):257-63.
72. Morawietz L, Classen RA, Schröder JH et al. Proposal for a histopathological consensus classification of the periprosthetic interface membrane. J Clin Pathol 2006;59(6):591-7.
73. Krenn V, Poremba C, Schneider J. Histopathological differential diagnostics in context of joint implant allergic reactions. Orthopade 2013;(Epub ahead of print).
74. Thomas P, Schuh A, Ring J, Thomsen M. Orthopedic surgical implants and allergies. Joint statement by the Implant Allergy Working Group (AK 20) of the DGOOC (German Association of Orthopedics and Orthopedic Surgery), DKG (German Contact Dermatitis Research Group) and DGAKI (German Society for Allergology and Clinical Immunology). Hautarzt 2008;59(3):220-9.
75. Krenn V, Morawietz L, Jakobs M et al. Joint endoprosthesis pathology. Histopathological diagnostics and classification. Pathologe 2011;32(3):210-9.
76. Krause M, Breer S, Hahn M et al. Cementation and interface analysis of early failure cases after hip-resurfacing arthroplasty. Int Orthop 2012;36(7):1333-40.
77. Boss JH, Misselevich I, Behar J, Mendes DG. Histologic analysis of the periprosthetic tissues of long-term surviving cemented total hip arthroplasties. J Long Term Eff Med Implants 1996;6(2):73-90.
78. Heilmann K, Diezel PB, Rossner JA, Brinkman KA. Morphological studies in tissues surrounding alloarthroplastic joints. Virchows Arch A Pathol Anat Histol 1975;366(2):93-106.
79. Thomas P, Summer B, Krenn V, Thomsen M. Allergy diagnostics in suspected metal implant intolerance. Orthopade 2013;(Epub ahead of print).
80. Liehn EA, Postea O, Curaj A, Marx N. Repair after myocardial Infarction. Between fantasy and reality – the role of chemokines. J Am Coll Cardiol 2012;58(23):2357-62.
81. Kalogeris T, Baines CP, Krenz M, Korthuis RJ. Cell biology of

Ischemia/reperfusion injury. Int Rev Cell Mol Biol 2012;298:229-317.

82. Elder K, Lashner BA, Al Solaiman F. Clinical approach to colonoc ischemia. Cleve Clin J Med 2009;76(7):401-9.
83. Theodoropoulou A, Koutroubakis IE. Ischemic colitis: clinical practice in diagnosis and treatment. World J Gastroenetrol 2008;14(48):7302-8.
84. Stamatakos M, Douzinas E, Stefanaki C et al. Ischemic colitis: surging waves of update. Tohoku J Exp Med 2009;218(2):83-92.
85. Villanacci V, Manenti S, Antonelli E, Chiudinelli M, Giuliano V, Bassotti G. Non-IBD colitides: clinically useful histopathological clues. Rev Esp Entferm Dig 2011;103(7):366-72.
86. Zhang Y, Huang W, Jiang J et al. Influence of TNF-α and biomechanical stress on matrix metalloproteinases and lysyl oxidases expressions in human knee synovial fibroblasts. Knee Surg Sports Traumatol Arthrosc 2013;Feb. 2013.
87. Jiang C, Shao L, Wang Q, Dong Y. Repetitive mechanical stretching modulates transforming growth factor-β induced collagen synthesis and apoptosis in human patellar tendon fibroblasts. Biochem Cell Biol 2012;90(5):667-74.
88. Sonomura K, Okigaki M, Kimura T et al. The kinase Pyk2 is involved in renal fibrosis by means of mechanical stretch-induced growth factor expression in renal tubules. Kidney Int 2012;81(5):449-57.
89. Rohatgi R, Flores D. Intratubular hemodynamic forces influence tubulointerstitial fibrosis in the kidney. Curr Opin Nephrol Hypertens 2010;19(1):65-71.
90. Cabrera-Benitez NE, Parotto M, Post M et al. Mechanical stress induces lung fibrosis by epithelial-mesenchymal transition. Crit Care Med 2012;40(2):510-7.
91. Gurtner GC, Dauskardt RH, Wong VW et al. Improving cutaneous scar formation by controlling the mechanical environment: large animal and phase I studies. Ann Surg 2011;254(2):217-25.
92. Heise RL, Stober V, Cheluvaraju C, Hollingsworth JW, Garantziotis S. Mechanical stretch induces epithelial-mesenchymal transition in alveolar epithelia via hyaluronan activation of innate immunity. J Biol Chem 2011;286(20):17435-44.
93. Creemers EE, Pinto YM. Molecular mechanisms that control interstitial fibrosis in the pressure-overloaded heart. Cardiovasc Res 2011;89(2):265-72.

94. Hutchinson KR, Stewart JA Jr, Lucchesi PA. Extracellular matrix remodeling during the progression of volume overload-induced heart failure. J Mol Cell Cardiol 2010;48(3):564-9.

95. Watters TS, Cardona DM, Menon KS, Vinson EN, Bolognesi MP, Dodd LG. Aseptic lymphocyte-dominated vasculitis-associated lesion: a clinicopathologic review of an underrecognized cause of prosthetic failure. Am J Clin Pathol 2010;134(6):886-93.

96. Browne JA, Bechtold CD, Berry DJ, Hanssen AD, Lewallen DG. Failed metal-on-metal hip arthroplasties: a spectrum of clinical presentations and operative findings. Clin Orthop Relat Res 2010;468(9):2313-20.

97. Fujishiro T, Moojen DJ, Kobayashi N, Dhert WJ, Bauer TW. Perivascular and diffuse lymphocytic inflammation are not specific for failed metal-on-metal hip implants. Clin Orthop Relat Res 2011;469(4):1127-33.

98. Ng VY, Lombardi AV jr, Berend KR, Skeels MD, Adams JB. Perivascular lymphocytic infiltration is not limited to metal-on-metal bearings. Clin Orthop Relat Res 2011;469(2):523-9.

99. De Paepe A, Malfait F. The Ehlers-Danlos syndrome, a disorder with many faces. Clin Genet 2012;82(1):1-11.

100. Geiger EV, Henrich D, Wutzler S et al. The role of TNXB single-nucleotide polymorphisms in recurrent shoulder dislocation. J Orthop Res 2013;31(2):295-9.

101. Sato I, Uneno R, Miwa Y, Sunohara M. Distribution of tenascin-C and tenascin-X, apoptotic and proliferating cells in postnatal soft-diet rat temporomandibular joint (TMJ). Ann Anat 2006;188(2):127-36.

102. Li TF, Warris V, Ma J et al. Distribution of tenascin-X in different synovial samples and synovial membrane-like interface tissue from aseptic loosening of total hip replacement. Rheumatol Int 2000;19(5):177-83.

103. Imanaka-Yoshida K. Tenascin-C in cardiovascular tissue remodeling: from development to inflammation and repair. Circ J 2012;76(11): 2513-20.

104. Catalan V, Gomez-Ambrosi J, Rodriguez A et al. Increased tenascin C and Toll-like receptor 4 levels in visceral adipose tissue as a link between Inflammation and extracellular matrix remodeling in obesity. J Clin Endocrinol Metab 2012;97(10):E1880-9.

105. Frangogiannis NG. Matricellular proteins in cardiac adaptation and disease.

Physiol Rev 2012;92(2):635-88.

106. Matsui Y, Morimoto J, Uede T. Role of matricellular proteins in cardiac tissue remodeling after myocardial infarction. World J Biol Chem 2010;1(5):69-80.
107. Kuriyama N, Duarte S, Hamada T, Busuttil RW, Coito AJ. Tenascin-C: a novel mediator of hepatic ischemia and reperfusion injury. Hepatology 2011;54(6):2125-36.
108. Tucker RP, Chiquet-Ehrismann R. The regulation of tenascin expression by tissue microenvironments. Biochim Biophys Acta 2009;1793(5):888-92.
109. Krenn V, Ruppert M, Knöß P et al. Synovialitis of the arthrofibrotic type: criteria of a new synovialitis type for the diagnosis of arthrofibrosis. Z Rheumatol 2013;72(3):270-8.
110. Zeichen J, Haeder L, Jagodzinski M, Lobenhoffer P, Bosch U, Brand J. Lokalisation von TGF-β und PDGF und deren Bedeutung für die Pathogenese der Arthrofibrose. Unfallchirurg 2008;111(2):79-84.
111. Freeman TA, Parvizi J, Della Valle CJ, Steinbeck MJ. Mast cells and hypoxia drive tissue metaplasia and heterotopic ossification in idiopathic arthrofibrosis after total knee arthroplasty. Fibrogenesis Tissue Repair 2010;10.1186/1755-1536-3-17.
112. Freeman TA, Parvizi J, Della Valle CJ, Steinbeck MJ. Reactive oxygen and nitrogen species induce protein and DNA modifications driving arthrofibrosis following total knee arthroplasty. Fibrogenesis Tissue Repair 2009;10.1186/1755-1536-2-5.
113. O´Driscoll SW, Giori NJ. Continuous passive motion (CPM): theory and principles of clinical application. J Rehabil Res Dev 2000;37(2):179-88.
114. Gollwitzer H, Burgkart R, Diehl P, Gradinger R, Bühren V. Therapie der Arthrofibrose nach Kniegelenkendoprothetik. Orthopade 2006;35(2):143-152.
115. Murakami S, Muneta T, Furuya K, Saito I, Miyasaka N, Yamamoto H. Immunohistologic analysis of synovium in infrapatellar fat pad after anterior cruciate ligament injury. Am J Sports Med 1995;23(6):763-8.
116. Lafyatis R, Thompson NL, Remmers EF et al. Transforming growth factor-beta production by synovial tissues from rheumatoid patients and streptococcal cell wall arthritic rats. Studies on secretion by synovial fibroblast-like cells and immunohistologic localization. J Immunol 1989;143(4):1142-8.
117. O´Kane S, Ferguson MW. Transforming growth factor beta s and wound

healing. Int J Biochem Cell Biol 1997;29(1):63-78.

118. Border WA, Nole NA. Transforming growth factor beta in tissue fibrosis. N Engl J Med 1994;331(19):1286-92.

119. Lafyatis R, Remmers EF, Roberts AB, Yocum DE, Sporn MB, Wilder RL. Anchorage-independent Growth of Synoviocytes from Arthritic and Normal Joints-Stimulation by Exogenous Platelet-derived Growth Factor and Inhibition by Transforming Growth Factor-Beta and Retinoids. J Clin Invest 1989;83(4):1267-76.

120. Brown CA, Toth AP, Magnussen B. Clinical benefits of intra-articular anakinra for arthrofibrosis. Orthopedics 2010;33(12):877.

7. Anhang:

7.1 Eidesstattliche Versicherung

Ich, Christoph Schuh, versichere an Eides statt durch meine eigenhändige Unterschrift, dass ich die vorgelegte Dissertation mit dem Thema: „Histopathologische Klassifikation der Neosynovialis bei Gelenk-Endoprothesen-Kurzstandzeit“ selbstständig und ohne nicht offengelegte Hilfe Dritter verfasst und keine anderen als die angegebenen Quellen und Hilfsmittel genutzt habe.
Alle Stellen, die wörtlich oder dem Sinne nach auf Publikationen oder Vorträgen anderer Autoren beruhen, sind als solche in korrekter Zitierung (siehe „Uniform Requirements for Manuscripts (URM)“ des ICMJE -*www.**icmje**.org*) kenntlich gemacht. Die Abschnitte zu Methodik (insbesondere praktische Arbeiten, Laborbestimmungen, statistische Aufarbeitung) und Resultaten (insbesondere Abbildungen, Graphiken und Tabellen) entsprechen den URM (s.o) und werden von mir verantwortet.
Meine Anteile an etwaigen Publikationen zu dieser Dissertation entsprechen denen, die in der untenstehenden gemeinsamen Erklärung mit dem/der Betreuer/in, angegeben sind. Sämtliche Publikationen, die aus dieser Dissertation hervorgegangen sind und bei denen ich Autor bin, entsprechen den URM (s.o) und werden von mir verantwortet.

Die Bedeutung dieser eidesstattlichen Versicherung und die strafrechtlichen Folgen einer unwahren eidesstattlichen Versicherung (§156,161 des Strafgesetzbuches) sind mir bekannt und bewusst.“

Datum Unterschrift

7.2 Lebenslauf

Mein Lebenslauf wird aus datenschutzrechtlichen Gründen in der elektronischen Version meiner Arbeit nicht veröffentlicht.

7.3 Anteilserklärung an erfolgten Publikationen

Christoph Schuh hatte folgenden Anteil an den folgenden Publikationen:

Publikation 1: **C. Schuh**, V. Krenn, M. Thomsen, T. Gehrke et al. Histopathologische Klassifikation der Neosynovialis bei Endoprothesen-Kurzstandzeitpathologien, Programmheft Endoprothetik-Kongress 2013 Berlin, 2013:
Zusammentragen der Klinischen Angaben, Aufbereitung der Daten, Mitwirkung bei der mikroskopischen Auswertung der Präparate, Auswählen von Tenascin als Marker des NOS-Typs, Vorbereitung der Präparate für die konfokale Lasermikroskopie, Mitwirkung bei der Auswertung der konfokalen Lasermikroskopie, Anfertigung der statistischen Auswertung, Zusammenstellung eines Posters.

Publikation 2: **C. Schuh**, T. Gehrke, C. Poremba et al. Histopathologic classification of neosynovialitis of endoprothesis with short-endurance-pathologies, Der Pathologe, Band 34, Sonderheft 1, Mai 2013:
Zusammentragen der Klinischen Angaben, Aufbereitung der Daten, Mitwirkung bei der mikroskopischen Auswertung der Präparate, Auswählen von Tenascin als Marker des NOS-Typs, Vorbereitung der Präparate für die konfokale Lasermikroskopie, Mitwirkung bei der Auswertung der konfokalen Lasermikroskopie, Anfertigung der statistischen Auswertung, Zusammenstellung eines Posters, Posterpräsentation.

Publikation 3: **C. Schuh**, V. Krenn, M. Huber et al. Histopathologic wear algorithm, Der Pathologe, Band 34, Sonderheft 1, Mai 2013:
Charakterisierung von Abriebpartikeln, Mitwirkung bei der Zusammenstellung von Abriebpartikeleigenschaften und Zusammenfassung derselben in einem Algorithmus, Postererstellung, Posterpräsentation.

Publikation 4: V. Krenn, L. Morawietz, H. Kienapfel, Ascherl R, Matziolis G, Hassenpflug J, Thomsen M, Thomas P, Huber M, **Schuh C** et al. Revised consensus classification. Histopathological classification of diseases associated with joint endoprostheses. Z Rheumatol 72(4):383-92:
Mitgestaltung des Artikels, Erstellung von Textpassagen insbesondere

endoprothesenassoziierte Arthrofibrose und Prärevisionsdiagnostik. Zusammenstellen und Gliederung der Literatur, Einreichen des Artikels.

Unterschrift, Datum und Stempel des betreuenden Hochschullehrers/der betreuenden Hochschullehrerin

Unterschrift des Doktoranden/der Doktorandin

7.4 Danksagung

In erster Linie danken möchte ich Herrn Prof. Krenn. Er versteht es sehr gut, durch Bestärkungen und kritische Stellungnahmen eine Promotionsarbeit voran zu treiben. Vielen Dank für die Zeit, die Sie in unsere regelmäßigen Treffen investiert haben. Sie haben es immer verstanden, eine angenehme Arbeitsatmosphäre zu schaffen.
Weiterhin gilt mein Dank Frau Prof. Brand-Saberi und Herrn PD Dr. Theiß, die mich bei der Anfertigung der konfokalen Lasermikroskopie unterstützt haben. Auch hier wurde ich sehr freundlich aufgenommen und durfte nebenbei die Stadt Bochum kennenlernen.
Bedanken möchte ich mich auch bei Simone Giak. Durch Ihre hilfsbereite Art hat Sie wesentlich zum Gelingen der Doktorarbeit beigetragen. Anne Kürsten danke ich für die Durchsicht der Arbeit auf orthographische Fehler.
Und zu guter letzt möchte ich meiner Familie meinen Dank aussprechen. Ihre aufmunternden Worte trugen wesentlich zum Gelingen dieser Arbeit bei. Auch die in vieler Hinsicht geleistete Unterstützung war eine große Hilfestellung.