

Aus der Klinik für Hals- Nasen- Ohrenheilkunde
der medizinischen Fakultät Charité - Universitätsmedizin Berlin

Dissertation

**Klinische Ergebnisse nach ambulant durchgeführter
Diodenlaser-Tonsillotomie bei symptomatischer
Tonsillenhypertrophie des Kindes**

zur Erlangung des akademischen Grades
Doctor medicinae (Dr. med.)

vorgelegt der Medizinischen Fakultät
Charité – Universitätsmedizin Berlin

von
Anya Reinhardt
aus Berlin

Gutachter/in: 1. Priv.-Doz. Dr. med. B. Sedlmaier
 2. Prof. Dr. med. M. Gross
 3. Priv.-Doz. Dr. med. T. Schrom

Datum der Promotion: 24.02.2012

Inhaltsverzeichnis

| | |
|--|----|
| 1. Einleitung..... | 5 |
| 1.1 Historie der Tonsillenchirurgie | 5 |
| 1.2 Definition, Pathogenese und Symptomatik der Tonsillenhyperplasie | 6 |
| 1.3 Epidemiologie | 7 |
| 1.4 Anatomische und physiologische Grundlagen..... | 8 |
| 1.4.1 Makroskopische Anatomie der Tonsillae palatinae..... | 8 |
| 1.4.2 Mikroskopische Anatomie der Tonsillae palatinae..... | 9 |
| 1.4.3 Histophysiologie (Funktion) | 10 |
| 1.5 Therapieoptionen und Immunologischer Aspekt..... | 10 |
| 1.5.1 Die Tonsillektomie | 11 |
| 1.5.2 Die Tonsillotomie | 12 |
| 2. Fragestellung..... | 14 |
| 3. Material und Methoden..... | 15 |
| 3.1 Studiendesign..... | 15 |
| 3.1.1 Studientyp..... | 15 |
| 3.1.2 Einschluß- und Ausschlußkriterien | 16 |
| 3.1.3 Patientenkollektiv..... | 16 |
| 3.1.4 Datenerhebung..... | 16 |
| 3.1.5 Statistische Auswertung | 25 |
| 3.2 Methode (Operatives Verfahren) | 25 |
| 3.2.1 Der Diodenlaser und verwendete Beatmungstuben | 25 |
| 3.2.2 Operationsbedingungen | 25 |
| 3.2.3 Operationsmethode: Diodenlaser-Tonsillotomie..... | 26 |
| 3.3 Histologische Präparate und Färbungen | 31 |

| | |
|---|----|
| 3.3.1 Anfertigen von Schnittpräparaten | 31 |
| 3.3.2 Färbeprotokolle: Hämatoxylin-Eosin, Elastica van Gieson, Masson Goldner, Berliner blau | 31 |
| 3.3.2.1 Die Hämatoxylin-Eosin (HE) Färbung..... | 31 |
| 3.3.2.2 Die Elastica-van-Gieson-Färbung..... | 32 |
| 3.3.2.3 Die Trichrom-Färbung nach Masson Goldner..... | 32 |
| 3.3.2.4 Berliner Blau Färbung (Eisenfärbung) | 33 |
| 4. Ergebnisse..... | 35 |
| 4.1 Auswertung des Stammblasses und des Operations-Dokumentationsbogens | 35 |
| 4.2 Ergebnisse der 1. Nachuntersuchung (NU) | 38 |
| 4.3 Ergebnisse der 2. Nachuntersuchung | 42 |
| 4.4 Ergebnisse der 3. Nachuntersuchung | 43 |
| 4.5 Ergebnisse der 4. Nachuntersuchung | 43 |
| 4.6 Auswertung des Elternfragebogens..... | 44 |
| 4.7 Histologische Beurteilung | 51 |
| 5. Diskussion | 55 |
| 6. Zusammenfassung und Beantwortung der Fragestellungen | 62 |
| 7. Literatur | 65 |
| 8. Abkürzungsverzeichnis..... | 70 |
| 9. Publikationsliste | 71 |
| 10. Danksagung | 72 |

1. Einleitung

1.1 Historie der Tonsillen Chirurgie

Die Tonsillenchirurgie hat in den letzten 100 Jahren eine wechselnde Akzeptanz erlebt. Sie wurde bei einer sich verändernden Indikationsstellung immer wieder kontrovers diskutiert. Dies stellte die Grundlage für ihre Weiterentwicklung dar, weshalb es heutzutage unterschiedliche Operationsmethoden in der operativen Therapie der chronischen Tonsillitis und der kindlichen Tonsillenhypertrophie gibt. In dieser Arbeit werden die klinischen Ergebnisse nach ambulant durchgeführter Diodenlaser-Tonsillotomie bei symptomatischer Tonsillenhypertrophie des Kleinkindes präsentiert und diskutiert.

Der Eingriff der Tonsillotomie (TT) wurde 1763 von Heister erstmalig beschrieben (1). Er gab als Indikation für den Eingriff, der in der Regel mit einem speziellen Tonsillotomieinstrument durchgeführt wurde (2), die chronische Tonsillitis und die Hypertrophie der Gaumenmandeln an. Nach allgemeiner Akzeptanz und Verbreitung kam die Methode zwischen 1920 und 1930 wegen vermeintlich gehäuft auftretender Spätkomplikationen in Verruf (3). Das Risiko von Vernarbungen an der Rest-Tonsille, die zu einer chronischen Entzündung des peritonsillären Gewebes und letzten Endes zu gehäuft auftretenden Peritonsillarabszessen führen könnten, wurde als zu groß angesehen. Es resultierte eine allgemeine Ablehnung dieses Verfahrens. Im Jahr 1953 wurde es letztmalig als bereits obsoletes operatives Verfahren in der Operationslehre von Denecke erwähnt. Eckart Möbius erklärte 1953 bei der 24. Jahresversammlung der Deutschen Gesellschaft der Hals-Nasen-Ohren-Ärzte (e.v.), daß er das Fahrenstocksche Tonsillotom der Schausammlung antiker Instrumente einverleibt habe (4). Ob die befürchteten Komplikationen in der Realität tatsächlich eingetreten sind, läßt sich aufgrund mangelnder epidemiologischer Untersuchungen nicht nachweisen. Ein großes Problem der damaligen Publikationen stellte mit Sicherheit die mangelnde Differenzierung der Operationsindikation dar (5;6). Lediglich in einer Arbeit von Gerloff (1933) wurde allein die symptomatische Tonsillenhypertrophie als OP-Indikation zur TT gesehen, als klares Ausschlußkriterium galt die anamnestisch chronische Tonsillitis (7).

Bis in die 90er Jahre wurde dann zur Therapie der symptomatischen Tonsillenhypertrophie allein die Tonsillektomie angewendet, welche insbesondere bei

kleineren Kindern aufgrund des hohen postoperativen Verblutungsrisikos nur sehr zurückhaltend durchgeführt wurde.

Erst als der CO₂-Laser zunehmend Anwendung in der Kopf-Hals-Chirurgie fand, wurde das bis dato nicht zufriedenstellende Therapiekonzept der symptomatischen Tonsillenhypertrophie erneut überdacht. Die Operationsmethode „Tonsillotomie“ wurde wieder aufgegriffen und mit dem Laser durchgeführt. Eine der ersten Publikationen zur Lasertonsillotomie wurde mit vielversprechenden Ergebnissen 2002 von Helling et al. veröffentlicht (5).

1.2 Definition, Pathogenese und Symptomatik der Tonsillenhypertrophie

Die nicht entzündliche Tonsillenhypertrophie bezeichnet die gutartige, blande Vermehrung (und somit auch Vergrößerung) des lymphatischen Gewebes, (insbesondere der lymphatischen Keimzentren) der Tonsillae palatinae. (Abb. 1)

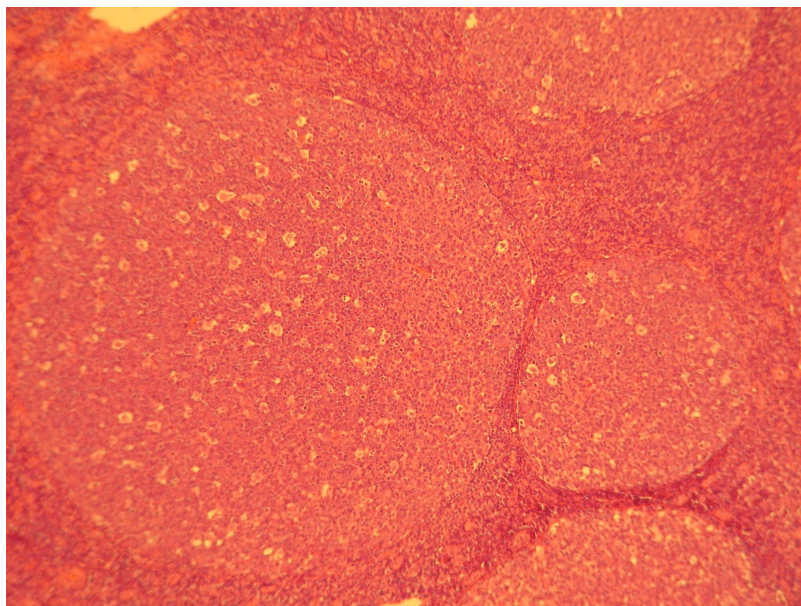


Abbildung 1

Histologischer Schnitt durch eine folliculär hyperplastische Tonsilla palatina. Typisch hierfür sind anzahlrig vermehrte und vergrößerte Lymphfollikel (ohne Zeichen einer chronischen Entzündung).

Physiologischer Weise kommt dies aufgrund der intensiven Auseinandersetzung des lymphatischen Gewebes mit der Umwelt im Kindesalter vor. Hierbei wird im 5. Lebensjahr ein Maximum erreicht (8). Durch die Einengung des Isthmus faucium können Symptome wie Atembehinderung (insbesondere in Rückenlage), Schnarchen,

nächtliche Apnoen, Schluck- und Sprechbehinderungen sowie Appetitmangel und Gedeihstörungen auftreten. Darüber hinaus kann die verminderte und behinderte Tubenbelüftung rezidivierende Mittelohrentzündungen oder Paukenergüsse begünstigen (5).

Insgesamt kann die oben aufgeführte Symptomatik schwerwiegende gesundheitliche Folgen haben. Das habituelle Schnarchen kann nachgewiesenermaßen die schulische Leistungsfähigkeit negativ beeinflussen. Die Prävalenz für das Schnarchen wird in der Literatur mit bis zu 25% angegeben (9-12). Insbesondere aber die nächtlichen Apnoen sind eine erstzunehmende, dringend therapiebedürftige mögliche Folge der Tonsillenhyperplasie.

Die Prävalenz des obstruktiven Schlafapnoe-Syndroms (OSAS) bei Kinder liegt je nach Literaturangaben zwischen 1-5% und basiert auf der Kombination einer anatomischen Verengung (in der Regel der Tonsillenhyperplasie, aber auch kraniofaziale Missbildungen, Makroglossie, Down Syndrom, Adipositas) im Oropharynx und einer neuromuskulären Fehlsteuerung. Durch die nächtlichen Atemaussetzer und der damit verbundenen Sauerstoffentsättigung des Blutes kommt es zu einer gestörten Schlafstruktur. Folge davon können Tagesmüdigkeit, Konzentrationsschwäche und mangelnde Leistungsfähigkeit sowie Hyperaktivität sein. Die alveoläre Hypoventilation kann sogar zu Hypoxie mit CO₂-Retention mit anschließender Vasokonstriktion führen. In Folge dessen kann sich, wenn auch bei Kindern selten, ein Cor pulmonale entwickeln (11;13-16).

Ebenfalls kann aufgrund eines OSAS die Ausschüttung der Wachstumshormone IGF1 und IGF 2 negativ beeinflusst werden (17).

Es resultiert eine Gedeihstörung, die durch den Appetitmangel und die Schluckstörung verstärkt werden kann. Eine Hörminderung und Sprechbehinderung können zusätzlich die intellektuelle Entwicklung stark behindern.

1.3 Epidemiologie

Die symptomatische nicht-entzündliche Tonsillenhyperplasie mit Einengung des Isthmus faucium stellt im Kindesalter ein weit verbreitetes Krankheitsbild dar. Da die Unterscheidung zwischen physiologischer nicht-symptomatischer und symptomatischer Hyperplasie schwierig ist, und es keine klaren, einheitlichen Kriterien für eine nicht-entzündliche symptomatische Hyperplasie gibt, finden sich keine Zahlen zur Inzidenz in

der Literatur. Der Eingriff der Tonsillotomie wird in Deutschland pro Jahr ca. 100 000 Mal durchgeführt.

1.4 Anatomische und physiologische Grundlagen

Die Tonsillae palatinae gehören neben der Tonsilla lingualis, der Tonsilla pharyngealis, den Tonsillae tubariae und den sog. Seitensträngen zum lymphoepithelialen Gewebe des Waldeyerschen Rachenrings.

Aufgrund der Lymphozytenansammlung in deren Schleimhäuten werden sie auch zum „mucosa associated lymphatic tissue“ (MALT) gezählt und gehören somit zu den peripheren lymphatischen Organen.

Ihre Aufgabe ist es, einen intensiven Kontakt zwischen Antigenen und Organismus herzustellen und eine spezifische Immunantwort zur Abwehr von Infektionen des oberen Respirationstraktes hervorzurufen. Dies geschieht vor allem in der „aktiven Immunisierungsphase“ im Kindesalter und endet zwischen dem 8.-10. Lebensjahr (18). Charakteristische Strukturmerkmale sind eine basale Kapsel sowie eine ausgeprägte Oberflächenvergrößerung durch Einsenkungen in das lymphatische Gewebe, die als Krypten bezeichnet werden.

1.4.1 Makroskopische Anatomie der Tonsillae palatinae

Die Tonsillae palatinae sind paarig angelegte, etwa mandelgroße, schwammartige, parenchymatöse Organe, welche im Übergangsbereich zwischen Mundhöhle und Pharynx, in den Fossae tonsillares liegen. Sie sind somit an einer strategisch wichtigen Stelle des Aerodigestivtraktes lokalisiert. Ihre Größe kann vor allem in ihrer „aktiven Immunisierungsphase“ beim Kind erheblich schwanken.

Ihre Oberflächen weisen ca. 10-15 Mandelgrübchen (fossulae tonsillares) auf, die sich in der Tiefe zu zahlreichen Mandelkrypten aufzweigen.

Sie sind umgeben von einer basalen bindegewebigen Kapsel, die eine Verschiebeschicht zwischen M. constrictor pharyngeus superior und der Mandel darstellt (8;19;20)

Die arterielle Versorgung läuft über die Rr. tonsillares der A. palatina ascendens der A. facialis, die A. palatina descendens der A. maxillaris sowie über die A. pharyngea ascendens. Sämtliche größere arterielle und venöse Gefäße laufen kapselnah im oberflächlichen Tonsillenbett (19).

1.4.2 Mikroskopische Anatomie der Tonsillae palatinae

Die Tonsillae palatinae sind überzogen von Plattenepithel. In den tiefen, sich verzweigenden Krypten lockert sich das Plattenepithel auf und wird zu einem netzartigen (retikulären), durchlässigen Gewebe.

Histologisch untergliedern sich die Gaumentonsillen in funktionelle Untereinheiten, die sog. Kryptolymphome (Abb. 2).

Ein Kryptolymphom wird begrenzt durch die Tonsillenkapsel sowie durch von der Kapsel ausgehenden nach medial ziehenden bindegewebigen Septen. Die Oberfläche wird bedeckt von Kryptenepithel mit Retikulierungszone, dort angrenzend findet sich ein Sekundärfollikel mit hellem Keimzentrum und kappenförmiger Lymphozytenschale sowie interfollikulärem Gewebe. Die lymphatische Versorgung der Kryptolymphome läuft über perinoduläre Lymphsinus mit nach kapselwärts abführenden Lymphgefäßen. Die arterielle Blutgefäßversorgung läuft über Kapsel-, Septum-, und Parenchymarterien mit abschnittweise ausgeprägtem Kapillarnetz im Bereich der Retikulierungszone. Der venöse Abfluß läuft über Septum- und Kapselvenen ebenfalls kapselwärts (5;8;19)

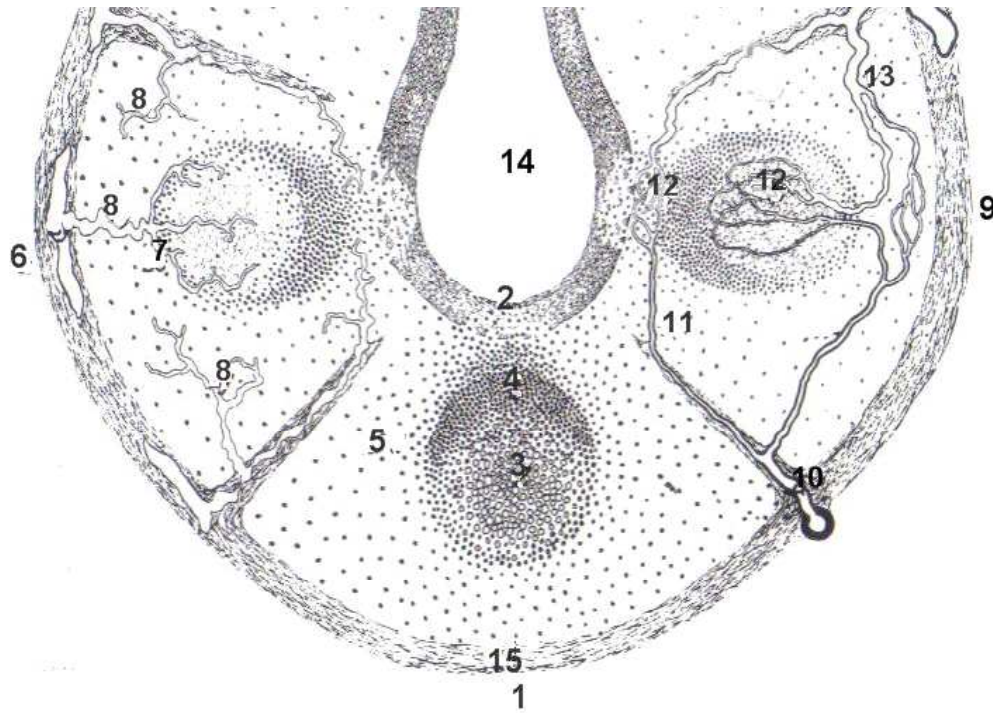


Abbildung 2

„Kryptolymphom“ nach Fioretti (1961) (8)

1 Kryptolymphom mit Retikulierungszone (2) des tonsillären Kryptenepithels, Sekundärfollikel mit hellem Follikelzentrum (3) und kappenförmiger Lymphozytenschale (4) sowie interfollikulärem Gewebe (5).

6 Kryptolymphom mit Lymphgefäßversorgung: perinoduläre Lymphsinus (7), abführende Lymphgefäße (8). 9 Kryptolymphom mit Blutgefäßversorgung: Kapsel- und Septumarterien (10), Parenchymarterien (11), abschnittsweise mit ausgeprägtem Kapillarnetz (12) im Bereich der kryptalen Retikulierungszonen, abführende Septum- und Kapselvenen (13). 14 Kryptenlichtung, 15 Tonsillenkapsel mit blattförmig abgehenden Septen.

1.4.3 Histophysiologie (Funktion)

Beim Schluckakt werden die Krypten gefüllt und wieder ausgedrückt. Durch die transepitheliale Aufnahme über das retikuläre Epithel in den tiefen Krypten kommt es zu einem intensiven Kontakt zwischen inhalativen und digestiven Noxen/Antigenen und den immunkompetenten Zellen des lymphatischen Systems. Über die tonsillären Lymphozyten erfolgt die Bildung von spezifische Antikörpern und somit eine spezifische Immunantwort des gesamten Körpers (5;8;19)

1.5 Therapieoptionen und Immunologischer Aspekt

Aus unter 1.2 (Definition, Pathogenese und Symptomatik) genannten Gründen, besteht bei der ausgeprägten, nicht entzündlichen symptomatischen Tonsillenhyperplasie eine

dringende Therapieindikation. Als Therapieoption stehen prinzipiell die beid- oder einseitige Tonsillektomie (TE) und die beid- oder einseitige Tonsillotomie (TT) zur Verfügung (5;20;21). Eine konservative Therapie gibt es nicht.

Seit Mitte des letzten Jahrhunderts galt die Tonsillektomie als Methode der Wahl zur operativen Therapie der chronischen Tonsillitis und der benignen Tonsillenhypertrophie (4). Als Mindestalter für die Operation wurde in der Regel das 4. Lebensjahr angegeben, da jüngere Kinder wegen des geringen Blutvolumens bei einer Nachblutung als gefährdet angesehen wurden. Dies hatte zur Folge, daß die operative Indikation bei einer benignen Tonsillenhypertrophie bei Kleinkindern zu Recht sehr zurückhaltend gestellt wurde. Nur bei sehr symptomatischer Obstruktion des Luft- und Speiseweges wurde eine Tonsillektomie mit einem erhöhten postoperativen Risiko durchgeführt (22).

1.5.1 Die Tonsillektomie

In Deutschland werden insgesamt ca. 80.000 Patienten pro Jahr tonsillektomiert. Die Indikation hierfür ist zumeist die chronische Tonsillitis, wobei es hier aufgrund von immer wiederkehrenden akuten Entzündungen zu chronischen kryptalen Entzündungsprozessen und einem narbig sklerosierendem Umbau des kryptennahen lymphoretikulären Parenchyms kommt (8).

Eine Ausnahme für die Indikation zur Tonsillektomie bildet die Gruppe der Patienten unter 6 Jahren. Hier besteht überwiegend die Therapieindikation aufgrund der nicht entzündlichen symptomatischen Tonsillenhypertrophie (s.o.). Bei der Tonsillektomie wird die Mandel in toto operativ entfernt. Dies bedeutet, daß die gesamte Tonsille einschließlich ihrer Kapsel aus dem gefäßreichen Tonsillbett unter Schonung beider Gaumenbögen entfernt und am Zungengrund abgesetzt wird (23). Hierfür gibt es verschiedene operative Techniken. Weit verbreitet ist die Dissektionstechnik, bei welcher die Tonsillen überwiegend stumpf mit dem Raspatorium aus dem Tonsillbett herausgeschält und mittels Schlinge oder Schere scharf am Zungengrund abgesetzt werden. Die Blutstillung erfolgt bei dieser Technik üblicherweise mit dem Elektrokauter (14). Die klassische Tonsillektomietechnik wird aber auch z.B. durch den Gebrauch eines Lasers, eines ultraschallaktivierten Skalpells, der Coblationsmethode, der Wasserstrahldissektion oder durch Argon-Plasma-Koagulation modifiziert (14;24-28). Bis in die 90er Jahre galt die beidseitige TE bei der nicht entzündlichen symptomatischen Tonsillenhypertrophie als die Operationsmethode der Wahl. Dem sehr

guten Behandlungserfolg sowie dem Fehlen von Rezidivhyperplasien und der Entstehung einer möglichen chronischen Tonsillitis stehen jedoch eine erhöhte postoperative Nachblutungshäufigkeit von 1-10% und meist starke postoperative Schmerzen gegenüber (20;22;29). Ursache hierfür sind die anatomischen Gegebenheiten: Sowohl die Gefäße, aus denen es intraoperativ, postoperativ oder auch im Verlauf (dann durch das Ablösen von Wundbelägen) zu teilweise lebensbedrohlichen Nachblutungen kommen kann, als auch die nervale Versorgung verlaufen im kapselnahen Tonsillenbett und werden bei dieser OP-Methode affektiert und freigelegt. Auch aus Sicht der Pädiater und Immunologen wird die TE im Kindesalter eher kritisch gesehen. Die Entfernung der immunkompetenten Tonsillen beeinträchtigt möglicherweise die immunologische Reifung der körpereigenen Abwehr und könnte so ein immunologisches Defizit bedingen (30-32).

Deshalb wird für die Tonsillektomie eine relative Altersbeschränkung bis zum 8. Lebensjahr diskutiert. Bei jüngeren Kindern sollte der Verlust der immunologischen Aktivität der Tonsillen vermieden werden. Andererseits steigt bei Kindern, die älter als acht Jahre sind, das Risiko für eine chronische Tonsillitis. Hier kann bei entsprechender Indikation eine Tonsillektomie durchgeführt werden (30;33-35).

Die aus diesem Grund alternativ praktizierte einseitige TE erhält zwar eine der immunkompetenten Tonsillen, jedoch kommt es zu einer nicht gewünschten Einseitigkeit des Schluckaktes. Zudem werden Tubenventilationsstörungen aufgrund der verbleibenden Tonsillenmasse auf der nicht operierten Seite nicht therapiert (5;20).

1.5.2 Die Tonsillotomie

Bei der Tonsillotomie hingegen werden die Tonsillen lediglich operativ verkleinert und bleiben als immunkompetentes Organ erhalten. Bei den bisher beschriebenen Operationsmethoden werden unterschiedliche blutungsarme Techniken wie der freistrahrende CO₂-Laser (10,6 µm) (5) , der fasergestützte Diodenlaser (810/940 nm) (36), die Radiofrequenz (bipolare radiofrequenz-induzierte Thermoablation) (37), die Coblationsmethode („cold ablation“ mittels Plasmabildung in NaCl durch Radiofrequenz) (38) und die bipolare Koagulation (hochfrequenter Stromfluß zwischen passiver und aktiver Branche eines Instruments) verwendet (39).

Bei korrekter Operationstechnik mit Vermeidung von freiliegender Pharynxmuskulatur sind Nachblutungen eine absolute Rarität. Zudem kommt es nur zu geringen postoperativen Schmerzen. In der Regel kann der Eingriff ambulant durchgeführt

werden (5;36;40). Nachteilig ist das Rezidivrisiko der tonsillären Hyperplasie von ca. 10% (41).

Die richtige Indikationsstellung ist eine wichtige Voraussetzung für den gewünschten Behandlungserfolg der Lasertonsillotomie (6;39;42-44).

In der vorliegenden Untersuchung stellte ausschließlich die klinisch nichtentzündliche symptomatische Tonsillenhypertrophie des Kindes eine Indikation zur TT dar. Rezidivierende akute Tonsillitiden oder anamnestische und klinische Hinweise für chronische Tonsillitiden waren Kontraindikationen für die Durchführung einer Diodenlaser-Tonsillotomie.

Auch laut Konsensuspapier der österreichischen Gesellschaften für HNO Heilkunde, Kopf- und Halschirurgie und Kinder- und Jugendmedizin gilt, aufgrund des Risikos für die z.T. lebensbedrohliche Spätblutungen nach TE, die TT mittlerweile als Therapie der Wahl in der Behandlung der nicht entzündlich vergrößerten Gaumenmandeln. Im Gegensatz dazu haben Ericson et al. die Tonsillotomie mittels Radiofrequenzablation auch zur operativen Behandlung der chronischen Tonsillitis vorgeschlagen (45).

Da die Anwendung des Diodenlasers für die Tonsillotomie in der Praxis bereits weit verbreitet ist und bis dato keinerlei Veröffentlichungen dazu vorliegen, war es von besonderem Interesse, die postoperativen Ergebnisse genau dieser Operationsmethode auszuwerten.

2. Fragestellung

Das Ziel dieser Studie, die in Zusammenarbeit mit einer großen Berliner HNO-Praxis (Drs. C. A. Conrad, P. Bohlmann, Ferdinandstraße 34, 12209 Berlin) durchgeführt wurde, war, den postoperativen Verlauf, die Behandlungseffektivität sowie die Elternzufriedenheit nach ambulant durchgeführter Diodenlaser-Tonsillotomie bei nichtentzündlicher Tonsillenhyperplasie des Kindes darzustellen.

Auf folgende Punkte und Fragestellungen wurde besonderer Wert gelegt:

1. Wie hoch ist die postoperative Schmerzintensität?
2. Wie häufig traten postoperative Infektionen auf?
3. Wie hoch ist die Nachblutungsrate nach Diodenlaser-Tonsillotomie?
4. Wie hoch ist die Rezivdivrate der Tonsillenhyperplasie?
5. Zeigen histologische Präparate von Re-Tonsillotomien Besonderheiten, wie z.B. starke Vernarbungen, Verengungen der Krypteneingänge?
6. Wie gut ist die Behandlungseffektivität in Bezug auf die untersuchten Parameter (Schnarchen, Atembehinderung, Atemaussetzer, Schluckbeschwerden, Appetitmangel und Infektanfälligkeit)?
7. Wie hoch ist die Elternzufriedenheit?

3. Material und Methoden

3.1 Studiendesign

3.1.1 Studientyp

Die Datenerhebung in der vorliegende Studie wurde retrospektiv durchgeführt.

Es wurden entsprechend der unter 3.1.2 genannten Kriterien 183 Kinder eingeschlossen, die wegen einer nicht-entzündlichen symptomatischen Tonsillenhyperplasie im Zeitraum von Oktober 2004 bis Oktober 2006 eine Diodenlaser-Tonsillotomie erhalten haben. Aufgrund von unter 4.1 aufgeführten bestehenden Nebendiagnosen, wurden bei 179 Kindern entsprechende Zusatzeingriffe (Adenotomien, Parazentesen, Paukendrainagen) in der gleichen Sitzung durchgeführt.

Um Informationen über die präoperativ bestehende Symptomatik, die Operationsindikation und den postoperativen Verlauf zu erhalten, wurden die Patientenakten retrospektiv ausgewertet. Hierzu wurde für jeden/jede Patient/in ein Stammbblatt ausgefüllt, sowie Daten von vier postoperativen Nachuntersuchungen dokumentiert und ausgewertet.

Die Termine für die Nachuntersuchungen (NU) waren dabei so angelegt, dass bei der 1. NU (am ersten postoperativen Tag) und bei der 2.NU (zwischen dem 4 und 5. postoperativen Tag) der direkte postoperative Verlauf in Bezug auf Schmerzen, Wundheilung, Entzündung oder Blutungen beurteilt werden konnten. Die 3. NU diente zur Beurteilung des weiteren Wundheilungsverlaufes (dieser sollte zu diesem Zeitpunkt abgeschlossen sein) und war deshalb zwischen der 8.-12. postoperativen Woche vorgesehen. Zusätzlich konnten evtl. aufgetretene Komplikationen dokumentiert werden. Der letzte und 4. NU-Termin sollte einen möglichst großen Zeitraum umfassen (12 Monate) und diente zur Erfassung von möglichen Rezidivhyperplasien (mit und ohne Operationsindikation) sowie zur Erfassung von postoperativ aufgetretenen akuten Tonsillitiden als Zeichen einer chronisch rezidivierenden Tonsillitis.

Über die Auswertung der Operationsprotokolle wurden die verwendeten Laserparameter sowie die durchgeführten Haupt- und Zusatzeingriffe dokumentiert. Zusätzlich wurde, um den postoperativen Langzeitverlauf weiter zu begleiten, eine Nachbefragung der Eltern mittels eines postalisch verschickten Fragebogens durchgeführt.

3.1.2 Einschluß- und Ausschlußkriterien

In die Studie wurden alle Patienten aufgenommen, bei denen aufgrund der Anamnese und des Untersuchungsbefundes die Diagnose einer nicht entzündlichen symptomatischen Tonsillenhyperplasie gestellt werden konnte und die eine Lasertonsillotomie im Zeitraum von Oktober 2004 bis Oktober 2006 durch die niedergelassenen HNO Fachärzte Dr. med. Conrad und Dr. med. Bohlmann mit oder ohne Zusatzeingriffe erhalten hatten. Die Patienten mussten mindestens 24 Monate alt sein. Nach oben wurde eine relative, im Einzelfall variable, Altersbegrenzung von 8 Jahren festgelegt.

Von der Studie ausgeschlossen wurden Kinder, die klinisch und anamnestisch Zeichen einer chronischen Tonsillitis aufwiesen, wie rezidivierende akute Tonsillitiden (>3/Jahr über 3 Jahre, mind. 5/Jahr über mind. 2 Jahre, 7 oder mehr im letzten Jahr). Kinder mit angeborenen Spaltbildungen im Lippen-Kiefer-Gaumenbereich oder anderen erheblichen Mißbildungen oder schwerwiegenden Erkrankungen wie Blutgerinnungsstörungen, Diabetes Mellitus, Down-Syndrom, Mukoviszidose o.ä. wurden ebenfalls ausgeschlossen.

3.1.3 Patientenkollektiv

In diese Studie wurden 183 Kinder einbezogen. Davon waren 66,7% (n=122) männlichen und 33,3% (n=61) weiblichen Geschlechtes. Das Durchschnittsalter betrug 4 Jahre und 7 Monate, wobei das jüngste Kind 25 Monate und das älteste Kind 8 Jahre und 7 Monate alt war.

Bei allen 183 Kindern wurde eine Diodenlaser-Tonsillotomie als Haupteingriff durchgeführt, wobei 4 (2,2%) Kinder ausschließlich eine Diodenlaser-Tonsillotomie erhielten und bei 179 (97,8%) Kindern außerdem Zusatzeingriffe (Adenotomien, Re-Adenotomien, Parazentesen, Re-Parazentesen, Paukendrainagen, Re-Paukendrainagen) vorgenommen wurden. Für 181 Kinder war die Diodenlaser-Tonsillotomie in dem o.g. Zeitraum der Ersteingriff, bei 2 Kindern wurde die Dokumentation für einen Revisionseingriff durchgeführt.

3.1.4 Datenerhebung

Die für die Studie relevanten Patientendaten wurden in den unten aufgeführten Dokumentationsbögen erfasst (Abb. 3).

Auf dem Stammbblatt wurden die Stammdaten der Patienten sowie der Tonsillenbefund, gesicherte Nebendiagnosen und die Operationsindikation aus Sicht der ärztlichen Kollegen festgehalten.

Auf dem OP-Dokumentationsbogen wurden das OP-Datum, der Operateur, die Art des Eingriffes (Diodenlaser-Tonsillotomie) als Erst- oder Revisionseingriff, die Narkoseform, die Zusatzeingriffe, die Laserparameter, das histologische Ergebnis, das Ansetzen einer postoperativen antibiotischen Therapie sowie das Ansetzen der postoperativen Analgesie nach Schema dokumentiert.

Die standardisierte körperlsgewichtadaptierte Schmerztherapie erfolgte mit Ibuprofen Saft (Tagesdosis bis zu 30 mg/kg Körpergewicht/Tag aufgeteilt in 3-4 Einzeldosen).

Aufgrund der persönlichen Präferenz der beiden Operateure konnten aus dem vorhandenen Patientenkollektiv 2 Gruppen gebildet werden. Eine Gruppe (n=82) wurde postoperativ körperadaptiert oral für 7 Tage mit Cefuroxim behandelt (20mg/kg Körpergewicht pro Tag, aufgeteilt auf zwei Einzeldosen) die andere Gruppe (n=97) nicht. Dieser Umstand wurde in die Auswertung der postoperativen Verläufe einbezogen und die postoperativen Parameter zwischen den Gruppen verglichen.

Für die 1. NU (1. postoperativer Tag) und die 2. NU (4.-7. postoperativer Tag) wurden das Nachuntersuchungsdatum, postoperative Schmerzen, Beurteilung von Wundbelag und Gaumenbögen, Körpertemperatur, postoperative Blutung und die Notwendigkeit einer antibiotischen Therapie oder eines stationären Aufenthaltes aufgrund von Komplikationen dokumentiert.

Bei der 3. NU (ca. 10 Wochen postoperativ) wurden der weitere Wundheilungsverlauf und eventuelle spätere postoperative Blutungen aufgezeichnet.

Für die 4. NU (ca. 12 Monate postoperativ) wurden Tonsillitiden im Verlauf, eine Operationsindikation wegen chronisch rezidivierender Tonsillitiden, eine Rezidiv-Tonsillenhypertrophie mit einer ggf. notwendigen Revisionsoperation festgehalten.

Patienten-Dokumentationsbogen: Diodenlaser-Tonsillotomie

Stammblatt

Name:

Vorname:

Geb. Datum:

Alter in Jahren und Monaten:

OP Datum:

Alter in Jahren und Monaten bei OP:

Geschlecht: 1 = W 2 = m

Lfd. Nr.:

Diagnose/Befund:

Tonsillenhyperplasie: 1 = leichtgradig 2 = mittelgradig 3 = schwergradig 4 = kissing

Gesicherte Nebendiagnosen (OP Befund/Dokumentation):

| | | | | |
|---------------|------------------------------------|-------------------------------------|-------------------------------------|-----------------------------------|
| Adenoide | <input type="checkbox"/> 0 = keine | <input type="checkbox"/> 1 = klein | <input type="checkbox"/> 2 = mittel | <input type="checkbox"/> 3 = groß |
| Serotympanon | <input type="checkbox"/> 0 = kein | <input type="checkbox"/> 1 = rechts | <input type="checkbox"/> 2 = links | <input type="checkbox"/> 3 = bds. |
| Mukotympanon | <input type="checkbox"/> 0 = kein | <input type="checkbox"/> 1 = rechts | <input type="checkbox"/> 2 = links | <input type="checkbox"/> 3 = bds. |
| Seromukotymp. | <input type="checkbox"/> 0 = kein | <input type="checkbox"/> 1 = rechts | <input type="checkbox"/> 2 = links | <input type="checkbox"/> 3 = bds. |
| COM mesotymp. | <input type="checkbox"/> 0 = kein | <input type="checkbox"/> 1 = rechts | <input type="checkbox"/> 2 = links | <input type="checkbox"/> 3 = bds. |

Indikation zur OP (aus Sicht des behandelnden Arztes):

| | | |
|---|--|---|
| <input type="checkbox"/> 1 = Schnarchen | <input type="checkbox"/> 2 = Atmungsbehinderung | <input type="checkbox"/> 3 = Atemaussetzer |
| <input type="checkbox"/> 4 = Schluckbehinderung | <input type="checkbox"/> 5 = Appetitmangel | <input type="checkbox"/> 6 = Gedeihstörung |
| <input type="checkbox"/> 7 = Rez. Infekte | <input type="checkbox"/> 8 = rez. OMA | <input type="checkbox"/> 9 = COM mesotympanalis |
| <input type="checkbox"/> 10 = V.a. OSAS | <input type="checkbox"/> 11 = rez. Paukenergüsse | |

OP Dokumentation

Name: Vorname: Lfd. Nr.:

OP Datum:

Operateur: 1 = Dr. Conrad 2 = Dr. Bohlmann

Eingriff (Diodenlaser-Tonsillotomie bds.): 1 = Ersteingriff 2 = Revision

Narkoseform: 1 = ITN 2 = andere

Zusatzeingriffe:

1 = AT 2 = Re-AT
3 = PZ rechts 4 = PZ links 5 = Re-PZ rechts 6 = Re-PZ links
7 = PD rechts 8 = PD links 9 = Re-PD rechts 10 = Re-PD links

Laserparameter: Wattzahl: Faserdicke:
1 = CW 2 = gepulst

Histologie: 1 = regelrechtes hyperpl. Tonsillengewebe 2 = chron. Tonsillitis
3 = anderes

Post OP Antibiose: 1 = ja welche:
2 = nein

post OP Analgesie nach Schema (Ibuprofen-Saft, an Körpergewicht adaptiert):

1 = angesetzt 2 = nicht angesetzt

3. Nachuntersuchung (ca. 4 Wochen post-OP): Datum.....

Befund Tonsillenregion:

Wundheilung: 1 = abgeschlossen 2 = nicht abgeschlossen

Post OP Blutung im Verlauf: 0 = keine 1= stattgehabt wann:.....

4. Nachuntersuchung (> 6 Monate post OP): Datum.....

Tonsillitiden im Verlauf: 1= ja 2 = nein

OP Indikation wegen chron. rez. Tonsillitis: 1= ja 2 = nein

Rezidiv-Hyperplasie der Tonsillen? 1= ja 2 = nein

OP Indikation wegen Rez.-Hyperpl. der Tonsillen: 1= ja 2 = nein

Abbildung 3

Patienten-Dokumentationsbogen: Diodenlaser-Tonsillotomie

Der standardisierte Elternfragebogen (Abb. 4) wurde zwischen dem 8. und 36. postoperativen Monat mit einem adressierten und frankierten Rückumschlag verschickt. Er sollte durch die Eltern ausgefüllt werden. Abgefragt wurden folgende Symptome im Verlauf: Schnarchen, Atembehinderung (nasal und/oder oropharyngeal), Atemaussetzer (anamnestisch bekannte Atemaussetzer, ohne polysomnographische Sicherung eines OSAS), Schluckbehinderung, Appetitmangel, Auftreten von Infektionserkrankungen verschiedener Lokalisationen, die initiale Operationsindikation aus Sicht der Eltern, die Beurteilung postoperativer Schmerzen durch die Eltern und schließlich die Beurteilung des Behandlungserfolges.

6. Ist Ihr Kind zu einem späteren Zeitpunkt noch einmal im Hals-Nasen-Ohrenbereich operiert worden?

ja

nein

7. Wie beurteilen Sie den Behandlungserfolg insgesamt:

sehr gut

gut

mäßig

schlecht

8. Würden Sie diese Art von Operation noch einmal von uns ambulant (d.h. Sie gehen mit Ihrem Kind nach der Operation direkt wieder nach Hause) durchführen lassen?

ja

nein

bin mir nicht sicher

9. Würden Sie im Nachhinein diese Art von Operation lieber in einem Krankenhaus mit stationärem Aufenthalt (d.h. Ihr Kind schläft für einige Nächte im Krankenhaus) durchführen lassen?

ja

nein

bin mir nicht sicher

Abbildung 4

Standardisierter Elternfragebogen

3.1.5 Statistische Auswertung

Die statistische Überprüfung der Hypothesen sowie die Datenanalyse wurde mittels des Programmsystems SPSS® (Statistical Package for the Social Sciences) Version 16.0 durchgeführt. Zum Vergleich der unterschiedlichen Parameter der vier Nachuntersuchungen zwischen den Patientengruppen mit oder ohne postoperative Antibiose wurden Kreuztabellen erstellt und der Chi-Quadrat-Test angewandt.

Die prä- und postoperative Entwicklung der spezifischen Parameter aus der Elternbefragung wurden mit Hilfe des Wilcoxon-Vorzeichen-Rang-Tests untersucht. Als Signifikanzniveau wurde α auf 5% (0,05) festgelegt. Die Nullhypothese wurde verworfen, wenn der p-Wert kleiner oder gleich α war.

Die Berechnung der Durchschnittswerte von Häufigkeiten und Intensitäten erfolgte immer über einen Punktescore (0=nie/keine, 1=selten/leicht, 2=oft/mittel, 3= sehr oft/schwer) und wurden dann graphisch dargestellt. So wurde z.B. das Schnarchen wie folgt bewertet: schnarchte ein Kind nie, wurde das Ereignis mit null Punkten bewertet, schnarchte ein Kind selten, wurde ein Punkt vergeben, schnarchte ein Kind oft, wurde das Ereignis mit 2 Punkten bewertet und schnarcht ein Kind sehr oft wurden 3 Punkte vergeben.

3.2 Methode (Operatives Verfahren)

3.2.1 Der Diodenlaser und verwendete Beatmungstuben

Zum Einsatz kam ein Dioden-Laser (812 nm) (6020, Lumenis, USA) mit einer 600 μm Quarzfaser im Kontaktverfahren (continuous wave, 10-15 Watt). Als Beatmungstuben wurden normale cufflose Rüsche Intubationstuben verwendet, deren Durchmesser der Größe der Kinder angepasst wurde (3-0 und größer). Sie wurden im Mund mittig unter dem Mundsperrerr positioniert und im Pharynx mit feuchten Kompressen abgedeckt. Die verwendete Quarzfaser wurde vor dem Einsatz entsprechend konditioniert und vorgeschwärzt, so dass die Strahlung des Diodenlasers auf einen kleinen Radius um die Faserspitze herum begrenzt war. Unter Einhaltung dieser Maßnahmen konnte auf die Verwendung eines speziellen Lasertubus verzichtet werden.

3.2.2 Operationsbedingungen

Sämtliche Eingriffe wurden von zwei erfahrenen HNO-Fachärzten einer großen Berliner HNO-Praxis in einem ambulanten OP-Zentrum vorgenommen.

Die Operationen wurden in Vollnarkose durchgeführt. Postoperativ wurden die Patienten im Aufwachraum überwacht und nach einer Beobachtungszeit von ca. 2 Stunden unter Aufsicht der Eltern nach Hause entlassen.

3.2.3 Operationsmethode: Diodenlaser-Tonsillotomie

Die kleinen Patienten wurden in Rückenlage mit rekliniertem Kopf gelagert und es wurde ein Tonsillektomie-Mundsperrer eingesetzt. Zum Schutz vor iatrogenen Verletzungen wurde Bepanthen-Augensalbe appliziert, die Augen abgeklebt und die Pharynxseitenwände sowie die Pharynxhinterwand mit feuchten Kompressen abgedeckt. Zur Durchführung der Tonsillotomie wurde zunächst mit einer Pinzette die Tonsille leicht aus dem Tonsillenbett luxiert. Die Schnittführung mit der Laserfaser erfolgte nun ca. 2 mm medial des anterioren Gaumenbogens und wurde senkrecht nach dorsal fortgesetzt. Die Präparation erfolgte schrittweise in die Tiefe nach dorsal bis zum Absetzen des hyperplastischen Tonsillenanteils ca. 2 mm medial des posterioren Gaumenbogens (Abb. 5-10). Kleinere Blutungen wurden mit dem Laser gestillt, etwas stärkere ggf. mit der bipolaren Pinzette.

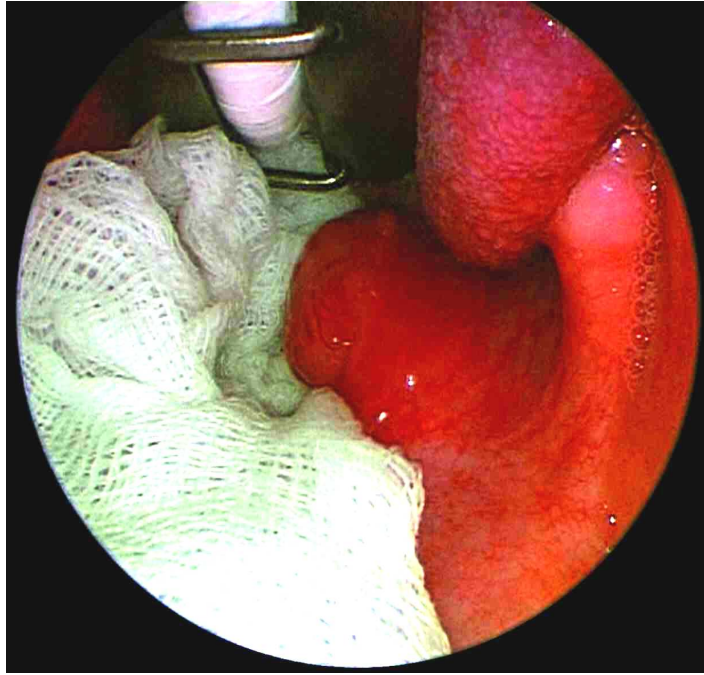


Abbildung 5

Intraoperativer Situs einer Diodenlaser-Tonsillotomie bei einem 4-jährigen Kind. Die rechte hyperplastische Tonsille ist exponiert, die Rachenhinterwand ist mit einer angefeuchteten Kompresse abgedeckt.

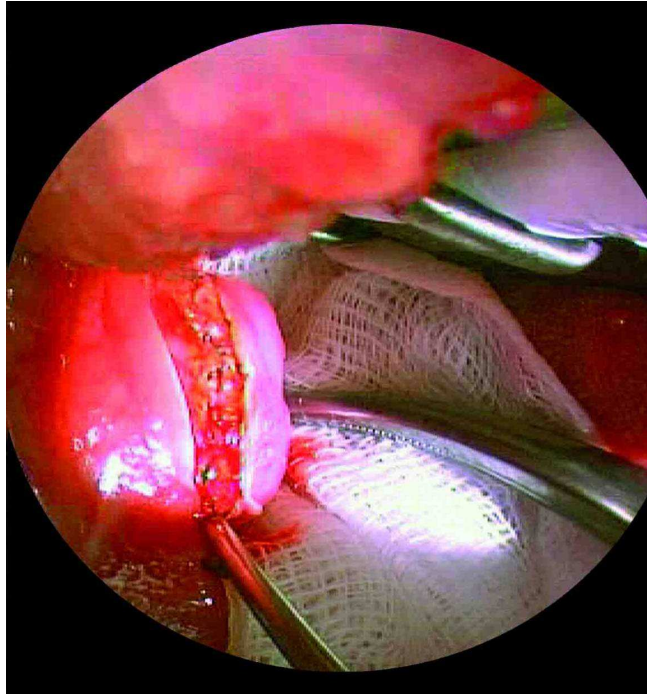


Abbildung 6

Die linke Tonsille wird hier etwas aus dem Tonsillenbett luxiert und 2 mm medial des vorderen Gaumenbogens mit dem Diodenlaser inzidiert.

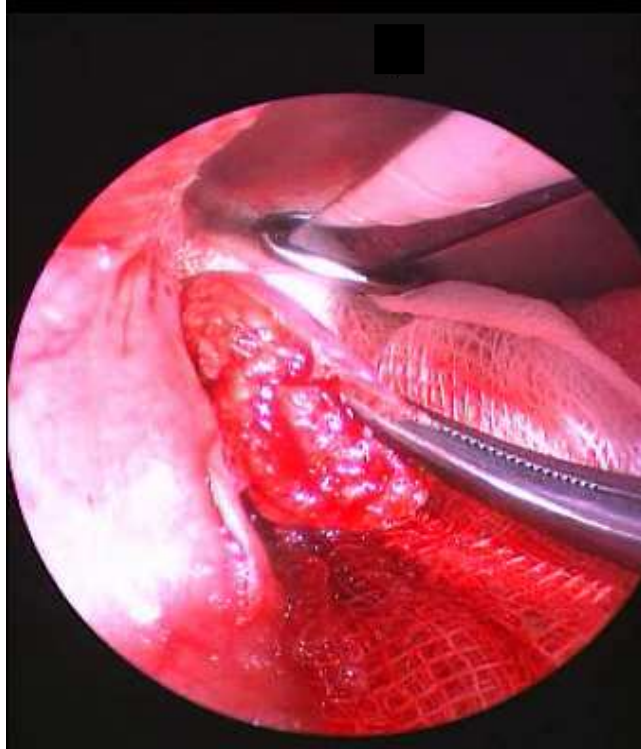


Abbildung 7

Entwicklung des Tonsillotomiepräparates. Die Schnitfführung wird senkrecht nach dorsal und kaudal fortgeführt.

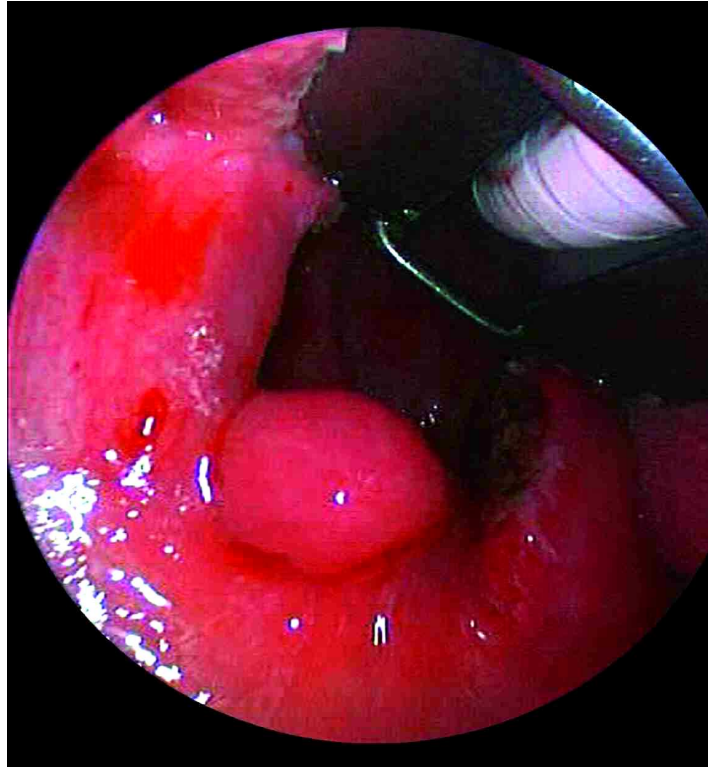


Abbildung 8

Postoperativer Befund: Der blutungsfreie Schnitt mit schmalen Koagulationssaum ist an beiden Tonsillen erkennbar. Der Isthmus faucium erscheint frei und nicht mehr eingengt.

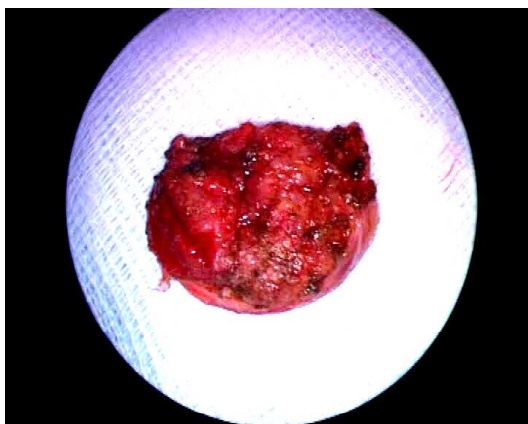

Abbildung 9

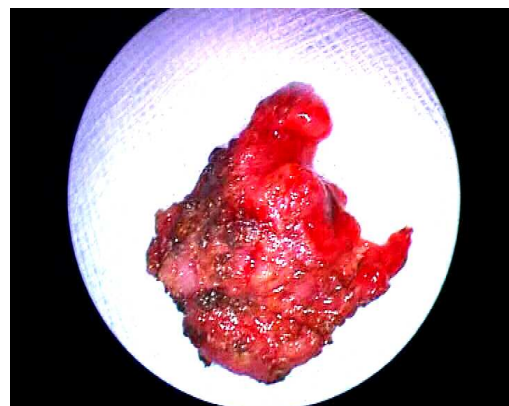


Abbildung 10

Tonsillotomiepräparate (linke und rechte Seite)

3.3 Histologische Präparate und Färbungen

Das bei den Operationen entnommene Gewebe wurde initial mit gepuffertem Formalin (4% neutral gepuffertes Formalin: 40% Formaldehyd, 100 ml; Aqua destillata, 900 ml; Natriumdihydrogenphosphat, 4 g; Dinatriumhydrogenphosphat, wasserfrei, 6,5 g) fixiert (Mengenverhältnis Gewebe:Formalin 10:1), durch eine Alkohol-/Xylolreihe entwässert, in ca. 2x2 cm großen Paraffinblöckchen gebettet. Jedes Präparat einer Operation wurde mit Hämatoxylin-Eosin nach einem Standardfärbeprotokoll maschinell gefärbt. Nach der Befundung wurden die restlichen Blöcke im Archiv der Gemeinschaftspraxis für Pathologie, Dr. U. Thalmann und Dr. K. Ebel, Teltowkanalstr. 2, 12247 Berlin, eingelagert. Bei Bedarf wurden zur weiteren histomorphologischen Beurteilung, insbesondere von Revisionstonsillotomie-Präparaten, im Rahmen dieser Arbeit zusätzliche Färbungen angefertigt. Mit der Eisenfärbung konnten indirekt die bei der ersten Operation stattgehabten Einblutungen identifiziert werden, über die Trichrom-Färbung und die Elastica van Gieson Färbung wurde Fibrose- und Narbengewebe sichtbar gemacht.

3.3.1 Anfertigen von Schnittpräparaten

Von den Paraffinblöckchen wurden mit dem Mikrotom ca. 2-5 µm dünne Schnittpräparate angefertigt und auf beschichtete Glasobjektträger aufgezogen.

3.3.2 Färbeprotokolle: Hämatoxylin-Eosin, Elastica van Gieson, Masson Goldner, Berliner blau

3.3.2.1 Die Hämatoxylin-Eosin (HE) Färbung

Die Hämatoxylin-Eosin Färbung ist die Standardfärbung in der Histologie, die einen Überblick über die Struktur des Gewebes liefert und dabei die Unterscheidung der untersuchten Strukturen in normal, entzündlich- oder degenerativ-verändert oder pathologisch ermöglicht. Auf der Grundlage der Hämatoxylin-Eosin Färbung wurde für sämtliche Präparaten eine Diagnose erstellt und festgelegt, welche Spezialfärbungen zur Feintypisierung notwendig waren.

Die Färbung erfolgte in zwei Schritten. Im ersten Schritt wurden die Kerne mit der Hämatoxylinlösung gefärbt. Die Kerne erschienen blau, dunkelviolett bis schwarz. Im

zweiten Schritt erfolgte Gegenfärbung mit Eosin. Dabei wurden Zytoplasma, Kollagen, Keratin und Erythrozyten rot gefärbt.

3.3.2.2 Die Elastica-van-Gieson-Färbung

Mit der Elastica-van-Gieson- (EvG)-Färbung konnten insbesondere bindegewebige Fasern dargestellt werden. Sie diente dazu, in den Revisionstonsillotomie-Präparaten eventuell vorhandenes Narbengewebe oder Fibrosierung zu identifizieren.

Bei dieser Färbung stellten sich die Kerne braun-schwarz, Zytoplasma der Muskulatur gelblich, Zytoplasma der des Epithels grünlich, Kollagen (Bindegewebe) rot, elastische Fasern dunkelblau bis violett und die Erythrozyten leuchtend gelb bis grün dar.

Folgendes Färbeprotokoll wurde für die EvG-Färbung angewendet: Die paraffinierte Schnitte wurden in Küvetten mit unten genannte Lösungen per Hand eingestellt.

1. – 3. Schritt: Xylol á 5 Minuten
4. – 9. Schritt: Äthanol in absteigender Konzentration
(100%, 100%, 96%, 96%, 80%, 80%) á 5 Minuten, Spülen nach Sicht
10. Schritt: Wasserbad (H₂O) 5 Minuten
11. Schritt: Resorcin-Fuchsin (Fa Merck) 30 Minuten
12. Schritt: H₂O (fließendes Leitungswasser)
13. Schritt: Äthanol 96% kurz spülen
14. Schritt: Eisenhämatoxylin (A+B) (Fa Merck) 10 Minuten
15. Schritt: H₂O (fließendes Leitungswasser), Bläuen nach Sicht
16. Schritt: v. Gieson (Fa Merck) 5 Minuten
17. - 20. Schritt: Äthanol in auf steigender Konzentration
(96%, 96%) kurz Spülen,(100%,100%) Spülen nach Sicht
21. - 23. Schritt Xylol, Spülen nach Sicht

3.3.2.3 Die Trichrom-Färbung nach Masson Goldner

Bei der Trichromfärbung nach Masson-Goldner wurden durch den kombinierten Einsatz von Eisenhämatoxylin, Phosphormolybdänsäure, Orange G und Lichtgrün Färbelösung differenziert Bindegewebskomponenten dargestellt. Muskelfasern, Kollagenfasern, Fibrin und Erythrozyten konnten dadurch unterschieden werden. Es konnten die im

Rahmen der ersten Operation eventuell entstandenen Narben oder Fibrosierungen visualisiert werden.

Bei dieser Färbung stellten sich die Kerne braun-schwarz, das Zytoplasma der Muskulatur bräunlich, das Zytoplasma des Epithels bräunlich, das kollagene Bindegewebe grün und die Erythrozyten stark rot dar.

Folgendes Färbeprotokoll wurde für die Masson Goldner Färbung angewendet: Die entparaffinierten Schnitte wurden in Küvetten in unten genannte Lösungen per Hand eingestellt.

1. Schritt: Eisen-Hämatoxylin A+B (Fa Chroma), 10 Minuten
2. Schritt: H₂O (fließendes Leitungswasser), Bläuen nach Sicht
3. Schritt: Ponceau-Fuchsin Masson (Fa Merck), 8 Minuten
4. Schritt: Essigsäure 1%, kurz Spülen
5. Schritt: Phosphormolybdänsäure Orange G (Fa Merck), 3 Minuten
6. Schritt: Essigsäure 1%, kurz Spülen
7. Schritt: Lichtgrün (Fa Merck), 5 Minuten
8. Schritt: Essigsäure 1%, kurz Spülen
9. Schritt: Äthanol 100%, Spülen nach Sicht
10. Schritt: Äthanol 100%, Spülen nach Sicht
- 11..Schritt: Xylol, Spülen nach Sicht

3.3.2.4 Berliner Blau Färbung (Eisenfärbung)

Bei der Berliner Blau Färbung wurde dreiwertiges Eisen blau, Zellkerne rot und das übrige Gewebe rosa dargestellt. Auf diesem Weg konnte ortsständiges, durch Siderophagen phagozytiertes Eisen, als Residuum einer bei der Operation stattgehabten Blutung sichtbar gemacht werden. So konnte dargestellt werden, daß die Schnittebene des Präparates der ehemaligen Schnittebene des Lasers entsprach.

Folgendes Färbeprotokoll wurde für die Berliner Blau Färbung angewendet. Die entparaffinierten Schnitte wurden in Küvetten in unten genannte Lösungen per Hand eingestellt.

1. Schritt: Aqua dest., Spülen nach Sicht
2. Schritt: Kaliumhexacyanoferrat 2% (Fa Merck) + HCL 2% (Fa Merck)(1+1)
3. Schritt: Aqua dest., Spülen

4. Schritt: Kernechtrot (Fa Chroma)
5. Schritt: H₂O (fließendes Leitungswasser), Spülen nach Sicht
6. Schritt: Äthanol 80%, Spülen nach Sicht
7. Schritt: Äthanol 96%, Spülen nach Sicht
8. Schritt: Äthanol 100%, Spülen nach Sicht
9. Schritt: Äthanol 100%, Spülen nach Sicht
10. Schritt: Xylol, Spülen nach Sicht

4. Ergebnisse

4.1 Auswertung des Stammblasses und des Operations-Dokumentationsbogens

Insgesamt wurden 183 Kinder operiert, von allen (183) waren die Patientenakten vorhanden, von 179 Kindern standen die Operationsprotokolle zur Auswertung zur Verfügung, zur 1. NU lagen 179 Datensätze vor, zur 2. NU 171, zur 3. NU 136 und zur 4. NU 103. Den standardisierten Elternfragebogen haben 116 (63,38%) Eltern beantwortet (Abb. 11). Von den 67 Non-Respondern (36,61%) waren 13 (7,1%) unbekannt verzogen und von 54 (29,5%) Familien wurde der Fragebogen aus unbekanntem Gründen nicht zurückgeschickt.

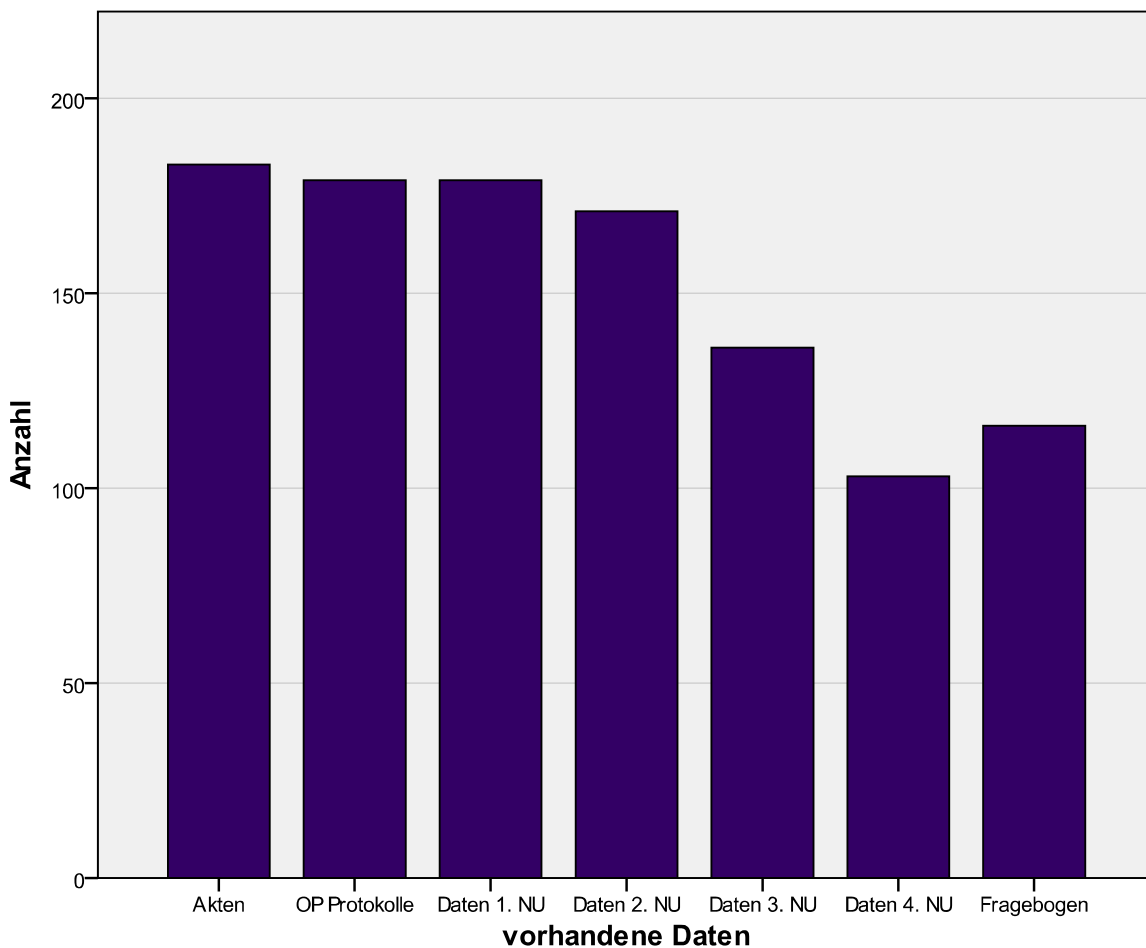


Abbildung 11

Vorhandene Patientenakten, ausgewertete Operationsprotokolle, vorhandene Daten zur 1. – 4. Nachuntersuchung, beantwortete Elternfragebögen.

Alle Kinder (183) wiesen eine klinisch nicht-entzündliche Tonsillenhypertrophie auf. Histologisch zeigten 159 Präparate eine nicht-entzündliche Tonsillenhypertrophie, neun histologische Präparate wiesen eine chronisch entzündliche Tonsillenhypertrophie auf. Drei histologische Präparate wiesen weder eine nicht-entzündliche Tonsillenhypertrophie noch eine chronisch entzündliche Tonsillenhypertrophie auf und wurden unter der Diagnose „anderes“ zusammengefasst. Von 12 Patienten lagen keine histologischen Präparate zur Auswertung vor.

Der Ausprägungsgrad der Tonsillenhypertrophie war bei einem Kind mäßiggradig, bei drei Kindern mittelgradig, bei 149 Kindern schwergradig und bei 28 Kindern lagen „kissing tonsils“ vor. Als additive klinische Symptomatik und somit als zusätzliche Operationsindikation aus Sicht der behandelnden Ärzte zeigten sich bei 135 Kindern (73,8%) rezidivierende Paukenergüsse, bei 120 Kindern (65,6%) Schnarchen, bei 60 Kindern (32,8%) eine Atembehinderung (nasal und/oder oropharyngeal), bei 55 Kindern (30,1%) rezidivierende Infekte, bei 18 (9,8%) rezidivierende akute Mittelohrentzündungen, bei 13 (7,1%) Apnoen, bei drei Kindern (1,6%) eine Schluckbehinderung, bei einem Kind (0,5%) eine chronische mesotympanale Mittelohrentzündung und bei einem Kind (0,5%) einen Appetitmangel auf.

Als intraoperativ gesicherte Nebendiagnosen (175 Datensätze) zeigten sich bei 151 (86,3%) Kindern hyperplastische Adenoide (bei 30 (17,1%) Kindern kleine, bei 58 (33,1%) Kindern mittelgroße und bei 63 (36%) Kindern große), bei 19 (10,86%) Kindern ein Serotympanon (bei 6 (3,5%) Kinder einseitig, bei 13 (7,5%) Kindern beidseitig), bei 45 (25,7%) Kindern ein Mucotympanon (bei 10 (5,8%) Kindern einseitig, bei 35 (20,1%) Kindern beidseitig) bei 27 (15,4%) Kindern ein Seromukotympanon (bei 3 (1,7%) Kindern einseitig, bei 24 (13,8%) Kindern beidseitig).

Deshalb wurden zusätzlich zur Diodenlaser-Tonsillotomie (183 Kinder, 100%) 136 (74,3%) Adenotomien, 40 (21,9%) Re-Adenotomien, 89 (48,6%) Parazentesen rechts, 88 (48,1%) Parazentesen links, 15 (8,2%) Re-Parazentesen rechts, 17 (9,3%) Re-Parazentesen links, 58 (31,7%) Paukendrainagen rechts, 59 (32,2%) Paukendrainagen links, 11 (6,0%) Re-Paukendrainagen rechts, 13 (7,1%) Re-Paukendrainagen links durchgeführt (Abb. 12).

Sämtliche Zusatzeingriffe wurden in typischer Weise durchgeführt.

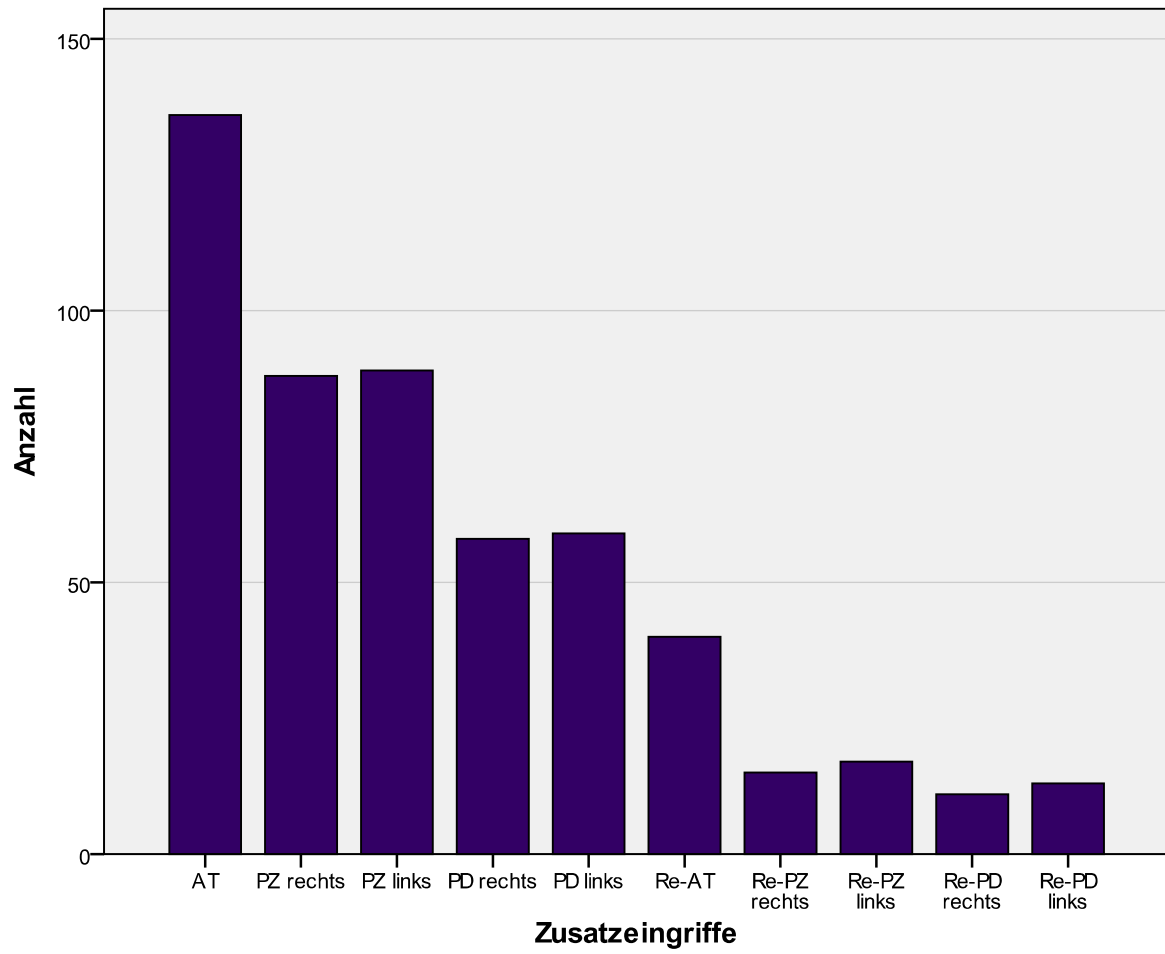


Abbildung 12

Häufigkeit der Zusatzeingriffe.

4.2 Ergebnisse der 1. Nachuntersuchung (NU)

Die erste NU erfolgte am 1. postoperativen Tag, 179 Patienten wurden von den Operateuren selbst gesehen und konnten ausgewertet werden. Vier Patienten wurden von zuweisenden KollegInnen (HNO, Pädiatrie) nachkontrolliert.

In 78,8% (n=141) der Fälle zeigten sich unter der standardisierten oralen Analgesie keine postoperativen Schmerzen, bei 10,6% (n=19) kam es zu leichten, bei 9,5% (n=17) zu mittelstarken und bei 1% (n=2) zu starken postoperativen Schmerzen (Abb.13).

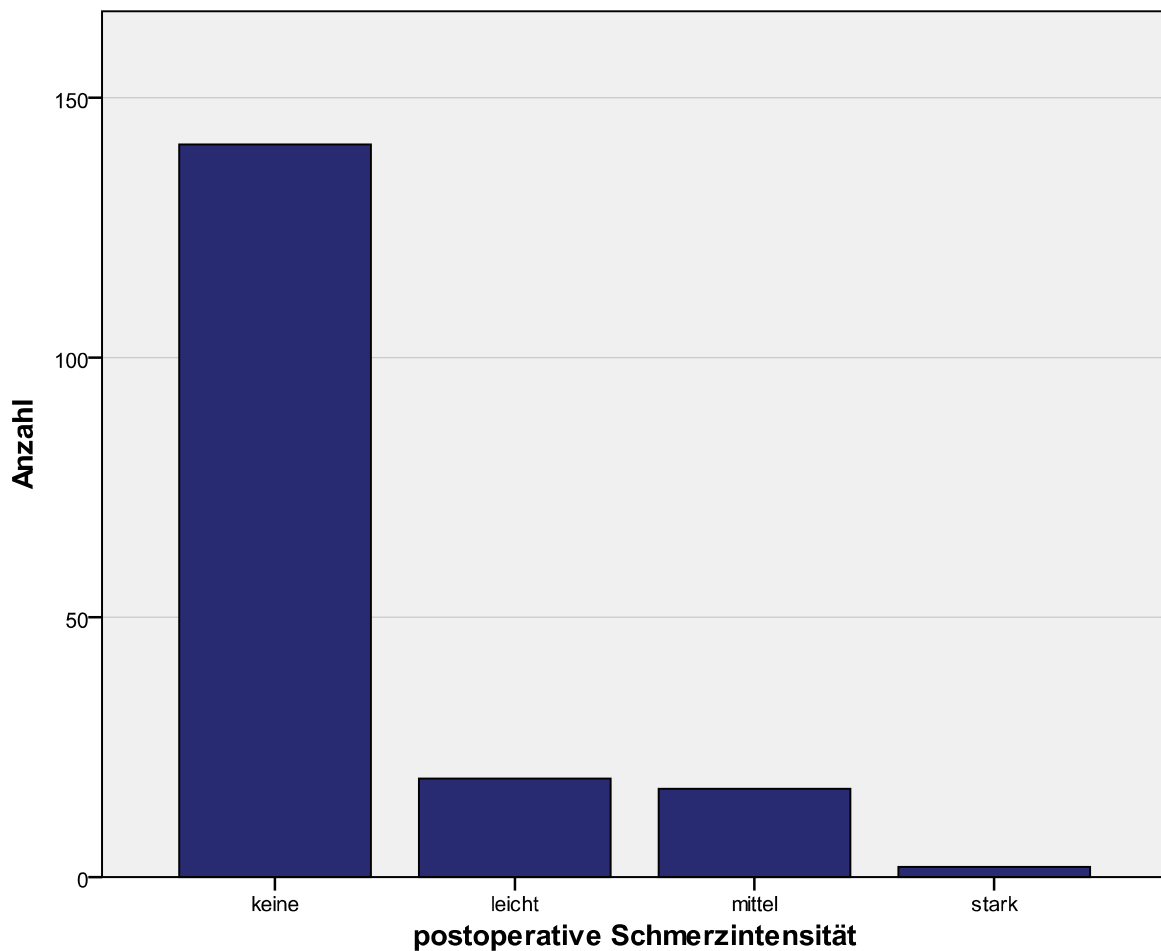


Abbildung 13

Schmerzerhebung durch den Operateur nach Diodenlaser-Tonsillotomie am 1. postoperativen Tag (n=179).

Zur Beurteilung der Wundheilung und als Infektionen anzeigende Parameter wurden der Wundbelag (und Foetor ex ore) beurteilt. In 86,0% (n=154) war dieser regelrecht, in

14,0% (n=25) war er auffällig verdickt. Weitere entzündliche Indikatoren stellten gerötete Gaumenbögen bei 1,1% (n=2), vergrößerte, dolente Lymphknoten bei 1,1% (n=2) sowie Temperaturen $>38^{\circ}\text{C}$ bei 1,1% der Kinder (n=2) dar. Koagel am Tonsillenrest oder akute postoperative Blutungen wurden nicht beobachtet. In keinem Fall war eine stationäre Behandlung wegen Komplikationen notwendig.

Wie in Kapitel 3.1.4 beschrieben, konnten zum Zeitpunkt der 1. NU zwei Gruppen gebildet werden (n-gesamt=179). Eine Gruppe (n=82) erhielt direkt postoperativ eine an das Körpergewicht adaptierte orale antibiotische Therapie mit Cefuroximsaft, die andere Gruppe (n=97) nicht. In Bezug auf den Wundbelag zeigte sich in den beiden Gruppen ein signifikanter Unterschied (p-Wert $<0,001$). In der „Antibiotika-Gruppe“ hatten nur 2,56% (n=2) Patienten einen auffällig verdickten Wundbelag, in der Gruppe ohne Antibiotikatherapie hingegen 23,7% (n=23)

(Abb. 14).

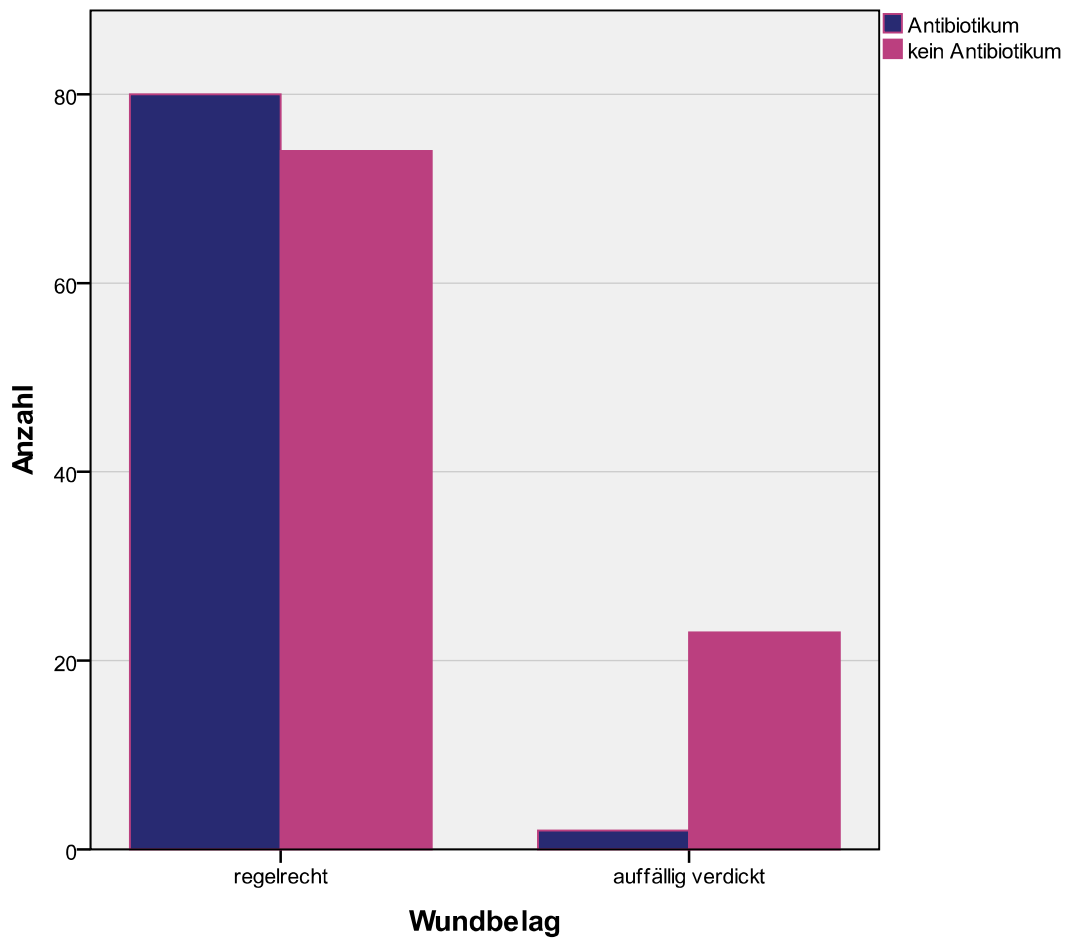


Abbildung 14

Wundbelag in der ersten postoperativen Nachuntersuchung in den beiden Patientengruppen „mit oraler postoperativer Antibiose“ (n=82) und „ohne postoperative Antibiose“ (n=97).

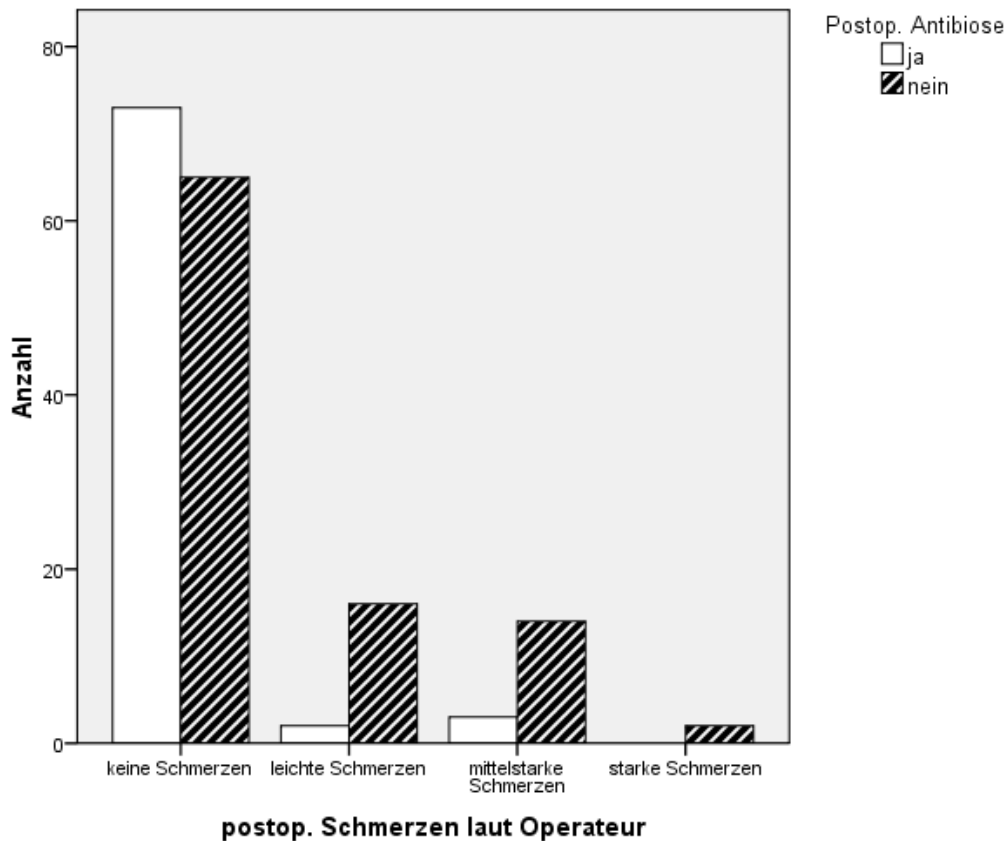


Abbildung 15

Postoperative Schmerzen in der ersten Nachuntersuchung in den beiden Patientengruppen „mit postoperativer oraler Antibiotikagabe“ (n=82) und „ohne postoperativer Antibiotikagabe“ (n=97).

Bei 28,9% (n=28) der initial nicht antibiotisch abgeschirmten Patienten (n=97) wurde eine antibiotische Therapie eingeleitet. In Bezug auf die postoperativen Schmerzen ließ sich ein signifikanter Unterschied zwischen den beiden Gruppen erkennen (p-Wert<0,001). In der „Antibiotika-Gruppe“ traten durchschnittlich keine postoperativen Schmerzen auf (Punktescore 0,1), in der Gruppe ohne Antibiotikatherapie hingegen durchschnittlich leichte postoperative Schmerzen (Punktescore 0,5) (Abb. 16).

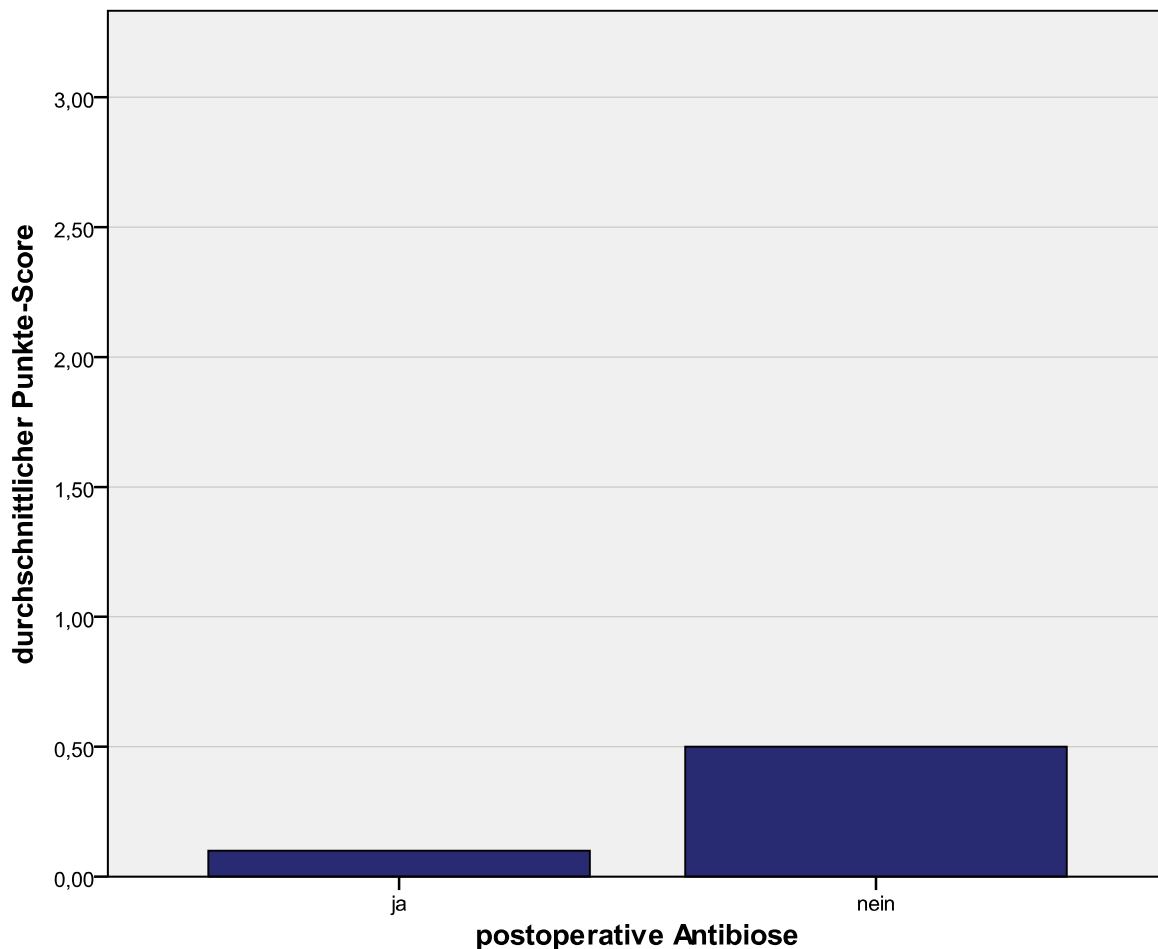


Abbildung 16

Postoperative Schmerzen in der ersten Nachuntersuchung in den beiden Patientengruppen „mit postoperativer oraler Antibiotikagabe“ (n=82) und „ohne postoperative Antibiotikagabe“ (n=97). In der „Antibiotika-Gruppe“ traten durchschnittlich (Skala: 0-3) keine postoperativen Schmerzen auf (Punktescore 0,1), in der Gruppe ohne Antibiotikatherapie hingegen durchschnittlich leichte postoperative Schmerzen (Punktescore 0,5).

4.3 Ergebnisse der 2. Nachuntersuchung

Die zweite NU fand durchschnittlich am 4.-5. postoperativen Tag statt. 171 Patienten wurden ausgewertet. Weitere acht Kinder wurden durch die zuweisenden KollegInnen (HNO, Pädiatrie) weiter betreut. Auch hier zeigten sich bei 86,0% (n=147) keine postoperativen Schmerzen, bei 8,2% (n=14) leichte, bei 5,8 % (n=10) mittelstarke, und bei keinem Kind starke postoperative Schmerzen. Die „Antibiotika-Gruppe“ hatte insgesamt signifikant weniger Schmerzen empfunden als die Gruppe ohne antibiotische Behandlung (p-Wert = 0,02).

Der Wundbelag war in 92,9% (n=156) regelrecht und in 7,1% (n=12) auffällig verdickt. Gerötete Gaumenbögen traten in 1,2% der Fälle (n=2) auf, vergrößerte, dolente Lymphknoten in 3,0% (n=5) und Temperaturen >38°C in 2,4% (n=4). In der zweiten Nachuntersuchung traten diese entzündlichen Befunde gleichverteilt aus beiden Gruppen (ohne vs. mit oraler Antibiose) auf.

Koagel an den Resttonsillen oder akute postoperative Blutungen wurden nicht beobachtet. In 9,2% (von n=65 ohne orale Antibiose) (n=6) der Fälle wurde eine zusätzliche antibiotische Therapie eingeleitet.

In einem Fall war aufgrund von Temperaturen bis 39,5°C unklarer Genese ab dem 6. postoperativen Tag eine stationäre Behandlung notwendig.

4.4 Ergebnisse der 3. Nachuntersuchung

Die dritte NU fand im Durchschnitt 79 Tage postoperativ statt. 47 Kinder stellten sich bei den zuweisenden KollegInnen (HNO, Pädiatrie) vor und wurden nicht in die Auswertung eingeschlossen. Von 136 (74,3% von n=183) ausgewerteten Patienten zeigten 99,3% (n=135) eine abgeschlossene Wundheilung. Ein Patient wurde entgegen der Regel am 12. postoperativen Tag zum dritten Mal nachuntersucht. Bei diesem frühen Termin war die Wundheilung noch nicht abgeschlossen. Tonsillotomienachblutungen wurden nicht beobachtet. Dies war auf Nachfrage auch bei den Kindern nicht der Fall, die bei den zuweisenden KollegInnen nachkontrolliert wurden.

4.5 Ergebnisse der 4. Nachuntersuchung

Eine vierte NU fand ca. 1 Jahr (im Mittel 344 Tage) postoperativ statt. Hierbei konnten 103 (56,3% von n=183) kindliche Patienten einbestellt und ausgewertet werden. Beurteilt wurden das Auftreten von akuten Tonsillitiden im Verlauf (6,8% (n=7)), wobei die 7 betroffenen Kinder durchschnittlich ein oder zwei Tonsillitiden hatten. In keinem Fall wurde eine Operationsindikation wegen chronisch rezidivierender Tonsillitis gestellt. Bei 10 Patienten (9,7%) wurde eine einseitige Rezidivhyperplasie diagnostiziert, in 2,9% (n=3) der Fälle wurde deshalb die Indikation für eine erneute Diodenlaser-Tonsillotomie gestellt.

4.6 Auswertung des Elternfragebogens

Durchschnittlich 20 Monate (8-36 Monate, in Abhängigkeit vom Einschluß und Ende der Datenerhebung) postoperativ beantworteten 116 Eltern (63,3% von n=183) einen postalisch verschickten standardisierten Fragebogen. Es wurden die Symptome Schnarchen, Atembehinderung, Atemaussetzer, Schluckbeschwerden und Appetitmangel präoperativ, zwei Monate postoperativ und zum Zeitpunkt der Befragung (Juni 2007) in ihrer Intensität (Score: 0-3) beurteilt.

Das präoperative Schnarchen wurde im Durchschnitt mit oft (Punktescore 2,3) bewertet, 2 Monate postoperativ sowie im Juni 2007 durchschnittlich mit nie (Punktescore: 0,45 und 0,44) angegeben.

Atmungsbehinderungen (ohne Differenzierung zwischen nasal und/oder oral) wurden präoperativ durchschnittlich mit leicht (Punktescore 1,45) bewertet, 2 Monate postoperativ und im Juni 2007 wurden durchschnittlich keine Atmungsbehinderungen mehr von den Eltern beobachtet (Punktescore 0,19 bzw. 0, 14). Atemaussetzer wurden präoperativ durchschnittlich selten (Punktescore 0,76), 2 Monate postoperativ und im Juni 2007 gar nicht mehr (Punktescore 0,04) beobachtet. Schluckbehinderungen sowie Appetitmangel wurden präoperativ durchschnittlich mit leicht bewertet (Punktescore 0,97 und 0,68), 2 Monate postoperativ und im Juni 2007 waren weder Schluckbehinderungen noch Appetitmangel von den Eltern beobachtet worden (Punktescore 0,21 und 0,24 bzw. 0,08 und 0,18) (Abb. 17).

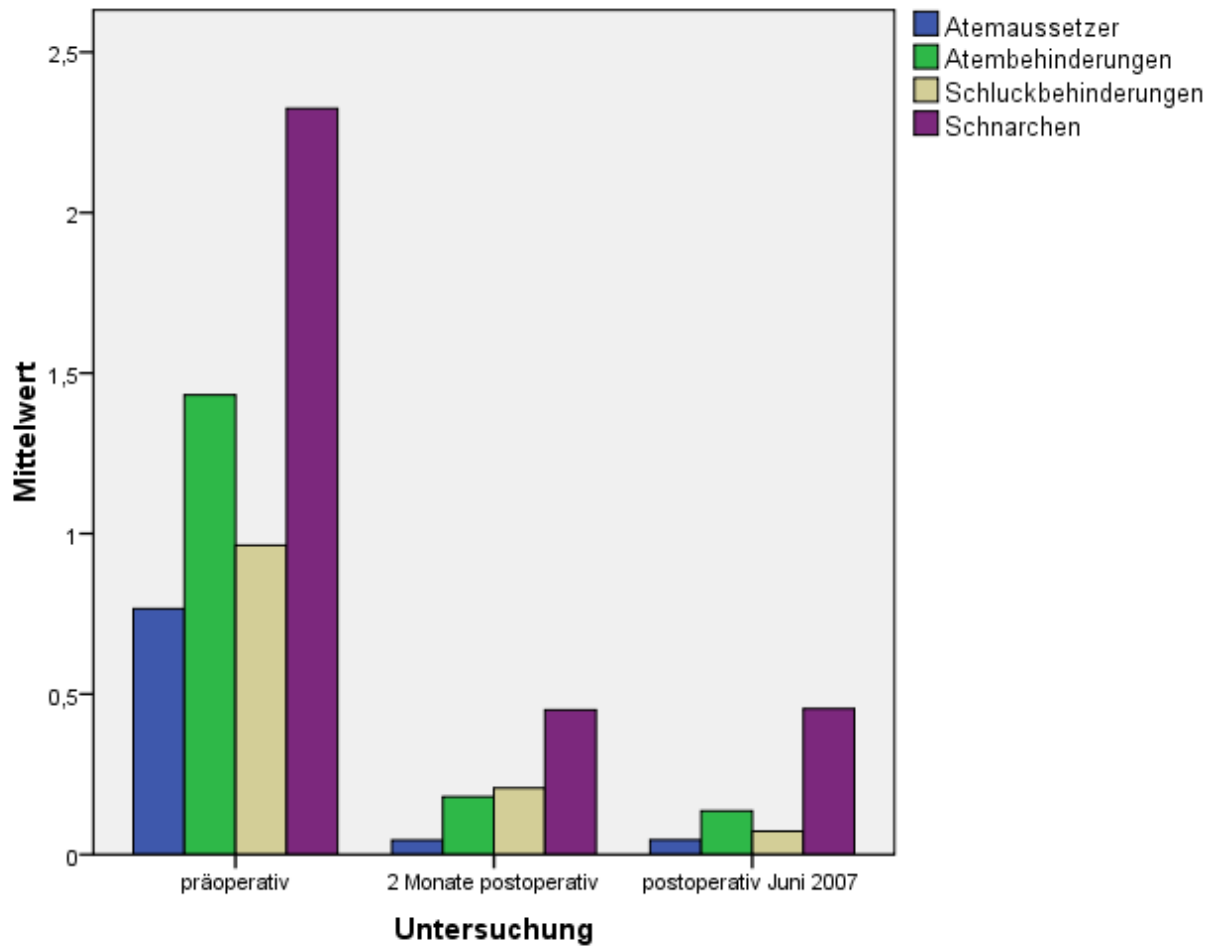


Abbildung 17

Beurteilung der prä- und postoperativen Beschwerden durch die Eltern im Langzeitverlauf (die Daten wurden retrospektiv nach durchschnittlich 20 Monaten erhoben). Insgesamt ist eine deutliche Verbesserung der postoperativen Mittelwerte zu erkennen.

Unterschiede zwischen den prä- und den postoperativen Beschwerden wurden mit dem Wilcoxon-Vorzeichen-Rang-Test analysiert und zeigten sich als signifikant. Alle p-Werte waren kleiner als 0,001.

Des Weiteren wurden die Eltern in dem Fragebogen gebeten, die Häufigkeit des Auftretens von Infektionen an den Lokalisationen: Ohr, Nase/Nasennebenhöhlen, Mund/Rachen und Bronchien/Lunge vor der Operation und im Juni 2007 zu beurteilen. Es ergaben sich hohe statistische Signifikanzen für alle Infektionslokalisationen. Infektionen in den Ohren sanken im Durchschnitt von Punktscore 1,4 auf 0,4 (p-Wert <0,001), Infektionen der Nase/Nasennebenhöhlen von 1,3 auf 0,5 (p-Wert <0,001), Mund/Rachen-Infektionen von 1,1 auf 0,4 (p-Wert <0,001) und Infektionen in Bronchien/Lungen von 0,8 auf 0,2 (p-Wert <0,001) (Abb.18).

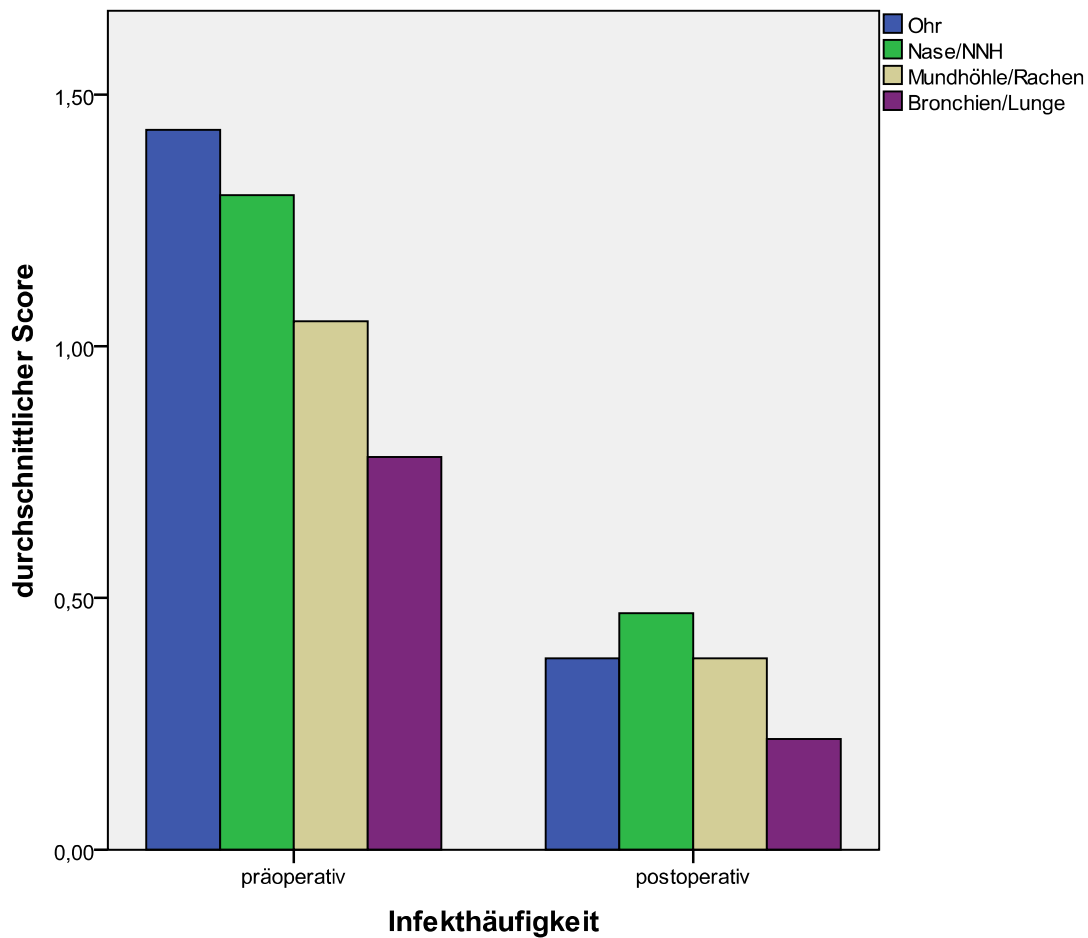


Abbildung 18

Beurteilung der prä- und postoperativen Infekte unterschiedlicher Lokalisationen durch die Eltern im Langzeitverlauf (die Daten wurden retrospektiv nach durchschnittlich 20 Monaten erhoben). Beurteilt wurde der gesamte postoperative Zeitraum bis zur Befragung im Juni 2007. Insgesamt ist eine deutliche Verbesserung der postoperativen Mittelwerte zu erkennen.

Die initiale(n) Operationsindikation(en) aus Sicht der Eltern verteilte(n) sich wie folgt: 67,8% (n=78) Schnarchen, 61,7% (n=71) häufige Infekte der oberen Atemwege, 55,7% (n=64) Ohrprobleme, 33,9% (n=39) Atmungsbehinderungen, 23,5% (n=27) Atemaussetzer, 17,4% (n=20) Schluckbehinderungen, 14,8% (n=17) Appetitmangel und 0,9% (n=1) anderes. (Abb. 19)

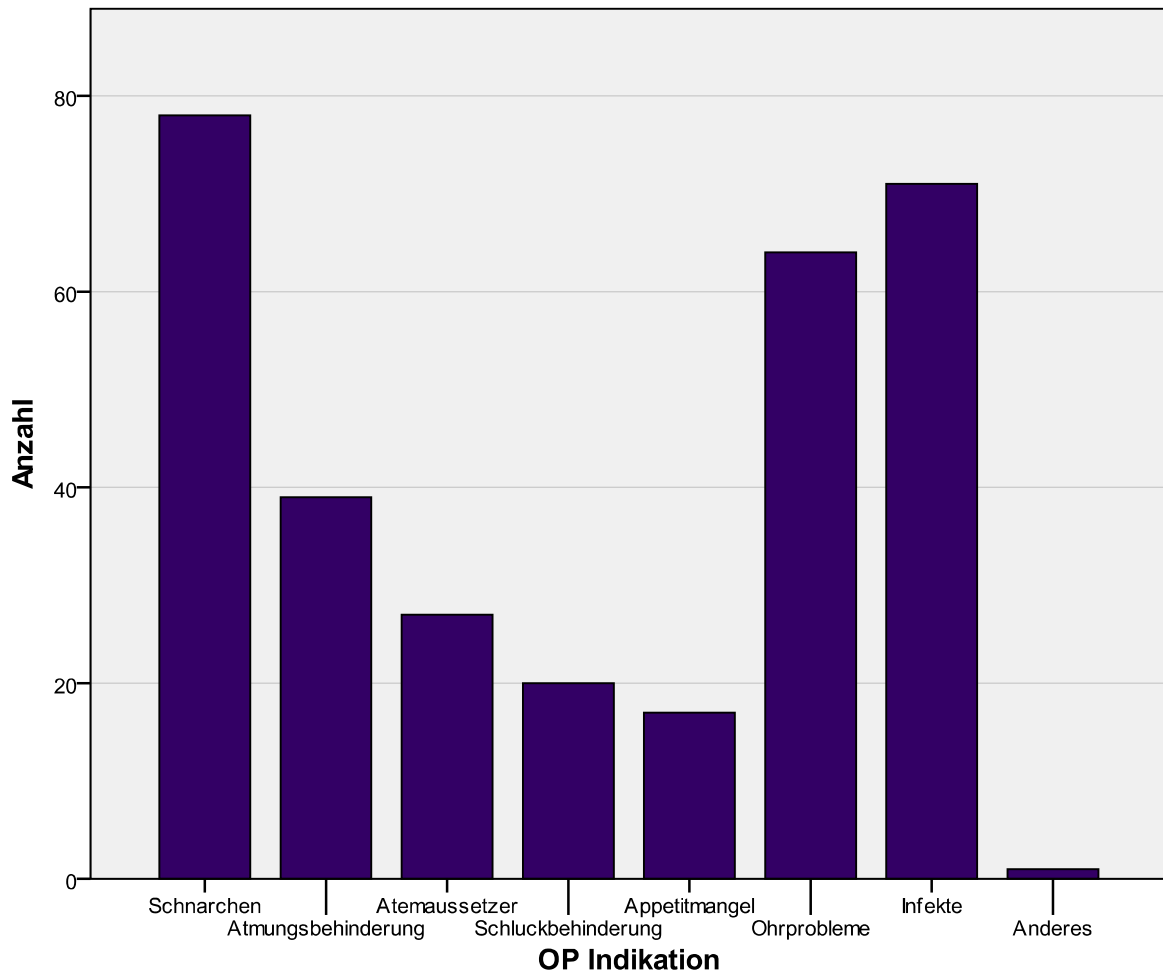


Abbildung 19

Initiale Operationsindikation aus Sicht der Eltern.

Laut Fragebogen trat bei keinem der Patienten im Verlauf ein Peritonsillarabszeß auf. Durchschnittlich wurden die postoperativen Schmerzen durch die Eltern mit leicht beurteilt, wobei 19,1% (n=22) keine, 53,9% (n=62) leichte, 20% (n=23) mittelstarke und 7,0% (n=8) starke postoperative Schmerzen angaben (Abb. 20).

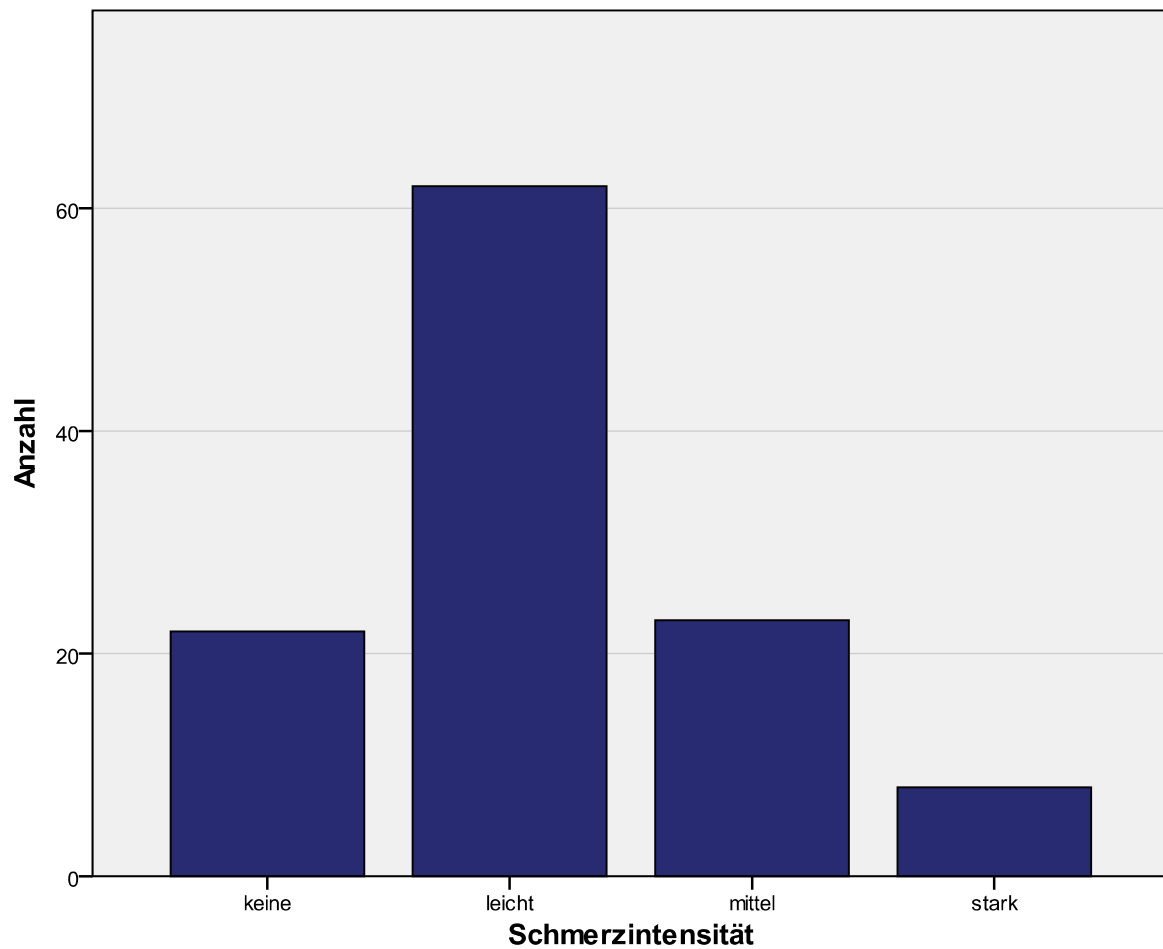


Abbildung 20

postoperative Schmerzintensität aus Sicht der Eltern

Der Behandlungserfolg wurde durchschnittlich von den Eltern mit sehr gut bewertet, wobei die Eltern im einzelnen zu 76,3% (n=87) mit sehr gut, zu 21,9% (n=25) mit gut, zu 1,8% (n=2) mit mäßig und zu 0% (n=0) mit schlecht bewertet haben (Abb. 21).

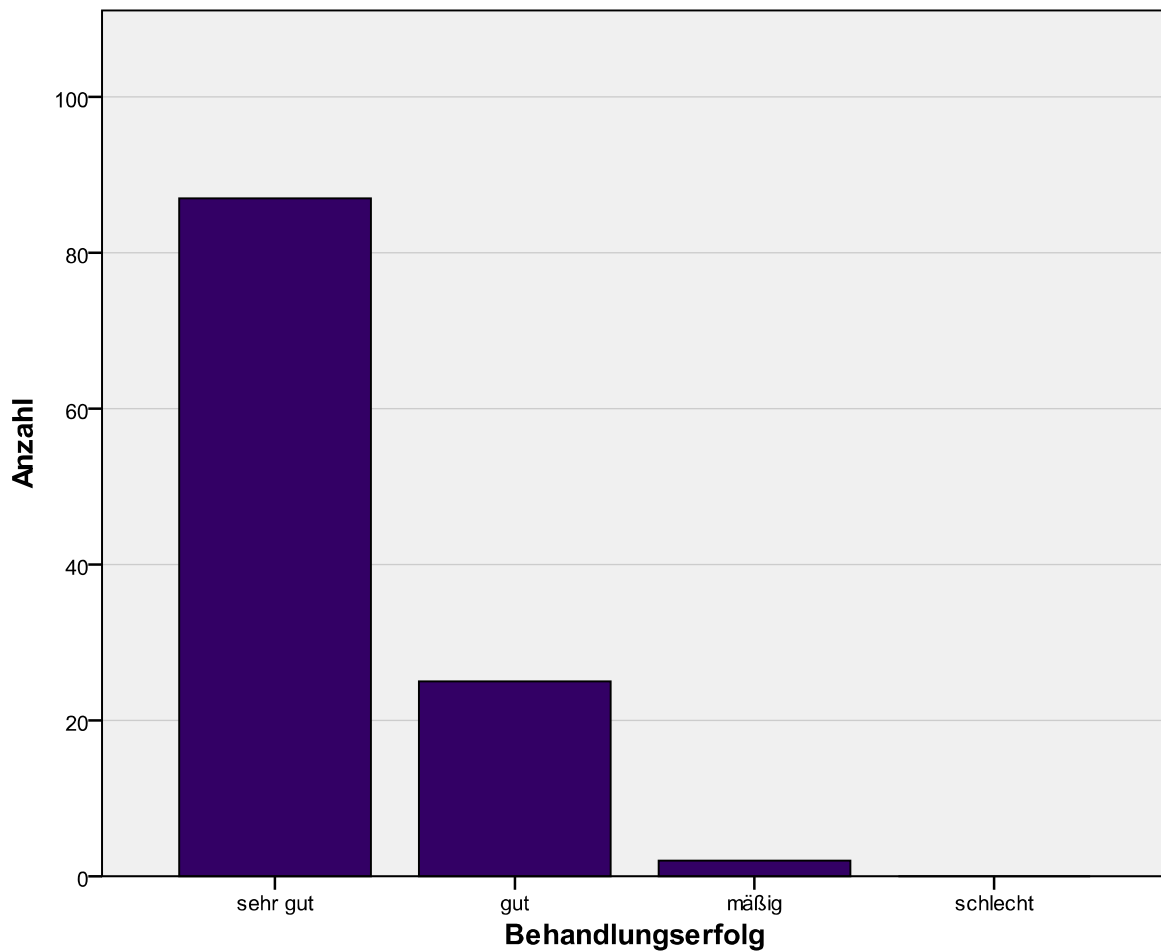


Abbildung 21

Behandlungserfolg aus Sicht der Eltern

Die Eltern von 107 Patienten (93,04%) würden den Eingriff noch einmal ambulant durch die Operateure Dr. med. C. Conrad und Dr. med. P. Bohlmann durchführen lassen. Die Eltern von drei Kindern würden dies nicht noch einmal tun und die Eltern von 5 Kindern waren sich diesbezüglich nicht sicher.

Die Eltern von 4 Kindern (3,48%) würden im Nachhinein diese Art von Operation lieber in einem Krankenhaus mit stationärem Aufenthalt durchführen lassen, 107 Eltern würden dies nicht bevorzugen und die Eltern von 4 Kindern waren sich diesbezüglich nicht sicher.

4.7 Histologische Beurteilung

Es lagen insgesamt 5 Präparate von Revisionstonsillotomien vor. Zwei Kinder hatten im Rahmen dieser Studie eine Diodenlaser-Tonsillotomie erhalten und mussten sich zu einem späteren Zeitpunkt (im Jahr 2006) aufgrund einer Rezidivhyperplasie einer Revisionsoperation unterziehen. Drei Kindern waren bereits durch andere Kollegen tonsillotomiert worden und wurden im Rahmen dieser Studie im Sinne einer Revisions-Tonsillotomie operiert. Davon war ein Kind primär mit dem CO₂-Laser operiert, die anderen beiden initial mit dem Diodenlaser behandelt worden. Alle Präparate sollten auf spezielle operationsbedingte histologische Veränderungen wie Fibrose- oder Narben- oder Abszeßbildung untersucht werden. Hierbei waren die Art, der Ort und der Ausprägungsgrad von den histologischen Veränderungen von Bedeutung.

In der Masson Goldner Färbung sollten insbesondere die kollagenen Fasern (grün) als Zeichen einer Fibrose oder Vernarbung dargestellt werden (Abb. 25). In der Elastica van Gieson Färbung konnten die physiologischer Weise in der Tonsille nicht vorkommenden elastischen Fasern (rot) betont werden (Abb. 23 und 24). In der Berliner Blau Färbung sollte das durch ortsständige Siderophagen phagozytierte Eisen (blau) aus den Erythrozyten als indirektes Zeichen einer durch die Voroperation stattgehabten Blutung kenntlich gemacht werden (Abb. 26). Auf diesem Weg ließ sich darstellen, daß die Schnittebene der gefärbten Präparate auch die ehemalige Schnittebene des Lasers erfaßte.

In allen Präparaten zeigen sich in der HE-Färbung regelrechte Schleimhautverhältnisse an der Tonsillenoberfläche. Auch die dargestellten Krypten zeigen eine reguläre histologische Struktur (Abb. 22). Bei vier zuvor mit Diodenlaser tonsillotomierten Kindern zeigten sich keinerlei Hinweise auf Vernarbungen oder Abszeßbildungen in der Tiefe der Krypten. Auch die Krypteneingänge stellten sich weit offen dar, es gab keinen Hinweis für Stenosierungen. In der Masson Goldner Färbung und in der Elastica van Giesson Färbung lässt sich in allen Präparaten ein ganz zarter subepithelialer Fibrosesaum darstellen, welcher histomorphologisch keinerlei Veränderung am Schleimhautepithel oder der kryptalen Struktur hervorzurufen scheint. Ein histologisches Präparat zeigt eine deutliche kryptennahe starke Vernarbung im Sinne einer chronischen Tonsillitis. Dieses Kind hatte zuvor eine CO₂-laser Tonsillotomie erhalten.

Vergleicht man die histologischen Präparate der Revisionstonsillotomien lassen sich an der Tonsillenoberfläche histologische keinerlei Unterschiede zwischen der im

Ersteingriff durchgeführten (CO₂-)Lasertonsillotomie und der im Ersteingriff durchgeführten Diodenlaser-Tonsillotomie erkennen. Die Vernarbung der chronischen Tonsillitis in der Tiefe der Krypten steht aufgrund der mikroskopisch nicht veränderten Kryptenstruktur wahrscheinlich nicht in einem kausalen Zusammenhang mit der zuvor erfolgten Tonsillotomie.

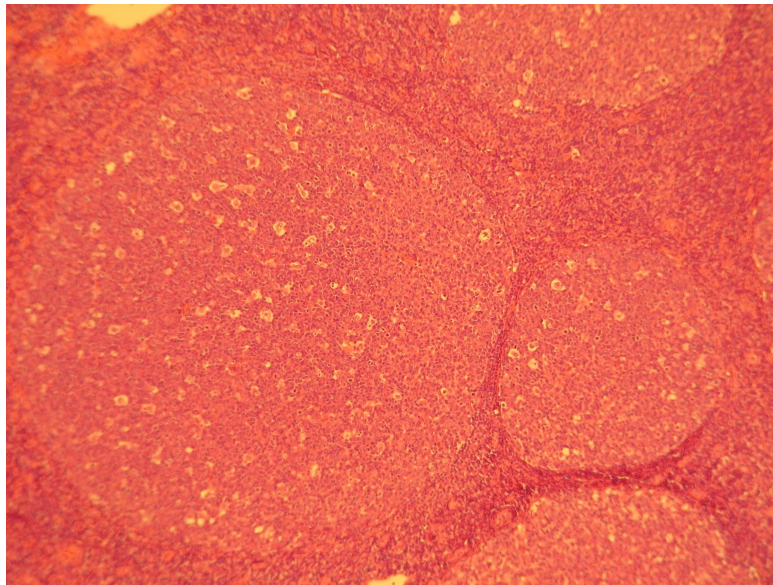


Abbildung 22

HE Färbung: Histologisches Präparat nach Diodenlaser-Tonsillotomie (Ersteingriff) eines 7 jährigen Kindes. Es zeigt sich follikulär-hyperplastisches Tonsillengewebe ohne entzündliche Infiltrate und Fibrosierung (Vergrößerung 1x100 + 1,5x optischer Zoom).

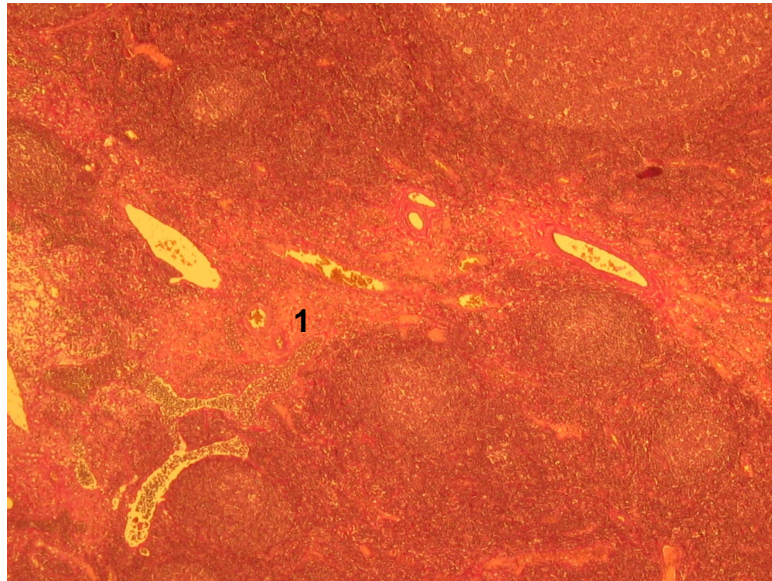


Abbildung 23

Elastica-van-Gieson-Färbung: Histologisches Präparat eines 5 ½ jährigen Kindes einer Revisions-Lasertonsillotomie nach vorangegangener Diodenlaser-Tonsillotomie. Als Korrelat für die stattgehabte Operation lassen sich wenig elastische Fasern (1) ohne pathologischen Wert darstellen (Vergrößerung 1x100 und 1,5x optischer Zoom).

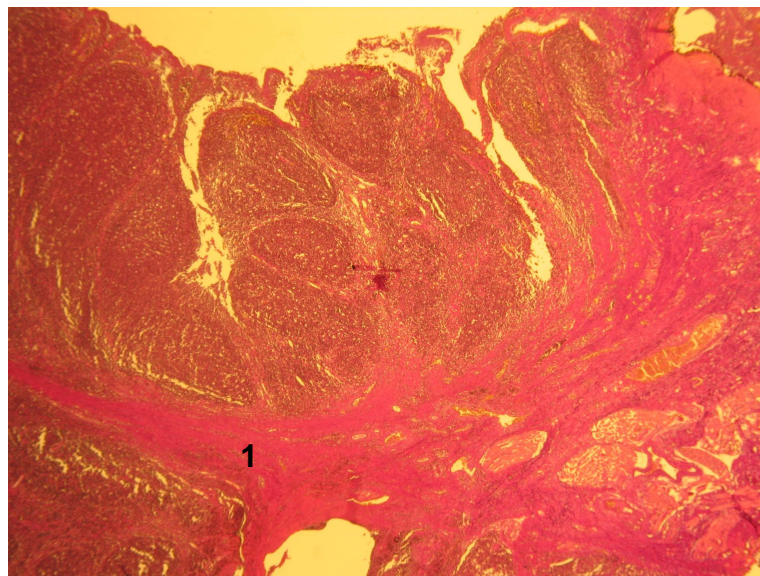


Abbildung 24

Elastica-van-Gieson-Färbung Histologisches Präparat einer Revisionstonsillotomie mit chronischer Tonsillitis nach stattgehabter (CO₂-)Lasertonsillotomie. Aufgrund der chronischen Entzündung in der Tiefe der Krypten läßt sich ein breiter Saum elastischer Fasern (1) (rot) als Ausdruck einer postentzündlichen Narbenbildung darstellen. (im Vergleich zu Abb. 23 deutlich stärker ausgeprägter Befund) (Vergrößerung 1x25 und 1,5x optischer Zoom).




Abbildung 25

Trichrom Färbung nach Masson Goldner: Histologisches Präparat einer Revisionstonsillotomie nach stattgehabter Diodenlaser Tonsillotomie. Es zeigt sich nur ein zarter subepithelialer postoperativer Fibrosesaum (=grün) bei regelrechtem oberflächlichem Epithel (braun) (Vergrößerung 1x100 + 1,5 x optischer Zoom).

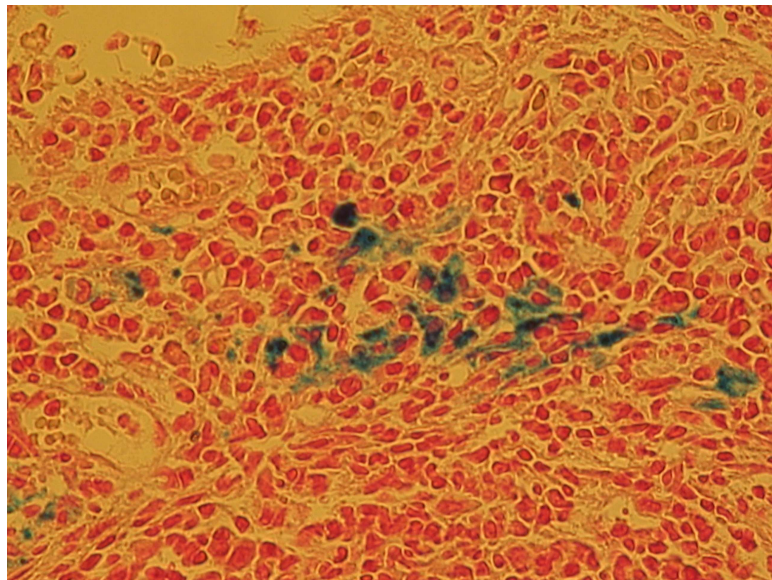


Abbildung 26

Histologisches Präparat einer Revisionstonsillotomie nach stattgehabter Diodenlaser-Tonsillotomie in Berliner Blau Färbung. Das abgelagerte dreiwertige Eisen ist blau dargestellt und zeigt indirekt, daß die Schnittebene des Präparates auch die Schnittebene des Lasers war (Vergrößerung 1x25 + 1,5 x optischer Zoom).

5. Diskussion

Seit Mitte des letzten Jahrhunderts galt die Tonsillektomie als Methode der Wahl zur operativen Therapie der chronischen Tonsillitis und der benignen Tonsillenhypertrophie (4). Als Mindestalter für die Operation wurde in der Regel das 4. Lebensjahr angegeben, da jüngere Kinder wegen des geringen Blutvolumens bei einer Nachblutung als gefährdet angesehen wurden. Dies hatte zur Folge, daß die operative Indikation bei einer benignen Tonsillenhypertrophie bei Kleinkindern zu Recht sehr zurückhaltend gestellt wurde. Nur bei sehr symptomatischer Obstruktion des Luft- und Speiseweges wurde eine Tonsillektomie mit einem erhöhten postoperativen Risiko durchgeführt (22). Alle anderen Patienten konnten mangels alternativer Therapieoptionen nicht behandelt werden.

Verwendete Laser und operatives Verfahren

Die Weiterentwicklung der Schlafmedizin und das zunehmende Wissen über die Auswirkung der Symptomatik der benignen Tonsillenhypertrophie verstärkte den dringenden Wunsch nach einer Therapieoption, denn polysomnografische Untersuchungen konnten belegen, dass es bei Kindern mit obstruktivem Schlafapnoesyndrom zu einer erheblichen Zerstörung des physiologischen Schlafmusters kam. Eine verzögerte Diagnostik und Therapie konnte zu vielfältigen neurokognitiven, kardiovaskulären und metabolischen Störungen mit globalen Beeinträchtigungen der allgemeinen Entwicklung führen.

In den 90-iger Jahren wurde deshalb, nach der allgemeinen Verbreitung des CO₂-Lasers in der Kopf-Hals-Chirurgie, über den Einsatz des Lasers bei der Tonsillotomie nachgedacht (5). Einerseits weist die Wellenlänge von 10,6 µm eine sehr geringe Eindringtiefe in das bestrahlte Gewebe auf, andererseits erzielt der thermisch wirksame Laser eine ausreichende Hämostase für eine Inzision in das gut durchblutete tonsilläre Gewebe. Durch die präzise Strahlfokussierung der moderneren Applikationssysteme wurde das Risiko für eine postoperative Vernarbung weiter reduziert. Aus diesen Gründen und wegen der bekannten postoperativen Komplikationen der Tonsillektomie (Nachblutung, postoperative Schmerzen, Exsikkose) und des eingeschränkten Indikationsbereiches wurde der CO₂-Laser in der HNO-Klinik der Charité seit 1995 bei der Tonsillotomie der kindlichen benignen tonsillären Hypertrophie eingesetzt (5).

Der freistrahrende CO₂-Laser kann nur in Verbindung mit einem teuren geschützten Lasertubus eingesetzt werden, der in der Vergangenheit nur ab einer Größe 4-0 zur Verfügung stand. Anfänglich wurden Kinder unter vier Jahren mit einem Laserguard® umwickelten normalen Tubus operiert. Diese selbstklebende Schutzschicht auf einem normalen brennbaren Tubus wurde mit der Zeit als nicht sicher genug eingestuft und nicht mehr zugelassen, so dass Kleinkinder nicht mit einem adäquaten Tubus versorgt werden konnten. Darüber hinaus reduzierten die Kosten für einen teuren zugelassenen Lasertubus die Wirtschaftlichkeit des Eingriffs.

Als Alternative bot sich ein fasergestütztes System mit einer vorgeschwärtzten „bare fiber“ an, bei dem die Laserwirkung auf einen kleinen Radius um die Faserspitze herum begrenzt bleibt. Hierfür standen zuerst der Nd:YAG- (1064 nm) und später der Diodenlaser (812 nm) zur Verfügung, die in der endonasalen Chirurgie bereits verwendet wurden (46). Der Diodenlaser wurde konsekutiv mit der entsprechenden Vorkenntnis und Kautelen für die Lasertonsillotomie (abgedeckter Tubus) eingesetzt.

Niedergelassene HNO-Ärzte haben zunehmend den Laser in ihr operatives Behandlungsspektrum integriert, wobei aufgrund der hohen Investitionskosten eines Lasersystems für eine Praxis in der Regel nur ein Laser angeschafft werden kann. Dieses System sollte dabei ein breites Indikationsspektrum abdecken. Deshalb und wegen der Transportfähigkeit entscheiden sich viele niedergelassene Kollegen für einen Diodenlaser, mit dem neben der endonasalen Laserchirurgie auch die mittlerweile allgemein akzeptierte und praktizierte Lasertonsillotomie durchgeführt wird.

Die Eindringtiefe und die thermische perifokale Wirkung des Diodenlasers, insbesondere in wasserhaltigem Gewebe, liegt um ein Vielfaches höher als beim CO₂-Laser. Trotzdem Scherer et al. bereits 1994 den Diodenlaser zur Anwendung bei der Tonsillotomie empfohlen haben, liegen bisher keine Veröffentlichungen, ob bei Anwendung dieser Laserwellenlänge mehr postoperative Komplikationen wie Narbenabszesse oder chronische Entzündungen der Resttonsillen vorkommen, vor. Lediglich in einem Kongressabstract aus dem Jahre 2005 wird in einer 4-Jahres-Analyse über sehr gute postoperative Ergebnisse berichtet (36).

Aktuelle alternative Operationsverfahren

Als alternative Methoden zur Verkleinerung der Tonsillen sind in den letzten Jahren Radiofrequenzverfahren beschrieben worden (37;38;45). Hierbei soll es zu einer geringeren Gewebeerwärmung und zu einer schonenden Gewebereduktion kommen.

Für die Tonsillotomie wird hierfür ein Nadelinstrument im Schneidemodus und eine Tonsillenschlinge im Schneide- und Koagulationsmodus verwendet (45). Die bipolare radiofrequenz-induzierte Thermotheapie, deren Energieabgabe durch den Gewebewiderstand gesteuert wird, wird seit längerem zur der Behandlung der Rhonchopathie am Weichgaumen und bei der Hyperplasie der Conchae nasales eingesetzt (37). Die Coblationsmethode ist ein modifiziertes Radiofrequenzverfahren, bei dem es an der Spitze eines speziellen Applikators in NaCl-Lösung zu einer kalten Plasmabildung kommt und so Gewebe inzidiert werden kann (38). Die bei diesen Verfahren benötigten Applikationssysteme sind Einmalartikel, deren Kosten von den Patienten getragen werden müssen. Die schon lange bekannte, ebenfalls zur Tonsillenverkleinerung propagierte bipolare Gewebekoagulation wiederum hat eine große Eindringtiefe in das Tonsillengewebe, die nicht exakt gesteuert werden kann. Vorteil dieser Methode ist, daß bei fehlender Vorerfahrung die Handhabung der Schere im Vergleich zur Anwendung eines Lasers einfacher und die Operationsdauer kürzer ist. Zudem sind die Anschaffungskosten geringer (39). Weniger verbreitet ist die Tonsillotomie mittels Microbrider. Hier erfolgt die Gewebereduktion über ein rotierend-schneidendes System mit monopolarer Blutstillung (47;48).

Postoperative Nachuntersuchungen

Die vorliegende Studie, die in Zusammenarbeit mit einer großen Berliner HNO-Praxis durchgeführt wurde zeigt, dass die Diodenlaser-Tonsillotomie eine komplikationsarme Methode mit sehr zufriedenstellenden postoperativen Ergebnissen ist.

Die Wundheilung und Re-Epithelisierung der behandelten Tonsillen verlief bei allen Patienten regelrecht und war bei der 3. Nachuntersuchung (durchschnittlich 3 Monate postoperativ) vollständig abgeschlossen. Die einzelnen Parameter, die eine lokale Entzündung anzeigten (gerötete Gaumenbögen, Fieber, Lymphadenitis) traten in den beiden Nachuntersuchungen in der ersten postoperativen Woche nur sehr selten auf.

Häufiger (in ca. 14 % vom Gesamtkollektiv n=179 bei der ersten NU) war ein auffällig verdickter Wundbelag zu beobachten, welcher unter postoperativer Antibiotikagabe wesentlich seltener vorkam (n=2) als ohne antibiotische Abschirmung (n=23). In der Patientengruppe mit postoperativer oraler Cefuroximgabe traten bei den beiden Nachuntersuchungen in der postoperativen Woche signifikant weniger Schmerzen auf. Insgesamt jedoch war der Schmerzscore in beiden Gruppen niedrig.

Alle operierten Kinder erhielten nach der Diodenlaser-Tonsillotomie für eine Woche eine standardisierte an das Körpergewicht adaptierte Analgesie mit Ibuprofensaft. Der Schmerzscore wurde am ersten postoperativen Tag und am fünften postoperativen Tag durch beide Operateure nach Untersuchung und Befragung der Kinder und nach Befragung der Eltern festgelegt. Jeder Operateur evaluierte das von ihm operierte Kollektiv. Hierbei ist eine tendenzielle Beurteilung nicht ausgeschlossen, jedoch war der Schmerzscore in beiden Gruppen niedrig.

Ein verdickter Belag der behandelten Oberflächen in der Heilungsphase ohne weitere Entzündungszeichen ist für sich keine Indikation für eine antibakterielle Therapie. Deshalb kann keine Empfehlung für eine generelle postoperative Antibiotikagabe erfolgen. Die Indikation sollte im Einzelfall in Abhängigkeit zum klinischen Verlauf gestellt werden.

Die Überprüfung des Stellenwerts der postoperativen Antibiotikagabe bei der Diodenlaser-Tonsillotomie war nicht Hauptgegenstand der vorliegenden Untersuchung und sollte in weiterführenden prospektiven randomisierten Studien analysiert werden.

In der vorliegenden Arbeit kam es bei 183 tonsillotomierten Kindern zu keiner Nachblutung. Dies entspricht den publizierten Ergebnissen der (CO₂-) Lasertonsillotomie. Hierbei sind schwere oder letal verlaufende Spätblutungen nicht beschrieben worden (6;9;49). Die Nachblutungsrate der Tonsillektomie hingegen wird von unterschiedlichen Autoren zwischen 1 und 10 % angegeben (22;49;50).

Mittlerweile wird die Lasertonsillotomie in der Behandlung der vergrößerten, nicht entzündlich veränderten Gaumenmandeln in einem Konsensuspapier der österreichischen Gesellschaften für HNO-Heilkunde, Kopf- und Halschirurgie und Kinder- und Jugendmedizin als Mittel der Wahl empfohlen (22). Dieses Konsensuspapier wurde 2008 anlässlich aktueller letaler Blutungen nach Tonsillektomie bei Kindern erarbeitet.

Im Verlauf der Nachuntersuchungen kam es zu einem Drop-out der behandelten Kinder (erste NU: 2,2%, zweite NU: 6,5%, dritte NU: 25,7%, vierte NU: 43,7%), da diese von den zuweisenden KollegInnen (HNO, Pädiatrie) nachkontrolliert wurden. Bei der vierten NU gab es innerhalb der 43,7% der Kinder auch 12 Patienten, die sich primär in der Praxis vorgestellt hatten, dann aber nicht zur vereinbarten vierten Nachuntersuchung erschienen sind. Um die Auswertung der Studie nicht zu gefährden, wurde der postoperative Verlauf der operierten Kinder nur soweit in die statistische Analyse

einbezogen, wie er durch die Operateure selbst evaluiert werden konnte. Bezüglich der Nachblutungsrate wurden die zuweisenden KollegInnen telefonisch befragt.

Postoperative Befragung der Eltern im Langzeitverlauf

Bei der retrospektiven Befragung der Eltern 20 Monate nach dem Eingriff schätzten diese die postoperativen Schmerzen tendenziell etwas höher ein als die beiden Operateure. Eine Datenerhebung nach einem längeren Zeitraum birgt gewisse Einschränkungen, dennoch erscheint diese Tatsache interessant.

Die insgesamt geringen Schmerzen decken sich mit den Beobachtungen nach CO₂-Laser-Tonsillotomie (5;9). Ähnliche Ergebnisse wurden mit der modifizierten intrakapsulären Tonsillektomie erreicht, bei der die Tonsillenkapsel in situ belassen wird und damit ein Freiliegen von Pharynxmuskulatur vermieden wird (51). Die Schmerzintensität ist damit deutlich geringer als nach konventioneller Tonsillektomie (45).

Die aufgetretenen Rezidivhyperplasien (10%) entsprechen der Rezidivrate nach Anwendung des CO₂-Lasers (41) und der Radiofrequenzmethode (52) und ist durch eine erneute Hyperplasie der verbleibenden Resttonsillen und nicht durch die Wahl des verwendeten Lasers zu erklären.

Der Behandlungserfolg in Bezug auf sämtliche untersuchten Parameter war sehr zufriedenstellend. 98,2 % der Eltern bewerteten den Behandlungserfolg der Diodenlaser-Tonsillotomie als sehr gut bis gut. Lediglich vereinzelt (in 3 von 183 Fällen) konnte im Elternfragebogen nach vorübergehender Besserung eines Symptoms (Schnarchen, Atembehinderung, Appetitmangel) wieder eine nennenswerte Verschlechterung festgestellt werden. In der geplanten späteren Nachuntersuchung sollen mögliche Ursachen hierfür aufgezeigt und gegebenenfalls therapiert werden.

In der vorliegenden Untersuchung traten durchschnittlich bei 6,8% der behandelten Kinder 1-2 Tonsillitiden im ersten Jahr nach der Operation auf. Dies entspricht in etwa dem natürlichen Vorkommen von Tonsillitiden in dieser Altersgruppe und ist somit nicht als gehäuft zu bewerten. In dem analysierten postoperativen Beobachtungszeitraum von durchschnittlich 20 Monaten (Elternfragebogen) ist keine sogenannte Spätkomplikation wie ein Peritonsillarabszeß aufgetreten. Um eine Aussage über mögliche Spätfolgen nach Diodenlaser-Tonsillotomie über den hier beschriebenen Untersuchungszeitraum hinaus machen zu können, werden die Patienten zu einem späteren Zeitpunkt erneut nachuntersucht.

Histologische Untersuchungen

Histologisch lassen sich bei den Revisionstonsillotomie-Präparaten neben einer zarten, subepithelialen Fibrose keine weiteren postoperativen Veränderungen wie Narbenbildung oder Stenosierung der Krypteneingänge darstellen. Es ist davon auszugehen, dass die Tonsillen ihre Funktion uneingeschränkt aufrecht erhalten können. Es ist nicht zu erwarten, dass Spätkomplikationen wie Peritonsillar- oder Kryptenabszesse oder narbige Verziehungen des Gaumensegels auftreten. Im Vergleich zu den histologischen Ergebnissen der (CO₂-)Lasertonsillotomie Präparate zeigen sich keine Unterschiede (5).

In der Historie sind nach Tonsillotomien aufgetretenen Spätkomplikationen wie fortschreitende Entzündungen oder Abszesse beschrieben worden. In diesen Studien war die Indikation nicht auf die Tonsillenhypertrophie beschränkt worden (5). In jüngeren Studien, in denen die Tonsillotomie nur bei Kindern mit symptomatischer nicht-entzündlicher Tonsillenhypertrophie durchgeführt wurde, wird von solchen Komplikationen nicht berichtet. Betrachtet man den in dieser Studie dargestellten postoperative Langzeitverlauf der Kinder, deren histologischer Befund im Tonsillotomiepräparat neben der Tonsillenhypertrophie auch Zeichen einer chronischen Entzündung aufwies, finden sich keine Unterschiede im Vergleich zu denen der Kinder mit alleiniger Tonsillenhypertrophie. Reichel et al. haben bereits in einer Studie aufgezeigt, dass die histologische Abgrenzung zwischen einer rein funktionellen Tonsillenhypertrophie und einer Hypertrophie bei chronisch rezidivierender Tonsillitis schwierig ist. Dementsprechend ist eine histologische Einteilung nur im Zusammenhang mit dem klinischen Verlauf möglich (53;54). Dies unterstreicht, wie bereits von Hanenkamp et al. (39) diskutiert, den hohen Stellenwert der Anamnese und die Wichtigkeit der strengen Indikationsstellung, wie dies in der vorliegenden Studie erfolgt ist.

Kritische methodische Betrachtungen

Eine Teil der Daten wurden retrospektiv durch Einschätzungen der Eltern mittels Fragebögen erfaßt, der andere durch die retrospektive Auswertung von Patientenakten und Operationsprotokollen. Sämtliche erhobene Parameter unterlagen der subjektiven Einschätzung der Eltern bzw. des Untersuchers. Objektive Methoden standen für eine Auswertung nicht zur Verfügung.

Da die Operation in der Regel längere Zeit zurücklag, war den Eltern evtl. die detaillierte präoperative und / oder postoperative Symptomatik nicht immer exakt erinnerlich.

Die Beurteilung des nächtlichen Schnarchens bzw. der Atemaussetzer könnten zudem durch die eingeschränkte Beobachtung während der Nacht durch die Eltern unerkant und somit in Fragebögen unterrepräsentiert sein. Andererseits ist eine Überbewertung der aufgetretenen Symptomatik durch eine vermehrte Aufmerksamkeit der Eltern hinsichtlich gesundheitlicher Störungen ihrer Kinder denkbar.

Die Erhebung der Krankengeschichte durch den behandelnden Arzt ist ebenfalls subjektiv geprägt. Die retrospektive Auswertung ist zusätzlich von einer detaillierten Dokumentation abhängig.

Um die Ergebnisse dieser Arbeit in Bezug auf mögliche Spätkomplikationen zu verifizieren, wäre eine erneute Befragung der Patienten nach einem Zeitraum von 10-15 Jahren sinnvoll.

6. Zusammenfassung und Beantwortung der Fragestellungen

Hintergrund Ziel dieser retrospektiven Studie war es, den postoperativen Verlauf, die Behandlungseffektivität, die Elternzufriedenheit sowie histologische Veränderungen von Revisions-Tonsillotomiepräparaten nach ambulant durchgeführter Diodenlaser-Tonsillotomie bei nichtentzündlicher Tonsillenhyperplasie des Kindes darzustellen.

Methode In diese Studie wurden 183 Kinder (Altersdurchschnitt: 4 Jahre, 7 Monate) mit nichtentzündlicher Tonsillenhyperplasie eingeschlossen, die zwischen Oktober 2004 und Oktober 2006 operiert wurden. Alle Kinder erhielten eine Diodenlaser-Tonsillotomie im Kontaktverfahren (812 nm, „continuous wave“, 10-15 Watt) mit oder ohne Zusatzeingriffe (Adenotomie, Parazentese, Paukendrainage). Sämtliche Eingriffe wurden in Vollnarkose von zwei niedergelassenen HNO-Fachärzten in einem ambulanten Operationszentrum durchgeführt. Die Patienten (n=82) eines Behandlers wurden postoperativ für 7 Tage mit Cefuroximsaft versorgt. Alle Kindern erhielten postoperativ eine standardisierte Schmerzmedikation mit Ibuprofensaft. Über die retrospektive Auswertung von Nachuntersuchungen (durchschnittlicher Nachbeobachtungszeitraum: 1 Jahr) sowie über einen standardisierten Elternfragebogen (Beantwortung: durchschnittlich 1 Jahr und 8 Monate postoperativ) wurden der postoperative Verlauf, Komplikationen oder Spätkomplikationen, die Rezidivhäufigkeit, die Behandlungseffektivität sowie die Elternzufriedenheit beurteilt. Histologisch wurde jedes Operationspräparat mit Hämatoxylin-Eosin gefärbt und beurteilt. Bei Bedarf wurden zur weiteren histomorphologischen Bewertung, insbesondere von Revisionstonsillotomie-Präparaten, Eisenfärbungen, Trichrom-Färbungen und Elastica van Gieson-Färbungen angefertigt. Zur Digitalisierung der Daten und zur statistischen Auswertung wurde SPSS® verwendet. Beim Gruppenvergleich kam der χ^2 -Test und zur Analyse der postoperativen Einzelparameter der Wilcoxon-Vorzeichen-Rang-Test zur Anwendung ($p < 0,05$).

Ergebnisse Es wurden durchschnittlich keine bis leichte postoperative Schmerzen beobachtet. Es kam zu keiner Tonsillotomienachblutung. Gelegentlich zeigte sich ein auffälliger Wundbelag (13,9%), selten waren eine Lymphadenitis (2,9%), Fieber (2,3%) oder gerötete Gaumenbögen (1,2%) zu beobachten. Spätkomplikationen wie narbige Verziehungen des Gaumensegels oder Peritonsillarabszesse traten nicht auf. Die

Behandlungseffektivität des Eingriffs erwies sich in Bezug auf Schnarchen, Atembehinderung, Apnoe, Appetitmangel und Infektanfälligkeit als sehr gut. Die Elternzufriedenheit war sehr hoch. Im postoperativen Verlauf zeigten sich zwischen den beiden Gruppen (mit bzw. ohne orale Antibiotikatherapie) signifikante Unterschiede bei der Schmerzangabe (Punktescore 0–3): in der „Antibiotikagruppe“ keine postoperativen Schmerzen (Score 0,1), in der Gruppe ohne Antibiotikatherapie leichte postoperative Schmerzen (Score 0,5). Histologisch lassen sich bei den Revisionstonsillotomie-Präparaten neben einer zarten, subepithelialen Fibrose keine weiteren postoperativen Veränderungen darstellen.

Schlussfolgerung Die ambulant durchgeführte Diodenlasertonsillotomie stellt bei der symptomatischen Tonsillenhyperplasie des Kindes eine schmerzarme Operationsmethode mit geringem perioperativen Risiko dar. Sie weist eine sehr hohe Behandlungseffektivität und Elternzufriedenheit auf. Es ist davon auszugehen, dass die Tonsillen ihre Funktion uneingeschränkt aufrecht erhalten können. Spätkomplikationen sind nicht zu erwarten. Sie ist bei dieser Indikation, im Gegensatz zur Tonsillektomie, die Methode der Wahl. Bezogen auf die weiter verbreitete CO₂-Laser-Tonsillotomie zeigen sich im Literaturvergleich bei der Diodenlaser-Tonsillotomie keine Unterschiede im postoperativen Verlauf.

Beantwortung der Fragestellungen

1. Wie hoch ist die postoperative Schmerzintensität?

Nach der in dieser Studie ambulant durchgeführten Diodenlaser-Tonsillotomie traten durchschnittlich leichte postoperative Schmerzen auf.

2. Wie häufig traten postoperative Infektionen auf?

Insgesamt ergaben sich wenig postoperative Infektionen. Ein auffällig verdickter Wundbelag (und Foetor ex ore) als Infektionen anzeigender Parameter war mit 14,0% (n=25) am häufigsten zu beobachten. Weitere entzündliche Indikatoren wurden nur vereinzelt dokumentiert.

3. Wie hoch ist die Nachblutungsrate nach Diodenlaser-Tonsillotomie?

In dieser Studie kam es zu keiner Nachblutung.

4. Wie hoch ist die Rezivdivrate der Tonsillenhyperplasie?

Bei 10 Patienten (9,7%) wurde eine einseitige Rezidivhyperplasie diagnostiziert, in 2,9 % (n=3) der Fälle wurde deshalb die Indikation für eine erneute Diodenlaser-Tonsillotomie gestellt.

5. Zeigen histologische Präparate von Revisionstonsillotomien Besonderheiten wie z.B. starke Vernarbungen?

Es lassen sich ein zarter, subepithelialer Fibrosesaum und dezent ausgeprägte elastische Fasern in den Präparaten darstellen. Histomorphologisch haben diese Veränderungen eher keinen Einfluß auf die Tonsillenfunktion. Ausgeprägte Vernarbungen oder Kryptenabszesse wurden nicht dargestellt.

6. Wie gut ist die Behandlungseffektivität in Bezug auf die untersuchten Parameter?

Die Behandlungseffektivität in Bezug auf: Schnarchen, Atembehinderung, Atemaussetzer, Schluckbeschwerden, Appetitmangel und Infektanfälligkeit war sehr zufriedenstellend.

7. Wie hoch ist die Elternzufriedenheit?

Die Elternzufriedenheit in Bezug auf den Behandlungserfolg wurde durchschnittlich mit „sehr gut“ bewertet.

7. Literatur

- (1) Heisster L. Chirurgie, in welcher alles, was zur Wundarzney gehört, nach der neusten und besten Art, gründlich abgehandelt, und in acht und dreyßig Kupfertafeln die neuerfundenen und dienlichsten Instrumente, nebst bequemen Handgriffen der chirurgischen Operationen und Bandagen deutlich vorgestellt werden. Nürnberg: Verlag G. N. Raspe, 1763.
- (2) Feldmann H. 2000 Jahre Geschichte der Tonsillektomie. Laryngorhinootologie 1997; 76(12):751-760.
- (3) Gunnel F. Heilungsvorgänge am Tonsillenstumpf nach Tonsillotomie oder unvollständiger Tonsillektomie. Arch Ohren Nasen Kehlkopfheilkunde 1955; 166(6):419-443.
- (4) Denecke HJ. Die Oto-Rhino-Laryngologischen Operationen. Berlin, Göttingen, Heidelberg: Springer, 1953.
- (5) Helling K, Abrams J, Bertram WK, Hohner S, Scherer H. Laser tonsillectomy in tonsillar hyperplasia of early childhood. HNO 2002; 50(5):470-478.
- (6) Scherer H. Tonsillotomy versus tonsillectomy. Laryngorhinootologie 2003; 82(11):754-755.
- (7) Gerloff K. Zur Frage der Tonsillotomie im Kindesalter. Laryngol Rhinol Otol 1933; 24:255-264.
- (8) Seifert G. HNO-Pathologie . Hamburg: Springer, 1999.
- (9) Einfeld W ASDT. Langzeitergebnisse nach Tonsillotomie im Kindesalter. Laryngo-Rhino-Otol 2010 2010; 89:466-472.
- (10) Gottlieb DJ CCVRHTCMASW-MDLS. Sleep-Disordered Breathing: Association with Poorer Cognitive Function in 5-Year-Old Children. J Pediatr; 2004; 145:458-464.
- (11) Gozal D OLM. Snoring and obstructive sleep apnoea in children: Why should we treat? Paediatric Respiratory Reviews 2004; 5:371-376.

- (12) Urschitz MS, Eitner S, Guenther A, Eggebrecht E, Wolff J, Urschitz-Duprat PM et al. Habitual snoring, intermittent hypoxia, and impaired behavior in primary school children. *Pediatrics* 2004; 114(4):1041-1048.
- (13) Berben J. Schlafstörungen bei Kindern aus pneumologischer Sicht. *Pädiatrie* 2006;20-25.
- (14) Sargi Z YRT. Tonsillectomy and adenoidectomy techniques: past, present and future. *ORL J Otorhinolaryngol Relat Spec* 2007; 69(6):331-335.
- (15) Sitzmann FC. *Pädiatrie*. Stuttgart: Hippokrates Verlag, 1995.
- (16) Vella S. Abklärung von Schlafstörungen im Kindes- und Jugendalter und der Stellenwert der Polysomnographie. *Paediatrica* 2003; 14(3).
- (17) Nieminen P, Lopponen T, Tolonen U, Lanning P, Knip M, Lopponen H. Growth and biochemical markers of growth in children with snoring and obstructive sleep apnea. *Pediatrics* 2002; 109(4):55.
- (18) Probst R, Grevers G, Iro H. *Hals-Nasen-Ohren-Heilkunde*. Stuttgart, New York: Thieme, 2000.
- (19) Lippert. *Lehrbuch Anatomie*. 3 ed. Urban und Schwarzenberg, 1993.
- (20) Gray LP. Unilateral tonsillectomy--indications and results. *J Laryngol Otol* 1983; 97(12):1111-1119.
- (21) Schmidt R, Herzog A, Cook S, O'Reilly R, Deutsch E, Reilly J. Complications of tonsillectomy: a comparison of techniques. *Arch Otolaryngol Head Neck Surg* 2007; 133(9):925-928.
- (22) Konsensuspapier der österreichischen Gesellschaften für HNO Heilkunde, Kopf- und Halschirurgie und Kinder- und Jugendmedizin, vom 09.11.2007.: 2007.
- (23) Franzen M. Tonsillektomie oder Tonsillotomie - wann ist welche chirurgische Therapie der Gaumenmandel indiziert. *Brandenburgisches Ärzteblatt* 2007;358-359.

- (24) Bergler W. Laser in der Mundhöhle und im Oropharynx. Laryngo-Rhino-Otol 2003; 82:77-88.
- (25) Bergler W HKHNHMHK. Tonsillektomie mit dem Argon-Plasma-Koagulations-Raspatorium. Eine klinisch prospektive randomisierte Blindstudie. HNO 2000; 48(2):135-141.
- (26) Lorenz KJ KAMH. Hydrodissection for tonsillectomy. Results of a pilot study--intraoperative blood loss, postoperative pain symptoms and risk of secondary hemorrhage. HNO 2005; 53(5):423-427.
- (27) Mösges R HMASAKBM. Hemorrhage rate after coblation tonsillectomy: a meta-analysis of published trials. Eur Arch Otorhinolaryngol 2011.
- (28) Younis RT LR. History and current practice of tonsillectomy. Laryngoscope 2008; 112(8):3-5.
- (29) Krishna P, Lee D. Post-tonsillectomy bleeding: a meta-analysis. Laryngoscope 2001; 111(8):1358-1361.
- (30) Aliani S, Graf N. Pediatric immunologic aspects of tonsillectomy. HNO 2002; 50(5):410-414.
- (31) Brandtzaeg P. Immunology of tonsils and adenoids: everything the ENT surgeon needs to know. Int J Pediatr Otorhinolaryngol 2003; 67 Suppl 1:S69-S76.
- (32) Paulsen. Immunologische Aspekte des tonsillären Marginalzonen Kompartimentes: ein entscheidendes Argument für die Tonsillotomie im Kindesalter. HNO-Informationen (Kongreßabstracts) 84. 2005.
- (33) Gastpar H. Indications for tonsillectomy in childhood from the current viewpoint. Laryngol Rhinol Otol (Stuttg) 1984; 63(4):203-205.
- (34) Saito H TK. HNO-Heilkunde in Klinik und Praxis-Immunfunktion und Immunpathologie der Gaumentonsillen. Stuttgart: Thieme, 1978.
- (35) Terrahe K. Tonsillectomy--a disputed operation (author's transl). Laryngol Rhinol Otol (Stuttg) 1979; 58(1):1-12.

- (36) Eger L KH. Was spricht gegen eine ambulante Laser-Tonsillotomie? Eine 4-Jahres-Analyse von über 300 Eingriffen. HNO-Informationen (Kongreßabstracts) 2005.
- (37) Hultcrantz E, Ericsson E. Pediatric tonsillotomy with the radiofrequency technique: less morbidity and pain. Laryngoscope 2004; 114(5):871-877.
- (38) Judd O, Garise F. Double-blind randomised controlled study of coblation tonsillotomy versus coblation tonsillectomy on postoperative pain in children. Clin Otolaryngol 2006; 31(5):456.
- (39) Hanenkamp U, Helling K, Mann WJ. Tonsillotomy with bipolar coagulation scissors. Laryngorhinootologie 2008; 87(12):870-873.
- (40) Ilgen F. Laser-assisted tonsillotomy in children with obstructive sleep apnea and adenotonsillary hyperplasia--experiences as an outpatient procedure. Laryngorhinootologie 2005; 84(9):665-670.
- (41) Unkel C, Lehnerdt G, Metz K, Jahnke K, Dost P. Long-term results of laser-tonsillotomy in obstructive tonsillar hyperplasia. Laryngorhinootologie 2004; 83(7):466-469.
- (42) Jahnke K. Laser-tonsillotomy, state of the art and open questions. Laryngorhinootologie 2005; 84(9):651-652.
- (43) Huber K, Sadick H, Maurer JT, Hormann K, Hammerschmitt N. Tonsillotomy with the argon-supported monopolar needle--first clinical results. Laryngorhinootologie 2005; 84(9):671-675.
- (44) Gronau S, Fischer Y. Tonsillotomy. Laryngorhinootologie 2005; 84(9):685-690.
- (45) Ericsson E, Hultcrantz E. Tonsil surgery in youths: good results with a less invasive method. Laryngoscope 2007; 117(4):654-661.
- (46) Scherer H FAHJLMPCWKWI. Derzeitiger Stand der Laserchirurgie im Bereich des weichen Gaumens und der angrenzenden Regionen. Laryngo-Rhino-Otol 1994; 73:14-20.

- (47) Lister MT, CMBBWMTASDHCJ. Microdebrider tonsillotomy vs electro-surgical tonsillectomy: a randomized, double-blind, paired control study of postoperative pain. *Arch Otolaryngol Head Neck Surg* 2006; 132(6):599-604.
- (48) Sorin A, Bent JP, April MM, Ward RF. Complications of microdebrider-assisted powered intracapsular tonsillectomy and adenoidectomy. *Laryngoscope* 2004; 114(2):297-300.
- (49) Gunzel T, Zenev E, Heinze N, Schwager K. Postoperative bleeding after tonsillectomy between 1985 and 2001 and experiences to perform laser tonsillotomy. *Laryngorhinootologie* 2004; 83(9):579-584.
- (50) Gastpar H. Hemorrhage following tonsillectomy: causes, prevention and therapeutic measures. *Laryngol Rhinol Otol (Stuttg)* 1981; 60(1):1-3.
- (51) Schmidt R, Herzog A, Cook S, O'Reilly R, Deutsch E, Reilly J. Powered intracapsular tonsillectomy in the management of recurrent tonsillitis. *Otolaryngol Head Neck Surg* 2007; 137(2):338-340.
- (52) Celenk F, Bayazit YA, Yilmaz M, Kemaloglu YK, Uygur K, Ceylan A et al. Tonsillar regrowth following partial tonsillectomy with radiofrequency. *Int J Pediatr Otorhinolaryngol* 2008; 72(1):19-22.
- (53) Reichel O, Mayr D, Winterhoff J, de la CR, Hagedorn H, Berghaus A. Tonsillotomy or tonsillectomy?--a prospective study comparing histological and immunological findings in recurrent tonsillitis and tonsillar hyperplasia. *Eur Arch Otorhinolaryngol* 2007; 264(3):277-284.
- (54) Zhang PC, Pang YT, Loh KS, Wang DY. Comparison of histology between recurrent tonsillitis and tonsillar hypertrophy. *Clin Otolaryngol Allied Sci* 2003; 28(3):235-239.

8. Abkürzungsverzeichnis

| | |
|-------|-----------------------------------|
| TT | Tonsillotomie |
| TE | Tonsillektomie |
| NU | Nachuntersuchung |
| OSAS | Obstruktives Schlaf-Apnoe-Syndrom |
| Abb. | Abbildung |
| HE | Hämatoxylin-Eosin |
| EvG | Elastica van Gieson |
| bzw. | beziehungsweise |
| evtl. | eventuell |

9. Publikationsliste

Sedlmaier B, Bohlmann P, Jakob O, Reinhardt A.

Ambulant durchgeführte Diodenlaser-Tonsillotomie bei symptomatischer Tonsillenhyperplasie des Kindes. Klinische Ergebnisse.

HNO. 2010 Mar;58(3):244-54.

Caffier PP, Berl JC, Muggli A, Reinhardt A, Jakob A, Möser M, Fietze I, Scherer H, Hölzl M.

Snoring noise pollution--the need for objective quantification of annoyance, regulatory guidelines and mandatory therapy for snoring.

Physiol Meas. 2007 Jan;28(1):25-40. Epub 2006 Nov 17.

Schrom T, Taege C, Wolf G, Reinhardt A, Scherer H.

Histopathologie nach Implantation von Lidgewichten

HNO. 2006 Aug;54(8):591-6, 598

Hölzl M, Bauknecht HC, Fietze I, Seidner W, Reinhardt A, Scherer H.

Problems of hyomandibulopexia in patients with OSAS

Laryngorhinootologie. 2006 Oct;85(10):715-9.

10. Danksagung

An erster Stelle möchte ich mich sehr bei Herrn PD Dr. med. Benedikt Sedlmaier für die Überlassung dieser Promotionsarbeit und vor allem für die hervorragende Betreuung bedanken.

Großer Dank gilt Dr. Peter Bohlmann und Frau Daniela Reiche für das zur Verfügung stellen des Patientenkollektives und die stetige Unterstützung in der Datenerhebung. Ohne ihre Zusammenarbeit wäre diese Promotion nicht zustande gekommen.

Recht herzlich möchte ich mich bei Dr. Uwe Thalmann für die Anfertigung und Befundung der histologischen Präparate bedanken.

Frau Olga Jakob danke ich für die Hilfe bei der statistischen Auswertung.

Vielen Dank an Prof. Dr. med. Tadeus Nawka für die technische Hilfe beim Vollenden dieser Arbeit.

Abschließend möchte ich mich bei meiner Familie für ihr Verständnis und ihre Unterstützung bedanken.

Erklärung an Eides Statt

„Ich, Anya Reinhardt, erkläre, dass ich die vorgelegte Dissertation mit dem Thema „Klinische Ergebnisse nach ambulant durchgeführter Diodenlaser-Tonsillotomie bei symptomatischer Tonsillenhyperplasie des Kindes“ selbst verfasst und keine anderen als die angegebenen Quellen oder Hilfsmittel benutzt, ohne die (unzulässige) Hilfe Dritter verfasst und auch in Teilen keine Kopien anderer Arbeiten dargestellt habe.“

Berlin, den 30.06.2011

Anya Reinhardt