

3.4. Die Milz

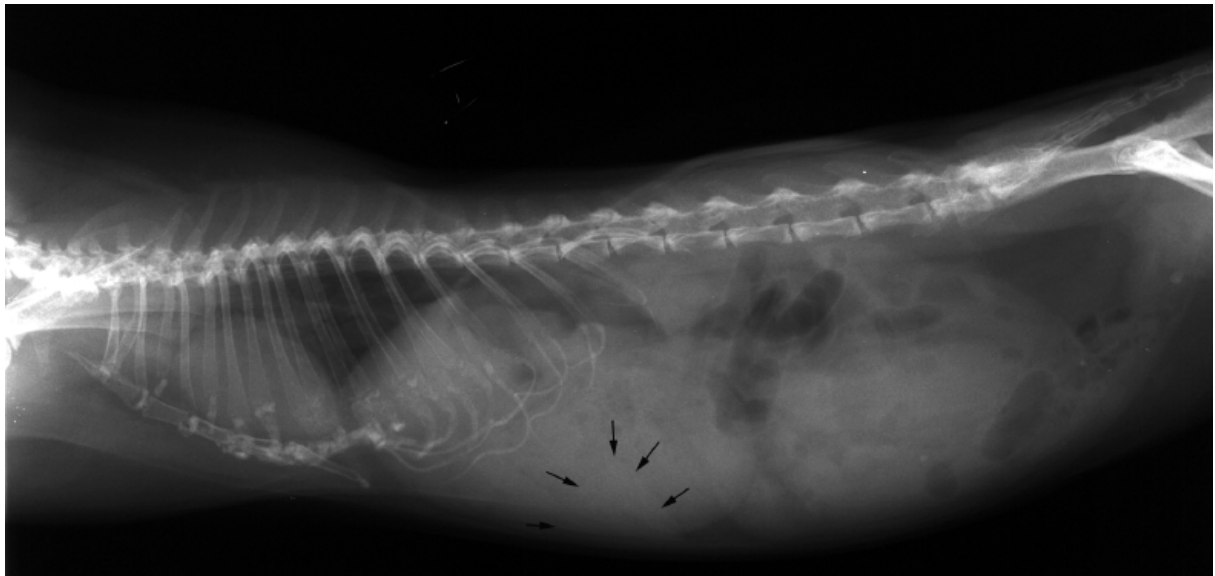Bei 16 von 368 (4,6 %) Aufnahmen war die Milz röntgenologisch identifizierbar. Sie ließ sich in der ventrodorsalen Ebene links meist als halbmondförmige bis dreieckige Verbreiterung der sonst um einen Millimeter starken Magenwand erkennen. Dieses annähernd gleichschenklige Dreieck von mittlerer Dichte und großer Homogenität lag mit der längsten Seite der Magenwand auf und konnte je nach Füllungszustand des Magens in Höhe von T13 bis L2, im 12. Interkostalraum bzw. auch hinter der 13. Rippe zwischen Magen und Bauchwand gefunden werden. Die Negativkontrastierung des gasgefüllten Magens bei einem Meerschweinchen bewirkte die Darstellung der Milz in der laterolateralen, rechtsanliegenden Ebene. Bei der Vermessung der dreiecksförmigen Struktur konnten folgende Ergebnisse gewonnen werden:

Tabelle 12: Röntgenologische Querschnittsabmessungen der Milz (Angaben in cm)

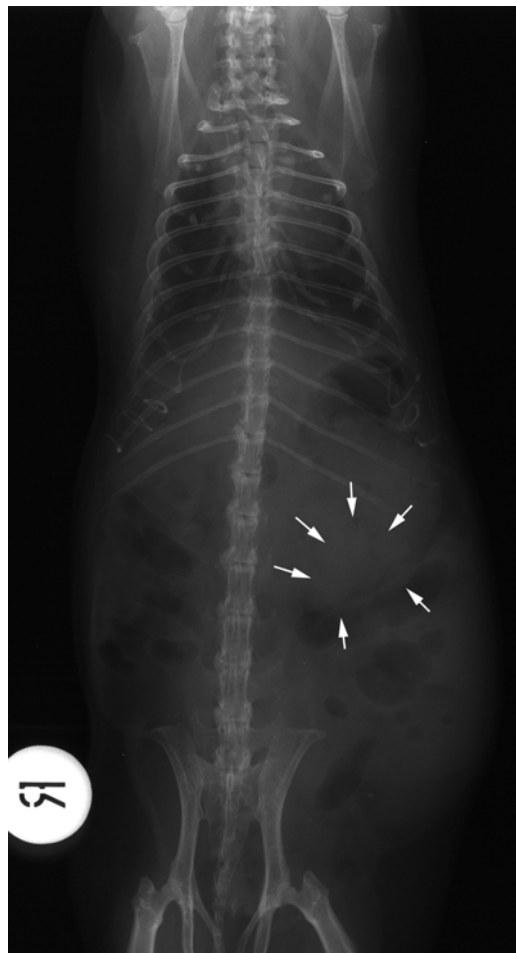
Pat.-Nr.	Breite	Schenkellänge 1	Schenkellänge 2
21	1,5	1,0	0,8
47	1,5	1,0	0,5
72	1,9	1,4	1,1
158	1,0	0,7	0,3
167	1,3	0,8	0,5
226	1,4	1,0	0,5
237	1,2	0,7	0,7
237 II	2,3	1,7	1,7

Sechs der 14 (42,9%) untersuchten Tiere, deren Milz darstellbar war, starben an den Folgen ihrer Erkrankung oder wurden eingeschläfert.

Röntgenbilder 62 und 63: Patient 237, w, Alter 4 ¼Jahre, Diagnose Splenomegalie



Röntgenbild 62, laterolateral, die schwarzen Pfeile markieren den Organschatten



Röntgenbild 63, ventrodorsal, die weißen Pfeile markieren den Organschatten

Die Milz konnte hauptsächlich nur bei Tieren mit schweren Störungen im Verdauungstrakt, aber auch bei Allgemeinerkrankungen erkannt werden.

Klinisch waren Inappetenz bzw. Anorexie mit und ohne gestörtem Allgemeinbefinden (8), Diarrhoe bzw. Enteritis (3), Zahnprobleme (3), Erkrankungen des Harntraktes (2) Räude (1) und Pneumonie (1) auffällig.

Röntgenologisch waren dabei folgende Befunde zu erheben:

- Magenmeteorismus (8)
- Magentympanie (5)
- Urolithiasis (3)
- Magenobstipation (1)
- Zäkumtympanie (1)

Zwei Fallberichte über Milztumoren

Bei zwei weiblichen Tieren mit intraabdominalen Umfangsvermehrungen konnten Milzneoplasien diagnostiziert werden. Dazu nun im Folgenden zwei detaillierte Berichte.

Fall 1

Signalement: Meerschweinchen, weiblich, 7 Jahre

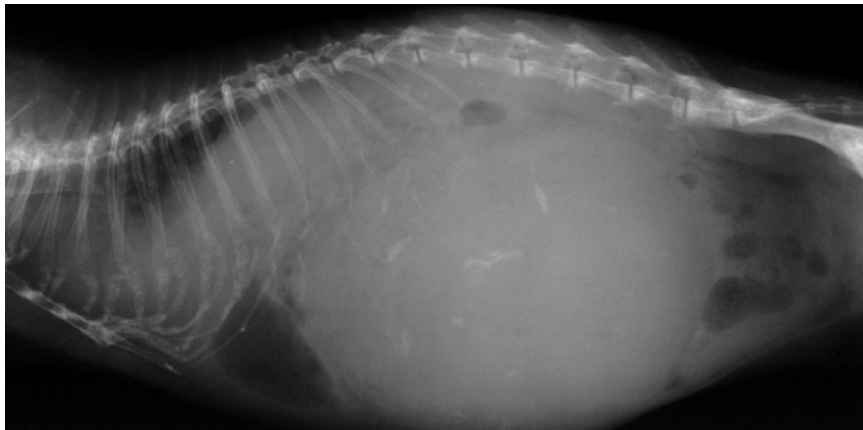
Anamnese: seit einigen Tagen Anorexie

Klinische Unterkieferabszess, rechtes Ovar palpatorisch

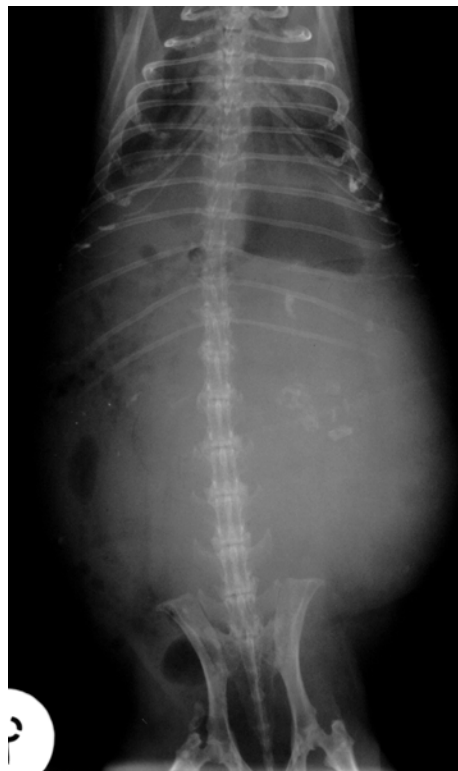Untersuchung: haselnußgroß

Röntgen: linkes Mesogastrium vollständig ausgefüllt mit kinderfaustgroßer, weichteildichter, inhomogener runder Masse, die diffus mit knochendichten Verschattungen durchsetzt ist
Ausdehnung in der Laterolateralen von T11 bis L6, Durchmesser 8 cm, Lage direkt kaudal am nach kranioventral abgedrängten Magen, von der Wirbelsäule bis zur ventralen Bauchwand reichend
Ausdehnung in der Ventrodorsalen von T11 bis L6, 8,4 x 6,3 cm, bis weit in das rechte Mesogastrium reichend
linke Niere ist nach kranial verlagert (kranialer Nierenpol in Höhe T11)

Röntgenbild 64 und 65: Patient 1,w, Alter 7 Jahre, Diagnose: Milzneoplasie



Röntgenbild 64, laterolateral



Röntgenbild 65, ventrodorsal

Verlauf:

Das Tier wurde aufgrund des Alters und des schlechten Allgemeinzustandes euthanasiert und pathologisch untersucht.

**Pathologische
Diagnose:**

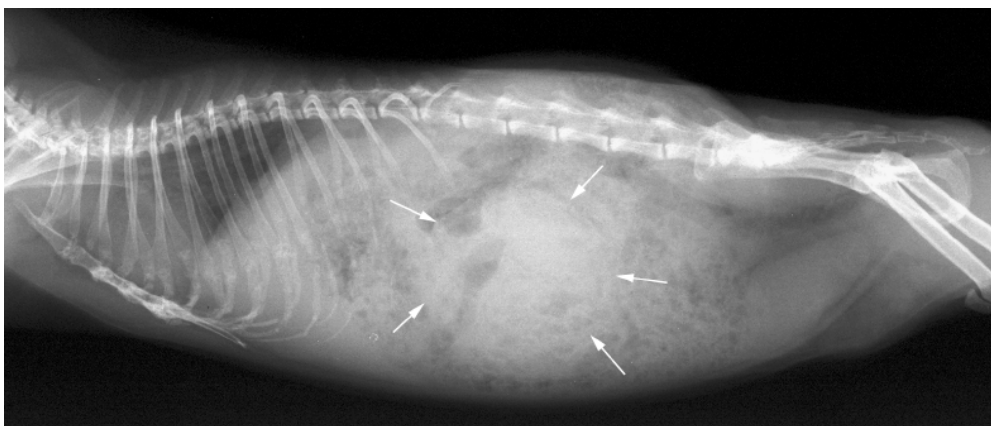
140 g schwere gekammerte Umfangsvermehrung im Abdomen; die zystösen Hohlräume sind teilweise mit Endothel ausgekleidet und mit gallertartiger Flüssigkeit gefüllt; im

Randbereich der Hohlräume findet sich hämatopoetisches Gewebe, in dem sowohl Erythropoese als auch Leukopoese zu finden ist; die Umfangsvermehrung ist mit der Milz verklebt; evtl. handelt es sich um versprengtes Milzgewebe; außerdem: Nephritis, Leberzellverfettung, Lungenödem, Ovarialzysten

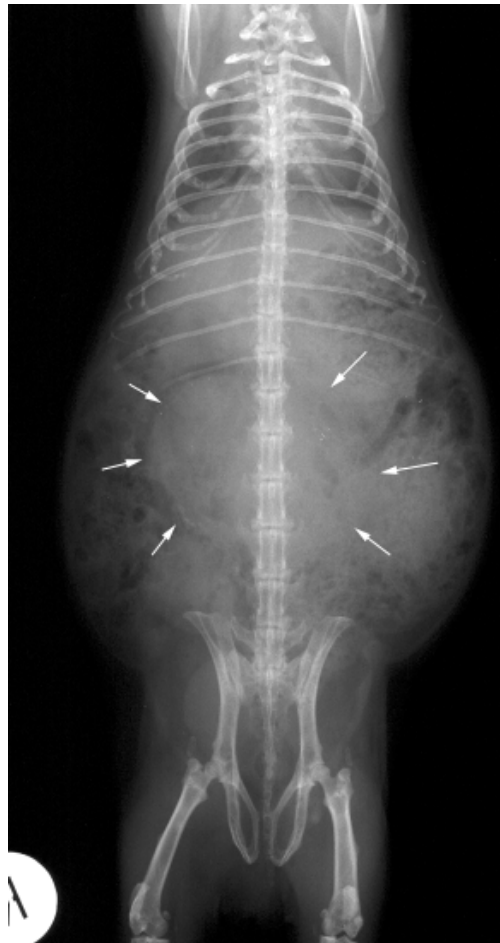Fall 2

Signalement:	Meerschweinchen, weiblich, 6 Jahre, 1000 g
Anamnese:	fällt seit einigen Tagen plötzlich um, ist matt und somnolent
Klinische Untersuchung:	blasse Schleimhäute, palpatorisch zentral im Abdomen walnussgroße Umfangsvermehrung Blutwerte: Erythrozyten 2,98 T/l, Hämatokrit 25,2 %
Röntgen:	zentral im Mesogastrium rundliche, röntgendichte Masse, die kranial punktuell mit knochendichten Verkalkungsherden durchsetzt ist Ausdehnung in der Laterolateralen von T13 bis L4, Durchmesser 4 cm Ausdehnung in der Ventrodorsalen von T13 bis L4, 4 x 5 cm, median mit Verlagerung in das rechte Mesogastrium

Röntgenbild 66 und 67: Patient 356, w, Alter 6 Jahre, Diagnose: Milzneoplasie (weiße Pfeile)



Röntgenbild 66, laterolateral



Röntgenbild 67, ventrodorsal

Diagnosen:	Allgemeinschwäche Anämie intraabdominale Umfangsvermehrung
Differentialdiagnosen:	intraabdominaler Tumor Hämatom Abszess Zyste
Verlauf:	Das Tier wurde splenektomiert und post operationem mit Infusionen und systemischer Antibiose versorgt. Das Meerschweinchen wurde als geheilt entlassen.
Pathologische Diagnose:	Haemangioendothelsarkom mit infiltrativem Wachstum, Nekrosen und Blutungen in die Milz