

1 Einleitung

Transmissible spongiforme Enzephalopathien (TSE) sind eine Gruppe von infektiösen, neurodegenerativen Erkrankungen des zentralen Nervensystems (ZNS). Charakterisiert sind diese Erkrankungen durch einen stetig progressiven Krankheitsverlauf, der durch Ataxie und Demenz gekennzeichnet ist und immer tödlich endet. Ein weiteres Merkmal dieser Erkrankung ist eine lange Inkubationszeit und eine fehlende humorale und zelluläre Immunantwort des Wirtsorganismus. Im Verlauf der Erkrankung kommt es zu charakteristischen Läsionen im Gehirn, die das Nervengewebe als schwammartig (spongiform) erscheinen lassen. Derzeit gibt es weder Schutzimpfungen noch Therapiemöglichkeiten gegen TSE-Erkrankungen. Zu ihren bekanntesten Vertretern gehören Scrapie bei Schaf und Ziege, die Bovine Spongiforme Enzephalopathie (BSE) beim Rind und die Creutzfeld-Jakob-Krankheit (CJD) beim Menschen.

1.1 Geschichtlicher Überblick

Scrapie gehört zu den am längsten bekanntesten und am besten erforschten TSE-Erkrankungen. Sie ist seit 1732 als Traberkrankheit bei Schafen bekannt (McGowan et al., 1922; Gaiger et al., 1924) und kommt weltweit, mit Ausnahme von Australien und Neuseeland, bei Schafen und Ziegen vor. Die Ausbreitung von Scrapie erfolgt zum einen vertikal durch Übertragung des Erregers vom Muttertier auf ihre Nachkommen während des Geburtsvorganges (Pattison et al., 1972; Pattison et al., 1974). Aber auch eine horizontale Übertragung von Tier zu Tier durch eine kontaminierte Umgebung ist bekannt (Hadlow et al., 1982; Pattison et al., 1972; Pattison et al., 1974).

Weitere Vertreter der TSE bei Tieren sind die Bovine Spongiforme Enzephalopathie (BSE) bei Rindern (Collee und Bradley et al., 1997), die übertragbare Enzephalopathie bei Nerzen (TME; engl: transmissible mink encephalopathy), die „chronic wasting disease“ (CWD) bei Hirschen und die Feline Spongiforme Enzephalopathie (FSE) bei Katzen. Experimentell kann der Scrapie-Erreger auch auf viele andere Tierarten, z.B. Mäuse, Hamster und Affen übertragen werden (Diringer et al., 1990).

Durch das Auftreten der Rinderseuche BSE wurde den TSE-Erkrankungen mehr Aufmerksamkeit gewidmet und die Grundlagenforschung auf diesem Gebiet vorangetrieben. Der Scrapie-Erreger konnte vermutlich nach Verfütterung von Tiermehl, welches von unzureichend sterilisierten Kadavern Scrapie-infizierter Schafe stammte, die Speziesbarriere zum Rind überschreiten. Das Krankheitsbild von BSE wurde erstmalig 1986 bei Rindern

Einleitung

beschrieben (Wells et al., 1987). Danach kam es zu einer Epidemie von erkrankten Rindern in England, die sich durch den Export von Tiermehl auch in andere Länder, z.B. Schweiz, Frankreich und Deutschland ausweitete. Bis heute wurden in England ca. 180.500 Fälle von BSE bestätigt (Stand: 01.07.2004; Quelle: www.defra.gov.uk). In Deutschland wurden derzeit 331 amtlich bestätigte BSE-Fälle gezählt (Stand: 30.06.2004; Quelle: Verbraucherministerium). Im Zusammenhang mit der Rinderseuche BSE steht die neue Variante CJD (vCJD), die vermutlich durch den Verzehr von BSE-haltigem Rindfleisch auf den Menschen übertragen wurde. Zahlreiche Experimente bestätigen, dass BSE auf den Menschen übertragbar sein kann. Hierzu zählt vor allem die Übertragung des BSE-Erregers auf Makaken (Lasmézas et al., 1996) sowie die Infektion anderer nichthumaner Primaten (Bons et al., 1999). Der Vergleich von Läsionsprofilen und Übertragungsexperimenten von BSE und vCJD zeigte, dass beide Erkrankungen höchstwahrscheinlich vom gleichen Erreger verursacht werden (Collinge et al., 1996; Bruce et al., 1997; Hill et al., 1997). Die erfolgreiche Übertragung des Erregers stand im Zusammenhang mit analogen histopathologischen Gehirnveränderungen (Lasmézas et al., 1996). Einen weiteren Hinweis auf einen Zusammenhang der beiden Erkrankungen bietet der Vergleich des Glykosylierungsmusters der Prion-Proteine, welches bei vCJD und den BSE-Proben identisch ist (Collinge et al., 1996).

Die klassische Creutzfeld-Jacob-Krankheit des Menschen wurde erstmalig 1920 von den Neurologen Hans-Gerhard Creutzfeld und Alfons Jacob beschrieben (Creutzfeld et al., 1920; Jacob et al., 1921). Die Erkrankung tritt mit einer Inzidenz von ein bis zwei Fällen pro einer Million Einwohner pro Jahr auf (Brown et al., 1990). Wie bei allen TSE-Erkrankungen äußert sich CJD durch den Verfall der geistigen Fähigkeiten (Demenz) und Bewegungsstörungen (Ataxie). Man unterscheidet vier Formen der CJD-Erkrankung: die familiäre, iatrogene, sporadische und die vCJD. Zirka 85-90 % der CJD-Fälle treten spontan auf. 10-15 % sind familiäre Fälle und genetisch durch Mutationen bedingt. Hierzu gehört das Gerstmann-Sträußler-Scheinker-Syndrom (GSS), welches 1936 erstmalig beschrieben wurde (Gerstmann et al., 1936) und die fatale familiäre Insomnie (FFI), die 1992 charakterisiert wurde (Manetto et al., 1992). Verschiedene iatrogene Übertragungen der Erkrankung von Mensch zu Mensch erfolgte durch medizinische Eingriffe unter Verwendung kontaminierter chirurgischer Instrumente, der Verabreichung von infektiösen Hormonpräparaten oder durch Transplantationen der Dura Mater oder Hornhaut (Gibbs et al., 1985; Brown et al., 1988; Harvey et al., 1992; Brown et al., 1990; Zobeley et al., 1999). Der Unterschied der vCJD zur „klassischen“ Form der Erkrankung liegt im durchschnittlich niedrigen Sterbealter der

Patienten (35 Jahre bei der vCJD gegenüber 65 Jahre bei CJD), dem bis zu zwei Jahren dauernden Krankheitsverlauf (ca. sechs Monate bei CJD) und dem Fehlen von typischen EEG-Veränderungen der Patienten.

Eine weitere TSE-Erkrankung des Menschen ist Kuru, die durch kannibalistische Rituale eines Naturvolkes im Hochland von Papua Neuguinea übertragen wurde (Gajdusek et al., 1977) und durch Prävention eingedämmt werden konnte.

1.2 Das Prion-Modell

1.2.1 Das Prion-Protein (PrP)

Als Erreger von TSE's gilt eine fehlgefaltete Form des zellulären Prion-Proteins (PrP^{Sc}) (Prusiner et al., 1991). Die 1982 von Stanley Prusiner entwickelte "Prion-Hypothese" geht davon aus, dass hauptsächlich, wenn nicht ausschließlich, die pathologische Isoform des zellulären Prion-Proteins als infektiöses Agens anzusehen ist. Charakterisiert ist die fehlgefaltete Form des Proteins durch eine erhöhte Resistenz gegenüber Proteinase K. Der Erreger ist außerdem durch eine erhöhte Hitzebeständigkeit und der Resistenz gegenüber UV-Licht gekennzeichnet (Prusiner und DeArmond et al., 1994). Durch einen Proteinase K-Verdau wird ein N-terminales Peptid von 68 Aminosäuren vom PrP^{Sc} abgespalten. Der verbleibende infektiöse Rest PrP₂₇₋₃₀ wird auch als „Prion-Rods“ bezeichnet (siehe Abbildung 1). PrP^{Sc} ist in der Lage, zu Scrapie-assoziierten Fibrillen (SAF) zu aggregieren (McKinley et al., 1991; Rubenstein et al., 1991). Diese Fibrillen können sich zu amyloiden Aggregaten ablagern und bilden bei humanen TSE's sogenannte Plaques. Obwohl infizierte Wirte einen normalen Immunstatus aufweisen (Benfante et al., 1974; Kingsbury et al., 1983), konnte bislang keine immunologische Reaktion auf den Erreger gezeigt werden (Collis et al., 1983; Brown et al., 1990). Es wird vermutet, dass das Protein vom Immunsystem als „körpereigen“ angesehen wird, da beide PrP-Formen die gleiche vom PrP-Gen des Wirtes codierte Aminosäuresequenz aufweisen (Basler et al., 1986).

Bei einer gelelektrophoretischen Auftrennung des Proteins können drei verschiedene Glykosylierungsformen detektiert werden, die sich in drei unterschiedlichen Proteinbanden darstellen. Dieses Bandenmuster wird auch für eine biochemische Charakterisierung von Prion-Stämmen verwendet. Anhand verschiedener Inkubationszeiten, Läsionsprofile und Glykosylierungsmuster lassen sich verschiedene Erregerstämme charakterisieren (DeArmond et al., 1993; Bessen et al., 1995; Safar et al., 1998). Bei den auf die Maus adaptierten Scrapie-Isolaten konnten bereits über 20 verschiedene Erregerstämme identifiziert werden (Dickinson et al., 1975; Bruce et al., 1991). Normalerweise sind die verschiedenen TSE-Erreger an eine

bestimmte Spezies angepasst. Mit Erhöhung der Infektionsdosen kann die Speziesbarriere aber überschritten werden, und der Erreger kann sich an den neuen Wirt adaptieren (Weissmann et al., 1991). Die Speziesbarriere ist abhängig von der PrP-Aminosäuresequenzhomologie zwischen Donor und Empfänger. Wenn sich die AS-Sequenz der Proteine zweier Arten sehr ähnlich sind, ist die Möglichkeit, die Speziesbarriere zu durchbrechen, hoch.

Obwohl die Prion-Hypothese in der Wissenschaft allgemein Zuspruch findet, gibt es auch Anhänger der Virushypothese (Diringer et al., 1991 b; Manuelidis et al., 1995). Der Nachweis einer erregerspezifischen Nukleinsäure konnte allerdings noch nicht erbracht werden (Diringer et al., 1997).

1.2.2 Das zelluläre Prion-Protein (PrP^c)

Die zelluläre Form des Prion-Proteins ist ein Glykoprotein, welches auf der Zelloberfläche vieler verschiedener Zelltypen exprimiert wird. Hierzu gehören vor allem Neuronen (Kretzschmar et al., 1986 a), Astrozyten und Oligodendrozyten (Moser et al., 1995), Mikroglia (Brown et al., 1998 b), aber auch nicht neuronale Zellen, wie z. B. Lymphozyten (Cashman et al., 1990) und follikulär dendritischen Zellen (McBride et al., 1992), sowie Muskelzellen (Brown et al., 1998 b). Das humane PrP^c hat vor der zellulären Prozessierung (siehe Abbildung 1) eine Länge von 253 Aminosäuren (AS), beim Hamster und bei der Maus umfasst es 254 Aminosäuren (Kretzschmar et al., 1986 b). Während der Translokation des Proteins ins endoplasmatische Retikulum wird vom N-Terminus ein 22 AS langes Signalpeptid abgespalten (Hope et al., 1986). Am C-Terminus des Proteins wird ein 23 AS langer Rest entfernt und am entstehenden Ende der AS an Position 231 ein GPI-Anker (Glykosyl-Phosphatidylinositol) angeheftet, mit dem das Protein in der Zellmembran verankert ist (Stahl et al., 1987). Weitere posttranslationale Modifikationen beinhalten die Bildung einer Disulfidbrücke zwischen den Cysteinen 179 und 214 (Turk et al., 1988) sowie N-Glycosylierungen an den AS Asparagin 181 und 197 (Endo et al., 1989; Stahl et al., 1993).

Einleitung

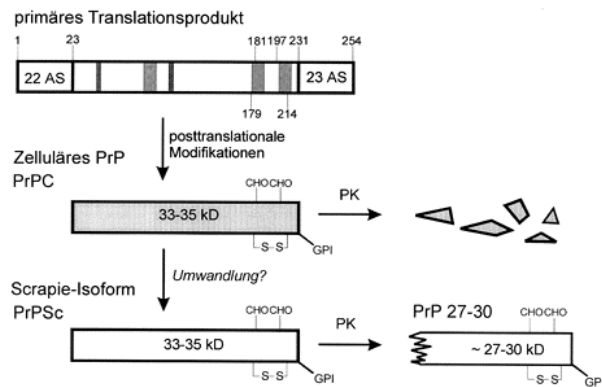


Abbildung 1: Biosynthese des Prion-Proteins und posttranslationale Modifikationen (Quelle: Biologen heute 6/1999; modifiziert nach Weissmann 1994)

Während posttranslationaler Modifikationen des PrP^c kommt es zur Abspaltung eines N-terminalen Signalpeptids, Entfernung einer C-terminalen Sequenz und Anheften eines GPI-Ankers, Glykosylierungen und Bildung einer Disulfidbrücke.

Durch Proteinase K-Verdau verbleiben beim PrP^{Sc} nach Abspaltung von N-terminalen AS sogenannte PK-resistente „Prion-Rods“, während das zelluläre PrP vollständig abgebaut wird.

Bei allen bislang untersuchten Spezies ist das Prion-Protein hoch konserviert und zeigt z. B. zwischen Mamalien Homologien bis zu 90 % (Wopfner et al., 1999). Die biologische Bedeutung des zellulären Prion-Proteins ist derzeit noch unklar. Untersuchungen an PrP^{0/0}-Mäusen zeigten keine Auffälligkeiten in der Entwicklung der Tiere oder ihrem Verhalten (Büeler et al., 1994). Jedoch konnte ein veränderter Schlaf-Wach-Rhythmus der Mäuse festgestellt werden (Tobler et al., 1996; Tobler et al., 1997). Eine weitere generierte PrP^{0/0}-Mauslinie zeigte im höheren Alter eine Ataxie und den Verlust von Purkinjezellen (Sakaguchi et al., 1996). Verursacht wird dieser Zellverlust vermutlich durch das Doppel-Protein, welches in PrP-defizienten Mäusen im Gegensatz zu Wildtypmäusen stark exprimiert wird (Moore et al., 1999). Eine Hypothese zur Funktion von PrP^c ist die Bindung von Kupfer (Brown et al., 1997 c; Stöckel et al., 1998). In synaptischen Membranfraktionen von PrP^{0/0}-Mäusen konnte eine verminderte Kupferkonzentration festgestellt werden (Herms et al., 1999; Brown et al., 1997). Außerdem wurde bei PrP^{0/0}-Mäusen eine verminderte Superoxiddismutasen-Aktivität (SOD) festgestellt (Brown et al., 1997 c). Durch Bindung von vier Kupferionen an die Oktapeptidregion des PrP^c (Viles et al., 1999) erhält das Protein eine SOD-Aktivität, die Einfluss auf die Resistenz gegen freie Radikale in der Zelle haben könnte (Brown et al., 1999

a). Das Vorhandensein des zellulären Prion-Proteins ist essentiell für eine Scrapie-Infektion, da eine Infektion von PrP^{0/0}-Mäusen mit dem Scrapie-Erreger nicht möglich ist (Büeler et al., 1993; Sailer et al., 1994). Hingegen zeigten transgene Mäuse, welche das Protein überexprimierten, nach einer Infektion eine verkürzte Inkubationszeit (Büeler et al., 1994). Heterozygote PrP^{+/-}-Mäuse haben dagegen eine verlängerte Inkubationszeit gegenüber den PrP^{+/+}-Mäusen und zeigten nach Infektion auch nur 50 % der PrP^{Sc}-Ablagerungen im Vergleich zu den entsprechenden Wildtypkontrolltieren (Büeler et al., 1993; Sakaguchi et al., 1995).

1.2.3 Umwandlung von PrP^c in PrP^{Sc}

Ein wesentlicher Unterschied zwischen den Protein-Formen PrP^c und PrP^{Sc} ist ihre dreidimensionale räumliche Faltung. Das PrP^{Sc} zeichnet sich durch einen erhöhten Anteil an β -Faltblattstrukturen aus und zeigt in der dreidimensionalen räumlichen Faltung einen essentiellen Unterschied zu PrP^c (Hope et al., 1991; Caughey et al., 1998). Das zelluläre Prion-Protein besteht zu 40 % aus α -helikalen Strukturen und zu 3 % aus β -Faltblattstrukturen, während die pathologische Isoform des Proteins 43 % β -Faltblattstrukturen und 30 % α -Helices aufweist (Hope et al., 1991). Offensichtlich ist die fehlgefaltete Form PrP^{Sc} in der Lage, wenn es in Kontakt mit der normalen Prion-Form kommt, diese in β -Faltblattstrukturen umzufalten (Prusiner et al., 1991). Die neu entstandenen PrP^{Sc}-Proteine sind dann ihrerseits wieder in der Lage, die Konformation weiterer PrP^c-Proteine zu verändern, wodurch sich die Scrapie-Form repliziert (Pan et al., 1993; Nguyen et al., 1995). Nach der Umfaltung von PrP^c in die pathologische Isoform, wird diese nicht mehr metabolisiert, sie aggregiert und lagert sich im Gehirn als Amyloid ab. Die tertiäre Struktur von PrP^{Sc} ist derzeit noch spekulativ, da aufgrund der ungünstigen biophysikalischen Eigenschaften eine Analyse bisher nicht möglich war.

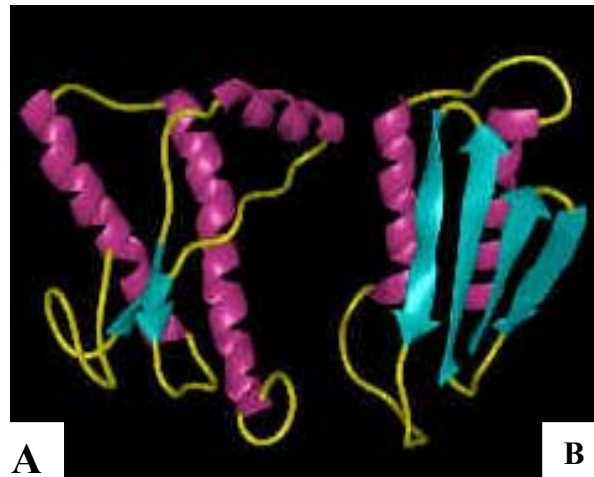

Abbildung 2: Schematische Darstellung der dreidimensionalen Prion-Struktur

(Quelle:www.google.de)

A: PrP^c, vorwiegend α -helikale Strukturen

B: PrP^{Sc}, gehäufte β -Faltblattstrukturen

1.2.4 Das Prion-Protein-Gen

Bisher ist das untranslatierte Prion-Gen von über 70 Spezies identifiziert worden. Gemeinsam sind diesen Genen ein oder zwei Exons am 5'-Ende und ein weiteres Exon, welches den kompletten offenen Leserahmen enthält, der für ca. 250 AS codiert (Goldmann et al., 1993). Der Promotor des Prion-Gens enthält keine TATA-Box, zeigt aber Ähnlichkeiten mit „housekeeping“-Genen.

Die vom Gen transkribierte mRNA variiert zwischen den verschiedenen Spezies in ihrer Größe. Dies beruht auf der unterschiedlichen Länge der 3'-untranslatierten Region. Auf dem Gegenstrang des Gens befindet sich ein Antisense-Leserahmen, der zwischen den Spezies hochkonserviert ist, aber für keine mRNA codiert (Rother et al., 1997). Das Prion-Gen wird am stärksten in Neuronen exprimiert (Kretzschmar et al., 1986 a), aber auch in Oligodendrozyten, Astrozyten (Moser et al., 1995) und verschiedenen anderen Organen wie Herz, Niere, Milz und Lunge. Die Level an mRNA des Gens bleiben nach einer Scrapie-Infektion und während des Krankheitsverlaufes konstant (Chesebro et al., 1985). Für das murine PrP-Gen existieren zwei Allele (PrP-A und PrP-B), die sich an zwei AS-Positionen unterscheiden. Diese führen nach einer Infektion zu unterschiedlichen Inkubationszeiten (Westaway et al., 1987). Zudem konnte ein 179 AS großes „Doppelprotein“ identifiziert werden, dessen Gen 16 kb stromabwärts des PrP-Gens liegt und zum Prion-Protein eine 25 %ige Sequenzhomologie aufweist. Die drei identifizierten Transkripte (17 kb; 2,7 kb und

Chimäre) werden nur minimal im Gehirn exprimiert (Moore et al., 1999; Mastrangelo et al., 2001).

Bei humanen erblichen Prionkrankheiten wurden eine Vielzahl verschiedener Punktmutationen und Insertionsmutationen im offenen Leserahmen des Prion-Protein-Gens festgestellt. Mutationen im Prion-Gen, die z. B. auf einen AS-Austausch beruhen, können den α -helikalen Bereich des Proteins destabilisieren und somit die Wahrscheinlichkeit für eine Umwandlung in β -Faltblattstrukturen erhöhen. Eine Punktmutation im Codon 102 ist die Ursache für das GSS (Hsiao et al., 1989), während eine Mutation im Codon 178 im Zusammenhang mit der FFI-Erkrankung steht. Die Position 129 zeigt beim Menschen einen Polymorphismus und codiert entweder für Methionin oder Valin. Die Homozygotie (Met/Met) an Position 129 scheint für die sporadische CJD eine genetische Prädisposition darzustellen. Es konnte bei den bisher an vCJD erkrankten Patienten ausschließlich ein Methionin/Methionin homozygotes Codon 129 festgestellt werden (Will et al., 1996). Patienten, die am Codon 129 homozygot für Methionin sind, zeigen einen schnelleren Verlauf der Krankheit als Heterozygote (Gambetti et al., 1995). Diese Position scheint eventuell eine große Bedeutung für die Konformationsstabilität vom PrP^C zu haben (Prusiner et al., 1997).

1.3 Histopathologie von TSE-Erkrankungen

1.3.1 PrP^{Sc}-Ablagerung

Das zentrale Ereignis bei der Scrapie-Infektion ist die Ablagerung von unlöslichem, fehlgefaltetem Prion-Protein im Gehirn. Die Akkumulation von PrP^{Sc} beginnt bereits im sehr frühen Krankheitsstadium noch vor dem Auftreten von anderen histopathologischen Veränderungen und klinischen Symptomen (Diedrich et al., 1991; Williams et al., 1997). Zunächst bildet das Protein kleine, diffuse Ablagerungen in und um Neuronen. Bei einigen TSE's kommt es zu größeren Ablagerungen von Prion-Protein im Gehirn, die als Plaques bezeichnet werden. Prion-Protein-Aggregate findet man häufig auch an Synapsen, z. B. in der Körnerschicht des Kleinhirns oder im Neocortex (Kitamoto et al., 1992). Abhängig vom Erregerstamm, vom Wirt und vom Genotyp des PrP kommt es bei den verschiedenen TSE's zu unterschiedlichen Prion-Protein-Ablagerungen, die in Größe und Stärke variieren. Die Prion-Protein-Ablagerungen besitzen amyloid-artige Eigenschaften, d.h. sie sind z.B. mit dem Farbstoff Kongorot anfärbbar und zeigen im polarisierten Licht eine Doppelbrechung.

1.3.2 Vakuolisierung

Ein charakteristisches Erscheinungsbild von TSE-Erkrankungen ist eine Vakuolisierung des Gehirns. Diese spongiformen Veränderungen sind lichtmikroskopisch erkennbare Hohlraumbildungen des Hirnparenchyms. Diese Hohlräume liegen einzeln oder als konfluierende Vakuolen traubenartig zusammenhängend vor. Die spongiformen Veränderungen treten vor allem in der grauen Substanz des Hirnstamms (Zlotnik et al., 1962) und häufig auch in der weißen Substanz auf (Eklund et al., 1963; Jeffrey et al., 1992).

Das Ausmaß und die Verteilung der Vakuolisierungen auf die einzelnen Hirnregionen unterscheiden sich innerhalb der verschiedenen Erregerstämme und wird als Läsionsprofil bezeichnet. Wenn diese Läsionen im Endstadium neurodegenerativer Erkrankungen das gesamte Hirnparenchym durchsetzen, spricht man vom status spongiosus (Zlotnik et al., 1962). In diesem Stadium zeigt das Hirngewebe starke Auflockerungen mit großen perizellulären Spalträumen und wird von einem deutlichen Nervenzellverlust begleitet (Jeffrey et al., 1992; Jeffrey et al., 1995). Die Hirndegeneration führt zu entsprechenden funktionellen Störungen, die sich in für Prion-Erkrankungen typischen Symptomen wie Ataxie und Demenz manifestiert.

1.3.3 Mikrogliaaktivierung

Mikroglia gehören neben den Astrozyten und Oligodendrozyten zu den Neuroglia des Gehirns, die das Stützgewebe des Nervensystems bilden. Neben der Ernährung und dem Sauerstoffaustausch zwischen Nervenzellen fördern Gliazellen unter anderem die Erregungsleitung und besitzen als Mikrogliazellen unspezifische Abwehraufgaben.

Mikrogliazellen sind die gewebeständigen Makrophagen des Gehirns und werden auch als Mesoglia oder Hortega-Zellen nach dem Neurophysiologen Pio Del Rio Hortega bezeichnet (Pio Del Rio Hortega et al., 1919; 1932). Sie weisen von allen Gliazellen im Gehirn die größte Formenvielfalt auf und bestehen meist aus kleinen, beweglichen, stark veränderlichen Zellen mesenchymaler Herkunft und sind Bestandteil der weißen und grauen Substanz. Mikroglia sind nicht ortständig und somit in der Lage, ihre Position und Form zu verändern (Streit et al., 1988; Kreutzberg et al., 1996). Sie werden auch als Immunabwehrzellen des ZNS bezeichnet und haben phagozytotische Funktionen und nehmen dadurch eine zentrale Schlüsselrolle bei immunologischen Vorgängen im Gehirn ein. Mikrogliazellen machen ca. 5-15 % der humanen Zellen im Gehirn aus und sind damit etwa genauso zahlreich vertreten wie Neurone. Sie sind gleichmäßig über alle Hirnregionen verteilt und weisen meist eine verzweigte Morphologie auf, die auch als ramifiziert bezeichnet wird (Streit et al., 1988; Kreutzberg et

al., 1996). In diesem Zustand werden die Zellen auch als „ruhend“ beschrieben und weisen eine geringe Expression von immunrelevanten Molekülen wie z. B. MHC-2 auf (Kreutzberg et al., 1996). Unter pathologischen Bedingungen wie z. B. bei Trauma, Ischämie und neurodegenerativen Erkrankungen des ZNS werden die Mikrogliazellen aktiviert (Kreutzberg et al., 1996). Diese Aktivierung ist mit einer morphologischen Veränderung der Zelle verbunden, die sich in einer Reduzierung der Ausläufer und Vergrößerung des Zellkörpers äußert (Streit et al., 1988; Kreutzberg et al., 1996). Im Laufe des Aktivierungsprozesses kommt es zu einer Migration der Zellen (Kreutzberg et al., 1996). Ein Merkmal aktivierter Mikrogliazellen ist eine verstärkte Expression von Zelloberflächenmolekülen wie beispielsweise MHC-2, CD45 oder F4/80 (Graeber et al., 1988; Williams et al., 1994 b). Außerdem kommt es nach Aktivierung von Mikrogliazellen zu einer Sekretion proinflammatorischer Zytokine, die eine wichtige Rolle bei der Induktion neuroinflammatorischer Prozesse im Gehirn spielen. Auch während einer Scrapie-Infektion kommt es nach Ablagerungen von PrP^{Sc} im Gehirn zu einer Aktivierung von Mikrogliazellen, die somit eine wichtige Rolle in der Pathogenese von Prion-Krankheiten einnehmen könnten (Williams et al., 1994 b). Diese Aktivierung ist ein frühzeitiger Prozess im Krankheitsverlauf und erfolgt bevor es zum Neuronenverlust oder klinischen Symptomen kommt (Williams et al., 1994). Die durch Ablagerungen von PrP^{Sc} aktivierten Mikrogliazellen beginnen mit der Sekretion proinflammatorischer Zytokine, zu denen IL-1, IL-6 und TNF- α gehören (Williams et al., 1994 b; Campell et al., 1994). Es konnte gezeigt werden, dass es zur Induktion des Transkriptionsfaktors NF- κ B kommt, der auch als Transkriptionsfaktor für proinflammatorische Zytokine gilt (Kim et al., 1999). Neben der Sekretion von Zytokinen kommt es außerdem zur Freisetzung von Chemokinen z. B. RANTES (CCL5), MIP-1 α (CCL3) und MCP-1 (CCL2; Ju et al., 1998; Rogers et al., 1996; Riemer et al., 2000; Lewicki et al., 2003), die als chemotaktische Faktoren auf inflammatorische Zellen wirken. Dadurch kommt es zur Aktivierung, Mobilisierung und Rekrutierung weiterer Mikrogliazellen an dem Ort der Schädigung (Streit et al., 2002). Die Hirnregionen mit starker Mikrogliaaktivierung korrelieren mit den Regionen, die im Verlauf der Erkrankung einen starken Verlust an Neuronen aufweisen (Williams et al., 1997; Giese et al., 1998).

Es konnte gezeigt werden, dass die biologisch aktive Region des Prion-Proteins PrP₁₀₆₋₁₂₆ in der Lage ist, Mikrogliazellen *in vitro* zu aktivieren (Forloni et al., 1993; Brown et al., 1996 a). Weiterhin konnte festgestellt werden, dass der Zellüberstand aktivierter Mikrogliazellen toxisch für Neuronen ist und Astrozyten aktivieren kann (Brown und Kretschmar et al., 1997 a). Aktivierte Mikrogliazellen sezernieren auch zytotoxische Faktoren wie z. B. freie

Sauerstoffradikale und zytotoxische Zytokine, die zur Schädigung von Neuronen führen könnten.

1.3.4 Astrozytose

Astrozyten werden auch als Makroglia bezeichnet und sind die größten Gliazellen des ZNS, die zytoplasmatische Fortsätze ausbilden, mit denen sie in Kontakt mit Nervenzellen und Blutkapillaren stehen. Eine wichtige Aufgabe von Astrozyten ist die Bildung der Blut-Hirn-Schranke. Weitere Funktionen sind die Versorgung von Neuronen mit Sauerstoff und Nährstoffen, eine Nährstoffspeicherung von Glycogen, der Abtransport von neuronalen Stoffwechselprodukten und die Aufnahme von überschüssigen Neurotransmittern an den Synapsen (Ullian et al., 2001; Walz et al., 1989; Hansson et al., 1992; Hansson et al., 2003).

Ein typisches Merkmal von TSE und anderen neurodegenerativen Erkrankungen ist eine Aktivierung von Astrozyten im Krankheitsverlauf (DeArmond et al., 1987; Liberski et al., 1987; Diedrich et al., 1991). Die Aktivierung neuroinflammatorischer Prozesse im ZNS lässt sich auf eine zunehmende Ablagerung von unlöslichen, fehlgefalteten Proteinaggregaten zurückführen. Durch eine anschließende Mikrogliaaktivierung und folgende Sekretion proinflammatorischer Zytokine kommt es zu einer Aktivierung und Proliferation von Astrozyten. Während der Scrapie-Infektion ist die Astrozytose ein früher Prozess im Krankheitsverlauf und wie die Mikrogliose bereits vor dem Auftreten von neurodegenerativen Prozessen detektierbar (Williams et al., 1997; Diedrich et al., 1991). Sie lässt sich immunhistochemisch durch den Nachweis spezifischer Proteine wie z. B. dem sauren Faserprotein GFAP (glial fibrillar acidic protein), welches auf den Fortsätzen aktivierter Astrozyten exprimiert wird, nachweisen (Wietgreffe et al., 1985; Diedrich et al., 1987). Die Proliferation von Astrozyten konnte durch das synthetisierte, neurotoxische Prion-Protein-Fragment PrP₁₀₆₋₁₂₆ in der Zellkultur ausgelöst werden (Forloni et al., 1994; Brown et al., 1996 b; Brown et al., 1997 b). Das infektiöse Agens führt aber nur in Verbindung mit vorhandenen Mikrogliazellen zu einer Aktivierung von Astrozyten (Brown et al., 1996 b). Die Proliferation benötigt ebenfalls die Anwesenheit von zellulärem PrP^c, da Astrozyten von PrP^{0/0}-Mäusen auch in Anwesenheit von Mikrogliazellen nicht stimuliert werden können (Brown et al., 1998 c). Durch eine Astrozytose kommt es zur Freisetzung von neurotoxischen Faktoren. Zudem kann es zur Deregulation des extrazellulären Glutamatspiegels kommen, welche vermutlich zu einer letalen Neurodegeneration führt (Brown et al., 1999 b).

1.3.5 Neuronenverlust

Ein charakteristisches Merkmal aller TSE's ist der fortschreitende Neuronenverlust (Jeffrey et al., 1995; Giese et al., 1995). Die Ursache für das Sterben von Neuronen ist bisher noch nicht abschließend geklärt. Jedoch scheinen Apoptose und eine sekundäre Nekrose wichtige Mechanismen der Neurodegeneration zu sein (Park et al., 2000). Apoptotische Prozesse korrelieren jedoch nicht immer mit der lokalen Ablagerung von PrP^{Sc}. Typische Merkmale während apoptotischer Prozesse wie DNA-Fragmentierung und ein schrumpfendes Zellvolumen konnten bei experimentellen Untersuchungen gezeigt werden (Fairbairn et al., 1994; Giese et al., 1995). Es konnten für die Apoptose verantwortliche spezifische Proteine detektiert werden (Park et al., 2000). Im Zusammenhang mit einem Neuronenverlust kommt es auch zur Selbstzerstörung (Autophagie) der Zelle. Ausgelöst wird diese durch den Zellabbau und die vom Zytoplasma freigesetzten Proteasen (Jeffrey et al., 1995).

1.4 Ausbreitung des Erregers im infizierten Wirt

Der natürliche Infektionsweg von Prion-Erkrankungen stellt die orale Übertragung des Erregers dar. Die Inkubationszeit verlängert sich je nach Übertragungsweg. Die intracerebrale Infektion innerhalb einer Spezies ist die effizienteste, da sich die Inkubationszeit einer oralen, subkutanen, intravenösen oder intraperitonealen Infektion verlängert. Die Ausbreitung der Prionen von der Peripherie ins ZNS ist abhängig von PrP^C-haltigem Gewebe (Brandner et al., 1996; Blättler et al., 1997). Versuche mit PrP^{0/0}-Mäusen zeigten, dass es nach intraperitonealer Infektion zu keiner Vermehrung des Erregers kommt (Büeler et al., 1993). Nach der Scrapie-Infektion zeigt sich eine hohe Infektiösität in der Milz, noch bevor der Erreger im Hirngewebe nachweisbar ist (Blättler et al., 1997). Für die periphere Erregerausbreitung scheint das lymphoretikuläre System eine wichtige Rolle zu spielen (Kimberlin et al., 1989). Es konnte gezeigt werden, dass SCID-Mäuse, nach i.p.-Infektion mit dem Erreger nicht infizierbar sind, dagegen war eine intracerebrale Infektion möglich (Fraser et al., 1996; Lasmestas et al., 1997; Klein et al., 1997). Dies wird auf das Fehlen von follikulärendendritischen Zellen (FDC) zurückgeführt, die bislang eine noch unbekannt Funktion in der Scrapie-Pathogenese einnehmen (Kitamoto et al., 1991; Brown et al., 1999 c). Es konnte gezeigt werden, dass FDC-defiziente Mäuse intraperitoneal nicht infizierbar sind (Brown et al., 1999 c; Mabbott et al., 2000; Montrasio et al., 2000).

Untersuchungen an oral infizierten Hamstern zeigten die periphere Ausbreitung des Erregers über das Rückenmark ins Gehirn (Baldauf et al., 1997; Beekes et al., 1996). Dabei scheint der Erreger nach Aufnahme in den Gastrointestinaltrakt über den Nervus splanchnicus die graue

Substanz des thorakalen Rückenmarks zu erreichen (Beekes et al., 1996). Anschließend erfolgt die Ausbreitung sowohl in absteigender als auch in aufsteigender Richtung. Immunhistochemische Prionuntersuchungen ergaben zusätzlich einen alternativen Ausbreitungsweg über parasymphatische Kerngebiete des Vagusnerven (Beekes et al., 1996). Hierbei scheint der Erreger den Magen über efferente parasymphatische Fasern zu verlassen und direkt in die Medulla oblongata zu gelangen, um so das ZNS zu infizieren.

Wie der Erreger den Magen-Darm-Trakt verlässt und das periphere Nervensystem erreicht ist bislang noch ungeklärt. Diskutiert werden in diesem Zusammenhang die M-Zellen des Darms (Prinz et al., 2003). Es werden weitere Untersuchungen nötig sein, um die Ausbreitung des Erregers besser zu verstehen.

1.5 Diagnose von TSE-Erkrankungen

Ein typisches Kriterium bei der Diagnose von CJD ist eine krankhafte Veränderung der elektrischen Hirnaktivität, die mit Hilfe einer Elektroenzephalographie (EEG) der Patienten erfasst werden kann (Steinhoff et al., 1996). Bei humanen TSE-Erkrankungen wie CJD kann nur eine Verdachtsdiagnose erfolgen, da ein endgültiger Befund nur nach neuropathologischer Untersuchung des Gehirns nach dem Tod des Patienten erfolgen kann.

Bei Verdachtsfällen von familiären TSE-Erkrankungen wird auch eine PrP-Genanalyse durchgeführt, um Mutationen im PrP-Gen zu erfassen.

Charakterisiert sind TSE's durch ein breites Spektrum an Symptomen und klinischen Befunden. Immunhistochemische Untersuchungen an Gewebe zur Anfärbung von PrP^{Sc} und Western-Blot-Analysen gehören zu den zuverlässigsten Methoden für eine Diagnostik von Prion-Erkrankungen. Auch durch Verwendung des PET-Blots, der es ermöglicht Paraffinschnitte, die zuvor auf eine Nitrozellulosemembran gebracht wurden mit Proteinase K zu verdauen, kann PrP^{Sc} spezifisch dargestellt werden (Schulz-Schäffer et al., 2000).

Eine Diagnose von Scrapie am lebenden Tier ist unter Umständen möglich und kann durch den Nachweis von PrP^{Sc} im lymphatischen Gewebe des dritten Augenlids bei Schafen und in den Tonsillen erfolgen (Schreuder et al., 1996; 1998).

1.6 Das IL-1-System

Interleukin-1 ist ein multifunktionales, proinflammatorisches Zytokin, das nahezu jeden Zelltyp beeinflussen kann. IL-1 liegt in zwei Formen als IL-1 α und IL-1 β vor (Dinarello et al., 1991). Die IL-1-Proteine werden als Vorläuferproteine mit einer Größe von 35 kDa in der Zelle synthetisiert und von zellulären Proteasen auf ihre natürliche Größe von 17 kDa verkürzt. Die Bindung des Zytokins erfolgt an den IL-1-Rezeptor, der in zwei Formen als IL-1-Rezeptor-Typ1 (IL-1R1) und als IL-1-Rezeptor-Typ2 (IL-1R2) vorliegt. Der IL-1R1 ist ein 80 kDa großes Glykoprotein, welches auf einer Vielzahl von Zellen exprimiert wird z. B. Fibroblasten, endotheliale Zellen, neuronale Zellen, glatte Muskelzellen, Hepatozyten, dendritische Zellen und T-Lymphozyten (Sims et al., 1988; Mancilla et al., 1992). Der IL-1R2 liegt als 68 kDa großes Glykoprotein vor und wird vor allem auf B-Zellen und Neutrophilen exprimiert (McMahon et al., 1991). Nur der IL-1R1 ist in der Lage, durch Bindung von IL-1 eine Signaltransduktion zu initiieren (Dower et al., 1990; Sims et al., 1993; Greenfeder et al., 1995). Zunächst erfolgt eine schwache Bindung von IL-1 an den IL-1R1. Erst wenn dieser Komplex von einem Helferprotein (IL-1R-AcP) gebunden wird, entsteht eine Bindung mit hoher Affinität (Greenfeder et al., 1995; Huang et al., 1997). IL-1R-AcP ist essentiell für eine IL-1-Signaltransduktion, da IL-1R-AcP-defiziente Mäuse keine IL-1-induzierte Signaltransduktion zeigen (Wesche et al., 1997). Die Signaltransduktion läuft über das Adapterprotein MyD88, welches für die Aktivierungen von zwei Kinasen, IRAK1 und IRAK-2 verantwortlich ist. Nach der Formierung des Komplexes IL-1/IL-1R1/IL-1R-AcP kommt es zu einer Phosphorylierung der IL-1-Rezeptor-assoziierten Kinasen (IRAK; Cao et al., 1996). Durch Phosphorylierung von IRAK4, die durch die Kinase IRAK1 erfolgt, kommt es zu einer anschließenden Interaktion mit dem TNF-Rezeptor-assoziierten Faktor 6 (TRAF6). Letztlich kommt es zur Aktivierung von NF- κ B, was zu einer Transkription bestimmter mRNA-Moleküle führt (Cao et al., 1996). Ein weiterer Signalweg, der durch TRAF6 initiiert werden kann, führt zur Aktivierung von c-jun über die Phosphorylierung von Map-Kinasen (O'Neill et al., 1998; siehe Abbildung 3).

Die zunächst biologisch inaktive Vorläuferform von IL-1 β muss vor der Sekretion in das aktive Protein gespalten werden. Die Spaltung von IL-1 α erfolgt durch Calpain-like-Enzyme, während IL-1 β durch die Protease ICE (engl.: interleucin-1beta-converting-enzyme) verkürzt wird. ICE gehört zur Familie der Cysteinproteasen und liegt als Heterodimer vor, bestehend aus einer 10- und 20 kDa großen Kette (Wilson et al., 1994). Für die Spaltung von Interleukin-1 formen sich zwei ICE-Heterodimere mit zwei Molekülen Pro-IL-1 β zu einem Tetramer zusammen (Wilson et al., 1994). Dabei erkennt das Enzym die Aminosäure Aspartat an

Position 116 des Pro-IL-1 β als Signal für eine Spaltung. Mäuse, die defizient für ICE sind, konnten kein biologisch aktives IL-1 β sezernieren (Kuida et al., 1995; Li et al., 1995). Ein weiteres Mitglied der IL-1-Familie ist der IL-1-Rezeptor-Antagonist (IL-1Ra), welcher in der Lage ist, die Bindung von IL-1 und den anschließenden Signalweg zu blockieren (Arend et al., 1993).

Proinflammatorische Zytokine wie IL-1 werden auch während neuroinflammatorischer Prozesse bei der Scrapie-Infektion in ihrer Expression hochreguliert (Williams et al., 1994).

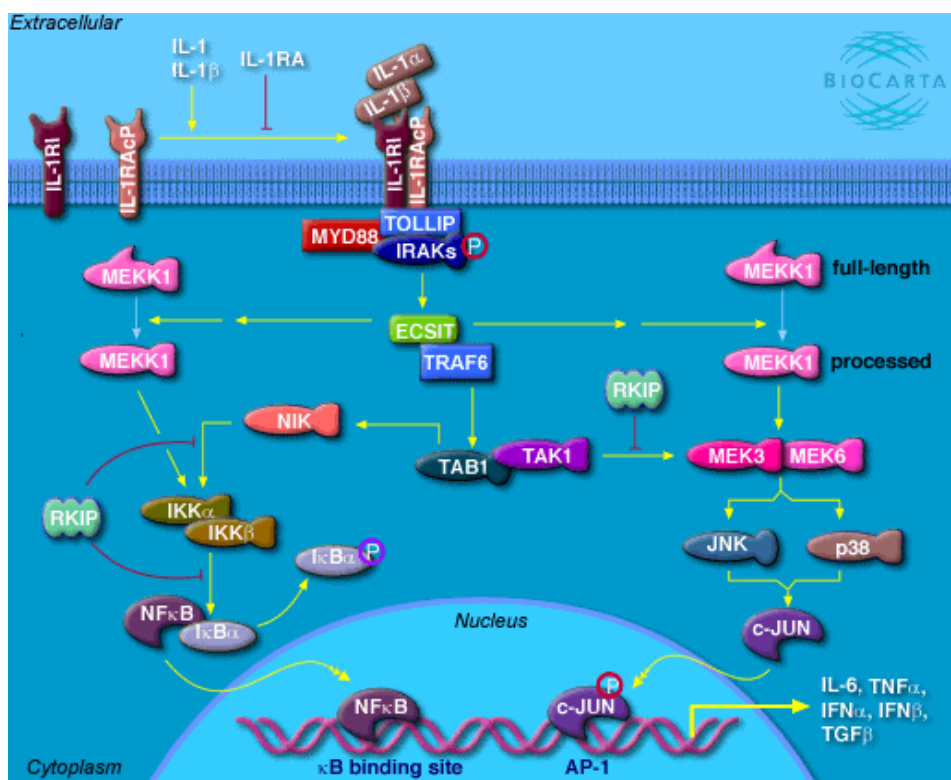


Abbildung 3: Modell für die Signaltransduktion von Interleukin-1 (Quelle: www.biocarta.com)

Durch Bindung von IL-1 β und IL-1R-AcP an den IL-1R1 kommt es zu einer Signaltransduktion, welche über das Adapterprotein MyD88 verläuft und zur Aktivierung von IRAK-Kinasen führt. Anschließend kommt es zur Aktivierung von TRAF6. Durch TRAF6 können zwei verschiedene Pathways über NF- κ B oder c-jun angeschaltet werden.

1.7 Problemstellung der Arbeit

Während neurodegenerativer Erkrankungen kommt es im Gehirn zu inflammatorischen Prozessen. Diese sind bei der chronischen Neurodegeneration vor allem durch die Aktivierung von Mikroglia und Astrozyten charakterisiert und gehen mit der Sezernierung proinflammatorischer Zytokine und Chemokine einher. Bisher wurde bei Prion-Infektionen des ZNS zwar immer eine entsprechende Gliaaktivierung beobachtet, aber Faktoren, die die Gliose maßgeblich beeinflussen sowie der Einfluss der Gliose auf die Krankheitsentwicklung waren bisher nicht bekannt.

Ziel dieser Arbeit ist es, die Rolle von Interleukin-1 bei einer Prion-Infektion des ZNS zu untersuchen. Dazu sollte zunächst die Expression von wichtigen Elementen des IL-1-Systems in der murinen Scrapie-Infektion untersucht werden.

Des Weiteren sollte der Einfluss von IL-1 *in vivo* analysiert werden. Dazu sollten IL-1-Rezeptor-Typ1-Knockout-Mäuse (IL-1R1^{-/-}) und C57/B6-Kontrollmäuse mit dem Scrapie-Stamm 139A intracerebral infiziert werden. Zunächst sollten die Überlebenszeiten der Tiere verglichen werden und im Anschluss wichtige Parameter der Scrapie-Pathogenese im Gehirn untersucht werden.

Ein Teil dieser Untersuchungen sollte auf immunhistochemischer Ebene erfolgen. Zum einen sollte die Ablagerung von PrP^{Sc} im Gewebe analysiert werden, aber auch die Aktivierung von Gliazellen im Gehirn. Um die histologischen Analysen weiter zu erhärten, sollten weitere Methoden wie der PET-Blot, Northern-Blots und die quantitative RT-PCR eingesetzt werden.