

# 1 EINLEITUNG

## 1.1 Telomere und Telomerase

### 1.1.1 Telomere

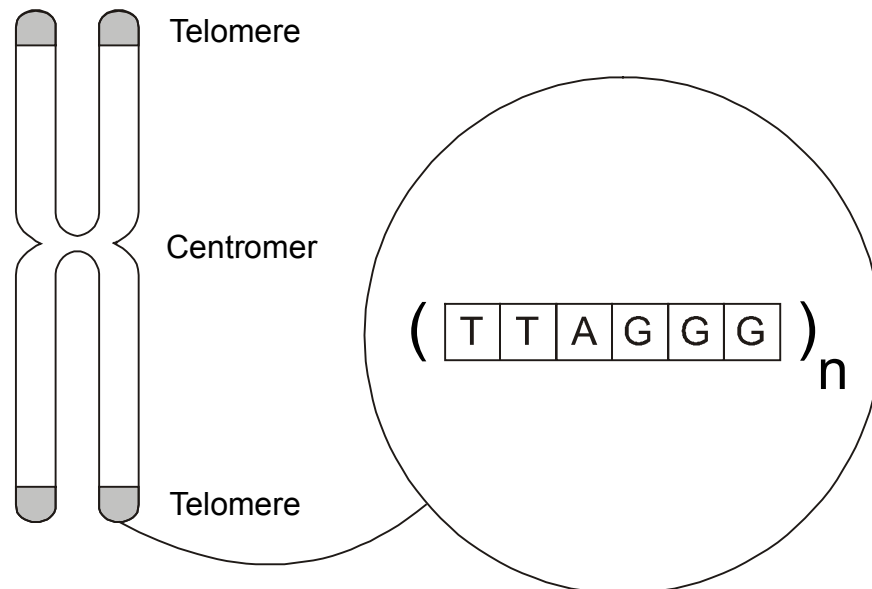
Als Telomere werden die Endabschnitte eukaryontischer Chromosomen bezeichnet. Der Name Telomere setzt sich aus den griechischen Worten „telos“ (= Ende) und „meros“ (= Ort) zusammen. Abbildung 1 stellt die Lokalisation der Telomere an einem humanen Metaphasechromosom schematisch dar.

Die ersten Untersuchungen wurden an *Drosophila* durchgeführt. Die späteren Nobelpreisträger Müller und McClintock erkannten in den 30er und 40er Jahren im Rahmen von anderen Untersuchungen als erste, daß die Telomere eine schützende Funktion für die Chromosomenenden haben [Müller 1938; McClintock 1941]. Ende der 70er Jahre gelang es Blackburn und Gall, die Telomerasequenz bei dem Protozoon *Tetrahymena* aufzuklären, welche die repetitive Sequenz TTGGGG darstellt [Blackburn und Gall 1978]. Diese Sequenzen sind bei Eukaryonten, wie beispielsweise Menschen und anderen Vertebraten, Protozoen, Pilzen und höheren Pflanzen nahezu identisch (Tabelle 1). Die ersten humanen Telomere wurden 1988 durch Moyzis et al. isoliert [Moyzis et al. 1988]. Beim Menschen handelt es sich um Wiederholungen der Sequenz TTAGGG, die Tausende von Basenpaaren umfassen kann.

**Tabelle 1:** Telomerasequenzen unterschiedlicher Organismen

Organismus	Telomerasequenz	Referenz
<i>Tetrahymena</i>	TTGGGG	Blackburn und Gall 1978
<i>Saccharomyces cerevesiae</i>	T(G) <sub>2-3</sub> (TG) <sub>1-6</sub>	Shampay et al. 1984
<i>Arabidopsis</i>	TTTAGGG	Richards und Ausubel 1988
<i>Ascaris</i>	TTAGGC	Mueller et al. 1991
Maus	TTAGGG	Kipling und Cooke 1990
Mensch	TTAGGG	Moyzis et al. 1988

**Abbildung 1:** Schematische Darstellung der Telomere an einem humanen Metaphasechromosom



Die Telomere haben drei wichtige Funktionen:

Erstens sind sie zuständig für die Positionierung der Chromosomen innerhalb des Zellkerns. Dies ist von besonderer Bedeutung beim Paaren der homologen Chromosomen in der frühen Meiose und während der Zellteilung [Blackburn und Szostak 1984; Blackburn 1994].

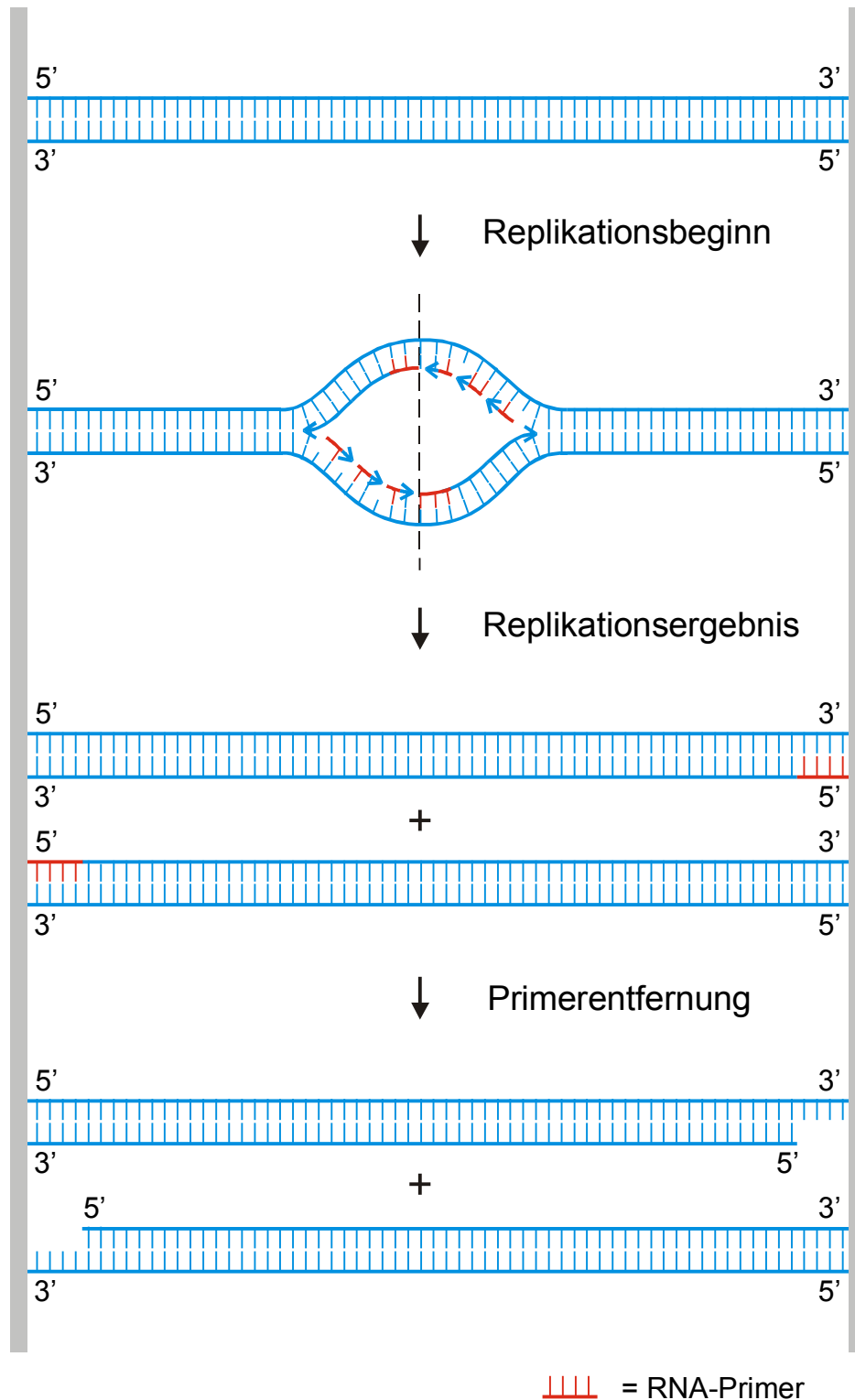
Zweitens stabilisieren sie die Chromosomenenden, indem sie diese vor Rekombination und Degradation schützen. An Hefe konnte gezeigt werden, daß das Entfernen von Telomeren einen großen Verlust von Basensequenzen nach sich zieht [Sandell und Zakian 1993]. Neuere Untersuchungen konnten nachweisen, daß das Protein TRF-2 (telomeric repeat binding factor-2) humane Telomere vor Fusion mit anderen Chromosomenenden schützt [van Steensel et al. 1998].

Drittens spielen sie eine wichtige Rolle bei der DNA-Replikation. Bei der semikonservativen Replikation benötigt die DNA-Polymerase RNA-Primer, die sich – quasi als Starter

moleküle – an die DNA-Stränge binden. Nur mit Hilfe dieser Ansatzpunkte kann die DNA-Polymerase die DNA-Polymerisation in 5′-3′-Richtung beginnen. Nach Beendigung der Polymerisation werden die Primer abgebaut und durch DNA ersetzt. Da die DNA-Synthese aber nur in 5′-3′-Richtung möglich ist, können die Primer am äußersten 5′-Ende der neusynthetisierten Tochterstränge nicht ersetzt werden [Watson 1972; Olovnikov 1973]. Es würden also bei jeder Zellteilung genetische Informationen verloren gehen. Man bezeichnet dies als das „DNA end replication problem“ (Abbildung 2).

Bei Eukaryonten existieren mehrere Replikations-Startpunkte, die inmitten des Doppelstrangs liegen. Dies ist in Abbildung 2 mit einem zentralen Replikations-Startpunkt angedeutet. Von diesen Startpunkten aus schreitet die Replikation mittels DNA-Polymerase in beide Richtungen fort, wobei die DNA-Synthese nur in 5′-3′-Richtung möglich ist. Das bedeutet, daß jeweils nur ein Strang problemlos neu repliziert wird. Dieser neue Strang wird „Leading-Strang“ bezeichnet und in der Abbildung durch den langen durchgehenden Pfeil symbolisiert. Der andere neue Strang, dessen Richtung der Syntheserichtung widerspricht, kann vorerst nur unvollständig repliziert werden. Die dort angelagerten RNA-Primer können aber um kurze DNA-Stücke verlängert werden, die man Okazaki-Fragmente nennt. Dieser Strang wird „Lagging-Strang“ genannt.

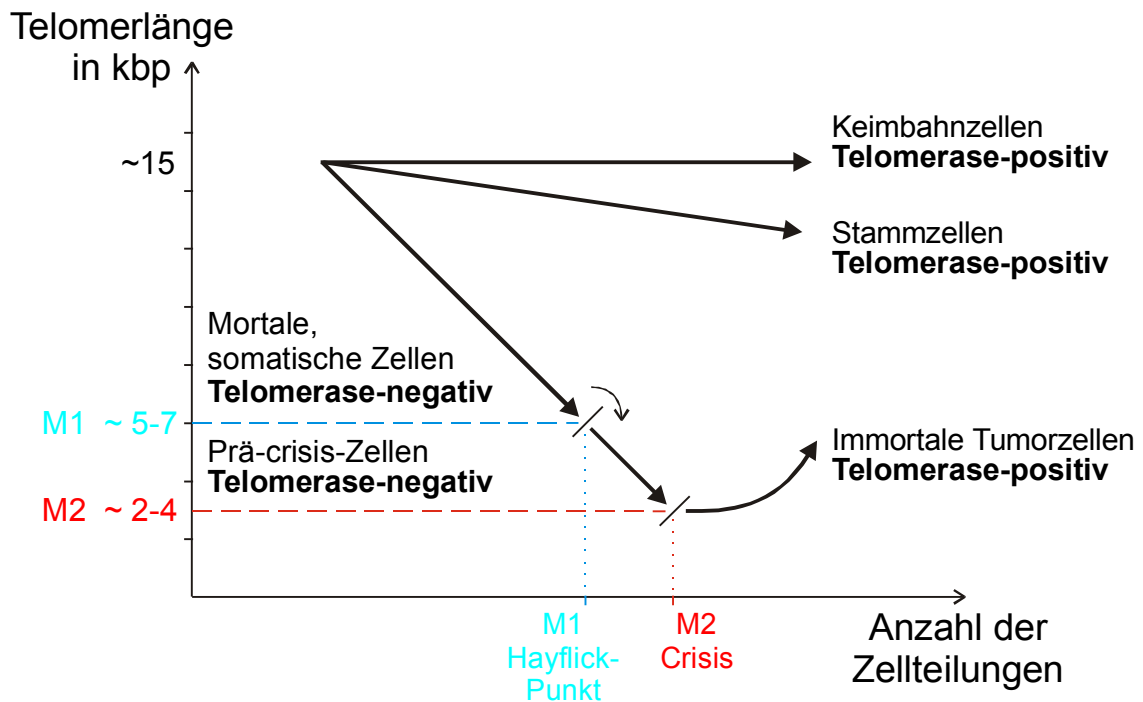
Abbildung 2: Darstellung des „end replication problem“



Da die Telomere jedoch keine entscheidende genetische Information tragen, sondern nur Wiederholungen einer bestimmten Basensequenz darstellen, gehen mit jeder Zellteilung nicht genetische Informationen verloren, sondern es werden nur die Telomere verkürzt. Mit jeder Replikation verliert die Zelle 25-200 Basenpaare. Die Länge der Telomere scheint die Anzahl der möglichen Teilungen der Zelle zu bestimmen („mitotic clock“ oder „molecular clock“) [Allsopp et al. 1992]. Bei somatischen Zellen nimmt somit die Telomerlänge mit jeder Zellteilung ab, so daß es ab einem bestimmten Verlust an Telomeren zum Zelltod kommt. Aktivieren diese Zellen jedoch das Enzym Telomerase, werden die Chromosomen stabilisiert und der mögliche Zelltod verhindert [Counter et al. 1992; Shay et al. 1993]. Die Zellen werden unsterblich. Harley hat 1991 folgende Hypothese zur Rolle der Telomere bei dem Prozeß der Zellalterung und Unsterblichkeit formuliert [Harley 1991]:

Bei somatischen Zellen ohne Telomeraseaktivität nimmt die Telomerlänge mit jeder Zellteilung ab, bis sie einen kritischen Punkt erreichen. Dieser kritische Punkt wird Hayflick Punkt oder M1 bezeichnet. Einigen Zellen wird es ermöglicht den Hayflick Punkt zu überwinden, woraus eine verlängerte Lebenszeit resultieren kann. Durch weitere Defekte und Telomerverlust kommt es bei den meisten dieser Zellen dann aber zum Zelltod (Krise/Crisis oder M2). Bei manchen Zellen wird jedoch das Enzym Telomerase aktiviert, wodurch die Telomeren stabilisiert werden und somit der Zelltod verhindert wird (siehe Abbildung 3).

**Abbildung 3:** Hypothese zur Rolle der Telomere beim Prozeß der Zellalterung und Unsterblichkeit [nach Harley 1991]



Mit Erreichen von M1, was mit einer Telomerlänge von ca. 5-7 kbp einhergeht, verlassen die meisten Zellen den Zellzyklus und treten in die Seneszenz ein. Diese Zellen leben zwar weiter und sind auch stoffwechselaktiv, doch haben sie die Fähigkeit verloren sich weiter zu teilen [Campisi 1996]. Seneszenz bedeutet also nicht Zelltod, scheint aber ein Kontrollpunkt im Zellzyklus zu sein, der mit einer kritischen Telomerverkürzung in Verbindung steht.

Einige Zellen können M1 aber dennoch überwinden. Dies ist durch Onkoproteine viralen Ursprungs möglich, wie das Simian Virus 40 (SV40), das Humane Papilloma Virus (HPV) E6/E7 oder das Adenovirus E1A/E1B [Shay et al. 1991; Counter et al. 1992; Klingelhutz et al. 1993], aber auch durch chemische karzinogene Stoffe oder Strahlen. Durch derartige Transformation verändert, können diese Zellen bei M1 nicht mehr erkannt werden und überwinden so diesen Kontrollpunkt des Zellzyklus.

Das führt dazu, daß sich diese transformierten Zellen weiterhin teilen können und sich ihre Telomere dadurch immer mehr verkürzen.

Durch weitere Zellteilungen gelangen diese Zellen an M2, was bei einer Telomerlänge von ca. 2-4 kbp der Fall ist [Counter et al. 1992]. Im Gegensatz zur Seneszenz handelt es sich bei dem auch als „crisis“ bezeichneten Punkt um einen hochgradig instabilen Zellzustand, der mit beträchtlicher Instabilität der Chromosomenstruktur und Zelltod – vermutlich durch Apoptose – einhergeht [Pandita et al. 1995]. Bei manchen Zellen wird jedoch das Enzym Telomerase aktiviert, wodurch die Telomerenden stabilisiert werden und so der Zelltod verhindert wird.

### 1.1.2 Telomerase

Die Telomerase ist ein Ribonukleoprotein und besteht aus Proteinstruktur und einer RNA-Komponente. Das Enzym Telomerase ist eine Reverse Transkriptase (RT) und ermöglicht die de novo-Synthese der Telomerenden.

In Abbildung 4 ist die humane Telomerase mit ihren Untereinheiten am Telomer schematisch dargestellt

1985 konnte erstmals bei dem Protozoon Tetrahymena nachgewiesen werden, daß eine de novo-Synthese der Telomerenden mit Hilfe der Telomerase möglich ist [Greider et al. 1985]. Vier Jahre später gelang es, die RNA-Komponente der Telomerase bei Tetrahymena zu klonieren [Greider et al. 1989]. Die Sequenz der RNA-Komponente der Telomerase ist komplementär zur Telomerasequenz, was von Yu et al. folgendermaßen dargelegt werden konnte. Es wurde gezeigt, daß eine Mutation der RNA-Komponente zu einem vorhergesagten Wechsel der Telomerasequenz führt, wenn die mutierte RNA in vivo überexprimiert wird [Yu et al. 1990]. Mittels reverser Transkription synthetisiert die Telomerase eine DNA-Kopie ihrer RNA-Sequenz und verbindet diese mit dem 3'-Ende des DNA-Doppelstranges.

Mehrere Arbeitsgruppen konnten nachweisen, daß auch bei humanen Zellen mit jeder Zellteilung die Länge der Telomere abnimmt [Cooke und Smith 1986; Allshire et al. 1988; de Lange et al. 1990]. Da im Gegensatz zu somatischen Zellen bei Keimbahnzellen die Telomerlänge aber zunehmen kann, war es sehr wahrscheinlich, daß auch beim Menschen ein Enzym mit Telomeraseaktivität vorhanden ist. Der erste Nachweis von Telomerase in humanen Zellen gelang Morin 1989 anhand von HeLa-Zellen (humanes Cervixkarzinom, ATCC CCL2) [Morin 1989].

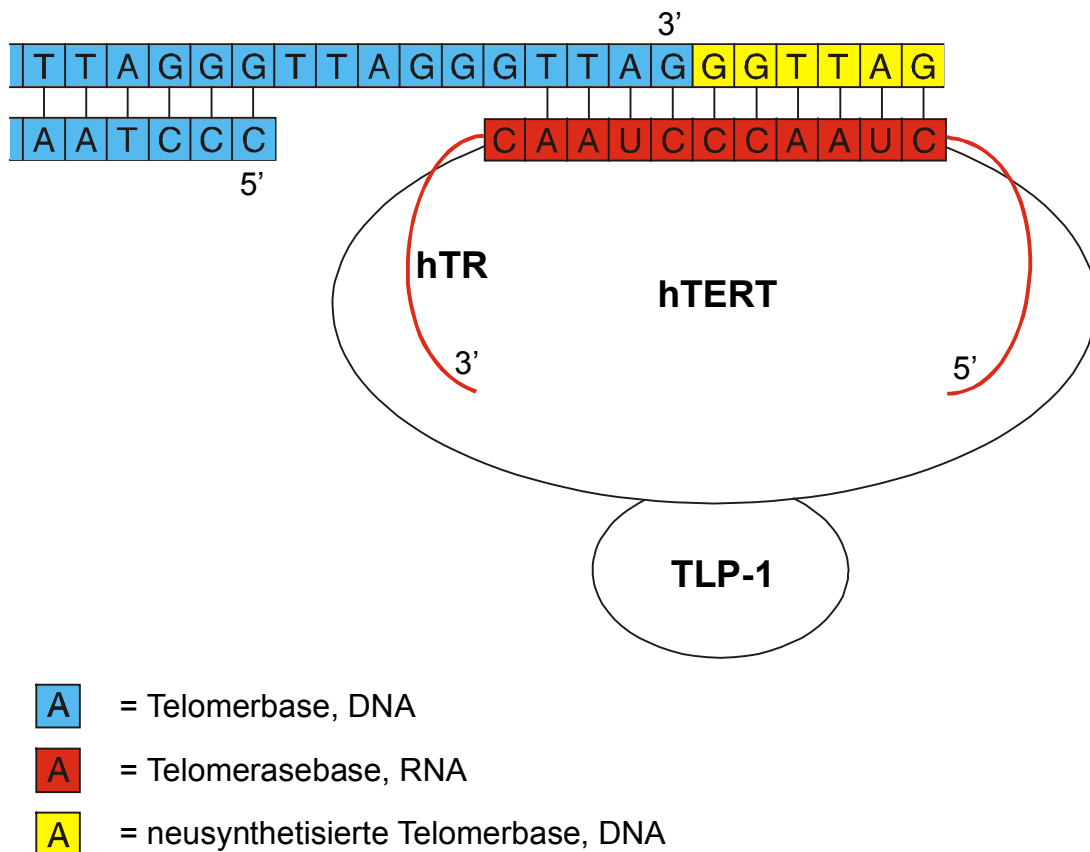
Nach Aufklärung der Struktur des RNA-Anteils sowie des dafür kodierenden Gens bei der Maus (mTR) [Blasco et al. 1995], gelang dies auch für den Menschen (hTR) [Feng et al. 1995]. mTR steht für Maus Telomerase RNA, hTR für humane Telomerase RNA. Die Matrize der RNA-Komponente (5'-CUAACCCUAAAC)<sub>n</sub> der humanen Telomerase ist komplementär zur humanen Telomerasequenz (TTAGGG)<sub>n</sub>. Diese Matrize besteht aus zwei verschiedenen Abschnitten, wobei der eine dafür zuständig ist, sich an das Telomer zu



binden, während der andere mit Hilfe der Reversen Transkriptase die DNA-Synthese übernimmt [Morin 1997] (Abbildung 4):

Wie aus Abbildung 2 ersichtlich führt die DNA-Replikation dazu, daß die jeweiligen 5'-Enden verkürzt werden und somit die längeren 3'-Enden ungepaart übrigbleiben. An diese offenen 3'-Enden bindet sich die Telomerase und verhilft ihnen zu einer zusätzlichen Verlängerung. Dieser in Abbildung 4 verdeutlichte Vorgang der Verlängerung der 3'-Enden kann sich dabei durch erneute Anlagerung der Telomerase und damit verbundener DNA-Neusynthese einige Male wiederholen. Anschließend ist es wieder mit Hilfe von RNA-Primern, die sich an dieses sehr lange 3'-Ende binden, möglich das zugehörige 5'-Ende ebenfalls zu verlängern. Der Doppelstrang kann daher – auch nach Wegfallen der RNA-Primer – durch Vorhandensein von aktiver Telomerase anschließend sogar länger sein als vor der Replikation.

**Abbildung 4:** Schematische Darstellung der humanen Telomerase mit ihren Untereinheiten am Telomer  
 Verdeutlichung der verschiedenen Abschnitte der hTR-Matrix, bei denen einer sich ans 3'-Ende des Telomers bindet und der andere DNA synthetisiert



Das Gen für den RNA-Anteil der humanen Telomerase ist auf Chromosom 3q26.3 lokalisiert [Parkinson et al. 1997; Soder et al. 1997]. Die regulatorische Region wurde von Soder et al. 1998 nachgewiesen [Soder et al. 1998].

Untersuchungen mittels Mikrozell-vermitteltem Chromosomen-Transfer ergaben Hinweise darauf, daß ein Repressor der Telomeraseaktivität auf dem kurzen Arm von Chromosom 3 liegt [Ohmura et al. 1995; Holt et al. 1997; Oshimura und Barrett 1997].

1997 konnte gezeigt werden, daß das Protein TRF-1 (telomeric repeat binding factor-1) die Telomerlänge humaner Chromosomen kontrolliert [van Steensel und de Lange 1997]. Dabei beeinflußt TRF-1 die Telomerlänge ohne die Telomeraseaktivität der Zellextrakte meßbar zu verändern [van Steensel und de Lange 1997]. Es wird daher angenommen, daß TRF-1 sich an die Telomere bindet und dort lokal die Telomeraseaktivität hemmt [van Steensel und de Lange 1997]. 1998 wurde das Protein Tankyrase erkannt, welches über Proteinmodifikation TRF-1 hemmen kann und somit ebenfalls Einfluß auf die Telomerlänge hat [Smith et al. 1998].

Nakayama et al. konnten 1997 ein Telomerase-assoziiertes Protein (TLP-1) beim Menschen identifizieren [Nakayama et al. 1997].

Von besonderer Bedeutung ist die Klonierung des katalytischen Proteinanteils der humanen Telomerase, der als hTERT bezeichnet wird [Nakamura et al. 1997; Meyerson et al. 1997; Harrington et al. 1997; Kilian et al. 1997]. hTERT bedeutet human Telomerase Reverse Transcriptase. Die Klonierung von hTERT erbrachte auch den Beweis, daß das Ribonukleoprotein Telomerase eine Reverse Transkriptase ist. Anhand von in vitro Transfektionsexperimenten konnte nachgewiesen werden, daß Zellen ohne Telomeraseaktivität durch Transfektion mit hTERT Telomeraseaktivität aufweisen [Weinrich et al. 1997; Counter et al. 1998; Nakayama et al. 1998].

In Tabelle 2 sind die einzelnen Telomeraseuntereinheiten mit ihren Abkürzungen und Funktionen zusammengefaßt.

**Tabelle 2:** Nomenklatur der Telomeraseuntereinheiten

<b>Aktueller Name</b>	<b>Alter Name</b>	<b>Funktion</b>	<b>EMBL Accession No.</b>
hTR		humane Telomerase RNA	U 86046 S 79400 U 85256
mTR		Maus Telomerase RNA	U 33831
hTERT	hTRT, hEST	humane Telomerase Reverse Transkriptase	AF 015950 AF 018167
mTERT		Maus Telomerase Reverse Transkriptase	AF 051911
TLP-1	TP, TEP 1	Telomerase assoziiertes Protein	U 86136 U 96180

Ein großer Fortschritt für die Telomeraseforschung wurde im Dezember 1994 durch die Veröffentlichung einer auf PCR-basierenden Methode zur Bestimmung der Telomeraseaktivität erzielt [Kim N.W. et al. 1994], welche als TRAP (telomeric repeat amplification protocol)-Assay bezeichnet wird. Mittels dieser hochsensitiven Methode, die mittlerweile die Standardtechnik zum Nachweis der Telomeraseaktivität darstellt, untersuchten Kim et al. humane Zelllinien und Gewebe. Bei der großen Mehrzahl der Zelllinien von malignen Tumoren konnte Telomeraseaktivität nachgewiesen werden, was im Gegensatz hierzu bei gutartigen Geweben oder Zellen nicht der Fall war [Kim N.W. et al. 1994]. Diese Ergebnisse von Kim et al. konnten von verschiedenen Arbeitsgruppen bei weiteren Tumorentitäten bestätigt werden. Man findet Telomeraseaktivität in ca. 85% aller malignen Tumoren, in der Regel jedoch nicht bei benignen Geweben und Zellen [Shay und Wright 1996a; Kim N.W. 1997b; Shay und Bacchetti 1997].

Eine Ausnahme bilden germinative Gewebe (Hoden und Ovar), in denen ebenfalls eine hohe Telomeraseaktivität nachgewiesen wurde [Kim N.W. et al. 1994]. Diese Ergebnisse verwundern nicht, denn zelluläre Unsterblichkeit im germinativen Gewebe ist eine der wichtigsten Kriterien für die Fortpflanzung einer Spezies.

Eine geringe Aktivität des Enzyms Telomerase findet sich auch in stark proliferativen Geweben oder Zellen, wie hämatopoetischen Stammzellen, aktivierten Lymphozyten, Lebergewebe, Basalzellen der Epidermis, Endometrium in der Proliferationsphase und Krypten im Darm [Counter et al. 1995; Hiyama K. et al. 1995a; Tahara H. et al. 1995a und 1995b; Harle-Bachor und Boukamp 1996; Taylor et al. 1996; Kyo et al. 1997]. Eine Erklärung dafür könnte sein, daß diese Zellen im Gegensatz zu den anderen somatischen Zellen einer höheren Zellteilungsrate bedürfen, um sich in geeigneter Weise zu erneuern und z.B. auf einen Antigenstimulus reagieren zu können.

Seit Klonierung des RNA-Anteils der humanen Telomerase (hTR) und der katalytischen Untereinheit hTERT ist es möglich, Komponenten der Telomerase neben dem TRAP-Assay auch mittels RT-PCR nachzuweisen. Anfangs wurde vermutet, daß die hTR und Telomeraseaktivität nicht miteinander korrelieren [Avilion et al. 1996]. Neuere Untersuchungen konnten zeigen, daß niedrige hTR-Level zwar in allen Zellen nachweisbar sind, die hTR-Level jedoch in malignen Zellen deutlich erhöht auftreten [Brown et al. 1997; Kuniyasu et al. 1997; Sallinen et al. 1997; Soder et al. 1997; Yashima et al. 1997a und 1997b; Heine et al. 1998].

Über die diagnostischen Möglichkeiten des Nachweises der hTERT liegen derzeit nur begrenzte Erfahrungen vor. Die ersten Ergebnisse zeigen jedoch bereits eine sehr gute Korrelation zwischen der Telomeraseaktivität und der Expression der mRNA der hTERT [Ito et al. 1998a; Kanaya et al. 1998; Snijders et al. 1998; Wada et al. 1998].

### 1.1.3 Alternative Mechanismen zur Telomerase

Neue Untersuchungen zeigen, daß der Mechanismus der Sterblichkeit bzw. Unsterblichkeit von Zellen und die Regulation der Telomere und der Telomerase vermutlich komplexer ist als ursprünglich vermutet. Einige Zelllinien und Tumore sind ohne nachweisbare Telomeraseaktivität immortal, so daß in Ausnahmefällen von einem weiteren Mechanismus der Telomerverlängerung ausgegangen werden muß. Dieser weitere Mechanismus wurde erstmals 1995 von der Gruppe von Reddel beschrieben und wird als ALT (Alternative Lengthening of Telomeres) oder ASP (Alternative Senescence Pathway) bezeichnet [Bryan et al. 1995; Bryan et al. 1997a und 1997b]. Untersuchungen an diesen Zellen, die ohne nachweisbare Telomeraseaktivität immortal sind, haben gezeigt, daß sie ein untereinander sehr ähnliches, typisches Muster der TRF (Terminal Restriction Fragments) bieten und sich mit einer TRF-Länge von ca. 20-25 kbp [Bryan et al. 1995] deutlich von Telomerase-positiven Zellen, die zwar stabile, aber deutlich kürzere TRFs aufweisen, unterscheiden. Das Auftreten Telomerase-negativer, immortalisierter Zellen scheint dabei mit dem Auslöser der Transformation nicht in Zusammenhang zu stehen [Bryan et al. 1997b]. Der Mechanismus des ALT ist derzeit noch nicht eindeutig geklärt, am wahrscheinlichsten sind aber rekombinante Ereignisse. Hinweise, die für das Auftreten rekombinanter Ereignisse bei ALT sprechen, sind der schnelle Zugewinn und Verlust der Telomere in Klonen solcher Zelllinien [Murnane et al. 1994] und die Tatsache, daß ALT unabhängig von der Expression der hTR ist [Bryan et al. 1997c].

#### **1.1.4 Diagnostische und therapeutische Möglichkeiten der Telomerase**

Aufgrund des Vorhandenseins von Telomeraseaktivität in vorwiegend malignen Zellen bzw. Geweben bietet der Nachweis von Telomerase neue diagnostische und therapeutische Ansatzmöglichkeiten. Für Neuroblastome und Magenkarzinome konnte bereits eine prognostische Relevanz der Telomeraseaktivität nachgewiesen werden [Hiyama E. et al. 1995; Tahara E. et al. 1996]. Bei Patienten mit Neuroblastom im Stadium IV-S kann es bei Telomerase-negativen Tumoren zu einer spontanen Regression kommen, wohingegen die Prognose für Patienten mit Telomerase-positiven Tumoren als ungünstig einzustufen ist. Von besonderer Bedeutung ist die Nachweismöglichkeit von Telomeraseaktivität bereits in frühen Tumorstadien, so daß ideale Voraussetzungen für eine diagnostische Nutzung vorliegen.

##### **Diagnostische Möglichkeiten**

Mittels hoch sensitiver PCR-basierter Nachweismethoden können die Telomeraseaktivität oder Untereinheiten der Telomerase (hTR, hTERT) nachgewiesen und damit diagnostisch genutzt werden. Dazu bietet sich der Nachweis in Gewebeproben oder besser noch in sämtlichen zugänglichen Körperflüssigkeiten (z.B. Urin, Cervixabstrich, Sputum, Aszites) oder Spülungen von Körperhöhlen (z.B. Blasenspülungen, Bronchiallavagen) an.

##### **Therapeutische Möglichkeiten**

Neben der diagnostischen Nutzung bietet eine Inhibierung der Telomerase neue Ansatzmöglichkeiten zur Behandlung von Tumorerkrankungen. Die konzeptionelle Grundlage eines Therapieansatzes besteht in der Inhibierung der Telomerase. Diese führt zu einer Reaktivierung der Telomerverkürzung mit daraus resultierender Zellinstabilität und Zelltod [Kim, N.W. 1997b]. Die mit Hilfe der Telomerase immortalisierten Tumorzellen sollen ihr replikatives Potential verlieren und so die gewonnene Unsterblichkeit einbüßen.

## 1.2 Nierentumore

Nierentumore umfassen benigne wie maligne Tumoren, wobei benigne eher selten sind. Nierenmetastasen sind sehr seltene Absiedelungen anderer Tumoren, wachsen also nicht primär in der Niere. Sie können im Rahmen von Bronchialkarzinomen, Mammakarzinomen, Ovarialkarzinomen, Colonkarzinomen, Lymphomen oder Melanomen auftreten. Tabelle 3 gibt einen Überblick über wichtige primäre Nierentumoren.

**Tabelle 3:** Wichtige primäre Nierentumore

Benigne	Maligne
<b>Tumore des Nierenparenchyms</b>	
<i>Epitheliale Tumore</i>	
Adenom der Nierenrinde Onkozytom ?	Nierenzellkarzinom (Adenokarzinom) Urothelkarzinom der Niere
<i>Mesenchymale Tumore</i>	
Fibrom Lipom Myom	Leiomyosarkom Rhabdomyosarkom
<i>Mischtumore</i>	
Angiomyolipom (Hamartom)	Embryonales Adenokarzinom (sog. Wilms-Tumor, Nephroblastom)

Im Folgenden werden die im Rahmen dieser Arbeit untersuchten Nierentumore näher behandelt.

### 1.2.1 Maligne Nierentumore

Mit mehr als 350 000 jährlich neuen Fällen innerhalb Europas liegen maligne Nierentumore bei Männern auf dem achten, bei Frauen auf dem dreizehnten Platz der häufigsten



Krebsarten [Black et al. 1997]. Sie gehören damit zu den eher selteneren malignen Tumoren.

Den Hauptanteil dieser Gruppe macht mit ca. 85-90 % das Nierenzellkarzinom aus. Der Rest fällt mit ca. 8 % auf Urothelkarzinome der Niere und mit ca. 3 % auf Nierensarkome und den Wilms-Tumor.

### **1.2.1.1 Nierenzellkarzinome**

Nierenzellkarzinome treten mit einer Inzidenz von 4-8 pro 100 000 Personen auf, wobei Männer doppelt so häufig betroffen sind wie Frauen. Der Altersgipfel liegt in der 5. und 6. Dekade.

Die Ätiologie ist nicht geklärt. In seltenen Fällen treten Nierenzellkarzinome mit familiärer Häufung auf. Manche dieser familiären Nierenzellkarzinome lassen sich dem von Hippel-Lindau-Syndrom zuordnen [Cohen et al. 1979; Pathak et al. 1982]. Bei erkrankten Familienmitgliedern fand man in allen Fällen Chromosomenaberrationen am kurzen Arm von Chromosom 3, wobei diese chromosomalen Veränderungen auch in einigen Fällen bei der wesentlich häufiger vorkommenden nichtfamiliären Form des Nierenzellkarzinoms gefunden werden konnten [Yoshida et al. 1986; Carroll et al. 1987]. Es ist als sehr wahrscheinlich anzusehen, daß der Verlust von genetischem Material auf dem kurzen Arm vom Chromosom 3 entweder für die Induktion oder aber für die Progression des Nierenzellkarzinoms eine bedeutende Rolle spielt [Zbar et al. 1987; Kovacs et al. 1988]. Diese These wird durch ein Experiment unterstützt, bei dem es gelang, durch Einbringen eines normalen Chromosoms 3 in den Chromosomensatz einer Zelllinie eines Nierenzellkarzinoms deren Tumorigenität zu unterdrücken [Shimizu et al. 1990].

Es gibt eine Reihe von möglichen Risikofaktoren. Am deutlichsten mit dem Auftreten eines Nierenzellkarzinoms assoziiert ist das Rauchen [La Vecchia et al. 1990]. Außerdem existieren beträchtliche Zusammenhänge bei Kaffeekonsum [Yu et al. 1986], eiweißreicher Ernährung [Maclure et al. 1990], Übergewicht [Goodman et al. 1986] sowie der Einnahme von Analgetika [McCredie et al. 1988] und Diuretika [Mellemgard et al. 1992]. Zu den Umweltfaktoren, die häufig mit Nierenzellkarzinomen in Verbindung stehen, zählen Asbest,

Kadmium und Kohlenwasserstoffe, doch konnten konkrete Zusammenhänge bisher nicht nachgewiesen werden.

Die Stadieneinteilung des Nierenzellkarzinoms erfolgt nach der TNM-Klassifikation für urologische Tumoren der International Union Against Cancer und nach dem Differenzierungsgrad der Tumorzellen (Grading).

Nierenzellkarzinome stellen eine sehr heterogene Tumorentität mit zum Teil unterschiedlichem Wachstumsverhalten und Prognose dar. Diese Heterogenität wird deutlich in unterschiedlichen genomischen Alterationen, wie 3p-Verlusten, oder unterschiedlicher histologischer Subklassifizierung [Thoenes et al. 1986a und 1986b]. Die Klassifikation nach Thoenes beschreibt eine Charakterisierung von Nierenzellkarzinomen nach drei Kriterien:

1. Kriterium: Zytologische Beschreibung

- klarzellig
- chromophob
- chromophil (basophil, eosinophil)
- spindelzellartig (pleomorph)
- onkozytisch

2. Kriterium: Histologische Beschreibung

- kompakt
- tubulopapillär (tubulär, papillär)
- zystisch

3. Kriterium: Zytologisches Grading

- G1
- G2
- G3

Frühsymptome existieren beim Nierenzellkarzinom nicht. Eine Makro- bzw. Mikro-hämaturie tritt erst auf, wenn der Tumor Anschluß an das Hohlsystem der Niere gewonnen hat. Die klassische Trias aus Hämaturie, Flankenschmerzen und palpablem Tumor ist heute selten. In seltenen Fällen findet man auch eine symptomatische Varikozele, deren Ursache eine Behinderung des Blutabflusses aus der Vena testicularis durch einen Tumorthrombus

oder durch Kompression ist. Zudem können bei Nierenzellkarzinomen vielfältige systemische Effekte auftreten, die unter dem Begriff „paraneoplastisches Syndrom“ zusammengefaßt werden. Das paraneoplastische Syndrom wird in zwei Symptomgruppen unterteilt. Auf der einen Seite umfaßt es unspezifische Symptome, die durch toxische, tumorunspezifische Produkte und immunologische Reaktionen hervorgerufen werden, auf der anderen Seite endokrine Symptome, ausgelöst durch Hormone und hormonähnliche Stoffe. Zu diesen Symptomen gehört auch das Stauffer-Syndrom, welches durch Erhöhung von alkalischer Phosphatase, indirektem Bilirubin,  $\alpha_2$ -Globulinen und  $\gamma$ -GT bei gleichzeitiger Erniedrigung von Albumin und Prothrombin charakterisiert ist [Stauffer 1961]. Nach vollständiger Entfernung des Tumors kommt es in den meisten Fällen zu einer Normalisierung der pathologischen Laborwerte und zum Verschwinden der paraneoplastischen Symptome [Sufrin et al. 1989]

Die jährliche Wachstumsrate der Nierenzellkarzinome unterliegt großen individuellen Schwankungen. Klinische Beobachtungen ergeben ein jährliches Wachstum von 0-1,6 cm im Durchmesser, was einem durchschnittlichen Wachstum von 0,5 cm pro Jahr entspricht [Birnbäum et al. 1990]. Damit ist das Wachstum der Nierenzellkarzinome als eher langsam einzustufen. Die Tumorausbreitung erfolgt entweder lokal durch direkte Infiltration von Nachbarorganen, lymphogen in die parakavalen und paraaortalen Lymphknoten oder hämatogen über die Vena cava inferior. Bei hämatogener Metastasierung ist in erster Linie die Lunge betroffen, aber auch Knochenmark und Leber, sowie seltener Nebenniere, kontralaterale Niere und Gehirn. Zum Zeitpunkt der Diagnosestellung weisen bereits rund 25 % aller Patienten Fernmetastasen auf [Ritchie et al. 1987]. Auch 10 und mehr Jahre nach Therapie können noch erstmalig Metastasen an ungewöhnlichen Orten, wie Pankreas, Duodenum oder Schilddrüse auftreten [McNichols et al. 1981].

Grundlage der Diagnostik ist die Sonographie. Mittels Sonographie können zystische von soliden Raumforderungen abgegrenzt werden. Die weitere Abklärung erfolgt dann mit Hilfe der abdominellen Computertomographie, die die Größe des Tumors, seine Beziehung zu Nachbarorganen und eventuelle Lymphknotenmetastasen ab einer Größe von 1 cm im Durchmesser feststellen kann. Nierenzysten mit Einblutung führen in der CT zu ähnlichen Dichtewerten und können mittels bildgebender Verfahren oft nicht sicher von Nierenzellkarzinomen abgegrenzt werden. Bei Verdacht auf einen Tumorthrombus in der

Vena cava ist eine MRT indiziert. Der Ausschluß von regionären und Fernmetastasen geschieht durch Röntgenaufnahme der Lunge, Leberultrasonographie sowie Knochenszintigraphie.

Die einzige kurative Therapie des Nierenzellkarzinoms ist die vollständige operative Entfernung sämtlichen Tumorgewebes. Als Standardverfahren gilt die radikale Nephrektomie oder in jüngster Zeit bei kleineren Tumoren auch die partielle Nephrektomie. Nierenzellkarzinome sind nicht strahlensensibel [Brady 1983] und sprechen auch auf chemotherapeutische Maßnahmen nicht an [Yagoda 1989]. Das mdr 1-Gen, welches für die „multidrug resistance“ verantwortlich ist, konnte in 80 % aller untersuchten Nierenzellkarzinome nachgewiesen werden [Fojo et al. 1987; Goldstein et al. 1989]. Mittels Immuntherapie, bei der verschiedene Cytokine entweder als Monotherapie, in Kombination miteinander oder mit Zytostatika zum Einsatz kommen, kann bei einigen Patienten eine vorübergehende Tumorremission erreicht werden. Dabei können zum Teil gravierende Nebenwirkungen auftreten und es ist nicht geklärt, ob dadurch eine Lebensverlängerung erzielt wird.

Durch die zunehmende Verwendung der Sonographie werden Nierenzellkarzinome häufiger als Zufallsbefund in einem symptomlosen, frühen Stadium diagnostiziert. Dem steht vielfach das Symptome verursachende, oftmals schon metastasierte Nierenzellkarzinom gegenüber. Wird der Tumor frühzeitig erkannt und behandelt, liegt die 5-Jahres-Überlebensrate der Patienten bei fast 100 %, bei fortgeschrittenem Tumorleiden und bei Vorliegen von Metastasen hingegen, beträgt weniger als 20% [Bassil et al. 1985]. Da die einzige kurative Therapie bisher die Operation ist, wäre es wünschenswert das Nierenzellkarzinom bereits in einem noch auf die Niere beschränkten Stadium diagnostizieren zu können. Klinisch relevante Tumormarker für das Nierenzellkarzinom sind bisher jedoch nicht bekannt [Ebert et al. 1990a]. Neue Ansätze zu Diagnose und Therapie des Nierenzellkarzinoms sind somit dringend erforderlich.

### 1.2.1.2 Urothelkarzinome der Niere

Urothelkarzinome der Niere treten seltener auf als Nierenzellkarzinome, wobei Männer 2-3 mal häufiger betroffen sind als Frauen. Der Altersgipfel liegt in der 6. und 7. Dekade.

Das Urothelkarzinom der Niere wird meist als Erkrankung des Urothels zusammen mit Harnleiter- und Blasenkarzinomen eingeordnet. Verglichen mit Blasenkarzinomen sind Urothelkarzinome der Niere sehr selten. Dafür gibt es zwei Erklärungen. Eine Erklärung besagt, daß der Anteil der Urothelkarzinome die die Niere betreffen ihrem Anteil an der gesamten urothelialen Oberfläche entspräche, die ja auch relativ gering ist. Zudem wird das vergleichsweise seltene Auftreten von Urothelkarzinomen der Niere mit dem raschen Harndurchfluß erklärt, wohingegen die Harnblase als Speicherorgan dem mit eventuellen Karzinom-assoziierten Stoffen belasteten Urin deutlich länger ausgesetzt ist.

Es sind einige Risikofaktoren für das Auftreten von Urothelkarzinomen der Niere bekannt. Zu diesen prädisponierenden Faktoren gehören aromatische Amine [Jensen et al. 1988], denen besonders Beschäftigte der Farben- und Textilindustrie im Rahmen einer berufsbedingten Exposition ausgeliefert sind, Rauchen [Ross et al. 1989], Phenacetinabusus [Jensen et al. 1989], chronische Infektionen der Harnwege, die mit einer dauerhaften Reizung des Urothels einhergehen, und die Balkannephropathie [Radovanovic et al. 1985], deren endemisches Vorkommen mit dem stark erhöhten Auftreten von Urothelkarzinomen der oberen Harnwege assoziiert ist.

Die Stadieneinteilung des Urothelkarzinoms der Niere erfolgt nach der TNM-Klassifikation für urologische Tumoren der International Union Against Cancer (Staging) und nach dem Differenzierungsgrad der Tumorzellen (Grading).

Führendes klinisches Symptom ist die schmerzlose Makrohämaturie, die bei mehr als 70 % der Patienten feststellbar ist und ein Frühsymptom darstellt.

Das Urothelkarzinom der Niere breitet sich rasch lokal entlang der Mukosaoberfläche und innerhalb der Harnwege aus und metastasiert lymphogen und hämatogen. Die lymphogene Metastasierung erfolgt in die parakavalen und paraaortalen Lymphknoten, die hämatogene Metastasierung über die Vena cava inferior in Lunge, Leber und Knochen, sowie seltener in Milz, Pankreas oder Nebennieren. Die 5-Jahres-Überlebensrate für Patienten mit Urothel

tumoren im oberen Harntrakt liegt bei ca. 60 % [Jurincic-Winkler et al. 1993]. Tumorausdehnung (Staging) und Differenzierungsgrad (Grading) sind dabei jedoch von entscheidender prognostischer Bedeutung. Gut differenzierte Tumore ergeben eine mittlere Überlebenszeit von ca. 67 Monaten, gegenüber ca. 14 Monaten bei schlecht differenzierten Tumoren; bei kleineren Tumoren beträgt die mittlere Überlebenszeit ca. 91 Monate, gegenüber ca. 13 Monate bei fortgeschrittenen Tumoren [Huben et al. 1988]. Damit besitzen Urothelkarzinome der Niere insgesamt eine deutlich schlechtere Prognose als Nierenzellkarzinome.

Die Diagnose wird radiologisch, endoskopisch und zytologisch gestellt. Grundlage der Diagnostik ist dabei das Ausscheidungsurogramm. Hierbei können diese Tumore durch Kontrastmittelaussparungen auffallen oder, wenn sie schon zu einer Obstruktion des Harnleiters geführt haben, das Bild eines Funktionsausfalls der zugehörigen Niere bieten. Mittels Zystoskopie wird ein Blasentumor ausgeschlossen und gegebenenfalls die Seitenlokalisation der Blutungsquelle ermittelt. In diesem Rahmen kann zusätzlich eine retrograde Kontrastmitteldarstellung des betroffenen Hohlsystems mit gleichzeitiger Entnahme einer Spülzytologie erfolgen. Verifiziert wird die Verdachtsdiagnose Urothelkarzinom des oberen Harntrakts mittels Ureteroskopie mit gleichzeitiger Probenbiopsie.

Die Therapie der Wahl ist beim infiltrativem, nicht-metastasierten Urotheltumor des Nierenbeckens die Nephroureterektomie unter Mitnahme einer Blasenmanschette um das Harnleiterostium. Bei fortgeschrittenen Befunden wird eine Chemotherapie durchgeführt.

## 1.2.2 Benigne Nierentumore

Benigne Nierentumore nehmen unter den Nierentumoren mit ca. 15 % einen relativ geringen Stellenwert ein. Die häufigsten Vertreter unter ihnen sind das Onkozytom und das Angiomyolipom.

### 1.2.2.1 Onkozytome

Onkozytome sind Neubildungen unterschiedlicher Dignität und kommen in verschiedenen Organen vor [Hamperl 1962; Hamperl 1964]. Im Jahre 1942 wurde von Zippel der erste Fall eines renalen Onkozytoms publiziert [Zippel 1942]. 1976 erweckte die Arbeit von Klein und Valensi, in der sie 13 renale Onkozytome untersucht hatten, großes Interesse für die damals noch kaum beschriebene Neubildung [Klein und Valensi 1976].

Der Anteil renaler Onkozytome an den soliden Neubildungen der Niere beträgt 3-7 % [Lieber 1990]. Männer sind häufiger betroffen als Frauen. Das Manifestationsalter entspricht dem Häufigkeitsgipfel des Nierenzellkarzinoms.

Die Dignität renaler Onkozytome ist nicht eindeutig geklärt, denn es sind vereinzelt Fälle mit Infiltration der Nierenfettkapsel und sogar Fernmetastasen beschrieben worden [van der Walt et al. 1983]. Zudem sind verschiedene Chromosomenanomalien bei renalen Onkozytomen nachweisbar, die ein malignes Potential bergen [Psihramis et al. 1986; Psihramis et al. 1988].

Das Onkozytom der Niere geht vom Sammelröhrenepithel aus [Nogueira und Bannasch 1988]. Makroskopisch sind renale Onkozytome braun, rundlich, gut umschrieben, meist umkapselt und zeigen im Zentrum oft eine sternförmige Narbe. Nekrosen und hyper-vaskuläre Bezirke fehlen. Mikroskopisch ist das renale Onkozytom durch große eosinophile Zellen charakterisiert. Im Zytoplasma befinden sich außerordentlich viele Mitochondrien und relativ wenige andere Zellorganellen. Mitosen sind selten.

Renale Onkozytome sind gewöhnlich symptomlos und werden meist zufällig gefunden. Schmerzen, Hämaturie oder eine tastbare Resistenz sind selten.

Aufgrund ihres unterschiedlichen biologischen Verhaltens wäre eine exakte Unterscheidung zwischen Onkozytomen und Nierenzellkarzinomen wichtig, ist präoperativ jedoch oft nicht möglich [Tammela et al. 1991].

Therapie der Wahl stellt die Operation dar. Bestätigt die intraoperative histologische Schnellschnittuntersuchung den Verdacht Onkozytom kann eine lokale Tumorexzision im Gesunden erfolgen, wie auch bei bilateralem und multifokalem Auftreten. Meist jedoch ist, insbesondere bei besonders großen Tumoren, die radikale Nephrektomie das Verfahren der Wahl.

### **1.2.2.2 Angiomyolipome**

Angiomyolipome, auch Nierenhamartome genannt, sind gutartige Tumoren, die entweder isoliert oder mit familiärer Häufung vorkommen. In 50 % der Fälle treten sie familiär, in Verbindung mit tuberöser Sklerose auf.

Die tuberöse Sklerose wird autosomal-dominant vererbt und ist durch mentale Retardierung, Epilepsie und Fettgewebstumoren bei variabler Ausprägung gekennzeichnet. Bei Patienten mit dieser Krankheit können sich Hamartome in Gehirn, Auge, Herz, Lunge, Niere und in den Knochen bilden.

Angiomyolipome treten häufig bilateral auf. Makroskopisch bietet der Tumor eine gelbgraue Farbe und neigt oft zu starken Blutungen, erheblicher Größe sowie multiplen Herden. Der Name wird von den drei primären Komponenten dieser Tumoren abgeleitet: Gefäße, glatte Muskelzellen und Adipozyten.

Angiomyolipome verursachen in der Regel lange keine Symptome. Wenn sie jedoch eine bestimmte Größe erreicht haben, können sie durch Schmerzen oder Hämaturie in Erscheinung treten.

Aufgrund des hohen Fettgewebsanteils ist das Angiomyolipom computertomographisch und sonographisch meist recht gut zu diagnostizieren und vom Nierenzellkarzinom zu differenzieren.



Die Therapie der Angiomyolipome richtet sich nach den Symptomen und nach ihrer Größe, was meist miteinander korreliert. Bei kleinen und symptomlosen Tumoren, beschränkt man sich auf sonographische und radiologische Kontrollen. Bei Beschwerden oder großen Tumoren ist aufgrund der gesteigerten Blutungsgefahr eine organerhaltende Excision oder Gefäßembolisation indiziert.

### **1.3 Fragestellung**

Untersuchungen der Telomeraseaktivität von Nierenzellkarzinomen und gutartigen Nierentumoren können neue Erkenntnisse über das biologische Verhalten dieser bemerkenswert langsam wachsenden Tumorentitäten liefern.

Das Ziel der vorliegenden Arbeit war es daher herauszufinden, ob sich Telomeraseaktivität in Nierentumoren nachweisen läßt.

Hierfür wurden Gewebeproben unterschiedlicher gut- und bösartiger Nierentumoren, sowie Nierennormalgewebe mittels TRAP-Assay auf das Vorliegen von Telomeraseaktivität untersucht und auf Zusammenhänge mit histopathologischen Tumorklassifizierungen überprüft.