

4. Ergebnisse

4.1. Epikrise und Makroskopie

4.1.1. Epikrise und Makroskopie der Kontrollgruppe

Hund 1

Rasse: Chihuahua

Alter: 13 Jahre (geb.1986)

Epikrise: Intakt.

Keine Lactatio falsa bekannt.

Patellaluxation und Leistenhernie in jüngeren Jahren. Im Oktober 1999 wegen akuter Dyspnoe und Thoraxerguss vorgestellt; Therapie erfolglos; aufgrund weiterer Atemnot und auftretenden Aszites eingeschläfert.

Pathologischer Befund: Cardiomyopathie

Makroskopie:

Rechte Leiste: Die Leiste ist ca. 26cm lang und besitzt 4 Zitzen. Das Gewebe im Inguinalbereich erscheint hyperplastisch. Der Durchleuchter zeigt im ersten Komplex (in Tab.1, S.20= T2) einen 0,4cm großen Punkt; besonders beachtenswert sind an A1 verdichtete Alveolen und vier weitere Punkte, deren Größe jeweils zwei Mal 0,5cm und 0,7cm beträgt. Im Gebiet des zweiten abdominalen Komplexes fallen ebenfalls vier Bezirke mit Zellansammlungen auf. Diese Punkte sind drei Mal 0,3 cm und ein Mal 0,4cm und groß.

Linke Leiste: Diese 25,5cm lange Gesäugeleiste hat 4 Zitzen. Das Gebiet zwischen A1 und I ist diffus, besonders im Bereich von A1 und A2 vermehrt verdichtet und mittels des Durchleuchters finden sich hier drei auffällige Punkte, die jeweils eine Größe von 0,4cm inne haben. Allerdings sind auch innerhalb des ersten Mammakomplexes (in Tab.1, S.20=T2) fünf beachtenswerte Punkte deren Größe jeweils zwei Mal 0,3cm und 0,4cm beträgt. Im Inguinalkomplex findet sich ebenfalls ein 0,3cm großer, auffälliger Bereich.

Hund 2

Rasse: Zwergpudel

Alter: 12 Jahre (geb.1987)

Epikrise: Intakt

Bis November 1999 nichts Näheres bekannt, zu diesem Zeitpunkt mit blutigem Durchfall, Untertemperatur und blassen Schleimhäuten vorgestellt. Palpatorisch und röntgenologisch eine tennisballgroße Umfangsvermehrung im Abdomen.

Todesursache: Euthanasie

Pathologischer Befund: Milztumor

Makroskopie:

Rechte Leiste: Diese Mamma ist ca. 35cm lang und beinhaltet 5 Zitzen. Die gesamte Leiste zeigt in allen Bereichen diffus verdichtetes Alveolargewebe. Vom ersten thorakalen bis zum zweiten abdominalen Mammakomplex sind einzelne, insgesamt 6 Punkte mit einer Größe von 0,4cm, zwei Mal 0,5cm und 0,6cm, sowie 0,7cm zu vermerken (s. Tab.1, S.20).

Linke Leiste: Die Leiste hat eine Länge von ca. 37,5cm und hat 5 Zitzen. Um die Nippel herum ist das Gewebe sehr dicht, nur am Rande sind einzelne Alveolen zu erkennen. Hier fallen insgesamt 2 Punkte mit einem Durchmesser von jeweils 0,4cm im Bereich T2 und A2 besonders ins Auge (s.Tab.1, S.20).

Hund 3

Rasse: Rhodesian Ridgeback

Alter: 9 Jahre (geb. Juni 1990)

Epikrise: Kastriert

Bis November 1999 nichts Näheres bekannt, dann mit massiver Umfangsvermehrung im Bereich der rechten Schultermuskulatur in Tierarztpraxis vorgestellt; OP-Versuch erfolglos. Todesursache: Euthanasie aufgrund infauster Prognose

Pathologischer Befund: Sarkom

Makroskopie:

Rechte Leiste: Die ca. 64cm lange Mammaleiste besitzt 5 Zitzen. Das Gewebe ist sehr fettreich, Drüsengewebe ist nur spärlich vorhanden. Im hinteren Drittel der Leiste zeigen sich dichtere Alveolarbezirke. Ein 0,3cm großer Punkt ist im Gebiet von T2 zu vermerken (s.Tab.1, S.20).

Linke Leiste: Diese mit 5 Zitzen ausgestattete Leiste ist ca. 63,5cm lang. Das Mammagewebe zeigt sich auch hier überwiegend aus Fett, nur wenig Alveolargewebe bestehend. Im caudalen Bereich finden sich dichtere Bezirke mit Drüsengewebe. Im zweiten Thorakalkomplex und dem zweiten abdominalen Komplex sind insgesamt 4 Punkte mit einem Durchmesser von jeweils 0,4cm zu beachten (s.Tab.1, S.20).

Hund 4

Rasse: Berner Sennenhund

Alter: 5 Jahre (geb.1994)

Epikrise: Intakt
 Vorgeschichte bis Oktober 1999 unauffällig.
 Ende Oktober beim Veterinär aufgrund apathischen Verhaltens vorgestellt.
 Diagnose: hochgradige Anämie (Laborbefund) und sonographisch ermittelte Splenomegalie mit zahlreichen Unruheherden unterschiedlicher Größe. Zusätzlich Hauttumor am Rücken. Das Tier ist post operationem verstorben, infolge fehlender Blutgerinnung.
 Pathologischer Befund: Myeloische Leukose; Epitheliom am Rücken.

Makroskopie:

Linke Leiste: Diese Leiste ist ca. 65cm lang und hat 5 Zitzen. Bei dieser Mamma ist insgesamt sehr wenig Alveolargewebe sichtbar und nur im hinteren Bereich verdichtet sich der Drüsenkörper. Besonders auffällig ist ein tastbares ca. 0,6cm großes, derbes Knötchen oberhalb der ersten thorakalen Zitze. Weitere mittels des Durchleuchters sichtbare Punkte finden sich vor allem im thorakalen und kranialen abdominalen Bereich. Diese insgesamt vier Punkte besitzen eine Größe von jeweils zwei Mal 0,3cm und 0,4cm. Zwei weitere, 0,4cm und 0,5cm große Punkte sind im kaudalen abdominalen und inguinalen Gewebe zu finden (s.Tab.1, S.20).

Hund 5

Rasse: Yorkshire Terrier

Alter: 8 Jahre (geb.Juli 1991)

Epikrise: Intakt
 Aus jüngeren Jahren nichts Besonderes vermerkt.
 Anfang November wegen hochgradiger Atemnot zum Tierarzt gebracht.
 Diagnose: Lungenödem und dichte Verschattung rechter Zwerchfelllappen;
 Labor- Hinweise auf Blutungen im Magen- Darm- Trakt, Gerinnungsstörungen, Leukozytose; Verdacht auf Vergiftung. Nach erfolglos versuchter Therapie in Agonie euthanasiert.
 Pathologischer Befund: nicht vorhanden

Makroskopie:

Rechte Leiste: Die ca. 12,5cm lange Mamma besitzt 5 Zitzen. Es ist überall ein insgesamt sehr dichtes Drüsengewebe zu vermerken. In dieser Leiste ist ein 0,4cm großer Punkt im ersten thorakalen Komplex auffällig (s.Tab.1, S.20).

Linke Leiste: Diese ebenfalls 5 Zitzen beinhaltende Gesäugeleiste ist ca. 14cm lang. In den thorakalen und dem kranialen abdominalen Bereich sind insgesamt drei punktuelle, jeweils 0,4cm große Bezirke, weitergehend zu untersuchen (s.Tab.1, S.20).

Hund 6

Rasse: Rehpinscher

Alter: 8 Jahre (geb. Sept.1991)

Epikrise: Intakt
Über dieses Tier sind keine weiteren Daten vorhanden. Todesursache: unbekannt

Makroskopie:

Rechte Leiste: Es befinden sich vier Zitzen in der ca. 25cm langen Leiste. Kennzeichnend für die rechte und die linke Mamma ist ein sehr verdichtetes Gewebe mit großen (meist ein Durchschnitt von 0,5cm oder größer), dichten Zellansammlungen. Besondere Punkte sind nicht zu erkennen (s.Tab.1, S.20).

Linke Leiste: Die ca. 28cm lange Leiste besitzt 5 Zitzen. In diesem, ähnlich der rechten Leiste sehr dicht erscheinenden Drüsengewebe sind keine auffälligen Punkte näher zu beschreiben (s. Tabelle 1, S.20).

Tabelle 1: Punkteverteilung in den einzelnen Komplexen von den Hunden der Kontrollgruppe nach makroskopischer Untersuchung

Hund	T1		T2		A1		A2		I	
	re	li	re	li	re	li	re	li	re	li
1	0	0	1	5	4	2	4	1	0	1
2	1	0	1	1	3	0	1	1	0	0
3	0	0	1	3	0	0	0	1	0	0
4	/	1	/	1	/	3	/	1	/	1
5	1	1	0	1	0	1	0	0	0	0
6	0	0	0	0	0	0	0	0	0	0

Abkürzungsverzeichnis: siehe S.66

4.1.2. Epikrise und Makroskopie der Tumorguppe**Hund A**

Rasse: Rauhaardackel

Alter: 10 Jahre (geb. Feb.1989)

Epikrise: Intakt
Ab Januar 1992 regelmäßig Scheinträchtigkeit > Behandlung mit Bryophyllum. Im April 1995 Fehldeckung > Behandlung mit Sesinject. Im Oktober 1999 einseitige Mastektomie der rechten Gesäugeleiste aufgrund einer Umfangsvermehrung. Über den weiteren Verlauf ist nichts Näheres bekannt.

Makroskopie:

Rechte Leiste: Die Mamma ist 30cm lang und besitzt 4 Zitzen. Der derbe, verschiebliche und ca. 1,5cm große Knoten befindet sich im zweiten abdominalen Komplex. Andere auffällige Punkte sind in der insgesamt hyperplastischen Mamma nicht zu vermerken (s.Tab.2, S.27).

Hund B

Rasse: Scotch – Terrier

Alter: 6 Jahre (geb. Feb.1993)

Epikrise: Intakt

Ab der zweiten Läufigkeit immer wieder Lactatio falsa > regelmäßige Behandlung mit Pravidel. Im Oktober 1999 aufgrund mehrerer palpierbarer Knoten Mastektomie der rechten Mamma. 2001 Patella – Luxation und hoher Laborwert der Alkalischen Phosphatase unklarer Genese. Kurz danach Tod ungeklärter Ursache.

Makroskopie:

Rechte Leiste: Diese mit fünf Zitzen ausgestattete Gesäugeleiste ist 35cm lang. In der gesamten Mamma ist eine starke Sekretion vorhanden, das Gewebe ist verdichtet. Im zweiten thorakalen Komplex befindet sich ein auffälliger 0,7cm großer, derber Knoten. Im Bereich von A2 ist ein vielknotiger, dreieckiger, fester Tumor zu ertasten, der eine Seitenlänge von 1,5cm besitzt. Des Weiteren sind in diesem Komplex drei kleinere Knoten auffällig, die eine derbe Konsistenz und eine Größe von 0,6 – 0,8cm innehaben. Im inguinalen Komplex ist ein fester, 1cm großer Tumor zu vermerken (s.Tab.2, S.27).

Hund C

Rasse: Deutscher Schäferhund

Alter: 10 Jahre (geb.1989)

Epikrise: Intakt

Aus der Vorgeschichte keine Probleme mit Scheinträchtigkeit oder größeren gesundheitlichen Problemen bekannt. Im Mai 1999 im Gebiet von A1 der linken Gesäugeleiste eine kirschgroße Umfangsvermehrung entdeckt. Bis Ende Oktober Wachstum auf Walnussgröße und Auftreten eines zweiten benachbarten Tumors > Entnahme der vier linken hinteren Komplexe. Im weiteren Verlauf kein bekanntes Auftreten von Metastasen bzw. Rezidiven. Keine weiteren Informationen erhältlich.

Makroskopie:

Diese 24cm lange Mamma besitzt vier Zitzen. Im ersten abdominalen Komplex befinden sich zwei derb - elastische Tumore, die jeweils einen Durchmesser von ca. 2cm haben (s.Tab.2, S.27).

Hund D

Rasse: Dackel

Alter: 8 Jahre (geb.März 1991)

Epikrise: Intakt
 Vorgeschichte nicht bekannt.
 Wegen Umfangsvermehrung in der rechten Leiste beim Veterinär vorgestellt. Aus den jeweils vier Zitzen beider Gesäugeleisten fließt gelb - rötliches Sekret ab. Die Vulva ist geschwollen. Über das weitere Leben des Hundes ist nichts mehr bekannt.

Makroskopie:

Rechte Leiste: Diese 20,5cm große Gesäugeleiste besitzt vier Zitzen und weist im Inguinalbereich einen solitären, festen, ca. 1cm großen Knoten auf. Das Alveolargewebe ist diffus verdichtet (s.Tab.2, S.27).

Hund E

Rasse: Deutscher Schäferhund

Alter: 12 Jahre (geb.1987)

Epikrise: Intakt
 1997 erstmals Gesäugetumor im zweiten Abdominalkomplex der rechten Mamma entdeckt. Zunächst ruhig, dann ab Oktober 1999 schnell gewachsen. Auftreten eines zweiten Knotens in unmittelbarer Nähe. > Ende Oktober 1999 Mastektomie dieser Gesäugeleiste. Im November 2000 Knochentumor im rechten Schulterblatt > Operation. Über den weiteren Verlauf ist nichts Näheres bekannt.

Makroskopie:

Rechte Leiste: Diese fünf Zitzen beinhaltende Gesäugeleiste hat eine Länge von 32cm. Ein im Durchschnitt 4cm großer, knochiger Tumor befindet sich im Bereich von A1. Ein zweiter, ebenfalls verknöchertes, jedoch nur ca. 1,3cm großer Knoten befindet sich unmittelbar caudal des ersten gelegen im selben Areal. Im zweiten Abdominalkomplex ist ein derb - elastischer, 1cm großer Knoten ansässig. Das Alveolargewebe erscheint verdichtet (s.Tab.2, S.27).

Hund F

Rasse: Hovawart

Alter: 9 Jahre (geb.1990)

Epikrise: Intakt
 Keine Probleme mit Scheinträchtigkeit, keine Trächtigkeit.
 Im August 1999 in der linken Gesäugeleiste im Bereich von A2 ein erbsengroßer Tumor entdeckt. > Anfang Oktober 1999 Teilmastektomie der hinteren drei linken Mammakomplexe. Bei der Operation einen weiteren Knoten im Bereich von A1 der rechten Mamma bemerkt. > Ende Oktober 1999 Mastektomie der rechten Gesäugeleiste. Im Jahre 2000 erkrankt die Hündin an einer Pyometra > Operation mit Entfernung der Gebärmutter. 2003 Auftreten einer Lebererkrankung unklarer Genese: unerklärlich hohe Leberwerte bei Laboruntersuchung. Nach kurzer Zeit gestorben.

Makroskopie:

Die 37cm lange rechte Mammaleiste besitzt fünf Zitzen. Im ersten abdominalen Komplex befindet sich ein 0,8cm großer, elastischer Knoten. Das Alveolargewebe ist insgesamt vermehrt hyperplastisch (s.Tab.2, S.27).

Hund G

Rasse: Zwerg – Rauhaardackel

Alter: 14 Jahre (geb.1985)

Epikrise: Intakt

Im Mai 1994 wurde eine kirschgroße Umfangsvermehrung aus der linken Brustwand operativ entfernt (kein pathol. Befund vorhanden). Im Januar 1995 Auftreten einer handtellergroßen Umfangsvermehrung in der rechten Gesäugeleiste, des Weiteren Mastitis und Inappetenz > Antibiose, da der Besitzer Operation nicht wünschte, keine weitere Vorstellung des Tieres mehr. Im November 1999 in beiden Mammaleisten multiple, bis zu 6cm große Knoten. Des Weiteren starke Mastitis und hohes Fieber > Euthanasie

Makroskopie:

Die rechte Leiste ist 31cm lang und besitzt 5 Zitzen. Im ersten thorakalen Komplex befindet sich eine 2,5cm große, weiche Umfangsvermehrung sowie zwei auffällige Punkte mit dem Durchmesser von jeweils 0,4cm. Im Gebiet von T2 ist ein weicher, 2cm großer Knoten bemerkenswert. Innerhalb des ersten Abdominalkomplexes sind zwei ca. 0,5cm große Punkte festzustellen. Den Bereich von A2 durchzieht ein 6cm langer, harter und höckeriger Tumor, der bis ins erste Drittel des Inguinalkomplexes reicht. (Da der Hauptanteil im Abdominalbereich liegt, wird er in der Tabelle zu A2 gezählt.) Direkt caudal dieses Knotens befindet sich ein weiterer ca. 3cm großer Tumor ähnlicher Beschaffenheit im Inguinalgebiet (s.Tab.2, S.27).

Die linke, 32cm große Mamma hat ebenfalls 5 Zitzen. Im zweiten Thorakalkomplex ist ein ca. 7cm großer, zystischer und poröser Tumor auffällig. Ferner sind zwei schwarze Punkte mit jeweils 0,5cm und 0,6 cm Durchmesser in diesem Komplex zu finden. Im nachfolgenden Komplex (A1) befindet sich ein ca. 4cm großer, harter Knoten (s.Tab.2, S.27).

Hund H

Rasse: Yorkshire - Terrier

Alter: 12 Jahre (geb. April 1987)

Epikrise: Intakt

Im Januar 1998 Auftreten diverser Knoten in der linken Gesäugeleiste. Röntgen der Lunge ist ohne besonderen Befund. Drei Wochen später Mastektomie der linken Mamma. Im November 1999 diffuses Auftreten von mehreren Umfangsvermehrungen unterschiedlicher Größe in der rechten Mamma > Mastektomie dieser Leiste. Im August 2000 häufigere Läufigkeit der Hündin. Im April 2001 erkrankt die Hündin an einer Pyometra > Operation. Im Februar 2003 wegen stets verschlechternder Atemnot eingeschläfert. Verdacht auf Lungenmetastasen.

Makroskopie:

Diese 29,5cm lange rechte Mamma besitzt 5 Zitzen. Im Gebiet von T1 ist eine 0,8cm große Verdichtung zu vermerken. Im zweiten Thorakalkomplex befindet sich ein grobhöckeriger, harter Tumor mit einem Durchmesser von ca. 7cm. Im Bezirk von A2 ist ein weiterer 1cm großer derb - elastischer Knoten zu finden. Kurz vor der letzten Zitze (I) ist ein 1cm großer fester Tumor angesiedelt. Das Drüsengewebe ist verdichtet (s.Tab.2, S.27).

Hund I

Rasse: Dackel - Mischling

Alter: 13 Jahre (geb. Juli 1986)

Epikrise: Intakt

Anfang November 1999 mit einer sehr starken Gesäugeentzündung mit harten Komponenten (Knoten) unterschiedlicher Größe beidseits beim Tierarzt vorgestellt. Inguinal ist eine sehr große Umfangsvermehrung in der rechten Mamma auffällig. Nach Abklingen der Mastitis operative Entfernung dieser Leiste. Ende Dezember 1999 erneut starke Mastitis der linken Mamma, welche auch entzündete Tumore enthält. Das Röntgen der Lunge zeigt einen zweifelhaften Befund. Mitte Januar Operativversuch, wobei diverse Tumore entfernt werden. Ein sehr großflächiger inguinaler Tumor verbleibt inoperabel in der Hündin. Zwei Tage später massive Verschlechterung des Allgemeinzustandes > Euthanasie des Tieres; Verdacht Lungenmetastasen

Makroskopie:

Die rechte, mit fünf Zitzen ausgestattete Mamma ist 29cm lang. Im Bereich von T2 sind zwei palpierbare Knötchen mit einem Durchmesser von 0,4cm vorhanden. Von der zweiten Abdominalzitze an bis in das letzte Drittel des Inguinalkomplexes reichend, ist ein harter, vielknotiger Tumor mit einer Länge von ca.12cm und einer Breite von max.3cm zu notieren (wird zum Inguinalkomplex geschrieben) (s.Tab.2, S.27).

Hund J

Rasse: Pudel

Alter: 7 Jahre (geb. Jan.1992)

Epikrise: Intakt

Mitte Oktober mit einer Umfangsvermehrung im Inguinalbereich der linken Mammaleiste beim Veterinär vorgestellt. Mitte November 1999 Mastektomie des linken Gesäuges. Im Februar 2000 aufgrund erneuter Tumore Mastektomie der rechten Mamma. Danach keine weiteren Angaben.

Makroskopie:

Die 24cm lange linke Gesäugeleiste beinhaltet fünf Zitzen. Das Alveolargewebe ist im caudalen Viertel stark verdichtet. Im zweiten Thorakalkomplex befindet sich ein 0,4cm großer Punkt. Im Inguinalkomplex ist ein derb - elastischer Tumor auffällig, der einen Durchmesser von 3cm hat (s.Tab.2, S.27).

Hund K

Rasse: Pudel - Mischling

Alter: 14 Jahre (geb.1985)

Epikrise: Intakt

Im April und November 1991 starke Lactatio falsa mit nachfolgender Mastitis. Im Januar 1992 großer Tumor im rechten Inguinalbereich > Mastektomie der rechten Gesäugeleiste. Röntgen der Lunge ist ohne besonderen Befund. Im November 1993 wieder scheinträchtig und Auftreten einer weich - elastischen Umfangsvermehrung in der Mitte der linken Mamma. Verdacht auf Lipom > Abwarten. Im November 1999 mit schwerer Dyspnoe und Lungenmetastasen zum Tierarzt gebracht. Die gesamte hintere Hälfte der Mamma ist diffus verhärtet und größtenteils tumorös verändert > Euthanasie.

Makroskopie:

Die 34cm große, linke Mammaleiste besitzt vier Zitzen. Von Beginn des Bereiches von A2 bis zum Ende des Inguinalgebietes ist das gesamte Mammagewebe verhärtet und mit diffusen großen Tumoren verändert. Der kraniale Teil ist diffus hyperplastisch, und im Bereich von A2 sind zwei derb – elastische 5cm bis 6cm große Knoten zu erkennen. Im Inguinalbereich ist ein 14 cm langer, derber und vielknotiger Tumor festzuhalten (s.Tab.2, S.27).

Hund L

Rasse: Yorkshire - Terrier

Alter: 12 Jahre

Epikrise: Intakt

1998 Entfernung der linken Mammaleiste aufgrund von Tumoren. Ende Oktober 1999 beim Tierarzt vorgestellt: Rechtes Gesäuge mit zahlreichen Tumoren behaftet; Pyometraverdacht und Diabetes mellitus > Euthanasie wegen infauster Prognose.

Makroskopie:

Diese linke, 26cm große Mamma besitzt 5 Zitzen. Das gesamte Alveolargewebe erscheint stark verdichtet. Die insgesamt dreizehn Umfangsvermehrungen sind teilweise zystisch mit einer bernsteinfarbenen Flüssigkeit gefüllt, sowie von einer derb - elastischen bis derben Konsistenz. Zum ersten Komplex (T1) gehören eine 0,8cm und ein 2,5cm große, knotige Veränderung. Im Bereich von T2 sind drei Tumore angesiedelt, die eine Größe von 0,8cm bis 1,8cm innehaben. Im ersten Abdominalkomplex befinden sich zwei weitere 1,7cm und 1,8cm große Knoten. Ein auffällig, stark zerklüfteter und im Durchmesser 5cm großer Tumor liegt im Gebiet von A2. Zwei weitere knotige Veränderungen von 1,5cm Größe gehört ebenfalls in diesen Bereich. Im letzten Komplex (I) sind Tumore von 1cm, 1,5cm und 4cm Größe vorhanden (s.Tab.2, S.27).

Hund M

Rasse: Golden Retriever

Alter: 9 Jahre (geb. August 1990)

Epikrise: Intakt

Keine Probleme mit Lactatio falsa. Im April 1999 mit einer erbsengroßen Umfangsvermehrung im linken Inguinalkomplex des Gesäuges beim Veterinär vorgestellt. Laut Besitzer ist dieser schon seit längerer Zeit unverändert dort vorhanden. Im November erneute Vorstellung des Tieres, da Tumor langsam gewachsen ist > Ende November Mastektomie der linken Leiste. Im November 2001 Rezidive caudal der Operationsnarbe der Mastektomie > Pathol. Befund: Adenokarzinom. Im Jahre 2003 Pyometra > Operation.

Ende 2003 schlechter Allgemeinzustand, Probelaparatomie: primäre Lebertumore und knotige Veränderungen im gesamten Bauchraum > Euthanasie

Pathol. Befund der Lebertumore: Adenokarzinome

Makroskopie:

Die fünf Zitzen innehabende linke Mammaleiste ist 49cm lang.

Im Bezirk des ersten Abdominalkomplexes befinden sich zwei 0,4cm große Punkte. Ein im Durchschnitt 2cm großer, paariger und derb - elastischer Knoten ist im Inguinalkomplex angesiedelt (s.Tab.2, S.27).

Hund N

Rasse: Schäferhund - Mischling

Alter: 6 Jahre (geb.1993)

Epikrise: Intakt

Im Bereich des zweiten Abdominalkomplexes erbsengroßer Tumor bei Euthanasie der Hündin entdeckt. Getötet aufgrund von nicht mehr behandelbarer Epilepsie.

Makroskopie:

Die rechte Gesäugeleiste ist 34cm lang und besitzt 5 Zitzen: Ein 0,4cm großer Punkt ist im ersten Thorakalkomplex zu erkennen. Zwei weitere Punkte mit einem Durchmesser von jeweils 0,4cm folgen im nächst kaudal gelegenen Komplex. Im ersten Abdominalkomplex sind ebenfalls zwei weitere Punkte mit einer Größe von 0,5cm identifizierbar.

Die linke, ebenfalls 5 Zitzen enthaltende Mamma ist 38cm lang. Ein 0,4cm großer Punkt wird dem ersten Komplex (T1) zugeordnet. Ein weiterer auffälliger Bereich mit einer Ausdehnung über 0,5cm gehört zum Gebiet von T2. Im ersten Abdominalkomplex sind insgesamt zwei jeweils 0,4cm große bemerkenswerte Punkte. Ein ca. 1cm großer derber Tumor ist im zweiten Abdominalkomplex vorhanden (s.Tab.2, S.27).

Hund O

Rasse: Dackel

Alter: 17 Jahre (geb.1982)

Epikrise: Ohne Vorgeschichte in die Pathologie gelangt. In der rechten Gesäugeleiste ist ein palpierbarer Knoten und die Zitze vom ersten thorakalen Komplex erscheint makroskopisch verändert. In der linken Leiste sind insgesamt zwei Knoten vorhanden.

Makroskopie:

Die rechte Mamma mit fünf Zitzen ist 29cm lang. Die erste Zitze des Gesäuges (T1) erscheint makroskopisch gesehen verändert, und es ist ein 0,4cm großer Punkt zu vermerken. Im Bereich von A2 befindet sich ein 0,8cm derber Knoten.

Die linke Gesäugeleiste ist 25cm lang und besitzt vier Zitzen. Der erste Tumor von 0,8cm Durchmesser und fester Konsistenz ist im Gebiet von A1 angesiedelt. Zwei weitere derb - elastische Umfangsvermehrungen finden sich im Inguinalbereich (I). Die beiden Knoten sind jeweils ca. 1cm groß (s.Tab.2, S.27).

Tabelle 2: Punkte- und Knotenverteilung in den Komplexen von den Hunden der Tumorgruppe nach makroskopischer Untersuchung

Hund	T1		T2		A1		A2		I	
	Knoten	Punkte	Knoten	Punkte	Knoten	Punkte	Knoten	Punkte	Knoten	Punkte
A	0	0	0	0	0	0	1	0	0	0
B	0	0	1	0	0	0	4	0	1	0
C	0	0	0	0	2	0	0	0	0	0
D	0	0	0	0	0	0	0	0	1	0
E	0	0	0	0	2	0	1	0	0	0
F	0	0	0	0	1	0	0	0	0	0
G	1	2	2	2	1	2	1	0	1	0
H	1	0	1	0	0	0	1	0	1	0
I	0	0	2	0	0	0	0	0	1	0
J	0	0	0	1	0	0	0	0	1	0
K	0	0	0	0	0	0	2	0	1	0
L	2	0	3	0	2	0	3	0	3	0
M	0	0	0	0	0	2	0	0	1	0
N	0	2	0	3	0	4	1	0	0	0
O	1	1	0	0	1	0	1	0	2	0

Abkürzungsverzeichnis: siehe S.66

Zusammenfassend zeigt sich, dass in der Tumorgruppe in den beiden kaudal gelegenen Komplexen aufgrund der verstärkten Dichte des Alveolargewebes keine Punkte mittels des Durchleuchters erkannt werden können.

In Tabelle 4: und Abbildung 7 werden die Punkte- und Knotenverteilung in den einzelnen Komplexen in der Kontrollgruppe denen in der Tumorgruppe gegenüber gestellt.

Tabelle 3: Knoten- und Punkteverteilung in den Komplexen im Vergleich Kontrollgruppe und Tumorgruppe nach makroskopischer Untersuchung

Komplex	Knoten Tumorgruppe	Punkte Kontrollgruppe	Punkte Tumorgruppe
T1	5	4	5
T2	9	14	6
A1	9	13	8
A2	15	9	0
I	13	2	0

Abkürzungsverzeichnis: siehe S. 66

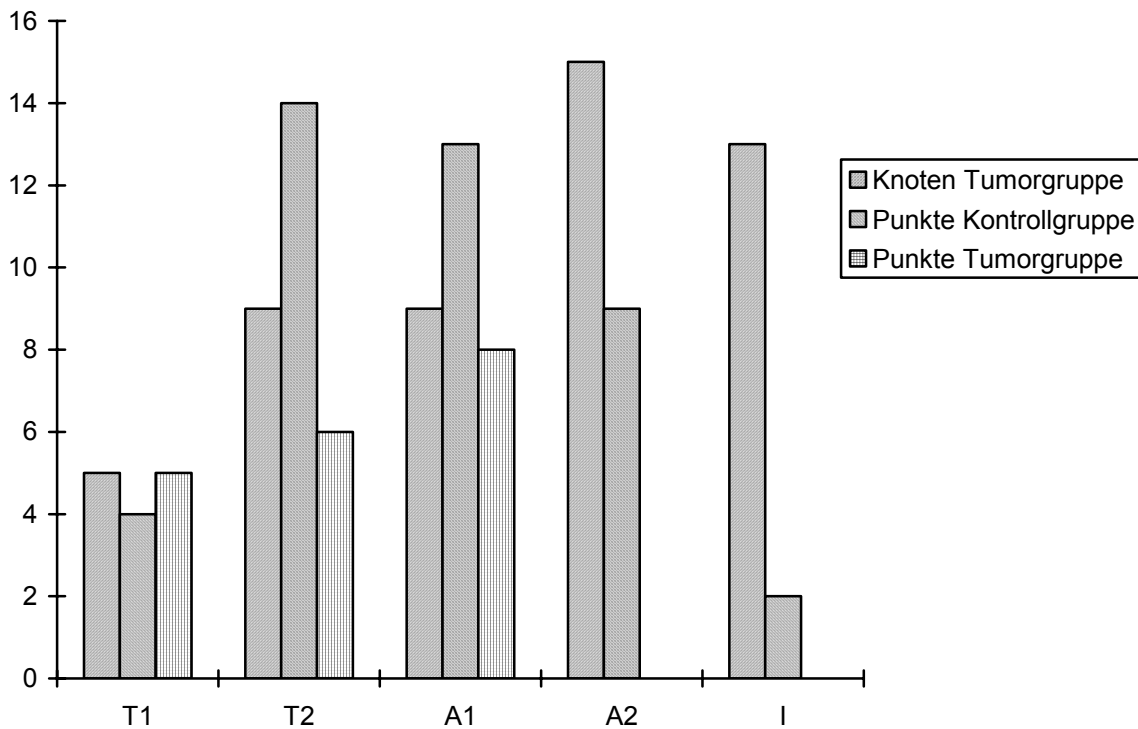


Abbildung 7: Darstellung der Knoten- und Punkteverteilung in den Komplexen im Vergleich Kontrollgruppe und Tumorgruppe nach makroskopischer Untersuchung

4.2. Histologie

4.2.1. Histologie der Kontrollgruppe

Hund 1

Rechte Leiste: In dieser Mammaleiste ist bemerkenswert, dass die Punkte im zweiten Thorakal- und in beiden Abdominalkomplexen jeweils zu einem Drittel papilläre Adenokarzinome (s.Abb.6, S.16), Punkte mit Aufhebung der Alveolarstruktur und stark differierten Kernen, sowie durch starke Entzündung destruierte Bereiche darstellen. Auch die übrigen auffälligen Punkte kennzeichnen hohe Kernvarianzen, Alveolarproliferationen und Entzündungsreaktionen. Insgesamt ist die Leiste lokal stark entzündet und sehr blutreich. Diese Mamma ist, wie auch das linke Gesäuge, vermehrt mit Bindegewebe durchsetzt (s.Tab.4, S.31).

Linke Leiste: In dieser Gesäugeleiste fallen besonders zwei Punkte, einmal im Gebiet von T1 und im Bereich von A2 auf, die sich jeweils als aggressives Adenokarzinom darstellen, wo bereits ein Kapseldurchbruch zu erkennen ist. Des Weiteren sind sämtliche weitere Kategorien vertreten: Die Leiste ist gekennzeichnet durch ruhige Alveolarbereiche, die in der gesamten Mamma immer mal wieder auftreten, Alveolen mit unterschiedlicher Größe und differierten Kernen, sowie komprimierten Alveolen mit einer Kapselabgrenzung gegenüber dem Umgebungsgewebe, die besonderes im ersten Thorakal- und ganzen Abdominalbereich auftreten. Entzündungsreaktionen sind vornehmlich im caudalen Viertel der Leiste zu erkennen (s.Tab.4, S.31).

Hund 2

Rechte Leiste: Das gesamte Mammagewebe zeigt vom ersten bis zum letzten Komplex ein nahezu einheitliches Bild. Die Alveolarstruktur der gekennzeichneten Punkte ist kaum bzw. gar nicht mehr gegeben. In einigen Punkten herrscht Nekrose vor. Auffällig ist das unterschiedliche Kernbild der Zellen. Es sind einerseits abgerundete Kerne in verschiedener Größe vorhanden und andererseits fallen aufgestellte Kerne mit Zwischenspalten ins Auge. Insgesamt sind die Kerne größtenteils diffus im Gewebe angeordnet und in 50% der Fälle in Form und Größe verschieden. Entzündungszellen treten in dieser Mamma nur vereinzelt in Erscheinung (s.Tab.4, S.31).

Linke Leiste: In dieser Leiste ist kaum nekrotisiertes Gewebe zu erkennen. Die Punkte beinhalten v.a. Alveolen mit mehr oder weniger erkennbarer Struktur, die entweder sehr klein und dicht mit kleinen Kernen ausgekleidet sind, oder es sind sich spaltig aufstellende sowie abgerundete Kerne vorhanden. In dieser Gesäugeleiste sind ebenfalls nur wenige Entzündungszellen anzutreffen (s.Tab.4, S.31).

Hund 3

Rechte Leiste: In dieser Leiste ist ein sehr hoher Anteil an Fettgewebe vorherrschend. Mammagewebe ist nur spärlich vorhanden. Durch die Vorbehandlung des Gewebes, v.a. die längere Zeit der Fixierung und Entfettung stellen sich die Alveolen wie geschrumpft dar. Die gesamte Gesäugeleiste zeigt ein nahezu einheitliches Bild, wo die Alveolarstruktur größtenteils gegeben ist, und die Kerne wenig in Form und Größe differieren.

Lediglich im zweiten Thorakalkomplex im histologischen Schnitt durch den Punkt und im Gebiet kurz vor dem ersten Abdominalkomplex erscheinen die Kerne größer und in abgerundeter Form. Entzündungszellen sind in der Mamma vereinzelt erkennbar (s.Tab.4, S.31).

Linke Leiste: In dieser Leiste überwiegt ebenfalls der Fettanteil und die Alveolen treten ebenfalls in zusammengeschnürter Art und Weise in Erscheinung. Die Alveolarstruktur ist in der gesamten Mamma meistens gegeben. Zum einen sind Alveolen mit kleinen gleichmäßigen Kernen zu sehen, zum anderen fallen besonders im Abdominalbereich Alveolen mit großen, hellen und abgerundeten Kernen ins Auge. Zwei der hervorgehobenen Punkte stellen solche Bezirke dar, der dritte notierte Punkt stellt ein gefülltes Gefäß dar. Entzündungszeichen sind nicht vorhanden (s.Tab.4, S.31).

Hund 4

Linke Leiste: In dieser Mamma ist vornehmlich Fettgewebe anzutreffen, das Alveolargewebe ist wie bei Hund 3 in zusammengedrückter Form zu sehen. Im Gesäuge herrscht überwiegend ein einheitliches Bild, mit vorhandener Alveolarstruktur und ruhigen, indifferenten Kernen vor. Lediglich im Bereich einer mittleren Entzündung im Inguinalbereich zeigen sich die Kerne reaktiv, d.h. sie sind groß, blasig und hell. Die Alveolen selbst sind in diesem Gebiet vom Stroma stärker umrandet als in der übrigen Leiste. Die Punkte im kaudalen Bereich (Punkt 6 + 7, Schnitt 13 + 15) sind meistens kein Mammagewebe, sondern sie stellen sich als Muskel- oder Gefäßanteile dar. Im übrigen Gesäuge ist keine Entzündung vorhanden (s.Tab.4, S.31).

Hund 5

Rechte Leiste: Es herrscht ein insgesamt ruhiges Bild des Alveolargewebes vor. Die Struktur der Alveolen ist vorhanden und die Kerne sind in Größe, Form und Helligkeit einheitlich, meistens sind es kleine, dunkle die Alveolen auskleidende Kerne. Im Bereich des Punktes (T1) und im Inguinalkomplex fallen jedoch Kerne auf, die größer sind als die der Umgebung und sich spaltenartig aneinandergereiht in der Alveole aufstellen. Die Alveolen an sich sind vom Umfang her ebenfalls größer als die in den unauffälligeren Bereichen. Entzündungszellen sind nahezu keine festzustellen (s.Tab.4, S.31).

Linke Leiste: Im reichlich vorhandenen Fettgewebe sind wenige diagnostizierbare Alveolen zu erkennen. Das Mammagewebe der notierten drei Punkte in den Thorakalkomplexen und im Beginn des Abdominalkomplexes weist keine Besonderheiten auf. Die Alveolen sind klein und mit dunklen, kleinen und gleichförmigen Kernen ausgekleidet. Lediglich im Inguinalbereich zeigt sich wieder das Phänomen der Spaltenbildung zwischen den sich aufstellenden, größeren Kernen in den Alveolen.

Es sind in beiden Leiste kaum Entzündungszeichen zu registrieren (s.Tab.4, S.31).

Hund 6

Rechte Leiste: In dieser insgesamt hyperplastischen Leiste mit reichlich Alveolargewebe herrscht ein je nach Bereich unterschiedliches Bild vor. In den Thorakalkomplexen ist die Alveolarstruktur zu über 50% gegeben. Die

Kerne sind überwiegend groß und hell, dabei jedoch größtenteils einheitlich.

Im Abdominal- und Inguinalbereich ist die Alveolarstruktur überwiegend aufgelöst, es ist eine sehr hohe Kerndichte mit differenten Kernen zu vermerken. Es stehen helle, blasige und oft abgerundete Kerne im Gegensatz zu intensiv dunklen, kleinen Kernen und sich spaltig aufstellenden, größeren Kernen. Entzündungszellen sind nicht zu vermerken (s.Tab.4, S.31).

Linke Leiste: In dieser mit viel Alveolargewebe ausgestatteten Mamma zeigt sich ein ähnliches Bild wie im rechten Gesäuge. Die Thorakalkomplexe kennzeichnet stellenweise ein noch strukturiertes Alveolarbild mit einheitlichen Kernen. In den caudaleren Komplexen der Mamma nimmt die Kernvarianz und Unstrukturiertheit der Alveolen wie oben beschrieben zu. Besonders hervorzuheben ist ein Adenokarzinom mit Kapsel im Inguinalkomplex, das aufgrund des insgesamt stark hyperplastischen Gewebes als Punkt nicht aufgefallen ist. Entzündungszeichen sind nicht beobachtet worden (s.Tab.4, S.31).

Insgesamt ist es von besonderem Interesse, dass bei den Hündinnen der Kontrollgruppe, welche makroskopisch keine Veränderungen am Gesäuge aufgewiesen haben, histologisch betrachtet bei zwei Tieren Adenokarzinome nachgewiesen wurden. Bei einem Tier (der Hündin 1) sind beide Gesäugeleisten gleichermaßen, bereits multipel, betroffen, ein Tumor in der rechten Mamma und zwei Knoten in der linken Leiste, innerhalb verschiedener Komplexe. Eine genaue Übersicht über die histologischen Ergebnisse der einzelnen Hunde der Kontrollgruppe liefert untenstehende Tabelle 4.

Tabelle 4: Ergebnisse der histologischen Untersuchung der Hunde aus der Kontrollgruppe

Hund	Seite	Komplex	Schnitt-Nr.	Punkt-Nr.	Kategorie	Tumor-Diagnose	Entzündung
1	re	T2	1	1	3		++
1	re	T2	2		3		++
1	re	T2	3		3		++
1	re	A1	4	2	1		+
1	re	A1	5		1		+
1	re	A1	6	3	T	<i>Adenokarzinom</i>	-
1	re	A1	6	4	4		+
1	re	A2	7	5	4		+
1	re	A2	7	6	4		++
1	re	A2	8	7	8		+++
1	re	A2	8	8	8		+++
1	re	A2	9		2		+
1	re	A2	10		4		++
1	re	A2	11	9	4		++
1	re	I	12		3		+
1	re	I	13		Ln.		+
1	li	T2	14	1	T	<i>Adenokarzinom</i>	+
1	li	T2	15	2	2		-

Hund	Seite	Komplex	Schnitt-Nr.	Punkt-Nr.	Kategorie	Tumor-Diagnose	Entzündung
1	li	T2	16		4		-
1	li	T2	17		4		-
1	li	T2	18	4	2		-
1	li	T2	18	5	3		-
1	li	T2	19	6	4		+
1	li	A1	20		4		+
1	li	A1	21	7	6		-
1	li	A2	22	8	2		+
1	li	A2	23		T(A2)	Adenokarzinom	-
1	li	A2	24		4		++
1	li	I	25		1		++
1	li	I	26	9	2		++
2	re	T1	1	1	3		-
2	re	T1	2		4		-
2	re	T2	3		4		+
2	re	T2	4	2	3		-
2	re	A1	5	3	4		+
2	re	A1	6		4		+
2	re	A1	7	4	4		+
2	re	A1	8	5	4		+
2	re	A1	9		4		+
2	re	A2	10		4		+
2	re	A2	11		3		-
2	re	A2	12		3		-
2	re	A2	13	6	3		+
2	re	I	14		3		+
2	re	I	15		3		+
2	re	I	16		Ln.		+
2	li	T1	17		3		-
2	li	T1	18		3		-
2	li	T1	19		4		-
2	li	T2	20		4		-
2	li	T2	21	1	3		+
2	li	A1	22		3		+
2	li	A1	23		4		+
2	li	A2	24	2	4		++
2	li	A2	25		3		+
2	li	I	26		4		-
2	li	I	27		4		+
2	li	I	28		Ln.		+
3	li	T1	1		2		-
3	li	T1	2		2		-
3	li	T1	3		2		-

Hund	Seite	Komplex	Schnitt-Nr.	Punkt-Nr.	Kategorie	Tumor-Diagnose	Entzündung
3	li	T2	4	1	2		-
3	li	T2	4	2	3		-
3	li	T2	5		3		-
3	li	T2	6	3	3		-
3	li	A1	7		3		-
3	li	A1	8		3		-
3	li	A1	9		2		-
3	li	A2	10		2		-
3	li	A2	11		2		-
3	li	A2	12		2		-
3	li	A2	13		3		-
3	li	A2	14	4	X		
3	li	A2	15		2		-
3	li	A2	16		8		+++
3	li	I	17		2		-
3	re	I	18+19		Ln.		-
3	re	T1	20		2		-
3	re	T1	21		2		-
3	re	T1	22		2		-
3	re	T2	23		3		-
3	re	T2	24		3		-
3	re	T2	25		3		-
3	re	A1	26		3		-
3	re	A1	27		3		-
3	re	A1	28		3		-
3	re	A2	29		2		+
3	re	A2	30		2		+
3	re	A2	31		2		-
3	re	I	32		2		+
3	re	I	33		Ln.		-
4	li	T1	1	1	2		+
4	li	T1	2		2		-
4	li	T2	3	2	2		-
4	li	T2	4		2		-
4	li	T2	5		2		-
4	li	A1	6	3	2		-
4	li	A1	7	4	2		-
4	li	A1	8	5	2		-
4	li	A1	9		2		-
4	li	A2	10		2		-
4	li	A2	11		2		-
4	li	A2	12		2		-
4	li	A2	13	6	X		-
4	li	A2	14		2		-

Hund	Seite	Komplex	Schnitt-Nr.	Punkt-Nr.	Kategorie	Tumor-Diagnose	Entzündung
4	li	I	15	7	X		-
4	li	I	16		2		-
4	li	I	17		3		++
4	li	I	18		Ln.		-
5	re	T1	1	1	4		-
5	re	T1	2		4		-
5	re	T2	3		2		-
5	re	T2	4		2		-
5	re	A1	5		2		-
5	re	A1	6		3		-
5	re	A1	7		2		-
5	re	A2	8		2		-
5	re	A2	9		4		-
5	re	I	10		4		-
5	re	I	11+12		Ln.		-
5	li	T1	13		3		-
5	li	T1	14	1	3		-
5	li	T2	15	2	2		-
5	li	A1	16	3	2		-
5	li	A1	17		2		-
5	li	A2	18		3		-
5	li	A2	19		3		-
5	li	I	20		3		-
5	li	I	21		Ln.		-
6	re	T2	1		3		-
6	re	T2	2		4		-
6	re	T2	3		4		-
6	re	A1	4		3		-
6	re	A1	5		3		-
6	re	A1	6		3		-
6	re	A1	7		2		-
6	re	A2	8		3		-
6	re	A2	9		4		-
6	re	A2	10		4		-
6	re	I	11		3		-
6	re	I	12		3		-
6	re	I	13		3		-
6	re	I	14		Ln.		-
6	re	T1	15		2		-
6	li	T1	16		2		-
6	li	T1	17		2		-
6	li	T2	18		3		-
6	li	T2	19		3		-

Hund	Seite	Komplex	Schnitt-Nr.	Punkt-Nr.	Kategorie	Tumor-Diagnose	Entzündung
6	li	T2	20		3		-
6	li	A1	21		4		-
6	li	A1	22		4		-
6	li	A1	23		4		-
6	li	A2	24		4		-
6	li	A2	25		4		-
6	li	A2	26		4		-
6	li	I	27		T	<i>Adenokarzinom</i>	-
6	li	I	28		4		-
6	li	I	29		Ln.		-

Abkürzungsverzeichnis: siehe S.66

4.2.2. Histologie der Tumorgruppe

Hund A

Rechte Leiste: In dieser sehr blutreichen Mamma findet man in nahezu allen Komplexen Alveolen mit aktiven Kernen. Es sind verschiedene Stadien zu erkennen. Von Bereichen mit deutlich vorhandener Alveolarstruktur bis hin zu völlig diffus verteilten Alveolen mit sehr differenten Kernen, sowie Stromaproliferation und Ablösen der Kerne von der Basalmembran. Der makroskopisch palpierbare Tumor (Bereich von A2) ist ein vom Gang ausgehendes komplexes Karzinom mit einem großen Anteil an Myoepithel und deutlicher Kapsel. Es ist besonders hervorzuheben, dass bereits im zweiten thorakalen und im ersten abdominalen Komplex tumoröse Veränderungen mikroskopisch festzustellen sind, die sich ebenfalls als vom Gang her proliferierende komplexe Karzinome diagnostizieren lassen. Entzündungszellen sind geringgradig in der gesamten Leiste vorhanden, lediglich im Gebiet von A1, in Umgebung der Stromaproliferation ist die Entzündung stärker ausgeprägt (s.Tab.5, S.40).

Hund B

Rechte Leiste: Diese Mammaleiste ist insgesamt sehr blutreich, und sie ist an mehreren Stellen, v.a. gehäuft in der kaudalen Hälfte, durch massive Entzündungen gekennzeichnet. Des Weiteren sind Zysten und weite mit Sekret angefüllte Gänge zu erkennen. Die palpablen Knoten stellen sich als Tumor dar. Sie lassen sich als komplexes Adenom mit Kapsel und komplexes Karzinom klassifizieren.

In den makroskopisch unauffälligen Bereichen ist besonders das kaudale Gebiet von A1 interessant, da dort ein aggressives papilläres Adenokarzinom mit Kapseldurchbruch entdeckt werden konnte. In den anderen Bezirken ist die Alveolarstruktur bis auf den kranialen thorakalen Bereich nicht gegeben und es ist eine hohe Kernvarianz vorhanden. Besonders im Inguinalbereich sind auch einige Alveolen durch die massive Entzündung zerstört (s.Tab.5, S.40).

Hund C

Linke Leiste: In diesem Gesäuge sind zwei unterschiedliche histologische Bilder vorherrschend. Zum einen ist der erste Tumor ein papillär - zystisches Adenokarzinom mit nekrotischen und blutreichen Anteilen. Die Zellen in der Umgebung sind hämosiderinreich, die differenter Kerne erscheinen länglich und sich aufrichtend. Die zweite Umfangsvermehrung ist ein eher solides papilläres Adenokarzinom mit Anteilen einer dicken Kapsel. Die Umgebung ist gekennzeichnet durch viele kleine Kerne auf engstem Raum. Auch in dieser Leiste ist besonders hervorzuheben, dass im kaudalen abdominalen Komplex ein dem vormals beschriebenen Tumor ähnliches Adenokarzinom vorhanden ist (s.Tab.5, S.40).

Die übrigen Gebiete der Leiste sind gekennzeichnet durch Bereiche mit vornehmlich dichter, länglicher Kerne mit größtenteils aufgelöster Alveolarstruktur. Bei erkennbaren Alveolen ist oft das umgebene Stroma stark ausgeprägt. In jedem Komplex sind stellenweise massive Entzündungsgebiete vorhanden (s.Tab.5, S.40).

Hund D

Rechte Leiste: Die gesamte Mamma besitzt einen großen Gehalt an Blut und ist durchweg von großen Zysten durchsetzt, die teils blutig, teils serös - mukös gefüllt sind. Es ist auffällig, dass das Stroma in direkter Nachbarschaft der Zysten stets proliferiert und Mammagewebe nekrotisiert ist. Es finden sich direkt nebeneinander in einem Schnitt große laktierende Alveolen mit hellen, blasigen und kompakte Alveolen mit kleinen dunklen Kernen. Der palpatorisch diagnostizierte Knoten wird als entzündetes Adenokarzinom identifiziert, in dem auch die tumorös veränderte inguinale Zitze enthalten ist. In dem Gesäuge ist bemerkenswert, dass sich in mehreren Komplexen basaliomartig veränderte Alveolen befinden. Des Weiteren ist im thorakalen Komplex ein deutlich ausgebildetes Adenokarzinom mit myoepithelialen Anteilen nachweisbar. Im thorakalen und inguinalen Gebiet ist die Entzündung mittelgradig ausgeprägt, lokal ist eine erhebliche Anzahl an Makrophagen vorhanden. Im kranialen Abdominalkomplex sind nur vereinzelt Entzündungszellen nachweisbar (s.Tab.5, S.40).

Hund E

Rechte Leiste: Diese Mamma ist über die ganze Länge hin bindegewebig durchsetzt. Die Alveolen sind meistens recht klein und nur wenig in den einzelnen Läppchen erahnbaren Läppchen vertreten. Besonders auffällig ist, dass immer wieder einzelne Alveolen mit differenzierten Kernen durch ein stärker eosinophil, dickeres Stroma gegenüber dem anderen Gewebe abgegrenzt werden (eine Art Kapsel). Im kranialen Teil des Gesäuges sind die Alveolen des Öfteren von basaliomartig angeordneten Zellen ausgekleidet.

Die beiden diagnostizierten Knoten sind zum einen ein Adenokarzinom mit soliden Anteilen und Kapseldurchbruch, zum anderen ein komplexes Karzinom mit unvollständiger Kapsel. Auch in dieser Leiste finden sich tumorös veränderte Bezirke, die makroskopisch nicht als solche identifiziert wurden. Der zweite Thorakalkomplex beinhaltet ein Adenokarzinom, im abdominalen Bereich ist ein Myoepitheliom und im inguinalen Gebiet ist ein komplexes Karzinom zu finden. Lediglich im zweiten Thorakalkomplex ist

eine starke Entzündung vorhanden, in den übrigen Gebieten sind Entzündungszellen selten anzutreffen (s.Tab.5, S.40).

Hund F

Rechte Leiste: Das Drüsengewebe dieser Leiste ist gut entwickelt, die Alveolen sind zellreich und kernintensiv (viele, kleine, dunkle Kerne). Die Mamma ist gut durchblutet und stellenweise besonders in der kaudalen Gesäugehälfte stark entzündet. Besonders hervorzuheben ist das teilweise recht auffällige Stroma, welches sich manchmal fischzugartig darstellt. Das Myoepithel ist ebenfalls an verschiedenen Orten deutlich ausgeprägt. Der makroskopisch diagnostizierte Knoten stellt sich histologisch als verkapseltes Adenokarzinom dar, bei dem an einigen Stellen die Kapsel ausgedünnt erscheint. Des Weiteren finden sich auch in dieser Leiste weitere Tumore, im ersten Abdominalkomplex sind zusätzlich noch zwei Myoepitheliome enthalten. Der kaudale Abdominal- und der Inguinalkomplex enthalten zwei Adenokarzinome mit myoepithelialen Anteilen, sowie ein Adenokarzinom (s.Tab.5, S.40).

Hund G

Rechte Leiste: Das Alveolargewebe in dieser Gesäugeleiste ist geringgradig ausgeprägt. Die palpablen Knoten stellen sich histologisch betrachtet als zystische Adenokarzinome und komplexe Karzinome dar. Die Tumore erscheinen größtenteils durch die großen, mit Sekret angefüllten Zysten porös. An einigen Stellen ist eine vorhandene Kapsel ausgedünnt. Im Inguinalbereich finden sich auch karzinomatös veränderte Alveolen, die makroskopisch nicht erfasst werden konnten. Das Drüsengewebe der notierten Punkte zeigt eine nekrotische Alveolarstruktur, differente, spaltig aufgestellte Kerne, Nekrose und kleine basaliomartige Figuren. Die Zitze des ersten Thorakalkomplexes ist myoepitheliomartig verändert. Entzündungszellen sind vornehmlich im kaudalen Thorakal- und kranialen Abdominalkomplex geringgradig zu entdecken (s.Tab.5, S.40).

Linke Leiste: Auch in dieser Mamma ist das Mammagewebe recht spärlich vorhanden. Die weichen diagnostizierten Umfangsvermehrungen im kranialen Mammabereich stellen sich histologisch als Lipome dar. Der große Knoten im kaudalen Teil des Gesäuges lässt sich als Adenokarzinom mit einem myoepithelialen Anteil diagnostizieren, dessen Kapsel bereits von den atypischen Zellen durchwandert wurde. Das mikroskopische Bild der Punkte erscheint einheitlich. Die Alveolarstruktur ist überwiegend verloren gegangen, die Kerne zeigen in ihrem Aussehen eine hohe Varianz und erscheinen im Gesamtbild solide. Die Mamma ist lokal, besonders in Tumornähe, gering - bis mittelgradig entzündet und mit blutgefüllten Gefäßen ausgestattet (s.Tab.5, S.40).

Hund H

Rechte Leiste: In dieser Leiste ist das Alveolargewebe mittelgradig ausgeprägt. In der gesamten Mamma sind lokal hochgradige Entzündungsbereiche vorhanden und stellenweise ist viel Blut und Sekret enthalten. In der kaudalen Hälfte sind Zysten vorhanden. Die fünf Knoten werden als Myoepitheliom, Adenokarzinome und komplexe Karzinome klassifiziert.

Bei dem komplexen Karzinom im kaudalen Thorakalkomplex ist ein Kapseldurchbruch zu vermerken. Die meisten Zellveränderungen scheinen ihren Ursprung vom Gangsystem her zu nehmen. Im Inguinalbereich ist ein weiteres, makroskopisch nicht festgestelltes Adenokarzinom vorhanden. Die Alveolarstruktur der übrigen Mamma ist überwiegend nicht mehr gegeben, die Kerne sind oft spindelförmig aufgerichtet und erscheinen geballt (s.Tab.5, S.40).

Hund I

Rechte Leiste: Dieses Gesäuge ist vermehrt von Bindegewebe durchsetzt, Mammagewebe ist im geringen Maße vorhanden, die erkennbaren Alveolen sind klein. Es ist besonders hervorzuheben, dass die tumörosen Veränderungen nahezu die gesamte Mamma einbeziehen. Nicht nur bei den makroskopisch festgestellten Umfangsvermehrungen werden papilläre Adenokarzinome mit soliden Anteilen und ohne Kapsel diagnostiziert, sondern auch in fast allen übrigen histologischen Schnitten dieser Leiste lassen sich Adenokarzinome, oft mit soliden Anteilen und stellenweise mit Kapsel bzw. Kapseldurchbruch nachweisen. Entzündungszeichen sind in dieser Leiste kaum festzustellen (s.Tab.5, S.40).

Hund J

Linke Leiste: Diese reichlich Drüsengewebe besitzende Mammaleiste ist durch voluminöse, teilweise mit Sekret gefüllte Gänge und Läppchen mit vielen kleinen Alveolen gekennzeichnet. Der mittels des Durchleuchters bemerkte Punkt stellt eine Abgrenzung aktiver Alveolen mittels einer Bindegewebskapsel gegenüber der Umgebung dar. Bei dem diagnostizierten Knoten handelt es sich histologisch um ein Adenokarzinom mit geringer myoepithelialer Beteiligung. Besonders zu erwähnen sei hier, dass sich im Inguinalkomplex noch ein weiteres, makroskopisch nicht festgestelltes Adenokarzinom befindet. Das übrige, histologisch beurteilte Mammagewebe zeigt insgesamt aktive, teils hyperplastische Alveolen, wobei die Alveolar- und teils auch die Läppchenstruktur gegeben sind. Stellenweise fallen Alveolen mit sich spaltig aufgerichteten Kernen, besonders im Bereich der Kapselabgrenzung, auf. Entzündungszellen sind nur im gerade genannten Gebiet und in Tumorumgebung zu vermerken (s.Tab.5, S.40).

Hund K

Linke Leiste: In dieser Mammaleiste ist das gewöhnliche Bild des Milchdrüsengewebes kaum noch vorhanden. Die Leiste ist insgesamt hyperplastisch, sowohl das Drüsen-, als auch das Bindegewebe zeigt Aktivität. Regelmäßige Alveolen sind kaum zu sehen, es überwiegt ein papillenartiges Wachstum der Zellen, die durch Bindegewebe abgekapselt sind. Dabei erscheinen die Kerne der Zellen jedoch auffällig ruhig und uniform.

Die makroskopisch erkennbaren Knoten sind Adenokarzinome, teilweise mit myoepithelialen Anteil und Kapsel. Dabei ist beim Inguinaltumor ein Kapseldurchbruch bemerkenswert. Auffällig ist, dass auch im Thorakalbereich zwei makroskopisch unentdeckte Adenokarzinome identifiziert werden können. Entzündungszellen sind kaum vorhanden (s.Tab.5, S.40).

Hund L

Linke Leiste: In dieser Mamma erstrecken sich die makroskopisch diagnostizierten Knoten vom ersten Thorakal- bis zum Inguinalkomplex. Histologisch werden die Tumore in absteigender Häufigkeit folgendermaßen klassifiziert: komplexes Karzinom, Adenokarzinom (teils auch mit soliden, bzw. myoepithelialen Anteilen) und Mischtumore. Im kranialen Bereich ist ein Osteom vorhanden. Die meisten Tumore weisen eine Kapsel auf, die in einigen Fällen durchbrochen ist. Bemerkenswert ist, dass im Abdominal- und Inguinalbereich noch drei weitere, makroskopisch nicht palpable Tumore entdeckt werden konnten, ein komplexes Karzinom, ein Mischtumor und ein Adenokarzinom mit durchbrochener Kapsel. Entzündungszeichen sind fast nicht vorhanden (s.Tab.5, S.40).

Hund M

Linke Leiste: In dieser Mamma ist das Alveolargewebe wenig ausgeprägt, der Bindegewebige Anteil überwiegt. Es lässt sich eine zunehmende „Unruhe“ der Alveolen von kranial nach kaudal feststellen. Im Thorakalbereich sind die überwiegend strukturierten Alveolen klein und die Kerne spiegeln in Größe, Form und Helligkeit ein einheitliches Bild wieder. In den Abdominalkomplexen geht zunehmend die Alveolarstruktur verloren, es finden sich vermehrt basaliomartige Gebilde im Gewebe und die Kerne stellen sich differenziert, lokal spaltig und aufgerichtet, dar. Dabei werden die aktiven Alveolen vom Bindegewebe stärker umrandet als es in den vorderen Bezirken der Fall ist. Der makroskopisch diagnostizierte Knoten wird als ein zystisches Adenokarzinom mit Kapsel klassifiziert. Es sollte betont werden, dass bereits im zweiten abdominalen Komplex ein makroskopisch nicht erfasstes Adenokarzinom mit hohem Bindegewebsanteil gefunden werden konnte. Entzündungszellen sind geringgradig im thorakalen Bereich und mittel- bis hochgradig im Bereich der Tumore vorhanden (s.Tab.5, S.40).

Hund N

Rechte Leiste: Die Auswertung dieser Leiste gestaltet sich als schwierig, da der größte Teil der Mamma durch nekrotische Prozesse zerstört ist. Alveolargewebe ist nur spärlich vorhanden, lediglich in den hinteren Komplexen ist es etwas vermehrt anzutreffen. Der Punkt im ersten Thorakalkomplex wird als papillär - zystisches Adenokarzinom identifiziert. Die weiteren notierten Punkte sind gekennzeichnet durch hauptsächlich zerstörte Alveolen mit differenten, abgerundeten und hellen Kernen. Im zweiten Abdominalkomplex konnte ein unerkanntes Adenokarzinom entdeckt werden. Entzündungszellen sind kaum sichtbar (s.Tab.5, S.40).

Linke Leiste: In dieser Mamma steht ebenfalls das durch Nekrose destruierte Gewebe im Vordergrund. Zu vermerken ist, dass durch die gesamte Leiste hinweg deutlich blutgefüllte Gefäße ziehen. Histologisch stellt sich der palpierbare Knoten als ein Bereich mit sehr dichten, teils blutgefüllten Alveolen dar. Hervorzuheben ist jedoch, dass sich im Inguinal- und Thorakalbereich je ein weiteres makroskopisch nicht diagnostiziertes Adenokarzinom mit Kapsel und teilweise soliden Anteilen befindet. Die Punkte zeigen überwiegend Alveolen mit differenten Kernen, bzw. konnten zwei Punkte keinem auffälligen Mammabereich zugeordnet werden. Zeichen einer Entzündung konnten nicht gefunden werden (s.Tab.5, S.40).

Hund O

Rechte Leiste: In dieser Mamma ist besonders hervorzuheben, dass sich nicht nur in den makroskopisch erfassbaren Bereichen tumorös verändertes Gewebe befindet, sondern es sind kaudal des palpablen Knotens fünf weitere, makroskopisch nicht identifizierte, kleine Adenokarzinome, teils mit soliden Anteilen vorhanden. Diese besitzen teilweise eine dicke, dünne oder auch keine Kapsel. Die kraniale Hälfte der Mamma zeigt Alveolen in überwiegend aufgelöster Struktur, deren Kerne blasig, oft different und manchmal auch spaltig aufgerichtet, aussehen. Der makroskopisch diagnostizierte Knoten und die veränderte erste Zitze werden beide zur Kategorie der Adenokarzinome gezählt. Das Stroma ist lokal sehr stark eosinophil angefärbt. Entzündungszellen werden gering- bis mittelgradig im tumorös veränderten, kaudalen Bereich gesichtet (s.Tab.5, S.40).

Linke Leiste: Auch in dieser Mamma finden sich zusätzlich zu den makroskopisch erfassten Veränderungen noch sechs weitere tumoröse Veränderungen. Diese gehören hauptsächlich in die Kategorie der Adenokarzinome, es ist jedoch auch ein komplexes Karzinom vorhanden. Die makroskopisch erfassten Knoten sind ein zystisch - muköses Adenokarzinom, ein komplexes Karzinom, sowie ein bekapseltes Adenokarzinom. Die übrigen histologisch erfassten Gebiete zeigen Alveolen mit differenzierten Kernen und undeutlichen Alveolarbegrenzungen. Es wird lokal eine hochgradige Entzündung im Tumorgebiet des Inguinalbereiches festgestellt (s.Tab.5, S.40).

Abschließend sollte besonders hervorgehoben werden, dass zusätzlich zu den makroskopisch sichtbaren und palpablen Veränderungen im Gesäuge bei jeder Hündin der Tumorgruppe noch mindestens ein bis zu fünf zusätzliche Tumore pro Mamma histologisch identifiziert werden konnten. Dabei handelt es sich bei den Tumoren in den meisten Fällen um Adenokarzinome. In geringerer Anzahl ließen sich komplexe Karzinome, Adenokarzinome mit myoepithelialen Anteilen und Myoepitheliome nachweisen. Mischtumore und andere tumoröse Veränderungen treten vereinzelt auf. Besonders bemerkenswert ist, dass in zwölf Fällen die Tumore unerkannt im Bereich der Zitzen lokalisiert waren. In absteigender Häufigkeit ist vor allem der erste Abdominalkomplex (vier Tumore), der zweite Abdominal- und Inguinalkomplex (je drei Tumore) und die beiden Thorakalkomplexe (je ein Tumor) zu nennen. Eine genaue Übersicht über die histologischen Ergebnisse der Hunde der Tumorgruppe zeigt untenstehende Tabelle 5.

Tabelle 5: Ergebnisse aus der histologischen Untersuchung der Hunde aus der Tumorgruppe

Hund	Seite	Komplex	Schnitt-Nr.	Knoten-Nr.	Punkt-Nr.	Kategorie	Tumor-Diagnose	Entzündung
A	re	T1	1			4+6		+
A	re	T1	2			4		+
A	re	T1	3			4		+
A	re	T2	4			2		+
A	re	T2	5			(T2)	<i>kompl.Karzinom</i>	+
A	re	T2	6			4		+
A	re	A1	7			4		++
A	re	A1	8			T	<i>kompl.Karzinom</i>	++
A	re	A1	9			T	<i>kompl.Karzinom</i>	++

Hund	Seite	Komplex	Schnitt-Nr.	Knoten-Nr.	Punkt-Nr.	Kategorie	Tumor-Diagnose	Entzündung
A	re	A1	10			4		++
A	re	A2	11			4		+
A	re	A2	12	1		T	kompl.Karzinom	+
A	re	I	13			Ln.		+
B	re	T1	1			2		+
B	re	T1	2			3		+
B	re	T1	3			3		+
B	re	T2	4			4		+++
B	re	T2	5	1		T	kompl.Karzinom	-
B	re	T2	6			4		+
B	re	A1	7			4		++
B	re	A1	8			4		+
B	re	A1	9			T	<i>kompl.Karzinom</i>	-
B	re	A2	10	2		T(A2)	Adenokarzinom	++
B	re	A2	11			T	<i>kompl.Karzinom</i>	+++
B	re	A2	12	3+4		T	kompl.Karzinome	+
B	re	A2	13	5		T	kompl.Karzinom	+
B	re	I	14	6		T	kompl.Karzinom	+
B	re	I	15			5		++
B	re	I	16			T	<i>kompl.Karzinom</i>	+++
B	re	I	17			Ln.		++
C	li	T2	1			3		+
C	li	T2	2			3		+
C	li	T2	3			4		++
C	li	A1	4	1		T	Adenokarzinom	+
C	li	A1	5			T(A1)	<i>Adenokarzinom</i>	+
C	li	A1	6	2		T	Adenokarzinom	++
C	li	A2	7			3		+
C	li	A2	8			4		++
C	li	A2	9			T	Adenokarzinom	-
C	li	I	10			4		+
C	li	I	11			3		+++
C	li	I	12			3		++
C	li	I	13			Ln.		+
D	re	T2	1			7		++
D	re	T2	2			7		++
D	re	T2	3			T	<i>Adenokarzinom</i>	+
D	re	A1	4			8		-
D	re	A1	5			4		-
D	re	A1	6			2		-
D	re	A2	7			7		-
D	re	A2	8			4		+

Hund	Seite	Komplex	Schnitt-Nr.	Knoten-Nr.	Punkt-Nr.	Kategorie	Tumor-Diagnose	Entzündung
D	re	A2	9			4		++
D	re	I	10	1		T(I)	Adenokarzinom	+
D	re	I	11			7		+
D	re	I	12			4+7		++
D	re	I	13+14			Ln.		+
E	re	T1	1			3		-
E	re	T1	2			7		-
E	re	T1	3			4		+
E	re	T2	4			4		++
E	re	T2	5			T(T2)	Adenokarzinom	+++
E	re	T2	6			6		++
E	re	A1	7			4		+
E	re	A1	8			4		-
E	re	A1	9			T	Adenokarzinom	-
E	re	A1	10	1+2		T	kompl.Karzinom	+
E	re	A2	11			6		-
E	re	A2	12			T	Myoepitheliom	-
E	re	A2	13	3		T	Adenokarzinom	+
E	re	A2	14			4		-
E	re	I	15			4		-
E	re	I	16			4		+
E	re	I	17			T	kompl.Karzinom	+
E	re	I	18			Ln.		-
F	re	T1	1			4		-
F	re	T1	2			4		-
F	re	T1	3			5		+
F	re	T2	4			5		++
F	re	T2	5			5		+
F	re	T2	6			4		+
F	re	A1	7			T	Myoepitheliom	-
F	re	A1	8			4		-
F	re	A1	9	1		T	Adenokarzinom	-
F	re	A1	10			T	Myoepitheliom	+
F	re	A2	11			3		++
F	re	A2	12			4		++
F	re	A2	13			T	Adenokarzinom	+
F	re	I	14			T	Adenokarz. m. myoepith.Anteilen	++
F	re	I	15			4		+
F	re	I	16			T	Adenokarz. m. myoepith.Anteilen	+
F	re	I	17+18			Ln.		-

Hund	Seite	Komplex	Schnitt-Nr.	Knoten-Nr.	Punkt-Nr.	Kategorie	Tumor-Diagnose	Entzündung
G	li	T1	1	1		T	Lipom	-
G	li	T1	2	1		T	Lipom	-
G	li	T1	3		1	4		-
G	li	T1	4		2	2		-
G	li	T2	5	2		T	Lipom	-
G	li	T2	6			4		++
G	li	T2	7			4		-
G	li	A1	8		3	4		+
G	li	A1	9			4		++
G	li	A1	10		4	3		++
G	li	A2	11-13	3		T	Adenokarz. m. myoepith.Anteilen	++
G	li	I	14			4		-
G	li	I	15	4		T	Adenokarzinom	-
G	re	T1	16			T	<i>Myoepitheliom</i>	-
G	re	T1	17			4		-
G	re	T1	18			7		-
G	re	T2	19		5	4		+
G	re	T2	20		6	4		+
G	re	T2	21	5		T	Adenokarzinom	-
G	re	A1	22	6		T	kompl.Karzinom	-
G	re	A1	23			T	kompl.Karzinom	-
G	re	A1	24			T	Adenokarzinom	-
G	re	A2	25			T	<i>Adenokarzinom</i>	-
G	re	A2	26			T	<i>Adenokarzinom</i>	-
G	re	A2	27			4		-
G	re	A2	28			T	<i>Adenokarzinom</i>	-
G	re	I	29			4		-
H	re	T1	1			3		+
H	re	T1	2	1		T	Adenokarzinom	+
H	re	T1	3			2		+++
H	re	T2	4			4		++
H	re	T2	5			4		-
H	re	T2	6-8	2		T	kompl.Karzinom	+
H	re	A1	9			4		+
H	re	A1	10			4		+++
H	re	A2	11			4		++
H	re	A2	12			T	Myoepitheliom	+
H	re	I	13	3		T	Myoepitheliom+ kompl.Karzinom	++
H	re	I	14	4		4		4
H	re	I	15			T	<i>Adenokarzinom</i>	-
I	re	T1	1			T(T1)	<i>Adenokarzinom</i>	-

Hund	Seite	Komplex	Schnitt-Nr.	Knoten-Nr.	Punkt-Nr.	Kategorie	Tumor-Diagnose	Entzündung
I	re	T1	2			5		-
I	re	T1	3			T	Adenokarzinom	+
I	re	T2	4			4		-
I	re	T2	5	1		T	Adenokarzinom	-
I	re	T2	6	2		T	Adenokarzinom	-
I	re	A1	7			T	Adenokarzinom	-
I	re	A1	8			T(A1)	Adenokarzinom	-
I	re	A2	9			4		-
I	re	A2+I	10-14	3		T	Adenokarzinom	-
J	li	T1	1			3		-
J	li	T1	2			3		+
J	li	T1	3			2		-
J	li	T2	4			2		-
J	li	T2	5			2		-
J	li	T2	6		1	3		+
J	li	A1	7			3		-
J	li	A1	8			3		-
J	li	A1	9			4		-
J	li	A2	10			4		-
J	li	A2	11			3		-
J	li	I	12	1		T	Adenokarz. m. myoepithl. Anteilen	++
J	li	I	13			4		+
J	li	I	14			T	Adenokarzinom	-
J	li	I	15			Ln.		-
K	li	T2	1			4		-
K	li	T2	2			T	Adenokarzinom	-
K	li	T2	3			T	Adenokarzinom	-
K	li	A1	4			4		-
K	li	A1	5			4		-
K	li	A1	6			4		-
K	li	A2	7			4		-
K	li	A2	8	1		T	Adenokarzinom	-
K	li	A2	9			4		-
K	li	A2	10			4		-
K	li	A2	11			4		-
K	li	A2	12	2		T	Adenokarz. m. myoepith. Anteilen	-
K	li	A2	13			4		-
K	li	I	14-17	3		T	Adenokarzinom	-
L	li	T1	1	1		T	Osteom	-
L	li	T1	2			T	Adenokarzinom	-

Hund	Seite	Komplex	Schnitt-Nr.	Knoten-Nr.	Punkt-Nr.	Kategorie	Tumor-Diagnose	Entzündung
L	li	T1	3	2		T	kompl.karzinom	+
L	li	T2	4			X		-
L	li	T2	5	3		T	Adenokarzinom	-
L	li	T2	6	4		T	Mischtumor	-
L	li	T2	6	5		T	kompl.karzinom	-
L	li	A1	7	6		T	Mischtumor	-
L	li	A1	8	7		T	Adenokarz. m. myoepith.Anteilen	+
L	li	A2	9	8		T	Adenokarzinom	-
L	li	A2	10	9		T	Adenokarz. m. myoepith.Anteilen	-
L	li	A2	11			<i>T(A2)</i>	<i>Adenokarzinom</i>	-
L	li	A2	12			<i>T</i>	<i>kompl.Karzinom</i>	-
L	li	I	13			<i>T</i>	<i>Mischtumor</i>	-
L	li	I	14	10		T	kompl.Karzinom	-
L	li	I	14	11		T	kompl.Karzinom	-
L	li	I	15	12		T	kompl.Karzinom	-
M	li	T1	1			2		++
M	li	T1	2			2		+
M	li	T1	3			2		+
M	li	T2	4			2		+
M	li	T2	5			2		+
M	li	T2	6			3		-
M	li	T2	7			3		+
M	li	A1	8		1	3		+
M	li	A1	9		2	4		-
M	li	A1	10			4		-
M	li	A2	11			4		-
M	li	A2	12			7		-
M	li	A2	13			4		+
M	li	A2	14			<i>T(A2)</i>	<i>Adenokarzinom</i>	++
M	li	A2	15			4		+
M	li	I	16+17	1		T	Adenokarzinom	+++
M	li	I	18			<i>T(I)</i>	<i>Adenokarzinom</i>	+++
M	li	I	19			Ln.		+
N	re	T1	1		1	T	Adenokarzinom	-
N	re	T1	2			4		+
N	re	T2	3			3		-
N	re	T2	4		2	4		-
N	re	T2	4		3	3		-
N	re	A1	5		4	4		+
N	re	A1	5		5	3		-
N	re	A2	6			3		-

Hund	Seite	Komplex	Schnitt-Nr.	Knoten-Nr.	Punkt-Nr.	Kategorie	Tumor-Diagnose	Entzündung
N	re	A2	7			3		-
N	re	I	8			T	<i>Adenokarzinom</i>	+
N	re	I	9			3		-
N	li	I	10			3		-
N	li	I	11			Ln.		-
N	li	T1	12			3		-
N	li	T1	13			<i>T(T1)</i>	<i>Adenokarzinom</i>	-
N	li	T1	14		6	T	Adenokarzinom	-
N	li	T2	15		7	X		-
N	li	T2	16			X		-
N	li	A1	17		8	3		-
N	li	A!	18			3		-
N	li	A1	19		9	T	Adenokarzinom	-
N	li	A2	20-22	1		T	Adenokarzinom	-
N	li	I	23			4		-
N	li	I	24			Ln.		-
O	re	T1	1	1		T	Adenokarzinom	-
O	re	T1	2		1	3		-
O	re	T2	3			4		-
O	re	T2	4			4		-
O	re	A1	5			3		-
O	re	A1	6			6		-
O	re	A2	7	2		T	kompl.Karzinom	-
O	re	A2	8			T	<i>Adenokarzinom</i>	+
O	re	A2	9			T	<i>Adenokarzinom</i>	+
O	re	I	10			T	<i>Adenokarzinom</i>	-
O	re	I	11			<i>T(I)</i>	<i>Adenokarzinom</i>	++
O	re	I	11			Ln.		-
O	li	T2	12			4		-
O	li	T2	13			4		+
O	li	A1	14	1		T	Adenokarzinom	-
O	li	A1	15			<i>T(A1)</i>	<i>Adenokarzinom</i>	-
O	li	A1	16			T	<i>Adenokarzinom</i>	-
O	li	A2	17			T	<i>Adenokarzinom</i>	-
O	li	A2	18			4		-
O	li	A2	19			<i>T(A2)</i>	<i>Adenokarzinom</i>	-
O	li	A2	20			4		-
O	li	I	21			<i>T(I)</i>	<i>kompl.Karzinom+ Myoepithelium</i>	-
O	li	I	22	2		T	kompl.Karzinom	+++
O	li	I	23	3		T	Adenokarzinom	-
O	li	I	24			Ln.		-

Abkürzungsverzeichnis: siehe S. 66

kursiv : klinisch nicht erfasste Tumore

4.3. Zusammenfassung der Ergebnisse

4.3.1. Kontrollgruppe:

Bei den Hunden der Kontrollgruppe konnten trotz makroskopisch unauffälligem Gesäuge bei zwei Tieren Adenokarzinome nachgewiesen werden. Dabei ist eine Hündin von multiplen Tumoren betroffen. Die linke Leiste weist je einen Tumor im zweiten Thorakal- und zweiten Abdominalkomplex auf. Die rechte Mamma besitzt ein Adenokarzinom im ersten Abdominalkomplex. Bei dem zweiten Tier ist der Inguinalkomplex betroffen. Das Gewebe in unmittelbarer Nachbarschaft in den tumorös veränderten Komplexen wird überwiegend der Kategorie 4 zugeordnet.

Das histologische Bild in den meisten Leisten erscheint insgesamt einheitlich. Bei vier Hunden überwiegt entweder die Kategorie 3 und 4 oder das Bild der Kategorie 2 und 3. Dabei sind des Öfteren einzelne Komplexe insgesamt einer Kategorie zuzuordnen. Betrachtet man die Gesamtheit dieser vier Hunde lässt sich keine generelle Aussage über die Kategorieverteilung in Bezug zu der Lage der einzelnen Komplexe machen. Bei den beiden Mammaleisten der Hündin mit den drei Tumoren ist das histologische Bild sehr different. Es überwiegen die Kategorien 4,3 und 8, es sind jedoch auch Bereiche der Kategorien 1,6 und 2 vertreten. In dem Gesäuge des sechsten Hundes sind die Kategorien 2 bis 4 gleichermaßen vertreten, wobei der zweite Thorakal- und erste Abdominalkomplex vornehmlich zur zweiten, und die übrigen Komplexe überwiegend zur dritten und vierten Kategorie gezählt werden.

Von den nachfolgend genannten Rassen war jeweils ein Tier in dieser Studie in der Kontrollgruppe vertreten: Rhodesian Ridgeback, Berner Sennenhund, Yorkshire Terrier, Zwergpudel, Chihuahua und Rehpinscher. Es wurde bei den beiden zuletzt genannten die klinisch nicht sichtbaren neoplastischen Veränderungen histologisch diagnostiziert.

Das Alter der Hunde in der Kontrollgruppe reicht von fünf bis dreizehn Jahren. Dabei ist die Hündin mit den multiplen Tumoren 13 Jahre und das Tier mit dem Inguinaltumor 8 Jahre alt. Bei der jüngsten Hündin wird das Alveolargewebe meist mit der Kategorie 2 beurteilt. Bei den übrigen Hunden sind am häufigsten die Kategorien 3 und 4 vertreten.

Bei den diagnostizierten Tumoren handelt es sich in allen Fällen um Adenokarzinome (s.Tab.4, S.31).

4.3.2. Tumorgruppe:

In dieser Studie wurden 15 Tiere in der Tumorgruppe untersucht. Dabei sind fünf Dackel und drei Schäferhunde (sowie deren Mischlinge) vertreten. Des Weiteren gehören zwei Pudel und zwei Yorkshireterrier dazu. Von den Rassen Hovawart, Golden Retriever und Scotch-Terrier ist jeweils nur ein Hund vorhanden.

Das Alter der Hündinnen liegt zwischen 6 Jahren und 17 Jahren.

Es lässt sich keine generelle Aussage über die Häufigkeit des Auftretens von makroskopisch diagnostizierten und klinisch nicht erfassten Tumore in Bezug zum Alter des Tieres machen. Tendenziell kann man sagen, dass im zunehmenden Alter sowohl die Zahl der klinisch diagnostizierten als auch der klinisch nicht identifizierten Tumore ansteigt. In dieser Studie zeigen bereits die beiden jüngsten Hunde mit sechs Jahren mehrere klinisch diagnostizierte und makroskopisch nicht erkannte Tumore.

Bei diesen Hündinnen der Tumorgruppe ist in jeder untersuchten Mammaleiste noch zusätzlich zu den klinisch diagnostizierten Tumoren mindestens eine weitere makroskopisch unentdeckte tumoröse Veränderung vorhanden. Die Anzahl der klinisch diagnostizierten tumorösen Umfangsvermehrungen ist identisch mit der Anzahl der makroskopisch unentdeckten Tumore. Insgesamt wurden bei den 15 Hunden mit den 18 untersuchten Gesäugeleisten 50 Tumore klinisch erfasst, ebenso konnten weitere 52 makroskopisch nicht diagnostizierbare Tumore identifiziert werden. Dabei zeigt sich, dass die Häufigkeit, mit der die verschiedenen Komplexe betroffen sind, bei den klinisch diagnostizierten und den klinisch nicht erfassten Tumoren ähnlich ist.

Die Anzahl, mit der die Komplexe im Einzelnen von den klinisch diagnostizierten Tumoren betroffen sind, stellt sich folgendermaßen dar:

Am häufigsten sind Tumore im zweiten Abdominalkomplex (14 Tumore) und im Inguinalkomplex zu finden (13 Tumore), in absteigender Reihenfolge sind der erste Abdominalkomplex sowie der zweite Thorakalkomplex (jeweils 9 Tumore) und der erste Thorakalkomplex (5 Tumore) betroffen.

Die makroskopisch nicht identifizierten Tumore verteilen sich folgendermaßen über die einzelnen Komplexe:

Der Inguinalkomplex und der erste Abdominalkomplex (jeweils 14 Tumore) sowie der zweite Abdominalkomplex (12 Tumore) sind am häufigsten betroffen, der erste und zweite Thorakalkomplex sind am wenigsten von tumorösen Veränderungen befallen (jeweils 5 Tumore).

Die Häufigkeitsverteilung ist in untenstehender Tabelle 6 zu erkennen.

Tabelle 6: Häufigkeitsverteilung der Tumore in den einzelnen Komplexen

Komplex	klin. diagnostiziert	klin. nicht diagnostiziert
T1	5 (10%)	5 (10%)
T2	9 (18%)	5 (10%)
A1	9 (18%)	14 (28%)
A2	14 (28%)	12 (24%)
I	13 (26%)	14 (28%)

Sowohl die klinisch diagnostizierten, als auch die makroskopisch unauffälligen Tumore sind vermehrt in den kaudalen Komplexen zu finden. Die beiden ersten Komplexe sind am geringsten von tumorösen Veränderungen betroffen.

In mehr als einem Viertel der Mammaleisten (29%) sind klinisch nicht identifizierte Tumore lediglich in den von mit makroskopisch diagnostizierten Knoten betroffenen Komplexen enthalten. Bei nahezu der Hälfte der untersuchten Gesäugeleisten (41%) konnten zum Einen in Komplexen mit klinisch diagnostizierten Knoten noch weitere, makroskopisch nicht erfassbare Tumore identifiziert werden, zum Anderen wurden in klinisch unauffälligen, benachbarten Bereichen weitere Tumore nachgewiesen. Bei mehr als einem Viertel der Mammaleisten (29%) sind die makroskopisch identifizierten Tumore in jeweils anderen Komplexen angesiedelt als die klinisch nicht erfassbaren Tumore.

In vier Gesäugeleisten sind unmittelbar benachbarte Komplexe betroffen. Bei einer Leiste findet sich der klinisch diagnostizierte Tumor im ersten Thorakalkomplex und die

makroskopisch unentdeckte tumoröse Veränderung im Inguinalbereich. Bei diesem Tier wurde auch die gegenüberliegende Mamma untersucht und da finden sich im ersten Thorakalkomplex ein klinisch identifizierter und ein makroskopisch nicht diagnostizierter Tumor.

Des Weiteren sind in dieser Leiste sichtbare Tumore im ersten und zweiten Abdominalbereich vorhanden. Bei der Hündin D wurde neben den histologisch diagnostizierten Adenokarzinomen vermehrt Gewebe identifiziert, welches sich als basaliomartig verändert darstellte (Kategorie 7). In nahezu allen Fällen wird das Gewebe in unmittelbarer Umgebung eines Tumors (klinisch identifiziert und nicht identifiziert) mit der Kategorie 4 bewertet.

Nur selten zeigt das Umgebungsgewebe das Bild der Kategorie 3, und nur in einem Fall wird das histologische Bild des benachbarten Alveolargewebes mit der Kategorie 2 bewertet.

Besonders erwähnenswert ist das Auftreten der Kategorien 5, 6 und 7.

Das Bild der Stromaproliferation ("hyalines Stroma") und das differente Auftreten von teilweise abgerundeten Kernen, sowie eine Kapselbildung zur Abgrenzung von komprimierten Alveolen, die innerhalb der Kapsel kein zusätzliches eigenes Stroma besitzen findet sich in 50% der Fälle im gleichen Komplex eines makroskopisch nicht erfassten Tumors. In den übrigen 50% zeigt sich das Gewebe zur Kategorie 4 und einmal zur Kategorie 3 gehörig. Das basaliomartige Anordnen der Alveolarzellen wie in Kategorie 7 beschrieben, findet sich sogar zu 80% in unmittelbarer Nähe zu klinisch nicht identifizierten Tumoren. In einem Fall wird das Gewebe im selben Komplex der Kategorie 4 zugeordnet.

In dieser Studie sind das Adenokarzinom und das komplexe Karzinom die häufigsten Tumorarten. Die Häufigkeit der einzelnen Tumore bei den klinisch diagnostizierten und makroskopisch nicht sichtbaren Tumoren stellt sich in untenstehender Tabelle 7 folgendermaßen dar:

Tabelle 7: Häufigkeitsverteilung der einzelnen Tumorarten

Adenokarzinom	Adenokarz. m. myoepith.Anteilen	kompl. Karzinom	Mischtumor	Myoepitheliom	Lipom	Osteom
Klinisch diagnostizierte Tumore:						
19	5	18	2	4	2	0
Klinisch nicht diagnostizierte Tumore:						
33	2	10	1	5	0	1
Gesamte Tumore:						
52	7	28	3	9	2	1

Von den fünfzehn Hunden gelangten sechs bereits getötete Tiere in die Studie. Über den weiteren Verlauf des Lebens von fünf Tieren ist nichts Näheres bekannt. Zwei Hündinnen erliegen im späteren Leben den Folgen der Mammatumore und sterben an den Metastasen. Bei zwei Hunden ist die Todesursache nicht genau geklärt, sie steht in beiden Fällen im Zusammenhang mit stark erhöhten Leberwerten unklarer Genese. Insgesamt sind fünf Tiere aufgrund ihrer Erkrankung an Mammatumoren und deren Folgen getötet worden (s.Tab.8, S.50)

Tabelle 8: Epikrise bei den Hunden der Tumorgruppe

Hund	Alter	Tumore	zusätzliche Operation	Todeszeitpunkt	Todesursache
A	10	4 x k. Karzinom	/	/	/
B	6	7 x k. Karzinom 1 x Adenokarzinom	/	/	/
C	4	4 x Adenokarzinom	/	/	/
D	8	2 x Adenokarzinom	/	/	/
E	12	3 x Adenokarzinom 3 x k. Karzinom 1 x Myoepitheliom	2000 Knochentumor re. Schulterblatt	/	/
F	9	2 x Adenok.+Myo. 2 x Adenokarzinom 2 x Myoepitheliom	1999 Teilmastektomie links 2000 Pyometra	2003	stark erhöhte Leberwerte > Euthanasie
G	14	6 x Adenokarzinom 3 x Lipom 2 x k. Karzinom 1 x Myoepitheliom 1 x Adenok.+Myo.	1994 Nodulektomie links	1999	Mammatumore hochgr. Mastitis
H	12	2 x Adenokarzinom 2 x k. Karzinom	1998 Mastektomie li. 2001 Pyometra	2003	Lungenmetastasen
I	13	7 x Adenokarzinom	1999 Mastektomie re.	1999	Lungenmetastasen
J	7	1 x Adenokarzinom 1 x Adenok.+Myo.	2000 Mastektomie re.	/	/
K	14	4 x Adenokarzinom 1 x Adenok.+Myo.	1992 Mastektomie re.	1999	Lungenmetastasen
L	12	6 x k. Karzinom 4 x Adenokarzinom 3 x Misch tumor 2 x Adenok.+Myo. 1 x Myoepitheliom 1 x Osteom	1998 Mastektomie li.	1999	Mammatumore, Pyometra, Diabetes mellitus
M	9	2 x Adenokarzinom	2000 Rezidiv 2003 Pyometra	2003	Metastasen in Leber u. Lunge
N	6	6 x Adenokarzinom	/	1999	Epilepsie
O	17	11 x Adenokarzinom 3 x k. Karzinom 1 x Myoepitheliom	/	1999	/

Abkürzungsverzeichnis: siehe S.66