

Aus dem Centrum für Muskuloskeletale Chirurgie
der Medizinischen Fakultät Charité – Universitätsmedizin Berlin

DISSERTATION

Strukturelle Analyse hemiendoprothetisch versorgter proximaler Humerusfrakturen

zur Erlangung des akademischen Grades
Doctor medicinae (Dr. med.)

vorgelegt der Medizinischen Fakultät
Charité – Universitätsmedizin Berlin

von

Iris Ute Kröning

aus Berlin

Gutachter: 1. Priv.-Doz. Dr. Dr. M. Kääh
2. Prof. Dr. med. T. Mittlmeier
3. Prof. Dr. rer. nat. B. Wildemann

Datum der Promotion: 03.09.2010

Meiner Familie

Inhaltsverzeichnis

1	EINLEITUNG	6
1.1	Anatomie des Schultergelenks	6
1.1.1	Knochen des Schultergelenks und ihre Blutversorgung	7
1.1.2	Schultergelenk	9
1.1.3	Rotatorenmanschette	10
1.1.4	Funktionelle Bewegungsphysiologie	12
1.2	Pathologien des Schultergelenks	13
1.2.1	Klassifikation proximaler Humerusfrakturen nach Neer	14
1.2.2	Klassifikation fettiger Degeneration der Rotatorenmanschette nach Goutallier	16
1.3	Therapiestrategien proximaler Humerusfrakturen	17
1.3.1	Schulterendoprothesen	18
1.3.1.1	Operationstechnik und postoperative Nachsorge	20
1.4	Fragestellung	22
2	PATIENTEN UND METHODIK	25
2.1	Patientenkollektiv	25
2.2	Klinische Beurteilung	29
2.2.1	Constant Shoulder Score	29
2.2.2	DASH-Score	31
2.2.3	Körperliche Untersuchung	32
2.3	Radiologische Methodik	34
2.4	Statistische Analyse	38
3	ERGEBNISSE	40
3.1	Klinische Ergebnisse	40
3.2	Auswertung des Constant Scores	40
3.2.1	Alters- und geschlechtskorrelierter Constant Score	43
3.3	Auswertung des DASH-Scores	44
3.4	Röntgenologische Ergebnisse	45
3.4.1	Humerusschaftlänge	46
3.4.2	Akromiohumorale Distanz	48
3.4.3	Zentrierung	48
3.4.4	Position und Heilung der Tuberkula	50

3.5 Computertomographische Ergebnisse	53
3.5.1 Position und Heilung der Tuberkula	53
3.5.2 Fettige Degeneration der Rotatorenmanschette	57
3.6 Strukturelle Analyse	61
4 DISKUSSION	64
4.1 Patientenkollektiv	64
4.2 Methodik	66
4.2.1 Klinische Methodik	66
4.2.2 Radiologische Methodik	68
4.3 Ergebnisse	69
4.4 Abschlussdiskussion	71
4.4.1 Rekonstruktion der Humerusschaftlänge	72
4.4.2 Einheilung der Tuberkula	75
4.4.3 Fettige Degeneration der Rotatorenmanschette	77
4.4.4 Ausblick	80
5 ZUSAMMENFASSUNG	81
6 ABSTRACT	83
7 LITERATURVERZEICHNIS	85
8 ABKÜRZUNGSVERZEICHNIS	95
9 ANHANG	97
9.1 Constant Shoulder Score	97
9.2 DASH-Score	98
10 DANKSAGUNG	100
11 LEBENSLAUF	101
12 PUBLIKATIONSLISTE	103
13 EIDESSTATTLICHE ERKLÄRUNG	104

1 Einleitung

Auf Grund der phylogenetischen Entwicklung vom Vierfüßler zum aufrecht gehenden Menschen hat sich die Schulter von einer Stützextremität zu einer Extremität mit erheblichem Bewegungsumfang zum freien Gebrauch umgebildet. Durch den komplizierten anatomischen Aufbau des Schultergelenks und die starken mechanischen Belastungen, welchen der Arm ausgesetzt ist, sind funktionelle Probleme und Schmerzzustände nach Verletzungen in diesem Gebiet keine Besonderheiten.

Der Arzt HIPPOKRATES beschrieb bereits 500 v.Chr. detailliert die Anatomie der großen Gelenke mit besonderem Augenmerk auf das Schultergelenk und dessen Dislokationen. Er gilt als Begründer der Medizin als Wissenschaft. Im 2. Jh. n.Chr. kam es durch den griechisch-romanischen Arzt GALEN zu einem Wiederaufleben der Hippokratischen Lehre. GALEN begründete durch seine Tätigkeit als Chirurg der Gladiatoren die Sportmedizin und studierte die akuten Verletzungen der Sportler unmittelbar nach ihrem Auftreten. Er erkannte die höhere Inzidenz von Schulterluxationen im Vergleich zu anderen Gelenken durch die Kombination aus Bewegungsfreiheit und dadurch bedingter struktureller Schwachstellen. Weiter beschrieb er das anatomische Prinzip, Gelenke in Reihe zu setzen, um durch ihren Synergismus den Bewegungsumfang zu vergrößern. GALEN bereitete die imponierend detaillierte Grundlage der Schulteranatomie - auch noch im 21. Jh.^{95,96}

1.1 Anatomie des Schultergelenks

Gelenke haben grundsätzlich zwei wichtige Funktionen: sie erlauben gewünschte und verhindern übermäßige Bewegung. Dabei lässt sich die Stabilität von Gelenken im Allgemeinen auf drei anatomische Beschaffenheiten zurückführen: die Kongruenz der artikulierenden Knochen, die durch Gelenkbänder herbeigeführte Stabilität und die dynamische Fixierung durch die umgebenden Muskeln.^{95,96}

1.1.1 Knochen des Schultergelenks und ihre Blutversorgung

Der Humerus ist ein langer Röhrenknochen, dessen artikulierende Fläche vom kranial gelegenen kugelförmigen Oberarmkopf, Caput humeri, gebildet wird; distal schließt sich das Collum anatomicum an. In der Neutralstellung ist das darunter liegende Tuberculum majus nach lateral, das kleinere Tuberculum minus nach ventral gerichtet. Beide Apophysen dienen den Muskeln der Rotatorenmanschette als Insertionspunkt und begrenzen den Sulcus bicipitalis (intertubercularis), in dem die lange Bizepssehne, vom Tuberculum supraglenoidale entspringend, verläuft. Unterhalb der Tuberkula schließt sich das Collum chirurgicum an, an welchem besonders häufig Frakturen auftreten. Weiter distal läuft der mediale Rand des Sulcus intertubercularis in die Crista tuberculi minoris, der laterale in die Crista tuberculi majoris aus, welche beide Ansatzpunkte für die Schultergürtelmuskulatur darstellen.¹⁰²

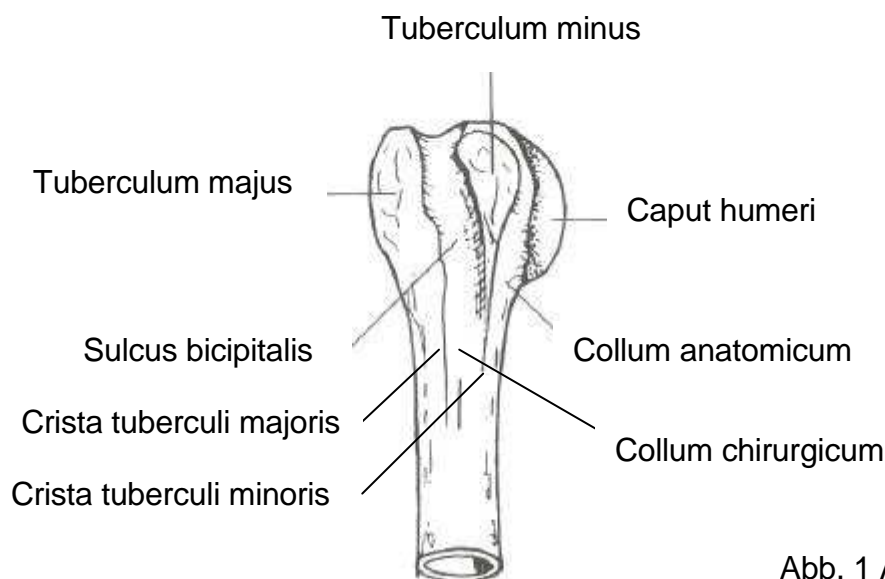


Abb. 1 Anatomie des Humerus²

Die Inklination beschreibt den Winkel des Humeruskopfs auf Höhe des Collum anatomicum zur Diaphyse und entspricht 120-150 Grad. Dieser Winkel verändert sich proportional zur Humeruskopfgröße.⁹⁰

Der Retrotorsionswinkel beschreibt die Lage der Gelenkfläche des Humeruskopfs zur Stellung der distalen Epikondylen in der Koronarebene. Er beträgt 20-40 Grad, hat aber eine große natürliche Varianz von bis zu 10 Grad – nicht nur zwischen Individuen, sondern auch zwischen beiden Armen eines Individuums.^{11,22,53,86,90,95,96}

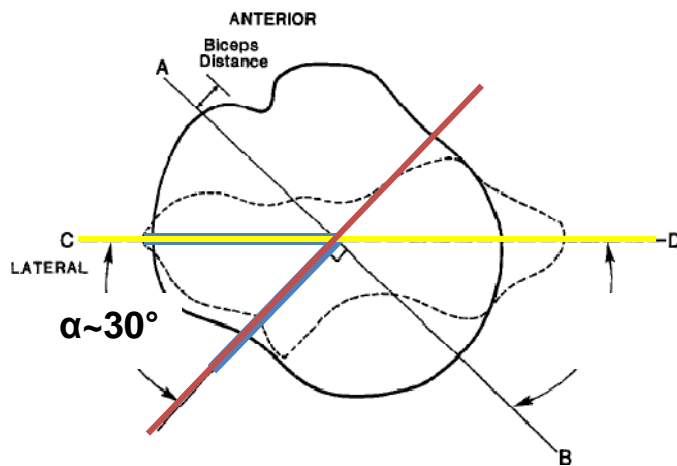


Abb. 2 Retrotorsionswinkel, Doyle and Burks (1998)²²

Den Abstand zwischen dem Rotationszentrum des Humeruskopfs und der zentralen Achse des Humerusschafts beschreibt das humerale Offset. In der Koronarebene handelt es sich dabei um ein mediales Offset von 4-14 mm, in der transversalen Ebene um ein anterioposteriores Offset von -2-10 mm.^{10,11,55,86,90}

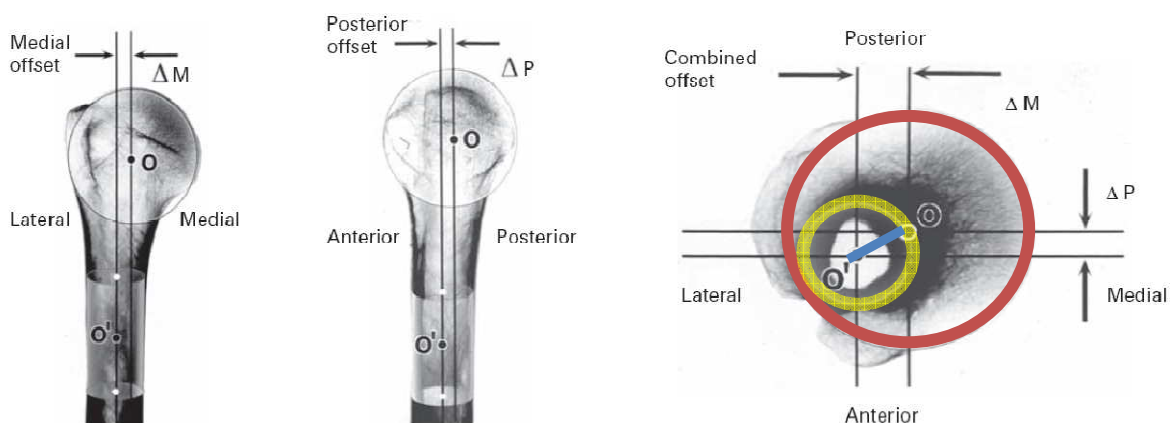


Abb. 3 Humerales Offset, Boileau and Sinnerton (2006)¹⁰

Der Sulcus bicipitalis liegt in der sagittalen Ebene durch den Humerusschaft in der Neutralstellung auf Höhe des Collum anatomicum 30 Grad bzw. 1 cm lateral des Tuberculum minus. Die transversale Achse des Humeruskopfs scheidet das Tuberculum majus etwa 9 mm hinter dem Sulcus intertubercularis.⁵³

Das Schulterblatt, Scapula, ist ein dreieckiger platter Knochen, der vor allem Muskeln als Ansatz und Ursprung dient und damit die verschiebliche Fixierung der Schulter mit dem Rumpf gewährleistet. Die laterale Ecke, Angulus lateralis, verbreitert sich zum Collum

scapulae und geht anschließend in die ovale Schultergelenkpfanne, Cavitas glenoidalis, über. Die dorsale Schulterblattgräte, Spina scapulae, läuft im Akromion aus, wo sie mit dem Schlüsselbein, Clavicula, artikuliert und über das Sternoklavikulargelenk die einzige knöcherne Verbindung zum Thorax herstellt.¹⁰²

Die A. subclavia setzt sich distal der Klavikula in die A. axillaris fort, welche mit ihren Ästen die Blutversorgung der Schulter und des Arms gewährleistet: A. subscapularis und Aa. circumflexae humeri anterior et posterior. Die Gefäße für den Humeruskopf stammen aus der A. circumflexa humeri anterior, welche das Collum chirurgicum humeri ventral umzieht und Äste in Richtung des proximalen Endes abgibt. Einer ihrer wichtigsten ist der R. ascendens, welcher sich am oberen Endes des Sulcus bicipitalis medial des Tuberculum majus intraossär in die A. arcuata fortsetzt und mit den Ästen der A. circumflexa humeri posterior anastomosiert. Die A. circumflexa humeri posterior tritt gemeinsam mit dem N. axillaris durch die laterale Achsellücke und entsendet Zweige an den M. deltoideus, das Caput longum des M. triceps brachii und die Gelenkkapsel. Von ihr geht ein Gefäßnetz aus, dessen Äste den medialen Anteil des Knochens mit dem Tuberculum minus versorgen.^{81,102}

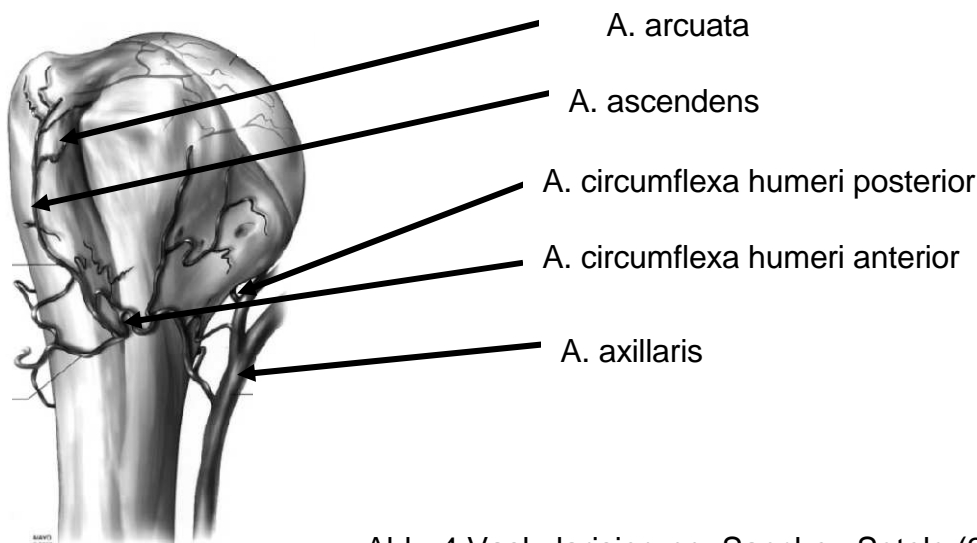


Abb. 4 Vaskularisierung, Sanchez-Sotelo (2006)⁹⁹

1.1.2 Schultergelenk

Schultergürtel und Schulter gehören mit ihren Gelenken und Muskeln funktionell zusammen und sind in der Regel auch gleichzeitig tätig: Articulatio sternoclavicularis (mediales Schlüsselbeingelenk), Articulatio acromioclavicularis (laterales

Schlüsselbeingelenk), *Articulatio humeri* (Schultergelenk), skapulothorakale und akromiohumerale Gleitschicht (Schulternebgelenke).

Das Schultergelenk wird vom *Caput humeri* (Gelenkkugel) und der elliptischen, nur leicht konkaven *Cavitas glenoidalis scapulae* (Gelenkfläche) gebildet. Dabei besteht ein Missverhältnis zwischen Kopf und Pfanne von 4:1, so dass das erhebliche Maß des Bewegungsumfangs zu Lasten der Stabilität geht. Die Oberfläche des *Caput humeri* ist zu einem Drittel von einer sphärischen Knorpelfläche mit einem Radius von ca. 25 mm überzogen; dabei verhalten sich transversaler und vertikaler Radius sowohl proportional zueinander als auch zur Dicke der artikulierenden Fläche.^{11,46,55,60,86,95,96}

Das Glenoid ist vom fibrocartilaginösen *Labrum glenoidale* umrandet, welches die *Cavitas glenoidalis* funktionell um 50% vertieft und dadurch den Kontakt der artikulierenden Gelenkflächen erhöht. Es dient dem *Caput longum* des *M. biceps brachii*, den *Ligg. glenohumeralia* sowie der Gelenkkapsel als Ursprung und ist so entscheidend an der Schulterstabilität beteiligt. Die Gelenkkapsel verläuft zum *Collum anatomicum humeri*, so dass die Tuberkula extrakapsulär liegen, die Epiphyenfuge dagegen intrakapsulär verbleibt. Die Kapsel ist durch die Reservefalte *Recessus axillaris* in der Axilla sehr weit, um die große Beweglichkeit zu ermöglichen, und wird durch mehrere Ligamenta verstärkt. Das *Lig. coracohumerale* zieht vom *Processus coracoideus* zu den *Tubercula majus et minus* und verstärkt damit ebenso wie die *Ligg. glenohumeralia superius, medium et inferius* die Kapselvorderwand, um einem Herausgleiten des Humeruskopfs nach ventrokaudal und einer übermäßigen Außenrotation und Retroversion entgegenzuwirken. Das *Lig. coracoarcomiale* spannt sich vom *Processus coracoideus* zum Acromion und bildet damit ein Dach, steht allerdings mit der Kapsel selbst nicht in Verbindung. Von dorsal strahlen die Sehnen der *Mm. supra- et infraspinati* sowie des *M. teres minor*, von ventral die des *M. subscapularis* in die Gelenkkapsel ein, um als Kapselspanner ein Einklemmen bei Bewegung zu verhindern.^{95,96,102}

1.1.3 Rotatorenmanschette

Da die Sicherung des Schultergelenks durch das Missverhältnis von Kopf und Pfanne gering ist, gewinnt der Muskelmantel um das Gelenk als dynamischer Stabilisator und Führungsschlinge ausschlaggebende Bedeutung.

Die Rotatorenmanschette besteht aus vier Muskeln, welche den Humeruskopf umfassen und so seine Zentrierung im Glenoid mit dauerhafter Zugkraft zum Mittelpunkt des Gelenks gewährleisten: M. supraspinatus, M. infraspinatus, M. subscapularis und M. teres minor. Sie zählen zusammen mit dem M. deltoideus, M. teres major, M. latissimus dorsi und M. pectoralis major zu den Muskeln des Schultergelenks, welche vom Schultergürtel entspringend am Humerus inserieren und die freie Bewegung des Arms ermöglichen. Diese sind von den Muskeln des Schultergürtels (skapulothorakale Gleitschicht) abzugrenzen, die das Schulterblatt und damit auch das Schultergelenk funktionell am Rumpf fixieren und als Verschiebeschicht fungieren: dorsal M. trapezius, M. levator scapulae, Mm. rhomboidei major et minor sowie M. serratus anterior; ventral M. subclavius und M. pectoralis minor.^{95,96,102}

	Ursprung	Ansatz	Funktion	Innervation, Gefäßversorgung
M. supraspinatus	Fossa/Fascia supraspinata	Obere Facette des Tuberculum majus	Abduktion (max. bei 30° Elevation), (Außenrotation, Retroversion)	N. suprascapularis (C5, C6); A. suprascapularis
M. infraspinatus	Fossa/Fascia infraspinata	Mittlere Facette des Tuberculum majus	Außenrotation (60% der ARO-Kraft)	N. suprascapularis; A. suprascapularis
M. teres minor	Margo lateralis der Scapula	Untere Facette des Tuberculum majus	Außenrotation (40% der ARO-Kraft), Adduktion	N. axillaris (C5, C6); A. circumflexa scapulae
M. subclapularis	Fossa subscapularis	Tuberculum minus	Innenrotation	Nn. subscapulares, A. subscapularis

Tab. 1 Die Muskeln der Rotatorenmanschette¹⁰²

In der Tiefe des Gelenks sind die Muskeln untereinander und mit der Gelenkkapsel verbunden. Im Sulcus bicipitalis ziehen Faserzüge des M. supraspinatus über den Sulcus zur Ansatzstelle des M. subscapularis und bilden so ein Dach, während umgekehrte Faserzüge den Boden des Sulcus schaffen. Auch an der lateralen Kapselwand ist die Verflechtung der Muskeln für die Gelenkstabilität bedeutend. Das Lig. coracohumerale umschließt die Sehne des M. supraspinatus und setzt sich dann auf den M. infraspinatus fort. Für die Stabilität des Schultergelenks wirken die Muskeln der Rotatorenmanschette

zusammen. Die Mm. infraspinatus et subscapularis haben eine entscheidende Funktion bei der Zentrierung des Humeruskopfs in der Gelenkpfanne durch kaudalen Zug; dabei wirken sie den Kräften der Mm. deltoideus et supraspinatus entgegen. Weiterhin stabilisiert der M. infraspinatus die Schulter gegen dorsale, der M. subscapularis gegen ventrale Luxationen. Der M. deltoideus wirkt mit dem M. pectoralis major als wichtiger Stabilisator des Glenohumeralgelenks und ist maßgeblich an seinen Bewegungen beteiligt.^{95,96}

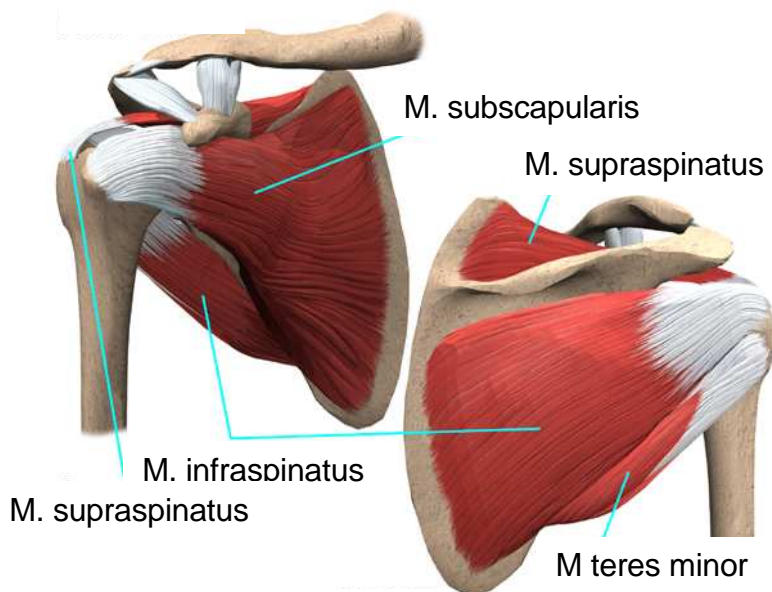


Abb. 5 Die Rotatorenmanschette¹

1.1.4 Funktionelle Bewegungsphysiologie

Das Schultergelenk ist ein Kugelgelenk mit drei Bewegungsachsen: transversale Achse für die Ante- und Retroversion, sagittale Achse für die Ab- und Adduktion, vertikale Achse für die Innen- und Außenrotation.

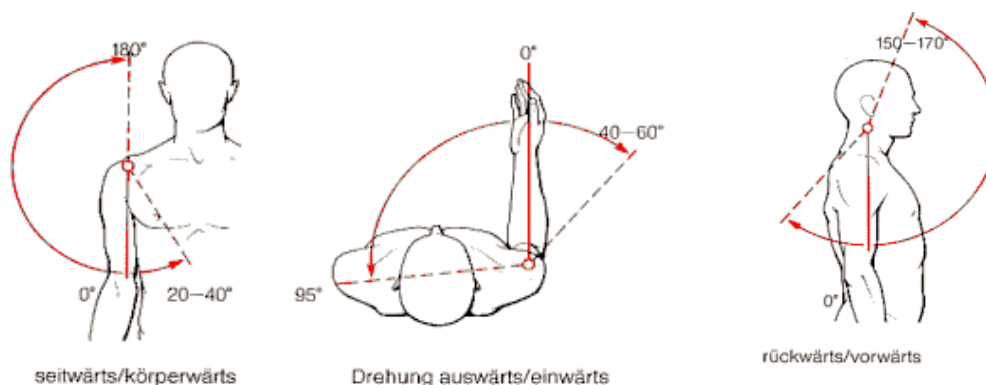


Abb. 6 Bewegungsumfang des Schultergelenks³

Dabei ermitteln sich die Bewegungswinkel wie folgt:

Abduktion	- Schultergelenk allein	90°
	- mit Schultergürtelmuskulatur	150°
	- mit Außenrotation des Humerus und Neigung der Wirbelsäule zur kontralateralen Seite	180°
Adduktion	bei leichter Anteversion	45°
Anteversion	- Schultergelenk alleine	90°
	- mit Schultergürtelmuskulatur	170°
	- mit Dorsalextension der Wirbelsäule	180°
Retroversion		40-50°
Außenrotation	bei seitlich anliegendem Arm und 90° gebeugtem Ellbogen	60°
Innenrotation	bei seitlich anliegendem Arm und 90° gebeugtem Ellbogen	90°

Tab. 2 Bewegungsumfang des Articulatio humeri¹⁰²

Das Schultergelenk ist durch die Arbeit im freien Raum im Alltag und beim Sport starken mechanischen Belastungen ausgesetzt. Bei Bewegungen der Abduktion bewirkt die Drehung der Skapula mit ihrem Angulus inferior nach lateral durch das Tiefertreten des Glenoids unter den Humeruskopf eine verbesserte Übertragung der Druckkräfte über die Klavikula auf den Thorax, optimiert die Arbeit der Schultermuskulatur und vermindert so die auf das Articulatio humeri wirkenden Kräfte.^{95,96}

1.2 Pathologien des Schultergelenks

Die jährliche Inzidenzrate proximaler Humerusfrakturen liegt bei 1‰; mit einer Prävalenz von 4-5% handelt es sich um eine häufige Fraktur des Menschen.³⁵ 75% aller Humeruskopffrakturen treten bei Patienten im Alter von über 60 Jahren auf, wobei das Verhältnis zwischen Männern und Frauen bei 1:3 liegt, also zu 75% das weibliche Geschlecht betroffen ist.^{46,57}

Bei älteren Patienten nach banalen Sturztraumata auf den gestreckten Arm bzw. indirekten Unfällen lassen sich die Frakturen häufig auf osteoporotische

Knochenveränderungen zurückführen, wodurch Mehrfragmentfrakturen begünstigt werden. Aktive Patienten des mittleren Alters erleiden proximale Humerusfrakturen durch hochenergetische Traumata mit folglich schwerwiegenden Frakturdislokationen und erheblicher Weichteilschädigung. Weiterhin können Frakturen des proximalen Humerus durch einen direkten Stoß von lateral auf den Oberarm bedingt sein, so dass dann häufig das Tuberculum majus frakturiert.^{81,114}

1.2.1 Klassifikation proximaler Humerusfrakturen nach Neer

1970 erstellte CHARLES NEER eine Klassifikation für proximale Humerusfrakturen, welche 1975 noch einmal modifiziert wurde. Dieses Konzept beruht auf dem Ausmaß der Dislokation der vier Hauptsegmente und stellt dabei die Pathologie des Knochens und des Weichteilgewebes bzgl. der muskulären Zugkräfte und der Vaskularisierung des Humeruskopfs in den Vordergrund. Die vier erstmals 1934 von CODMAN beschriebenen Segmente sind die Gelenkfläche bzw. der Humeruskopf, das Tuberculum majus, das Tuberculum minus sowie der Humerusschaft. Zuvor gab es verschiedene andere Einteilungen, wie z.B. nach KOCHER von 1896 anhand des anatomischen Frakturlevels oder nach WATSON-JONES entsprechend dem Unfallmechanismus, wobei keine von ihnen auf Therapieansätze Bezug nahm. Die Viersegmentklassifikation nach NEER dagegen dient neben der exakten Einteilung der Frakturen nach ihrer Dislokation auch der Erstellung einer Richtlinie für eine adäquate Therapieprozedur. Alle nur leicht dislozierten Frakturen stellen ähnliche Herausforderungen an die Behandlung und Prognose, weshalb sie sinnvoll zusammengefasst werden. Im Gegensatz dazu erfordern stark dislozierte Frakturen unter Berücksichtigung der muskulären Zugwirkung an den Fragmenten und der Intaktheit der artikulierenden Gelenkfläche eine genaue Einteilung zur Bestimmung der erfolgversprechendsten Therapie.^{80,81,83,84,99}

Ist keines der Hauptsegmente um mehr als 1 cm disloziert oder über 45 Grad gekippt, handelt es sich nach NEER um eine 1-Fragment-Fraktur bzw. um eine Fraktur mit minimaler Dislokation, unabhängig von der Anzahl der Frakturteile. Bei größerer Dislokation unterscheidet man 2-Fragment-Frakturen mit der Namensgebung entsprechend dem dislozierten Segment, 3-Fragment-Frakturen mit Verschiebung der Schaftkomponente, welche dann dem Humeruskopf auf Grund der einwirkenden Muskelkräfte am erhaltenen Tuberkulum eine Rotation erlaubt, und 4-Fragment-Frakturen mit Dislokation aller Segmente bzw. die 4-Fragment-Fraktur in Valgusstellung, welche auf

Grund ihrer geringeren Dislokation und ihrer besser erhaltenen Kopfvaskularität eine Sonderstellung einnimmt.^{18,63} Der Begriff Luxationsfraktur beschreibt den Kontaktverlust des Gelenksegments zum Glenoid, dabei kann der Humeruskopf in alle Richtungen disloziert sein. Handelt es sich um große Läsionen der Gelenkfläche, sogenannte Head-Split-Frakturen, liegt eine Fraktur der Humeruskopfs selbst vor, dabei kann sich Gelenkknorpel außerhalb des Gelenkspalts befinden.^{51,80,81,83,84,95,96}

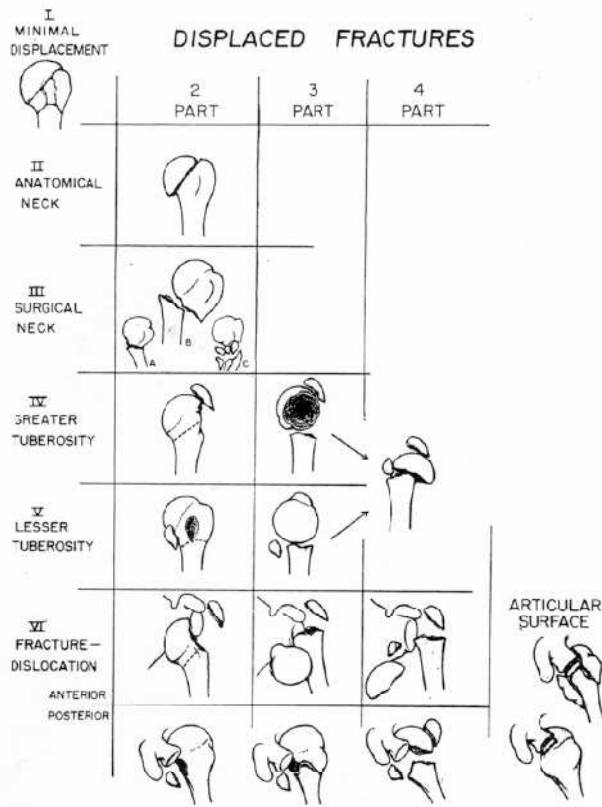


Abb. 7 Klassifikation proximaler Humerusfrakturen nach NEER, Speck (1997)¹⁰⁸

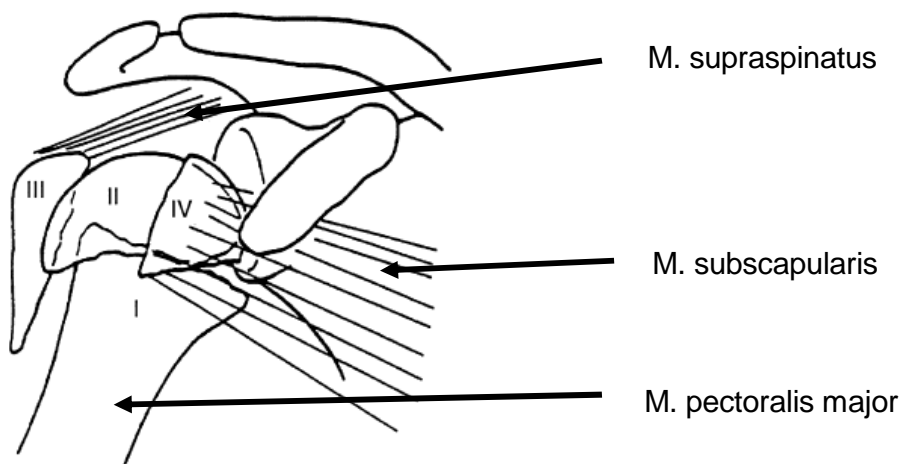


Abb. 8 Zug der Muskulatur an den Fragmentteilen, Speck (1997)¹⁰⁸

1.2.2 Klassifikation fettiger Degeneration der Rotatorenmanschette nach Goutallier

1988/89 zeigte DANIEL GOUTALLIER in einer Auswertung von Computertomogrammen der Schulter, dass Rupturen der Rotatorenmanschette zur Degeneration der betroffenen Muskulatur führen können.^{38,39,41} Dabei wurde der Zustand der Muskulatur nach dem Grad der Muskelverfettung beurteilt:

Grad 0	normale Muskulatur ohne fettige Degeneration
Grad 1	leichte fettige Degeneration
Grad 2	prominente fettige Streifung, aber immer noch mehr Muskulatur als Fett
Grad 3	gleiche Verteilung zwischen Muskulatur und Fett
Grad 4	mehr Fett als Muskulatur

Tab. 3 Einteilung der fettigen Degeneration nach GOUTALLIER³⁸

Schultern mit einer fettigen Degeneration Grad 0 oder 1 stellen sich asymptotisch dar, so dass diese als normal angesehen werden können; ab dem Grad 2 kann von einer Schädigung der Muskelsehnen mit funktionellen Einbußen ausgegangen werden. Die fettige Degeneration betrifft die Muskeln, deren Sehnen geschädigt sind, und schreitet mit der Zeit voran. Eine Ausnahme scheint der M. infraspinatus zu sein, dessen Muskelbauch auch dann degenerieren kann, wenn seine Sehne unversehrt ist, aber die Sehnen der anterosuperioren Muskeln der Rotatorenmanschette verletzt sind.^{39,41} Die fettige Degeneration des M. supraspinatus korreliert positiv mit einer Schädigung der Mm. infraspinatus et subscapularis. Bei einer Teilruptur der Sehnen der Mm. subscapularis oder supraspinatus ist lediglich der korrespondierende Anteil des Muskelbauches von der fettigen Degeneration betroffen. Für den M. infraspinatus kommt die Degeneration klinisch erst zum Tragen, wenn die Schädigung der Sehne über 50% betrifft, und äußert sich dann v.a. in einer herabgesetzten aktiven Außenrotation und einem Kraftverlust.^{10,38,39} Nach Reparatur der Rotatorenhnen ist die fettige Degeneration am M. infraspinatus in den seltensten Fällen rückläufig, häufiger am M. supraspinatus; im Gegenteil steigt mit höhergradiger präoperativer Degeneration das Risiko einer Reruptur.^{30,39,41}

1.3 Therapiestrategien proximaler Humerusfrakturen

Entsprechend den Therapierichtlinien für proximale Humerusfrakturen nach NEER folgen die Behandlungsmöglichkeiten der Anzahl der Frakturfragmente und ihrem Dislokationsgrad. Minimal dislozierte 1-Fragment-Frakturen werden durch 7-10tägige Ruhigstellung im Gilchrist-Verband und anschließender frühfunktioneller Bewegung konservativ therapiert. Die operative Versorgung proximaler Humerusfrakturen ist bei allen dislozierten oder nicht stabil zu reponierenden Frakturen indiziert. Hier wird die Wahl des optimalen Syntheseverfahrens kontrovers diskutiert, da die Behandlung infolge komplexer Frakturtypen und degenerativ vorgeschädigter Weichteile erschwert ist.^{32,48,54,58,69,74,80,84,89,99,111,113,115,120}

Operative Behandlungsalternative neben kopferhaltenden Methoden wie die offene Rekonstruktion und Osteosynthese mittels Platte oder die Verfahren der Minimalosteosynthese mit Kirschner-Drähten, Drahtcerclagen mit Zuggurtung oder retrograden flexiblen intramedullären Verriegelungsnägeln, welche gerne auch kombiniert werden, ist die endoprothetische Versorgung.^{48,71,75,89,92,97,104,106,115} Grundsätzlich befindet sich die operative Therapie in dem Konflikt zwischen der anatomisch stabilen Rekonstruktion und der Schonung der Weichteilgewebe, besonders im Hinblick auf die Blutversorgung des Humeruskopfs.

Durch die sensible Vaskularisierung des Humeruskopfs stellt die avaskuläre Humeruskopfnekrose bei dislozierten Mehrfragmentfrakturen eine schwerwiegende Komplikation mit schlechtem funktionellen Outcome dar. Offenes operatives Vorgehen kann eine übungsstabile Situation herstellen, jedoch mit dem Risiko der Schädigung noch vorhandener Gefäßversorgung einhergehen.^{35,47} Das Risiko, infolge direkter Gefäßschäden eine posttraumatische Nekrose zu entwickeln, hängt entscheidend vom Frakturtyp ab.²⁹ GERBER et al. berichten von einer 3-14%igen Inzidenz bei 3-Part-Frakturen des proximalen Humerus, bei 4-Part-Frakturen von 13-34% abhängig vom ausgewählten Osteosyntheseverfahren mit höherer Inzidenz nach intensiven Weichteilschäden und Plattenosteosynthese.³¹ HATTRUP et al. berichten von einer Inzidenz von 36,2% für das Auftreten posttraumatischer avaskulärer Kopfnekrosen – 19,7% ohne Operation, 16,6% nach Osteosynthese.⁵⁰ In einer anderen Studie kommen sie auf 18,5%, wovon ca. 50% postoperativ auftraten.⁴⁹ Auch HABERMEYER et al. sowie

CHRISTOFORAKIS et al. geben eine Häufigkeit von 30-60% für das Auftreten avaskulärer Humeruskopfnekrosen nach osteosynthetischer Frakturversorgung an.^{15,47}

Durch die indirekte, perkutane Reposition bei Minimalosteosynthesen können diese den Vorteil einer geringeren Weichteiltraumatisierung und der damit verbundenen geringeren Inzidenz avaskulärer Kopfnekrosen aufweisen; im Gegensatz dazu gewährleistet die Plattenosteosynthese eine frühere und bessere Übungsstabilität.^{57,108,111} SPECK et al. berichteten 1997 von 72% sehr guten und guten funktionellen Ergebnissen nach minimalosteosynthetischer Versorgung dislozierter 4-Fragment-Frakturen mittels Zuggurtung; die Rate der Humeruskopfnekrose betrug in dieser Studie 16,7%.¹⁰⁸ Da mäßige funktionelle Ergebnisse häufig mit einer mangelhaften Frakturposition in Zusammenhang stehen, erlangen bei der nicht endoprothetischen Frakturversorgung winkelstabile Implantate durch Reduktion sekundärer Korrekturverluste einen immer größeren Stellenwert.^{87,98,104,107} Auch der Einsatz der Humeruskopfindoprothese bei komplexen 3- oder 4-Fragment-Frakturen wird kontrovers diskutiert und lässt im Hinblick auf die funktionellen Resultate und die Frakturheilung bzw. Einheilung der Tuberkula unterschiedliche Resultate finden.^{20,48,58,59,80,82,84,92,103,115,117,120}

1.3.1 Schulterendoprothesen

Nach NEER stellen 5-10% der proximalen Humeruskopffrakturen Indikationen für eine primäre frakturoendoprothetische Versorgung dar: Spaltbrüche bzw. Brüche mit ausgeprägter Trümmerzone; 3-Fragmentfrakturen bei älteren Patienten mit schlechter Knochenqualität bzw. Osteoporose; 4-Fragment-Frakturen mit oder ohne Luxation; schwere Impressionsfrakturen, bei denen mehr als 40-50% der Gelenkfläche geschädigt sind; Frakturen des Collum anatomicum, die eine Osteosynthese unmöglich machen.^{52,81}

Die Doktoren PÉAN und GLUCK begannen Ende des 19. Jahrhunderts mit der Entwicklung und der Implantation von Schulterendoprothesen. GLUCK gestaltete ab 1890 verschiedene Implantate aus Kadaverknochen und Eisen; der französische Chirurg PÉAN dokumentierte 1893 die erste erfolgreiche Implantation einer Schulterendoprothese. Die von einem Zahnarzt gefertigte Endoprothese mit einem aus Platin bestehendem Schaft mit mehreren Löchern zur Fixierung von Periost und Muskeln sowie einem Kopf aus Hartgummi wurde in einem tuberkulösen Schultergelenk nach Entfernung des infizierten Gewebes eingesetzt. Die Ergebnisse beschrieben gute

funktionelle Frühresultate, jedoch eine Infektion des Gelenks nach zwei Jahren mit nachfolgender Implantatentfernung.^{7,81,95,96}

Die neue Ära der Schulterendoprothetik wurde durch das Pionierwerk des amerikanischen Orthopäden CHARLES S. NEER angetrieben. 1951 begann NEER, ein Prothesendesign zur Behandlung von komplexen Frakturdislokationen des proximalen Humerus zu entwerfen mit dem Ziel, die humerale Gelenkfläche zu ersetzen und die Anatomie der Tuberkula und der Rotatorenmanschette bestmöglich zu rekonstruieren. Die Endoprothesen (Neer I) aus Vitallium wurden ab 1955 in drei verschiedenen Schaftgrößen angefertigt und hatten perforierte Finnen zur Fixierung der Tuberkula und der Muskulatur. Der Gelenkersatz war ähnlich dem anatomischen Humeruskopf geformt, hatte zwei Kopfgrößen und wurde in 20gradiger Retroversion entweder durch Press-fit oder zementiert implantiert.^{10,81,82,95,96,118}

Diesem Vorbild folgend wurden viele verschiedene Prothesenmodelle konstruiert. Die heutigen Schulterendoprothesen stammen aus einer Entwicklung über drei Generationen und bieten durch ein modulares System die Möglichkeit, sich den individuellen anatomischen Gegebenheiten anzupassen. Besonders die anatomisch genaue Rekonstruktion der Inklination, der Retroversion, der Schaftlänge mit sicherer Fixierung der Tuberkula und des humeralen Offsets sind für ein gutes funktionelles Ergebnis wichtig, so dass sich das Augenmerk in der Entwicklung moderner Endoprothesen im zeitlichen Verlauf darauf konzentrierte.^{46,47} In den 70er Jahren entstand die heute noch gebräuchliche Neer II-Endoprothese als Modifikation der Neer I-Monoblockprothese (erste Generation, 1973); Ende der 80er Jahre folgte die Entwicklung modularer Schulterendoprothesen der zweiten Generation, die durch zahlreiche verschiedene kombinierbare Kopf- und Schaftgrößen eine individuelle Einstellung der Ausrichtung der Gelenkfläche ermöglichten.^{11,46,81,95,96,118} Weiterhin mangelte es jedoch an der fehlenden variablen Einstellungsmöglichkeit des Inklinationswinkels und des humeralen Offsets, welche erst die dritte Generation (Aequalis Prothese) gegen 1990 von WALCH und BOILEAU umsetzen konnte, wodurch die genaue Rekonstruktion der Anatomie und Kinematik der humeralen Gelenkfläche ermöglicht wurde.^{10,11,46,47,61,95,96,118}

Durch den Verlust der für die Implantation wichtigen Referenzlinien in einer akuten Fraktursituation konzentrierte sich die Entwicklung der Frakturoendoprothesen auf die anatomische Einpassung und sichere Fixierung der Tuberkula. Zur Anpassung an die vorgefundenen pathologisch-anatomischen Verhältnisse spielen feste Inklinations- und

Retroversionswinkel sowie die Humerusschaftlängenrekonstruktion eine größere Rolle als die Einstellung des humeralen Offsets.^{35,46,47,61,118}



Abb. 9 3D-Humeruskopfendoprothese, Habermeyer (2002)⁴⁷

1.3.1.1 Operationstechnik und postoperative Nachsorge

Die Operation erfolgt nach den Prinzipien, die NEER 1970 als Richtlinie dargelegt hat. Der Patient befindet sich halbsitzend in der „Beach-chair“-Position: Kopf und Knie 30-40 Grad erhöht, die Unterschenkel parallel zum Boden. Der Schnitt folgt einem standardisierten deltoideopectoralen Zugang, beginnend an der Klavikula lateral des Korakoids und zum Ansatz des M. deltoideus herabreichend. Dieser Weg schont vor allem den M. deltoideus, welcher ohne Ablösung von Ursprung oder Ansatz nach lateral retrahiert werden kann. Der M. pectoralis major wird nach medial und die zu erhaltene V. cephalica nach lateral retrahiert. Die Fascia clavipectoralis wird vom Lig. coracoacromiale bis zur Höhe des Ansatzes des M. deltoideus gespalten. Anschließend wird der Arm in maximale Außenrotationsstellung gebracht, so dass die Sehne des M. subscapularis hervortritt und durch Nähte gesichert werden kann. Die Tubercula majus et minus werden identifiziert und durch starke, nicht absorbierbare Nähte am Knochen-Sehnen-Übergang fixiert. Die Gelenkkapsel wird transversal eröffnet, das Kopffragment entnommen und später zur Bestimmung der Endoprothesenkopfgröße herangezogen. Anschließend wird der Humerusschaft für das jeweilige Implantat präpariert und die Endoprothese in 20gradiger Retroversion bei Palpation der distalen Epikondylen eingebracht.^{81,82,109}

Zur intraoperativen Rekonstruktion der Humerusschaftlänge kann analog zu Studien von GERBER et al. und MURACHOVSKY et al. Bezug zur Sehne des M. pectoralis major

genommen werden: Der Abstand zwischen der Oberkante des M. pectoralis major und dem höchsten Punkt des Endoprothesenkopfs wird dabei auf 51-54 mm bemessen, welches eine optimale Positionierung der Tuberkula ermöglicht.^{16,28,77} Andere Möglichkeiten der Humerusschaftlängenrekonstruktion sind die intraoperative radiologische Bildgebung, Positionierungshilfen, die Muskelspannung in Neutralposition sowie der Seitenvergleich anhand der epikondylären Achse.

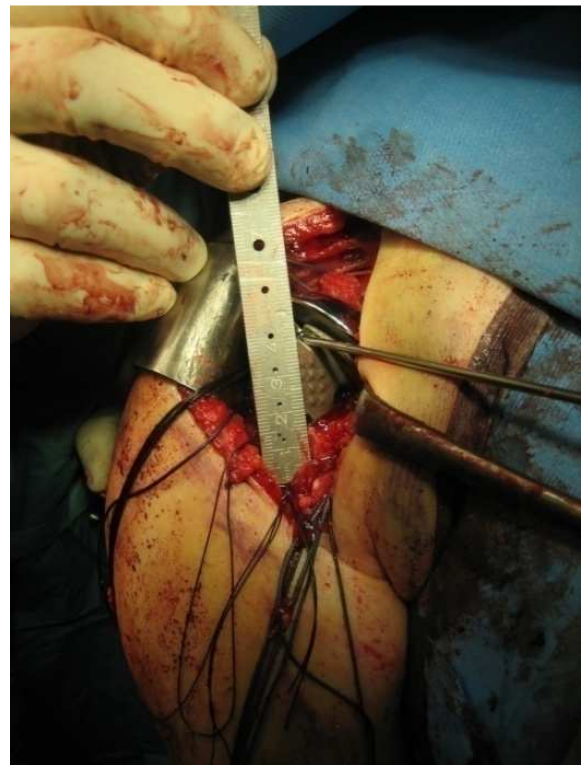
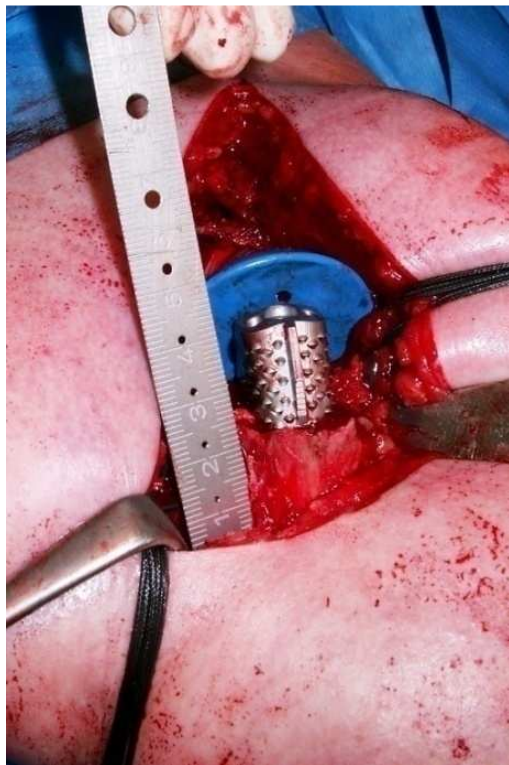


Abb. 10 Intraoperative Vermessung der Prothesenhöhe an der Pectoralis major-Sehne

Die Endoprothese wird zementiert oder durch Press-fit eingebracht und die Position der Tuberkula durch Fixierung mit nicht resorbierbaren Nähten am Endoprothesenschaft und aneinander in anatomischer Lage und unter natürlicher Muskelspannung sichergestellt.

Postoperativ wird der Arm im Shoulder Immobilizer ruhiggestellt. Die Mobilisierung beginnt mit passiver Flexion und Abduktion bis 60 Grad in Innenrotation am zweiten postoperativen Tag mit einer Steigerung auf 90 Grad ab der vierten Woche, dann sind auch aktiv-assistierte Übungen zugelassen. Erst nach sechs Wochen werden in Abhängigkeit vom radiologischen Befund aktive und passive Bewegungen einschließlich Außenrotation vollständig freigegeben.^{61,81,95,96}

1.4 Fragestellung

Die Behandlung komplexer proximaler Humerusfrakturen ist herausfordernd. Seit NEER 1970 erste klinische Ergebnisse nach schwerwiegenden Humeruskopffrakturen publizierte, ist die Hemiendoprothetik eine verbreitete Therapiemöglichkeit dislozierter, nicht rekonstruierbarer 3- und 4-Part-Frakturen sowie von Head-Split-Frakturen mit Zerstörung der humeralen Gelenkfläche.^{10,29,46,53,76,79,80,82,84,88,105,110,114,117} Obwohl die ersten Resultate von NEER sehr vielversprechend waren, bleibt das klinische Ergebnis inkonstant und umstritten. Während adäquate Schmerzerleichterung häufig nachgewiesen werden kann, ist das funktionelle Ergebnis in Bezug auf Bewegungsumfang und Kraft wenig vorhersagbar und oft unbefriedigend.^{9,57,93,94,103} Bisher konnte nicht gezeigt werden, dass das endoprothetische Design das klinische Ergebnis beeinflusst.^{67,73}

Die exakte Wiederherstellung der Humerusschaftlänge und der Retroversion beim endoprothetischen Ersatz von Gelenkfrakturen hat sich für die anatomisch korrekte Positionierung und Heilung der Tuberkula als enorm wichtig erwiesen.^{9,12,15,25,26,46,47,73,76,88} Schlechte klinische Ergebnisse stehen durch die veränderte Spannung der Rotatorenmanschette oft im Zusammenhang mit primärer Fehlposition oder sekundärer Resorption der Tuberkula oder Fehlposition der Schaftkomponente.^{9,10,25,53,77} LOEBENBERG et al. (2005) sowie BOILEAU et al. (2002) wiesen eine Verschlechterung des funktionellen Outcomes mit fehlverheiltem Tuberculum majus nach.^{9,72} Sie betonten außerdem den Schaden an der Muskulatur durch das fehlpositionierte Tuberculum majus als Dysfunktion der Rotatorenmanschette mit begrenztem aktiven Bewegungsumfang durch Zerrung oder Ruptur der Sehnen.

Ebenso können biologische Weichteilprobleme wie die fettige Degeneration der Rotatorenmanschette von klinischer Relevanz sein.⁴⁶ GERBER et al. zeigten 2005 an arthritisch veränderten Schultergelenken, dass die Osteotomie des Tuberculum minus bei der Schulterendoprothetik postoperativ in 40% der Fälle einen signifikanten Anstieg der fettigen Degeneration des M. subscapularis bewirkte, obwohl die Osteotomie nachweislich anatomisch gut verheilte.³³ Unklar bleiben der Grund dieser Beobachtung, ihre Relevanz für Fraktursituationen sowie der Einfluss klinischer Faktoren auf degenerative Veränderungen der Rotatorenmanschette. Die fettige Degeneration der

verschiedenen Rotatorenmanschettenmuskeln korreliert positiv miteinander und beeinflusst das klinische Ergebnis negativ.³³ GOUTALLIER et al. zeigten in vielen klinischen Studien den Zusammenhang zwischen Rupturen der Rotatorenmanschette, deren Versorgung mittels direkter Naht oder Rekonstruktion nach Exzision der Schäden und den Folgen auf die fettige Degeneration und die nachfolgende Funktionsverminderung der Muskulatur.³⁸⁻⁴² Es sind jedoch keine Studien bekannt, die den Zusammenhang zwischen dem Grad der Fehlposition der Tuberkula und den degenerativen Veränderungen der Rotatorenmanschette nach endoprothetischem Ersatz proximaler Humerusfrakturen untersucht haben.

Ein Ziel dieser Arbeit ist, die Qualität der Rotatorenmanschette bzgl. ihrer fettigen Degeneration in Abhängigkeit von der Position der Tuberkula und die Auswirkungen auf das klinische Ergebnis nach Hemiendoprothetik proximaler Humerusfrakturen zu beurteilen. Dabei ist eine Optimierung des funktionellen Outcomes durch verbesserte Einheilung der Tuberkula und eine verminderte fettige Degeneration zu erwarten.

Verschiedene Autoren haben über unterschiedliche chirurgische Anhaltspunkte, wie z.B. den Sulcus bicipitalis, für die korrekte Retroversion berichtet, während andere die Retroversion auf 20 Grad festlegten.^{6,53,62} Jedoch ist bisher wenig über chirurgische Anhaltspunkte für die Rekonstruktion der Humerusschaftlänge veröffentlicht worden, obwohl dies für das klinische Ergebnis entscheidend ist.^{10-12,15,91} Die Positionierung der Endoprothese nach Augenmaß oder in Abhängigkeit der muskulären Spannung führt oft zu Fehlern. Die Arbeitsgruppe um GERBER und CLAVERT präsentierte als erste eine Kadaverstudie an 50 oberen Extremitäten und zeigten, dass die mittlere Distanz zwischen der Sehnenoberkante des M. pectoralis major und dem höchsten Punkt des Caput humeri mit 53 mm \pm 7 mm vorhersagbar bleibt.^{16,28} Nachfolgend konnte sie in 7 klinischen Fällen den intraoperativen Nutzen nachweisen und die postoperative Humerusschaftlängendifferenz mit 4,1 mm bestimmen. Diese Ergebnisse wurden von MURACHOVSKY et al. bestätigt: die reproduzierbare mittlere Distanz zwischen der Sehnenoberkante und dem höchsten Punkt des Humeruskopfes betrug dabei 5,6 cm \pm 0,5 cm.⁷⁷ Die Sehne des M. pectoralis major scheint eine glaubhafte und klinisch nutzbare Marke zu sein, um die korrekte Endoprothesenhöhe bei proximalen Humerusfrakturen zu bestimmen und so die anatomische Rekonstruktion zu optimieren. Auch TORRENS et al. (2008) kamen in einer anatomischen Studie an 20 Kadavern mit einer Distanz von 5,64 cm kürzlich zu gleichen Ergebnissen. Wird die Prothese 5,6 cm

oberhalb der Pectoralis-major-Sehne implantiert, bleibt der Fehler der Humerusschaftlängenrekonstruktion in 85% der Fälle unter 1 cm.¹¹²

Die folgende Arbeit soll als erste größere klinische Studie durch den Vergleich zweier Patientenkollektive die Genauigkeit der Restauration der Humerusschaftlänge unter Nutzung der Pectoralis-major-Sehne als intraoperativen Bezugspunkt nachweisen. Zu erwarten sind eine verminderte Humerusschaftlängendifferenz und ihr positiver Einfluss auf das postoperative klinische Ergebnis, die verbesserte Einheilung der Tuberkula und die ausgeglichene muskuläre Balance mit Analyse des akromiohumeralen Intervalls und der Zentrierung des Humeruskopfs im Glenoid.

SAUPE et al. und NOVÈ-JOSSERAND et al. berichteten über die direkten Zusammenhänge von Schäden der Rotatorenmanschette wie Rupturen oder fettiger Degeneration und einer verminderten akromiohumeralen Distanz durch Wanderung des Humeruskopfs nach kranial mit glenoidaler Dezentrierung. Dabei spiegelte eine Verkleinerung der akromiohumeralen Distanz <7 mm einen erheblichen Muskelschaden, v.a. des M. infraspinatus, wider.^{85,101}

Analog dazu wird diese Arbeit letztlich in einer strukturellen Analyse die Wechselwirkungen der verschiedenen Komponenten und besonders ihre Auswirkungen auf das klinische Ergebnis aufzeigen: Einheilung der Tuberkula, fettige Degeneration der Muskulatur, akromiohumerale Distanz, glenoidale Zentrierung, Humerusschaftlänge.

2 Patienten und Methodik

Die vorliegenden Daten wurden anhand einer retrospektiven Auswertung von Patientenakten und Operationsprotokollen in Kombination mit einer körperlichen Untersuchung erhoben. Unterstützend kamen bildgebende Verfahren des Röntgens und der Computertomographie sowie zwei spezifische Testbögen zum Einsatz.

2.1 Patientenkollektiv

Zwischen Februar 2002 und Mai 2006 wurden am Zentrum für Muskuloskeletale Chirurgie der Charité Universitätsmedizin Berlin 49 Patienten auf Grund einer proximalen Humerusfraktur mit einer Schulterendoprothese versorgt. Fünf Patienten verstarben ohne einen Zusammenhang zur Operation, drei Patienten konnten auf Grund ihrer schlechten gesundheitlichen Verfassung nicht zur Nachuntersuchung einbestellt werden, sechs Patienten waren verzogen und konnten nicht mehr erreicht werden, eine Patientin lehnte die Nachuntersuchung ab, und eine Patientin wurde aufgrund einer periprothetischen Fraktur von der Studie ausgeschlossen. So verblieben insgesamt 33 Patienten (67%), welche im Folgenden als 100% angesehen werden.

Schriftlich oder telefonisch wurden diese 33 Patienten mit einem Durchschnittsalter von 72,91 Jahren ($\pm 10,06$ Jahre) zum Zeitpunkt der Nachuntersuchung zwischen Februar 2006 und Juli 2007 in die Poliklinik der Charité Campus Mitte eingeladen. Es handelte sich um 26 Frauen ($74,23 \pm 10,31$ Jahre) und sieben Männer ($68,00 \pm 7,83$ Jahre), die durchschnittlich $21,06 \pm 11,34$ Monate, mindestens jedoch zehn Monate nach der Operation untersucht wurden.

Die häufigste Unfallursache war mit 94% bei 31 Patienten der Sturz auf die betroffene Extremität; andere Ursachen waren mit 3% bei einem Patienten ein Motorradunfall, bei einem weiteren Patienten (3%) eine Fraktur im Rahmen einer Mehrfachverletzung.

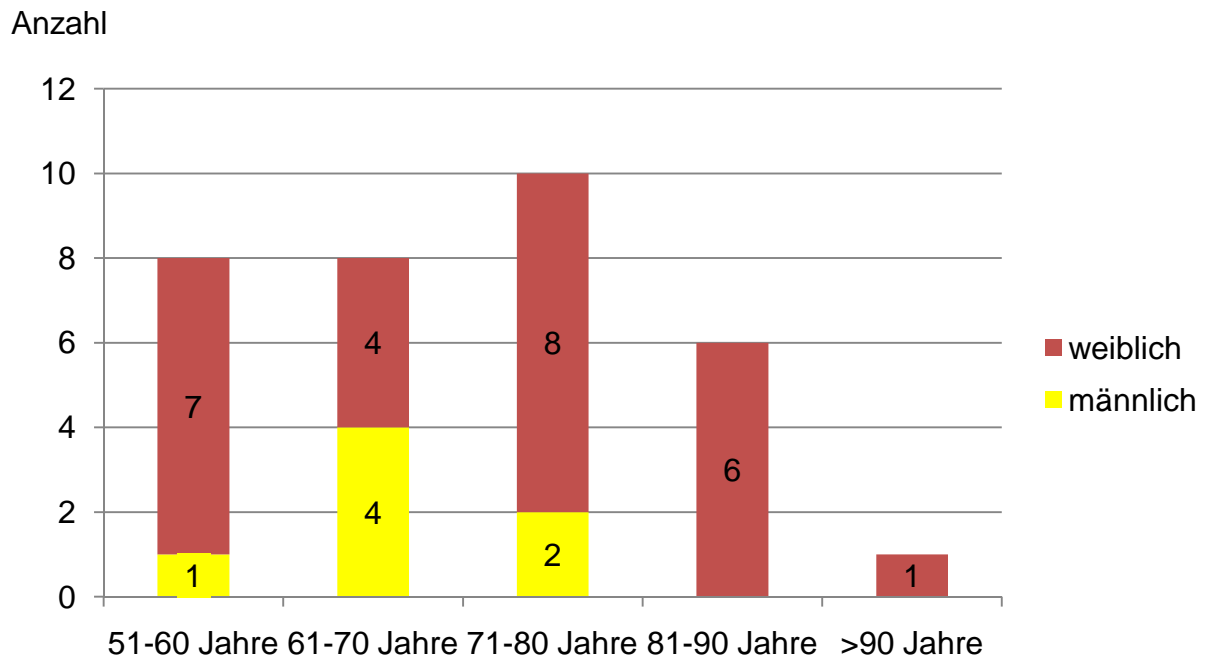


Abb. 11 Alters- und Geschlechterverteilung des Patientenkollektivs bei Operation

Die Klassifikation der Frakturen nach NEER erfolgte anhand der präoperativen Röntgenbilder in anterioposterioren, axialen sowie teils skapulotangentialen Aufnahmen, sowie ggf. anhand präoperativer CT-Bilder und dem dokumentierten intraoperativen Befund.⁸⁴ Für die 33 Patienten ergab sich folgende Aufteilung:

		Anzahl	Gesamt
3 Part	klassisch (Tuberculum majus)	10	12
	anteriore Frakturdislokation	1	
	posteriore Frakturdislokation	1	
4 Part	klassisch	10	17
	anteriore Frakturdislokation	7	
	posteriore Frakturdislokation	0	
Head split		4	4
			33

Tab. 4 Frakturtypen des Gesamtkollektivs (n=33) nach NEER

Für die radiologische Beurteilung wurde das Patientenkollektiv verschiedenen Indikationsstellungen entsprechend aufgeteilt: in die Auswertung der Humerusschaftlänge durch Röntgen gingen insgesamt 30 Patienten ein, Bildgebung durch Computertomographie erhielten 20 Patienten. Die folgende Tabelle zeigt die Repräsentativität dieser Untergruppen bzgl. des Gesamtkollektivs.

	n=33, Gesamtkollektiv	n=30, Röntgenauswertung	n=20, CT-Auswertung
Mann : Frau	7 : 26	6 : 24	4 : 16
mittleres Alter	72,91 ± 10,06	74,80 ± 10,18	70,80 ± 9,90
Armdominanz	18 : 15	16 : 14	11 : 9
Nachuntersuchung	21,06 ± 11,34	22,70 ± 12,40	19,80 ± 9,40

Tab. 5 Repräsentativität der verschiedenen Teilkollektive

Wie in experimentellen Studien gezeigt werden konnte, gilt die Sehne des M. pectoralis major als verlässlicher Anhaltspunkt bei der intraoperativen Rekonstruktion der Humerusschaftlänge und findet daher immer mehr Anwendung.^{16,28,77} Um den klinischen Nutzen dieser Methode genauer zu untersuchen, wurde das Röntgen-Patientenkollektiv (n=30) in zwei Gruppen aufgeteilt: Gruppe 1 enthielt diejenigen Patienten, bei denen die Implantationshöhe der Endoprothese intraoperativ anhand der Sehnenreferenz ermittelt und dokumentiert und so ein Abstand von 53 mm von der Oberkante der Sehne zum höchsten Punkt des Endoprothesenkopfs hergestellt wurde; Gruppe 2 beinhaltete alle Patienten, bei denen die Sehne des M. pectoralis major nicht als Markierung zur Rekonstruktion verwendet, sondern die Endoprothesenhöhe anhand intraoperativer radiologischer Beurteilung der Zentrierung seitenvergleichend ermittelt wurde. Gruppe 1 bildeten 21 Patienten, 18 Frauen und 3 Männer mit einem Durchschnittsalter von 73,64 ± 10,18 Jahren; Gruppe 2 enthielt 9 Patienten, darunter 6 Frauen und 3 Männer im Alter von 74,33 ± 9,67 Jahren. Die verschiedenen Frakturtypen analog zur NEER-Klassifikation ermittelten sich wie folgt:

		Gruppe 1	Gruppe 2	Gesamt
3 Part	klassisch (Tuberculum majus)	5	3	10
	anteriore Frakturdislokation	0	1	
	posteriore Fraktusdislokation	1	0	
4 Part	klassisch	7	2	16
	anteriore Frakturdislokation	4	3	
	posteriore Fraktusdislokation	0	0	
Head split		4	0	4
		21	9	30

Tab. 6 Frakturtypen des Röntgen-Teilkollektivs nach NEER

Von den insgesamt 33 nachuntersuchten Patienten war, wegen unbefriedigender klinischer Ergebnisse und um mehr Informationen über die Einheilung und Positionierung der Tuberkula in Hinblick auf eine evtl. Revisionsoperation zu bekommen, die

Durchführung postoperativer Computertomographien bei insgesamt 20 Patienten (61%) indiziert. Es waren 16 Frauen und 4 Männer; das mittlere Alter bei Nachuntersuchung betrug $70,80 \pm 9,90$ Jahre. Das Computertomogramm wurde durchschnittlich $19,82 \pm 9,43$ Monate postoperativ angefertigt und retrospektiv ausgewertet. Die Frakturtypen analog zur NEER-Klassifikation ermittelten sich wie folgt:

		Anzahl	Gesamt
3 Part	klassisch (Tuberculum majus)	6	8
	anteriore Frakturdislokation	1	
	posteriore Frakturdislokation	1	
4 Part	klassisch	7	11
	anteriore Frakturdislokation	4	
	posteriore Frakturdislokation	0	
Head split		1	1
			20

Tab. 7 Frakturtypen des CT-Teilkollektivs nach NEER

Im Gesamtpatientenkollektiv (n=33) war 18mal der linke (54,5%) und 15mal (45,5%) der rechte Arm betroffen; 18mal die dominante Schulter (54,5%), 15mal (45,5%) die nicht dominante. Die Frakturen wurden mit verschiedenen Endoprothesen versorgt: EPOCA 30,3% (10 Stück), Anatomical Shoulder 33,30% (11 Stück), Neer II-Prothese 9,1% (3 Stück), Affinis 27,3% (9 Stück).

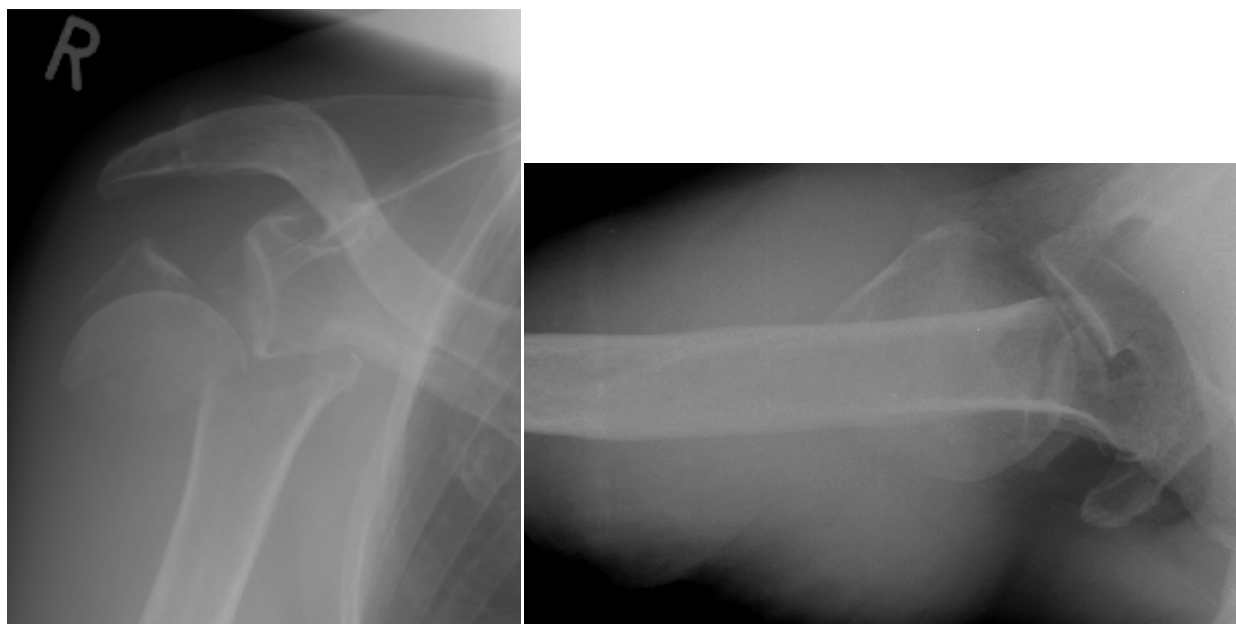


Abb. 12 Humeruskopf-4-Part-Fraktur rechts; anterioposteriore und axiale Aufnahme

2.2 Klinische Beurteilung

Die Untersuchung verfolgte zwei Ansätze: Zum einen die Verlaufskontrolle durch die bildgebenden Verfahren des Röntgens und bei klinischer Indikation auch der Computertomographie, zum anderen die Beurteilung der Funktion des Schultergelenks anhand der körperlichen Untersuchung und der Objektivierung der Ergebnisse durch den Constant Shoulder Score sowie einer subjektiven Einschätzung der Beweglichkeit und des möglichen Gebrauchs der Schulter durch den Patienten selbst mittels des DASH-Scores.^{17,34} Daneben wurden von jedem Patienten Funktionsstellungen der Extremitäten im Raum fotografisch dokumentiert. Retrospektiv wurden Operationsberichte, die Patientenakte sowie die präoperativen Röntgenbefunde ausgewertet.

Alle Patienten dieser Studie wurden nach mindestens zehn Monaten, das gesamte Patientenkollektiv nach durchschnittlich $21,06 \pm 11,34$ Monaten postoperativ klinisch und radiologisch durch dieselben Untersucher gesehen.

2.2.1 Constant Shoulder Score

Der 1987 entwickelte Shoulder Score nach CONSTANT und MURLEY kommt zur Beurteilung der Schulterfunktion bei verschiedenen Verletzungen und Erkrankungen der oberen Extremität auf Grund seiner hohen Sensitivität zur Anwendung.¹⁷ Durch gute Reproduzierbarkeit lassen sich die Ergebnisse mit internationalen Daten vergleichen. Der Constant Shoulder Score ist primär alters- und geschlechtsunspezifisch und lässt die radiologischen Ergebnisse unberücksichtigt, da diese keinen sicheren Aufschluss über die Schultergelenkfunktion zulassen. Im Rahmen der Studie wurde der Test zur Objektivierung des Therapieerfolgs an der operativ versorgten Schulter herangezogen. Der Constant Score bewertet die Funktion der Schulter für vier verschiedene Kriterien auf teils objektive (65%), teils subjektive (35%) Weise. (Anhang 8.1)

Die subjektive Einschätzung des Patienten über seine Schmerzen wird mit maximal 15 (keine Schmerzen) und minimal 0 Punkten (stärkste Schmerzen) bewertet; die subjektive Einschätzung der Gebrauchsfähigkeit des Arms in den Aktivitäten des täglichen Lebens in Bezug auf die Arbeitsfähigkeit (4-0 Punkte), die Freizeitaktivität (4-0 Punkte), den Schlaf (2-0 Punkte) und die schmerzfreie Erreichbarkeit verschiedener Körperteile (über Kopf 10 Punkte bis Gürtellinie 2 Punkte) mit insgesamt 20-0 Punkten.

Daneben wird die objektive Beurteilung der Beweglichkeit des Arms durch den Untersucher am sitzenden Patienten anhand der Neutral-Null-Methode in Grad mit Hilfe eines Goniometers in Bezug auf Anteversion (10-0 Punkte) und Abduktion (10-0 Punkte) bzw. gemessen an erreichbaren Körperpunkten in Bezug auf Außenrotation mit dem Nackengriff (10-0 Punkte) und Innenrotation mit dem Schürzengriff (10-0 Punkte) mit 40-0 Punkten gewichtet. Die objektive Messung der Kraft durch isometrischen Zug nach kranial in 90gradiger Abduktion wird mit dem Nottingham-Mecmessin-Myometer durch Bildung eines Mittelwertes aus drei Messungen in Kilogramm vorgenommen, wobei pro 0,5 kg jeweils 1 Punkt bis maximal 25 Punkte vergeben werden (bei Patienten mit einer Abduktion zwischen 60°-90° erfolgt die Messung in maximaler Abduktionsstellung, bei Patienten mit einer Abduktion <60° werden 0 Punkte vergeben).

Durch diese Rechnung sind 100 Punkte die erreichbare Maximalpunktzahl. Sofern die kontralaterale Seite unverletzt ist, kann die Erhebung des Scores für beide Schultern als Seitenvergleich in Bezug auf den Therapieerfolg dienen. Durch Korrelation zu Alter und Geschlecht des Patienten erhält man einen relativen Constant Score, welcher die Werte in Prozent des für diesen Patienten zu erwartenden Punktwert angibt.⁸

Table 1 List of reference values for the relative Constant score as described by Constant⁷

Age	Male				Female			
	Right	Left	Average	S.D.	Right	Left	Average	S.D.
21–30	97	99	98	4.2	98	96	97	4.7
31–40	97	90	93	3.4	90	91	90	4.1
41–50	86	96	92	3.6	85	78	80	3.8
51–60	94	87	90	3.1	75	71	73	2.8
61–70	83	83	83	4.2	70	68	70	4.0
71–80	76	73	75	3.6	71	64	69	3.9
81–90	70	61	66	3.1	65	64	64	2.9
91–100	60	54	56	4.3	58	50	52	5.1

Tab. 8 Alters- und Geschlechterkorrelation des Constant Scores⁸

Zur qualitativen Einteilung des Constant Shoulder Scores wurde die erreichte Testpunktzahl analog zu KOLLIG bewertet: 100-85 Punkte = sehr gut, 84-70 Punkte = gut, 69-60 Punkte = befriedigend, <60 Punkte = schlecht.⁶⁶ Nach Korrelation zu Alter und Geschlecht wurde der Constant Score in Prozent ebenfalls in vier qualitative Gruppen analog zu GODENÈCHE eingeteilt: >=100% = sehr gut, 99-85% = gut, 84-65% = befriedigend, <65% = schlecht.³⁶

2.2.2 DASH-Score

Der 1996 von der „American Academy of Orthopedic Surgeons“ entwickelte und 1999 im deutschen Raum veröffentlichte DASH-Score (Disabilities of the Arm, Shoulder and Hand) erfasst die komplexe Bewegung und ihre Defizite am gesamten Arm von der Schulter über den Ellenbogen bis zur Hand innerhalb der letzten Woche.³⁴ (Anhang 8.2) Er diente in dieser Studie als rein subjektiver Test, um die klinische Funktion der Schulter auf Basis eines „self-reports“ auf einer Skala von eins (keine Schwierigkeiten) bis fünf (nicht möglich) zu bewerten. Da besonderes Augenmerk auf der Selbständigkeit des Patienten liegt, ist es primär unerheblich, mit welcher Hand entsprechende Tätigkeiten verrichtet werden. Des Weiteren erfragt der Score auch Schmerzen, Kribbelparästhesien, Steifheit und Schwächegefühl des Schultergelenks und erhebt Informationen über die emotionale Situation bzgl. Selbstvertrauen und sozialer Kontakte, so dass insgesamt eine etwaige Veränderung der Lebensqualität in den Mittelpunkt gelangt.

Von den gestellten 30 Fragen müssen zur Auswertung des Tests mindestens 27 beantwortet sein. Um den Test valider mit anderen Scores auf einer 0-100 Punkteskala vergleichen zu können, wird er wie folgt gewertet: Die angegebenen Punkte aller beantworteten Fragen werden summiert und gemittelt, so dass ein Wert zwischen eins und fünf entsteht. Dieser wird dann durch Subtraktion von eins und Multiplikation mit 25 auf einen Wert aus 100 gebracht. Dadurch wird der Punktwert 0 zum besten, der Punktwert 100 zum schlechtesten Ergebnis.

$$DASH - Score = \left(\frac{\text{Punktsumme aller Antworten}}{\text{Anzahl der Antworten}} - 1 \right) * 25$$

Zusätzlich ermöglicht der DASH-Score die Berücksichtigung stärker durch die Operation in ihrer Lebensqualität beeinträchtigter Personen wie z.B. Musikern und Sportlern durch optionale vier Fragen, die dabei helfen, die Schwierigkeiten in Bezug auf die Ausführung des Sports bzw. der Musik aufzuzeigen, die bei der Beantwortung der Fragen bzgl. der Alltagsaktivitäten unberücksichtigt bleiben. Diese vier Fragen müssen zur Auswertung vollständig beantwortet sein und werden analog zu den übrigen 30 Fragen bewertet. Diese Option blieb in dieser Studie unberücksichtigt, da keine Berufsmusiker oder Leistungssportler im Patientenkollektiv enthalten waren.

2.2.3 Körperliche Untersuchung

Die klinische Untersuchung schloss das Gespräch des Untersuchers mit dem Patienten über dessen Lebenssituation und -qualität, die Beurteilung der Narbe und der Ausprägung der Schultermuskulatur ein. Es erfolgte eine klassisch standardisierte Schulteruntersuchung mit funktionellen Tests. Weiterhin wurden die passiven Bewegungsausmaße einschließlich glenohumeraler Abduktion am sitzenden Patienten bei vom Untersucher fixierter Skapula mit Hilfe eines Goniometers bestimmt.

Die neurologische Kraftmessung wurde nach JANDA auf einer Skala von 0 bis 5 eingeteilt: 0 keine Muskelaktivität, 1 sichtbare Muskelkontraktion ohne Bewegungskraft, 2 Bewegung bei Ausschaltung der Schwerkraft, 3 Bewegung gegen die Schwerkraft, 4 Bewegung gegen Widerstand, 5 normale Muskelkraft. Diese Kraftgrade wurden gemessen anhand der aktiven Innen- und Außenrotation sowie der aktiven Abduktion, wobei dabei entsprechend diesen Bewegungen die Muskeln der Rotatorenmanschette mit ihren Ansätzen am Tuberculum majus bzw. minus getestet wurden. Dabei dienten zur Überprüfung der Innenrotation bzw. des M. subscapularis drei Tests: beim Lift-Off-Test wurde die Hand im Schürzengriff hinter den Rücken geführt und dann nach dorsal gegen einen Widerstand abgehoben; der Lift-Off-Lag-Test dagegen prüfte, ob die Hand, ausgehend von verstärkter Innenrotation, in dieser Stellung hinter dem Körper gehalten werden konnte; beim Belly-Press-Test schließlich wurde die Hand ventral bei abduziertem Ellenbogen durch Innenrotation gegen Widerstand an den Rumpf gebracht.

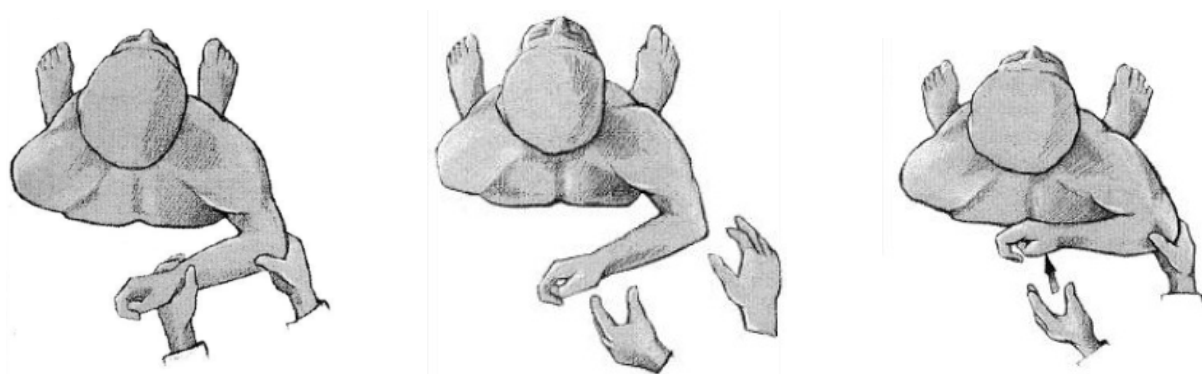


Abb. 13 Lift-Off-Lag-Test

Test negativ

Test positiv, Kessler (2004)⁶⁴

Zur Überprüfung der Außenrotation bzw. des M. infraspinatus kam das Drop-Sign in 0-Grad-Abduktionsstellung zur Anwendung: Es wurde versucht, den Arm in der entsprechenden Außenrotationsstellung zu halten.

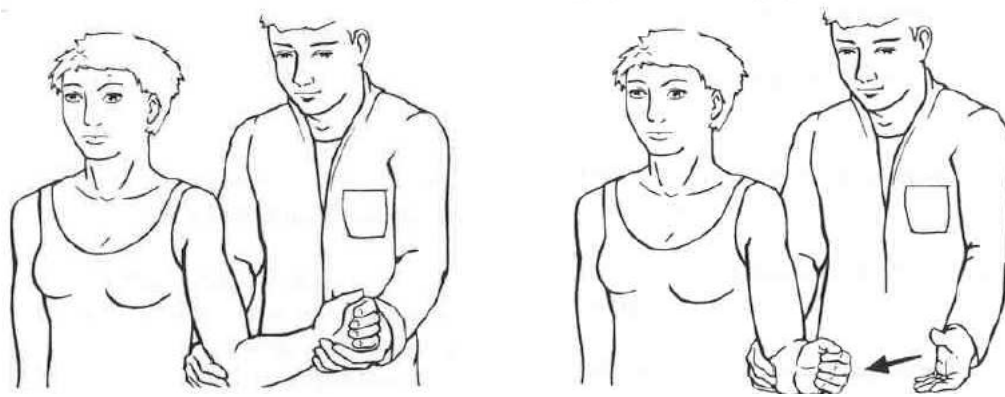


Abb. 14 Drop-Sign in 0°-Abduktionsstellung, Kessler (2004)⁶⁴

Zur Kontrolle der Abduktion bzw. des M. supraspinatus dienten als isometrische Tests der 0-Grad-Abduktionstest und der 90-Grad-Abduktionstest bei leichter Anteversion und Pronation (Jobe-Test) gegen Widerstand.

Abschließend wurden die verschiedenen maximalen Bewegungsausgänge von Abduktion, Anteversion, Außen- und Innenrotation fotografisch dokumentiert.



Abb. 15 Innenrotation (Schürzengriff) [links]; Außenrotation (Nackengriff) [rechts]



Abb. 16 Anteversion frontal (links) und seitlich (Mitte); Abduktion frontal (rechts)

2.3 Radiologische Methodik

Im Rahmen der Nachuntersuchung wurden aktuelle Röntgenbilder in zwei zueinander senkrecht stehenden Ebenen in axialem und anterioposteriorem Strahlengang angefertigt, um die Endoprotheseneinheilung bzw. eine evtl. Schaftlockerung sowie den Stand des Endprothesenkopfs bzgl. der akromiohumeralen Distanz und seiner Zentrierung im Glenoid zu beurteilen.^{85,100,101} Bei der Aufnahme in anterioposteriorem Strahlengang wurde die Skapula zur Röntgenplatte etwa 30-40 Grad geneigt, um eine überlagerungsfreie Projektion von Humeruskopf und Pfanne zu ermöglichen; durch leichte Außenrotation von 20 Grad bildete sich das Tuberculum majus lateral, der Humeruskopf orthograd ab. Bei der axialen Aufnahme traf der Röntgenstrahl bei 90 Grad abduziertem Arm von kaudal in die Axilla, dabei wurde das Tuberculum minus ventral dargestellt.

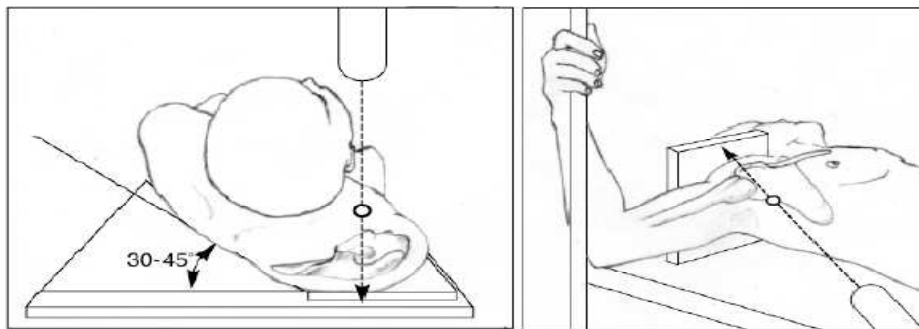


Abb. 17 Anterioposteriorer (links) und axialer (rechts) Strahlengang, Zandi (2007)¹⁰⁷

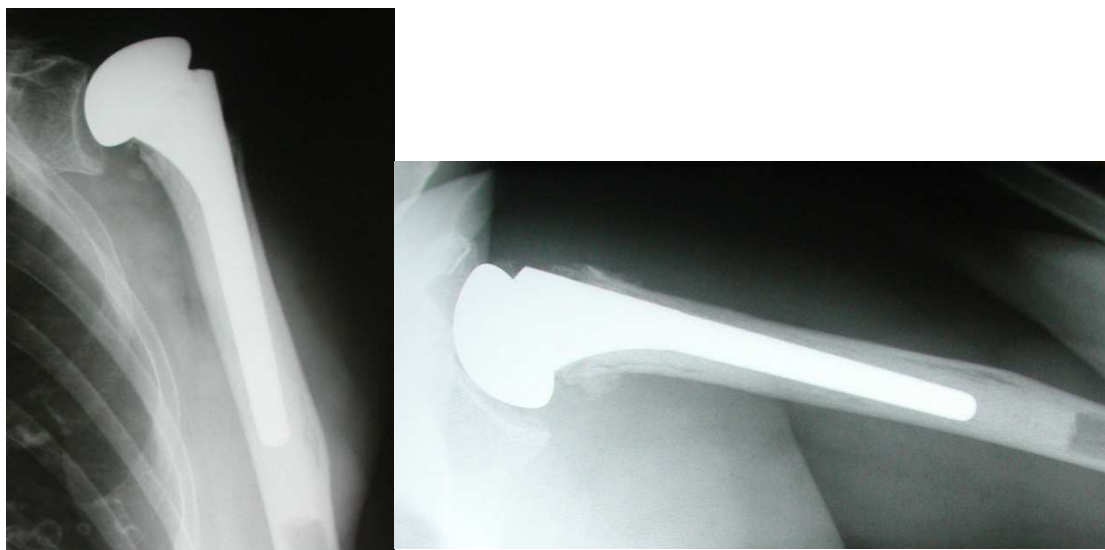


Abb. 18 80jährige Patientin; Röntgen in a.p. (links) und axialem (rechts) Strahlengang

Zur Bestimmung der absoluten Humerusschaftlänge erhielten die Patienten lange Aufnahmen beider Oberarme in anterioposteriorem Strahlengang einschließlich des Schulter- und Ellenbogengelenks in 20gradiger Außenrotation mit Anlage eines Zentimetermaßes. Die Humerusschaftlänge wurde durch Messung des Abstands zwischen den Tangenten durch den meist kranial gelegenen Punkt des Humeruskopfs bzw. der Endoprothese und durch die Mitte des medialen Epikondylus am distalen Humerusende entlang der Schaftachse am prothetisch versorgten und unversorgten Arm bestimmt, so dass später die absolute Schaftlängendifferenz in Zentimetern ermittelt werden konnte.

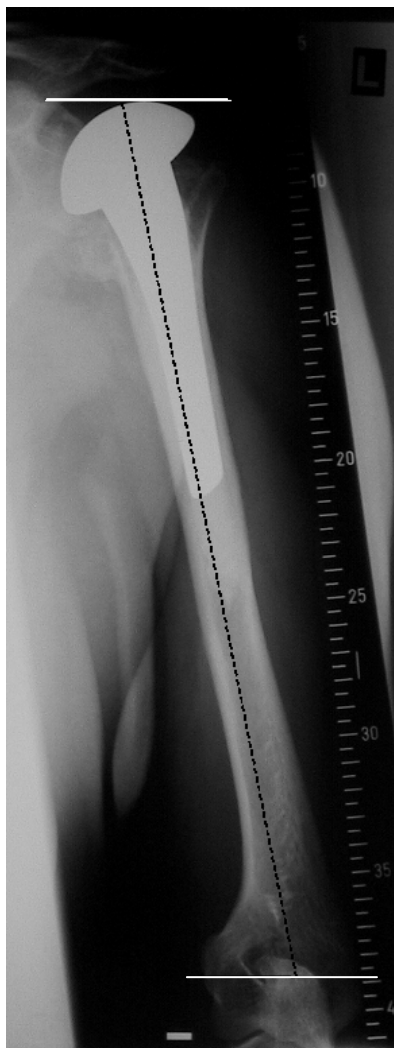


Abb. 19 Messung der Humerusschaftlänge, Greiner (2008)⁴⁴

Die Zentrierung des Endoprothesenkopfs im Glenoid wurde analog zu den vorher publizierten Daten von ROBINSON et al. vermessen: In anterioposterioren Röntgenaufnahmen wurde der vertikale Abstand zwischen zwei horizontalen Achsen durch das anatomische Zentrum des Glenoids und das geometrische Zentrum des

Endoprothesenkopfs bestimmt.⁹⁴ Dabei erfolgte die Einteilung der Dezentrierung in drei Gruppen: 0 = <0,5 cm, 1 = 0,5-1 cm, 2 = >1 cm. Auch die akromiohumerale Distanz wurde als vertikale Distanz zwischen dem höchsten Punkt des Endoprothesenkopfs und der Unterkante des Akromions vermessen und in zwei Gruppen eingeteilt (> bzw. <0,6 cm).^{19,94}

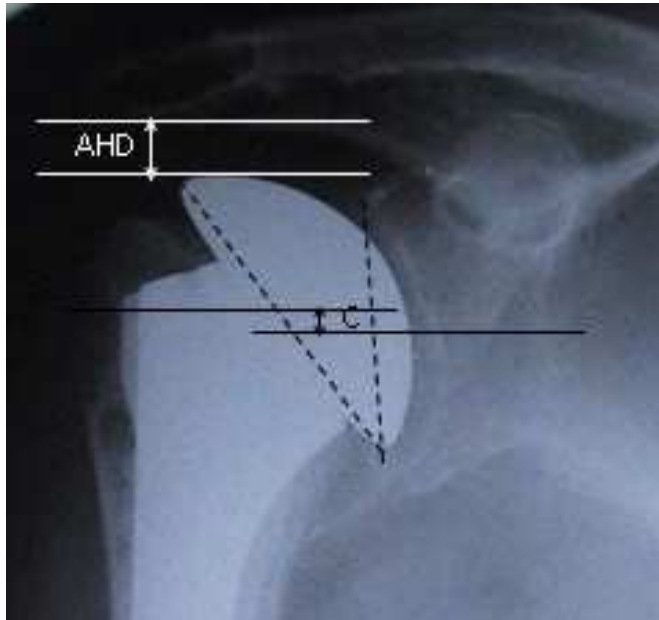


Abb. 20 Messung der glenohumeralen Zentrierung (C) und der akromiohumeralen Distanz (AHD), Greiner (2008)⁴⁴

Die Einheilung der Tuberkula wurde auf anterioposterioren und axialen Röntgenbildern beurteilt. Die Positionen der Tubercula majus et minus wurden jeweils in drei unterschiedliche Grade eingeteilt: vollständige Heilung in anatomischer Position, Fehlposition mit Heilung der Tuberkula in extraanatomischer Stellung und keine Heilung mit Ausbildung einer Pseudarthrose oder Resorption der Tuberkula.

Bei der Auswertung der Computertomogramme war das Augenmerk vor allem auf die Einheilung der Tubercula majus et minus und auf eine evtl. fettige Degeneration der Rotatorenmanschettenmuskulatur gerichtet. Die Position der Tuberkula wurde in koronaren und axialen CT-Scans ausgewertet. Dabei wurden die verschiedenen Grade der Dislokation der Tubercula majus et minus jeweils in vier Kategorien eingeteilt und der größte Wert unabhängig von der Dislokationsrichtung beurteilt: 1 = <0,5 cm disloziert, 2 = 0,5-1 cm disloziert, 3 = >1 cm disloziert, 4 = nicht eingeheilt und ohne Kontakt zum Humerusschaft oder der Endoprothese. In Anlehnung an vorherige Studien wurde die

Lage des Tuberculum majus in der koronaren Ebene als normal angesehen, wenn es zwischen 0,5-1 cm unter einer Linie tangential zur Spitze des Prothesenkopfs und rechtwinklig zur Schaftachse positioniert war.^{9,11,86}

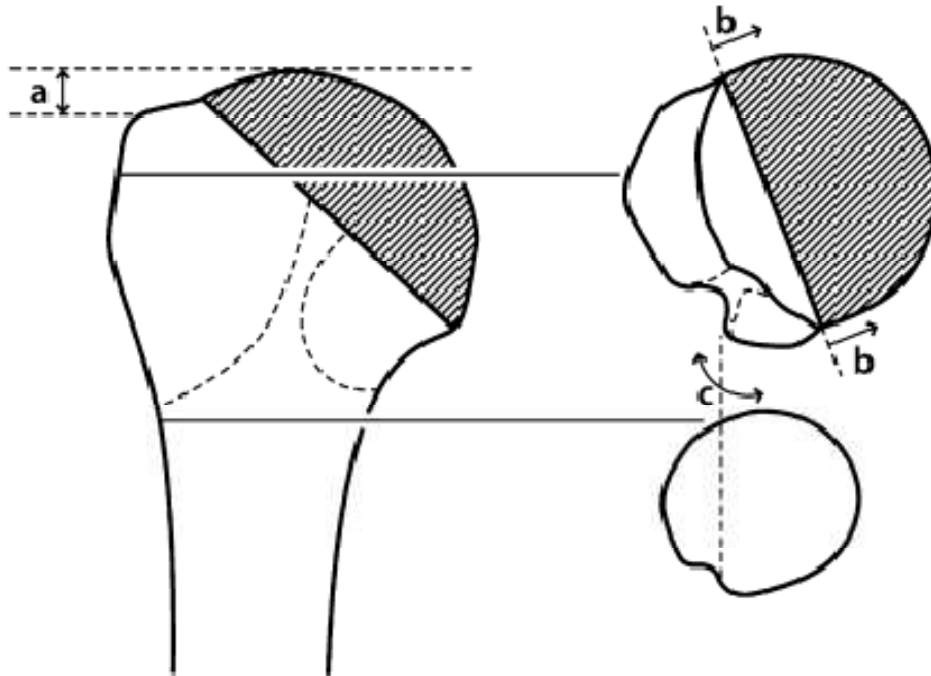


Abb. 21 Analyse der Tuberkulaposition im CT: a Tuberculum-majus-Kopf-Abstand, b mediale Überlappung der Tuberkula, c Verlauf des Sulcus bicipitalis, Greiner (2009)⁴³

In der axialen Schicht wurde die mediale Fehlposition der Tuberkula analysiert: Der Sulcus bicipitalis wurde in distalen Schnitten des proximalen Humerus unterhalb des Frakturareals identifiziert und nach proximal verfolgt. Die Lage der Tuberkula wurde als normal angesehen, wenn der Sulcus bicipitalis in den axialen Schichten von distal nach proximal ohne Lücken größer als 0,5 cm verfolgt werden konnte und keine mediale Überlappung der Tuberkula auf den Endoprothesenkopf feststellbar war.

Die fettige Degeneration der einzelnen Muskeln der Rotatorenmanschette wurde analog zur Einteilung von GOUTALLIER zwischen Grad 0 bis 4 klassifiziert; die Summe dieser Werte steht für den Gesamtdegenerationsgrad.^{38,41} Die Mm. infraspinatus et subscapularis wurden auf zwei Ebenen beurteilt: zum einen an der Spitze des Processus coracoideus und zum anderen am unteren Rand des Glenoids. Die Auswertung der Computertomogramme erfolgte durch Übereinstimmung zweier unabhängiger Beobachter.

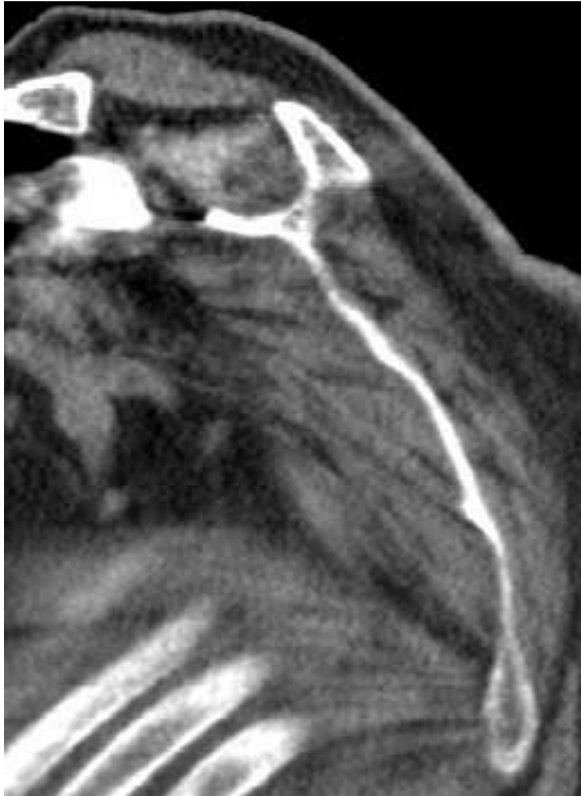

Abb. 22 Evaluation der fettigen Degeneration: parasagittale Schichten, Grad 3 M. supraspinatus; Grad 2 M. infraspinatus und subscapularis, Greiner (2009)⁴³

2.4 Statistische Analyse

Zur Auswertung der in dieser Studie erhobenen intervallskalierten (z.B. Constant Score, Lebensalter), rangskalierten (z.B. Dislokationsgrade der Tuberkula) und nominalskalierten (z.B. Geschlecht, Armdominanz) Parameter wurde das statistische Computerprogramm SPSS 13.0 für Windows (SPSS; Chicago, Illinois) verwendet. Als statistisch signifikant wurden die Resultate mit einer zweiseitigen Irrtumswahrscheinlichkeit $p \leq 0,05$ gewertet.

Die intervallskalierten Daten wurden durch die Berechnung von Mittelwerten und entsprechender Standardabweichungen sowie durch Angabe der Minima, Maxima und Mediane charakterisiert; zur Auswertung rang- und nominalskalierter Parameter wurden die Häufigkeitsverteilungen unter Prozentangaben in Kreuztabellen berechnet.

Zur Überprüfung signifikanter Korrelationen wurde für den Vergleich zweier metrischer Parameter (z.B. Constant Score, absolute Prothesenhöhe) der Korrelationskoeffizient

nach Pearson, für den quantitativen Vergleich zweier rangskalierter Merkmale (z.B. qualitative Bewertung des Constant Scores, Grad der Dislokation der Tuberkula, Grad der Degeneration der Rotatorenmanschette) der Rangkorrelationskoeffizient nach Spearman-Rho bestimmt.

Um einen Überblick über die qualitativen Zusammenhänge zu erhalten, wurde der Kruskal-Wallis-Test (KW) für mehr als zwei unabhängige Stichproben (z.B. vier verschiedene Dislokationsgrade der Tuberkula) in Bezug auf eine stetige Messgröße (z.B. Constant Score) angewendet. Bei signifikantem Ergebnis wurden je zwei dieser unabhängigen Stichproben (z.B. zwei unterschiedliche Dislokationsgrade) mit Hilfe des Mann-Whitney-U-Tests (MWU) in Bezug auf eine stetige Messgröße (z.B. Constant Score) charakterisiert.

3 Ergebnisse

3.1 Klinische Ergebnisse

Bei den insgesamt 33 nachuntersuchten Patienten konnten bei der Inspektion der Narbe keine Anzeichen einer Entzündung oder einer mangelhaften Intaktheit der Haut festgestellt werden. Deutliche Muskelatrophien wurden bei keinem Patienten verzeichnet.

Die glenohumerale Abduktion am sitzenden Patienten bei vom Untersucher fixierter Skapula wurde mit Hilfe eines Goniometers ermittelt. Sie betrug an der prothetisch versorgten Schulter im Mittel $56,21^\circ \pm 15,05^\circ$ (Maximum 80° , Minimum 30°). Dabei war der Anteil derer Patienten, deren glenohumerale Abduktion $\geq 70^\circ$ war, 33,3%.

Bei den 33 nachuntersuchten Patienten konnten die neurologischen Kraftgrade der Muskeln der Rotatorenmanschette in Bezug auf Innenrotation (M. subscapularis), Außenrotation (M. infraspinatus) und Abduktion (M. supraspinatus) ermittelt werden. Keiner der Patienten hatte bei einem der genannten Muskeln einen Kraftgrad < 3 . Für den M. supraspinatus wurde ein mittlerer Kraftgrad von $4,27 \pm 0,80$, für den M. infraspinatus $4,36 \pm 0,78$ und für den M. subscapularis von $4,33 \pm 0,78$ erzielt. Bzgl. der einzelnen Muskeln erreichten jeweils etwa die Hälfte der Patienten (M. supraspinatus 48,5%, M. infraspinatus 54,5%, M. subscapularis 51,5%) das volle Kraftmaß von 5. Mit einer Irrtumswahrscheinlichkeit von $p < 0,001$ konnten signifikante Zusammenhänge zwischen den Kraftgraden der einzelnen Muskeln nachgewiesen werden.

3.2 Auswertung des Constant Scores

Der bei 33 Patienten erhobene Constant Shoulder Score (CS) erreichte von 100 möglichen Punkten im Mittel einen Wert von $44,73 \pm 16,82$ Punkten (Minimum 7, Maximum 79 Punkte). Da die Kraftmessung bei allen Patienten an beiden Schultern deutlich unter 100% lag, wurde der Score-Wert bzgl. der Kraft auf die gesunde Seite

normiert, d.h. die gesunde Seite wurde als 100% angesehen, und erreichte so einen Mittelwert von $50,36 \pm 19,43$ Punkten (Minimum 7, Maximum 88 Punkte). Entsprechend der Einteilung des in Bezug auf die Kraft normierten Constant Scores analog zu KOLLIG in vier Kategorien erreichten 18,2% sehr gute oder gute Ergebnisse, 63,6% erreichten ein funktionell schlechtes Resultat.⁶⁶

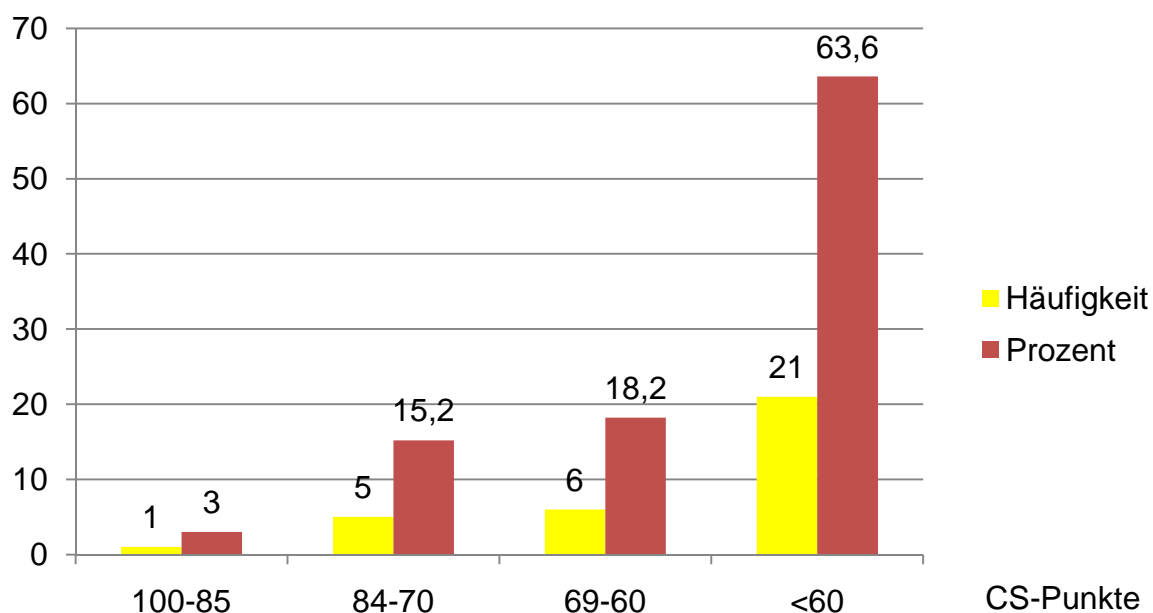


Abb. 23 Verteilung der Ergebnisse im absoluten Constant Score

Die rein subjektive Beurteilung der Schmerzen ergab einen Durchschnittswert von $10,97 \pm 3,75$ Punkten (Minimum 0, Maximum 15 Punkte). Insgesamt wurde eine gute Schmerzlinderung erreicht: Nur 27,3% der Patienten gaben ihren Schmerz mit weniger als 10 Punkten an.

Die teils subjektive, teils objektive Bewertung der Durchführbarkeit der Aktivitäten des täglichen Lebens (ADL) erreichte im Mittel $12,85 \pm 4,38$ Punkte (Minimum 5, Maximum 20 Punkte). 75,8% der Patienten konnten die Aktivitäten des täglichen Lebens mindestens in halbem Umfang wieder ausführen und erzielten ≥ 10 Punkte im Constant Score.

Die aktive funktionelle Beweglichkeit (Range of Motion) bei den 33 nachuntersuchten Patienten wurde an der prothetisch versorgten Seite mit durchschnittlich $17,52 \pm 8,66$ Punkten (Maximum 40, Minimum 2 Punkte) bewertet. 42,4% der Patienten erreichten ≥ 20 Punkte.

	FLEX	ABD	ARO	IRO
Mittelwert	4,73	3,94	4,97	3,88
Standardabweichung	2,54	2,15	3,64	1,73
Minimum	0	0	0	2
Maximum	10	10	10	10

Tab. 9 Punktwerte der Bewegungsausmaße der endoprothetisch versorgten Schultern

Die Bewertung der Kraft ergab einen Mittelwert von $3,39 \pm 2,74$ Punkten (Maximum 8 = 4 kg, Minimum 0 = 0 kg Punkte), welcher einer Kraft von 1,7 kg entspricht. 30,3% erzielten ≥ 6 Punkte bzw. 3 kg Kraftzug. Da keiner der Patienten an einem seiner Arme 100% erreichte, wurde die Kraft an der operierten Seite in Bezug auf die gesunde Seite neu berechnet. Hierbei wurde an der endoprothetisch versorgten Schulter ein mittlerer Punktwert von $9,03 \pm 6,54$ ermittelt, welches einer Kraft von 4,5 kg entspricht (Maximum 19 = 9,5 kg, Minimum 0 = 0 kg). Nun konnten 24,2% der Patienten ≥ 15 Punkte bzw. 7,5 kg Kraftzug erreichen.

CS-Punkte

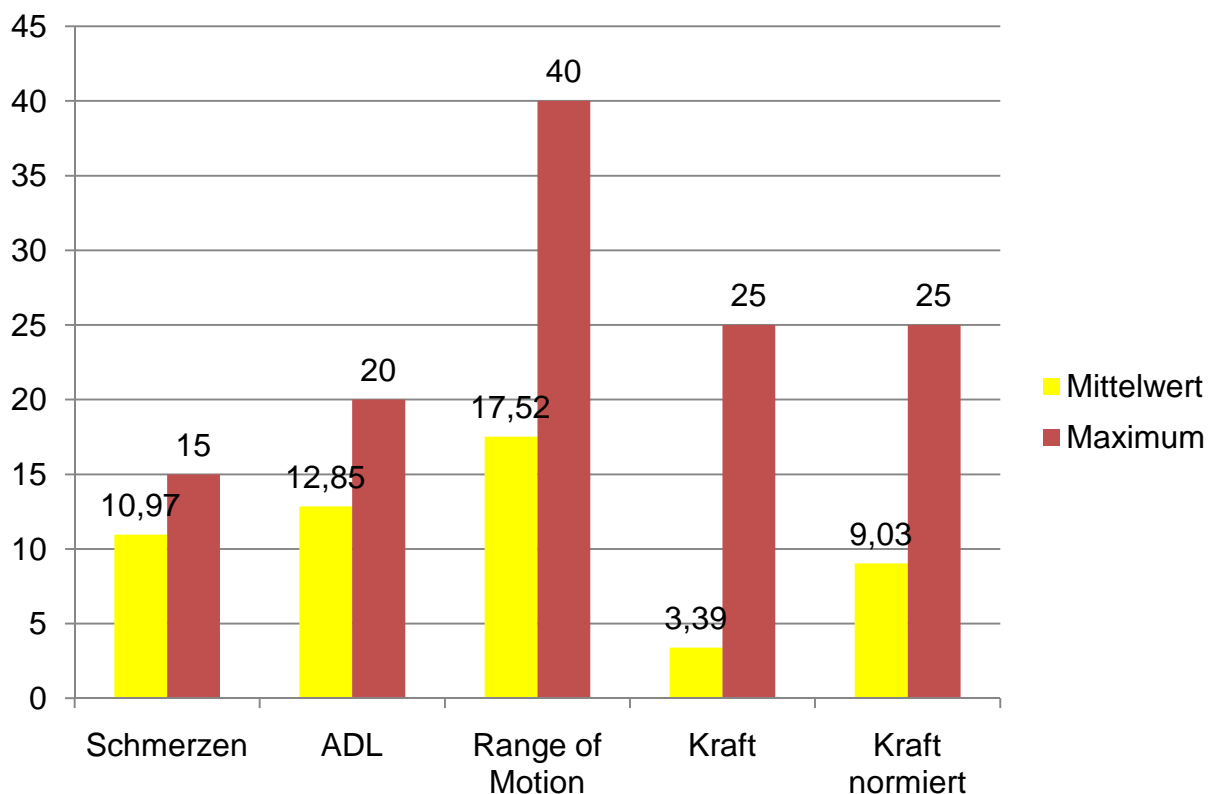


Abb. 24 Mittelwerte und erreichbare Maxima des Constant Scores

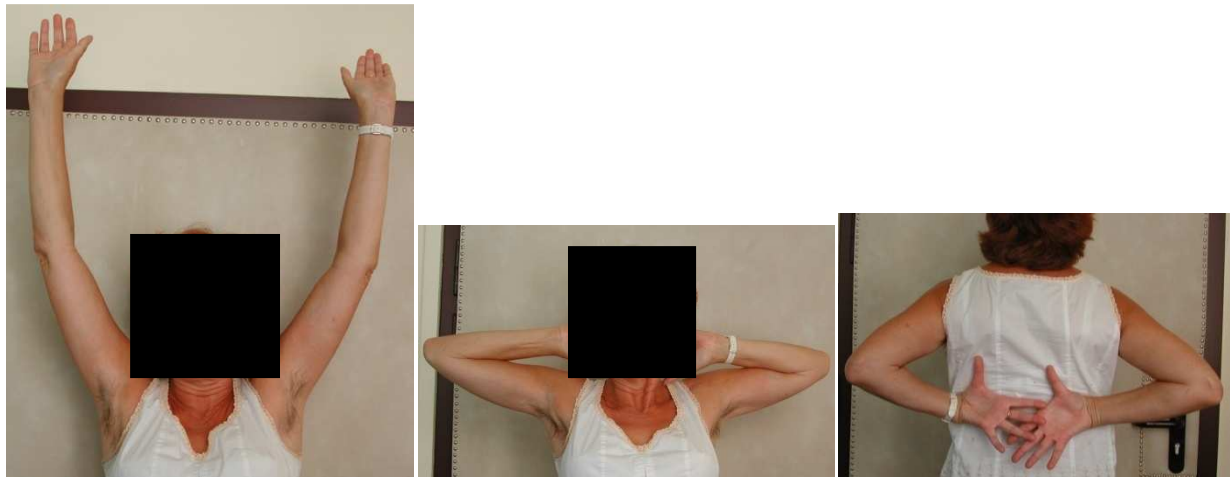

Abb. 25 60jährige Patientin mit 4-Part-Fraktur links postoperativ, CS 88



Abb. 26 81jährige Patientin mit 4-Part-Fraktur links postoperativ, CS 46

3.2.1 Alters- und geschlechtskorrelierter Constant Score

In Korrelation zu Alter und Geschlecht der Patienten erreichte der bzgl. Kraft normierte Constant Score im Mittel einen Wert von $74,09\% \pm 30,22\%$ (Minimum 11%, Maximum 151%). 33,3% der Patienten erreichten einen Score von $\geq 92\%$ in Bezug auf Alter und Geschlecht.

Entsprechend der Einteilung des alters- und geschlechtskorrelierten Constant Scores (agCS) analog zu GODENÈCHE in vier Kategorien erreichten 36,4% sehr gute oder gute Ergebnisse, 30,3% erreichten ein funktionell schlechtes Resultat.³⁶

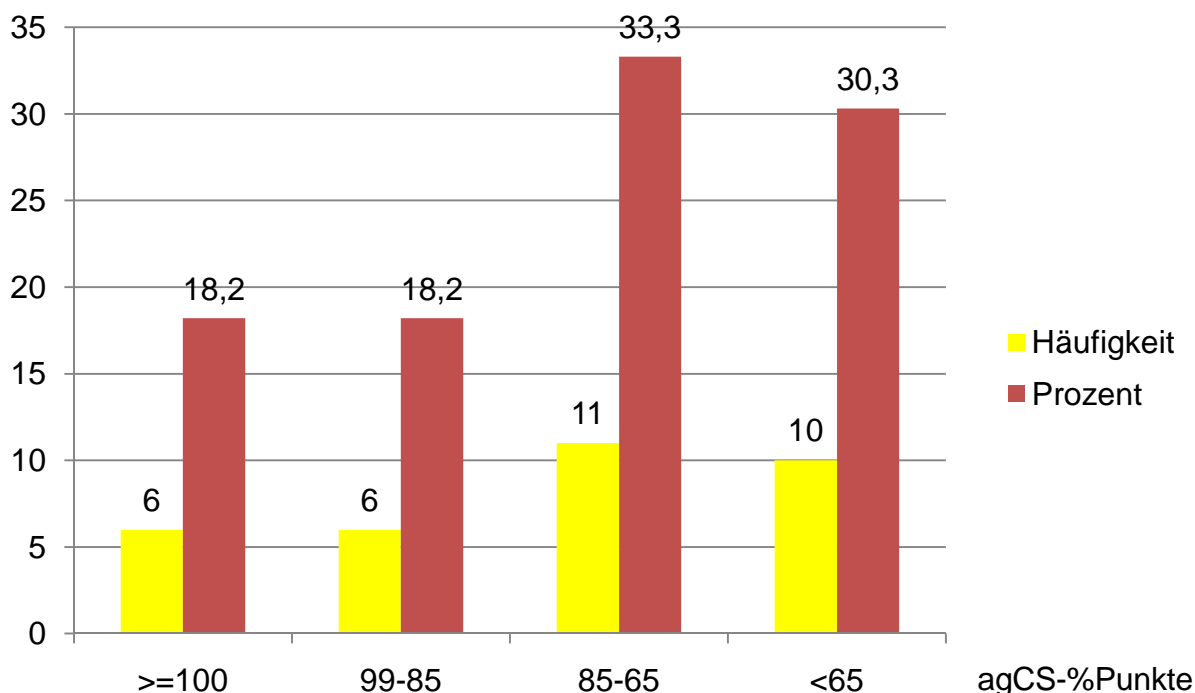


Abb. 27 Verteilung der Ergebnisse im relativen Constant Score

3.3 Auswertung des DASH-Scores

Der erhobene DASH-Score erreichte einen Mittelwert von $38,15 \pm 19,76$ Punkten (Minimum 3, Maximum 79 Punkte). 33,3% der Patienten gaben einen Score von weniger als 24 Punkten an.

In Bezug zum erhobenen Constant Score zeigte der DASH-Score eine Korrelation nach Pearson von $-0,821$ mit einer Irrtumswahrscheinlichkeit $p < 0,001$. Dies spricht für eine deutliche negative Korrelation, d.h. höhere Werte im CS (besseres Ergebnis) gehen mit niedrigeren Werten im DASH-Score (besseres Ergebnis) einher. Das zeigt den starken Zusammenhang zwischen objektiv gemessenen Werten und den subjektiv angegebenen Fähigkeiten. Dies galt auch in Bezug auf den Constant Score mit Alters- und Geschlechterkorrelation: Hier betrug der Korrelationskoeffizient nach Pearson $-0,837$ mit einer Irrtumswahrscheinlichkeit $p < 0,001$.

DASH-Score

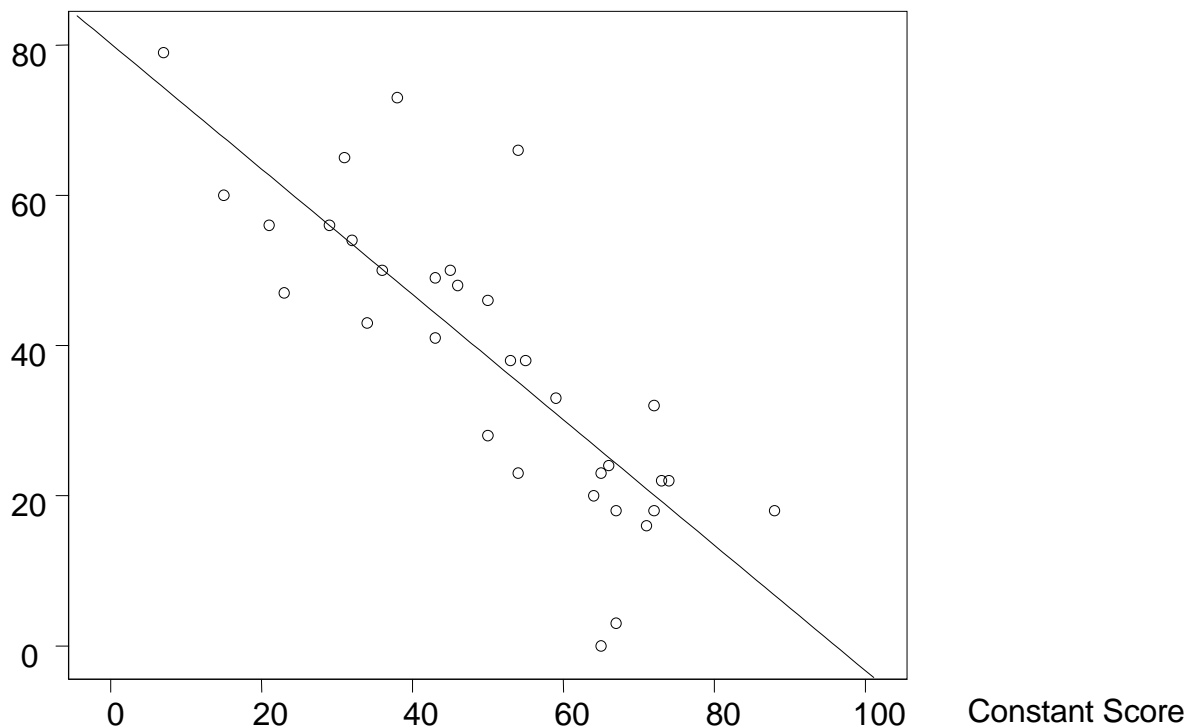


Abb. 28 Lineare Regression ($r^2=0,674$) zwischen dem DASH- und dem Constant Score

3.4 Röntgenologische Ergebnisse

Von den 30 Patienten, welche an der Auswertung der Humerusschaftlänge, der akromiohumeralen Distanz und der Zentrierung des Humeruskopfs im Glenoid mittels röntgenologischer Bildgebung teilnahmen, wurde ein mittlerer absoluter Constant Score von $47,69 \pm 20,00$ Punkten (Maximum 88, Minimum 7) bei einem mittleren alters- und geschlechtskorrelierten CS von $70,72\% \pm 31,14\%$ (Maximum 151%, Minimum 11%) erreicht. Der mittlere DASH-Score dieses Teilkollektivs betrug $39,83 \pm 19,70$ Punkte.

Innerhalb der zwei Patiententeilgruppen, die entsprechend dem intraoperativen Gebrauch der Sehne des M. pectoralis major (PMT) als Markierung bei der Schaftlängenrekonstruktion gebildet worden waren, war der relative CS in Gruppe 1

(PMT) ($n=21$) mit $81,10\% \pm 29,32\%$ signifikant höher als in Gruppe 2 ($n=9$) mit $56,00\% \pm 30,37\%$ ($p=0,045$). Ebenso war auch der absolute CS der Gruppe 1 mit $54,00 \pm 18,61$ Punkten höher als der von Gruppe 2 ($39,78 \pm 20,40$ Punkte) ($p=0,094$). Der DASH-Score zeigte in Gruppe 1 (PMT) mit $34,90 \pm 18,33$ Punkten signifikant bessere Ergebnisse als in Gruppe 2 mit $51,44 \pm 17,38$ Punkten ($p=0,034$).

Score-Wert

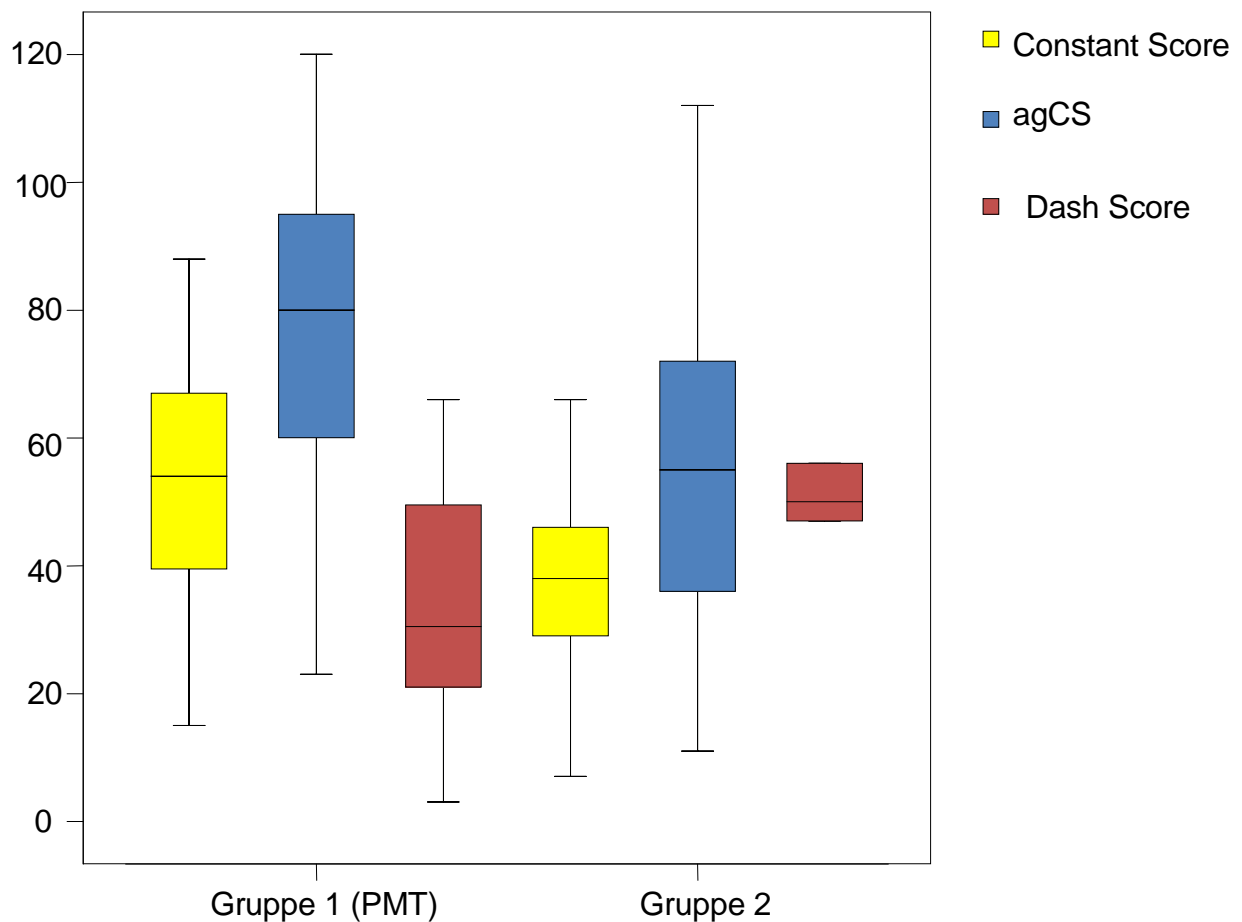


Abb. 29 Boxplot: CS (gelb), agCS (blau) und DASH (rot) der Gruppen 1 und 2

3.4.1 Humerusschaftlänge

Die Messung der Humerusschaftlänge ergab für die gesamte Patientengruppe ($n=30$), die Teilgruppe 1 (PMT) und die Teilgruppe 2 bzgl. der Prothesenhöhe, der Armlänge der nicht endoprothetisch versorgten Seite und der relativen und absoluten Humerusschaftlängendifferenz folgende Werte:

	n = 30	Gruppe 1 (n = 21)	Gruppe 2 (n = 9)
Prothesenhöhe	31,67 ± 2,13 (27,40 - 37,00)	31,77 ± 2,40 (27,40 - 37,00)	31,44 ± 1,42 (29,00 - 34,10)
Humeruslänge	32,25 ± 1,99 (27,70 - 37,50)	32,18 ± 2,29 (27,70 - 37,50)	32,40 ± 1,08 (31,00 - 34,00)
relative Längendifferenz	-0,44 ± 1,11 (-2,00 - 2,00)	-0,41 ± 0,87 (-2,00 - 1,60)	-0,51 ± 1,60 (-2,00 - 2,00)
absolute Längendifferenz	0,90 ± 0,77 (0,00 - 2,00)	0,69 ± 0,66 (0,00 - 2,00)	1,40 ± 0,81 (0,00 - 2,00)

Tab. 10 Übersicht über die Längenmessungen in cm

Die Messung der absoluten Humerusschaftlängendifferenz im Vergleich zur nicht operierten Seite zeigte in Gruppe 1 mit $0,69 \pm 0,66$ cm signifikant niedrigere Werte als in Gruppe 2 mit $1,40 \pm 0,81$ cm ($p = 0,045$) (MWU). Die Korrelation nach Pearson zwischen der absoluten bzw. der relativen Humerusschaftlängendifferenz und dem alters- und geschlechtskorrelierten CS sowie dem absoluten CS zeigte keinen statistisch signifikanten Zusammenhang:

	Längendifferenz relativ	Längendifferenz absolut
Constant Score	-0,065 $p=0,733$	-0,055 $p=0,772$
alters- und geschlechtskorrelierter CS	-0,032 $p=0,865$	-0,162 $p=0,391$

Tab. 11 Pearson-Korrelation der Schaftlängendifferenz und des Constant Scores

Die absolute Schaftlängendifferenz wurde in vier Kategorien eingeteilt: 0-0,5 cm, 0,5-1 cm, 1-2 cm und >2 cm:

	Gruppe 1 (PMT)	Gruppe 2	Total
0 bis 0,5	12	2	14
0,5 bis 1	3	1	4
1 bis 2	6	6	12
>2	0	0	0
Total	21	9	30

Tab. 12 Humerusschaftlängendifferenz in Kategorien

Auch die Rangkorrelation nach Spearman-Rho zeigte keine Signifikanzen zwischen den Kategorien der absoluten Längendifferenz und den Graden des Constant Scores ($p=0,501$) oder des alters- und geschlechtskorrelierten Scores ($p=0,972$).

3.4.2 Akromiohumerale Distanz

Die Klassifizierung der akromiohumeralen Distanz $<0,6$ cm oder $>0,6$ cm ergab für das gesamte Patientenkollektiv ($n=30$), die Teilgruppe 1 (PMT) ($n=21$) und die Teilgruppe 2 ($n=9$) folgende Verteilung:

	Gruppe 1 (PMT)	Gruppe 2	Total
$>0,6$	17	7	24
$<0,6$	4	2	6
Total	21	9	30

Tab. 13 Verteilung der akromiohumeralen Distanz

Die Auswertung der akromiohumeralen Distanz zeigte in der Rangkorrelation nach Spearman-Rho keinen signifikanten Unterschied zwischen beiden Gruppen ($p=0,849$). Weiterhin konnte im Mann-Whitney-U-Test kein signifikanter Zusammenhang zwischen der akromiohumeralen Distanz und dem absoluten ($p=0,204$) oder dem relativen Constant Score ($p=0,265$) oder der absoluten Humerusschaftlängendifferenz ($p=0,566$) nachgewiesen werden.

3.4.3 Zentrierung

Die Einteilung der Zentrierung der Humeruskopfendoprothese im Glenoid (0 = $<0,5$ cm, 1 = $0,5-1$ cm, 2 = >1 cm) ergab bzgl. des gesamten Patientenkollektivs und der Teilgruppen 1 und 2 folgende Verteilung:

	Gruppe 1 (PMT)	Gruppe 2	n=30
$<0,5$	4	1	5
$0,5-1$	11	2	13
>1	6	6	12
Total	21	9	30

Tab. 14 Zentrierung der Humeruskopfendoprothese im Glenoid in den Kollektiven

Die Auswertung der Korrelation zwischen den Gruppen der Zentrierung und dem absoluten CS sowie alters- und geschlechtskorrelierten CS mittels des Kruskal-Wallis-Tests war jeweils signifikant ($p=0,043$).

Dabei waren im Mann-Whitney-U-Test zwischen der Dezentrierung $<0,5$ cm ($52,80 \pm 17,92$ Punkte) und der Dezentrierung von $0,5-1$ cm ($58,38 \pm 20,49$ Punkte) keine

signifikanten Unterschiede im Constant Score festzustellen ($p=0,430$), ebenso wenig wie zwischen den Gruppen $<0,5$ cm und >1 cm ($39,08 \pm 16,02$ Punkte) ($p=0,140$), wohl aber zwischen den Gruppen $0,5-1$ cm und >1 cm ($p=0,018$). In Bezug auf den alters- und geschlechtskorrelierten CS zeigten sich ähnliche Ergebnisse: $<0,5$ cm ($87,00 \pm 44,31\%$) und $0,5-1$ cm ($83,62 \pm 27,27\%$) $p=0,805$; $<0,5$ cm und >1 cm ($57,08 \pm 23,91\%$) $p=0,126$; $0,5-1$ cm und >1 cm $p=0,015$.

Score-Wert

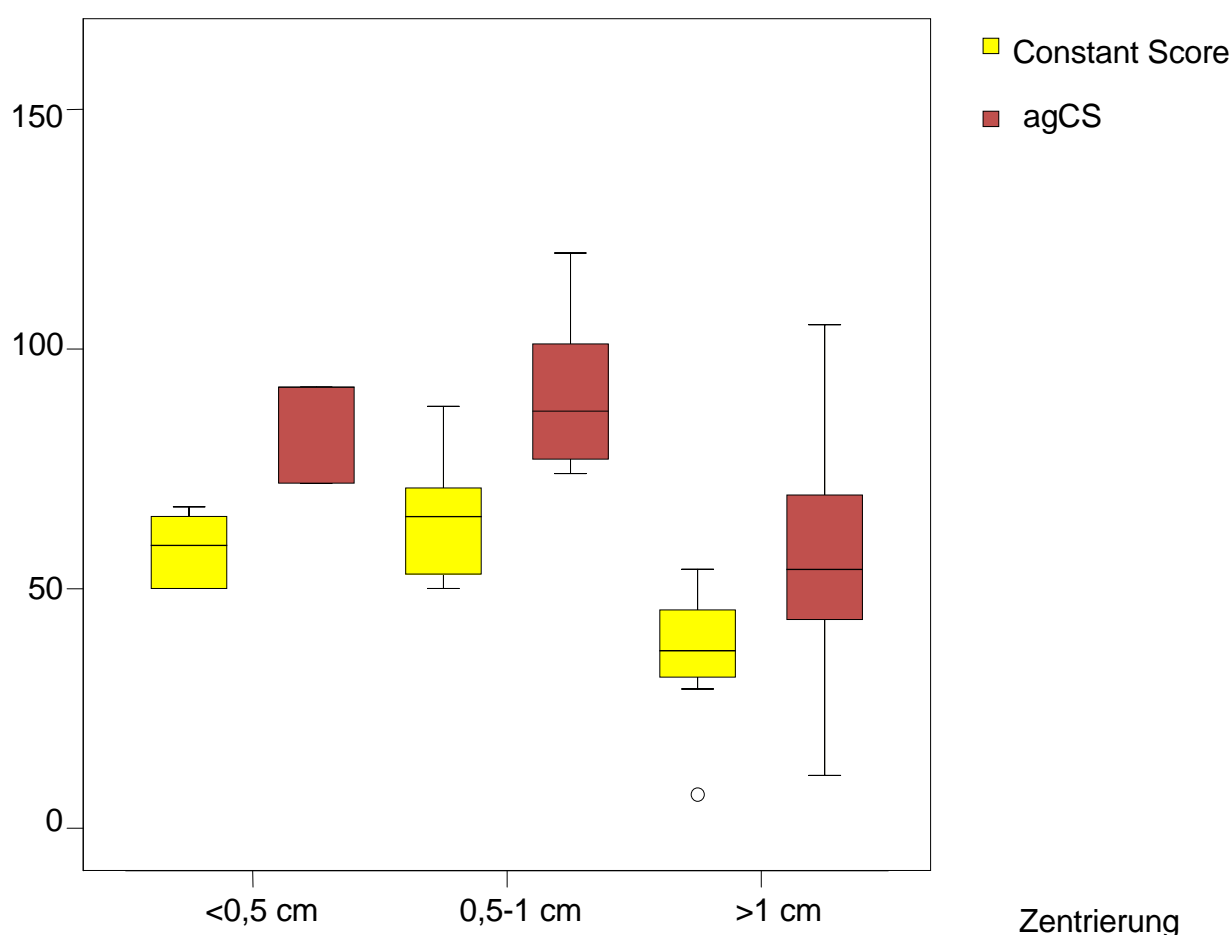


Abb. 30 Boxplot: CS und agCS der verschiedenen Zentrierungsgruppen

Die Zentrierung in Gruppe 1 war deutlich besser als in Gruppe 2 ($p=0,091$) (Spearman-Rangkorrelation), wenn auch nicht statistisch signifikant. Die absolute Humerusschaftlängendifferenz zeigte im Kruskal-Wallis-Test keine signifikante Korrelation zur Endoprothesenzentrierung ($p=0,845$).

Zwischen der Endoprothesenzentrierung und der akromiohumeralen Distanz bestand eine signifikante Korrelation von $0,433$ ($p=0,017$) im Spearman-Rang-Test.

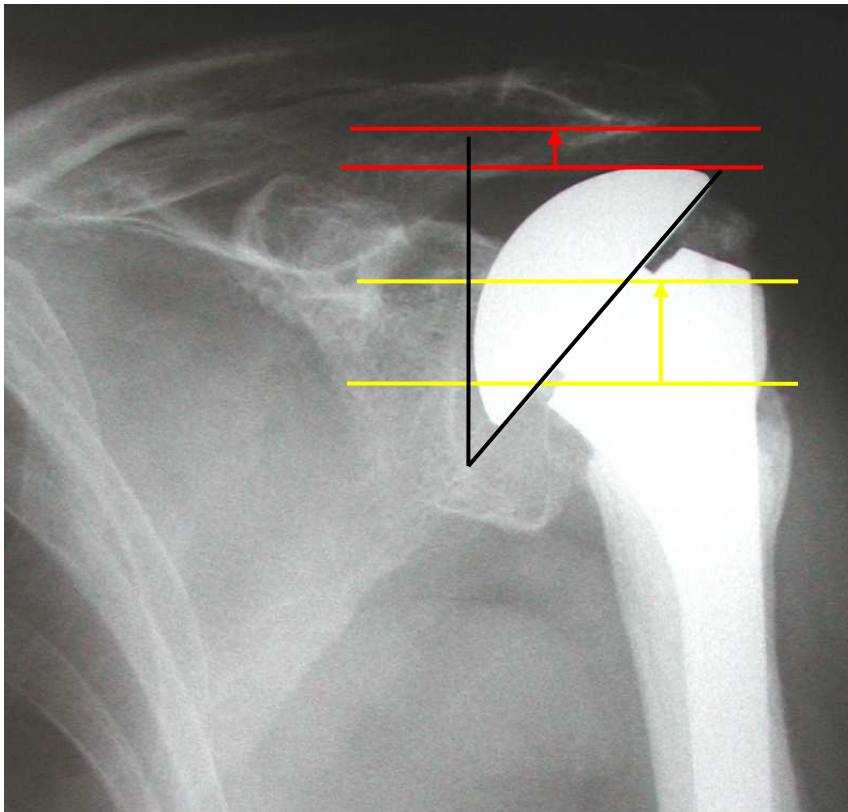


Abb. 31 58jährige Patientin, AHD <0,6 cm (rot), Dezentrierung >1 cm (gelb), CS 31

3.4.4 Position und Heilung der Tuberkula

Die Einteilung der Einheilung der Tuberkula (vollständige Heilung in anatomischer Position, Fehlposition mit Heilung der Tuberkula in extraanatomischer Stellung und keine Heilung mit Ausbildung einer Pseudarthrose oder Resorption der Tuberkula) ergab bzgl. des gesamten Patientenkollektivs und der Teilgruppen 1 und 2 folgende Verteilung:

		Gruppe 1 (PMT)	Gruppe 2	n=30
Heilung des Tuberculum majus	komplett verheilt	10	1	11
	fehlpositioniert	10	3	13
	nicht verheilt	1	5	6
	Total	21	9	30
Heilung des Tuberculum minus	komplett verheilt	10	4	14
	fehlpositioniert	10	3	13
	nicht verheilt	1	2	3
	Total	21	9	30

Tab. 15 Verteilung der Heilung der Tuberkula in den Kollektiven

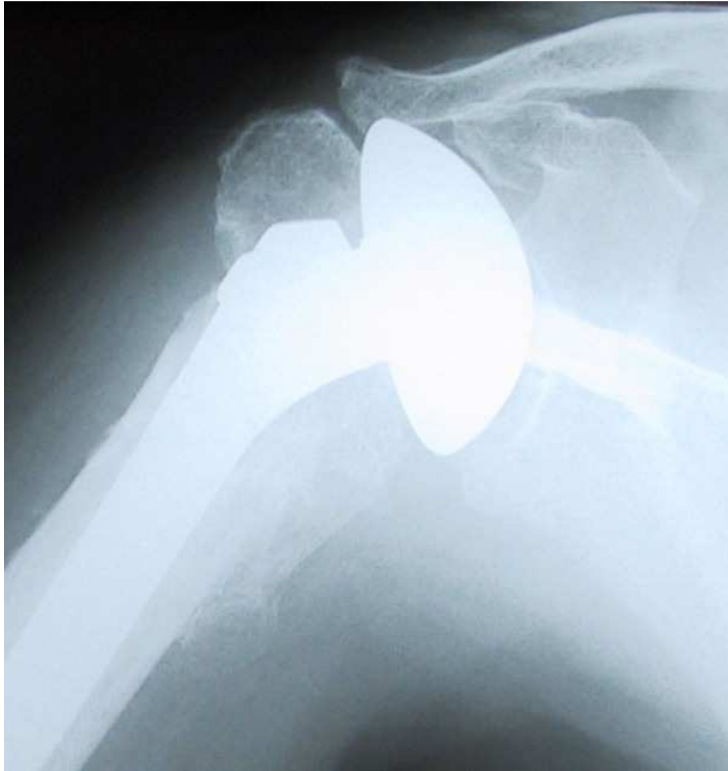

Abb. 32 81jähriger Patient, nicht verheiltes Tuberculum majus, Fehlposition des Tuberculum minus, CS 54

Entsprechend der Spearman-Rang-Korrelation konnte eine signifikante Übereinstimmung der Heilungsgrade der Tubercula majus et minus nachgewiesen werden ($p < 0,001$).

Die röntgenologische Auswertung der Positionierung und Heilung des Tuberculum majus zeigte sich signifikant besser in Gruppe 1 als in Gruppe 2 ($p = 0,003$) (Spearman-Rangkorrelation).

Auch der absolute CS ($p = 0,025$) und der agCS ($p = 0,020$) waren signifikant besser bei besserer Positionierung des Tuberculum majus (KW). Patienten, bei denen das Tuberculum majus vollständig verheilt war, zeigten signifikant höhere Werte im absoluten CS ($55,46 \pm 15,59$ Punkte) und relativen CS ($79,45 \pm 22,12\%$) als Patienten mit nicht verheiltem Tuberkulum ($30,33 \pm 12,83$ Punkte bzw. $42,33 \pm 18,46\%$) ($p = 0,007$ bzw. $p = 0,005$) (MWU). Signifikanzen gab es auch zwischen Patienten mit einer Fehlposition ($53,69 \pm 20,63$ Punkte bzw. $83,00 \pm 34,82\%$) und nicht verheiltem Tuberkulum ($p = 0,028$ bzw. $p = 0,023$). Kein signifikanter Unterschied dagegen zeigte sich zwischen Patienten mit verheiltem Tuberculum majus und denen mit einer Fehlposition ($p = 0,885$ bzw. $p = 0,750$) (MWU).

Score-Wert

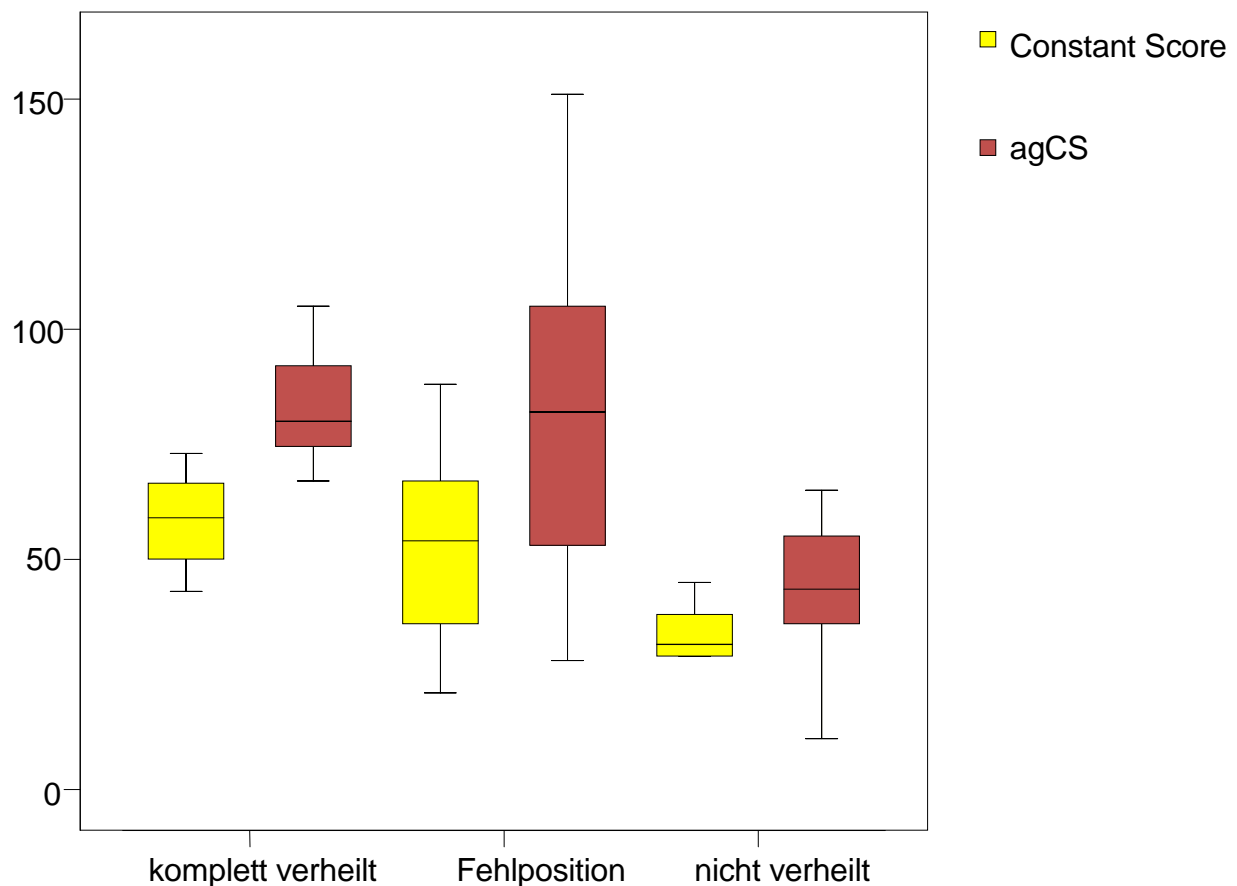


Abb. 33 Boxplot: CS in Abhängigkeit der Einheilung des Tuberculum majus

Die Positionierung des Tuberculum minus dagegen war weder statistisch signifikant zu Gruppe 1 oder 2 korreliert ($p=0,574$) (Spearman-Rho) noch zeigten sich signifikant höhere Werte im absoluten ($p=0,054$) oder relativen CS ($p=0,079$) (KW).

Es gab keinen signifikanten Zusammenhang zwischen der Heilung der Tubercula majus et minus und der Humerusschaftlänge in Kategorien oder der akromiohumeralen Distanz. Die Rangkorrelation nach Spearman zeigte jedoch einen signifikanten Zusammenhang zwischen der Endoprothesenzentrierung und der Heilung der Tubercula majus et minus.

	Tuberculum minus	Tuberculum majus	AHD	Zentrierung	Längendifferenz absolut
Tuberculum minus	1	0,847 $p<0,001$	0,32 $p=0,085$	0,548 $p=0,002$	-0,139 $p=0,464$
Tuberculum majus	0,847 $p<0,001$	1	0,202 $p=0,284$	0,597 $p<0,001$	-0,023 $p=0,905$

Tab. 16 Spearman-Rho-Rangkorrelation der verschiedenen Parameter

Im Kruskal-Wallis-Test konnten keine Signifikanzen zwischen der absoluten Schaftlängendifferenz und dem Heilungsgrad des Tuberculum majus ($p=0,951$) oder minus ($p=0,364$) nachgewiesen werden.

3.5 Computertomographische Ergebnisse

Von den 20 Patienten, bei denen eine retrospektive Auswertung von Computertomogrammen zur Beurteilung der fettigen Degeneration der Rotatorenmanschette und der Positionierung der Tuberkula möglich war, wurde ein mittlerer absoluter Constant Score von $49,23 \pm 21,41$ Punkten (Maximum 88, Minimum 15 Punkte) bei einem mittleren alters- und geschlechtskorrelierten CS von $68,70\% \pm 28,62\%$ (Maximum 120%, Minimum 23%) erreicht. Der mittlere DASH-Score dieses Teilkollektivs betrug $41,05 \pm 21,39$ Punkte.

3.5.1 Position und Heilung der Tuberkula

Interessanterweise gab es keine Patienten mit resorbierten Tuberkula. Die Analyse der Positionierung des Tuberculum majus zeigte neun Patienten (45%) mit einer Fehlposition $<0,5$ cm, drei Patienten (15%) mit einer Fehlposition zwischen $0,5-1$ cm, fünf Patienten (25%) mit einer Fehlposition >1 cm und drei Patienten (15%), bei denen das Tuberculum majus nicht verheilt war und ohne Kontakt zur Endoprothese oder Humerusschaft blieb.

Die Ergebnisse für das Tuberculum minus zeigten neun Patienten (45%) mit einer Dislokation $<0,5$ cm, vier Patienten (20%) mit $0,5-1$ cm, fünf Patienten (25%) >1 cm und zwei Patienten (10%) mit nicht verheiltem kleinen Tuberkulum.

Die Dislokationen der Tubercula majus et minus korrelierten nach Spearman-Rho statistisch signifikant miteinander, ebenso wie zu den Kategorien des absoluten und relativen Constant Scores:

	agCS	CS	Dislokation Tuberculum majus	Dislokation Tuberculum minus
Dislokation Tuberculum majus	0,684 $p=0,001$	0,669 $p=0,001$	1	0,845 $p<0,001$
Dislokation Tuberculum minus	0,646 $p=0,002$	0,563 $p=0,010$	0,845 $p<0,001$	1

Tab. 17 Rangkorrelationen der Dislokation der Tuberkula, des CS und des agCS

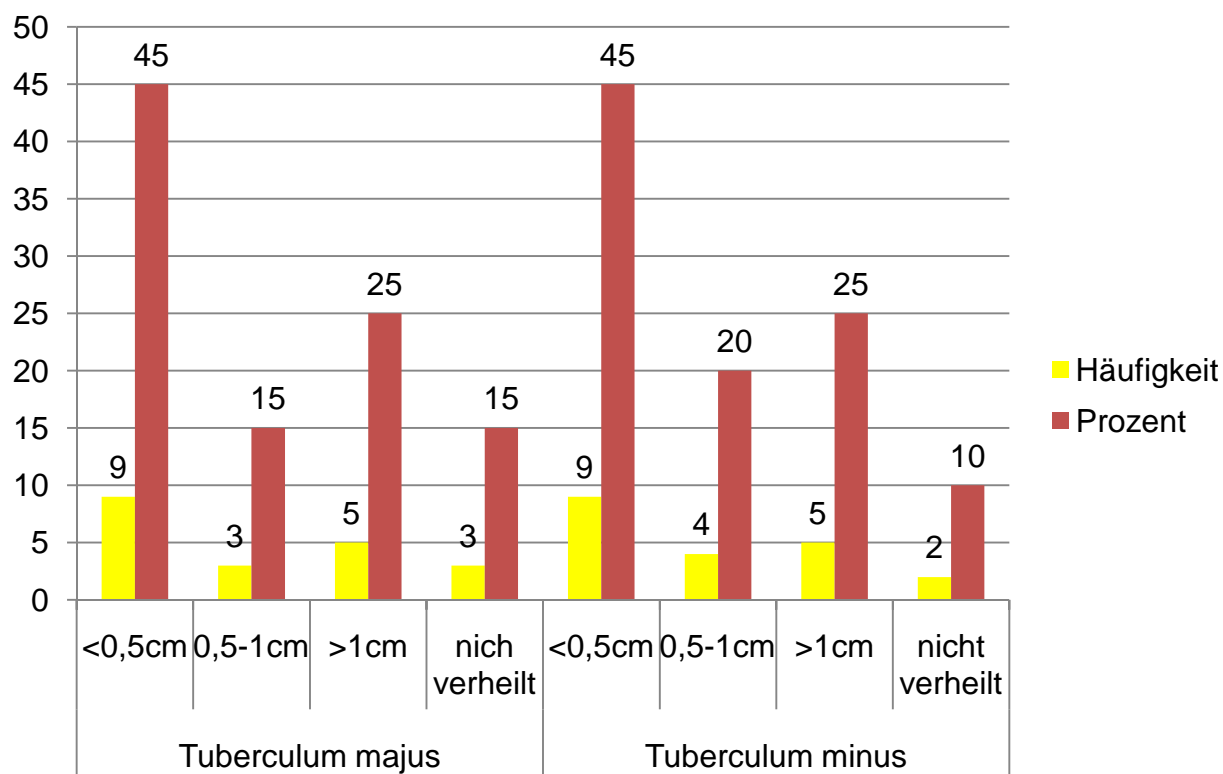


Abb. 34 Einheilung der Tuberkula

Die Auswertung der Positionierung des Tuberculum majus zeigte in Korrelation zum absoluten CS signifikante Unterschiede ($p=0,003$) (KW). Signifikant höhere Werte des absoluten CS erreichten Patienten mit einer Dislokation $<0,5$ cm ($66,24 \pm 11,79$ Punkte) im Vergleich zu Patienten mit einer Dislokation zwischen $0,5-1$ cm ($48,56 \pm 8,77$ Punkte) ($p=0,033$), >1 cm ($32,54 \pm 16,93$ Punkte) ($p=0,004$) oder nicht verheiltem großen Tuberculum ($25,17 \pm 11,41$ Punkte) ($p=0,013$). Die Ergebnisse des absoluten CS unterschieden sich ebenfalls signifikant zwischen Patienten mit einer Dislokation zwischen $0,5-1$ cm und Patienten mit nicht verheiltem Tuberculum ($p=0,05$).

Obwohl die Ergebnisse des mittleren absoluten CS niedriger waren, bestand kein signifikanter Unterschied zwischen Patienten mit einer Dislokation des Tuberculum majus zwischen $0,5-1$ cm und den Patienten mit einer Dislokation >1 cm ($p=0,101$) sowie zwischen Patienten mit Dislokation des Tuberculum majus von >1 cm und nicht verheiltem Tuberculum ($p=0,655$).

CS-Punkte

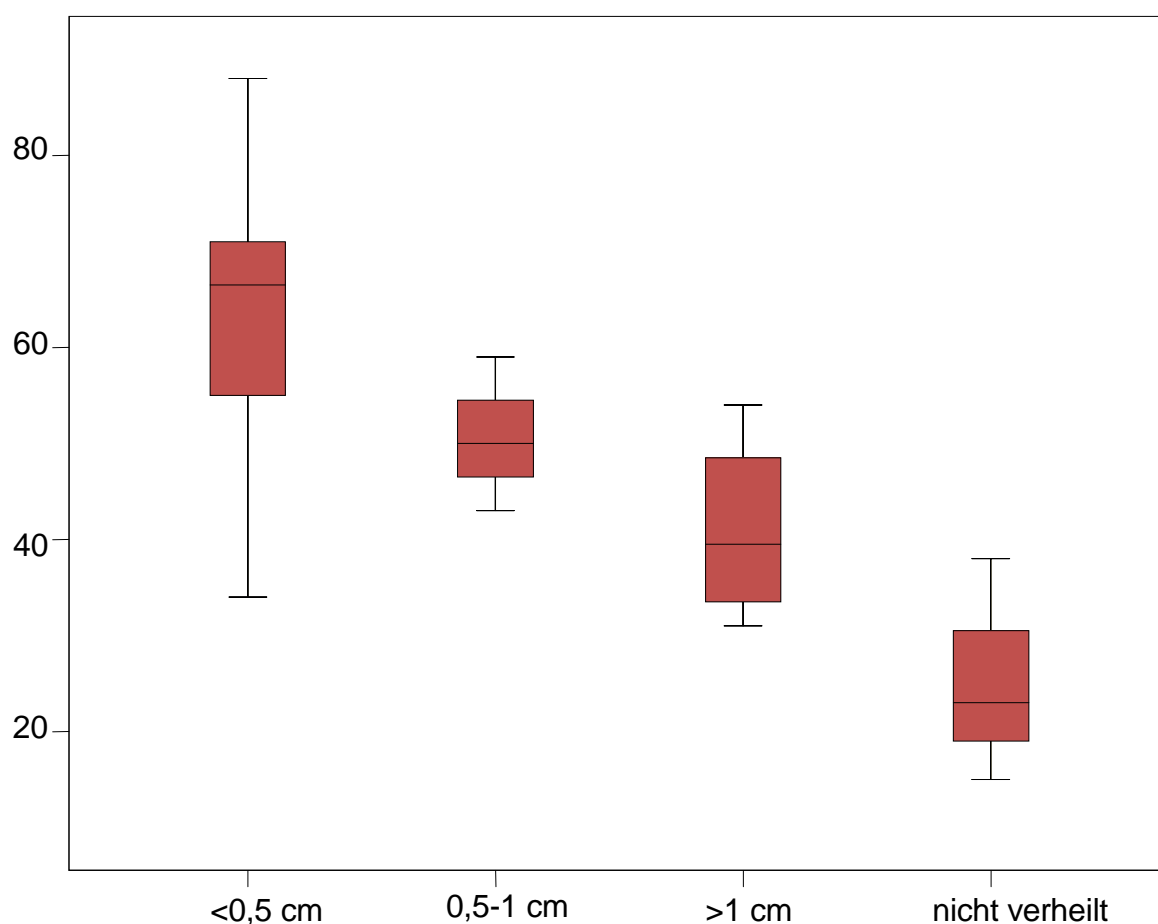


Abb. 35 Boxplot: CS der verschiedenen Dislokationsgrade des Tuberculum majus

Ähnliche Ergebnisse konnten bei der Analyse der Dislokation des Tuberculum minus gefunden werden. Im Kruskal-Wallis-Test konnten signifikante Unterschiede im CS nachgewiesen werden ($p=0,011$). Der mittlere absolute CS von Patienten mit einer Dislokation des Tuberculum minus $<0,5$ cm ($63,61 \pm 14,23$ Punkte) war signifikant höher als bei Patienten mit einer Dislokation >1 cm ($30,28 \pm 17,38$ Punkte) ($p=0,006$) und bei Patienten mit nicht verheiltem Tuberkulum ($26,25 \pm 15,91$ Punkte) ($p=0,036$).

Zwischen den anderen Dislokationsgraden konnten keine statistischen Signifikanzen nachgewiesen werden: $<0,5$ cm und $0,5-1$ cm ($50,92 \pm 14,16$ Punkte) ($p=0,165$), $0,5-1$ cm und >1 cm ($p=0,086$), $0,5-1$ cm und nicht verheilt ($p=0,165$) sowie >1 cm und nicht verheilt ($p=1,000$).

CS-Punkte

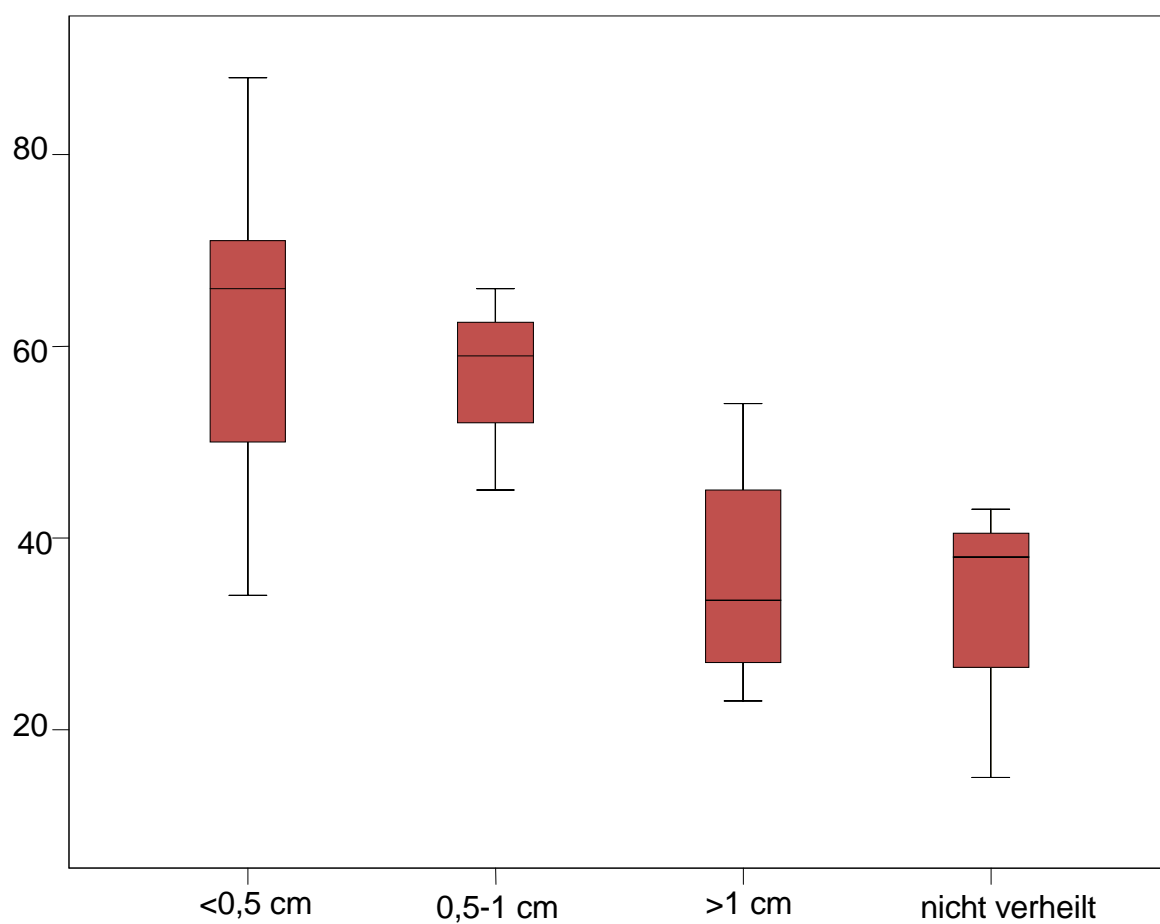


Abb. 36 Boxplot: CS der verschiedenen Dislokationsgrade des Tuberculum minus

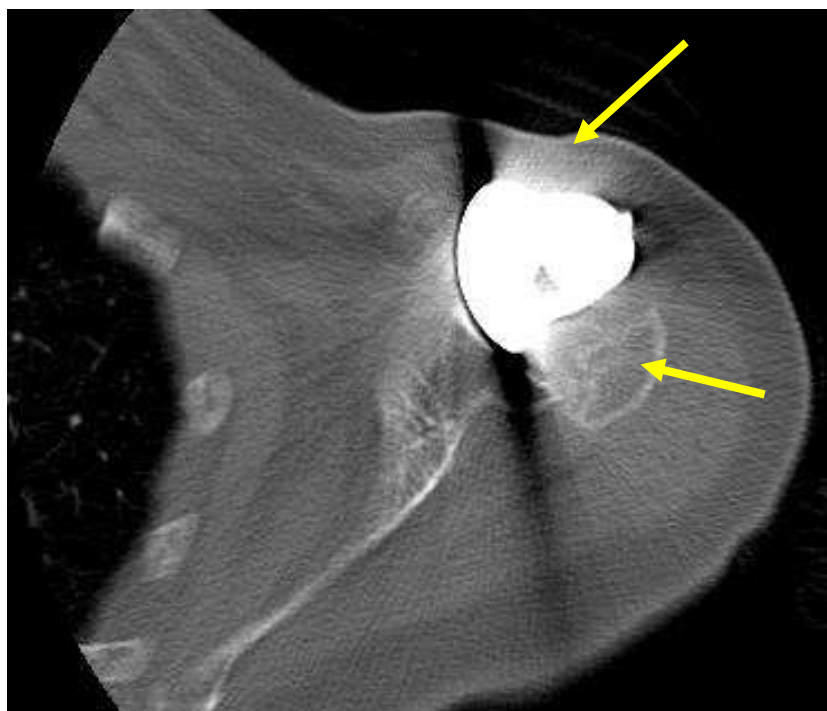


Abb. 37 81jährige Patientin mit nicht verheilten Tubercula majus et minus links, CS 15

3.5.2 Fettige Degeneration der Rotatorenmanschette

Die fettige Degeneration der Muskeln der Rotatorenmanschette analog zu GOUTALLIER und ihre Verteilung zeigt das folgende Diagramm.³⁸

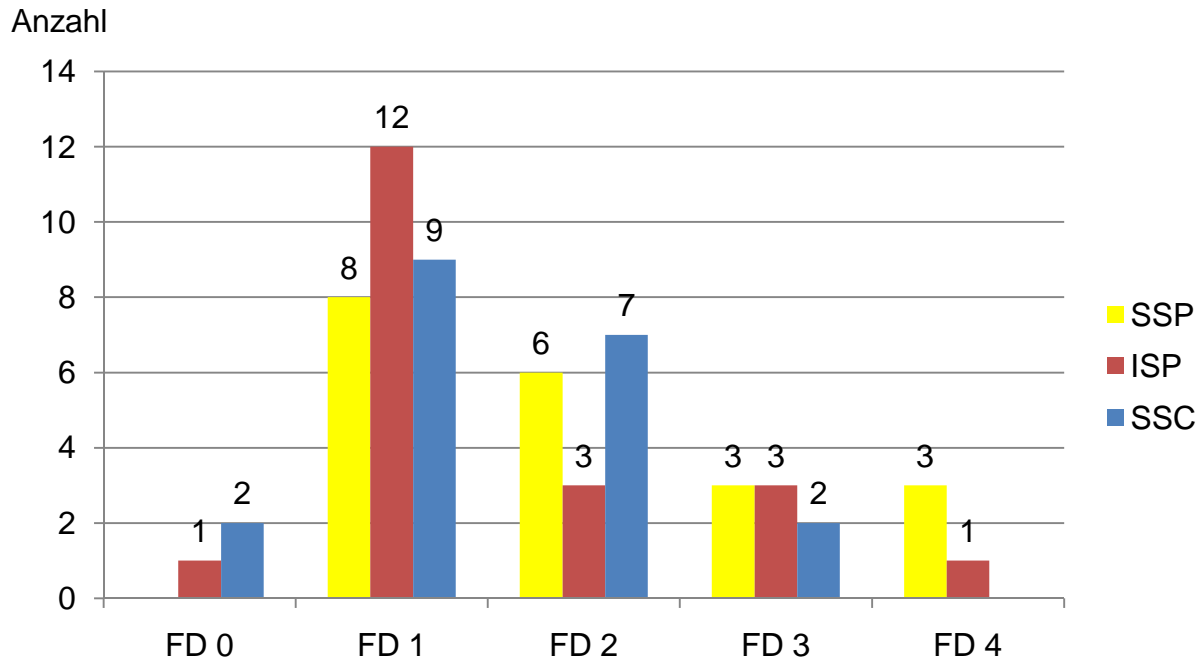


Abb. 38 Grade der fettigen Degeneration der Rotatorenmanschette

Der Rangkorrelationskoeffizient nach Spearman zwischen den Graden der fettigen Degeneration der einzelnen Muskeln war signifikant: Mm. supra- et infraspinati 0,646 mit $p=0,002$, Mm. infraspinatus et subscapularis 0,779 mit $p<0,001$ und Mm. supraspinatus et subscapularis 0,568 mit $p=0,009$. Ebenso gab es Korrelationen der Mm. supra- et infraspinati zu den Graden der relativen und absoluten Constant Scores; mit höhergradiger Degeneration verschlechterte sich das klinische Ergebnis.

	CS	agCS
fettige Degeneration M. subscapularis	0,470 $p=0,037$	0,355 $p=0,124$
fettige Degeneration M. infraspinatus	0,537 $p=0,015$	0,510 $p=0,022$
fettige Degeneration M. supraspinatus	0,562 $p=0,010$	0,745 $p<0,001$

Tab.18 Rangkorrelation zwischen den Graden der Degeneration, des CS und des agCS

Die CT-Analyse der Rotatorenmanschette zeigte bzgl. des M. supraspinatus signifikante Differenzen im mittleren absoluten CS ($p=0,007$) und den verschiedenen Graden der

fettigen Degeneration (KW). Patienten mit Grad 1 fettiger Degeneration des M. supraspinatus hatten signifikant höhere Werte im absoluten CS ($65,94 \pm 15,14$ Punkte) als Patienten mit Grad 3 ($28,94 \pm 12,18$ Punkte) ($p=0,014$) sowie Grad 4 ($20,33 \pm 12,22$ Punkte) ($p=0,014$). Auch zwischen Grad 2 ($54,52 \pm 12,29$ Punkte) und Grad 3 ($p=0,039$) sowie Grad 4 ($p=0,020$) zeigte sich ein signifikanter Unterschied im absoluten CS. Zwischen den anderen Gruppen ließen sich keine signifikanten Unterschiede im klinischen Ergebnis nachweisen, jedoch ergab sich eine klare Tendenz, dass ein niedrigerer CS mit höhergradiger fettiger Degeneration einhergeht: Grad 1 und 2 ($p=0,302$), Grad 3 und 4 ($p=0,275$).

CS-Punkte

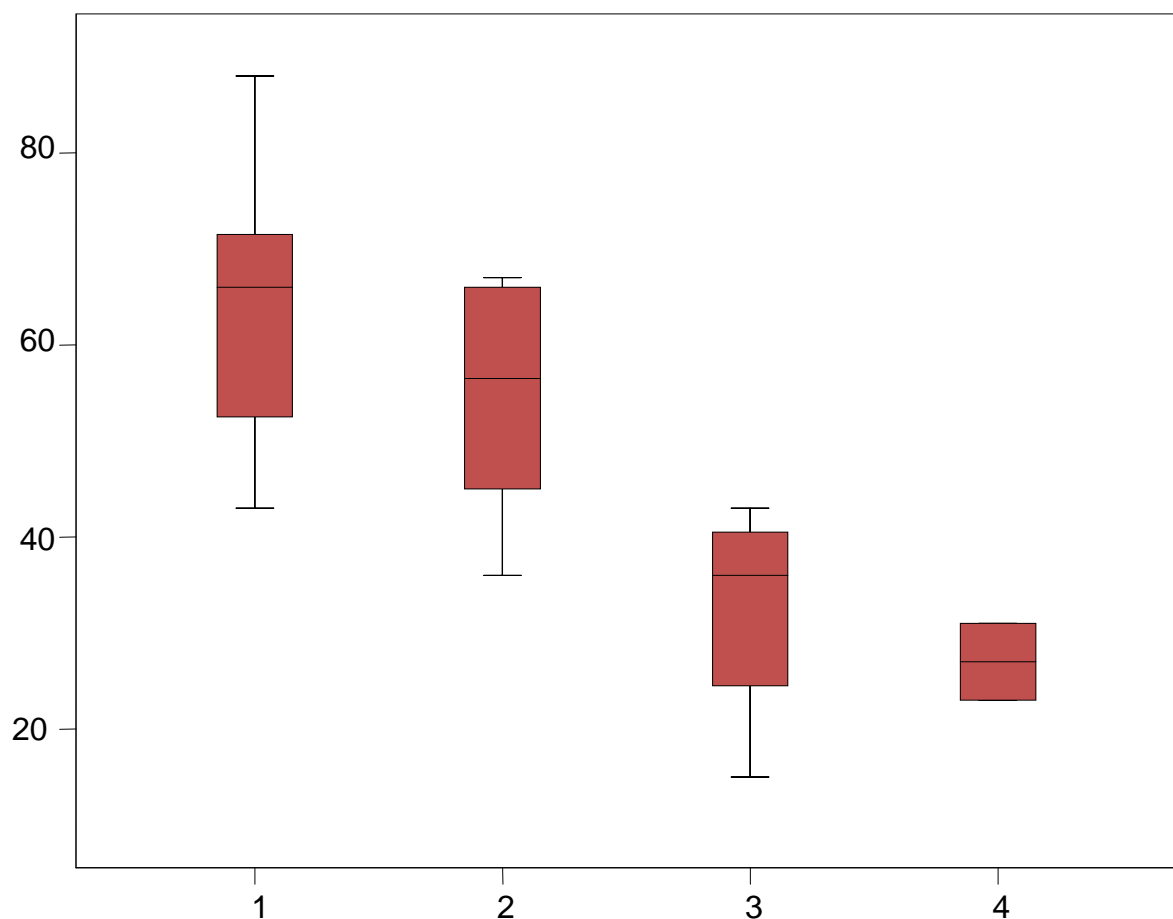


Abb. 39 Boxplot: CS der verschiedenen Degenerationsgrade des M. supraspinatus

Auch für den M. infraspinatus zeigten sich ebenfalls signifikant höhere Werte im absoluten CS ($p=0,044$) zwischen den verschiedenen Degenerationsgraden (KW). Bei Patienten mit Grad 1 ($60,13 \pm 16,80$ Punkte) im Vergleich zu Patienten Grad 3 ($24,11 \pm 9,71$ Punkte) ($p=0,014$) sowie zwischen Patienten Grad 2 ($46,94 \pm 10,77$ Punkte) und Grad 3 ($p=0,050$) konnten signifikante Unterschiede im mittleren absoluten CS aufgezeigt

werden. Zwischen den anderen Gruppen ließen sich keine statistisch signifikanten Differenzen nachweisen: Grad 0 ($67,42 \pm 0$ Punkte) und Grad 1 ($p=0,423$), Grad 0 und 2 ($p=0,180$), Grad 0 und 3 ($p=0,180$), Grad 0 und 4 ($p=0,317$), Grad 1 und 2 ($p=0,386$), Grad 1 und 4 ($p=0,109$), Grad 2 und 4 ($p=0,180$) sowie Grad 3 und 4 ($p=0,180$).

CS-Punkte

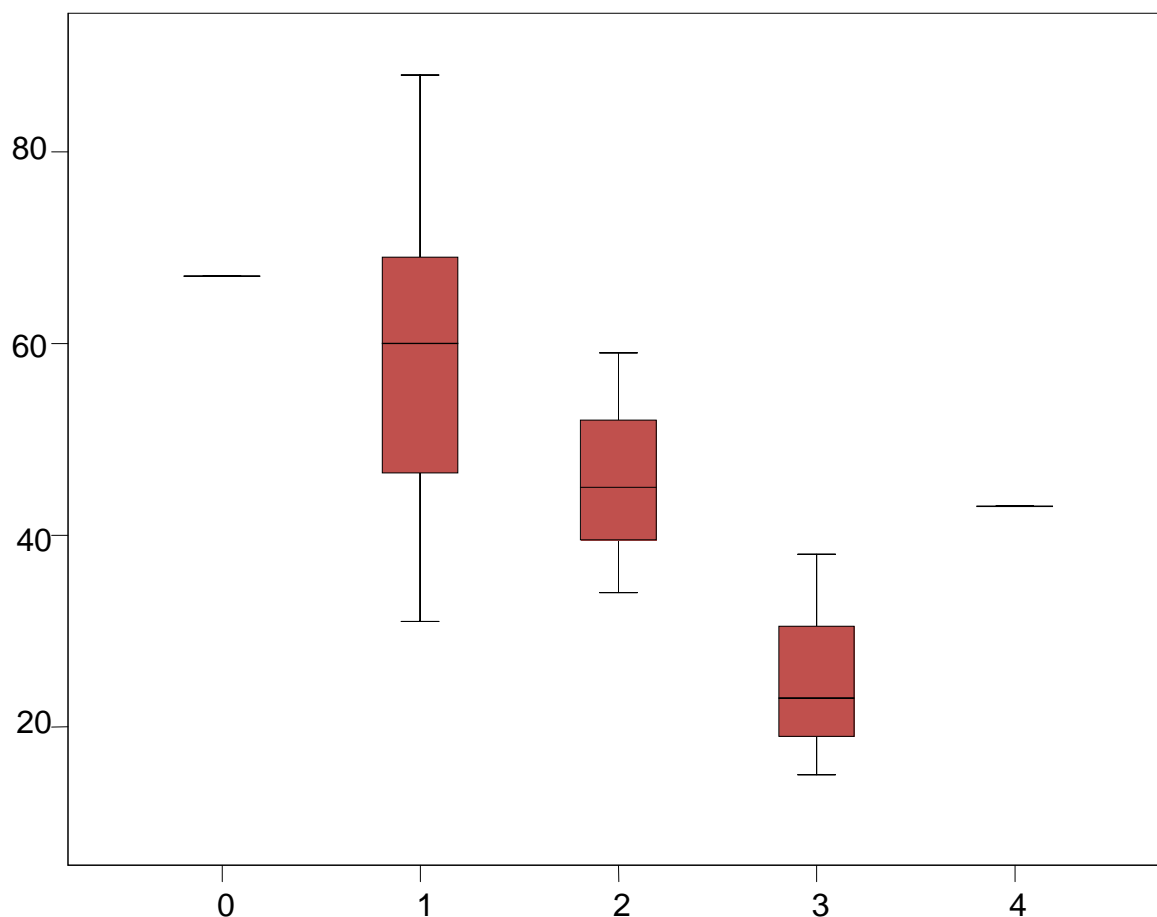


Abb. 40 Boxplot: CS der verschiedenen Degenerationsgrade des M. infraspinatus

Gleiche Ergebnisse konnten bei der Auswertung des M. subscapularis gezeigt werden. Die Tendenz niedrigerer Werte im CS ($p=0,087$) mit steigender fettiger Degeneration war sichtbar (KW). Statistisch signifikante Unterschiede wurden zwischen Patienten mit Grad 1 fettiger Degeneration ($56,02 \pm 18,97$ Punkte) und Grad 3 ($11,00 \pm 5,66$ Punkte) ($p=0,034$) sowie zwischen Patienten mit Grad 2 ($46,15 \pm 16,18$ Punkte) und Grad 3 ($p=0,040$) gefunden. Zwischen den übrigen Degenerationsgraden des M. subscapularis konnten keine Signifikanzen nachgewiesen werden: Grad 0 ($65,44 \pm 0,79$ Punkte) und Grad 1 ($p=0,814$), Grad 0 und Grad 2 ($p=0,143$), Grad 0 und Grad 3 ($p=0,121$) und Grad 1 und Grad 2 ($p=0,368$).

CS-Punkte

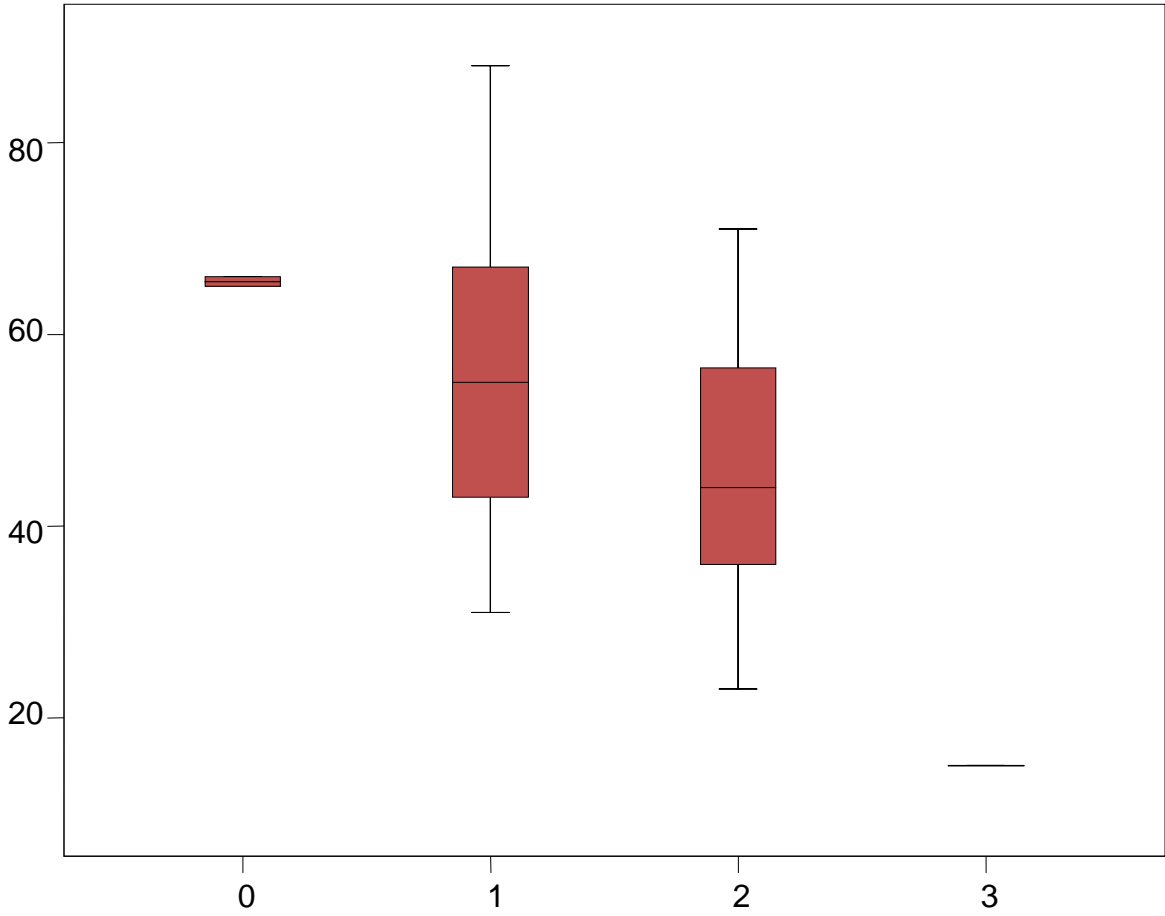


Abb. 41 Boxplot: CS der verschiedenen Degenerationsgrade des M. subscapularis

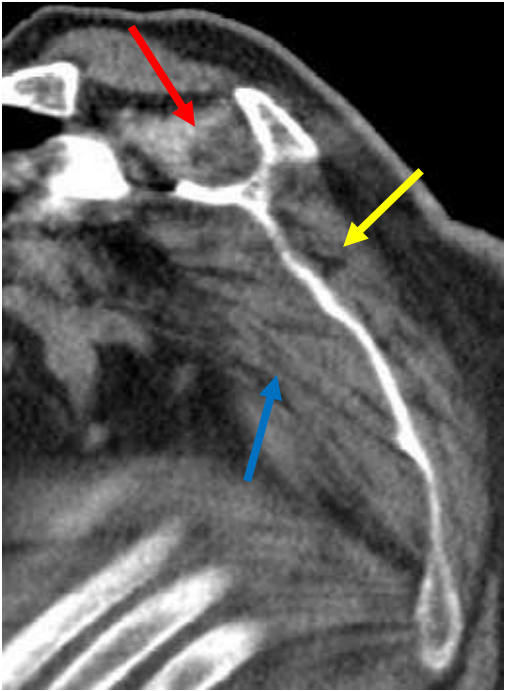


Abb. 42 FD: Grad 3 M. supraspinatus, Grad 2 M. infraspinatus, Grad 2 M. subscapularis

Es gab eine signifikante Korrelation nach Spearman-Rho zwischen der fettigen Degeneration der Mm. supra- et infraspinati und der Dislokation des Tuberculum majus sowie zwischen dem M. subscapularis und dem Tuberculum minus.

	M. subscapularis	M. infraspinatus	M. supraspinatus
Dislokation Tuberculum majus	0,595 p=0,006	0,622 p=0,003	0,758 p<0,001
Dislokation Tuberculum minus	0,594 p=0,006	0,633 p=0,003	0,869 p<0,001

Tab. 19 Rangkorrelation zwischen den Dislokationsgraden der Tuberkula und der FD

3.6 Strukturelle Analyse

Bei insgesamt 17 Patienten (14 Frauen und 3 Männer, Durchschnittsalter $72,12 \pm 9,61$ Jahre) mit einem mittleren absoluten CS von $50,12 \pm 19,41$ Punkten wurden sowohl die röntgenologischen als auch die computertomographischen Auswertungen vorgenommen, so dass sich nun folgende Querverbindungen untersuchen lassen.

Die Untersuchung der Humerusschaftlänge in Bezug zur fettigen Degeneration der Rotatorenmanschette ergab in den Mann-Whitney-U-Tests folgende Ergebnisse: Der M. infraspinatus zeigte zwischen den Degenerationsgraden 2 ($0,05 \pm 0,07$ cm) und 3 ($0,78 \pm 0,78$ cm) einen deutlichen, nicht statistisch signifikanten Unterschied in der absoluten Humerusschaftlängendifferenz ($p=0,064$). Ein signifikanter Unterschied fand sich beim M. subscapularis zwischen den Degenerationsgraden 0 ($2,0 \pm 0$ cm) und 1 ($0,63 \pm 0,61$ cm) ($p=0,039$) sowie ein deutlicher zwischen den Grad 0 und 2 ($0,70 \pm 0,89$ cm) ($p=0,073$). Alle anderen Vergleiche blieben ohne statistische Signifikanz.

Beim Vergleich der CT-Ergebnisse zwischen Gruppe 1 (PMT) und Gruppe 2 zeigten sich im Mann-Whitney-U-Test deutliche, für den M. infraspinatus mit $p=0,073$ beinahe signifikant niedrigere Werte der fettigen Degeneration für die Gruppe mit intraoperativem Gebrauch der Sehne des M. pectoralis major:

	Gruppe 1 (PTM)	Gruppe 2	Irrtumswahrscheinlichkeit
SSP	$1,85 \pm 0,99$	$2,75 \pm 0,96$	$p=0,109$
ISP	$1,31 \pm 0,86$	$2,25 \pm 0,96$	$p=0,073$
SSC	$1,38 \pm 0,77$	$1,50 \pm 1,00$	$p=0,583$

Tab. 20 Mittelwerte und Vergleich der FD zwischen den Patientenkollektiven

Degenerationsgrad

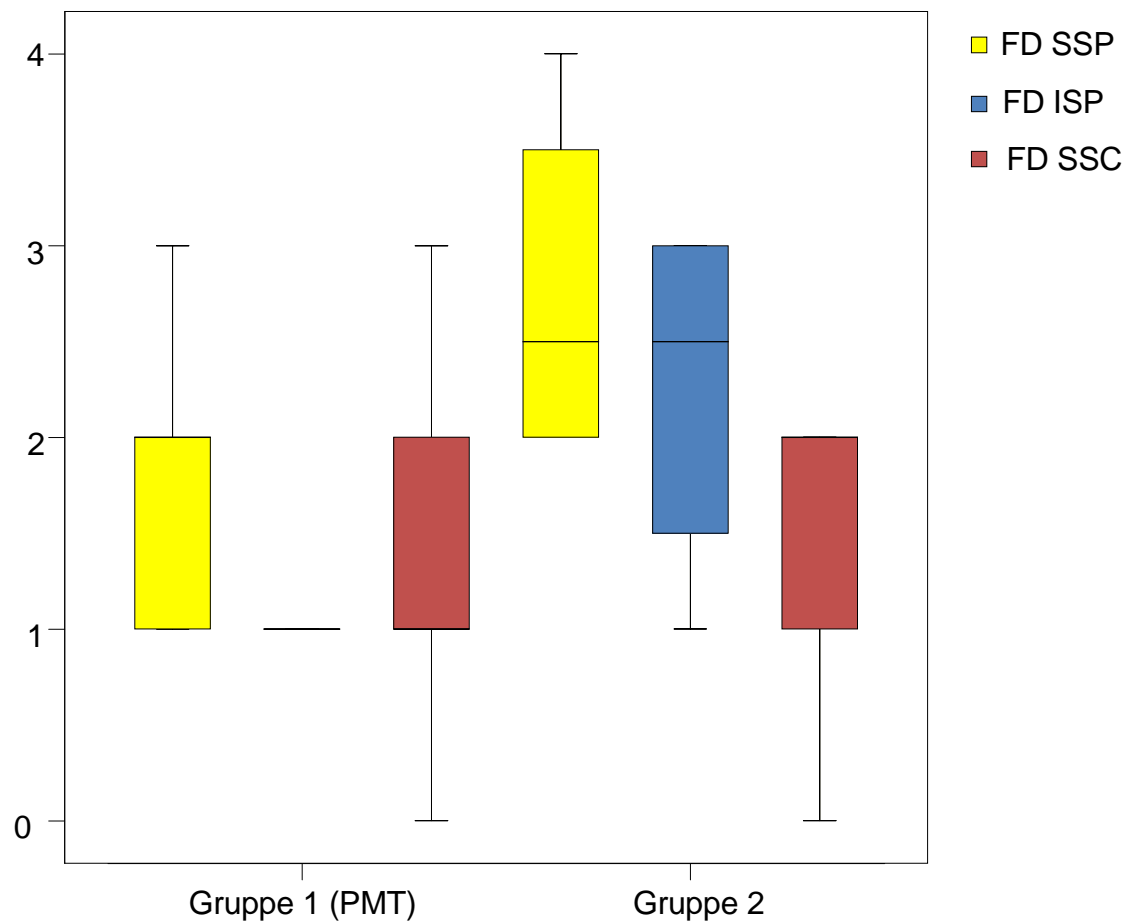


Abb. 43 Boxplot: FD der Rotatorenmanschette im Vergleich beider Patientenkollektive

Die Untersuchung der akromiohumeralen Distanz sowie der Zentrierung des Humeruskopfs im Glenoid in Bezug auf die durch CT gewonnenen Ergebnisse der Einheilung der Tuberkula und der fettigen Degeneration ergab in der Spearman-Rho-Rangkorrelation folgende Ergebnisse ohne Signifikanzen:

	SSP	ISP	SSC	Tub.maj.	Tub.min.
akromiohumerale Distanz	0,078 p=0,765	-0,210 p=0,418	-0,241 p=0,352	0,137 p=0,601	0,000 p=1,000
Zentrierung im Glenoid	0,216 p=0,406	0,065 p=0,803	-0,019 p=0,943	0,213 p=0,411	0,153 p=0,557

Tab. 21 Spearman-Rangkorrelation zwischen computertomographischen und röntgenologischen Ergebnissen

Im Mann-Whitney-U-Test konnten zwischen der akromiohumeralen Distanz ($\leq 0,6$ cm) und der fettigen Degeneration der Rotatorenmanschette zwar keine Signifikanzen nachgewiesen werden, es zeigte sich jedoch die Tendenz einer verringerten Distanz bei höhergradiger fettiger Degeneration der Mm. infraspinatus et subscapularis ($p=0,400$ bzw. $p=0,335$) (SSP $p=0,754$).

Beim Vergleich der durch CT gewonnenen Grade der Einheilung der Tuberkula und der röntgenologisch ermittelten Humerusschaftlänge ergaben sich weder im Kruskal-Wallis-Test, noch in den Einzelvergleichen mittels MWU statistische Signifikanzen.

Schaftlängendifferenz

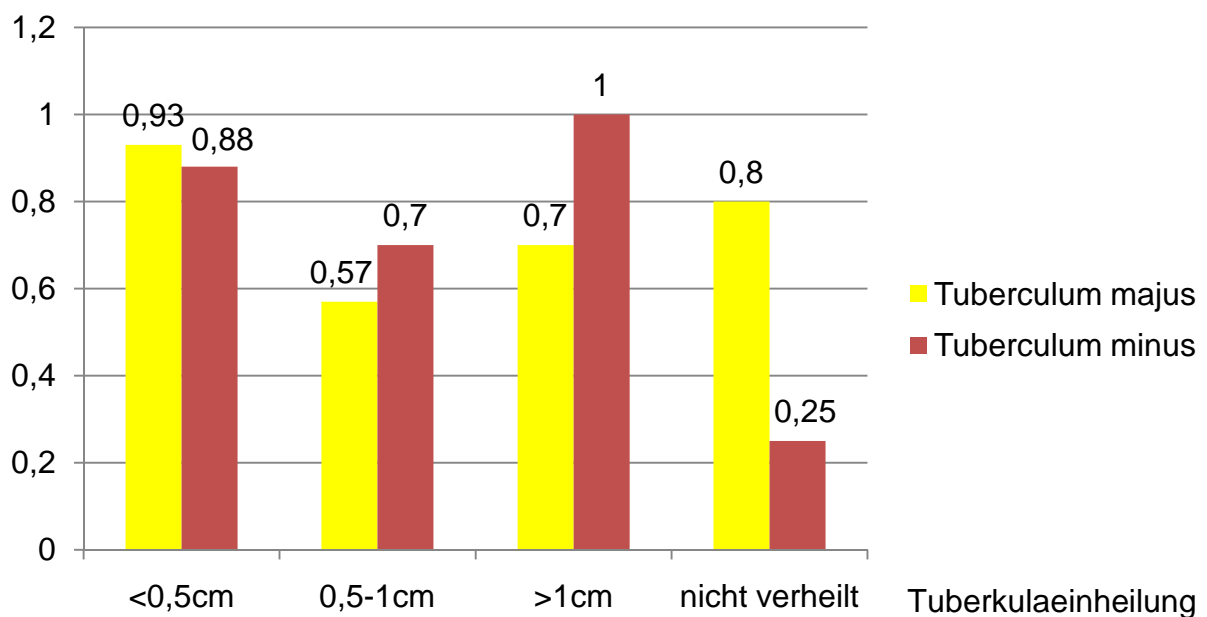


Abb. 44 Mittelwerte der absoluten Schaftlängendifferenz in Bezug auf die Tuberkula

4 Diskussion

Die statistischen Daten dieser Studie wurden in einer retrospektiven Erhebung von Bestands- und Ergebnismaßen gewonnen. Eine retrospektive Studie beurteilt rückschauend, welcher Therapieerfolg mit einer bestimmten Behandlung erreicht werden kann, und sucht den Vergleich der eigenen Daten mit den Ergebnissen anderer Autoren.

Zu dem Thema „Endoprothetische Versorgung proximaler Humerus-3- und -4-Part-Frakturen“ gibt es zahlreiche pro- und retrospektive klinische Studien, so dass die Daten dieser Studie bzgl. des klinischen Outcomes keine grundlegend neuen Aufschlüsse darlegen. Keine klinischen Untersuchungen dagegen gibt es über den Zusammenhang der fettigen Degeneration der Rotatorenmanschette und der Einheilung der Tuberkula nach Frakturhemiendoprothetik. Auch die intraoperative Verwendung der Sehne des M. pectoralis major bei der Humerusschaftlängenrekonstruktion wird in dieser Arbeit erstmals klinisch und radiologisch ausgewertet.

4.1 Patientenkollektiv

Zwischen Februar 2002 und Mai 2006 wurden am Centrum für Muskuloskeletale Chirurgie der Charité Universitätsmedizin Berlin 49 Patienten auf Grund einer proximalen Humerusfraktur hemiendoprothetisch versorgt. Davon konnten zwischen Februar 2006 und Juli 2007 33 Patienten (67%) mit einem standardisierten Untersuchungsvorgang nach mindestens 10 Monaten postoperativ evaluiert werden. 16 Patienten (33%) schieden aus verschiedenen Gründen aus der Studie aus. Von zahlreichen Patienten musste der aktuelle Aufenthaltsort per Anfrage bei der Stadtverwaltung ausfindig gemacht werden, wobei von sechs Patienten (12%) keine Anschrift ermittelt werden konnte. Damit liegt das Dropout von einem Drittel (33%) im Vergleich zu anderen Studien ein wenig über dem Durchschnitt von 22%.

Diese retrospektive Erhebung liegt mit einer Gesamtfallzahl von 33 im Mittelfeld, ist mit einer Fallzahl von 20 für die computertomographische Auswertung jedoch eine der

größten. Statistisch signifikante Zusammenhänge mit einer Irrtumswahrscheinlichkeit $p < 0,05$ herzustellen und Tendenzen aufzuzeigen war für alle Teilkollektive möglich.

Das untersuchte Patientenkollektiv im Alter von durchschnittlich $72,91 \pm 10,06$ Jahren und der Geschlechterverteilung von etwa 4:1 bei 26 Frauen ($74,23 \pm 10,31$ Jahren) und 7 Männern ($68,00 \pm 7,83$ Jahren) spiegelt die Durchschnittswerte für proximale Humerusfrakturen wider. Auf Grund der Involutionsosteoporose bei Frauen ab dem 50. Lebensjahr ist das weibliche Geschlecht in den höheren Altersklassen durch banale Sturztraumata auf den gestreckten Arm eher zu Humeruskopffrakturen prädisponiert. Dabei ist das Verhältnis von Mann zu Frau 1:3, so dass 75-80% der Frakturen Frauen betreffen. Die Inzidenz proximaler Humerusfrakturen liegt derzeit bei 1‰ bei einer Prävalenz von 4-5%; auf Grund der Alterung der Bevölkerung Deutschlands ist ein Anstieg der Frakturen im Allgemeinen und der Humeruskopffrakturen im Speziellen zu erwarten.^{20,46,57,65,99,115}

94% der Patienten ($n=31$) erlitten die dislozierte proximale Humerus-3- oder -4-Part-Fraktur durch ein banales Sturzereignis, je 1 Patient (3%) durch einen Motorradunfall oder ein Polytrauma. Entsprechend der Ätiologie proximaler Humerusfrakturen repräsentiert das Patientenkollektiv diese Erkrankung. Bei 15 Patienten (45,5%) war der rechte, bei 18 (54,5%) der linke Arm betroffen; 18mal (54,5%) die dominante, 15mal (45,5%) die nicht dominante Seite. Es zeigt sich eine gleichmäßige Verteilung ohne Prädisposition für die dominante, viel gebrauchte Schulter, wie es auch nicht zu erwarten ist.

Die Therapie proximaler Humerusfrakturen ist umstritten und wird kontrovers diskutiert. Vor allem bei der Therapie proximaler Humerusfrakturen älterer, d.h. über 65jähriger Patienten, bei denen die schmerzfreie Erledigung alltäglicher Arbeiten im Vordergrund steht, scheint die Tendenz zur großzügigeren Indikation einer konservativen Behandlung zu gehen.¹²¹ DIETRICH et al. veröffentlichten 2008 eine Studie zum Vergleich winkelstabiler Plattenimplantate mit Hemiendoprothetik und folgerten, dass die Plattenosteosynthese beim alten Patienten auch bei der Therapie komplexer proximaler Humerusfrakturen auf Grund der guten funktionellen Resultate mit einem CS von 71 Punkten der Hemiendoprothetik mit einem CS von 41 Punkten überlegen sei; andererseits gaben sie zu bedenken, dass die Plattenosteosynthese eine größere Rate an lokalen Komplikationen und Rezidiveingriffen mit sich bringe.²⁰ Grundsätzlich steht die Abwägung von Erfolgsaussicht und Risiko einer Therapie bei der Behandlung im

Vordergrund. Schwerwiegende proximale Humerusfrakturen sind selten rekonstruierbar, werden zumeist hemiendoprothetisch versorgt und weisen postoperativ im Vergleich zu osteosynthetisch rekonstruierten, primär undislozierten Frakturen ein schlechteres klinisches Ergebnis auf, so dass eine Gegenüberstellung schwierig erscheint. Bei diesem Patientenkollektiv mit mehreren Head-Split-Frakturen, anterior und posterior dislozierten 3- und 4-Part-Frakturen war durchweg die Indikation zur hemiendoprothetischen Versorgung gegeben. Dabei wiesen alle betrachteten Patiententeilkollektive die gleiche Frakturverteilung von ca. 40% 3-Part-, ca. 8% Head-split- und über 50% 4-Part-Frakturen auf.

4.2 Methodik

Es ist wichtig, die eigenen Ergebnisse mit den Resultaten anderer Autoren zu vergleichen und dazu einheitliche Bewertungsschemata und Scores zu finden.

4.2.1 Klinische Methodik

Es gibt verschiedene Scores für Schulterpatienten mit unterschiedlichen Schwerpunkten und anderer Gewichtung, je nachdem ob Bewegungsumfang, Kraft, Schmerz, die Beeinflussung der Aktivitäten des täglichen Lebens oder die resultierende Lebensqualität im Vordergrund steht. Auch der Einfluss objektiver diagnostischer Kriterien, z.B. die Röntgenauswertung, in einen Score ist entscheidend. Probleme beim Vergleich unterschiedlicher Scores entstehen durch ungleiche Anteile subjektiver und objektiver Kriterien. Weiter ist zur Beantwortung der Fragen und zur körperlichen Untersuchung ein gewisses Maß an Kooperationsbereitschaft wichtig, welches vor allem bei multimorbiden, älteren Patienten nicht immer gegeben ist. Für die Schulterfunktion stehen u.a. der Constant Score (CS) (35% subjektiv, 65% objektiv), der Disability of Arm, Shoulder and Hand Score (DASH) (rein subjektiv), der Oxford Shoulder Score (OSS) (rein subjektiv), der Simple Shoulder Test (SST) (rein subjektiv), das American Shoulder and Elbow Surgeons Scoring System (ASES) (teils subjektiv, teils objektiv) und der SF36 (rein subjektiv) zur Erfassung der gesundheitsbezogenen Lebensqualität zur Verfügung. In dieser Studie wurden die Ergebnisse mittels zweier unterschiedlicher Scores erhoben; es erfolgte eine einheitliche körperliche Untersuchung.

Der 1987 entwickelte Shoulder Score nach CONSTANT und MURLEY kommt zur Beurteilung der Schulterfunktion bei Verletzungen der oberen Extremität wegen seiner hohen Sensitivität zur Anwendung.¹⁷ Durch gute Reproduzierbarkeit lassen sich die Ergebnisse mit internationalen Daten vergleichen. Der Constant Shoulder Score ist primär alters- und geschlechtsunspezifisch und lässt die radiologischen Ergebnisse unberücksichtigt, da diese keinen sicheren Aufschluss über die Schultergelenkfunktion zulassen. Er ist mit 65% objektiver und 35% subjektiver Gewichtung sehr valide: CONSTANT und MURLEY beschrieben den Beobachtungsfehler mit 3%.¹⁷ BÖHM et al. ermittelten 1997 den Schwachpunkt des Scores in der Kraftmessung. An schultergesunden Studenten zeigten sie, dass selbst junge Menschen mit normaler Schulterfunktion keinen vollen Punktwert erreichen konnten: Frauen zogen im Mittel 4,84 kg, Männer 9,16 kg. Daher plädierten sie für die Vergabe des Kraftpunktmaximums in Anlehnung an die für Alter und Geschlecht repräsentativen Messwerte.⁸ Auch in einer Studie von GRÖNHAGEN et al. von 2007 betrug das Kraftmaximum an der nicht operierten Schulter nur 7 Punkte.⁴⁵ Der Constant Score ermöglicht die Berechnung alters- und geschlechtsspezifischer Normwerte, um einen optimalen Vergleich des klinischen Ergebnisses zu gewährleisten. Die anschließende Einteilung des Constant Scores in die Kategorien 1-4 erfolgte analog zu einer Studie von KOLLIG et al. von 2003 über die funktionellen Spätergebnisse primärer Hemiendoprothetik nach Humeruskopffrakturen; der alters- und geschlechtskorrelierte Constant Score wurde analog zu GODENÈCHE et al. (2002) ebenfalls in vier Kategorien klassifiziert.^{36,66}

Der 1996 von der „American Academy of Orthopedic Surgeons“ entwickelte und 1999 im deutschen Raum veröffentlichte DASH-Score (Disabilities of the Arm, Shoulder and Hand) erfasst die komplexe Bewegung und ihre Defizite des gesamten Arms innerhalb der letzten Woche.³⁴ Er diente in dieser Studie als rein subjektiver Test, um die klinische Funktion der Schulter anhand von Alltagssituationen auf Basis eines „self-reports“ der Patienten zu bewerten. Der DASH-Score bietet mit vielen Abstufungen die Möglichkeit einer umfangreichen Erfassung, fragt jedoch nicht nur schulter-spezifisch, sondern ist abhängig von der Restextremität. Der Funktionsteil ist in beiden Tests unterschiedlich aufgebaut: Während im DASH Score nach konkreten Tätigkeiten gefragt wird, erfasst der Constant Score ganz allgemein die Funktionseinschränkung im Alltag und der Freizeit und geht dann anatomisch durch die Ermittlung der Bewegungsgrade statt praktisch in die Tiefe.

In dieser Arbeit konnte durch die Anwendung zweier unterschiedlicher Scores das funktionelle Ergebnis objektiv und subjektiv für jeden Patienten individuell betrachtet werden. Damit beide Tests den Therapieerfolg abbilden, ist eine große Korrelation entscheidend, welche mit einem Wert von $-0,821$ bei $p < 0,001$ nachgewiesen werden konnte. Für einen guten Ergebnisvergleich einzelner Arbeiten sind einheitliche Bewertungsmaßstäbe entscheidend: ein Test, der ohne großen technischen Aufwand und schnell durchgeführt werden kann und dabei eine Trennung zwischen subjektiven und objektiven, rein funktionellen Daten gewährleistet. Der Constant Score scheint dafür geeignet und durchsetzbar zu sein.

4.2.2 Radiologische Methodik

Die Klassifikation proximaler Humerusfrakturen erfolgte nach NEER. 1970 verglich NEER die Behandlungsergebnisse verschiedener Therapieoptionen für dislozierte 3- und 4-Part-Frakturen und betonte in diesem Zusammenhang die Bedeutung seiner Klassifikation zur Erfassung des tatsächlichen Frakturtyps in Hinblick auf die empfohlene Therapie.^{80,82} 2002 veröffentlichte er dann eine Arbeit zur Validitätsprüfung seiner Einteilung und zeigte darin die Übereinstimmung der Auswertungen verschiedener Beobachter und die Bestätigung der therapeutischen Validität durch jahrelange anatomisch akkurate Rekonstruktion aber auch, dass zum Nutzen der Klassifikation aussagekräftige Röntgenbilder und sehr geübte Betrachter nötig sind, um die adäquate Einteilung vorzunehmen.⁸³

Die Klassifikation der fettigen Degeneration der Rotatorenmanschette erfolgte analog zu GOUTALLIER et al. (1988/89) und seiner Auswertung von 1994.^{38,39} In einer Studie von FUCHS et al. von 1999 wurde GOUTALLIERS Klassifikation der fettigen Degeneration auf ihre Reproduzierbarkeit untersucht: Sowohl in der CT- als auch in der MRT-Auswertung war die Übereinstimmung zwischen den Beobachtern sehr gut und das Ergebnis gut reproduzierbar. Der Vergleich zeigte aber auch, dass die Korrelationen der CT- und MRT-Ergebnisse nur schwach waren, so dass im Rahmen einer Patientennachuntersuchung nur eine der beiden Methoden angewendet werden sollte.²⁷ VAN DE SANDE et al. untersuchten 2004, ob die Bestimmung der Muskeldichte im CT die fettige Degeneration besser und reproduzierbarer quantifiziert als die Klassifikation von GOUTALLIER, und zeigten die starke Korrelation zwischen beiden Methoden sowie die große Abhängigkeit der Variabilität des GOUTALLIER Scores vom Auswerter.¹¹⁶ In

unserer Arbeit erfolgte die Evaluation durch den Vergleich der Ergebnisse und den Konsens zweier unabhängiger Betrachter.

Die röntgenologische Auswertung der glenoidalen Zentrierung erfolgte analog zu ROBINSON et al. durch Messung der vertikalen Distanz zwischen einer Horizontalen durch das Zentrum des Glenoids und einer durch das Kopfzentrum.⁹⁴ DEMIRHAN et al. bestimmten die akromiohumerale Distanz als Abstand zwischen dem höchsten Punkt Endoprothese und der Unterkante des Akromions.¹⁹ SAUPE et al. veröffentlichten 2005 eine Arbeit über die Variabilität der akromiohumeralen Distanz in Abhängigkeit von Schäden der Rotatorenmanschette, wobei sie ebenfalls von der inferioren Kortikalis des Akromions bis zur subchondralen Lamina des höchsten Punktes der Humeruskopfs maßen; analog verfahren NOVÈ-JOSSERAND et al. 2005 und SANCHEZ-SOTELO et al. 2001.^{85,85,100} WERNER et al. untersuchten in einer Studie von 2008 die Korrelation der akromiohumeralen Distanz in verschiedenen Messmethoden durch CT, MRT und anterioposterioren Röntgenbildern mit dem Ergebnis, dass der Abstand auf a.p.-Röntgenbildern größer erscheint und gemessen wird als im MRT oder CT.^{101,119} Dieser Messfehler bleibt in dieser Arbeit v.a. im Kapitel der strukturellen Analyse zu berücksichtigen.

Weiterhin bleibt zu bedenken, dass die röntgenologische Auswertung im ersten Teil dieser Studie nicht immer suffizient ist, um die Position und die Heilung der Tuberkel korrekt zu klassifizieren; die Computertomographie im zweiten Studienteil ist diesbezüglich verlässlicher.

4.3 Ergebnisse

Die in dieser Arbeit erzielten Ergebnisse nach hemiendoprothetischer Versorgung proximaler Humerus-3 und -4-Part- sowie Head-Split-Frakturen stehen im historischen Rückblick im Einklang mit denen anderer Autoren. Allerdings bleibt die Aussagekraft dieses Vergleichs fraglich, da zum Teil unterschiedliche Evaluierungen zu Grunde liegen. Bezüglich des Constant Scores entspricht diese Arbeit mit 50 Punkten dem durchschnittlichen Literaturwert von 55 Punkten. Die Erfolgsrate spiegelt den Anteil der sehr gut bis befriedigend operierten Schultern an allen operierten Schultern wider und kann für diese Studie mit 36,4% angegeben werden.

Autor	Jahr	n1	Dropout	n2	Alter (n2)	♀:♂ (n2)	CS
Amirfeyz ⁴	2008	40	3%	39	68	29:10	53
Antuna ⁵	2008	85	33%	57	66	44:13	k.A.
Boileau ⁹	2002	73	10%	66	66	45:21	56
Bosch ¹³	1998	39	36%	25	65	17:8	54
Boss ¹⁴	1997	27	22%	21	76	k.A.	48
Christoforakis ¹⁵	2003	30	47%	16	63	13:3	76
Demirhan ¹⁹	2003	48	33%	32	58	15:17	68
Dietrich ²⁰	2008	59	27%	43	80	k.A.	41
Dimakopoulos ²¹	1997	38	0%	38	56	23:15	k.A.
Fialka ²⁴	2008	40	12%	35	74	28:7	48
Gierer ³⁵	2006	24	25%	18	73	k.A.	56
Goldman ³⁷	1995	26	15%	22	68	14:8	k.A.
Grönhagen ⁴⁵	2007	82	44%	46	69	37:9	42
Kollig ⁶⁶	2003	69	45%	38	60	26:12	66
Kralinger ⁶⁷	2003	k.A	k.A	167	70	127:40	55
Loew ⁷³	2005	47	17%	39	72	30:9	52
Mighell ⁷⁶	2003	80	10%	72	66	54:17	k.A.
Neer ⁸⁰	1970	k.A	k.A	43	55	k.A.	k.A.
Prakash ⁸⁸	2002	30	27%	22	69	19:3	k.A.
Robinson ⁹⁴	2003	163	15%	138	69	96:42	64
Schmal ¹⁰³	2004	k.A	k.A	20	70	16:4	52
Smith ¹⁰⁵	2007	k.A	k.A	22	71	16:6	k.A.
Stableforth ¹⁰⁹	1984	16	6%	15	66	11:4	k.A.
Tanner ¹¹⁰	1983	49	12%	43	k.A.	k.A.	k.A.
Zyto ¹²²	1998	37	27%	27	71	15:12	46
Durchschnitt		52	22%	44	68	34:13	55
Eigene Ergebnisse		49	33%	33	73	26:7	50

k.A.= keine Angaben

Tab. 22 Auswertung von Studien mit NEER klassifizierten 3- & 4-Part- sowie Head-Split-Frakturen mit oder ohne Frakturdislokation und hemiendoprothetischer Versorgung

Bei der endoprothetischen Therapie von Humeruskopffrakturen kann adäquate Schmerzerleichterung häufig nachgewiesen werden, das funktionelle Ergebnis in Bezug auf Bewegungsumfang und Kraft ist jedoch wenig vorhersagbar und oft unbefriedigend.⁴⁵

In einer Studie von SCHMAL et al. von 2004 konnten in der Schulterbeweglichkeit nur 34% der Normalfunktion bei allgemein guter Schmerzreduktion wiederhergestellt werden.¹⁰³ GIERER et al. berichteten 2006 von 83% nach dem ersten postoperativen Jahr schmerzfreien Patienten zu Lasten eines Bewegungsausmaßes von nur 66% der

kontralateralen Seite; HEERS et al. kamen mit 70-80% schmerzreduzierten Patienten bei eingeschränkter aktiver Elevation des Armes auf ähnliche Zahlen.^{35,52} Die vorliegende Arbeit kann diese Beobachtungen bestätigen: Es wurde eine gute Schmerzlinderung mit durchschnittlich 11 von 15 Punkten bei noch deutlich eingeschränkter Beweglichkeit von im Mittel 18 von 40 Punkten im Constant Score erzielt.

STABLEFORTH et al., BOSS et al. sowie KOLLIG et al. beschrieben bis zu 76% sehr gute bis befriedigende Ergebnisse nach primär endoprothetisch versorgten dislozierten 4-Fragment-Frakturen mit einem Benefit vor allem für die Schmerzsymptomatik; BOSCH et al. hingegen berichteten 1998 von einem durchschnittlich schlechteren Resultat und betonten dabei, dass das funktionelle Ergebnis entscheidend von einer frühen Frakturversorgung abhängig sei.^{13,14,59,66,109} In der Studie von BOSS et al. schätzten 90% der Patienten subjektiv ihr funktionelles Ergebnis als zufriedenstellend ein.

In neueren Studien (2007, 2008) stellten die Autoren GRÖNHAGEN et al. und FIALKA et al. die Bedeutung der sicheren Fixierung der Tuberkula für das klinische Outcome heraus.^{24,45} Bisher konnte nicht gezeigt werden, dass das prothetische Design das klinische Ergebnis beeinflusst.^{67,73} Lediglich in der Studie von FIALKA et al. wurden zwei verschiedene Prothesenmodelle mit unterschiedlichen Fixierungsmöglichkeiten für die Tuberkula mit statistisch signifikant unterschiedlichem funktionellen Ergebnis im Constant Score dargestellt, welches aber im Wesentlichen die Bedeutung der sicheren Tuberkulaeinheilung herausarbeitet.²⁴ Auch in den Studien von ANTUNA et al. und AMIRFEYZ et al. (2008) scheint die langfristige Schmerzreduktion nach Hemiendoprothetik gewährleistet zu sein, das funktionelle Ergebnis dagegen variiert stark. Dabei hängt es vor allem von der Einheilung des Tuberculum majus ab. AMIRFEYZ et al. erreichten jedoch trotz verzögertem Rehabilitationsprogramm mit einer Immobilisation von nahezu vier Wochen postoperativ keine garantierte Einheilung des Tuberculum majus oder ein besseres funktionelles Resultat.^{4,5}

4.4 Abschlussdiskussion

Die Therapie proximaler Humerusfrakturen befindet sich in dem Zwiespalt zwischen optimaler anatomischer Reposition und Schonung der Weichteile bes. in Hinblick auf die Entwicklung einer avaskulären Nekrose.^{4,5,14,18,20,31,49,50,54,56,99} Frakturhemiendoprothetik

ist durch den Verlust anatomischer Anhaltspunkte wie das Collum anatomicum und den Sulcus bicipitalis durch Frakturlinien auch für erfahrene Chirurgen herausfordernd, da dadurch der Nutzen für die anatomische Rekonstruktion des proximalen Humerus eingeschränkt ist.⁷⁰ Die Humerusschaftlänge und die Zentrierung der Prothese sind für das klinische Ergebnis und die anatomische Positionierung und Heilung der Tuberkula entscheidend.^{54,99} LERVICK et al. (2003) beschrieben ebenso wie ROBINSON et al. (2003), dass Fehlpositionen der Endoprothese, wie z.B. eine inadäquate Höhe, durch die veränderte Muskelspannung zur Fehlpositionierung der Tuberkula mit subakromialem Impingement, glenohumeraler Instabilität oder Insuffizienz der Rotatorenmanschette mit folglich schlechteren klinischen Ergebnissen führen.^{70,93} Auch BOILEAU et al. stellten in ihrer Studie von 2002 die Bedeutung der akkuraten Humerusschaftlängenrekonstruktion für die korrekte Positionierung und Einheilung der Tuberkula heraus.⁹

Die Wechselwirkungen inkorrekt anatomischer Wiederherstellung der Tuberkulaposition und der Humerusschaftlänge auf das biomechanische und klinische Ergebnis nach Hemiendoprothetik für proximale Humerusfrakturen wurden in vorheriger Literatur dargestellt.^{73,93,94} Darauf Bezug nehmend untersuchte die vorliegende Arbeit als erste große klinische Studie die Möglichkeit der korrekten Humerusschaftlängenrekonstruktion mittels der intraoperativen Referenzlinie des M. pectoralis major mit ihren Auswirkungen auf die Einheilung der Tuberkula und das klinische Ergebnis. Um mehr Informationen über mögliche Gründe für das unbefriedigende Ergebnis nach Hemiendoprothetik zu bekommen, wurde weiterhin der Zusammenhang zwischen Einheilung der Tuberkula und fettiger Degeneration der Rotatorenmanschette nach Frakturoendoprothetik proximaler Humerusfrakturen dargestellt. Zuletzt erfolgte die strukturelle Analyse über die Wechselwirkungen der verschiedenen Parameter.

4.4.1 Rekonstruktion der Humerusschaftlänge

Bei der hemiendoprothetischen Therapie dislozierter Frakturen des proximalen Humerus gestaltet sich die anatomische Rekonstruktion vor allem der Schaftkomponente und damit der Humeruslänge häufig schwierig. Diese mangelhafte Wiederherstellung der Gegebenheiten kann jedoch bisweilen in schlechten funktionellen Resultaten münden.

Die Arbeitsgruppe um GERBER und CLAVERT (2004) betonte, dass eine Humerusverkürzung durch eine Dauerkontraktion der deltoidalen Muskelfasern zu geschwächter aktiver Elevation und Abduktion führen kann. Eine Verlängerung des

Humerus dagegen führe durch übermäßige Druckkräfte im Glenohumeralgelenk zu einem anterosuperioren Impingement des M. supraspinatus und verursache dadurch Schmerzen und starke Bewegungseinschränkungen.¹⁶ In einer Studie von CHRISTOFORAKIS et al. (2003) an 30 hemiendoprothetisch versorgten Schultern fiel der Wert des evaluierten Constant Scores exponentiell bei Verlängerung oder Verkürzung des Humerus >14 mm.¹⁵ Ebenso zeigten IANNOTTI et al. die Einschränkungen der Schulterfunktion durch einen veränderten Kraftarm der Rotatorenmanschette und des M. deltoideus sowie durch die veränderte Kapselspannung.^{11,60} HEERS et al. berichteten, ein zu niedrig eingestellter Humeruskopf führe häufig zu inferioren Luxationen, während ein zu hoch eingestellter Kopf die Rekonstruktion der Tuberkula und der Rotatorenmanschette auf Grund der auftretenden Spannung erschwere.⁵² MURACHOVSKY et al. zeigten in einer anatomischen Studie 2006, dass bei einer Abweichung der Humerusschaftlänge um $<0,5$ cm nach kranial oder <1 cm nach kaudal noch keine funktionellen Einbußen mit Tuberkulafehlpositionierung auftreten, darüber hinaus aber schon.⁷⁷

Die Bedeutung der genauen Rekonstruktion der Humerusschaftlänge machten schon NEER und BOILEAU deutlich.^{80,82} BOILEAU et al. warnten davor, das Zentrum des Prothesenkopfs zu weit kranial einzubringen, da die Mm. subscapularis et infraspinatus sonst von Abduktoren zu Adduktoren konvertieren und so die Arbeit der Elevation und Abduktion allein auf dem M. supraspinatus laste.¹⁰ In einer weiteren Studie zeigten sie eine deutliche Verschlechterung des funktionellen Ergebnisses besonders hinsichtlich aktiver Elevation und Schmerzmaß bei Endoprothesenhoch- oder -tiefstand >10 mm, wobei die Auswirkungen bei einer Verkürzung weniger schwerwiegend waren und ein Kraftverlust des M. deltoideus erst bei >2 cm auftrat. Eine Humerusverlängerung bedinge durch ein Herausragen der Endoprothese aus dem Humerusschaft eine mangelhafte Heilung zwischen dem Tuberculum majus und der humeralen Diaphyse mit folglich erhöhter Spannung des M. supraspinatus.⁹ BOILEAU et al. postulierten, dass die Fixierung der Tuberkula unabhängig von der Qualität nicht stabil genug sei, um den Kräften bei einem Endoprothesenhochstand standzuhalten.⁹ LOEBENBERG et al. ermittelten ähnliche Wechselwirkungen.⁷²

Mehrere experimentelle Studien haben gezeigt, dass es eine feste Beziehung zwischen der Sehnenoberkante des M. pectoralis major und dem höchsten Punkt des Humeruskopfs gibt.⁷⁷ 2004 ermittelten GERBER et al. in einer Kadaverstudie an 50

proximalen Humeri eine mittlere Pectoralissehnen-Kopf-Distanz von $53 \text{ mm} \pm 7 \text{ mm}$, welche dann intraoperativ bei der Implantation von sieben Humeruskopfendoprothesen als verlässlicher Anhaltspunkt durch eine mittlere postoperative Humerusschaftlängendifferenz von lediglich $4,1 \pm 2,1 \text{ mm}$ verifiziert werden konnte.^{28 16} In einer anatomischen Studie bestätigten MURACHOVSKY et al. 2006, dass der Abstand zwischen der Oberkante der Sehne des M. pectoralis major und dem meist kranialen Punkt des Humeruskopfs unabhängig von Alter, Geschlecht oder Durchmesser der Gelenkfläche bei 40 untersuchten Humeri mit $5,60 \pm 0,5 \text{ cm}$ konstant blieb.⁷⁷ Auch die Studie von TORRENS et al. (2008) zeigte erneut an 20 Kadavern die verlässliche Reproduktion der Pectoralissehnen-Kopf-Distanz von $5,64 \text{ cm}$ mit einem Fehler von unter 1 cm in 85% der Fälle bei Implantation der Prothese in $5,6 \text{ cm}$ Höhe.¹¹²

Die Daten der vorliegenden Arbeit zeigen für den relativen Constant Score und den DASH-Score eine signifikante, für den absoluten Constant Scores eine deutliche Verbesserung des klinischen Resultats in der Gruppe, in der die Sehne des M. pectoralis major als intraoperativer Anhaltspunkt genutzt wurde. Die Messung der absoluten Humerusschaftlängendifferenz zeigte in Gruppe 1 signifikant niedrigere Werte als in Gruppe 2. So kann dargelegt werden, dass aus einer großen Abweichung der Humerusschaftlänge nach endoprothetischem Schulterersatz schlechtere klinische Ergebnisse resultieren, auch wenn die vorliegende Studie keine direkten signifikanten Korrelationen nachweisen kann. Die Zentrierung des Humeruskopfs im Glenoid zeigte keine signifikante Korrelation zur Humerusschaftlängendifferenz, wirkte sich jedoch positiv auf das klinische Outcome aus: sowohl im relativen als auch im absoluten Constant Score wurden mit geringerer Dezentrierung signifikant bessere Punktergebnisse erzielt.

Wahrscheinlich sind die Einflüsse auf das klinische Ergebnis mannigfaltig. Die jetzige Studie bestätigt jedoch die Optimierung der Rekonstruktion der Humerusschaftlänge bei endoprothetischem Ersatz nach proximalen Humerusfrakturen durch die Nutzung der Pectoralis-major-Sehne als intraoperative Referenz. Die Sehnenoberkante ist durch den standardisierten deltoideopectoralen Zugang leicht identifizierbar, so dass eine weitere Exposition oder Schädigung der Muskulatur unnötig wird. Auch wenn die vorliegenden Daten keine direkten Signifikanzen zwischen Humerusschaftlänge und Outcome, wohl aber indirekt über die verschiedenen Patientenkollektive nachweisen kann, ist nichts desto trotz unbestritten, dass die anatomische Restauration der Humerusschaftlänge die

Rekonstruktion und die Muskelbalance des Schultergelenks optimiert. Zusammenfassend unterstützen und bestätigen die jetzigen Daten vorherig publizierte anatomische Studien, die die Sehne des M. pectoralis major als ein verlässliches Merkmal darstellen, um die korrekte Prothesenhöhe bei proximalen Humerusfrakturen zu bestimmen und die anatomische Rekonstruktion zu optimieren. Diese Möglichkeit kann somit neben konventionellen Methoden der korrekten Humerusschaftlängenrekonstruktion in der Frakturoprothetik dienen. In dieser Studie war ein weiterer, das klinische Ergebnis entscheidend beeinflussender Faktor die Einheilung und Position der Tuberkula, so dass die Wechselwirkungen der anatomischen Beschaffenheiten mehr noch als die alleinige optimale Humerusschaftlängenrekonstruktion berücksichtigt werden müssen.

4.4.2 Einheilung der Tuberkula

Mehrere Autoren untersuchten bereits die funktionellen Einbußen mit Rotationshemmung bis zur Schultersteifheit nach Schulterhemiendoprothetik durch fehlpositionierte Tuberkula, v.a. des Tuberculum majus, und die dadurch veränderte muskuläre Zugspannung der Rotatorenmanschette und die glenoidale Dezentrierung des Endoprothesenkopfs.^{15,25,26,48,52,72,73,91} Da sich auch sekundäre Dislokationen negativ auswirken, ist die feste Fixierung der Tuberkula an Endoprothesenhals und -schaft besonders gravierend. BOILEAU et al. ermittelten 2002 in 27% der Fälle eine initiale, in 23% eine sekundäre Tuberkulumwanderung durch mangelnde Fixierung.⁹ Eine Verlängerung des Humerus >10 mm durch einen Endoprothesenhochstand korrelierte positiv mit einer Fehlstellung der Tuberkula durch mangelhaften Kontakt mit der humeralen Diaphyse und konsekutivem Abrutschen des Tuberculum majus nach posterior. Auch KRAUSE et al. betonten die Bedeutung der adäquaten Humerusschaftlängenrekonstruktion für die Einheilung der Tuberkula.⁶⁸ GIERER et al. zeigten 2006, dass bei schlecht eingehheilten Tuberkula (insbesondere Tuberculum majus) durch die Insuffizienz der v.a. der ventrodorsalen Rotatorenmanschette ein Höherentreten des Endoprothesenkopfs unter das Schulterdach mit Dezentrierung erleichtert würde.^{35,103} Die klinischen Parameter verbessern sich danach signifikant, sobald postoperativ eine gute Zentrierung des Endoprothesenkopfs im Glenoid vorliegt.

Das klinische Ergebnis hängt in der untersuchten Serie signifikant von der Heilung des Tuberculum majus und der Zentrierung des Endoprothesenkopfs im Glenoid ab. Die vorliegenden Daten zeigen, dass in dem Teilkollektiv 1 der radiologischen Auswertung

das Tuberculum majus unter Nutzung der Pectoralis-major-Sehne deutlich besser verheilte, obwohl keine signifikante Korrelation zwischen der Heilung der Tubercula majus et minus und dem Unterschied der Humerusschaftlänge oder der akromiohumeralen Distanz, wohl aber zur Zentrierung im Glenoid nachgewiesen werden konnte. Zwischen den beiden Teilkollektiven 1 und 2 zeigte die akromiohumerale Distanz keine Korrelation, die glenoidale Zentrierung war dagegen in Gruppe 1 deutlich besser, wenn auch nicht statistisch signifikant. MIGHELL et al. zeigten signifikant schlechtere klinische Ergebnisse in Bezug auf Schmerz, Bewegungsausmaß und Impingement, wenn das Tuberculum majus >2 cm nach superior in der vertikalen Ebene zum Humeruskopf disloziert war.⁷⁶ In der vorliegenden Arbeit wurde das klinische Ergebnis bereits bei geringerer Fehlposition des Tuberculum majus negativ beeinflusst und auch die Positionierung des Tuberculum minus zeigt sich von selber Bedeutung. Weiterhin indizieren die Ergebnisse, dass das Ausmaß der Tuberkulafehlposition klinisch entscheidend ist: Die besten Punktergebnisse wurden bei Patienten gemessen, deren Tuberkuladislokation weniger als 0,5 cm betrug. Die durchschnittlichen Wertungsergebnisse im CS von Patienten mit einer Fehlposition des Tuberkulums zwischen 0,5-1 cm waren bereits signifikant niedriger und eine Dislokation des Tuberculum majus oder minus >1 cm war mit einem noch schlechteren klinischen Ergebnis assoziiert. Sowohl im relativen als auch im absoluten CS verschlechterte sich das klinische Ergebnis signifikant mit vermehrter Dislokation der Tuberkula.

Interessanterweise fanden wir keine Patienten mit resorbierten Tuberkula, wie sie oft in der Literatur beschrieben werden.⁹⁴ LOEW et al. berichteten in ihrer Studie von einer Resorptionsrate der Tuberkula von 44%, KRALINGER et al. kamen mit 46% auf ähnliche Zahlen.^{67,73} In mehreren Fällen waren die Tuberkula wegen ihrer Migration fehlpositioniert und durch die Superposition des Endoprothesenschafts auf den anterioposterioren und axialen Röntgenbildern schwer erkennbar, konnten aber auf den computertomographischen Bildern definitiv identifiziert werden.

Insgesamt kann vermutet werden, dass das verbesserte Ergebnis der Gruppe 1 in dieser Studie hauptsächlich auf die bessere Positionierung und die vermehrte Einheilung des Tuberculum majus zurückzuführen ist, so dass diesbezüglich vorherige Studien bestätigt werden können. Es bleibt zu bedenken, dass die röntgenologische Auswertung nicht immer suffizient ist, um die Position und die Heilung der Tuberkel korrekt zu klassifizieren, die Computertomographie ist diesbezüglich verlässlicher.

Die strukturelle Analyse in dieser Arbeit konnte keine signifikanten Querschlüsse zwischen der Zentrierung und den Auswertungen der Heilung der Tuberkula im CT gewinnen, was sich vermutlich auf die geringe Fallzahl zurückführen lässt. Die Tuberkulumfehlage folgt dem Zug der Rotatorenmanschette: Das Tuberculum majus wandert entsprechend den Vektoren der Mm. supra- et infraspinati nach superioposterior, das Tuberculum minus folgt dem Vektor des M. subscapularis nach medial. Daher ist die Analyse der axialen Positionierung der Tuberkula entscheidend. In der vorliegenden Studie wurde der Sulcus bicipitalis als Markierung und die mediale Überlappung der Tuberkula in Relation zum Endoprothesenkopf benutzt, um die Fehlposition der Tuberkula zu bestimmen. Doch die ggf. unkorrekte endoprothetische Retroversion könnte hierbei eine Fehlerquelle sein, zumal die humerale Retroversion einer der inkonstantesten Parameter der proximalen humeralen Anatomie ist.^{11,55,86} Die Fehlpositionen der Tubercula majus et minus in der untersuchten Gruppe korrelierten: offensichtlich geht entweder die initiale Fehlposition eines Tuberkulums der Fehlposition des anderen Tuberkulums voraus oder in Abhängigkeit insuffizienter Fixierungstechnik oder schlechter Knochenqualität erfolgt die Wanderung und Fehlverheilung beider Tuberkula zeitgleich. In der vorliegenden Arbeit konnten neben der Verschlechterung des klinischen Outcomes durch Tuberkulafehlposition auch die muskulären Wechselwirkungen mit fettiger Degeneration der Rotatorenmanschette und deren negative Auswirkungen auf das funktionelle Ergebnis gezeigt werden, so dass auch dieser Zusammenhang als weiterer Faktor für die hemiendoprothetische Rekonstruktion nach proximalen Humerusfrakturen berücksichtigt werden muss.

4.4.3 Fettige Degeneration der Rotatorenmanschette

GERBER et al. betrachteten 2005 die Reaktion des M. subscapularis nach Schulterendoprothetik arthritisch veränderter Gelenke hinsichtlich der Rekonstruktion des Sehnenansatzes nach Osteotomie des Tuberculum minus.³³ Unabhängig von der anatomisch korrekten Positionierung und Heilung des Tuberculum minus entwickelten insgesamt 40% der Patienten postoperativ einen Anstieg fettiger Degeneration des M. subscapularis mit 11% positiven klinischen Zeichen (Belly-press-Test, Lift-off-Test) bei verminderter Innenrotation. Sie ermittelten eine signifikant positive Korrelation zwischen der postoperativen fettigen Degeneration des M. subscapularis und der der Mm. supra- et infraspinati.³³ Eine Studie von EDWARDS et al. über den Einfluss der

Rotatorenmanschette auf die endoprothetische Versorgung bei Omarthrose zeigte, dass Schäden der Supraspinatussehne das funktionelle Outcome weniger negativ beeinflussen als die fettige Degeneration der Mm. infraspinatus et subscapularis.²³ Eine fettige Degeneration des M. infraspinatus über Grad 2 scheint prognostisch der ungünstigste Faktor zu sein.

Es gibt mehrere Studien über die fettige Degeneration der Rotatorenmanschette nach Schädigung der Muskulatur durch Risse, jedoch keine über die Auswirkungen primärer Hemiendoprothetik nach Humeruskopffraktur durch Tuberkulafehlposition. 1988/89 stellten GOUTALLIER et al. dar, dass Risse in den Sehnen der Rotatorenmanschette eine fettige Degeneration derselben bedingen, und klassifizierten diese computertomographisch.^{38,39} Die fettige Degeneration der Mm. infraspinatus et subscapularis wirkte sich hochgradig negativ auf das Outcome von Reparaturen des M. supraspinatus mit Steigerung der Rerupturrate durch Degeneration aus. Sie zeigten die mögliche fettige Degeneration des M. infraspinatus auch bei intakter Sehne, aber Ruptur der anteriosuperioren Muskeln. In einer weiteren Arbeit von GOUTALLIER et al. (1999) zeigten sich die negativen Auswirkungen auf das funktionelle Ergebnis des Constant Scores hinsichtlich Kraft und Außenrotation abhängig vom Grad der fettigen Degeneration nach Sehnenrupturen und operativer Wiederherstellung, besonders der Mm. infra- et supraspinati.^{40,41} In 36% der Fälle kam es ab einer fettigen Degeneration Grad 2 der posteriosuperioren Muskelgruppe zur Reruptur; auch nach Sehnennaht war die fettige Degeneration irreversibel.⁴² GERBER et al. erreichten mit neuen operativen Methoden zur Rekonstruktion der Rotatorenmanschette eine Senkung der Rerupturrate von 50-70% auf immer noch 37% bei höherem postoperativen Constant Score; die fettige Degeneration war auch dabei nicht reversibel.³⁰ GOUTALLIER erklärten 2003 die degenerativen Zusammenhänge der Rotatorenmanschette: Durch die verminderte Fähigkeit des M. infraspinatus ab einer fettigen Degeneration Grad 2 den Humeruskopf in einer anatomisch gerechten niedrigen Position zu halten, kommt es zu einem subacromialen Impingement und folglich degenerativer Schädigung der Supraspinatussehne.^{40,41} NAKAGAKI et al. folgerten, die bleibende Funktion des M. supraspinatus hänge vom Grad der fettigen Degeneration des Muskelbauches ab.⁷⁸

Der Grad fettiger Degeneration der Rotatorenmanschette mit ihren Auswirkungen auf das klinische Ergebnis wurde in dieser Arbeit an hemiendoprothetisch versorgten proximalen Humerus-3- und 4-Part-Frakturen untersucht. Es gab eine signifikante Tendenz zu

niedrigeren klinischen Punktergebnissen im absoluten und relativen Constant Score mit ansteigendem Grad an fettiger Degeneration für alle Muskeln der Rotatorenmanschette. Der M. supraspinatus scheint dabei besonders sensibel zu sein: zwischen den einzelnen Degenerationsgraden waren zu 2/3 Signifikanzen aufzuzeigen. Weiterhin war die Fehlposition der Tuberkula mit der fettigen Degeneration der entsprechenden Muskulatur korreliert: Mm. supra- et infraspinatus mit dem Tuberculum majus, M. subscapularis mit dem Tuberculum minus. Es ließen sich keine Korrelationen zwischen der fettigen Degeneration der Rotatorenmanschette und der absoluten Schaftlängendifferenz nachweisen. Lediglich für den M. infraspinatus konnte die Tendenz vermehrter Degeneration durch superiores Impingement bei Verlängerung des Humerus gezeigt werden. Der M. subscapularis schien bei zu niedrig eingestelltem Humeruskopf vermehrt fettig zu degenerieren. Beides sind Muskeln, welche den Humeruskopf funktionell nach kaudal im Glenoid zentrieren. Beim Vergleich der CT-Ergebnisse zwischen Gruppe 1 (PMT) und Gruppe 2 zeigten sich deutliche, für den M. infraspinatus mit $p=0,073$ beinahe signifikant niedrigere Werte der fettigen Degeneration für die Gruppe 1 mit intraoperativem Gebrauch der Sehne des M. pectoralis major (MWU).

Präoperative Computertomogramme zur Beurteilung der Qualität der Rotatorenmanschette waren in der präsentierten Gruppe nicht verfügbar; die Qualität der Rotatorenmanschette war intraoperativ vom operierenden Chirurgen auf ihre Suffizienz für einen endoprothetischen Ersatz klassifiziert und überprüft worden, um so Patienten mit schwerwiegenden Erkrankungen der Rotatorenmanschette bereits präoperativ für einen frakturoendoprothetischen Ersatz auszuschließen.

Die signifikante Korrelation bestätigt die Assoziation der Parameter: Die Fehlposition der Tuberkula scheint zu Veränderungen der biomechanischen Verhältnisse der Rotatorenmanschette mit lageabhängiger Steigerung oder Verminderung der Muskelspannung zu führen und könnte somit ein Grund für die sekundäre fettige Degeneration der Rotatorenmanschette sein. Ob strukturelle oder biologische Veränderungen, verursacht durch die Operation oder die Verletzung selbst, für die fettige Degeneration der Muskulatur wichtig sind, bleibt ungeklärt.

DEMIRHAN et al. beschrieben 2003 eine Verschlechterung des funktionellen Ergebnisses mit zunehmender Kopfhöhe.¹⁹ SAUPE et al. stellten 2005 statistisch signifikant eine <7 mm verminderte akromiohumerale Distanz durch Kranialisierung des Humeruskopfs als verlässliches Messinstrument für Rupturen oder fettige Degeneration

der Rotatorenmanschette dar, v.a. der Mm. infraspinatus et subscapularis.¹⁰¹ NOVÈ-JOSSERAND et al. kamen auf gleiche Ergebnisse: Eine fettige Degeneration Grad 3 des M. infraspinatus ist durch ein Höherentreten des Kopfs mit einer verringerten akromiohumeralen Distanz assoziiert, während eine fettige Degeneration oder isolierte Rupturen des M. subscapularis die akromiohumerale Distanz kaum beeinflussen.⁸⁵

In dieser Arbeit kann für die akromiohumerale Distanz keine Signifikanz zur Einheilung der Tubercula majus et minus, ebenso wenig wie zur fettigen Degeneration der Rotatorenmanschette nachgewiesen werden. Im Mann-Whitney-U-Test zeigte sich jedoch eine Tendenz verringerter akromiohumeralen Distanz bei höhergradiger fettiger Degeneration der Mm. infraspinatus et subscapularis. Die Studie kann die Daten von SAUPE et al. und NOVÈ-JOSSERAND et al. nicht bestätigen, dass mit abnehmender akromiohumeraler Distanz oder zunehmender glenoidaler Dezentrierung der Grad der fettigen Degeneration der Rotatorenmanschette statistisch signifikant zunimmt. Die Abweichung lässt sich evtl. auf die grobe Einteilung und die Vergrößerung der akromiohumeralen Distanz im a.p. Röntgenbild im Gegensatz zur Beurteilung im CT zurückführen. Eine computertomographische Auswertung könnte diesbezüglich genauere Aussagen zulassen.

4.4.4 Ausblick

Die erhobenen Daten weisen die Sehne des M. pectoralis major als verlässliche intraoperative Referenzlinie zur Rekonstruktion der Humerusschaftlänge bei Frakturotoprothetik nach. Das klinische Ergebnis sowie die Humerusschaftlängendifferenz verbesserten sich durch ihren Gebrauch signifikant und auch das Tuberculum majus verheilte signifikant besser. Die Zusammenhänge zwischen vermehrter fettiger Degeneration der Rotatorenmanschette mit zunehmender Fehlpositionierung der Tuberkula nach endoprothetischer Versorgung proximaler Humerusfrakturen und die negativen Auswirkungen auf das funktionelle Ergebnis wurden belegt. Zur Verbesserung des klinischen Outcomes durch optimale Rekonstruktion der glenohumeralen Anatomie in der Frakturotoprothetik ist die Pectoralis-major-Sehne eine geeignete Methode, um die natürlichen Spannungen der Rotatorenmanschette durch korrekte Positionierung der Tuberkula und akkurate Schaftlänge zu gewährleisten. Es bedarf sicher weiterer anatomischer und klinischer Studien, um die detaillierten Gründe der fettigen Degeneration und die Therapiemöglichkeiten aufzuzeigen.

5 Zusammenfassung

Fragestellung: Das Ergebnis nach Hemiendoprothetik komplexer proximaler Humerus-3- und -4-Part-Frakturen ist schwer vorhersagbar und die klinischen Resultate variieren. Die anatomische Rekonstruktion der Humerusschaftlänge wird durch fehlende verlässliche chirurgische Markierungspunkte erschwert. Die Sehne des M. pectoralis major konnte hierfür als intraoperativer Anhaltspunkt nachgewiesen werden. Als erste klinische Studie analysiert diese Arbeit die Restauration der Humerusschaftlänge, die glenoidale Zentrierung des Endoprothesenkopfs und die Heilung der Tuberkula unter Verwendung der Pectoralis-major-Sehnenreferenz. Trotz großer Bedeutung der korrekten dreidimensionalen Lage der Tuberkula wurde ihr Einfluss auf strukturelle Veränderungen der Rotatorenmanschette, wie z.B. die fettige Degeneration, durch Fehlposition nach Frakturoendoprothetik und die Auswirkungen auf das klinische Ergebnis bisher nicht beschrieben. Die vorliegende Arbeit untersucht diese Zusammenhänge.

Methodik: Insgesamt 33 Patienten (Ø73 Jahre) wurden im Mittel 21 Monate postoperativ nachuntersucht. Die klinische Bewertung erfolgte mittels der Constant und DASH-Scores. Zur radiologischen Bewertung kamen bei 30 Patienten (Ø75 Jahre) a.p., axiale sowie bilaterale skalierte Röntgenaufnahmen der Humeri zur Auswertung der Humerusschaftlänge, der glenoidalen Zentrierung (<0,5 cm, 0,5-1 cm, > 1cm), der akromiohumeralen Distanz (>/<0,6 cm) und zur Bestimmung von Position und Heilung der Tuberkula zur Anwendung. In 21 Fällen wurde die Humerusschaftlänge interoperativ anhand der Pectoralis-major-Sehne rekonstruiert (Gruppe 1), in neun Fällen wurde diese Referenzlinie nicht benutzt (Gruppe 2). 20 Patienten (Ø71 Jahre) erhielten medizinisch indiziert postoperativ eine Computertomographie. Die fettige Degeneration der Rotatorenmanschette (GOUTALLIER Grad 0-4) und die Heilung der Tuberkula (Fehlposition <0,5 cm, 0,5-1 cm, >1 cm, nicht verheilt) wurden hierauf klassifiziert.

Ergebnisse: Die röntgenologische Auswertung zeigte bzgl. des DASH-Scores und des agCS signifikant, bzgl. des absoluten CS deutlich bessere klinische Ergebnisse in Gruppe 1 als in Gruppe 2. Die absolute Humerusschaftlängendifferenz zeigte keine Korrelation zum CS, jedoch konnten in Gruppe 1 signifikant niedrigere Werte der absoluten

Schaftlängendifferenz erreicht werden. Zwischen der Längendifferenz, der akromiohumeralen Distanz und dem CS zeigten sich keine Signifikanzen. Das klinische Ergebnis war statistisch signifikant von der Heilung des Tuberculum majus und der Zentrierung des Endoprothesenkopfs im Glenoid abhängig. In der Gruppe 1 zeigte sich eine bessere Positionierung des Tuberculum majus. Die akromiohumerale Distanz korrelierte positiv mit der Zentrierung. Röntgenologisch und computertomographisch konnten statistisch signifikante Unterschiede im mittleren CS der verschiedenen Dislokationsgrade des Tuberculum majus nachgewiesen werden, ähnliche Ergebnisse wurden bei der Analyse der Dislokation des Tuberculum minus gefunden: mit zunehmendem Grad der Dislokation verschlechterte sich das klinische Resultat. Der Grad der fettigen Degeneration der Mm. supra- et infraspinati sowie M. subscapularis zeigte eine signifikante Korrelation zum CS. Die Tendenz niedrigerer Werte im CS mit steigender fettiger Degeneration war sichtbar. Weiterhin gab es signifikante Korrelationen zwischen der Degeneration der Mm. supra- et infraspinati und der Fehlposition des Tuberculum majus sowie zwischen der fettigen Degeneration des M. subscapularis und der Fehlposition des Tuberculum minus. In der strukturellen Analyse zeigte sich die Tendenz geringgradiger fettiger Degeneration der Rotatorenmanschette in Gruppe 1 (PMT), auch wenn eine direkte Korrelation zur Humerusschaftlänge fehlte.

Schlussfolgerung: Die Positionierung und Heilung der Tuberkula ist entscheidend für das klinische Ergebnis nach Hemiarthroplastik proximaler Humerusfrakturen. Dislokationen >0,5 cm bedingen ein signifikant schlechteres Ergebnis. Auch die fettige Degeneration der Rotatorenmanschette ist von klinischer Bedeutung: Die Grade 3 und 4 sind im Vergleich zu den Graden 1 und 2 mit einem signifikant schlechteren klinischen Ergebnis assoziiert. Die fettige Degeneration der Rotatorenmanschette korreliert positiv mit der Fehlposition der jeweiligen Tuberkula. Die Humerusschaftlängenrekonstruktion ist für das klinische Resultat entscheidend; dabei ist die Sehne des M. pectoralis major eine verlässliche intraoperative Marke zur Optimierung der anatomischen Restauration. Das Zusammenspiel von Humerusschaftlänge, akkurater Tuberkulaeinheilung und fettiger Degeneration der Rotatorenmanschette und die Auswirkung auf das klinische Ergebnis konnte gezeigt werden.

Schlüsselwörter: Hemiendoprothetik, fettige Degeneration der Rotatorenmanschette, Heilung der Tuberkula, proximale Humerusfrakturen, Pectoralis major-Sehne, Humerusschaftlänge, akromiohumerale Distanz, glenohumerale Zentrierung

6 Abstract

Scope of Interest: The clinical outcome after hemiarthroplasty for complex proximal humeral 3- and -4-part-fractures is difficult to predict and the results vary. Anatomic reconstruction of humeral length is challenging because reliable surgical landmarks are missing or have been destroyed by fracture lines. Studies recently proved that the pectoralis major tendon is a reliable intraoperative landmark to determine the prosthetic height. This study analyzed the reconstruction of the humeral length, the centering of the prosthetic head in the glenoid, and tuberosity positioning and healing using the pectoralis major tendon reference for the first time. Correct three dimensional tuberosity positioning is of major importance for structural changes of the rotator cuff. However, its influence on such changes as fatty degeneration by means of malposition and resorption of the tuberosities as well as the correlation to the clinical outcome after hemiarthroplasty for proximal humeral fractures has not yet been described. This study investigates these parameters.

Methods: 33 patients (Ø73 years) underwent postoperative evaluation at a mean of 21 months. For the clinical assessment the Constant and DASH-Scores were applied; tuberosity healing and positioning, acromiohumeral distance, centering, and structural changes of the rotator cuff were evaluated radiologically. In 30 patients (Ø75 years) a.p., axial and bilateral scaled X-rays of the humeri were done and humeral length, centering of the prosthetic head (<0.5 cm, 0.5-1 cm, >1 cm), acromiohumeral distance (>/<0.6 cm) and healing and positioning of the tuberosities were assessed. In 21 patients (group 1) humeral length reconstruction was performed using the pectoralis major tendon as an intraoperative reference, in 9 patients (group 2) this reference was not used. 20 patients (Ø71 years) were examined by medically indicated computed tomography. Finally, the cases were classified along fatty degeneration of the rotator cuff (GOUTALLIER Grade 0-4), and healing and positioning of the tuberosities (malposition <0.5 cm, 0.5-1 cm, >1 cm, not healed).

Results: X-ray evaluation showed significantly better results in group 1 than group 2 for the DASH-Score and agCS, and higher results for the absolute CS. Anatomic

reconstruction of the humeral length did not correlate to the CS; however, in group 1 the absolute humeral length difference was significantly lower. There were no significant correlations between humeral length, acromiohumeral distance, and CS. The clinical outcome depended significantly on major tuberosity healing and centering of the prosthetic head in the glenoid. Group 1 showed significantly better tuberosity positioning. Acromiohumeral distance correlated with glenoid centering. X-ray and CT –evaluation showed significant interaction of CS and major tuberosity dislocation, the minor tuberosity yielded similar results: more dislocation deteriorated the clinical outcome. Fatty degeneration of the supra- and infraspinatus as well as the subscapularis correlated significantly with the CS. There was a tendency to lower values in the CS when fatty degeneration augmented. Furthermore, there were correlations between the fatty degeneration of the supra- and infraspinatus and the malposition of the major tubercle as well as between the fatty degeneration of the subscapularis and the malposition of the minor tubercle. The structural analysis showed a tendency to lower fatty degeneration of the rotator cuff in group 1 (PMT). Yet, there was no direct correlation with the humeral length.

Conclusion: Tuberosity positioning and healing are crucial to improve clinical outcome after hemiarthroplasty for proximal humeral fractures. Dislocation >0.5 cm results in a significantly poorer outcome. Fatty degeneration of the rotator cuff of grade 3 or 4 is associated with significantly lower clinical scores than grade 1 or 2. Furthermore, fatty degeneration correlates with the malposition of the belonging tuberosities. Reconstruction of correct humeral length is essential for the clinical results; the pectoralis major tendon represents a reliable intraoperative landmark to optimize the anatomic positioning of the prosthesis. Overall, the interaction of the different parameters of prosthetic height, accurate tuberosity positioning, and fatty degeneration of the rotator cuff as well as the consequences for clinical outcome were shown.

Keywords: hemiarthroplasty, proximal humeral fractures, fatty degeneration, rotator cuff, pectoralis major tendon reference, humeral length, tuberosity positioning and healing, acromiohumeral distance, centering in the glenoid

7 Literaturverzeichnis

1. <http://www.holy-cross.com/Orthopaedics/images/image013.jpg> . 2008.
Ref Type: Electronic Citation
2. <http://www.abcbodybuilding.com/Image20.jpg> . 2008.
Ref Type: Electronic Citation
3. <http://www.uni-duesseldorf.de/awmf/II/074-005a.png> . 2008.
Ref Type: Electronic Citation
4. Amirfeyz R, Sarangi P. Shoulder hemiarthroplasty for fracture with a conservative rehabilitation regime. Arch.Orthop.Trauma Surg. 2008;128:985-8.
5. Antuna SA, Sperling JW, Cofield RH. Shoulder hemiarthroplasty for acute fractures of the proximal humerus: a minimum five-year follow-up. J.Shoulder.Elbow.Surg. 2008;17:202-9.
6. Balg F, Boulianne M, Boileau P. Bicipital groove orientation: considerations for the retroversion of a prosthesis in fractures of the proximal humerus. J.Shoulder.Elbow.Surg. 2006;15:195-8.
7. Bankes MJ, Emery RJ. Pioneers of shoulder replacement: Themistocles Gluck and Jules Emile Pean. J.Shoulder.Elbow.Surg. 1995;4:259-62.
8. Böhm T, Mueller T, Rehwald C, Gohlke F, Barthel T, Eulert J. Age and Sex related Constant Murley Score. J.Shoulder.Elbow.Surg. 1997;6:194.
9. Boileau P, Krishnan SG, Tinsi L, Walch G, Coste JS, Mole D. Tuberosity malposition and migration: reasons for poor outcomes after hemiarthroplasty for displaced fractures of the proximal humerus. J.Shoulder.Elbow.Surg. 2002;11:401-12.
10. Boileau P, Sinnerton RJ, Chuinard C, Walch G. Arthroplasty of the shoulder. J.Bone Joint Surg.Br. 2006;88:562-75.
11. Boileau P, Walch G. The three-dimensional geometry of the proximal humerus. Implications for surgical technique and prosthetic design. J.Bone Joint Surg.Br. 1997;79:857-65.
12. Boileau P, Walch G. Hemiprosthesis replacement in fractures of the proximal humerus. Semin Arthroplasty 2000;11:54-70.

13. Bosch U, Skutek M, Fremerey RW, Tscherne H. Outcome after primary and secondary hemiarthroplasty in elderly patients with fractures of the proximal humerus. *J.Shoulder.Elbow.Surg.* 1998;7:479-84.
14. Boss A, Hintermann B. [Primary management of comminuted humeral head fracture in the elderly patient with a humerus head prosthesis]. *Unfallchirurg* 1997;100:867-73.
15. Christoforakis JJ, Kontakis GM, Katonis PG et al. Relevance of the restoration of humeral length and retroversion in hemiarthroplasty for humeral head fractures. *Acta Orthop.Belg.* 2003;69:226-32.
16. Clavert P, Gilbert M, Gerber A, Warner JJ. Technique of Accurate Humeral Length Restoration for Hemiarthroplasty of the Shoulder. *Orthopaedic Journal at Harvard Medical School* 2004.
17. Constant CR, Murley AH. A clinical method of functional assessment of the shoulder. *Clin.Orthop.Relat Res.* 1987;160-4.
18. DeFranco MJ, Brems JJ, Williams GR, Jr., Iannotti JP. Evaluation and management of valgus impacted four-part proximal humerus fractures. *Clin.Orthop.Relat Res.* 2006;442:109-14.
19. Demirhan M, Kilicoglu O, Altinel L, Eralp L, Akalin Y. Prognostic factors in prosthetic replacement for acute proximal humerus fractures. *J.Orthop.Trauma* 2003;17:181-8.
20. Dietrich M, Meier C, Lattmann T, Zingg U, Gruninger P, Platz A. [Complex fracture of the proximal humerus in the elderly. Locking plate osteosynthesis vs hemiarthroplasty]. *Chirurg* 2008;79:231-40.
21. Dimakopoulos P, Potamitis N, Lambiris E. Hemiarthroplasty in the treatment of comminuted intraarticular fractures of the proximal humerus. *Clin.Orthop.Relat Res.* 1997;7-11.
22. Doyle AJ, Burks RT. Comparison of humeral head retroversion with the humeral axis/biceps groove relationship: a study in live subjects and cadavers. *J.Shoulder.Elbow.Surg.* 1998;7:453-7.
23. Edwards TB, Boulahia A, Kempf JF, Boileau P, Nemoz C, Walch G. The influence of rotator cuff disease on the results of shoulder arthroplasty for primary osteoarthritis: results of a multicenter study. *J.Bone Joint Surg.Am.* 2002;84-A:2240-8.

24. Fialka C, Stampfl P, Arbes S, Reuter P, Oberleitner G, Vecsei V. Primary hemiarthroplasty in four-part fractures of the proximal humerus: randomized trial of two different implant systems. *J.Shoulder.Elbow.Surg.* 2008;17:210-5.
25. Frankle MA, Greenwald DP, Markee BA, Ondrovic LE, Lee WE, III. Biomechanical effects of malposition of tuberosity fragments on the humeral prosthetic reconstruction for four-part proximal humerus fractures. *J.Shoulder.Elbow.Surg.* 2001;10:321-6.
26. Frankle MA, Ondrovic LE, Markee BA, Harris ML, Lee WE, III. Stability of tuberosity reattachment in proximal humeral hemiarthroplasty. *J.Shoulder.Elbow.Surg.* 2002;11:413-20.
27. Fuchs B, Weishaupt D, Zanetti M, Hodler J, Gerber C. Fatty degeneration of the muscles of the rotator cuff: assessment by computed tomography versus magnetic resonance imaging. *J.Shoulder.Elbow.Surg.* 1999;8:599-605.
28. Gerber, A., Apreleva, M., Clavert, P., and Warner, J. J. Hemiarthroplasty for proximal humeral fracture: A new method to obtain correct humeral length. Presented at the Biennial Shoulder and Elbow Meeting of the American Academy of Orthopaedic Surgeons October 14-17; Monterey, CA. 2004.
Ref Type: Report
29. Gerber C. Chronic, Locked Anterior and Posterior Dislocations. Complex and Revision Problems in Shoulder Surgery. Lippincott-Raven Publishers, Philadelphia 1997;99-113.
30. Gerber C, Fuchs B, Hodler J. The results of repair of massive tears of the rotator cuff. *J.Bone Joint Surg.Am.* 2000;82:505-15.
31. Gerber C, Hersche O, Berberat C. The clinical relevance of posttraumatic avascular necrosis of the humeral head. *J.Shoulder.Elbow.Surg.* 1998;7:586-90.
32. Gerber C, Werner CM, Vienne P. Internal fixation of complex fractures of the proximal humerus. *J.Bone Joint Surg.Br.* 2004;86:848-55.
33. Gerber C, Yian EH, Pfirrmann CA, Zumstein MA, Werner CM. Subscapularis muscle function and structure after total shoulder replacement with lesser tuberosity osteotomy and repair. *J.Bone Joint Surg.Am.* 2005;87:1739-45.
34. Germann, Harth, Wind, Demir. DASH Fragebogen, Disabilities of the Arm, Shoulder and Hand Instrument. Version 2.0, Deutsche Version V2.0, Juni 1999 1997.

35. Gierer P, Simon C, Gradl G et al. [Complex proximal humerus fractures--management with a humeral head prosthesis? Clinical and radiological results of a prospective study]. *Orthopade* 2006;35:834-40.
36. Godeneche A, Boileau P, Favard L et al. Prosthetic replacement in the treatment of osteoarthritis of the shoulder: early results of 268 cases. *J.Shoulder.Elbow.Surg.* 2002;11:11-8.
37. Goldman RT, Koval KJ, Cuomo F, Gallagher MA, Zuckerman JD. Functional outcome after humeral head replacement for acute three- and four-part proximal humeral fractures. *J.Shoulder.Elbow.Surg.* 1995;4:81-6.
38. Goutallier, D., Bernageau, J., and Patte, D. Assessment of the Trophicity of the Muscles of the Ruptured Rotator Cuff by CT Scan; Presented at the Congrès de la Société française D'Orthopédie, Paris. 11-13. 1988.
Ref Type: Report
39. Goutallier D, Postel JM, Bernageau J, Lavau L, Voisin MC. Fatty muscle degeneration in cuff ruptures. Pre- and postoperative evaluation by CT scan. *Clin.Orthop.Relat Res.* 1994;78-83.
40. Goutallier D, Postel JM, Gleyze P, Leguilloux P, Van Driessche S. Influence of cuff muscle fatty degeneration on anatomic and functional outcomes after simple suture of full-thickness tears. *J.Shoulder.Elbow.Surg.* 2003;12:550-4.
41. Goutallier D, Postel JM, Lavau L, Bernageau J. [Impact of fatty degeneration of the suparspinatus and infraspinatus msucles on the prognosis of surgical repair of the rotator cuff]. *Rev.Chir Orthop.Reparatrice Appar.Mot.* 1999;85:668-76.
42. Goutallier D, Postel JM, Van Driessche S, Godefroy D, Radier C. Tension-free cuff repairs with excision of macroscopic tendon lesions and muscular advancement: results in a prospective series with limited fatty muscular degeneration. *J.Shoulder.Elbow.Surg.* 2006;15:164-72.
43. Greiner SH, Diederichs G, Kroning I, Scheibel M, Perka C. Tuberosity position correlates with fatty infiltration of the rotator cuff after hemiarthroplasty for proximal humeral fractures. *J.Shoulder.Elbow.Surg.* 2009;18:431-6.
44. Greiner SH, Kaab MJ, Kroning I, Scheibel M, Perka C. Reconstruction of humeral length and centering of the prosthetic head in hemiarthroplasty for proximal humeral fractures. *J.Shoulder.Elbow.Surg.* 2008.
45. Gronhagen CM, Abbaszadegan H, Revay SA, Adolphson PY. Medium-term results after primary hemiarthroplasty for comminute proximal humerus fractures: a

- study of 46 patients followed up for an average of 4.4 years.
J.Shoulder.Elbow.Surg. 2007;16:766-73.
46. Habermeyer P, Ebert T. [Current status and perspectives of shoulder replacement]. Unfallchirurg 1999;102:668-83.
 47. Habermeyer P, Magosch P, Lichtenberg S. [Proximal humeral head fractures-- Future development of shoulderimplants]. Zentralbl.Chir 2002;127:207-11.
 48. Habermeyer P, Schweiberer L. [Fractures of the humeral head. Conservative and surgical differential therapy]. Unfallchirurg 1991;94:438-46.
 49. Hatstrup SJ, Cofield RH. Osteonecrosis of the humeral head: relationship of disease stage, extent, and cause to natural history. J.Shoulder.Elbow.Surg. 1999;8:559-64.
 50. Hatstrup SJ, Cofield RH. Osteonecrosis of the humeral head: results of replacement. J.Shoulder.Elbow.Surg. 2000;9:177-82.
 51. Hawkins RJ, Bell RH, Gurr K. The three-part fracture of the proximal part of the humerus. Operative treatment. J.Bone Joint Surg.Am. 1986;68:1410-4.
 52. Heers G, Torchia ME. [Shoulder hemi-arthroplasty in proximal humeral fractures]. Orthopade 2001;30:386-94.
 53. Hempfing A, Leunig M, Ballmer FT, Hertel R. Surgical landmarks to determine humeral head retrotorsion for hemiarthroplasty in fractures. J.Shoulder.Elbow.Surg. 2001;10:460-3.
 54. Hertel R. Fractures of the proximal humerus in osteoporotic bone. Osteoporos.Int. 2005;16 Suppl 2:S65-S72.
 55. Hertel R, Knothe U, Ballmer FT. Geometry of the proximal humerus and implications for prosthetic design. J.Shoulder.Elbow.Surg. 2002;11:331-8.
 56. Hessmann M, Gotzen L, Gehling H, Baumgaertel F, Klingelhoefter I. Operative treatment of displaced proximal humeral fractures: two-year results in 99 cases. Acta Chir Belg. 1998;98:212-9.
 57. Hessmann MH, Rommens PM. [Osteosynthesis techniques in proximal humeral fractures]. Chirurg 2001;72:1235-45.
 58. Hintermann B, Trouillier HH, Schafer D. Rigid internal fixation of fractures of the proximal humerus in older patients. J.Bone Joint Surg.Br. 2000;82:1107-12.
 59. Hoellen IP, Bauer G, Holbein O. [Prosthetic humeral head replacement in dislocated humerus multi-fragment fracture in the elderly--an alternative to minimal osteosynthesis?]. Zentralbl.Chir 1997;122:994-1001.

60. Iannotti JP, Gabriel JP, Schneck SL, Evans BG, Misra S. The normal glenohumeral relationships. An anatomical study of one hundred and forty shoulders. *J.Bone Joint Surg.Am.* 1992;74:491-500.
61. Irlenbusch, U. and Irlenbusch, L. Aktueller Stand der Schulterendoprothetik. *Orthopädie und Unfallchirurgie* , 289-312. 2007.
Ref Type: Magazine Article
62. Itamura J, Dietrick T, Roidis N, Shean C, Chen F, Tibone J. Analysis of the bicipital groove as a landmark for humeral head replacement. *J.Shoulder.Elbow.Surg.* 2002;11:322-6.
63. Jakob RP, Miniaci A, Anson PS, Jaberg H, Osterwalder A, Ganz R. Four-part valgus impacted fractures of the proximal humerus. *J.Bone Joint Surg.Br.* 1991;73:295-8.
64. Kessler, M. and Spannring, H. Untersuchung Schultergelenk.ppt. 2004.
Ref Type: Slide
65. Kollig E, Kutscha-Lissberg F, Roetman B, Dielenschneider D, Muhr G. [Complex fractures of the humeral head: which long-term results can be expected?]. *Zentralbl.Chir* 2003;128:111-8.
66. Kollig E, Kutscha-Lissberg F, Roetman B, Mielke E, Muhr G, Hahn MP. [Primary hemiarthroplasty after complex fracture of the humeral head--functional late results]. *Zentralbl.Chir* 2003;128:125-30.
67. Kralinger F, Schwaiger R, Wambacher M et al. Outcome after primary hemiarthroplasty for fracture of the head of the humerus. A retrospective multicentre study of 167 patients. *J.Bone Joint Surg.Br.* 2004;86:217-9.
68. Krause FG, Huebschle L, Hertel R. Reattachment of the tuberosities with cable wires and bone graft in hemiarthroplasties done for proximal humeral fractures with cable wire and bone graft: 58 patients with a 22-month minimum follow-up. *J.Orthop.Trauma* 2007;21:682-6.
69. Kristiansen B, Kofoed H. Transcutaneous reduction and external fixation of displaced fractures of the proximal humerus. A controlled clinical trial. *J.Bone Joint Surg.Br.* 1988;70:821-4.
70. Lervick GN, Carroll RM, Levine WN. Complications after hemiarthroplasty for fractures of the proximal humerus. *Instr.Course Lect.* 2003;52:3-12.
71. Liew AS, Johnson JA, Patterson SD, King GJ, Chess DG. Effect of screw placement on fixation in the humeral head. *J.Shoulder.Elbow.Surg.* 2000;9:423-6.

72. Loebenberg MI, Jones DA, Zuckerman JD. The effect of greater tuberosity placement on active range of motion after hemiarthroplasty for acute fractures of the proximal humerus. *Bull.Hosp.Jt.Dis.* 2005;62:90-3.
73. Loew M, Heitkemper S, Parsch D, Schneider S, Rickert M. Influence of the design of the prosthesis on the outcome after hemiarthroplasty of the shoulder in displaced fractures of the head of the humerus. *J.Bone Joint Surg.Br.* 2006;88:345-50.
74. Machani B, Sinopidis C, Brownson P, Papadopoulos P, Gibson J, Frostick SP. Mid term results of PlantTan plate in the treatment of proximal humerus fractures. *Injury* 2006;37:269-76.
75. Martin C, Guillen M, Lopez G. Treatment of 2- and 3-part fractures of the proximal humerus using external fixation: a retrospective evaluation of 62 patients. *Acta Orthop.* 2006;77:275-8.
76. Mighell MA, Kolm GP, Collinge CA, Frankle MA. Outcomes of hemiarthroplasty for fractures of the proximal humerus. *J.Shoulder.Elbow.Surg.* 2003;12:569-77.
77. Murachovsky J, Ikemoto RY, Nascimento LG, Fujiki EN, Milani C, Warner JJ. Pectoralis major tendon reference (PMT): a new method for accurate restoration of humeral length with hemiarthroplasty for fracture. *J.Shoulder.Elbow.Surg.* 2006;15:675-8.
78. Nakagaki K, Ozaki J, Tomita Y, Tamai S. Fatty degeneration in the supraspinatus muscle after rotator cuff tear. *J.Shoulder.Elbow.Surg.* 1996;5:194-200.
79. Naranja RJ, Jr., Iannotti JP. Displaced three- and four-part proximal humerus fractures: evaluation and management. *J.Am.Acad.Orthop.Surg.* 2000;8:373-82.
80. Neer CS. Displaced proximal humeral fractures. II. Treatment of three-part and four-part displacement. *J.Bone Joint Surg.Am.* 1970;52:1090-103.
81. Neer CS. *Shoulder Reconstruction*; ISBN 0-7216-2832-X. W.B. Saunders Company; 1990.
82. Neer CS. Articular replacement for the humeral head. 1917. *Clin.Orthop.Relat Res.* 1994;3-6.
83. Neer CS. Four-segment classification of proximal humeral fractures: purpose and reliable use. *J.Shoulder.Elbow.Surg.* 2002;11:389-400.
84. Neer CS. Displaced proximal humeral fractures: part I. Classification and evaluation. 1970. *Clin.Orthop.Relat Res.* 2006;442:77-82.

85. Nove-Josserand L, Edwards TB, O'Connor DP, Walch G. The acromiohumeral and coracohumeral intervals are abnormal in rotator cuff tears with muscular fatty degeneration. *Clin.Orthop.Relat Res.* 2005;90-6.
86. Pearl ML. Proximal humeral anatomy in shoulder arthroplasty: Implications for prosthetic design and surgical technique. *J.Shoulder.Elbow.Surg.* 2005;14:99S-104S.
87. Plecko M, Kraus A. Internal fixation of proximal humerus fractures using the locking proximal humerus plate. *Oper.Orthop.Traumatol.* 2005;17:25-50.
88. Prakash U, McGurty DW, Dent JA. Hemiarthroplasty for severe fractures of the proximal humerus. *J.Shoulder.Elbow.Surg.* 2002;11:428-30.
89. Rajasekhar C, Ray PS, Bhamra MS. Fixation of proximal humeral fractures with the Polarus nail. *J.Shoulder.Elbow.Surg.* 2001;10:7-10.
90. Roberts SN, Foley AP, Swallow HM, Wallace WA, Coughlan DP. The geometry of the humeral head and the design of prostheses. *J.Bone Joint Surg.Br.* 1991;73:647-50.
91. Robinson CM, Aderinto J. Posterior shoulder dislocations and fracture-dislocations. *J.Bone Joint Surg.Am.* 2005;87:639-50.
92. Robinson CM, Khan LA, Akhtar MA. Treatment of anterior fracture-dislocations of the proximal humerus by open reduction and internal fixation. *J.Bone Joint Surg.Br.* 2006;88:502-8.
93. Robinson CM, Page RS. Severely impacted valgus proximal humeral fractures. Results of operative treatment. *J.Bone Joint Surg.Am.* 2003;85-A:1647-55.
94. Robinson CM, Page RS, Hill RM, Sanders DL, Court-Brown CM, Wakefield AE. Primary hemiarthroplasty for treatment of proximal humeral fractures. *J.Bone Joint Surg.Am.* 2003;85-A:1215-23.
95. Rockwood CA, Matsen FA, Wirth MA, Lippitt SB. *The Shoulder, Volume One, 3rd Edition, ISBN 0-7216-0148-0. Saunders; 2004.*
96. Rockwood CA, Matsen FA, Wirth MA, Lippitt SB. *The Shoulder, Volume Two, 3rd Edition, ISBN 0-7216-0148-0. Saunders; 2004.*
97. Russo R, Visconti V, Lombardi LV, Ciccarelli M, Giudice G. The block-bridge system: a new concept and surgical technique to reconstruct articular surfaces and tuberosities in complex proximal humeral fractures. *J.Shoulder.Elbow.Surg.* 2008;17:29-36.

98. Sadowski C, Riand N, Stern R, Hoffmeyer P. Fixation of fractures of the proximal humerus with the PlantTan Humerus Fixator Plate: early experience with a new implant. *J.Shoulder.Elbow.Surg.* 2003;12:148-51.
99. Sanchez-Sotelo J. Proximal humerus fractures. *Clin.Anat.* 2006;19:588-98.
100. Sanchez-Sotelo J, O'Driscoll SW, Torchia ME, Cofield RH, Rowland CM. Radiographic assessment of cemented humeral components in shoulder arthroplasty. *J.Shoulder.Elbow.Surg.* 2001;10:526-31.
101. Saupe N, Pfirrmann CW, Schmid MR, Jost B, Werner CM, Zanetti M. Association between rotator cuff abnormalities and reduced acromiohumeral distance. *AJR Am.J.Roentgenol.* 2006;187:376-82.
102. Schiebler TH, Schmidt W, Zilles K. *Anatomie, Achte Auflage, ISBN 3-540-65824-6.* Springer-Verlag; 1999.
103. Schmal H, Klemm C, Sudkamp NP. [Evaluation of shoulder arthroplasty in treatment of four-fragment fractures of the proximal humerus]. *Unfallchirurg* 2004;107:575-82.
104. Siebler G, Kuner EH. [Late results following the surgical treatment of proximal humerus fractures in adults]. *Unfallchirurgie* 1985;11:119-27.
105. Smith AM, Mardones RM, Sperling JW, Cofield RH. Early complications of operatively treated proximal humeral fractures. *J.Shoulder.Elbow.Surg.* 2007;16:14-24.
106. Soete PJ, Clayson PE, Costenoble VH. Transitory percutaneous pinning in fractures of the proximal humerus. *J.Shoulder.Elbow.Surg.* 1999;8:569-73.
107. Souska Sophie Zandi. *Osteosynthese bei proximalen Humeruskopffrakturen: Erste Erfahrungen mit der winkelstabilen proximalen Humerusplatte (PHP) und Vergleich zu Zifkonägeln.* 2007.
Ref Type: Thesis/Dissertation
108. Speck M, Regazzoni P. [4-fragment fractures of the proximal humerus. Alternative strategies for surgical treatment]. *Unfallchirurg* 1997;100:349-53.
109. Stableforth PG. Four-part fractures of the neck of the humerus. *J.Bone Joint Surg.Br.* 1984;66:104-8.
110. Tanner MW, Cofield RH. Prosthetic arthroplasty for fractures and fracture-dislocations of the proximal humerus. *Clin.Orthop.Relat Res.* 1983;116-28.
111. Tingart M, Bathis H, Bouillon B, Tiling T. [The displaced proximal humeral fracture: is there evidence for therapeutic concepts?]. *Chirurg* 2001;72:1284-91.

112. Torrens C, Corrales M, Melendo E, Solano A, Rodriguez-Baeza A, Caceres E. The pectoralis major tendon as a reference for restoring humeral length and retroversion with hemiarthroplasty for fracture. *J.Shoulder.Elbow.Surg.* 2008;17:947-50.
113. Towfigh H, Buhl W, Obertacke U. [Results of treatment after conservative and surgical management of proximal humerus fractures]. *Aktuelle Traumatol.* 1993;23:354-60.
114. Trupka A, Wiedemann E, Ruchholtz S, Brunner U, Habermeyer P, Schweiberer L. [Dislocated multiple fragment fractures of the head of the humerus. Does dislocation of the humeral head fragment signify a worse prognosis?]. *Unfallchirurg* 1997;100:105-10.
115. Vallier HA. Treatment of proximal humerus fractures. *J.Orthop.Trauma* 2007;21:469-76.
116. van de Sande MA, Stoel BC, Obermann WR, Lieng JG, Rozing PM. Quantitative assessment of fatty degeneration in rotator cuff muscles determined with computed tomography. *Invest Radiol.* 2005;40:313-9.
117. Voigt C, Lill H. [Primary hemiarthroplasty in proximal humerus fractures]. *Orthopade* 2007;36:1002-12.
118. Walch G, Boileau P. Prosthetic adaptability: a new concept for shoulder arthroplasty. *J.Shoulder.Elbow.Surg.* 1999;8:443-51.
119. Werner CM, Conrad SJ, Meyer DC, Keller A, Hodler J, Gerber C. Intermethod agreement and interobserver correlation of radiologic acromiohumeral distance measurements. *J.Shoulder.Elbow.Surg.* 2008;17:237-40.
120. Wijgman AJ, Roolker W, Patt TW, Raaymakers EL, Marti RK. Open reduction and internal fixation of three and four-part fractures of the proximal part of the humerus. *J.Bone Joint Surg.Am.* 2002;84-A:1919-25.
121. Zyto K, Ahrengart L, Sperber A, Tornkvist H. Treatment of displaced proximal humeral fractures in elderly patients. *J.Bone Joint Surg.Br.* 1997;79:412-7.
122. Zyto K, Wallace WA, Frostick SP, Preston BJ. Outcome after hemiarthroplasty for three- and four-part fractures of the proximal humerus. *J.Shoulder.Elbow.Surg.* 1998;7:85-9.

8 Abkürzungsverzeichnis

A.	Arteria
Aa.	Arteriae
Abb.	Abbildung
ABD	Abduktion
ADL	Aktivitäten des täglichen Lebens
agCS	alters- und geschlechtskorrelierter Constant Score
AHD	akromiohumerale Distanz
a.p.	anterioposterior
ARO	Außenrotation
bes.	besonders
bzgl.	bezüglich
bzw.	beziehungsweise
ca.	circa
cm	Zentimeter
CS	Constant Score
CT	Computertomographie/-tomogramm
DASH	Disabilities of the Arm, Shoulder and Hand
d.h.	das heißt
evtl.	eventuell
FD	fettige Degeneration
FLEX	Flexion
ggf.	gegebenenfalls
IRO	Innenrotation
ISP	M. infraspinatus
Jh.	Jahrhundert
k.A.	keine Angaben
kg	Kilogramm
KW	Kruskall-Wallis-Test

Lig.	Ligamentum
Ligg.	Ligamenta
M.	Musculus
Mm.	Musculi
mm	Millimeter
MRT	Magnetresonanztomographie/-tomogramm
MWU	Mann-Whitney-U-Test
N.	Nervus
n.Chr.	nach Christus
Nn.	Nervi
NU	Nachuntersuchung
OP	Operation
PMT	Pectoralis major tendon/ Pectoralis-major-Sehne
R.	Ramus
SD	Standardabweichung
SSC	M. subscapularis
SSP	M. supraspinatus
Tab.	Tabelle
u.a.	unter anderem
v.Chr.	vor Christus
v.a.	vor allem

9 Anhang

9.1 Constant Shoulder Score

							Rechts	Links
1. Schmerzen:	<input type="checkbox"/> (15) keine	<input type="checkbox"/> (10) milde	<input type="checkbox"/> (5) mäßige	<input type="checkbox"/> (0) starke			<input type="text"/>	<input type="text"/>
2. Aktivitäten des täglichen Lebens								
a. Arbeitsfähigkeit	<input type="checkbox"/> (4) voll	<input type="checkbox"/> (2) zur Hälfte	<input type="checkbox"/> (0) nicht gegeben					
b. Freizeitaktivitäten	<input type="checkbox"/> (4) voll	<input type="checkbox"/> (2) zur Hälfte	<input type="checkbox"/> (0) nicht gegeben					
c. Schlaf	<input type="checkbox"/> (2) ungestört	<input type="checkbox"/> (1) z.T. gestört	<input type="checkbox"/> (0) stark gestört					
d. schmerzlose Erreichbarkeit	<input type="checkbox"/> (10) Überkopf	<input type="checkbox"/> (8) Schulter	<input type="checkbox"/> (6) Nacken					
	<input type="checkbox"/> (4) Xiphoid	<input type="checkbox"/> (2) Gürtellinie					<input type="text"/>	<input type="text"/>
3. Beweglichkeit								
	0-30°	31-60°	61-90°	91-120°	121-150°	151-180°		
a. Anteversion	<input type="checkbox"/> (0)	<input type="checkbox"/> (2)	<input type="checkbox"/> (4)	<input type="checkbox"/> (6)	<input type="checkbox"/> (8)	<input type="checkbox"/> (10)		
b. Abduktion	<input type="checkbox"/> (0)	<input type="checkbox"/> (2)	<input type="checkbox"/> (4)	<input type="checkbox"/> (6)	<input type="checkbox"/> (8)	<input type="checkbox"/> (10)		
c. Außenrotation								
- Hand am Hinterkopf mit:	<input type="checkbox"/> (2) Ellenbogen nach vorne	<input type="checkbox"/> (2) Ellenbogen nach hinten						
- Hand auf Scheitel mit:	<input type="checkbox"/> (2) Ellenbogen nach vorne	<input type="checkbox"/> (2) Ellenbogen nach hinten						
	<input type="checkbox"/> (2) volle Elevation vom Scheitel aus							
d. Innenrotation								
-Handrücken auf:	<input type="checkbox"/> (0) Außenseite des Oberschenkelhals	<input type="checkbox"/> (2) Gesäß						
	<input type="checkbox"/> (4) lumbosacraler Übergang	<input type="checkbox"/> (6) L3						
	<input type="checkbox"/> (8) Th12							
	<input type="checkbox"/> (10) den Schulterblättern						<input type="text"/>	<input type="text"/>
4. Kraftmessung stehend!								
Punktvergabe bei Kraftmessung (0,5 kg = 1 Punkt, max.25 Punkte):							<input type="text"/>	<input type="text"/>
Gesamtergebnis							<input type="text"/>	<input type="text"/>

9.2 DASH-Score

		Schwierigkeiten				
		Keine	Gering	Mäßig	Erheblich	Nicht möglich
1	Ein neues oder festverschlossenes Glas öffnen	1	2	3	4	5
2	Schreiben	1	2	3	4	5
3	Schlüssel umdrehen	1	2	3	4	5
4	Eine Mahlzeit zubereiten	1	2	3	4	5
5	Eine schwere Tür aufstoßen	1	2	3	4	5
6	Etwas auf ein Regal oberhalb Ihrer Kopfhöhe stellen	1	2	3	4	5
7	Schwere Hausarbeit (Boden putzen, Wände abwaschen)	1	2	3	4	5
8	Garten- oder Hofarbeit	1	2	3	4	5
9	Betten machen	1	2	3	4	5
10	Eine Einkaufstüte oder einen Aktenkoffer tragen	1	2	3	4	5
11	Schwere Gegenstände tragen (über 5 kg)	1	2	3	4	5
12	Eine Glühbirne über Ihrem Kopf auswechseln	1	2	3	4	5
13	Haare waschen oder föhnen	1	2	3	4	5
14	Ihren Rücken waschen	1	2	3	4	5
15	Einen Pullover anziehen	1	2	3	4	5
16	Ein Messer benutzen, um Lebensmittel zu schneiden	1	2	3	4	5
17	Freizeitaktivitäten, die wenig körperliche Anstrengung verlangen (z.B. Kartenspielen, Stricken, usw.)	1	2	3	4	5
18	Freizeitaktivitäten, bei denen auf Ihren Arm Druck oder ein Stoß ausgeübt wird (z.B. Golf, Hämmern, Tennis, usw.)	1	2	3	4	5
19	Freizeitaktivitäten, bei denen Sie Ihren Arm frei bewegen (z.B. Badminton, Frisbee)	1	2	3	4	5
20	Mit Fortbewegungsmöglichkeiten zu Recht kommen	1	2	3	4	5
21	Sexuelle Aktivität	1	2	3	4	5

22 In welchem Ausmaß haben Ihre Schulter-, Arm- oder Handprobleme Ihren normalen sozialen Kontakt zu Familie, Freunden, Nachbarn oder anderen Gruppen während der vergangenen Woche beeinträchtigt?

Nicht 1 Wenig 2 Mäßig 3 Erheblich 4 Extrem 5

23 Waren Sie in der vergangenen Woche durch Ihre Schulter-, Arm- oder Handprobleme in Ihrer Arbeit oder anderen alltäglichen Aktivitäten eingeschränkt?

Nicht 1 Wenig 2 Mäßig 3 Sehr 4 Nicht möglich 5

Bitte schätzen Sie die Schwere der folgenden Beschwerden während der letzten Woche ein.

		Keine	Leichte	Mäßige	Starke	Extreme
24	Schmerzen in Schulter, Arm, Hand	1	2	3	4	5
25	Schmerzen in Schulter, Arm, Hand, nachdem Sie eine bestimmte Tätigkeit ausgeführt haben	1	2	3	4	5
26	Kribbeln (Nadelstiche) in Schulter, Arm, Hand	1	2	3	4	5
27	Schwächegefühl in Schulter, Arm, Hand	1	2	3	4	5
28	Steifheit in Schulter, Arm, Hand	1	2	3	4	5

29 Wie groß waren Ihre Schlafstörungen in der letzten Woche, aufgrund von Schmerzen im Schulter-, Arm- oder Handbereich?

Keine 1 Gering 2 Mäßig 3 Erheblich 4 Schlaflos 5

30 Aufgrund meiner Probleme im Schulter-, Arm- oder Handbereich empfinde ich meine Fähigkeiten als eingeschränkt, ich habe weniger Selbstvertrauen oder kann mich weniger nützlich machen. Stimmen Sie zu?

Gar nicht 1 Nein 2 Weiß nicht 3 Ja 4 Ja, sehr 5

10 Danksagung

Ich danke Herrn Univ.-Prof. Dr. Dr. h.c. Norbert P. Haas, Direktor des Centrums für Muskuloskeletale Chirurgie Charité Berlin, für die Bereitstellung des Themas und die Ermöglichung einer Promotion.

Ich danke Herrn PD Dr. Dr. Max J. Kääh für die ausgezeichnete Betreuung und die geduldige Begleitung der Arbeit.

Ich danke Herrn Dr. Stefan H. Greiner für die wertvolle und hervorragende Unterstützung und ganz besonders für sein herausragendes Engagement und sein immer offenes Ohr.

Ich danke Frau Birgit Koch für ihre tatkräftige und freundschaftliche Hilfe bei den Nachuntersuchungen und den Befundrecherchen.

Ich danke Herrn PD Dr. Georg Matziolis, Herrn Dr. Sven Scheffler, Herrn Dr. Jens Tuischer und Frau Dr. Dörte Matziolis für die freundlichen und hilfreichen Ratschläge und die Bereitstellung diverser Arbeitsmittel.

Ich danke dem gesamten Team der Poliklinik Charité Campus Mitte für die mir entgegengebrachte Geduld und die gute Zusammenarbeit während der Patientenstudie.

Ich danke Herrn Studiendirektor Lutz Schumacher und Frau Dipl.-Pol. Jana K. Grabowsky für das intensive und verlässliche Korrekturlesen in Deutsch, Englisch und Latein.

Ich danke meiner Familie und meinen Freunden für ihre Zuversicht und ihr Vertrauen in mich und diese Arbeit.

11 Lebenslauf

Mein Lebenslauf wird aus datenschutzrechtlichen Gründen in der elektronischen Version meiner Arbeit nicht veröffentlicht.

Mein Lebenslauf wird aus datenschutzrechtlichen Gründen in der elektronischen Version meiner Arbeit nicht veröffentlicht.

12 Publikationsliste

“Reconstruction of humeral length and centering of the prosthetic head in hemiarthroplasty for proximal humeral fractures“

J Shoulder Elbow Surg. 2008 Sep-Oct;17(5):709-14. Epub 2008 Jul 14.

Stefan H Greiner (MD), Max J Kääh (PhD), **Iris Kröning**, Markus Scheibel (MD),
Carsten Perka (Prof. PhD)

Department of Orthopedics, Center for Musculoskeletal Surgery, Charité -
Universitätsmedizin Berlin, Germany

“Tuberosity position correlates with fatty infiltration of the rotator cuff after hemiarthroplasty for proximal humeral fractures“

J Shoulder Elbow Surg. 2009 May-Jun;18(3):431-6. Epub 2009 Jan 20.

Stefan H. Greiner*, Gerd Diederichs**, **Iris Kröning***, Markus Scheibel*, Carsten
Perka*

*Department of Orthopedics, Center for Musculoskeletal Surgery, Charité -
Universitätsmedizin Berlin, Germany

**Department of Radiology, Charité – Universitätsmedizin Berlin, Germany

13 Eidesstattliche Erklärung

Ich, Iris Ute Kröning, erkläre, dass ich die vorgelegte Dissertationsschrift mit dem Thema: **„Strukturelle Analyse hemiendoprothetisch versorgter proximaler Humerusfrakturen“** selbst und ohne die (unzulässige) Hilfe Dritter verfasst, keine anderen als die angegebenen Quellen und Hilfsmittel benutzt und auch in Teilen keine Kopien anderer Arbeiten dargestellt habe.

Datum, Unterschrift