

Aus der Klinik und Hochschulambulanz für Radiologie und Nuklearmedizin  
der Medizinischen Fakultät Charité – Universitätsmedizin Berlin

DISSERTATION

Darstellbarkeit von Leberläsionen im Rahmen der transarteriellen  
Chemoembolisation durch Rekonstruktion computertomographischer  
Bilder aus projektionsangiographischen Rohdaten im Vergleich zur  
Multidetektor-Computertomographie

zur Erlangung des akademischen Grades  
Doctor medicinae (Dr. med.)

vorgelegt der Medizinischen Fakultät  
Charité – Universitätsmedizin Berlin

von

Märthe Voges

aus Braunschweig

Gutachter: 1. Priv.-Doz. Dr. med. B. Chr. Meyer  
2. Priv.-Doz. Dr. med. H. Shin  
3. Priv.-Doz. Dr. med. M. Kruschewski

Datum der Promotion: 24.02.2012

---

**Inhaltsverzeichnis**

<b>1</b>	<b>Einleitung.....</b>	<b>1</b>
1.1	Maligne Leberläsionen .....	2
1.1.1	Das hepatozelluläre Karzinom .....	2
1.1.2	Lebermetastasen .....	6
1.2	Lokale Therapiemöglichkeiten maligner Leberläsionen .....	7
1.2.1	Perkutane Ethanolinjektion .....	7
1.2.2	Radiofrequenzablation .....	7
1.2.3	Laserinduzierte Thermotherapie .....	8
1.2.4	Transarterielle Chemoembolisation .....	8
1.3	Präinterventionelle Bildgebung maligner Leberläsionen .....	11
1.3.1	Sonographie.....	11
1.3.2	Magnetresonanztomographie .....	11
1.3.3	Multidetektor-Computertomographie .....	11
1.3.3.1	Grundlagen des Verfahrens .....	11
1.3.3.2	Die Multidetektor-CT in der Diagnostik maligner Leberläsionen.....	12
1.3.4	CT-Bildgebung der Leber unter intraarterieller Kontrastmittelgabe.....	12
1.3.5	C-Arm-Computertomographie .....	13
1.3.5.1	Grundlagen des Verfahrens .....	13
1.3.5.2	Rekonstruktion CT-ähnlicher Bilder aus angiographischen Bildern .....	14
<b>2</b>	<b>Fragestellung .....</b>	<b>16</b>
<b>3</b>	<b>Material und Methoden.....</b>	<b>17</b>
3.1	Studiendesign.....	17
3.1.1	Patientenpopulation .....	17
3.1.1.1	Patientenaufklärung und -vorbereitung .....	17
3.1.2	Ein- und Ausschlusskriterien .....	18
3.2	Bildgebung und Datenerhebung .....	19
3.2.1	Präinterventionelle Bildgebung maligner Leberläsionen.....	19
3.2.2	Periinterventionelle Bildgebung und Intervention (TACE).....	21
3.2.2.1	Digitale Subtraktionsangiographie .....	22
3.2.2.2	C-Arm-Computertomographie .....	25
3.2.2.3	Transarterielle Chemoembolisation.....	27
3.2.2.4	Bildrekonstruktion .....	27
3.2.3	Dokumentation und Datenschutz .....	30

---

3.3	Auswertung.....	31
3.3.1	Präinterventionelle Bildgebung (MDCT) und periinterventionelle Bildgebung (CACT) im Vergleich.....	31
3.3.1.1	Bildanalyse .....	31
3.3.1.2	Vollständigkeit der Segmentabbildung und Artefakte.....	31
3.3.1.3	Trunkationen und Artefakte im Hinblick auf Leber- und Patientengröße.....	32
3.3.1.4	Dignität der Leberläsionen und Befall der Segmente.....	33
3.3.2	Statistik.....	34
3.3.2.1	Referenzstandard .....	34
3.3.2.2	Deskriptive statistische Analysen .....	34
3.3.2.3	Vollständigkeit der Segmentabbildung und Artefakte .....	35
3.3.2.4	Trunkationen und Artefakte im Hinblick auf Leber- und Patientengröße.....	35
3.3.2.5	Dignität der Leberläsionen und Befall der Segmente.....	35
3.3.2.6	Korrelation der einzelnen Leberläsionen.....	35
<b>4</b>	<b>Ergebnisse.....</b>	<b>37</b>
4.1	Bildgebung und Datenerhebung .....	37
4.1.1	Präinterventionelle Bildgebung (MDCT) und periinterventionelle Bildgebung (CACT) im Vergleich.....	37
4.1.1.1	Vollständigkeit der Segmentabbildung und Artefakte .....	37
4.1.1.2	Trunkationen und Artefakte im Hinblick auf Leber- und Patientengröße.....	39
4.1.1.3	Dignität der Leberläsionen und Befall der Segmente.....	39
4.1.1.4	Korrelation der einzelnen Leberläsionen.....	43
<b>5</b>	<b>Diskussion .....</b>	<b>51</b>
5.1	Diskussion der Methoden .....	51
5.2	Präinterventionelle Bildgebung maligner Leberläsionen .....	52
5.2.1	Sonographie.....	52
5.2.2	Multidetektor-Computertomographie .....	53
5.2.3	Magnetresonanztomographie .....	53
5.2.4	CT-Bildgebung der Leber unter intraarterieller Kontrastmittelgabe.....	55
5.3	Periinterventionelle Bildgebung und Intervention (TACE) .....	57
5.3.1	Vollständigkeit der Segmentabbildung und Artefakte.....	61
5.3.2	Darstellung des hepatischen Tumorbefalls .....	62
5.4	Ausblick.....	65
<b>6</b>	<b>Zusammenfassung .....</b>	<b>67</b>
<b>7</b>	<b>Abkürzungsverzeichnis .....</b>	<b>69</b>



---

<b>8</b>	<b>Literaturverzeichnis .....</b>	<b>71</b>
<b>9</b>	<b>Abbildungs- und Tabellenverzeichnis.....</b>	<b>77</b>
9.1	Abbildungsverzeichnis .....	77
9.2	Tabellenverzeichnis .....	78
<b>10</b>	<b>Lebenslauf.....</b>	<b>79</b>
<b>11</b>	<b>Publikationen .....</b>	<b>80</b>
<b>12</b>	<b>Danksagung .....</b>	<b>81</b>
<b>13</b>	<b>Erklärung .....</b>	<b>82</b>

## 1 Einleitung

Die transarterielle Chemoembolisation (TACE) der Leber ist ein etabliertes Therapieverfahren für hypervaskuläre maligne Lebertumoren wie das hepatozelluläre Karzinom (HCC) und hypervaskuläre Lebermetastasen von Aderhautmelanomen und neuroendokrinen Tumoren[35, 47]. Vor der TACE ist die Durchführung einer erweiterten Basisdiagnostik mit Hilfe einer Multidetektor-Computertomographie (MDCT) oder Magnetresonanztomographie (MRT) zur Beurteilung der Tumorausdehnung und zum Ausschluss von Kontraindikationen, wie z. B. einer Portalvenenthrombose unerlässlich[62]. Im Rahmen der TACE wird dann zunächst eine digitale Subtraktionsangiographie (DSA) zur genauen Ermittlung der tumorversorgenden Gefäße erstellt, damit im Anschluss daran eine präzise Positionierung des Katheters und eine gezielte Applikation des Chemoembolisats erfolgen kann. Dadurch kann eine Schädigung des angrenzenden, gesunden Lebergewebes minimiert werden, was insbesondere bei der überwiegend palliativen Indikation der TACE im Vordergrund steht[10, 62]. Die Sicherheit der lokalen Chemoembolisation hängt weitestgehend von der genauen Darstellung des Weichteilgewebes und der Gefäßanatomie ab.

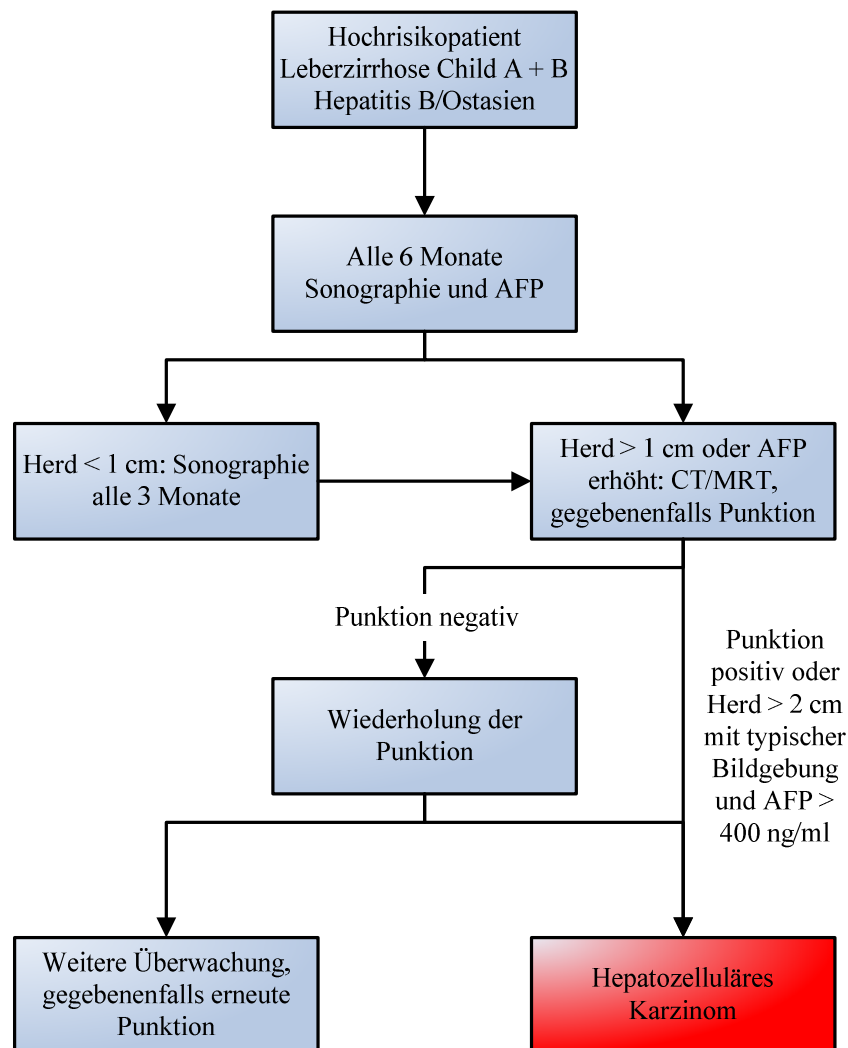
Mit der Entwicklung digitaler Flachdetektor-(FD)-Angiographiesysteme, durch deren hohe zeitliche Auflösung 3D-tomographische Rekonstruktionen ermöglicht wurden, entstanden neue Hybrid-C-Arm-CT-Systeme. Mit diesen ist es möglich, konventionelle Projektionsangiographien und CT-ähnliche Schnittbilder (C-Arm-CT-Bilder oder auch CACT-Bilder) während einer Untersuchung zu erstellen. Die FD-Angiographiesysteme können im Rahmen der TACE neben der Nutzung der Röntgendurchleuchtung und für DSA-Akquisitionen zur Beurteilung der Gefäße auch zur CACT-Bildakquisition während der Applikation von Kontrastmittel in die lebersorgenden Gefäße eingesetzt werden. Dadurch können nicht nur eine dreidimensionale Darstellung der Gefäße erreicht werden, sondern auch Schnittbildinformationen über das Lebergewebe sowie die Organe des Oberbauchs gewonnen werden.

In dieser prospektiven klinischen Studie soll die Abbildungsqualität der biphasischen CACT im Hinblick auf die Darstellung von malignen Leberläsionen im Rahmen von transarteriellen Chemoembolisationen der Leber mit der kontrastmittelverstärkten MDCT verglichen werden.

## **1.1 Maligne Leberläsionen**

### **1.1.1 Das hepatozelluläre Karzinom**

Das hepatozelluläre Karzinom (HCC) ist eine der häufigen Tumorerkrankungen[2]. Es stellt weltweit den fünfthäufigsten malignen Tumor bei Männern und den achthäufigsten malignen Tumor bei Frauen dar[51]. Männer sind mindestens doppelt so häufig betroffen wie Frauen[52]. Die Inzidenz ist geographisch sehr unterschiedlich. Am häufigsten tritt das HCC in Asien und Afrika (20-28 Fälle/100.000/Jahr) auf. In Nordeuropa und Nordamerika liegt die Inzidenz unter 5/100.000/Jahr, in Südeuropa bei 10/100.000/Jahr. Die geographischen Unterschiede sind im Wesentlichen auf die unterschiedliche Verbreitung von Hepatitis B- und C-Virusinfektionen zurückzuführen. Die häufigsten Ursachen des HCC sind die chronische Hepatitis B und C sowie die alkoholtoxische Leberzirrhose, gefolgt von hereditären Lebererkrankungen wie der Hämochromatose oder dem Morbus Wilson[2]. Weitere Risikofaktoren sind Insulinresistenz bei Diabetes mellitus, nichtalkoholische Steatohepatitis (NASH) und bei Männern Übergewicht [55]. Das HCC ist in Europa inzwischen die Hauptursache für Todesfälle bei Patienten mit einer Leberzirrhose[71]. Die Symptome sind oft die eines beginnenden Leberversagens, Zeichen von Aszites, Gewichtsverlust, Müdigkeit und Ikterus, oder seltener rechtsseitige Oberbauchschmerzen bedingt durch die Kapselspannung. 40% der Patienten mit HCC zeigen jedoch keine klinischen Auffälligkeiten, was die Frühdiagnose deutlich erschwert. Zeigen die Patienten spezifische klinische Symptome, ist der Tumor oftmals bereits weit fortgeschritten und eine kurative Therapie ist nicht mehr möglich[51]. 85-95% der Patienten mit einem HCC sind zum Zeitpunkt der Diagnosestellung inoperabel[71]. Deshalb sind die klinische Diagnostik und das Screening in Zusammenhang mit dem hepatozellulären Karzinom besonders wichtig[51]. Ein Algorithmus des in der Praxis durchgeführten Screenings von Risikogruppen wird in Abbildung 1 wiedergegeben[10].



**Abbildung 1:** Allgemein akzeptierte und international empfohlene Screeningstrategie aus:[10]

Nach den Empfehlungen der *European Association for the Study of the Liver* (EASL) gilt ein Alpha-Fetoprotein (AFP)-Wert  $> 400$  ng/ml in Kombination mit einem typischen Befund einer bildgebenden Untersuchung (Sonographie, CT oder MRT) als diagnostischer Beweis für das Vorliegen eines HCC[2]. Durch die niedrige Sensitivität des Alpha-Fetoproteins von 39-65% und eine Spezifität von 62-94% ist dieser Marker allein nicht aussagekräftig[51].

Für die bildgebende HCC-Diagnostik ist das Kontrastmittelverhalten des gewöhnlich hypervaskulären HCC von zentraler Bedeutung[42, 60]. Typisch ist ein kräftiges arterielles Enhancement, gefolgt von einem Kontrastmittel-wash-out in den späteren Phasen. Dies gilt für den kontrastmittelverstärkten Ultraschall, die CT und die MRT. Als Goldstandard der HCC-Diagnostik wird die perkutane Biopsie angesehen. Sie ist aber nicht zuletzt durch die Fortschritte

der Bildgebung in den letzten Jahren in den Hintergrund gerückt[2]. Morphologisch stellt das HCC einen Weichteiltumor mit einer Prädilektion zu Hämorrhagien und Nekrosen dar[12, 68]. Andere charakteristische Merkmale des hepatozellulären Karzinoms sind Heterogenität, ein mosaikartiges Aussehen, Einkapselung und portalvenöse oder hepatovenöse Invasion[4].

Das Tumorstaging kann durch verschiedene Klassifikationssysteme erfolgen, die unterschiedliche Schwerpunkte in der Einteilung setzen (Tabelle 1).

<b>Einteilung</b>	<b>Kriterien</b>	<b>Bewertung</b>					
<b>Okuda</b>	Tumorgröße, Aszites, Serumalbumin, Serumbilirubin	Schlechte Größendifferenzierung, Leberfunktion wird berücksichtigt					
	Stadium	I	II		III		
	Überleben (Monate) unbehandelt	8,3	2,0		0,7		
	Überleben (Monate) behandelt	30	13		2		
<b>TNM (UICC)</b>	Tumorgröße und -anzahl, vaskuläre Infiltration, Lymphknoten- und Fernmetastasierung	Gute Größendifferenzierung, keine Funktionsklassifizierung					
	Stadium	I	II		III	IV	
	Medianes Überleben (Monate) behandelt	34	25		20	14	
<b>CLIP</b>	Ähnlich wie Okuda mit Berücksichtigung des AFP	Bessere Differenzierung früher Tumorstadien als bei Okuda					
	Stadium	0	1	2	3	4	5-6
	Medianes Überleben (Monate) behandelt	31	27	13	8	2	2
<b>BCLC</b>	TNM, Okuda, Child-Pugh, PST	Berücksichtigung aller Daten, relativ komplizierte Einteilung, keine externe Validierung bisher erfolgt					

**Tabelle 1:** Stadieneinteilung des HCC nach verschiedenen Klassifikationen aus:[10]

UICC = Union Internationale Contre le Cancer; CLIP = Cancer of the Liver Italian Program;

BCLC = Barcelona Clinic Liver Cancer; PST = Performance Status

Blau schattiert sind die in der Literatur[10] berichteten Überlebensraten dargestellt.

Zur Therapie des hepatozellulären Karzinoms stehen heute eine Vielzahl von Therapieformen (Tabelle 2) zur Verfügung. Eine kurative Behandlung wird überwiegend bei der chirurgischen Resektion und bei der Lebertransplantation angestrebt[10].

<b>Therapieoption</b>	<b>Bewertung</b>
<b>Chirurgisch</b>	Kurativer Ansatz
Resektion	Kurativ für singuläre Herde < 3 cm bei guter Leberfunktion
Lebertransplantation	Kurativ bei singulären Herden bis 5 cm oder bis drei Herde < 3 cm
<b>Lokal-ablativ</b>	Bei Kontraindikation für chirurgische Therapie
Perkutane Ethanolinjektion (PEI)	Singuläre Herde bis 5 cm, bis zu 3 Herde < 3 cm, wenn Lebertransplantation nicht möglich, auch wenn Leberfunktion eingeschränkt ist
Radiofrequenzablation (RFA)	Multiple Herde bis 5 cm, in Zukunft auch größer, auch bei eingeschränkter Leberfunktion
Laserinduzierte interstitielle Thermotherapie (LITT)	Momentan keine wesentlichen Vorteile gegenüber RFA
Transarterielle Chemoembolisation (TACE)	Indiziert bei multiplen, großen Herden und eingeschränkter Leberfunktion
Radiotherapie	Zur Zeit sehr eingeschränkte Indikation
<b>Systemisch-medikamentös</b>	Generell bei metastasierten und ausgedehnten Tumoren
Tamoxifen	Umstritten, nur in hohen Dosen wirksam
Octreotid	Wirksamkeit wird in Studien getestet
Polychemotherapie	Nur in kontrollierten randomisierten Studien

**Tabelle 2:** Therapie des hepatozellulären Karzinoms

*Zusammenfassung der Therapieoptionen beim primären Leberzellkarzinom mit kurz gefasster Bewertung und Indikation in Anlehnung an Tabelle 2 aus:[10]*

Ohne Therapie liegt das mediane Überleben ab dem Diagnosezeitpunkt in der westlichen Welt bei 1-8 Monaten, in Teilen Asiens und Afrikas ist die Prognose dieser Patienten noch schlechter [2].

### 1.1.2 Lebermetastasen

Metastasen sind mit 45%[55] die häufigsten malignen Leberläsionen und die häufigste Indikation für die Durchführung einer Leberbildgebung. Dabei handelt es sich in erster Linie um Metastasen, die von Colon, Mamma, Lunge, Pankreas und Magen stammen und sich hypovaskulär darstellen[20, 43]. Lebermetastasen von Nierenzellkarzinomen, Schilddrüsenkarzinomen, neuroendokrinen Tumoren, Phäochromozytomen, malignen Melanomen, Karzinoiden und Sarkomen sind im Gegensatz dazu meist hypervaskularisiert[29]. Die klinische Symptomatik ist sehr variabel und uncharakteristisch. Allgemeine Symptome wie Müdigkeit, Gewichtsverlust und Abgeschlagenheit treten häufig auf. Die Diagnostik von Lebermetastasen basiert, wie auch beim HCC auf drei Säulen: den laborchemischen Analysen, den bildgebenden Verfahren und der Histopathologie[55]. Der genaue Nachweis von Metastasen zum Zeitpunkt der Diagnose oder während des Behandlungszeitraums ist für das Patientenmanagement ausschlaggebend. Eine schlechtere Prognose steht nicht nur im Zusammenhang mit dem Auftreten von Metastasen, sondern ist auch von der Anzahl und Größe der Metastasen abhängig[20].

Für ausgewählte Tumorentitäten wird bei Lebermetastasierung ebenfalls therapeutisch die TACE eingesetzt. Insbesondere für hypervaskularisierte Lebermetastasen, wie z. B. des malignen Aderhautmelanoms (AHM), gewinnt die TACE zunehmend an Bedeutung. Die Inzidenz des malignen Aderhautmelanoms wird auf 0,6/100.000/Jahr geschätzt und ist der häufigste primär intraokuläre Tumor des Erwachsenenalters. Weiße haben ein höheres Erkrankungsrisiko als Farbige und blaue Augen sind signifikant häufiger befallen. Das mittlere Erkrankungsalter beträgt 58 Jahre. Die Prognose ist mit einer 5-Jahres-Überlebensrate von 70% relativ gut. Da die Uvea eine vaskuläre Struktur ohne Lymphgefäße ist, erfolgt die primäre Metastasierung, im Gegensatz zum kutanen malignen Melanom, meist hämatogen. Die Hauptorte der hämatogenen Fernmetastasierung sind Leber (87%), Lunge (46%), Knochen (29%) und die Haut (17%). Auffällig ist dabei der hohe Prozentsatz der hämatogenen Lebermetastasierung. Bei 56% der Patienten bleibt die Erkrankung nur auf die Leber beschränkt und bei systemischer Fernmetastasierung ist sie in 95% der Fälle mitbetroffen[28]. Bei Patienten mit Metastasen ist die Prognose schlechter. Die mittlere Überlebensrate liegt dann nur zwischen 2 und 7 Monaten. Die Therapie des malignen Aderhautmelanoms wurde bisher von den Chemotherapien und Immuntherapien des kutanen malignen Melanoms abgeleitet und schien nur eine geringe Wirkung auf die Metastasen des malignen AHM zu haben (einzelne Ansprechraten unter 10%)[47]. Die spezielle Anwendung von Fotemustin zeigte dagegen eine bessere Ansprechrate

von 36%[47] und ist als Therapie der ersten Wahl anzusehen[28]. Die 2-Jahres-Überlebensrate der Patienten lag bei ca. 33% [47].

## **1.2 Lokale Therapiemöglichkeiten maligner Leberläsionen**

Durch den häufig erst späten Tumornachweis und die hohe Rezidivrate des hepatozellulären Karzinoms liegt die Möglichkeit der kurativen Therapie nur bei etwa 20%. Deshalb stellen die lokal ablativen Verfahren eine wichtige und vielversprechende Therapieergänzung für einen Großteil der HCC-Patienten dar[56]. Eine Auswahl der am häufigsten eingesetzten lokalen Therapieverfahren wird im Folgenden dargestellt:

### **1.2.1 Perkutane Ethanolinjektion**

Die perkutane Ethanolinjektion (PEI) gilt als effektivste Methode bei der direkten Ablation von hepatozellulären Karzinomen kleiner als 3 cm und einer Anzahl von weniger als 3 Herden[59]. Dabei wird unter sonographischer Kontrolle über eine Nadel Ethanol in das Tumorgewebe injiziert, welches in die Zellen diffundiert und dort zu einer zellulären Dehydratation und Proteindenaturierung führt. Dies verursacht eine Koagulationsnekrose und eine chemisch induzierte Thrombose der kleinen Tumorgefäße. Pro Tumor sind 2-6 Sitzungen notwendig[56]. Die PEI ist durch ihre geringe Invasivität auch bei schlechtem Allgemeinzustand des Patienten durchführbar[10] und die 5-Jahresüberlebensrate beträgt bis zu 72%[2]. Kontraindikationen für die PEI sind starker Aszites, Blutungen oder ein obstruktiver Ikterus[59].

### **1.2.2 Radiofrequenzablation**

Als neuere Alternative in der Therapie maligner Leberläsionen hat sich in den letzten Jahren zunehmend die Radiofrequenzablation (RFA) etabliert[2]. Die Indikation besteht bei nicht resektablen Tumoren und bei Zirrhosepatienten auf der Transplantationsliste, die ein HCC entwickeln[56]. Bei der RFA erfolgt die Tumorablation durch Hyperthermie. Diese wird durch eine in den Tumor eingebrachte Sonde mit hochfrequentem Wechselstrom (460 bis 480 kHz) über Ionenreibung induziert und erzielt innerhalb eines Volumens von 2 bis 5 cm im Durchmesser Temperaturen bis zu 110°C[10]. Eine Koagulationsnekrose des Tumorgewebes und des angrenzenden Lebergewebes ist die Folge[17]. In der Praxis werden maximal 3 bis 5 Herde bis 5 cm Größe behandelt[10]. Um den Ablationserfolg noch während der Intervention zuverlässig abschätzen zu können, wird das direkte Monitoring der RFA am besten unter Schnittbildkontrolle mit der Computertomographie durchgeführt[10]. Zur Verlaufskontrolle nach der Intervention hat die MRT einen hohen Stellenwert[70]. Zwei Monate nach der RFA zeigt



sich dort die induzierte Koagulationsnekrose in der T1-Wichtung durch eine fehlende Kontrastmittel- (KM-) Anreicherung (Hypointensität)[17, 61]. Eine verstärkte KM-Aufnahme in der T1-gewichteten MRT gilt als Rezidivkriterium[17, 70]. Zu den häufigsten in der Literatur aufgeführten Komplikationen der RFA zählen die Kapselnekrose, subkapsuläre Hämatome, die Cholezystitis und Leberabszesse[17]. Der Vorteil der RFA gegenüber der PEI liegt in einer höheren Effektivität der Tumordestruktion und in einer deutlich geringeren Anzahl an erforderlichen Therapiesitzungen pro zu behandelndem Tumor[2, 3]. Die 3-Jahresüberlebensrate nach RFA wird mit 74% angegeben[2]. In einer Metaanalyse von randomisierten kontrollierten Studien zeigten Orlando et al.[44], dass die RFA das Überleben und das krebsfreie Überleben signifikant verbesserte und außerdem den Anteil der Lokalrezidive im Vergleich zur PEI reduzierte.

### **1.2.3 Laserinduzierte Thermotherapie**

Die perkutane laserinduzierte Thermotherapie (LITT) von malignen Lebertumoren stellt ein weiteres Therapiekonzept zur palliativen und auch potentiell kurativen Tumorreduktion dar[67]. Dabei wird durch eingebrachte Laserenergie über eine Sonde die thermische Zerstörung von Tumorgewebe bewirkt und mittels MRT oder Sonographie die auftretenden Gewebeeränderungen überwacht[56]. Abhängig von der Gewebestruktur führen Absorptions- und Wärmeleitungsprozesse zum erwünschten Effekt der Denaturierung von Proteinen, d. h zur Koagulation. Normale Zellen sind gegenüber der hyperthermen Exposition weniger sensibel, während maligne Zellen aufgrund ihres veränderten Stoffwechsels eine signifikant höhere Thermosensibilität mit ausgeprägter Hypoxie zeigen[71]. In einer Studie von Guan et al.[17] wird die MRT-gesteuerte LITT als eine lokal sehr effektive Therapie für maligne Lebertumoren mit einer Mindestanzahl von 5 Läsionen und einem Durchmesser von bis zu 5 cm mit geringer Morbidität beschrieben.

### **1.2.4 Transarterielle Chemoembolisation**

Die transarterielle Chemoembolisation (TACE) der Leber wird insbesondere bei hypervaskularisierten malignen Lebertumoren eingesetzt[35, 47]. Sie ist als eine der effektivsten regionalen Behandlungen die aktuell verfügbar sind anerkannt[18] und führt als palliative Maßnahme zu einem signifikanten Überlebensvorteil[2]. Die 5-Jahresüberlebensrate liegt bei 6-22%[59].

Bei der TACE wird die intraarterielle Applikation eines Chemotherapeutikums mit der Embolisation der tumorversorgenden Arterien kombiniert. Dadurch kann eine

Wirkungsverstärkung gegenüber der alleinigen Anwendung beider Verfahren erzielt werden[70]. Die Grundlage der TACE ist die besondere Blutversorgung hypervaskularisierter maligner Lebertumoren wie z. B. des hepatozellulären Karzinoms, welche zu ca. 80% arteriell über Äste der Arteria hepatica erfolgt[17]. Im Gegensatz dazu wird das normale Lebergewebe zu 75-80% über die Pfortader und nur zu ca. 20-25% über die Leberarterien versorgt[49]. Durch die Embolisation der tumorversorgenden Arterien wird eine selektive Ischämie und Nekrose der Tumorzellen induziert[18] und eine erhöhte Zytostatikaaufnahme in die Tumoren bei verlangsamtem arteriellem Blutfluss erzielt[70]. Gleichzeitig werden die systemischen Nebenwirkungen minimiert[18].

Vor der TACE werden zur Basisdiagnostik Schnittbildverfahren wie die MDCT eingesetzt um die Tumorausdehnung abschätzen zu können und das Vorliegen von Kontraindikationen (signifikante arteriovenöse oder arterioportale Shunts und Portalvenenthrombosen) auszuschließen[71]. Bevor das Chemotherapeutikum verabreicht wird und die Embolisation erfolgen kann, wird mittels digitaler Subtraktionsangiographie (DSA) des Truncus coeliacus und der A. mesenterica superior die arterielle Tumorversorgung dargestellt. Dies ist sehr wichtig, da eine große Variabilität in der arteriellen Versorgung von hypervaskulären Leberläsionen bestehen kann[40] und die angiographischen Bilder entscheidende Informationen für die gezielte Positionierung des Katheters in den tumorversorgenden Gefäßen liefern[71].

Für die Lokalisation des Tumors werden die früharteriellen und die spätvenösen Phasen aus den angiographischen Serien evaluiert. Abhängig von Tumorgröße, Lokalisation und Gefäßtopographie wird anschließend die selektive Sondierung des tumorversorgenden Astes der A. hepatica mit einem meist über die Leiste eingeführten Katheter vorgenommen. Danach erfolgt in der Regel zunächst die intraarterielle Applikation von Lipiodol, einem Kontrastmittel, welches sich selektiv im Tumor anreichert und den arteriellen Blutfluss reduziert[71]. Daran schließt sich die Verabreichung verschiedener Chemotherapeutika (z. B. Cisplatin oder Doxorubicin) vermischt mit Embolisationsmitteln (Lipiodol oder abbaubare Stärkemikrosphären [DSM]) an, wodurch eine weitergehende vorübergehende Flussverlangsamung im tumorversorgenden Gefäß erreicht und eine lokale Wirkungsverstärkung des Chemotherapeutikums gewährleistet wird[71]. Wenn die A. hepatica und extrahepatische Kollateralgefäße den Tumor versorgen, sollte eine zusätzliche Chemoembolisation der extrahepatischen Kollateralen durchgeführt werden, um die therapeutische Effektivität zu erhöhen [31]. Bei einem Drittel der Patienten kommt es zur kompletten Tumornekrose nach TACE. Bei bis zu 50% kann ein Downstaging erreicht werden[56].

Voraussetzung für die TACE ist eine gute Leberfunktion, die anhand der Child-Pugh-Klassifikation beurteilt werden kann (Tabelle 3). Child B- und C-Patienten erleiden häufiger Komplikationen[10], weshalb insbesondere aufgrund des Risikos der hepatischen Dekompensation nur Patienten im Child-Pugh-Stadium A mit der TACE behandelt werden sollten[62]. Bei Patienten mit einer Child-C-Zirrhose liegt die Letalität bei etwa 40%[56].

Parameter	1 Punkt	2 Punkte	3 Punkte
Aszites	Fehlend	Mäßig	Ausgeprägt
Enzephalopathie	Keine	I-II	III-IV
Serum Bilirubin [mg/dl] ( $\mu\text{mol/l}$ )	< 2 (< 34)	2-3 (34-51)	> 3 (> 51)
Quick (%)	> 70	40-70	< 40
Serum-Albumin (g/dl)	> 3,5	2,8-3,5	< 2,8

**Table 3:** Child-Pugh-Stadien A-C

(Child-Pugh A: 5-6 Punkte, B: 7-9 Punkte, C: 10-15 Punkte) aus:[6]

Außerdem wird die TACE neoadjuvant insbesondere bei größeren Herden (> 5 cm) zum Downstaging eingesetzt und führt sowohl bei der Resektion als auch bei der Transplantation zur Reduktion der Rezidivrate[10]. Weitere Indikationen zur TACE ergeben sich postoperativ bei verbliebenen Tumorresten oder der Therapie von Rezidivtumoren[71]. Die Veränderungen des Tumors lassen sich nach der Ablation mit der kontrastmittelverstärkten MDCT verlässlich beurteilen[17]. Dementsprechend kann dann eine Auswahl der Patienten erfolgen, die einer weiteren Intervention unterzogen werden sollten[17, 18].

## **1.3 Präinterventionelle Bildgebung maligner Leberläsionen**

### **1.3.1 Sonographie**

Seit den frühen 80er Jahren steht die Sonographie in der Diagnostik hepatischer Raumforderungen zur Verfügung[51]. Sie ermöglicht eine schnelle Echtzeit-Überwachung und nicht-invasive Darstellung des Leberparenchyms [36], wobei eine komplette Untersuchung der Leber nur bei entsprechendem Habitus des Patienten möglich ist[51]. Im Ultraschall stellen sich kleine HCC als rundliche oder ovale Läsionen mit glatter oder unregelmäßiger Begrenzung dar. Im Vergleich zum übrigen Leberparenchym können sie echoarm, isoechogen oder echoreich sein. In der Dopplersonographie zeigt sich ein gefäßreicher Tumor mit intratumoralen arteriellen Gefäßsignalen[51]. Das Perfusionsverhalten von Leberläsionen lässt sich vergleichbar zur CT mit dem kontrastmittelverstärkten Ultraschall beurteilen.

### **1.3.2 Magnetresonanztomographie**

Die Magnetresonanztomographie hat über die letzten Jahre hinweg durch die Entwicklung verschiedener leberspezifischer Kontrastmittel deutlich an Bedeutung gewonnen[20, 51]. Die Bilddetektion in der MRT beruht auf der Analyse der Signalintensität und der Morphologie in den T1- und T2-gewichteten Sequenztechniken[70]. Lebermetastasen kommen gewöhnlich in der T1-Wichtung hypointens und in T2-gewichteten Bildern leicht hyperintens zur Darstellung [29]. Das solitäre hepatozelluläre Karzinom zeigt sich in der Regel scharf begrenzt und ist gut vom umliegenden Gewebe abgrenzbar. Hoch spezifisch für das Vorliegen eines HCC in der MRT ist das Erscheinungsbild eines hyperintens Knotens in einem hypointensen Regeneratknoten[68].

### **1.3.3 Multidetektor-Computertomographie**

#### **1.3.3.1 Grundlagen des Verfahrens**

In den letzten Jahren hat die Computertomographie wichtige technische Weiterentwicklungen erfahren, die insgesamt zu einer nachhaltigen Verbesserung der Bildqualität und der klinischen Anwendungsmöglichkeiten geführt haben. Insbesondere die routinemäßige Anwendung der Multidetektor-Computertomographie führte seit der Einführung von Geräten mit 4 Detektorzeilen 1998 und 8 Detektorzeilen 2000 zu einem deutlichen Wandel der Untersuchungsstrategien, der Nachverarbeitung und des Arbeitsablaufs. Die MDCT erlaubt die Untersuchung größerer Volumina des Körpers sowie eine deutliche Verbesserung der Auflösung in der z-Achse (diese entspricht der Patientenlängsachse) durch die Akquisition dünner

Schichten. Hierdurch stehen isotrope Voxel (würfelförmige Volumen mit gleicher Kantenlänge) für multiplanare Rekonstruktionen (MPR) zur Verfügung. Zudem erlaubt die schnelle Datenakquisition der MDCT eine bessere Trennung verschiedener Kontrastierungsphasen des Gefäßsystems und eine bessere Ausnutzung der applizierten Kontrastmittel[72]. Die Anwendung der 16-Zeilen-CT mit einer Rotationszeit von 0,4 s bietet eine fast 40-fache Verbesserung im Vergleich zur Akquisitionsgeschwindigkeit der Einzeldetektor-CT. Diese Verbesserung macht es möglich, die Bilddaten während der Dauer einer einzigen Atemanhaltephase des Patienten zu gewinnen, wodurch eine geringere Bilddegradation durch verminderte Organbewegungen erzielt werden kann[63]. Diese Generation von Mehrschicht-CT-Geräten mit gleichzeitiger Aufnahme von 16 Submillimeterschichten stellt einen wesentlichen Fortschritt auf dem Weg zur isotropen räumlichen Auflösung für klinische Routineanwendungen dar[13].

### **1.3.3.2 Die Multidetektor-CT in der Diagnostik maligner Leberläsionen**

Die Erfassung des Leberparenchyms mit der MDCT, welche die Darstellung hypervaskularisierter Raumforderungen als Hinweis auf ein vorliegendes HCC ermöglicht, ist in der klinischen Diagnostik seit den späten 90er Jahren[29] zur Standardmethode geworden[18, 51]. Da die Leber ein Organ ist, welches eine doppelte Blutversorgung aufweist, kann die biphasische MDCT eingesetzt werden, um die arterielle Phase und die portalvenöse Phase in sehr kurzer Zeit zu erfassen. Das macht die MDCT in der Diagnostik von Lebererkrankungen sehr effektiv[18]. Da das hepatozelluläre Karzinom gewöhnlich einen arteriell hypervaskularisierten Tumor darstellt[41], zeigen die CT-Bilder in der arteriellen Phase ein intensives arterielles Enhancement und in der portalvenösen Phase nur eine sehr geringe Anreicherung und kein venöses oder parenchymatöses Enhancement[42].

Im Gegensatz dazu können hypovaskuläre Läsionen, z. B. in Form von Metastasen eines Colon- oder Magenkarzinoms[43], am besten in der portalvenösen Phase nachgewiesen werden[19]. Die MDCT spielt eine große Rolle in der Behandlungsevaluation und bei Kontrolluntersuchungen sowie der Entnahme von Biopsien suspekter Leberherde und dem Follow-Up nach Ablationen, wenn eine Änderung des Enhancements ein Tumorrezidiv vermuten lässt[59].

### **1.3.4 CT-Bildgebung der Leber unter intraarterieller Kontrastmittelgabe**

Im Rahmen der CT-Bildgebung der Leber unter intraarterieller Kontrastmittelgabe konnten sich auf Grund der doppelten Blutversorgung dieses Organs zwei Methoden etablieren: Die CT-Arterio-Portographie (CTAP) und die CT während einer hepatischen Arteriographie (CTHA).

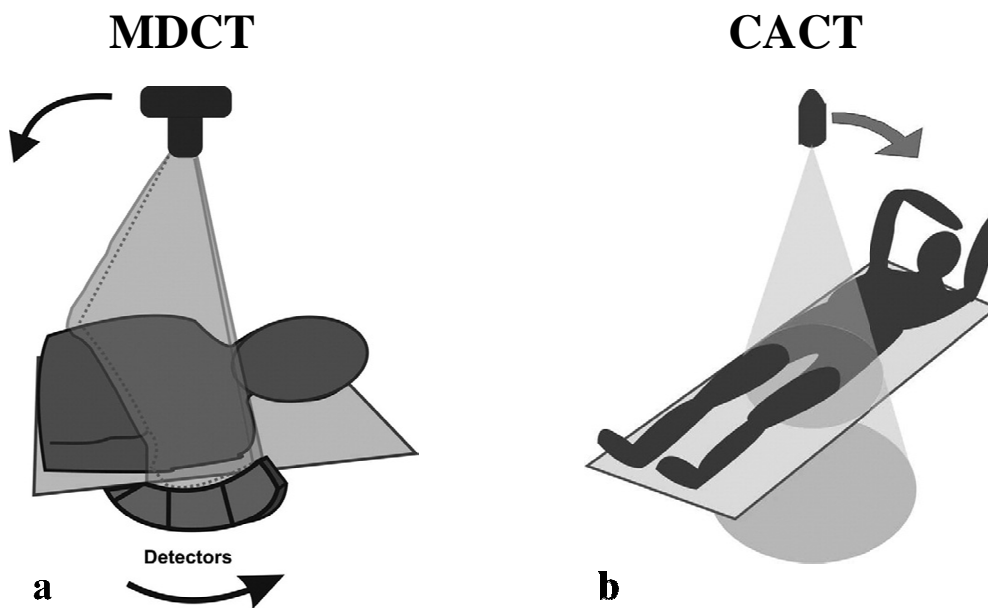
Bei der CTAP wird ein Katheter selektiv in der A. mesenterica superior oder der A. splenica platziert[73] und der Patient anschließend zum CT transferiert[49]. Hier erfolgt dann die Gabe von Kontrastmittel über den Katheter[73] und ca. 40 Sekunden später die Bildaufnahme. Durch die überwiegend arterielle Blutversorgung der Leberläsionen stellen sich diese in der CTAP hypodens im Vergleich zum normal kontrastierten Parenchym dar[73].

Bei der CTHA wird das Kontrastmittel über einen Katheter in die A. hepatica appliziert und die arteriell versorgten Leberläsionen kommen hyperdens im Vergleich zum normalen Leberparenchym zur Darstellung[73]. Mit Hilfe der CTHA können sowohl hypervaskuläre Tumoren, als auch hypovaskuläre Tumoren dargestellt und außerdem benigne von malignen Läsionen differenziert werden[30].

### **1.3.5 C-Arm-Computertomographie**

#### **1.3.5.1 Grundlagen des Verfahrens**

Die CACT ist ein neues bildgebendes Verfahren, bei dem durch ein Angiographiesystem mit digitalem Flachdetektor in einem Rotationsscan mehrere hundert Projektionsbilder aufgenommen werden. Aus diesen Daten werden CT-ähnliche Volumendatensätze mit hoher Kontrast- und Ortsauflösung rekonstruiert. Grundlage dieser Technik ist die digitale Volumentomographie (DVT) bzw. cone beam volume computed tomography (CBV-CT), ein Volumenaufnahmeverfahren, welches sich von der Kegelstrahlgeometrie ableitet. Im Vergleich zur konventionellen CT-Technik, bei der eine Röntgenröhre unter Aussendung eines fächerförmigen Strahlenbündels um den Patienten rotiert (Abbildung 2a), wird bei der CACT ein konusförmiges, dreidimensionales Strahlenbündel (Abbildung 2b) und ein zweidimensionaler Flachdetektor verwendet, wodurch dreidimensionale Bilder berechnet werden können[1].



**Abbildung 2:** Schematische Darstellung der Röntgenröhren von MDCT und CACT aus [45]

**Links:** Röntgenröhre der MDCT mit fächerförmigem Strahlenbündel.

**Rechts:** Röntgenröhre der CACT mit konusförmigem dreidimensionalem Strahlenbündel.

Durch den Einsatz des C-Arms und die Anpassung des 3D-tomographischen Rekonstruktionsverfahrens können nicht nur Objekte höheren Kontrastes ( $> 100$  Hounsfield Units (HU)) wie z.B. Knochen und kontrastmittelgefüllte Gefäße, sondern auch Weichteilgewebe ( $\sim 10$  HU) dargestellt werden[1, 16].

### 1.3.5.2 Rekonstruktion CT-ähnlicher Bilder aus angiographischen Bildern

Etwa 300 Projektionsbilder, die während der Intervention gewonnen werden, dienen als Rohdaten und werden zu einer externen Workstation transferiert, wo durch Rekonstruktion CACT-Bilder erzeugt werden. Diese Bilder entsprechen dem Format eines MDCTs und können beliebig reformatiert werden, z. B. als MPR (Multiplanar Reconstruction), MIP (Maximum Intensity Projection) oder als VRT (Volume Rendering Technique). Durch die Berechnung dicker MPR-Rekonstruktionen ist es möglich, geringere Dichteunterschiede sichtbar zu machen und so eine höhere Weichteilauflösung zu erzielen. Aus diesem Grund ist diese Form der Rekonstruktion besonders zur Darstellung von parenchymatösen Organen wie der Leber geeignet. MIP werden in der Regel zur Darstellung von kontrastreichen vaskulären oder hypervaskulären Tumoren verwendet. Die VRT ist eine 3D-Rekonstruktion und eignet sich insbesondere zur Darstellung von Gefäßen.

Die Anwendung der CACT wurde bisher nur in wenigen Fallstudien im Rahmen von neuroendovaskulären[21] und neurochirurgischen[26] Interventionen, Embolisationen von Pankreas- und Dünndarmtumoren[38] und transjugulären intrahepatischen portosystemischen Shunt-Anlagen (TIPS) [58] beschrieben. In dieser Arbeit wird erstmals der Einsatz der CACT im Hinblick auf die Bildgebung von Leberläsionen im Vergleich zur MDCT und die Anwendbarkeit im Rahmen der TACE untersucht.



## 2 Fragestellung

In dieser Arbeit soll erstmals die klinische Anwendung der CACT im Rahmen der transarteriellen Chemoembolisation bei malignen Leberläsionen evaluiert werden. Es wurde die Fragestellung untersucht, ob die Bilder der biphasischen CACT, die im Rahmen der transarteriellen Chemoembolisation der Leber akquiriert wurden, die gleichen Informationen hinsichtlich des hepatischen Tumorbefalls liefern, wie die präinterventionell aufgenommenen kontrastmittelverstärkten MDCT-Bilder. Die sekundären Variablen Bildqualität und Scanbereich der CACT wurden dabei mit der MDCT verglichen.

Hierzu wurden die folgenden drei Fragestellungen definiert:

### **1. Sind die Bilder der C-Arm-Computertomographie (CACT) mit den herkömmlichen computertomographischen Bildern der MDCT vergleichbar?**

Da die Sicherheit des interventionellen Therapieverfahrens von einer genauen Darstellung des Weichteilgewebes und der Gefäßanatomie abhängt, ist eine exakte Bildgebung unerlässlich. Um diesbezüglich eine valide Aussage über die CACT-Bildqualität treffen zu können, wird sie mit der in dieser Studie als Goldstandard definierten biphasischen MDCT verglichen.

### **2. Werden alle Lebersegmente in der CACT vollständig abgebildet?**

Auf Grund der vorgegebenen Flachdetektorgröße der CACT von 30 x 40 cm und einem maximalen Abbildungsbereich von 22,5 x 22,5 x 18,5 cm soll in dieser Studie außerdem untersucht werden, ob alle Lebersegmente vollständig abgebildet werden können oder es zu Trunkationen von Lebersegmenten in der CACT kommt. Ferner soll geprüft werden, ob das Auftreten von Trunkationen der Lebersegmente im Zusammenhang mit der Größe des Leberdurchmessers steht.

### **3. Treten in der CACT mehr Artefakte als bei der MDCT auf?**

Das Auftreten von Artefakten, die z. B. durch Thorax- und Abdomenbewegungen beim Atmen hervorgerufen werden, erfordert die Aufnahme der CACT- und MDCT-Bilder während einer Atempause. Wie anfällig die CACT u. a. im Hinblick auf diese „Atmungsartefakte“ ist, soll im Vergleich zur MDCT ebenfalls beurteilt werden.

## **3 Material und Methoden**

In diesem Kapitel sind dem Studienaufbau entsprechend Informationen über das Studiendesign, das Patientengut und die verwendeten Materialien und Geräte mit Namen der Hersteller aufgeführt.

### **3.1 Studiendesign**

Bei der im Folgenden dargestellten Studie handelt es sich um eine prospektive klinische Studie zur Evaluation der diagnostischen Wertigkeit der CACT, die nach einem definierten Studienprotokoll durchgeführt wurde. A priori wurde als primärer Endpunkt der Studie die Annahme der Gleichwertigkeit der CACT mit der MDCT in Bezug auf die Detektion von tumorbefallenen Lebersegmenten definiert. Die Durchführung der Studie wurde von der Ethikkommission der Charité am Campus Benjamin Franklin genehmigt.

#### **3.1.1 Patientenpopulation**

Zwischen November 2005 und Juli 2006 wurden 15 Patienten (vier Männer, elf Frauen) im Alter von 31-79 Jahren (Durchschnittsalter 56,9 Jahre) in die Studie eingeschlossen. Alle Patienten erhielten eine biphasische MDCT und eine CACT vor der ersten geplanten TACE der Leber in der Charité Universitätsmedizin Berlin, Campus Benjamin Franklin. Die Indikation zur TACE bestand in einem gesicherten hepatozellulären Karzinom bei acht Patienten und Lebermetastasen eines malignen Aderhautmelanoms bei den anderen sieben Studienteilnehmern. Patienten mit malignen Leberläsionen anderen Ursprungs wurden nicht in die Studie eingeschlossen, da gewöhnlich nur das hepatozelluläre Karzinom und das maligne Aderhautmelanom hypervaskuläre Leberläsionen bilden und die TACE insbesondere bei hypervaskulären Läsionen wirksam ist[40, 71]. Außerdem zeigt sich die Hypervaskularität der Läsionen in der Bildgebung durch eine charakteristische Kontrastmittelanreicherung in der MDCT [29] und der CACT und macht dadurch einen direkten Vergleich der Läsionsbilder möglich.

##### **3.1.1.1 Patientenaufklärung und -vorbereitung**

Die Aufklärung der Patienten über die Intervention, ihre Nebenwirkungen, Risiken und die Teilnahme an der Studie erfolgte in der Regel einen Tag vor der Untersuchung. Als mögliche Nebenwirkung wurde vor allem das Embolisationsyndrom angesprochen, welches bei 5-50% aller TACE-Eingriffe [71] in unterschiedlicher Ausprägung auftreten kann. Es äußert sich in Form von Schmerzsymptomen, Fieber, Übelkeit oder Erbrechen und kann einige Stunden bis

Tage anhalten[71]. Im Rahmen der Aufklärung wurden die Patienten darauf hingewiesen, dass eine Auswertung der akquirierten Bilder erfolgt und dass die Datenschutzrichtlinien eingehalten werden.

Vor der Intervention wurde bei jedem Patienten eine Anamnese erhoben. Dabei wurden insbesondere folgende Parameter berücksichtigt, um Kontraindikationen der geplanten Untersuchung auszuschließen und die bestmöglichen Geräteeinstellungen im Hinblick auf die Bildgebung zu gewährleisten: Größe, Gewicht, Lebersyntheseleistung, Schilddrüsen- sowie Nierenfunktion und Kontrastmittelunverträglichkeit. Außerdem wurden die Patienten darauf hingewiesen, dass sie vor der geplanten TACE eine Nahrungskarenz von sechs Stunden einhalten müssen. Um Akutbeschwerden in Form von Oberbauchschmerzen oder Übelkeit während der Intervention zu reduzieren, wurde den Patienten ein Opioid (Dolantin 50 mg i. v.) und ggf. ein Serotoninantagonist (Navoban 5 mg i.v.) verabreicht.

### **3.1.2 Ein- und Ausschlusskriterien**

Die Einschlusskriterien für die Studie waren die Einwilligungsfähigkeit der Patienten und die Unterzeichnung der Einverständniserklärung für die Teilnahme an der Studie, die im Voraus der lokalen Ethikkommission vorgelegt und von ihr genehmigt wurde. Zudem zeigten alle Patienten hypervaskuläre, inoperable, maligne Leberläsionen, weshalb die Indikation für eine palliative Therapie in Form der TACE bestand.

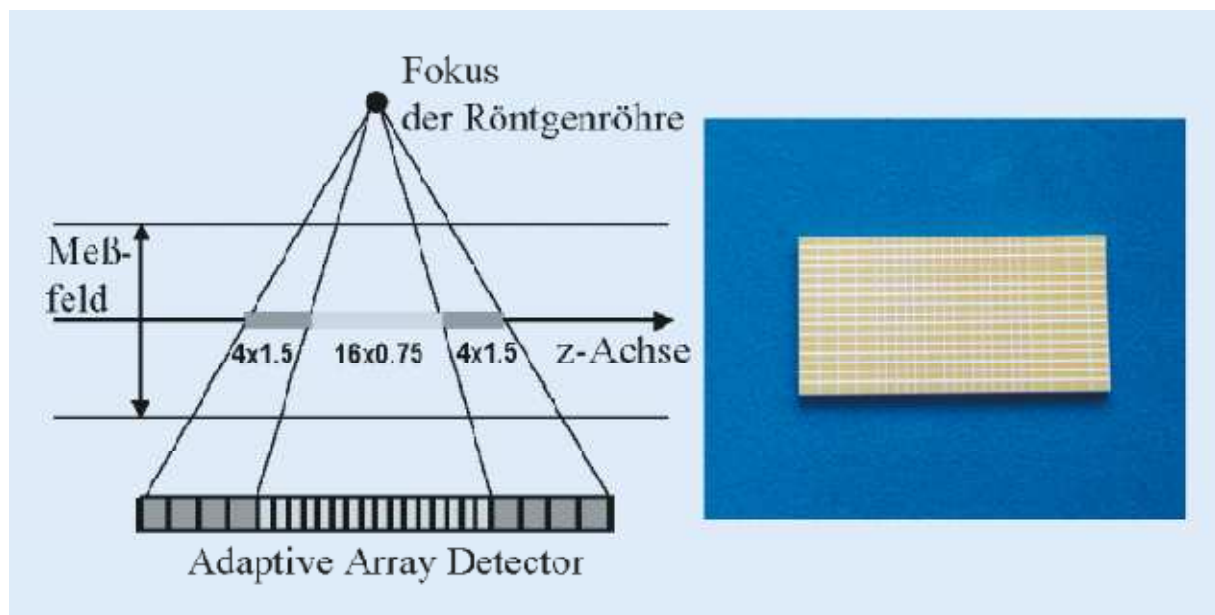
Ausgeschlossen wurden (sofern nicht die medizinische Notwendigkeit dazu bestand, wie z. B. bei Niereninsuffizienz, Schilddrüsenfunktionsstörungen oder Allergien, die eine Kontraindikationen für die Kontrastmittelgabe dargestellt hätten) minderjährige Patienten, Schwangere und nicht einwilligungsfähige Patienten. Außerdem wurden Patienten mit einer Leberzirrhose im Child-Pugh-Stadium C ausgeschlossen.

## 3.2 Bildgebung und Datenerhebung

### 3.2.1 Präinterventionelle Bildgebung maligner Leberläsionen

Die biphasischen CTs der Leber wurden mit einem 16-Schicht-CT-Gerät (SOMATOM Sensation 16, Siemens Medical Solutions) durchgeführt.

Der Detektor dieses 16-Schicht-Scanners besteht aus 24 Zeilen, von denen die zentralen 16 im Detektorzentrum eine Detektorbreite von je 0,75 mm haben und die daran anschließenden 4 Zeilen auf beiden Seiten je 1,5 mm breit sind (Abbildung 3). Die Abdeckung in z-Richtung im Drehzentrum beträgt somit 24 mm. Es können 16 Schichten mit einer Kollimation (primäre Einblendung des Röntgenstrahls) von  $16 \times 0,75$  mm oder  $16 \times 1,5$  mm simultan akquiriert werden. Die Kollimierung bestimmt die intrinsische (verfahrensbedingte) Auflösung eines CT-Datensatzes, die eigentliche Schichtdicke wird bei der Bildrekonstruktion festgelegt. So lassen sich aus einem CT-Datensatz sowohl dünne Schichten als Ausgangspunkt für 3D-Bildnachverarbeitungen als auch dicke Schichten für klinische Übersichtsdarstellungen und zur Dokumentation auf Filmen erstellen[13].



**Abbildung 3:** Adaptive-Array-Detektor des 16-Schicht-CT-Scanners (SOMATOM Sensation 16, Siemens, Forchheim)

**Links:** Schematische Darstellung. Durch geeignete Einblendung und Kombination der Messsignale der einzelnen Detektorzeilen lassen sich die kollimierten Schichtdicken  $16 \times 0,75$  mm oder  $16 \times 1,5$  mm einstellen.

**Rechts:** Photographie eines Detektormoduls. Aus:[13]

Die MDCTs wurden mit den in der Tabelle 4 genannten Parametern durchgeführt.

Parameter	Wert
Hersteller	Siemens Medical Solutions
Anzahl der Schichten	16
Röhrensannung	120 kVp
Strom-Zeit-Produkt	160 mAs
Kollimation	16 x 1,5 mm
Rekonstruierte Schichtdicke	2 und 5 mm
Tischvorschub pro Rotation	48 mm/s
Rotationszeit	0,5 Sekunden
Kontrastmittel	Iopromide [Ultravist, Bayer HealthCare] 150 ml Jodkonzentration 300 mg/ml, anschließend NaCl 0,9% 50 ml
Flussrate	3,5 ml/s

**Tabelle 4:** Untersuchungsparameter der Somatom Sensation 16

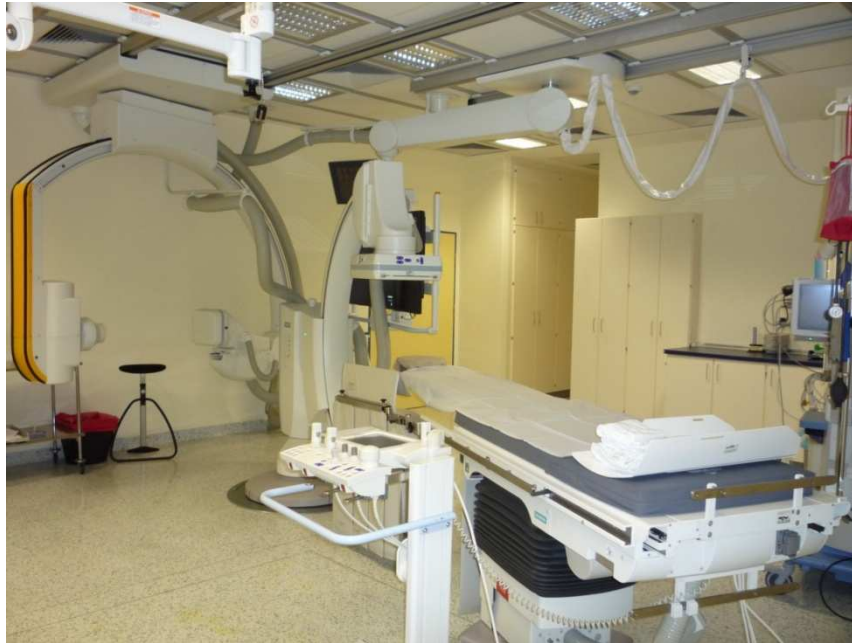Das Kontrastmittel wurde als Bolus in der o.g. Zusammensetzung über einen peripheren Zugang verabreicht. Die Bildaufnahme der Leber in der arteriellen Phase erfolgte in Atemanhaltetechnik vier Sekunden nachdem der Schwellenwert von  $\Delta 150$  HU in der suprarenalen Aorta erreicht worden war. Nach weiteren 40 Sekunden wurde die Leber in der portalvenösen Phase untersucht.

### 3.2.2 Periinterventionelle Bildgebung und Intervention (TACE)

Die transarterielle Chemoembolisation der Leber wurde mit einem Angiographiesystem (AXIOM Artis dBA, Siemens Medical Solutions), welches mit einem 30 x 40 cm großen Flachdetektor ausgestattet war durchgeführt.

Das Angiographiesystem erzielt eine Kontrastauflösung von 10 HU und eine Schichtdicke von < 1 mm sowie eine räumliche Auflösung mit einer Voxelkantenlänge von < 0,5 mm (Abbildung 4).

---



---

**Abbildung 4:** AXIOM Artis dBA, Siemens Medical Solutions; Standort Charité Campus Benjamin Franklin

Die CACT wurde mit den in Tabelle 5 aufgeführten Einstellungen durchgeführt. Der Zeitraum zwischen der Durchführung der MDCT und der CACT wurde auf maximal vier Wochen festgelegt.

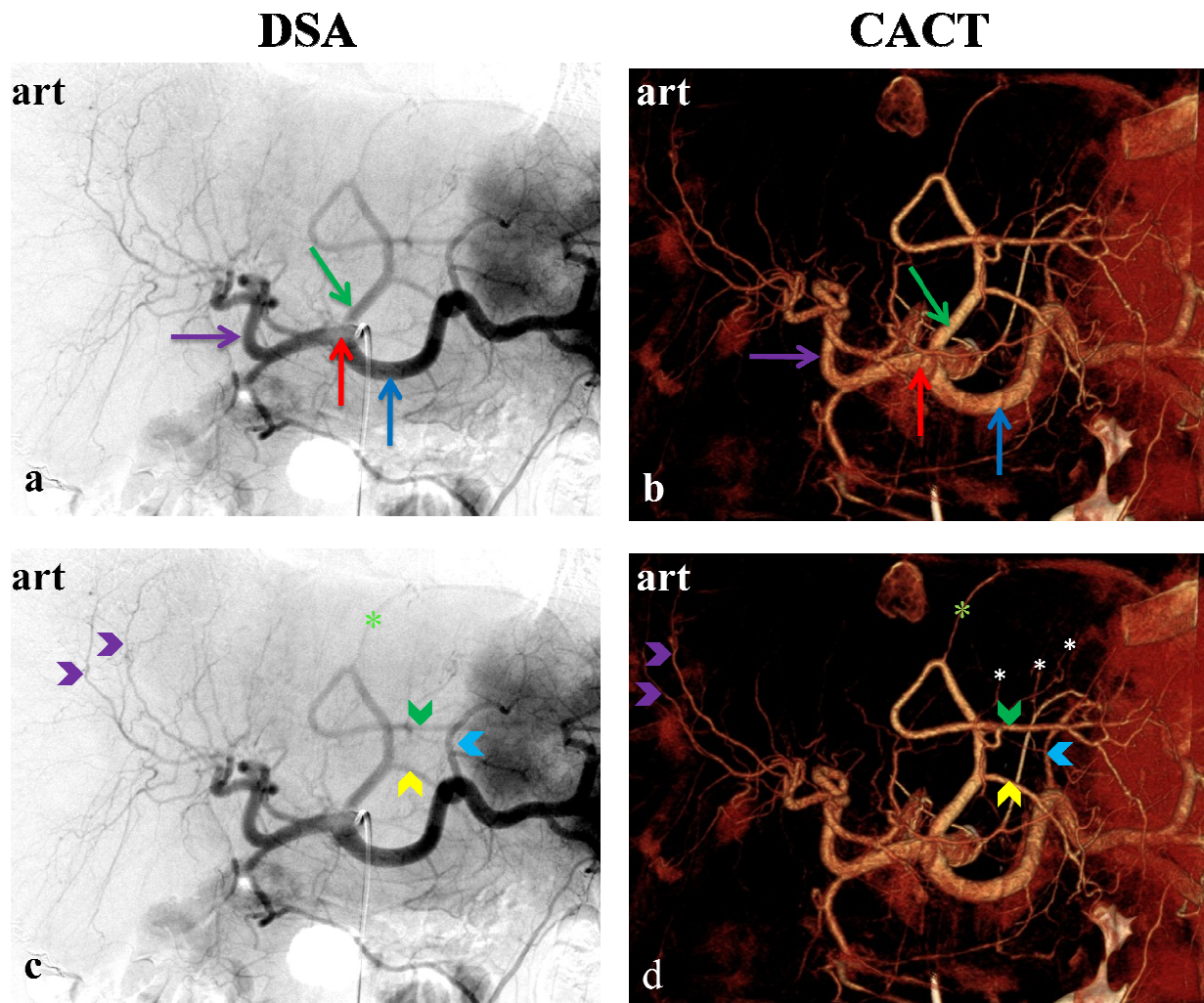
Parameter	Wert
Hersteller	Siemens Medical Solutions
CACT-Programm	10s1k
Bildakquisitionsdauer	10s
Detektorgröße	30 x 40 cm
Röntgen-Detektor-Abstand	90 cm
Totaler Scanwinkel	222°
Bildabstand	0,8°
Matrix	1k (1024 x 1024 Bildpunkte)
Zoomfaktor	0
Abbildungsbereich (field of view)	48 cm
Strahlendosis pro Bild	0,36 µGy
Volumenabdeckung der CACT	Kraniokaudal: 18,5 cm Durchmesser 22,5 cm

**Tabelle 5:** Untersuchungsparameter der CACT

### 3.2.2.1 Digitale Subtraktionsangiographie

Als erster Schritt wurde vor der TACE zur genauen Darstellung der Anatomie der arteriellen Lebergefäße (Abbildung 5) und der Pfortader (Abbildung 6) eine selektive digitale Subtraktionsangiographie des Truncus coeliacus (Tabelle 6) und der A. mesenterica superior (Tabelle 7) durchgeführt. Hierzu wurde nach Punktion der A. femoralis communis knapp unterhalb des Leistenbandes unter Lokalanästhesie (10 ml Lidocain 1% s.c.) eine 5-French Hämostase-Schleuse eingelegt. Darüber wurde ein 5-French-Cobra-Katheter eingeführt, die o. g. Gefäße sondiert und unter Kontrastmittelapplikation dargestellt. Bei Bedarf erfolgte eine leichte Sedierung des Patienten mit einem Sedativum (Midazolam 1 bis 5 mg i.v.).





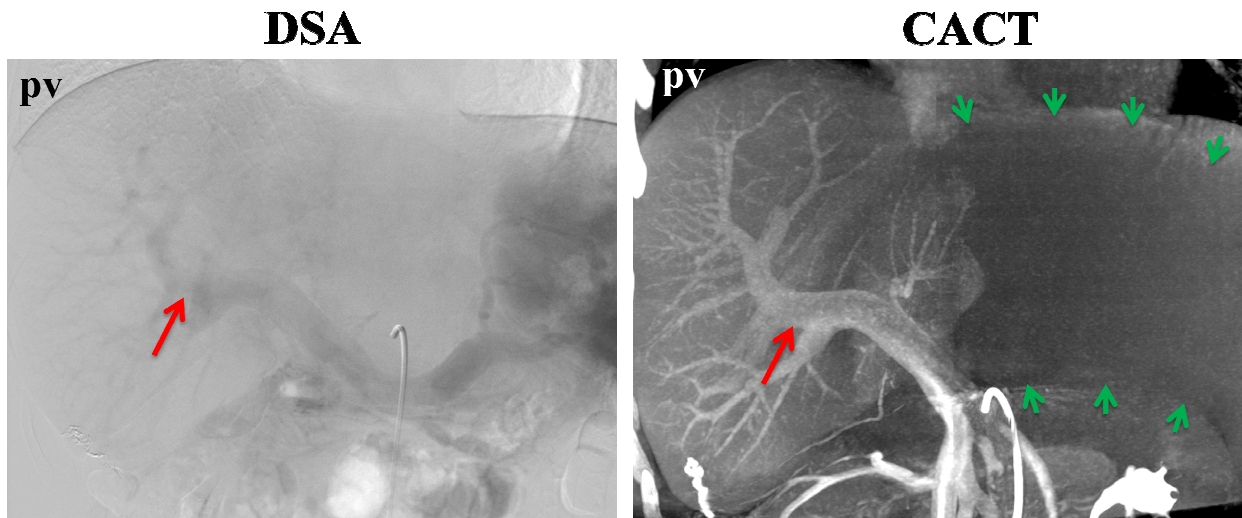
**Abbildung 5:** Vergleich der Vaskularisationsdarstellung von hepatischen Metastasen eines malignen Aderhautmelanoms bei einer 24-jährigen Patientin in der DSA und CACT

**Links:** Arterielle Phase der DSA. Während sich die größeren, direkt aus dem Truncus coeliacus (roter Pfeil) abgehenden Gefäße, wie die A. hepatica sinistra (grüner Pfeil), die A. hepatica dextra (violetter Pfeil) und die A. splenica (blauer Pfeil) eindeutig darstellen lassen, bleibt die Identifikation der tumorversorgenden Äste schwierig. Es scheint als würden die zwei größeren Äste aus der A. hepatica dextra einen Teil des Tumors versorgen (violette Pfeilspitzen).

**Rechts:** In der VRT (volume rendering technique) der CACT lässt sich in der arteriellen Phase außerdem die Vaskularisation des Tumors durch Äste aus der A. hepatica sinistra (grüne Pfeilspitze) klar erkennen. Die A. gastrica sinistra (gelbe kleine Pfeilspitze) ist einer der ersten Äste des proximalen Segmentes der A. hepatica sinistra. Die blaue Pfeilspitze weist auf die A. gastrica dextra.



*Ein zwerchfellversorgender Ast (hellgrüne Sterne) lässt sich in der CACT besser abgrenzen als in der DSA. Distal dieser Gefäße sind in der CACT kleine, tumorversorgende Äste (weiße Sternchen) aus der A. hepatica sinistra nachweisbar.*



**Abbildung 6:** Darstellung der Pfortader und eines tumorbedingten Perfusionsdefektes  
Portalvenöse Phase einer CACT im Vergleich zur DSA bei einer 24-jährigen Patientin mit hepatisch metastasiertem Aderhautmelanom.

**Links:** Die DSA in der portalvenösen Phase zeigt ein portalvenöses Enhancement (roter Pfeil).

**Rechts:** In der koronaren MIP der CACT lässt sich die Pfortader (roter Pfeil) in der portalvenösen Phase dagegen deutlich besser abgrenzen. Außerdem kommt durch die sehr gute Weichteildarstellung der tumorbedingte Perfusionsdefekt (grüne Pfeile) deutlich besser zur Darstellung.

Folgende Materialien und Akquisitionsparameter wurden bei der DSA verwendet:

Material	Beschreibung	Hersteller
5F Cobra C1®	Katheter	Cook
Iomeprol (Iomeron®) (300 mg Jod/ml)	Kontrastmittel	Bracco
Flussrate	2 -4 ml/s	

*Tabelle 6: DSA des Truncus coeliacus*

Material	Beschreibung	Hersteller
5F Cobra C1®	Katheter	Cook
Iomeprol (Iomeron®) (300 mg Jod/ml)	Kontrastmittel	Bracco
Flussrate	2 -4 ml/s	

*Tabelle 7: DSA der A. mesenterica superior*

Die Zeit zwischen dem Beginn der Kontrastmittelinjektion in die A. mesenterica superior und der Anreicherung in der Pfortader wurde gemessen, um die Verzögerung der Bildakquisition der portalvenösen CACT nach der KM-Injektion bestimmen zu können.

### 3.2.2.2 C-Arm-Computertomographie

Anschließend erfolgte eine CACT des oberen Abdomens in der portalvenösen Phase (Tabelle 8) und nach Umpositionierung des Cobra-Katheters in den Truncus coeliacus eine arterielle CACT (Tabelle 9). Unmittelbar nach der Bildakquisition erschienen die CACT-Bilder auf einem Monitor im Schaltraum und konnten umgehend vom Radiologen beurteilt und das weitere Vorgehen danach ausgerichtet werden.

Material	Beschreibung	Hersteller
5F Cobra C1®	Katheter	Cook
Iomeprol (Iomeron®) 15 ml (300 mg Jod/ml)	Kontrastmittel	Bracco
+ NaCl 0,9% 15 ml	Verdünnungsmittel	
= 150 mg Jod/ml	Kontrastmittel nach Verdünnung	
Flussrate	3 ml/s	

**Table 8:** Portalvenöse CACT; Katheter in der A. mesenterica superior

Material	Beschreibung	Hersteller
5F Cobra C1®	Katheter	Cook
Iomeprol (Iomeron®) 15 ml (300 mg Jod/ml)	Kontrastmittel	Bracco
+ NaCl 0,9% 30 ml	Verdünnungsmittel	
= 100 mg Jod/ml	Kontrastmittel nach Verdünnung	
Flussrate	3 ml/s	
Verzögerung der Bildakquisition	2 s	

**Table 9:** Arterielle CACT; Katheter im Truncus coeliacus

Die Verdünnung des Kontrastmittels erfolgte im Injektor. Basierend auf den Ergebnissen von Phantomstudien wurde eine Jodkonzentration von 150 mg/ml für die Aufnahmen in der portalvenöse Phase eingesetzt und eine Konzentration von 100 mg Jod/ml für die Injektion in den Truncus coeliacus (arterielle Phase) gewählt. Mit dem Ziel die Erfassung der Leber zu maximieren wurde das Zentrum des Untersuchungsfeldes auf das obere rechte Abdomen ausgerichtet. Da sich bei keinem der Patienten eine akquisitionsrelevante Normvariante der arteriellen Blutversorgung der Leber (z. B. der Abgang der rechten A. hepatica aus der A. mesenterica superior) zeigte, war eine zusätzliche CACT-Untersuchung zur vollständigen phasengerechten Abbildung der Leber mit einer weiteren Katheterposition nicht notwendig.

### 3.2.2.3 Transarterielle Chemoembolisation

Nach der diagnostischen Angiographie und CACT wurde der Katheter unter Berücksichtigung der anatomischen Verhältnisse und der Tumorversorgung im tumorversorgenden Gefäß platziert. Wenn die Läsionen durch sehr kleine Gefäße versorgt wurden, kam ein Mikrokatheter zum Einsatz. Anschließend erfolgte die Applikation eines Gemisches verschiedener Chemotherapeutika (Tabelle 10). Zur Embolisation wurden abbaubare Stärkemikrosphären eingesetzt („Degradable Starch Microspheres“ [DSM] - Spherex®). Zum Ausschluss von Stase oder Reflux unter der Therapie wurden intermittierend Durchleuchtungskontrollen oder digitale Subtraktionsangiographien durchgeführt.

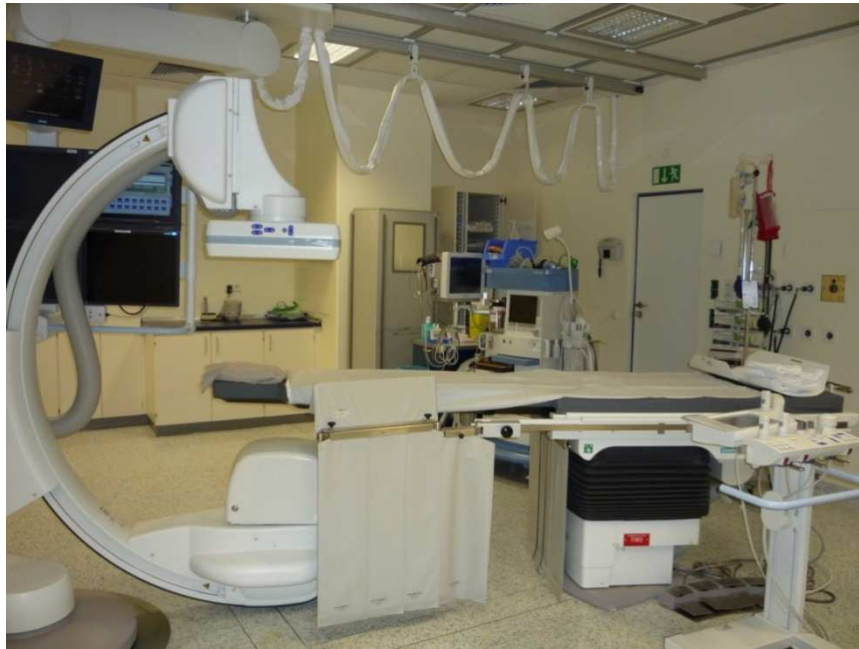Material	Beschreibung	Hersteller
5F Cobra C1	Katheter	Cook
Microferret®	Mikrokatheter	Cook, Bloomington, USA
Lipiodol Ultrafluid® 5 bis 15 ml	Kontrastmittel	Guerbet, Sulzbach/Taunus, Germany
<b>HCC:</b>		
Cisplatin 50 mg +/-	Chemotherapeutikum	Servier, Paris, France
Doxorubicin 50 mg	Chemotherapeutikum	Servier, Paris, France
<b>Malignes AHM:</b>		
Fotemustin, Muphoran® 100 mg	Chemotherapeutikum	Servier, Paris, France
„Degradable Starch Microspheres“ (DSM) - Spherex® (Abbaubare Stärkemikrosphären) 450 bis 900 mg	Embolisat	Pharmacia, Erlangen, Germany

**Tabelle 10:** TACE der Leber bei HCC oder malignem Aderhautmelanom

Bei 14 von 15 Patienten konnte die Chemoembolisation erfolgreich durchgeführt werden. Bei einem Patienten zeigte sich eine zu starke Progredienz der Erkrankung, sodass nach Absprache mit den Zuweisern und Rücksprache mit dem Patienten die Therapie nicht fortgeführt wurde.

### 3.2.2.4 Bildrekonstruktion

Zur primären Datengewinnung wurden bei der CACT Bilder aus einem angiographischen Rotationsdurchlauf aufgenommen. Die Bildaufnahme dauerte je Akquisition 10 Sekunden und wurde durch eine C-Arm-Rotation von 222° erreicht (Abbildung 7).



**Abbildung 7:** AXIOM Artis dBA, Siemens Medical Solutions; CACT

Die Rohdaten wurden zu einer zugehörigen externen Workstation (X-Leonardo, Siemens Medical Solutions) gesendet und die Einzelprojektionen dort zu CACT-Bildern rekonstruiert (Abbildung 8). Abhängig von der lokalen Netzwerkkapazität betrug die Zeit vom Ende des Scans bis zum Erhalt der Schnittbilder an der Workstation 4,2 bis 6,3 Minuten. Der mit der Workstation konstruierte Volumendatensatz hatte eine isotropische Voxelgröße von 0,4 mm. Für alle Rekonstruktionen der abdominellen CACT-Bilder wurde wie vom Hersteller empfohlen der “bone smooth” Rekonstruktionskernel mit großem Abbildungsbereich und Artefaktreduktion verwendet. Für den direkten Vergleich der CACT-Bilder mit den MDCT-Bildern wurden transversale multiplanare Rekonstruktionen (MPRs) mit einer Schichtdicke von 2 mm und 5 mm erstellt. Durch diese konnte eine verbesserte Läsionsabgrenzbarkeit durch Reduktion des Bildrauschens erreicht werden.

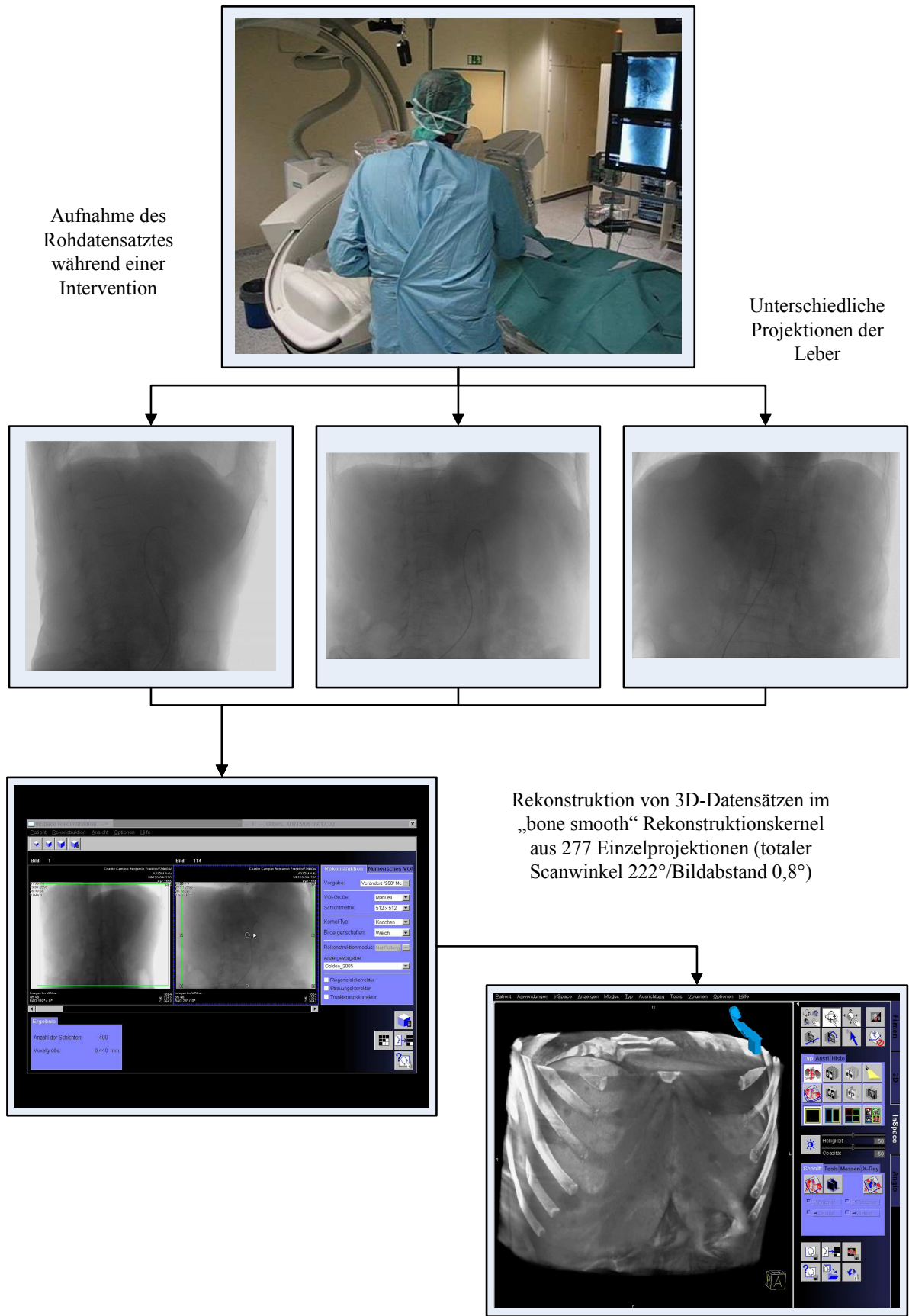


Abbildung 8: Workflow der Datenakquisition und Rekonstruktion

### **3.2.3 Dokumentation und Datenschutz**

Die Befunddokumentation der Untersuchungen erfolgte im radiologischen Informationssystem (RIS). Die Bilder wurden wie bei allen Patienten des Routinebetriebs im Picture Archiving and Communication System (PACS) elektronisch archiviert. Zusätzlich erfolgte die digitale Archivierung der Bilder für wissenschaftliche Zwecke anonymisiert auf einer externen Festplatte. Zur Sicherung der für die Studie relevanten Patientendaten wurde eine elektronische Datenbank angelegt. Zu den patientenbezogenen Studiendaten hatten nur die Mitarbeiter des Teams (Ärzte, MTRAs, Doktoranden) Zugang, die unmittelbar an der Studie beteiligt waren.

### 3.3 Auswertung

#### 3.3.1 Präinterventionelle Bildgebung (MDCT) und periinterventionelle Bildgebung (CACT) im Vergleich


##### 3.3.1.1 Bildanalyse

Die Bildanalyse erfolgte nach Erfassung der gesamten Daten aller 15 Patienten an der Workstation (Leonardo VB30, Siemens Medical Solutions). Die Bilder beider bildgebender Verfahren wurden von zwei Radiologen, die beide sieben Jahre Erfahrung in der Auswertung von CT-Bildern hatten, unabhängig voneinander und in zufälliger Reihenfolge in zwei separaten Sitzungen interpretiert. Zunächst wurden die CACT-Bilder analysiert. Die Beurteilung der MDCT-Bilder erfolgte mit einem zeitlichen Abstand von vier Wochen.

Beiden Befundern war bekannt, dass die Patienten die Bildgebung zur Durchführung einer TACE erhalten hatten. Sie hatten aber keine Informationen über die Art des Primärtumors und das Ausmaß der Erkrankung.

##### 3.3.1.2 Vollständigkeit der Segmentabbildung und Artefakte

Beide Radiologen sollten nach der Lebersegmentklassifikation von Couinaud[8] (Abbildung 9) beurteilen, ob die Lebersegmente vollständig abgebildet waren.



**Abbildung 9:** Einteilung der Lebersegmente (I - VIII) nach Couinaud aus:[54]



Unvollständig abgebildete Segmente wurden auf einer Dreipunktskala eingeordnet:

Score	Bedeutung
T1	Keine oder geringe Trunkierung des Lebersegments, Beurteilbarkeit des Lebersegments nicht beeinträchtigt
T2	Deutliche Trunkierung, Abbildung des Segments unvollständig, Beurteilung des Segments für die Auswertung nicht möglich
T3	Fehlen des Segments nach chirurgischer Resektion

**Tabelle 11:** Dreipunkteskala für unvollständig abgebildete Lebersegmente

Auftretende Artefakte unterschiedlichen Ursprungs wurden durch die Befunder in den Lebersegmenten erfasst und nach einem Score klassifiziert (Tabelle 12). Patientenimmanent fanden sich Atmungsartefakte, bildakquisitionsimmanent zeigten sich primär Trunkationsartefakte und Aufhärtungsartefakte (Streifenartefakte bzw. Auslöschungsartefakte). Eine genauere Erläuterung der Artefakte findet sich auf Seite 61 und 62.

Score	Bedeutung
A1	Keine Artefakte nachweisbar, gute Parenchyndarstellung des Lebersegments
A2	Geringe Artefakte, Parenchym des Segments noch gut beurteilbar
A3	Mäßige Artefaktbildung, Segmentbeurteilbarkeit beeinträchtigt, Diagnosestellung aber noch möglich
A4	Lebersegment bei völliger Artefaktüberlagerung nicht beurteilbar

**Tabelle 12:** Semiquantitativer viergliedriger Score zur Beurteilung der Segmentartefakte

### 3.3.1.3 Trunkationen und Artefakte im Hinblick auf Leber- und Patientengröße

Der maximale kraniokaudale (koronare) und transversale (axiale) Leberdurchmesser und der maximale sagittale und transversoabdominale Durchmesser jedes Patienten wurde in der MDCT gemessen und mit der Präsenz oder dem Fehlen von Artefakten oder unvollständig abgebildeten Segmenten (Trunkationen) korreliert.

### 3.3.1.4 Dignität der Leberläsionen und Befall der Segmente

Beide Befunder dokumentierten die Lokalisation und den maximalen Durchmesser aller Leberläsionen anhand schematischer Leberkarten.

Um eine Leberläsion als benigne oder maligne einstuft zu können, mussten bestimmte Kriterien bezüglich des Kontrastmittelaufnahmeverhaltens der Läsion in der MDCT erfüllt werden. Tabelle 13 fasst diese Kriterien zusammen und wurde in Anlehnung an publizierte Kriterien erstellt[46]. Demnach galt z. B. die langsame Kontrastmittelauswaschung (wash-out) einer Läsion in der portalvenösen Phase nach arterieller Kontrastmittelanreicherung als ein Zeichen für Malignität.

<b>Biphasische-Multidetektor-CT</b>			
<b>Befund der Bildgebung</b>	<b>Art der Darstellung</b>	<b>Darstellung des Tumorrandes</b>	<b>Darstellung der Läsion</b>
<b>Benignes, hepatozelluläres Adenom</b>	Nativ	Geringe Dichte	Isodens bis hyperdens
	Arterielle Phase	Kein Enhancement	Starkes Enhancement
	Portalvenöse Phase	Enhancement	Langsames "wash-out"
<b>Fokale noduläre Hyperplasie</b>	Nativ	Kein Rand	Isodens
	Arterielle Phase	Kein Rand	Starkes, homogenes Enhancement
	Portalvenöse Phase	Kein Rand	Schnelles "wash-out"
<b>Benignes nicht-hepatozelluläres Hämangiom</b>	Nativ	Kein Rand	Geringe Dichte
	Arterielle Phase	Kein Rand	Noduläres und peripheres Enhancement
	Portalvenöse Phase	Kein Rand	Zunehmend bis leicht hyperdens
<b>Malignes hepatozelluläres Karzinom</b>	Nativ	Geringe Dichte	Isodens, Mosaikenhancement
	Arterielle Phase	Geringes Enhancement	Starkes, heterogenes Enhancement
	Portalvenöse Phase	Isodens bis hyperdens	<b>Langsames "wash-out"</b>
<b>Maligne nicht-hepatozelluläre Metastasen</b>	Nativ	Kein Rand	Geringe Dichte
	Arterielle Phase	Kein Rand	Minimales Enhancement
	Portalvenöse Phase	Kein Rand	<b>Peripheres Ringenhancement</b> <b>Langsames „wash-out“</b>

*Tabelle 13: Diagnostische CT-Bildgebungskriterien zur Klassifikation von fokalen Leberläsionen in Anlehnung an[46]*

Jeder Läsion wurde ein Konfidenz-Score zugeteilt. Der Konfidenz-Score umfasste einen Bereich von 1 bis 5:

Konfidenz-Score	Bedeutung
1	Keine Malignität
2	Vermutlich keine Malignität
3	Unsicher
4	Malignität wahrscheinlich
5	Malignität sicher

*Tabelle 14: Konfidenz-Score*

In allen statistischen Analysen wurden nur die Läsionen als positive Befunde gewertet, die als wahrscheinlich oder sicher maligne eingestuft wurden (Konfidenz-Score 4 oder 5). Alle Läsionen mit Konfidenz-Scores von 1, 2, oder 3 wurden als nicht maligne betrachtet. Wenn mehr als 3 positive Ergebnisse in einem Lebersegment gefunden wurden, oder das Lebersegment vollständig mit malignen Läsionen durchsetzt war, wurde der segmentale Befall als „diffus“ eingestuft.

### 3.3.2 Statistik

#### 3.3.2.1 Referenzstandard

Zur Definition des Referenzstandards erfolgte ein Vergleich der positiven MDCT-Befunde von beiden Radiologen. Fanden sich Patienten, bei denen die Befunde nicht übereinstimmten, wurden die MDCT-Bilder von beiden Befundern zusammen noch einmal beurteilt und die Einigung auf ein Ergebnis erzielt. Basierend auf diesen übereinstimmenden Ergebnissen wurde eine Leberkarte als Referenzstandard erstellt und eine Korrelation der positiven CACT-Befunde mit der entsprechenden MDCT-Leberkarte vorgenommen. Die original CACT- und MDCT-Datensätze standen dafür zur Verfügung und konnten nach dem Ermessen der Auswerter genutzt werden.

#### 3.3.2.2 Deskriptive statistische Analysen

Als Referenzstandard für die statistische Auswertung wurde die MDCT-Leberkarte genutzt. Die Sensitivität der CACT wurde als die Anzahl der Leberläsionen definiert, die von den Befundern richtig in der CACT als maligne eingestuft wurden (richtig positive im CACT), geteilt durch die gesamte Anzahl der Leberläsionen auf der MDCT-Leberkarte, die als Referenzstandard

festgelegt worden war (richtig positive plus falsch negative im CACT). Es wurden nur Segmente eingeschlossen, die in der MDCT in beiden Phasen vollständig abgebildet werden konnten. Die falsch positiv Rate wurde bestimmt, indem die Anzahl der fälschlicherweise als maligne erkannten Leberläsionen in der CACT (falsch positive), durch die gesamte Anzahl der Läsionen die im CACT als maligne Leberläsionen angesehen wurden (richtig positive plus falsch positive), dividiert wurde. Der positiv prädiktive Wert wurde als die Anzahl der richtig als maligne eingestuften Läsionen im CACT (richtig positive) geteilt durch die gesamte Anzahl der Läsionen, die in der CACT als maligne beschrieben wurden (richtig positive plus falsch positive), definiert.

Die deskriptiven statistischen Analysen (Sensitivität, Spezifität und prädiktive Werte) für die Detektion maligner Läsionen wurden in Bezug auf die Lebersegmente bzw. die Leberläsionen durchgeführt.

### **3.3.2.3 Vollständigkeit der Segmentabbildung und Artefakte**

Um die Vollständigkeit der Segmentabbildung und das Vorhandensein von Artefakten in der CACT zu evaluieren, wurden lebersegmentbezogene Scores erhoben (siehe Tabelle 11 und 12). Diese Scores wurden mit dem Wilcoxon-Test verglichen (siehe Tabelle 15 und 16). Das zweiseitige Signifikanzniveau ( $\alpha$ ) betrug 0,05.

### **3.3.2.4 Trunkationen und Artefakte im Hinblick auf Leber- und Patientengröße**

Ein Vergleich der Leberdurchmesser von Patienten mit und ohne Trunkationen oder Artefakte erfolgte mit dem Mann-Whitney-U-Test. Für die durchgeführten Tests wurde auf Grund der geringen Patientenzahl keine Anpassung des Signifikanzniveaus vorgenommen.

### **3.3.2.5 Dignität der Leberläsionen und Befall der Segmente**

Die Cohens Kappa-Statistik wurde angewendet, um die Übereinstimmung der Aussagen der beiden Befunder (interobserver variability) im Hinblick auf die Beurteilung des Tumorbefalls einzelner Lebersegmente in der MDCT und der CACT bewerten zu können.

In einem zweiten Schritt wurde mit der Cohens Kappa-Statistik die Übereinstimmung der CACT- und der MDCT-Befunde berechnet (intertechnique variability).

### **3.3.2.6 Korrelation der einzelnen Leberläsionen**

Um festzustellen, ob die Leistungsfähigkeit der CACT von der Läsionsgröße abhängt, wurden die Durchmesser der richtig positiven und falsch positiven Läsionen in der CACT mit dem

Mann-Whitney-U-Test verglichen. Für die unterschiedlichen Tests wurde auf Grund der geringen Patientenzahl keine Anpassung des Signifikanzniveaus vorgenommen.

## 4 Ergebnisse

### 4.1 Bildgebung und Datenerhebung

#### 4.1.1 Präinterventionelle Bildgebung (MDCT) und periinterventionelle Bildgebung (CACT) im Vergleich

##### 4.1.1.1 Vollständigkeit der Segmentabbildung und Artefakte

Die MDCT war der CACT im Hinblick auf die Vollständigkeit der Segmentabbildung überlegen. Beide Befunder bewerteten in der MDCT 95% der Segmente in beiden Phasen als vollständig abgebildet. In der CACT wurden dagegen wesentlich weniger Segmente in der arteriellen und der portalvenösen Phase als vollständig abgebildet beurteilt (Befunder 1: 86%,  $p = 0,042$ ; Befunder 2: 85%,  $p = 0,026$ ). Bei zehn Patienten sahen sowohl Befunder 1 als auch Befunder 2 in mindestens einer Phase im CACT in 16 bzw. 17 Lebersegmenten eine deutliche Trunkierung (T2). Im Hinblick auf die Anzahl der Patienten zeigte die CACT damit häufiger eine unvollständige Abbildung der Leber als die MDCT ( $p = 0,0078$  für beide Befunder). In der MDCT trat eine unvollständige Abbildung der Leber, am ehesten durch eine atmungsbedingte Lageänderung des Organs bei der Bildakquisition bedingt, bei zwei Patienten auf. Die Anzahl von vollständig abgebildeten und deutlich trunkierten Lebersegmenten zeigt Tabelle 15.

Segmente	Befunder 1		Befunder 2	
	MDCT	CACT	MDCT	CACT
Anzahl resezierter Lebersegmente (T3)	3	3	3	3
Deutliche Trunkierung (T2)				
In beiden Phasen	0	8 (7%)	1 (1%)	8 (7%)
In einer Phase	6 (5%)	8 (7%)	5 (4%)	9 (8%)
In beiden Phasen vollständig abgebildete Lebersegmente (T1)	111 (95%)	101 (86%)	111 (95%)	100 (85%)
$p^a$	0,042		0,026	
Alle Lebersegmente (15 x 8)	120			

**Tabelle 15:** Vollständigkeit der Lebersegmentabbildung in MDCT und CACT

Die Zahlen geben die Anzahl der Lebersegmente wieder.

<sup>a</sup>Wilcoxon-Test für den Vergleich der Anzahl vollständig abgebildeter Lebersegmente in beiden Phasen in der MDCT und CACT bei jedem Patienten für beide Befunder.

Relevante Artefakte (A4) aufgrund derer die Bildqualität keine Diagnose zuließ, wurden bei beiden Untersuchungsverfahren nicht beobachtet. Dennoch stellten beide Befunder fest, dass in der CACT wesentlich mehr segmentale Artefakte vorlagen, die die Bildinterpretation limitierten, (A3) als bei der MDCT. Während in der MDCT nur bei zwei Patienten in der portalvenösen Phase Artefakte beschrieben wurden, zeigten sich in der CACT mäßige Artefakte (A3), welche die Beurteilbarkeit limitierten, bei acht Patienten (Befunder 1) bzw. bei neun Patienten (Befunder 2). Die Verteilung der Segmentartefakte in der MDCT und der CACT ist in Tabelle 16 dargestellt.

Klassifikation der Artefakte <sup>a</sup>	Befunder 1				Befunder 2			
	Arterielle Phase		Portalvenöse Phase		Arterielle Phase		Portalvenöse Phase	
	MDCT	CACT	MDCT	CACT	MDCT	CACT	MDCT	CACT
Keine (A1)	115 (98%)	68 (58%)	98 (84%)	77 (66%)	117 (100%)	25 (21%)	107 (92%)	41 (35%)
Geringe (A2)	2 (2%)	21 (18%)	11 (9%)	16 (14%)	0	63 (54%)	8 (6%)	51 (44%)
Mäßige (A3)	0	28 (24%)	8 (7%)	24 (21%)	0	29 (25%)	2 (2%)	25 (21%)
Ausgeprägt, Segment nicht beurteilbar (A4)	0	0	0	0	0	0	0	0
p <sup>b</sup>	0,017		0,48		0,011		0,057	

**Tabelle 16:** Segmentartefakte in der MDCT und CACT

Die Daten geben die Anzahl der Lebersegmente wieder.

<sup>a</sup>A1 = keine Artefakte nachweisbar, gute Parenchyndarstellung des Lebersegments, A2 = geringe Artefakte, Parenchym des Lebersegments noch gut beurteilbar, A3 = mäßige Artefaktbildung, Segmentbeurteilbarkeit beeinträchtigt, Diagnosestellung aber noch möglich, A4 = Lebersegment bei völliger Artefaktüberlagerung nicht beurteilbar.

<sup>b</sup>Wilcoxon-Test zum Vergleich der Lebersegmente ohne oder nur mit geringen Artefakten (A1 und A2), aufgenommen mit beiden Untersuchungsmodalitäten in der gleichen Phase.

#### 4.1.1.2 Trunkationen und Artefakte im Hinblick auf Leber- und Patientengröße

Der kraniokaudale Leberdurchmesser war bei den Patienten, die im CACT eine unvollständige Abbildung der Leber aufwiesen ( $n = 10$ ) signifikant größer als bei den Patienten, bei denen die Leber vollständig abgebildet werden konnte ( $n = 5$ ) (Mittelwert [95% CI], 22,7 [19,5-25,9] cm versus 20,2 [15,4-25,0] cm,  $p = 0,0193$ ). Es bestand demnach ein signifikanter Zusammenhang zwischen der Größe des kraniokaudalen Leberdurchmessers und der vollständigen Abbildbarkeit der Leber in der CACT. Zwischen dem maximalen transversalen Leberdurchmesser oder den maximalen sagittalen und transversalen Durchmessern der Patienten konnte im Hinblick auf die vollständige Abbildbarkeit der Leber im CACT kein signifikanter Zusammenhang dargestellt werden.

Bei Patienten, bei denen sich mäßige Artefakte in den Lebersegmenten im CACT zeigten (A3), war der maximale transversale Durchmesser der Leber signifikant größer als bei Patienten, deren Lebersegmente keine Artefakte aufwiesen (Mittelwert [95% CI], mäßige Artefakte (A3): 24,5 [21,3-27,7] cm,  $n = 8$  [Befunder 1], und 23,7 [20,9-26,6] cm,  $n = 9$  [Befunder 2]; ohne Artefakte (A1): 18,8 [16,5-21,2] cm,  $n = 7$  [Befunder 1], und 19,1 [15,1-23,0] cm,  $n = 6$  [Befunder 2];  $p = 0,0059$  [Befunder 1] und  $p = 0,0360$  [Befunder 2]). Zwischen dem maximalen kraniokaudalen Leberdurchmesser oder dem sagittalen und transversoabdominalen Durchmesser der Patienten und dem Auftreten von Artefakten im CACT konnte keine Korrelation festgestellt werden.

In der MDCT bestand weder zwischen dem Auftreten von Artefakten noch der vollständigen Abbildbarkeit der Lebersegmente und dem maximalen sagittalen und transversoabdominalen Durchmesser der Patienten oder den Leberdurchmessern eine Korrelation.

#### 4.1.1.3 Dignität der Leberläsionen und Befall der Segmente

111 von 117 Segmenten konnten in der MDCT in beiden Phasen vollständig abgebildet werden. Hinsichtlich der Übereinstimmung eines Tumorbefalls war die Übereinstimmung zwischen den Befundern (interobserver agreement) sowohl bei der MDCT-Beurteilung ( $\kappa = 0,86$ ), als auch bei der CACT-Beurteilung ( $\kappa = 0,85$ ) sehr gut. Die Übereinstimmung zwischen MDCT und CACT (intertechnique agreement) war ebenfalls sehr gut (Befunder 1:  $\kappa = 0,85$ ; Befunder 2:  $\kappa = 0,82$ ). Unter Einschluss aller in der MDCT vollständig erfassten Segmente betrug die Sensitivität und die Spezifität für den Tumorbefall der Segmente in der CACT 97% bzw. 85% für Befunder 1 und 99% bzw. 79% für Befunder 2. Tabelle 17 fasst die Daten der Übereinstimmung von MDCT und CACT im Hinblick auf den Tumorbefall der einzelnen Segmente zusammen. Wurden alle Segmente mit diagnostisch relevanten Artefakten (A3 und A4) oder unvollständiger Abbildung (T2 und T3) in der CACT ausgeschlossen, ergaben sich keine relevanten Veränderungen der



Sensitivität oder der Spezifität und in der Übereinstimmung von MDCT und CACT (intertechnique agreement).

Zur Erläuterung der Werte in Tabelle 17 wurden Vierfeldertafeln erstellt und die Berechnung der Sensitivität, Spezifität, des positiv prädiktiven und negativ prädiktiven Wertes aufgeführt (Tabellen 18 und 19).

Segmente	Befunder 1							Befunder 2						
	Sensitivität in %	Spezifität in %	PPW in %	NPW in %	Anzahl <sup>a</sup>	$\kappa^b$		Sensitivität in %	Spezifität in %	PPW in %	NPW in %	Anzahl <sup>a</sup>	$\kappa^b$	
Alle in der CACT <sup>c</sup>	97 (76/78)	85 (28/33)	94 (76/81)	93 (28/30)	111	0,85		99 (77/78)	79 (26/33)	92 (77/84)	96 (26/27)	111	0,82	
Alle ohne oder mit geringer Trunkierung in der CACT in beiden Phasen <sup>c</sup> (T1)	97 (66/68)	83 (24/29)	93 (66/71)	92 (24/26)	97	0,82		99 (66/67)	79 (23/29)	92 (66/72)	96 (23/24)	96	0,82	
Alle in der CACT ohne oder mit geringen Artefakten <sup>c</sup> (A1 + A2)	97 (58/60)	79 (19/24)	92 (58/63)	90 (19/21)	84	0,79		100 (46/46)	83 (19/23)	92 (46/50)	100 (19/19)	69	0,86	

**Table 17:** Nachweis der tumorbefallenen Segmente in MDCT und CACT

Die Zahlen in den Klammern geben die Anzahl der Lebersegmente an. Es wurden keine signifikanten Unterschiede zwischen den drei Gruppen beobachtet.

PPW = Positiv prädiktiver Wert, NPW = negativ prädiktiver Wert

<sup>a</sup>Der Segmente

<sup>b</sup>Mit der Cohens Kappa-Statistik wurde die Übereinstimmung von CACT und MDCT (intertechnique agreement) für beide Befunder mit der MDCT als Referenzstandard ermittelt.

<sup>c</sup>Vollständig abgebildete Segmente in der MDCT

		Goldstandard (MDCT)		Gesamt
		Tumorbefall (T +)	Kein Tumorbefall (T -)	
Testergebnis CACT	Test positiv (T +)	76 (RP)	5 (FP)	81
	Test negativ (T -)	2 (FN)	28 (RN)	30
Gesamt		78	33	111

$$\text{Sensitivität} = \text{RP}/(\text{RP} + \text{FN})$$

$$\text{Sensitivität (B1)} = 76/(76 + 2) = 76/78$$

Ergebnis: 97%

$$\text{Spezifität} = \text{RN}/(\text{RN} + \text{FP})$$

$$\text{Spezifität (B1)} = 28/(28 + 5) = 28/33$$

Ergebnis: 85%

$$\text{Positiv prädiktiver Wert} = \text{RP}/(\text{RP} + \text{FP})$$

$$\text{Positiv prädiktiver Wert (B1)} = 76/(76 + 5) = 76/81$$

Ergebnis: 94%

$$\text{Negativ prädiktiver Wert} = \text{RN}/(\text{RN} + \text{FN})$$

$$\text{Negativ prädiktiver Wert (B1)} = 28/(28 + 2) = 28/30$$

Ergebnis: 93%

**Table 18:** Vierfeldertafel für die Berechnung des Tumorbefalls aller in der CACT abgebildeten Lebersegmente für Befunder 1 (B1)

		Goldstandard (MDCT)		Gesamt
		Tumorbefall (T +)	Kein Tumorbefall (T -)	
Testergebnis CACT	Test positiv (T +)	77 (RP)	7 (FP)	84
	Test negativ (T -)	1 (FN)	26 (RN)	27
Gesamt		78	33	111

$$\text{Sensitivität (B2)} = 77 / (77 + 1) = 77 / 78$$

Ergebnis: 99%

$$\text{Spezifität (B2)} = 26 / (26 + 7) = 26 / 33$$

Ergebnis: 79%

$$\text{Positiv prädiktiver Wert (B2)} = 77 / (77 + 7) = 77 / 84$$

Ergebnis: 92%

$$\text{Negativ prädiktiver Wert (B2)} = 26 / (26 + 1) = 26 / 27$$

Ergebnis: 96%

**Tabelle 19:** Vierfeldertafel für die Berechnung des Tumorbefalls aller in der CACT abgebildeten Lebersegmente für Befunder 2 (B2)

#### 4.1.1.4 Korrelation der einzelnen Leberläsionen

Die direkte Korrelation der einzelnen Läsionen wurde für alle Läsionen mit einem Konfidenz-Score von 4 oder 5 ermittelt, die in beiden Phasen der MDCT und CACT in Lebersegmenten ohne oder mit geringer Trunkierung (T1) lokalisiert waren (Befunder 1: 97/117 Segmente; Befunder 2: 96/117 Segmente). Läsionen mit einem Konfidenz-Score unter 4 wurden nicht als maligne gewertet: In der MDCT fünf Läsionen, drei mit einem Konfidenz-Score von 3 und zwei mit einem Konfidenz-Score von 2; in der CACT neun Läsionen, wobei Befunder 1 zwei Läsionen und Befunder 2 sieben Läsionen mit einem Konfidenz-Score von 3 bewertete. Die MDCT zeigte einen diffusen Tumorbefall in 41 Segmenten, was entsprechend von beiden Befundern auch in der CACT gesehen wurde.

In der CACT zeigte sich ein diffuser Tumorbefall in sieben (Befunder 1) bzw. sechs Segmenten (Befunder 2), während in einem dieser Segmente in der MDCT keine Läsionen entdeckt werden konnte. Die verbliebenen sechs bzw. fünf Segmente mit diffuser Tumorerkrankung im CACT zeigten nach Aussage von Befunder 1 zehn Läsionen und nach Aussage von Befunder 2 acht

Läsionen in der MDCT. In den anderen 49 Segmenten, die in beiden Untersuchungsverfahren keine diffuse Tumordinfiltration zeigten, wurden nur zwei bzw. eine Läsionen von Befunder 1 bzw. 2 in der MDCT gesehen, während 14 bzw. 18 Läsionen in der CACT beschrieben wurden. Desweiteren konnten 24 Läsionen von beiden Befundern in beiden Verfahren bestätigt werden. Abbildung 10 und 11 veranschaulichen in einem direkten Vergleich von MDCT- und CACT-Bildern die unterschiedliche Darstellung von malignen Leberläsionen in beiden Kontrastmittelphasen (Seite 48 und 49).

Die Sensitivität für die Detektion der Einzelläsionen lag bei 92% (Befunder 1) bzw. 96% (Befunder 2). Der mittlere Durchmesser der falsch-positiven Läsionen (Mittelwert (MW)  $\pm$  Standardabweichung) war signifikant kleiner als der mittlere Durchmesser der richtig-positiven Läsionen (Befunder 1:  $p = 0,0064$ ; Befunder 2:  $p = 0,0001$ ). Diese Ergebnisse zeigt Tabelle 20.

## Anzahl der Läsionen

## Als maligne interpretiert im

Befunder	MDCT	CACT	Richtig positiv	Falsch positiv	Falsch negativ	Sensitivität in %	Falsch positiv Rate in %	Positiv prädiktiver Wert in %
Befunder 1	26	38	24	14	2	92 (24/26)	37 (14/38) <sup>a</sup>	63 (24/38)
Mittlerer Läsionsdurchmesser (mm) <sup>b</sup>	21,6 ± 20,3 (5 – 90)	17,2 ± 18,0 (5 – 100)	23,0 ± 21,7 (5 – 100)	9,0 ± 3,3 (5 – 16)	15 ± 7,1 (10 – 20)			
Befunder 2	25	42	24	18	1	96 (24/25)	43 (18/42) <sup>a</sup>	57 (24/42)
Mittlerer Läsionsdurchmesser (mm) <sup>b</sup>	22,5 ± 21,7 (5 – 90)	17,1 ± 17,8 (4 – 105)	24,1 ± 22,1 (7 – 105)	9,3 ± 4,9 (4 – 25)	10			

**Tabelle 20:** Nachweis von malignen Läsionen in der CACT im Vergleich zur MDCT

<sup>a</sup>Anzahl der falsch positiven Läsionen in der CACT geteilt durch die Gesamtanzahl der Läsionen (RP + FP), die in der CACT als maligne eingestuft wurden.

<sup>b</sup>Mittelwert der Läsionsdurchmesser ± SD (Minimum – Maximum)

Zur Erläuterung der Werte in Tabelle 20 wurden Vierfeldertafeln erstellt und die Berechnung der Sensitivität, der falsch positiven Rate und des positiv prädiktiven Wertes dargestellt (Tabellen 21 und 22).

		Goldstandard (MDCT)		Gesamt
		Anzahl maligner Läsionen (L +)	Anzahl nicht maligner Läsionen (L -)	
Testergebnis CACT	Test positiv (L +)	24 (RP)	14 (FP)	38
	Test negativ (L -)	2 (FN)	0 (RN)	2
Gesamt		26	14	40

$$\text{Sensitivität} = \text{RP}/(\text{RP} + \text{FN})$$

$$\text{Sensitivität (B1)} = 24/(24 + 2) = 24/26$$

Ergebnis: 92%

$$\text{Falsch positiv Rate} = \text{FP}/(\text{FP} + \text{RP})$$

$$\text{Falsch positiv Rate (B1)} = 14/(14 + 24) = 14/38$$

Ergebnis: 37%

$$\text{Positiv prädiktiver Wert} = \text{RP}/(\text{RP} + \text{FP})$$

$$\text{Positiv prädiktiver Wert (B1)} = 24/(24 + 14) = 24/38$$

Ergebnis: 63%

**Tabelle 21:** Nachweis von malignen Läsionen in der CACT im Vergleich zur MDCT für Befunder 1(B1)

		Goldstandard (MDCT)		Gesamt
		Anzahl maligner Läsionen (L +)	Anzahl nicht maligner Läsionen (L -)	
Testergebnis CACT	Test positiv (L +)	24 (RP)	18 (FP)	42
	Test negativ (L -)	1 (FN)	0 (RN)	1
Gesamt		25	18	43

$$\text{Sensitivität (B2)} = 24 / (24 + 1) = 24 / 25$$

Ergebnis: 96%

$$\text{Falsch positiv Rate (B2)} = 18 / (18 + 24) = 18 / 42$$

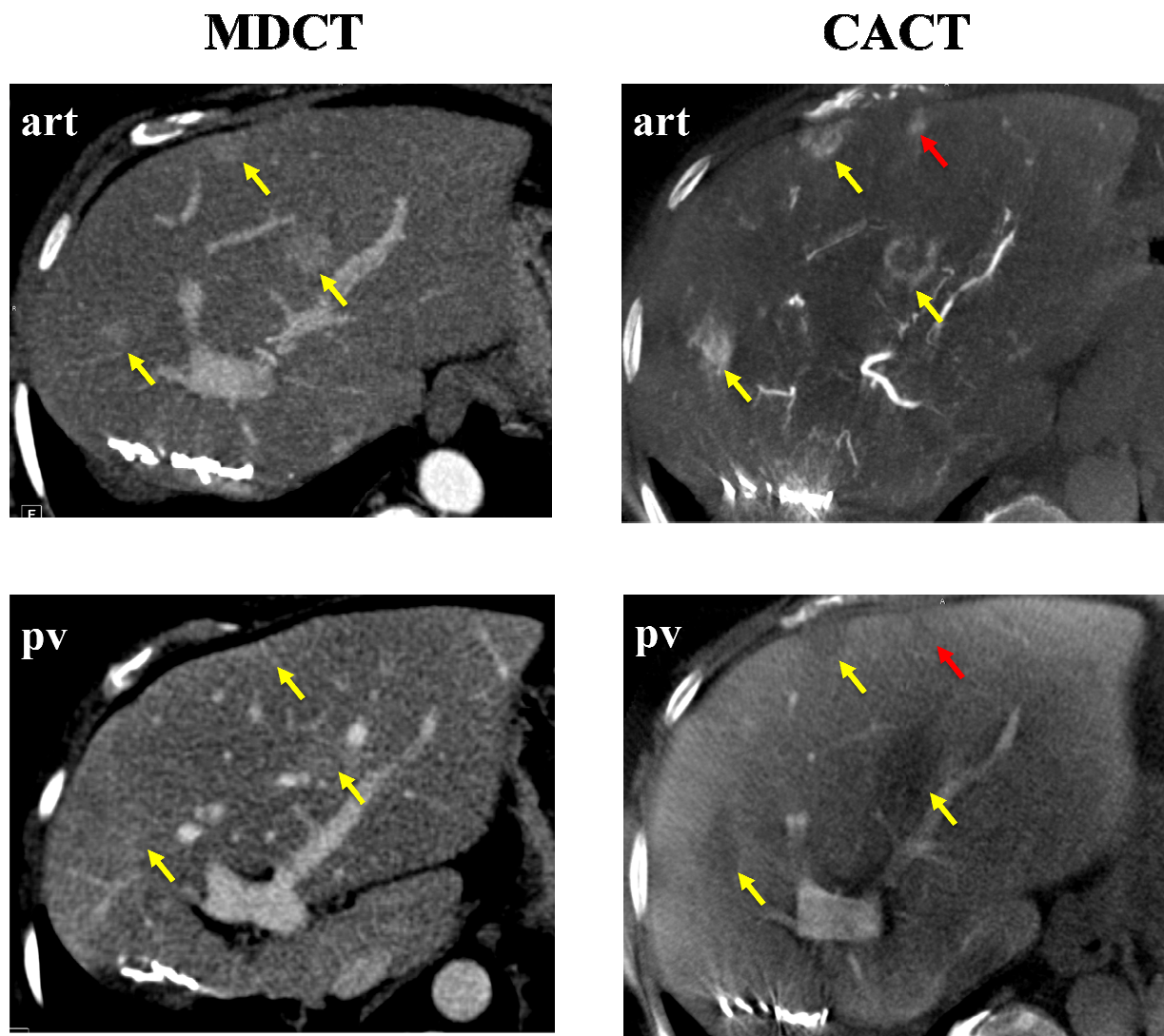
Ergebnis: 43%

$$\text{Positiv prädiktiver Wert (B2)} = 24 / (24 + 18) = 24 / 42$$

Ergebnis: 57%

**Tabelle 22:** Nachweis von malignen Läsionen in der CACT im Vergleich zur MDCT für Befunder 2 (B2)



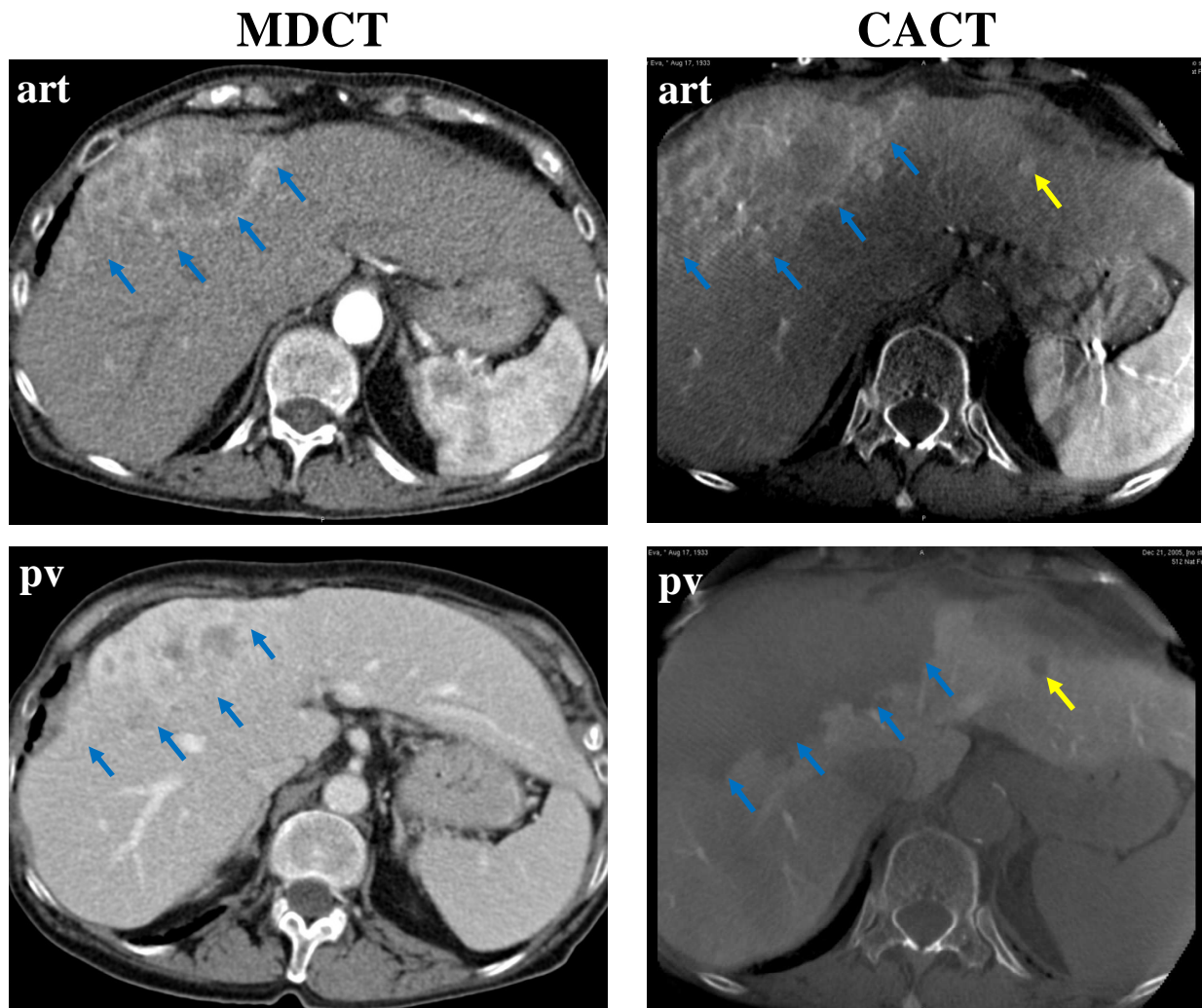


**Abbildung 10:** Vergleich der Läsionsdarstellung in MDCT und CACT bei einer 63 Jahre alten Frau mit multifokalem Rezidiv eines hepatozellulären Karzinoms, neun Jahre nach Lebersegmentresektion

**Links:** Kontrastmittelverstärkte transversale MDCT-Bilder der Leber in der arteriellen (art) und portalvenösen (pv) Phase

**Rechts:** CACT-Bilder in der arteriellen (art) und portalvenösen (pv) Phase, aufgenommen nach transarterieller Kontrastmittelapplikation vor einer TACE. Im MDCT sind nur drei Läsionen (gelbe Pfeile) mit schwach hyperdenser arterieller Anreicherung und isodenser Anreicherung in der portalvenösen Phase als HCC-Knoten identifizierbar. In den entsprechenden CACT-Bildern zeigen diese Läsionen ein starkes Randenhancement in der arteriellen Phase (gelbe Pfeile) und ein leicht hypodenses Enhancement in der portalvenösen Phase (gelbe Pfeile). Eine zusätzliche

Läsion mit dem gleichen Enhancement-Muster wurde nur in der CACT gesehen (rote Pfeile) und wurde bei fehlendem Korrelat in der MDCT als falsch positiver Befund in der CACT gewertet.



**Abbildung 11:** Vergleich eines Perfusionsdefektes in MDCT und CACT bei einer 73 Jahre alten Frau mit hepatozellulärem Karzinom

**Links:** Die kontrastmittelverstärkten transversalen MDCT-Bilder der Leber in der arteriellen (art) und portalvenösen Phase (pv) zeigen ein großes HCC (blaue Pfeile) in den Lebersegmenten vier und acht mit unscharf begrenztem Tumorrand und einem randständigen Enhancement in der arteriellen Phase ) und heterogenem iso- und hypodensem Enhancement in der portalvenösen Phase.

**Rechts:** Entsprechende CACT-Bilder nach transarterieller Kontrastmittelapplikation in der arteriellen (art) und portalvenösen Phase (pv). Obwohl der Tumor in der arteriellen Phase ein vergleichbares Enhancement-Muster wie in der MDCT zeigt (links oben), ist in der

*portalvenösen Phase ein großer Perfusionsdefekt zu erkennen. In der CACT konnte zusätzlich eine kleinere Läsion im Lebersegment 2 (gelber Pfeil) nachgewiesen werden. Sie wurde von beiden Befundern als HCC eingestuft. Bei diesem Fallbeispiel war die Leber auf Grund der Lebergröße in der CACT unvollständig abgebildet.*

## **5 Diskussion**

Im Rahmen der Diskussion sollen zunächst die zu betrachtenden Aspekte der angewandten Methoden zur Sprache kommen. Im darauffolgenden Kapitel 5.2 werden die Vor- und Nachteile der etablierten präinterventionellen Leberbildgebung dargestellt und in Kapitel 5.3 die Wertigkeit der periinterventionellen CACT im Rahmen der TACE anhand der gewonnenen Ergebnisse diskutiert. In Kapitel 5.4 wird ein Ausblick auf den potentiellen Stellenwert der CACT im Rahmen interventioneller Prozeduren gegeben.

### **5.1 Diskussion der Methoden**

In dieser prospektiven klinischen Studie wurde untersucht, ob die CACT die gleichen Informationen im Hinblick auf die Tumorausdehnung in der Leber bei Patienten mit hypervaskulären Tumoren liefert wie die MDCT. Beide Methoden wurden im Rahmen einer transarteriellen Chemoembolisation eingesetzt, die als palliative Therapiemaßnahme bei nicht rezidierbarem Tumorbefall der Leber indiziert war. Bei der Betrachtung des a priori definierten primären Endpunktes der Studie muss berücksichtigt werden, dass es durch die Festlegung der MDCT als Goldstandard nur möglich ist, die CACT als gleichwertig oder unterlegen in der Detektion von hypervaskulären Lebermetastasen zu beurteilen. Alle Läsionen, die ggf. in der CACT, aber nicht in der MDCT nachgewiesen werden konnten, mussten demzufolge als falsch positiv gewertet werden.

Aufgrund der geringen Fallzahl von 15 Patienten ist die Aussage der Studie über die CACT nur bedingt generalisierbar. Eine erste Einschätzung der diagnostischen Wertigkeit im Rahmen der TACE kann jedoch trotzdem gegeben werden.

Eine Einschränkung der Studie ist der fehlende Malignitätsnachweis jeder einzelnen Läsion, die nur auf Grund der Bildgebung als maligne bewertet wurde. Um die Malignität eindeutig nachweisen oder ausschließen zu können, wäre eine histopathologische Untersuchung jedes verdächtigen Befundes oder eine bildgebende Kontrolle über mehrere Monate zur genauen Charakterisierung der Befundentwicklung notwendig gewesen. Die Punktion jeder einzelnen Läsion zur histopathologischen Diagnostik ist aus ethischen Gründen nicht durchgeführt worden und eine Kontrolle durch bildgebende Verfahren über einen Zeitraum von mehreren Monaten war aufgrund der ambulanten Nachbetreuung außerhalb der Klinik oder der infausten Prognosen

der Patienten in dieser Studie nicht zu realisieren. Dennoch wurden mehrere bestätigende Untersuchungen mit der MDCT oder der MRT durchgeführt, die zusammen eine sehr hohe Nachweisrate zeigen (80 – 90% in der Diagnostik des HCC)[51].

Zum Abbruch der Studie kam es bei keinem der Patienten, da die Qualität der Bilder in allen Fällen eine Auswertung ermöglichte und kein Patient den Studienabbruch wünschte.

## **5.2 Präinterventionelle Bildgebung maligner Leberläsionen**

### **5.2.1 Sonographie**

Der Sonographie kommt nach den Empfehlungen der EASL derzeit die wesentliche Primärrolle beim Screening des hepatozellulären Karzinoms zu, wenn auch die Sensitivität limitiert erscheint[70]. In einer Arbeit von Schacherer et al.[51] wird die Sensitivität der Sonographie bei der Detektion des HCC mit 35-84% angegeben, abhängig von der Erfahrung des Untersuchers und der zur Verfügung stehenden Gerätetechnik. Colli et al.[7] untersuchten in einem Review die Genauigkeit von Ultraschall, MDCT, MRT und Alpha-Fetoprotein bei der Diagnostik des hepatozellulären Karzinoms. Ihren Ergebnissen zu Folge liegt die Sensitivität der Sonographie bei 60% und die Spezifität bei 97% [7]. Sonographisch stellen sich kleine HCC als rundliche oder ovale Läsionen mit glatter oder unregelmäßiger Begrenzung dar. Im Vergleich zum übrigen Leberparenchym können diese Läsionen echoarm, isoechogen oder echeoreich erscheinen. HCC die größer als 3 cm sind können mit hoher Genauigkeit sonographisch diagnostiziert werden[51]. Was hepatische Läsionen kleiner als 3 cm betrifft, stellt die Kontrastmittelsonographie eine hilfreiche ergänzende Methode dar[51]. Ihre Sensitivität liegt in Abhängigkeit von der Größe der Raumforderung bei 89-96%, die Spezifität bei 60-97% und der positive prädiktive Wert bei 96%[51]. Typische kontrastmittelsonographische Kriterien des HCC sind ein intratumorales Gefäßsignal mit chaotischer Perfusion in der früharteriellen Phase nach Kontrastmittelinjektion gefolgt von einem schnellen „Wash-out-Phänomen“ und einem Perfusionsdefekt in der portalvenösen Phase und Spätphase. Eine Einschränkung der Kontrastmittelsonographie besteht in der Schwierigkeit aufgrund der limitierten Eindringtiefe schallkopferne Läsionen zu charakterisieren[51].

Aufgrund der eingeschränkten Sensitivität der Sonographie beim Nachweis kleinerer Läsionen muss bei klinisch auffälligem Befund und Tumormarkeranstieg zusätzlich der Einsatz von Schnittbildverfahren wie der MRT und CT erfolgen[70].

### 5.2.2 Multidetektor-Computertomographie

Die MDCT ist in der klinischen Diagnostik des HCC zur Standardmethode geworden[51]. In einer Übersichtsarbeit von Colli et al.[7] wurden 10 Studien im Hinblick auf die Genauigkeit der MDCT in der Diagnostik des hepatozellulären Karzinoms untersucht und die Sensitivität der MDCT demnach mit 68% und die Spezifität mit 93% angegeben[7].

Schacherer et al.[51] führten in ihrer Arbeit eine Übersicht über Studien auf, die die Sensitivität und Spezifität der MDCT bei der Detektion von HCC evaluierten. Demnach lag die Sensitivität der MDCT zwischen 50-70% und die Spezifität zwischen 70-93%[51], was den oben genannten Ergebnissen von Colli et al.[7] entspricht. Als eine Limitation der MDCT wird der Nachweis von Leberläsionen kleiner 1 cm beschrieben. Nur 10-43% der Läsionen kleiner 1 cm konnten in der MDCT nachgewiesen werden[51].

Durch den technisch bedingten geringeren Läsions-Gewebekontrast hat die MDCT bekannte Grenzen, vor allem beim Nachweis von kleinen, hypervaskulären Läsionen, wie z. B. Valls et al.[64] zeigten. Sie evaluierten die diagnostische Genauigkeit der kontrastmittelverstärkten MDCT bei 85 Patienten mit Leberzirrhose vor einer Lebertransplantation. Verglichen mit den histopathologischen Befunden betrug die Gesamtdetektionsrate 79%, wobei die Nachweisrate der Läsionen mit einem Durchmesser unter 2 cm nur 61% betrug[64].

### 5.2.3 Magnetresonanztomographie

Das derzeit optimale bildgebende Verfahren zur Detektion des hepatocellulären Karzinoms stellt nach Vogl et al.[70] die Magnetresonanztomographie dar. Dies beruht auf den primären Signalcharakteristika in den T1- und T2-gewichteten Sequenzen und dem Einsatz extrazellulärer und auch spezifischer Kontrastmittel[68].

Die native MR-Diagnostik des HCC basiert auf einer Analyse der klassischen Kriterien der solitären Masse, der diffus parenchymatösen Manifestation und der multinodulären Infiltration[70]. Die Signalcharakteristika werden durch das Vorliegen pathologischer Faktoren wie einer ausgeprägten Fibrose, der Ausbildung einer Tumornekrose, der Menge des eingelagerten Fettgewebes oder Einblutungen hervorgerufen. Eine hohe Signalintensität in der T1-gewichteten Sequenz einer HCC-Läsion beruht dabei auf dem Vorliegen einer Steatosis hepatis, einer erhöhten Konzentration an intrazellulärem Glykogen, einer hämorrhagischen Nekrose oder einer Ablagerung von Kupfer. Hoch spezifisch für das Vorliegen eines HCC in der T1-gewichteten Sequenz ist die Formation eines hyperintensiven Knotens in einem hypointensen Regeneratknoten. In den T2-gewichteten Sequenzen weisen die HCC-Läsionen charakteristischerweise eine erhöhte Signalintensität auf und können damit von sekundären

Infiltrationen wie Metastasen nicht spezifisch differenziert werden. Kennzeichnend für das HCC ist außerdem die sogenannte Mosaikstruktur[70].

Die MRT hat in den letzten Jahren vor allem durch die Entwicklung verschiedener leberspezifischer Kontrastmittel deutlich an Bedeutung gewonnen[51]. In einem Review von Colli et al.[7] wurden neun Studien im Hinblick auf die Wertigkeit der MRT in der Diagnostik hepatozellulärer Karzinome ausgewertet und die Sensitivität der MRT mit 81% und die Spezifität mit 85% angegeben[7].

Bei Patienten mit Leberzirrhose hat die kontrastmittelverstärkte MRT in der Diagnostik des HCC  $\geq 1$  cm nach einer Studie von Schacherer et al.[51] eine hohe Sensitivität, während die Darstellbarkeit kleinerer Läsionen seiner Aussage nach nur eingeschränkt möglich ist[51].

Saar et al.[50] evaluierten in einer Studie die bildgebende Diagnostik des HCC und beschrieben die Detektionsrate von kleinen HCC je nach Tumorgröße zwischen 97,5-97,6% in der MDCT und 90,7-94,7% in der MRT. Die Sensitivität der Detektion für sehr kleine HCC (Tumordurchmesser  $\leq 1$  cm) war in der MDCT höher (90,0-95,0%) als in der MRT (70,0-85,0%) und auch während Follow-Up-Untersuchungen war die MDCT in der frühen Detektion von kleinen HCC bei Patienten mit chronischer Hepatitis und Zirrhose der MRT in dieser Studie überlegen[50].

Einer Studie von Kim[32] zu Folge konnte die Detektion von hepatozellulären Karzinomen in der MRT durch die Einführung eines gewebespezifischen Kontrastmittels (Gadoxetic acid desodium [Gd-EOB-DTPA; Primovist®]) deutlich verbessert werden. Dabei handelt es sich um ein biphasisches hepatobiliäres Kontrastmittel, welches zu ca. 50% in die Hepatozyten aufgenommen und biliär ausgeschieden wird. Dieser Studie zu Folge können kleine hepatozelluläre Läsionen insbesondere in der hepatobiliären Phase besser dargestellt werden[32]. In einer anderen Studie von Kim et al.[33] wurde die diagnostische Leistung der MRT mit leberspezifischem Kontrastmittel mit der 16-, 40-, und 64-MDCT bei der präoperativen Detektion von hepatozellulären Karzinomen verglichen. Sie kamen zu dem Resultat, dass die MRT unter Anwendung von Primovist insgesamt eine ebenso gute Aussagekraft wie die 16-, 40-, und 64-MDCT aufweist. Bei der Detektion von HCC-Läsionen  $< 1$  cm schien die kontrastmittelverstärkte MRT der MDCT jedoch überlegen zu sein[33].

Aus Kapazitäts- und Kostengründen bei der Durchführung von MRTs wird die MDCT nach Aussage von Oudkerk et al.[46] aber das bildgebende Verfahren der ersten Wahl für Patienten

mit Verdacht auf pathologische Leberläsionen bleiben. Die MRT könnte als das Verfahren zweiter Wahl eingesetzt werden, wenn die Diagnostik mit der MDCT ergebnislos bleibt[46].

#### **5.2.4 CT-Bildgebung der Leber unter intraarterieller Kontrastmittelgabe**

In den 80er Jahren galt die CTAP als das sensitivste Verfahren für die Detektion von Lebermetastasen[29, 73]. Der Grund für die hohe Sensitivität des Verfahrens ist die schnelle Bildakquisition während der gezielten Kontrastmittelapplikation, durch die ein hoher Kontrast des Leberparenchyms über die gesamte Aufnahmezeit aufrecht erhalten werden kann[73]. Eine bedeutende Limitation für die Durchführung der CTAP ist die häufig bei Patienten mit HCC auftretende portale Hypertension, da das Kontrastmittel durch den Pfortaderhochdruck kaum noch ins Leberparenchym gelangen kann und so zu einem reduzierten Enhancement führt[73]. Heute gehört die invasive CTAP nicht mehr zur präoperativen Routinediagnostik[29, 73], da sie in den letzten Jahren durch die hochauflösende CT- und MRT-Bildgebung abgelöst wurde[59].

Die CTHA zeigte in einer Studie von Murakami et al.[40] ebenfalls eine hohe Nachweisrate für hepatische Läsionen. Als signifikant besser im Vergleich zur CTAP oder CTHA allein stellte sich die Kombination beider Verfahren im Nachweis von hypervaskulären kleinen HCC-Knoten mit einem Durchmesser von weniger als 2 cm heraus[40]. Der Grund dafür ist vermutlich, dass die hämodynamischen Effekte der portalen Hypertension die Bildqualität der CTHA nicht beeinflussen[40]. Zu den Nachteilen der CTHA zählen die niedrigere Spezifität und die erschwerte Darstellung von kleinen Läsionen, die durch anormale Gefäße oder extrahepatisch arteriell versorgt werden. Das größte Hindernis bei der Durchführung der CTHA und CTAP bildet jedoch der notwendige Patiententransfer vom Angiographietisch zur CT und zurück, während der Katheter in der gewünschten Position verbleiben muss[57].

Dieser Nachteil der CTAP und CTHA ist durch die neue Gerätetechnik der C-arm-Computertomographie überwunden worden. Durch die intraarterielle Kontrastmittelapplikation während der CACT können wie bei der CTAP und CTHA höhere Kontrastmittelkonzentrationen in den Gefäßen aufrecht erhalten werden. Außerdem kann die eindeutige Trennung der portalvenösen und arteriellen Kontrastmittelphase der CTAP und CTHA auch in der CACT realisiert werden. Denn durch die gezielte Katheterpositionierung im Truncus coeliacus in der arteriellen Phase der CACT und die selektive intraarterielle Kontrastmittelgabe in die A. mesenterica superior zur portalvenösen Kontrastierung, ist eine eindeutige Phasentrennung gewährleistet.



Betrachtet man die MDCT im Rahmen der präinterventionellen Bildgebung maligner Leberläsionen unter diesen Gesichtspunkten, so scheint die CACT gegenüber der MDCT deutliche Vorteile aufzuweisen. Im Hinblick auf eine hohe lokale Kontrastmitteldichte in unmittelbarer Umgebung der darzustellenden Läsion, die für die Bildqualität ausschlaggebend ist, stellt die periphere Applikation des Kontrastmittels bei der MDCT eine Einschränkung dar. Außerdem ist es bei der MDCT trotz einer i.v. Bolusinjektion unter Verwendung eines kompakten Kontrastmittelbolus mit hoher Jodkonzentration kaum möglich, eine genaue arterielle Phase und eine reine portalvenöse Phase abzubilden. Der Grund dafür ist in der arteriellen Phase die starke Verdünnung und Verteilung des Kontrastmittels bis zum Erreichen der Leberarterien[57] und in der portalvenösen Phase die unmittelbar vorausgegangene arterielle Kontrastierung.

### 5.3 Periinterventionelle Bildgebung und Intervention (TACE)

Gefäßinterventionelle Verfahren wie die transarterielle Chemoembolisation erfordern eine Gefäßdarstellung mit hoher räumlicher Auflösung und dynamischen Informationen, um die Intervention bei der Durchführung überwachen zu können. Wie bei fast allen perkutanen endovaskulären Eingriffen, ist dies mit der Röntgendurchleuchtung am besten möglich. Ein Nachteil der Röntgendurchleuchtung und der digitalen Subtraktionsangiographie, im Vergleich zu den Schnittbildverfahren wie der CT oder MRT, besteht jedoch in der fehlenden Weichteildarstellung. Dieses Problem führte vor circa einem Jahrzehnt zur Installation des ersten kombinierten Systems oder Hybridsystems mit CT- und digitaler Subtraktionsangiographie-Einheit[5]. Diese Systeme wurden für unterschiedliche klinische Fragestellungen, wie selektiv arteriell verstärkte CT-Untersuchungen, Studien zur Organ- und Läsionsdurchblutung vor lokaler Chemotherapie[23] und kombinierte CT- und röntgengesteuerte Interventionen, wie perkutane Biopsien und Katheterdrainagen, Knocheninterventionen und CT-Arthrographien, eingesetzt[5, 14, 15, 65]. In jüngerer Zeit wurden außerdem Geräte entwickelt, die digitale Subtraktionsangiographie-Systeme und MRT-Systeme kombinieren[9, 69].

Obwohl die Kombination von CT und digitaler Subtraktionsangiographie im Allgemeinen für unterschiedliche Indikationen in einem interventionellen Umfeld effizient eingesetzt werden kann, ist die Platzierung von zwei Geräten mit der erforderlichen Ausstattung in einem Raum auch aus wirtschaftlicher Sicht keine ideale Lösung. Aus diesem Grund werden solche Gerätekombinationen in der Regel in separaten aber benachbarten Räumen installiert. Das ermöglicht sowohl eine unabhängige Nutzung als auch bei Bedarf einen Patiententransfer zwischen den Räumen auf einem Schiebetisch[69]. Diese Anordnung weist jedoch einige Schwachstellen auf:

1. Es besteht ein erhöhtes Kontaminationsrisiko des digitalen Subtraktionsangiographie-Gerätes, was eine umfangreiche Säuberung vor jeder kombinierten Nutzung erforderlich macht.
2. Die Notwendigkeit einer Schnittbildgebung kann unerwartet während einer Untersuchung auftreten, wenn das CT-Gerät bereits für eine andere Untersuchung genutzt wird.
3. In Fällen wie z. B. einer Normvariante der arteriellen Blutversorgung der Leber (z. B. bei Abgang der rechten A. hepatica aus der A. mesenterica superior), wird ein vielfacher

Transfer des Patienten notwendig, um die gesamte Leber in der arteriellen Phase darzustellen.

Diese Einschränkungen wurden durch die Einführung eines Flachdetektor-Angiographiesystems mit CACT-Leistungsfähigkeit überwunden. Angiographien und CACT können damit abwechselnd unter Gebrauch des Flachdetektor-C-Arms und ohne Patiententransfer akquiriert werden. Irie et al.[26] untersuchten in einer Studie die Anwendung der CACT bei neurochirurgischen Eingriffen. Sie sahen einen bedeutenden Vorteil der CACT darin, dass ohne Umlagerung des Patienten sowohl Angiographien durchgeführt, als auch CT-ähnliche Weichteilbilder des Zielorgans gewonnen werden können. Damit ist es möglich, Diagnostik, endovaskuläre Operationen und offene Eingriffe im selben Raum auszuführen, was einen nahtlosen und effizienten Arbeitsablauf unterstützt. Vor Einführung des CACT-Systems erforderten technische Probleme während einer angiographischen Untersuchung immer den umgehenden Transfer des Patienten aus dem Angiographieraum in den Operationssaal, was das Risiko für eine verspätete Notfallversorgung erheblich erhöhte und zu einer Verschlechterung der klinischen Ergebnisse führte[26].

Verglichen mit dem Bildverstärker hat sich die Bildqualität der CACT in Kontrast und räumlicher Auflösung, auf Grund fehlender Bildverzerrung und der höheren Detektordynamik mit konsekutiv seltenerer Überbelichtung verbessert[1]. Meyer et al.[38] und Akpek et al.[1] beschrieben in ihren Studien, dass mit der Flachdetektor-CACT eine höhere Ortsauflösung erzielt werden konnte als mit der MDCT. Bei der CACT wird aufgrund der lokalen Kontrastmittelverabreichung während der Bildgebung der Leber der hohe Kontrast der DSA zwischen Gefäß, Läsion und Lebergewebe aufrecht erhalten und eine räumliche 3D-Auflösung mit 0,4 mm großen isotropischen Voxeln erzielt, welche die der meisten MDCT-Geräte übersteigt[38]. In Kombination mit der höheren lokalen Kontrastmittelkonzentration, die durch eine selektive intraarterielle Injektion erreicht wird, führte dies zu einer stark verbesserten Darstellung kleinerer Gefäße im Vergleich zur CT-Angiographie, bei der eine MDCT während der Kontrastmittelapplikation in eine periphere Vene durchgeführt wird. Dies hat zur Folge, dass beispielsweise bei einer Chemoembolisation im Rahmen einer palliativen Therapie von malignen Lebertumoren eine gezieltere Therapie des Tumors mit größerer Schonung des gesunden Gewebes ermöglicht wird[1, 38].

Die CACT könnte daher in der Lage sein, zum einen durch die Darstellung tumorversorgender Gefäße wie beispielsweise in Abbildung 5 dargestellt und zum anderen durch die zusätzliche

Weichteildarstellung, die Informationen über die Tumorlokalisation und die Tumorausdehnung liefert, den Ablauf der Intervention in Zukunft signifikant zu beeinflussen.

Virmani et al.[66] untersuchten, wie kurz nach Abschluss unserer eigenen Untersuchungen veröffentlicht wurde, beispielsweise den Einfluss der CACT auf die transarterielle Chemoembolisation von Lebertumoren. Sie beschrieben, dass die CACT Anwendung häufig zur Änderung der Katheterlage führte und damit die Zuverlässigkeit der richtigen Katheterpositionierung verbesserte. Demzufolge wurde der Einsatz der CACT bei der TACE empfohlen[66]. In einer 2009 veröffentlichten Studie von Meyer et al.[39] wurde die Wertigkeit der kombinierten Weichteil- und Gefäßdarstellung der CACT im Vergleich zur DSA-Bildgebung im Rahmen von transarteriellen Chemoembolisationen der Leber untersucht. Bei der TACE ist die genaue Kenntnis der tumorversorgenden Gefäße für die selektive Katheterpositionierung entscheidend, da sich die gezielte Tumorthherapie danach richtet und das Ausmaß des Gewebekollateralschadens bestimmt wird. Die Sicherheit der lokalen Chemoembolisation hängt damit im Wesentlichen von der genauen Darstellung der Weichteil- und Gefäßanatomie ab. Nach Aussage von Meyer et al. wurden mit der CACT signifikant mehr tumorversorgende Gefäße identifiziert als mit der DSA. Nach Auswertung der CACT-Bilder wurde bei 50% der Patienten die Katheterposition für die TACE geändert. Der Einsatz der CACT führte diesen Studienergebnissen zu Folge zu einer sichereren und potentiell effektiveren Therapie im Rahmen der TACE[39].

In der Studie von Irie et al., in der die CACT- mit der MDCT-Bildgebung bei 93 Patienten mit zerebrovaskulären Erkrankungen, intrakraniellen Substanzdefekten oder spinalen Erkrankungen verglichen wurde, konnten kontrastreiche Strukturen, wie z. B. Knochen, in der CACT genau so gut dargestellt werden, wie in der MDCT. Im Gegensatz dazu war die Kontrastdifferenzierung des Weichteilgewebes weniger gut als in der MDCT. Die in dieser Studie verwendete CACT-Version konnte somit die Kontrastauflösung der MDCT zwar noch nicht nachbilden, aber die Flachdetektor-CACT-Bildqualität war dennoch ausreichend, um z.B. intrazerebrale Hämatome zu identifizieren[26].

Das Ziel einer Studie von Eide et al.[11] war es herauszufinden, in welchem Ausmaß die CACT-Bilder geeignet sind, aussagekräftige Informationen in Bezug auf die Darstellung der untersuchten Gefäßregionen sowie auf die Vergleichbarkeit relevanter Messparameter (Durchmesser und Länge) bei endovaskulären Aortenaneurysma-Reparaturen (EVAR) im Vergleich zur MDCT zu liefern. Die Resultate zeigten, dass es im Hinblick auf die gemessenen

arteriellen Durchmesser und Längen keinen signifikanten Unterschied der beiden untersuchten Geräte gab. Bezüglich der Darstellbarkeit der untersuchten Gefäßregionen war die MDCT der CACT jedoch signifikant überlegen. Mit der höchsten Kontrastmitteldosierung konnte jedoch auch mit der CACT eine akzeptable diagnostische Qualität erreicht werden[11].

In einer Studie von Meyer et al.[38] wurde die technische Anwendung und der zusätzliche Nutzen der CACT bei fünf Patienten im Rahmen von abdominellen transarteriellen Chemoembolisationen im Hinblick auf die Wertigkeit der kombinierten Gefäß- und Weichteildarstellung untersucht. Sie kamen zu dem Ergebnis, dass die CACT trotz des Auftretens von Trunktations- und Streifenartefakten durch die zusätzliche Weichteilinformation im Vergleich zur DSA den Therapieverlauf bei der TACE suffizient beeinflusst. Im Vergleich zur MDCT zeigte die CACT durch eine geringere Kontrastauflösung eine verminderte Bildqualität, welche durch die intraarterielle Kontrastmittelgabe kompensiert werden konnte. Außerdem lieferte die CACT detaillierte Informationen über die Gefäßanatomie, sodass zusätzliche DSA-Aufnahmen vermieden werden konnten[38].

Zur Beurteilung des Therapieerfolges und der Embolisationsverteilung nach TACE sollten nach Aussage von Vogl et al.[70] native CT-Aufnahmen herangezogen werden, während sich für die Größenbestimmung der hepatozellulären Läsionen im Therapieverlauf die CT in den meisten Fällen nur bedingt aufgrund einer inhomogenen Embolisatverteilung und damit erschwerten Abgrenzung der Tumoren einsetzen lässt. Deshalb sollte die Größenbestimmung der Tumoren im Verlauf mit der MRT bestimmt werden[70]. In einer retrospektiven Studie untersuchen Hunt et al.[25] im Rahmen von Verlaufskontrollen nach transarteriellen Chemoembolisationen der Leber die diagnostische Genauigkeit der MDCT- und MRT-Bildgebung durch histopathologische Korrelationen. Sie kamen zu dem Ergebnis, dass die kontrastmittelverstärkte CT- und MRT-Bildgebung nach Chemoembolisation mit einer hohen Fehlerrate assoziiert ist. Im Vergleich beider Modalitäten, zeigte die MRT eine höhere Sensitivität (42,9% vs 35,7%) und eine höhere Spezifität (75% vs 57,1%) und könnte das bessere bildgebende Verfahren für Patienten, die eine TACE erhalten haben, sein[25].

Virmani et al.[66] beschrieben in ihrer Studie, dass auch die CACT postinterventionell zur Ermittlung der Lipiodolverteilung im Rahmen der TACE eingesetzt werden kann. Dadurch könnte auch die Anwendung von CT-Untersuchungen nach transarteriellen Chemoembolisationen reduziert werden[66].

### 5.3.1 Vollständigkeit der Segmentabbildung und Artefakte

In der CACT wirkt sich das Auftreten von Artefakten, ein höherer Zeitaufwand für die Durchführung der Untersuchung sowie eine geringere Qualität in der Darstellung von Objekten mit niedrigen Dichteunterschieden nachteilig aus. CACT-Bilder weisen Streifenartefakte[1, 38], Ringartefakte, Streuartefakte[26] und Trunktionsartefakte [1, 26, 38] auf.

Eine Limitation der momentan erhältlichen und in dieser Studie verwendeten Flachdetektor-Angiographiesysteme ist der eingeschränkte Abbildungsbereich von  $225 \times 225 \times 185$  mm. In 2/3 der Fälle wurde die Leber deshalb nicht vollständig in der CACT abgebildet. Das kann für die Planung und das Follow-Up einer gezielten TACE in einem bestimmten Bereich der Leber akzeptabel sein, wenn aber die Bildgebung der gesamten Leber erfolgen soll, ist dies nicht ausreichend. In den Schnittbildern von Patienten, deren koronarer (kraniokaudaler) Leberdurchmesser das Maximum des Scan-Durchmessers überstieg, wurden häufiger Artefakte beobachtet. Durch den limitierten Abbildungsbereich und das häufigere Auftreten von Artefakten sobald der Leberdurchmesser eine bestimmte Größe überschreitet wird das Leistungsvermögen der CACT eingeschränkt. Auch Eide et. al berichten in ihrer Studie, dass die begrenzte Größe des CACT-Bildes in der Evaluation von Pathologien in einem großen anatomischen Volumen, wie bei aortalen- und abdominalen Aneurysmen, eine Limitation darstellt. Die meisten untersuchten aortalen Gefäßregionen konnten aber auch mit der CACT hinreichend abgebildet werden[11]. Diese Einschränkungen könnten durch die Anhebung des Abbildungsbereichs und die Größe des Flachdetektors behoben werden [12].

Eine unvollständige Abbildung der Leber zeigte sich signifikant häufiger in der CACT (10 von 15 Patienten) und trat im Zusammenhang mit einem großen kraniokaudalen Leberdurchmesser auf. Artefakte, die in der CACT die Bildqualität einzelner Lebersegmente beeinträchtigten, waren dagegen mit einem signifikant größeren transversalen Leberdurchmesser assoziiert. Die Ursache dafür sind die oben beschriebenen Trunktionsartefakte. In beiden Fällen ist der eingeschränkte Abbildungsbereich der CACT dafür verantwortlich. Daher ist eine diesbezügliche Verbesserung des Gerätes von großem Interesse.

Neben den Trunktionsartefakten traten auch atmungs- und rekonstruktionsbedingte Artefakte auf, die jedoch die Bildqualität in keinem Fall so stark einschränkten, dass eine Diagnose nicht mehr möglich gewesen wäre. Es zeigten sich in der CACT mehr Artefakte als in der MDCT. Der Unterschied war jedoch nicht signifikant. Der Grund für die höhere Anzahl an Artefakten ist eine

höhere Anfälligkeit der CACT-Bildgebung gegenüber atmungsbedingten Thorax- und Abdomenbewegungen da die mittlere Rotationszeit für eine Bildaufnahme bei der CACT durchschnittlich 8 – 10 Sekunden beträgt, bei der MDCT jedoch lediglich 0,5 Sekunden. Außerdem traten in der CACT sogenannte Aufhärtungsartefakte auf. Sie entstehen, wenn die Röntgenstrahlen auf besonders dichte Gewebestrukturen wie z. B. Knochen treffen. Da das Problem der Artefaktbildung auch in anderen Studien beschrieben wurde[11, 24, 26], liegt hier ein wichtiger Ansatzpunkt, für eine zukünftige Verbesserung der Bildqualität.

Potentielle Nachteile der CACT stellen nach Meyer et al. außerdem die größere Menge an erforderlichem Kontrastmittel, die zusätzliche Strahlenexposition und der erhöhte Zeitaufwand für den Aufbau, die Durchführung und die Bildrekonstruktion der CACT-Bilder dar[38].

Der Rekonstruktionsmechanismus der Rückprojektion der Flachdetektor-CACT ist vergleichbar mit dem der MDCT. Die Flachdetektor-CACT wird mit einem großflächigen Angiographiedetektor mit 1000 oder mehr Detektorreihen aufgenommen, von denen in der Regel mehrere Detektorelemente gemeinsam ausgelesen werden, um den Weichteilkontrast zu verbessern und das Datenaufkommen zu reduzieren. Aus den akquirierten Rohdaten einer einzigen Rotation kann ein Volumendatensatz mit isotropischer räumlicher Auflösung im Submillimeterbereich rekonstruiert werden[53].

Die zeitintensiven Prozesse des Datentransfers zur Bildrekonstruktions-Workstation und die eigentliche Bildrekonstruktion verzögerten in unserer Studie eine schnelle Datenerhebung. Dennoch ist die Verarbeitung dieser großen Datenmengen (> 1 Billion mathematische Operationen in < 1 Minute) bereits sehr rasch möglich. Weitere Entwicklungen in der Computertechnologie werden in naher Zukunft aber sicherlich zu weiteren Verbesserungen führen, die eine erfolgreiche Echtzeit-Bildrekonstruktion in der CACT ermöglichen werden.

Nach der Studie von Irie et al. besteht eine weitere Einschränkung in der Anwendbarkeit des aktuellen CACT-Systems in Bereichen mit niedrigem radiographischem Kontrast, da hier die Kontrastdifferenzierung im Vergleich zur MDCT geringer ist[26].

### **5.3.2 Darstellung des hepatischen Tumorbefalls**

Im Hinblick auf die Anzahl der tumorbefallenen Segmente beurteilten Befunder 1 und 2 zunächst die CACT-Bilder und die MDCT-Bilder und verglichen dann die CACT- mit den MDCT-Befunden. In einem weiteren Schritt wurde die Übereinstimmung der Aussagen von

Befunder 1 und 2 untereinander verglichen (interobserver agreement). Sie war in der CACT-Beurteilung und in der MDCT-Beurteilung sehr gut, ebenso wie die Übereinstimmung der Befunde von CACT und MDCT. Anhand dieser Ergebnisse wird deutlich, dass die Untersucherabhängigkeit der CACT-Befunde gering ist und eine hohe Übereinstimmung mit dem definierten Goldstandard, der MDCT, aufweist.

Die Sensitivität der CACT für die Tumormanifestation in den Segmenten lag im Bereich von 97% (76/78) bis 99% (77/78) und war damit sehr hoch. Die Spezifität war mit Werten zwischen 79 % (26/33) und 85% (28/33) deutlich geringer (siehe Tabelle 17, Seite 41).

Aufgrund der hohen Sensitivität der CACT in unserer Studie könnte man schließen, dass die CACT mehr maligne Läsionen nachweist als die MDCT. Studien von Kim et al.[30], Sze et al.[57] und Li et al.[34] zu Folge zeigen die CTHA und die CTAP als Verfahren mit intraarterieller Kontrastmittelapplikation auch eine höhere Sensitivität als die MDCT. Eine Einschränkung bei diesen bildgebenden Verfahren ist jedoch das Auftreten von falsch positiven Befunden[30, 34].

Einerseits ist es möglich, dass die CACT wirklich mehr Läsionen nachweist wie auch die CTHA und CTAP[57]. Dafür spricht auch die Läsionsanalyse unserer Studie, in der gerade kleine Läsionen eher in der CACT nachgewiesen werden konnten. Die Sensitivität für die Detektion der malignen Einzelläsionen lag bei 92% bzw. 96%. Der mittlere Durchmesser der als falsch positiv gewerteten Läsionen im Vergleich zur MDCT als Goldstandard, war signifikant kleiner ( $< 1\text{cm}$ ) als der mittlere Durchmesser der richtig-positiven Läsionen ( $> 2\text{cm}$ ) (siehe Tabelle 20, Seite 45). Gerade der Nachweis von Läsionen  $< 1\text{ cm}$  bzw.  $< 2\text{ cm}$  war laut Schacherer et al.[51] bzw. Valls et al.[64] in der MDCT deutlich eingeschränkt.

Andererseits können die CACT-Befunde auch wirklich falsch positiv sein. In diesem Fall würde die CACT zu einem „overtreatment“ führen.

Im Hinblick auf die falsch positiven Läsionen in der CACT wäre es wichtig, durch kontinuierliche Follow-Up-Untersuchungen festzustellen, ob es sich tatsächlich um malignes Tumorgewebe handelt. Wäre das der Fall, so könnten die Läsionen als richtig positiv eingestuft und eine nachhaltige Therapie frühzeitiger begonnen werden. So könnte die CACT die Sicherung onkologischer Befunde sogar erhöhen, weil Läsionen, die in der CACT nachweisbar sind, in der MDCT möglicherweise übersehen worden wären.

Als Standardreferenz wurde die MDCT verwendet, die flächendeckend als Basisdiagnostikverfahren zur Therapieplanung der TACE eingesetzt wird. Desweiteren wurde



bei jedem Patienten einmal ein histologischer Tumornachweis vorgenommen. Eine histopathologische Korrelation jeder einzelnen Läsion wurde jedoch nicht durchgeführt. Dadurch besteht eine Einschränkung in der Beurteilung der Validität, da nicht jede einzelne Läsion histologisch als maligne verifiziert wurde. Es könnten aufgrund der schwachen Leistung der CT beim Nachweis von kleinen hypervaskulären Läsionen [48, 64] einige der falsch positiven Befunde der CACT tatsächlich echte Läsionen darstellen, die mit der MDCT nicht abgebildet werden konnten. Ähnliche Ergebnisse wurden in Studien erzielt, in denen die CTHA und die CTAP evaluiert wurden [40]. Wie oben bereits ausgeführt, könnte durch den Einsatz der CACT eine effektivere Therapie der malignen Läsionen erfolgen.

Ein weiterer wichtiger Punkt der im Rahmen der Korrelation der einzelnen Leberläsionen diskutiert werden muss, ist das Auftreten von Perfusionsdefekten in der CACT (Abbildung 11, Seite 49). Während in der arteriellen Phase die CACT und die MDCT ein vergleichbares Enhancementmuster zeigen, ist in der portalvenösen Phase in der CACT ein wesentlich größerer Defekt zu sehen. Dies könnte möglicherweise auf eine veränderte Vaskularisation des Gewebes oder eine veränderte Gewebestruktur in diesem Bereich zurückzuführen sein, z. B. durch eine beginnende maligne Entartung. In einer Studie über die Darstellung der Hepatokarzinogenese in der Computertomographie nach intraarterieller Kontrastmittelapplikation beschreibt Matsui[37] beispielsweise, dass mit zunehmendem Malignitätsgrad der hepatischen Läsionen die normale arterielle und portalvenöse Blutversorgung abnimmt und die Anzahl der abnormen Gefäßneubildungen ansteigt. Diesem Ergebnis zu Folge kann der Grad der Malignität einer Läsion anhand der intranodulären Blutversorgung abgeschätzt werden. Die Kenntnis über das Blutversorgungsmuster ist deshalb für die frühe Detektion, Charakterisierung und Behandlung von HCC im Frühstadium sehr wichtig[37]. Im Hinblick auf das Auftreten ausgedehnter Perfusionsdefekte, die durch die CACT in der portalvenösen Phase deutlich dargestellt werden und die in der MDCT nicht nachgewiesen werden können, bedeutet dies möglicherweise eine Überlegenheit der CACT, wenn es sich bei diesen Defekten tatsächlich um malignes Gewebe handelt. Der wesentliche Unterschied liegt in der veränderten Applikationsweise und der lokal höheren Konzentration des Kontrastmittels in der portalvenösen Phase bei der Durchführung der CACT. Das Kontrastmittel kann als Bolus direkt über die AMS appliziert werden und gelangt direkt über die Darmgefäße in die Pfortader (Abbildung 6, Seite 24). Auf diesem Wege kann ein wesentlich höherer lokaler Kontrast als durch die periphere venöse KM-Applikation beim MDCT erzeugt werden. Dies ist ein bedeutender Vorteil der CACT gegenüber der MDCT.

Schlussfolgernd kann festhalten werden, dass die biphasische arterielle und portalvenöse CACT eine hohe Sensitivität im Hinblick auf den Nachweis von hypervaskulären Leberläsionen im Vergleich zur MDCT aufweist. Eine valide Beurteilung der segmentalen Tumorausdehnung ist jedoch nur bei vollständiger Abbildung der Lebersegmente möglich. In diesen Fällen zeigt die CACT eine hohe Übereinstimmung mit der MDCT. Daher kann die Hypothese, dass die CACT gleichwertige Information im Hinblick auf die Tumormanifestation in der Leber wie die MDCT liefert, nur bezüglich der in der CACT vollständig abgebildeten Segmente bejaht werden.

#### **5.4 Ausblick**

Studien die in jüngerer Vergangenheit veröffentlicht wurden zeigen, dass die CACT wertvolle Informationen im Rahmen der TACE maligner Leberläsionen liefert. Hirota et al.[24] beschrieben die CACT als effiziente Bildgebung, durch deren Anwendung nicht nur bei abdominellen radiologischen Interventionen die Strahlenexposition reduziert werden kann. Iwazawa et al.[27] verglichen die CACT mit der DSA im Hinblick auf die Identifikationsfähigkeit von tumorversorgenden Gefäßen während transarterieller Chemoembolisationen von Lebertumoren. Sie kamen zu dem Ergebnis, dass die CACT eine leicht verfügbare Bildgebungsmethode ist, die im Hinblick auf die Identifikation von hypervaskulären, tumorversorgenden Gefäßen der DSA überlegen ist.

In einer Folgestudie aus unserer Arbeitsgruppe[39] konnte gezeigt werden, dass die CACT durch die kombinierte Weichteil- und Gefäßdarstellung vor transarteriellen Chemoembolisationen der Leber in 50% der Fälle zu einer Änderung des Vorgehens bei der TACE führte. Durch die zusätzlichen Informationen, die durch die CACT gewonnen werden konnten, wird dieses Verfahren nunmehr routinemäßig bei allen Patienten, die ihre erste TACE erhalten, eingesetzt.

Heusner et al.[22] evaluierten den Stellenwert der CACT für die Detektion extrahepatischer Shunts vor selektiver interner Radioembolisation (SIRT). Sie angiographierten 30 Patienten mit hypervaskularisierten Lebertumoren und führten bei jedem Patienten Coilembolisationen aller arteriellen gastrointestinalen Kollateralen des hepatischen Gefäßsystems durch. Desweiteren wurden die Mikrokatheterpositionen für die spätere SIRT festgelegt. Aus diesen 48 Positionen wurde eine Angiografie und eine CACT durchgeführt. Danach erhielten alle Patienten eine <sup>99m</sup>Tc-MAA-SPECT/CT. Die SPECT/CT diente als Referenzstandard zur Ermittlung der Genauigkeit der hepatischen Angiographie und der CACT für die Detektion extrahepatischer Shunts. In dieser Studie betrug die Sensitivität der CACT 60% und die Spezifität 96%.

Schlussfolgernd kamen sie zu dem Ergebnis, dass die CACT zusätzliche Informationen zur Angiographie bei der Detektion extrahepatischer Shunts vor SIRT liefert. Aufgrund der genaueren Detektion extrahepatischer Shunts kann der Einsatz der CACT demnach den Arbeitsablauf vor einer SIRT durch die Vermeidung unnötiger Reangiographien optimieren[22].

Die in dieser Arbeit gewonnenen Ergebnisse in Zusammenschau mit den Ergebnissen der bisher publizierten Arbeiten lassen vermuten, dass mit zunehmender Verfügbarkeit der CACT diese vermehrt im Rahmen von Embolisationsprozeduren eingesetzt werden wird, da die durch die CACT verfügbare Kombination aus Weichteil- und Gefäßdarstellung für diese Prozeduren wesentliche Informationen zur Planung des Interventionsverlaufes zur Verfügung stellt.

Es bleibt der Wunsch nach technischen Verbesserungen des Gerätes insbesondere in Bezug auf die Erweiterung des Scanbereiches und die Verarbeitungsgeschwindigkeit der Daten.

## 6 Zusammenfassung

Die transarterielle Chemoembolisation (TACE) der Leber ist ein minimalinvasives, lokales Therapieverfahren, das speziell bei hypervaskularisierten Tumoren wie beispielsweise des hepatozellulären Karzinoms oder Metastasen des malignen Aderhautmelanoms eingesetzt wird.

Diese Tumoren werden arteriell über Äste der A. hepatica versorgt, während die Blutversorgung des Leberparenchyms hauptsächlich über die Pfortader erfolgt. Dadurch kann über die selektive arterielle Applikation eines Chemoembolisats in tumorversorgende Gefäße eine gezielte Nekrose des malignen Gewebes induziert werden. Die systemischen Nebenwirkungen werden gleichzeitig deutlich begrenzt. Für den Therapieerfolg der transarteriellen Chemoembolisation ist eine möglichst genaue Weichteil- und Gefäßdarstellung obligat. Als bildgebende Verfahren zur Tumordarstellung wurden bisher die Multidetektor-Computertomographie (MDCT) und Magnetresonanztomographie (MRT) genutzt und zur Gefäßdarstellung und Intervention die digitale Subtraktionsangiographie (DSA) eingesetzt. Durch die Entwicklung von digitalen Flachdetektor-Angiographiesystemen mit hoher zeitlicher Auflösung konnten 3D-tomographische Rekonstruktionen ermöglicht werden und Hybrid-C-Arm-CT-Systeme entstehen. Damit können konventionelle Projektionsangiographien und CT-ähnliche Schnittbilder (C-Arm-CT-Bilder bzw. CACT-Bilder) in einem Untersuchungsgang gewonnen werden. Diese Flachdetektor-CACT-Geräte können im Rahmen der TACE eingesetzt werden und sowohl über DSA-Akquisitionen wichtige Informationen zur Identifikation tumorversorgender Gefäße liefern, als auch durch CACT-Bildakquisitionen unter Verwendung von Kontrastmittel Schnittbildinformationen über das Lebergewebe und die Tumorausdehnung geben.

Das Ziel dieser prospektiven klinischen Studie war die Beurteilung der diagnostischen Aussagekraft der Flachdetektor-CACT im Vergleich zur biphasischen MDCT im Hinblick auf die Darstellung maligner hypervaskulärer Leberläsionen im Rahmen von transarteriellen Chemoembolisationen der Leber.

Von den 15 Studienteilnehmern wiesen acht Patienten ein hepatozelluläres Karzinom als Grunderkrankung auf, die anderen sieben ein hepatisch metastasiertes Aderhautmelanom. Als Voruntersuchung erfolgte bei allen Patienten eine kontrastmittelverstärkte biphasische MDCT der Leber sowie unmittelbar vor der TACE eine biphasische CACT mit selektiver intraarterieller Kontrastmittelapplikation, wobei letztere bezüglich der Detektion maligner hepatischer Läsionen mit der MDCT verglichen wurde. Darüberhinaus wurde die Vollständigkeit der

Segmentabbildung dokumentiert und mit dem gemessenen Leberdurchmesser korreliert und die Artefakthäufigkeit in der CACT der MDCT gegenübergestellt.

Verglichen mit der MDCT lagen die Sensitivität und die Spezifität im Hinblick auf den Tumorbefall der Lebersegmente in der CACT bei 97% (76/78) und 85% (28/33) [Befunder 1] bzw. bei 99% (77/78) und 79% (26/33) [Befunder 2]. Eine vollständige Abbildung aller Lebersegmente konnte in der CACT nur bei fünf von 15 Patienten erreicht werden. Bei Patienten mit unvollständiger Segmentabbildung in der CACT war der kraniokaudale (koronare) Leberdurchmesser signifikant größer als bei Patienten, deren Leber vollständig abgebildet werden konnte (Mittelwert [95% CI], 22,7 cm versus 20,2 cm,  $p = 0,0193$ ). Die Bildinterpretation war in der CACT häufiger durch Artefakte in den Segmenten beeinträchtigt als in der MDCT. Massive Artefakte, durch die eine Bildinterpretation und Diagnosestellung unmöglich gewesen wäre, traten aber weder in der CACT noch in der MDCT auf.

Die Sensitivität für die Detektion der malignen Einzelläsionen lag zwischen 92% und 96%. Der mittlere Durchmesser der als falsch positiv gewerteten Läsionen war im Vergleich zur MDCT als Goldstandard signifikant kleiner als der mittlere Durchmesser der richtig-positiven Läsionen (Befunder 1:  $p = 0,0064$ ; Befunder 2:  $p = 0,0001$ ).

Die Ergebnisse dieser Studie zeigen eine sehr hohe Sensitivität der arteriellen und portalvenösen CACT für die Detektion von malignen Leberläsionen und das die CACT damit ein geeignetes Verfahren für die intraprozedurale Bildgebung der Leber im Rahmen der TACE darstellt. Die Spezifität der CACT ist im Vergleich zur MDCT zwar etwas geringer, aber im Rahmen der TACE-Planung annehmbar. Die Analyse der Einzelläsionen ergab, dass mit der CACT mehr Läsionen nachgewiesen werden konnten als mit der MDCT. Im Hinblick auf die Frage nach der Ursache kann eine höhere Sensitivität der CACT, wie sie auch für vergleichbare Verfahren mit intraarterieller Kontrastmittelapplikation wie der CTHA und CTAP in Studien beschrieben wurde, nur vermutet werden. Ein Hinweis hierauf bietet die Nachweisbarkeit besonders kleiner Läsionen in der CACT, welche mit der MDCT weniger gut dargestellt werden können.

Ebenso ist es möglich, dass eine erhöhte Anzahl falsch positiver Befunde, die auch bei der CTHA und CTAP auftreten, für die höhere Nachweisrate maligner Einzelläsionen in der CACT in dieser Studie verantwortlich ist.

Als Limitation der Methode CACT ist der eingeschränkte Abbildungsbereich und die Artefaktanfälligkeit zu werten, wobei beide Einschränkungen durch die apparative Verbesserung neuer Gerätegenerationen bereits adressiert werden.

## 7 Abkürzungsverzeichnis

A	Artefakt
A.	Arteria
AFP	Alpha-Fetoprotein
AHM	Aderhautmelanom
AMS	Arteria mesenterica superior
As	Ampère-Sekunde
BCLC	Barcelona Clinic Liver Cancer
CACT	C-Arm-Computertomographie
CBV-CT	Cone beam volume Computertomography
CLIP	Cancer of the Liver Italian Program
CT	Computertomographie
CTAP	Computertomographie während arterieller Portographie
CTHA	Computertomographie während hepatischer Arteriographie
DSA	Digitale Subtraktionsangiographie
DVT	Digitale Volumentherapie
EASL	European Association for the Study of the Liver
EVAR	Endovascular aneurysm repair
F	French
FD	Flachdetektor
FN	Falsch negative
FP	Falsch positive
Gy	Gray
HAIC	Hepatic arterial infusion chemotherapy
HCC	Hepatozelluläres Karzinom
HU	Hounsfield Units
i.v.	intravenös
KM	Kontrastmittel
kVp	Kiloprotonenvolt
LITT	Laserinduzierte Thermotherapie
MDCT	Multidetektor Computertomographie
MIP	Maximum Intensity Projection

Mn-DPDP	Mangafodipir Trisodium
MPR	Multiplanare Rekonstruktion
MRT	Magnetresonanztomographie
MTRA	Medizinisch-technischer Radiologieassistent/in
MW	Mittelwert
NASH	nichtalkoholische Steatohepatitis
PACS	Picture achieving and communication system
PEI	Perkutane Ethanolinjektion
PST	Performance status
RFA	Radiofrequenzablation
RIS	Radiologisches Informationssystem
RN	Richtig negative
RP	Richtig positive
s.c.	subcutan
SD	Standard Deviation (Standardabweichung)
SIRT	Selective interne radio-therapy
SPECT	Single photon emission computed tomography
T	Trunkierung
TACE	Transarterielle Chemoembolisation
TIPS	Transjugulärer intrahepatischer portosystemischer (Stent-)Shunt
TNM	Tumor, Nodule (Lymphknoten), Metastase
UICC	Union internationale contre le cancer
VRT	Volume rendering technique

---

## 8 Literaturverzeichnis

- [1] Akpek S, Brunner T, Benndorf G, Strother C. Three-dimensional imaging and cone beam volume CT in C-arm angiography with flat panel detector. *Diagn Interv Radiol* 2005; 11:10-13.
- [2] Albrecht T. HCC-Screening. *Radiologe* 2008; 48:33-38.
- [3] Allgaier HP, Deibert P, Zuber I, Olschewski M, Blum HE. Percutaneous radiofrequency interstitial thermal ablation of small hepatocellular carcinoma. *The Lancet* 1999; 353:1676-1677.
- [4] Brancatelli G, Federle MP, Ambrosini R, et al. Cirrhosis: CT and MR imaging evaluation. *EJR* 2007; 61:57-69.
- [5] Capasso P, Trotteur G, Flandroy P, Dondelinger RF. A combined CT and angiography suite with a pivoting table. *Radiology* 1996; 199:561-563.
- [6] Caselitz M, Masche N, Flemming P, et al. Prognose des hepatozellulären Karzinoms nach neuen Stadieneinteilungen. *Dtsch Med Wochenschr* 2004; 129:1725-1730.
- [7] Colli A, Fraquelli M, Casazza G, et al. Accuracy of ultrasonography, spiral CT, magnetic resonance, and alpha-fetoprotein in diagnosing hepatocellular carcinoma: a systematic review. *Am J Gastroenterol* 2006; 101:513-523.
- [8] Couinaud C. Lobes et segments hépatiques: notes sur l'architecture anatomiques et chirurgicale du foie. *La Presse Médicale* 1954; 62:709-712.
- [9] Dick AJ, Raman VK, Raval AN, et al. Invasive human magnetic resonance imaging: feasibility during revascularization in a combined XMR suite. *Catheter Cardiovasc Interv* 2005; 64:265-274.
- [10] Dietrich CG, Geier A, Tacke J, Garton C, Matern S. Therapie des hepatozellulären Karzinoms. *Dtsch Arztebl* 2003; 12:A772-A782.
- [11] Eide KR, Ødegård A, Myhre HO, Lydersen S, Hatlinghus S, Haraldseth O. DynaCT during EVAR - Comparison with multidetector CT. *Eur J Vasc Endovasc Surg* 2008; 37:23-30.
- [12] Flemming P, Wilkens L, Kreipe HH. Histopathologische Diagnostik primärer Lebertumoren. *Der Pathologe* 2001; 22:184-190.
- [13] Flohr T, Ohnesorge B, Stierstorfer K, et al. Auf dem Weg zur isotropen räumlichen Auflösung: Technische Grundlagen und Anwendungen der 16-Schicht-CT. *Radiologe* 2005; 45:608-617



- 
- [14] Froelich JJ, El-Sheik M, Wagner HJ, Achenbach S, Scherf C, Klose KJ. Feasibility of C-arm-supported CT fluoroscopy in percutaneous abscess drainage procedures. *Cardiovasc Intervent Radiol* 2000; 23:423–430.
- [15] Froelich JJ, Wagner HJ, Ishaque N, Alfke H, Scherf C, Klose KJ. Comparison of C-arm CT fluoroscopy and conventional fluoroscopy for percutaneous biliary drainage procedures. *J Vasc Interv Radiol* 2000; 11:477-482.
- [16] Gaus N. Innovation DynaCT. Siemens medical AXIOM Innovation in Intervention 2005; 1:8-33.
- [17] Guan YS, Sun L, Zhou XP, Li X, Zheng XH. Hepatocellular carcinoma treated with interventional procedures: CT and MRI follow-up. *World J Gastroenterol* 2004; 10(24):3543-3548.
- [18] Guan YS, Hu Y, Liu Y. Multidetector-row computed tomography in the management of hepatocellular carcinoma with transcatheter arterial chemoembolization. *Journal of Gastroenterology and Hepatology* 2006; 21:941-946.
- [19] Hammerstingl R, Vogl TJ. Abdominal MDCT: Protocols and contrast considerations. *Eur Radiol Suppl* 2005; 15:E78-E90.
- [20] Harisinghani MG, Hahn PF. Computed tomography and magnetic resonance imaging evaluation of liver cancer. *Gastroenterol Clin N Am* 2002; 31:759-776.
- [21] Heran NS, Song JK, Namba K, Smith W, Niimi Y, Berenstein A. The utility of DynaCT in neuroendovascular procedures. *Am J Neuroradiol* 2006; 27:330-332.
- [22] Heusner TA, Hamami ME, Ertle J, et al. Angiography-based C-arm CT for the assessment of extrahepatic shunting before radioembolization. *Rofo* 2010; 182:603-608.
- [23] Hirai T, Korogi Y, Ono K, et al. Intraarterial chemotherapy or chemoembolization for locally advanced and/or recurrent hepatic tumors: Evaluation of the feeding artery with an interventional CT system. *Cardiovasc Intervent Radiol* 2001; 24:176-179.
- [24] Hirota S, Nakao N, Yamamoto S, et al. Cone-Beam CT with Flat-Panel-Detector Digital Angiography System: Early Experience in Abdominal Interventional Procedures. *Cardiovasc Intervent Radiol* 2006; 29:1034-1038.
- [25] Hunt SJ, Yu W, Weintraub J, Prince MR, Kothary N. Radiologic monitoring of hepatocellular carcinoma tumor viability after transhepatic arterial chemoembolization: Estimating the accuracy of contrast-enhanced cross-sectional imaging with histopathologic correlation. *J Vasc Interv Radiol* 2009; 20:30-38.
- [26] Irie K, Murayama Y, Sagushi T, et al. DynaCT Soft-tissue visualization using an angiographic C-arm system: Initial clinical experience in the operating room. *Operative Neurosurgery* 2008; 62:266-272.

- 
- [27] Iwazawa J, Ohue S, Mitani T, et al. Identifying Feeding Arteries During TACE of Hepatic Tumors: Comparison of C-Arm CT and Digital Subtraction Angiography. *AJR* 2009; 192:1057-1063.
- [28] Jäckel A, Bock M, Deichmann M, Waldmann V, Näher H. Therapie des metastasierten malignen Uveamelanoms. *Hautarzt* 2001; 52:98-103.
- [29] Kanematsu M, Kondo H, Goshima S, et al. Imaging liver metastases: Review and update. *EJR* 2006; 58:217-228.
- [30] Kim HC, Kim TK, Sung KB, et al. CT during hepatic arteriography and portography: An illustrative Review. *RadioGraphics* 2002; 22:1041-1051.
- [31] Kim HC, Chung JW, Lee W, Jae HJ, Park HJ. Recognizing extrahepatic collateral vessels that supply hepatocellular carcinoma to avoid complications of transcatheter arterial chemoembolization. *RadioGraphics* 2005; 25:25-39.
- [32] Kim MJ. Current Limitations and Potential Breakthroughs for the Early Diagnosis of Hepatocellular Carcinoma. *Gut and Liver* 2011; 5:15-21.
- [33] Kim SH, Kim SH, Lee J, et al. Gadoteric Acid-Enhanced MRI Versus Triple-Phase MDCT for the Preoperative Detection of Hepatocellular Carcinoma. *AJR* 2009; 192:1675-1681.
- [34] Li L, Liu LZ, Xie ZM, et al. Multi-phasic CT arterial portography and CT hepatic arteriography improving the accuracy of liver cancer detection. *World J Gastroenterol* 2004; 10:3118-3121.
- [35] Llovet JM, Bruix J. Systematic review of randomized trials for unresectable hepatocellular carcinoma: chemoembolization improves survival. *Hepatology* 2003; 37:429-442.
- [36] Maruyama H, Yoshikawa M, Yokosuka O. Current role of ultrasound for the management of hepatocellular carcinoma. *World J Gastroenterol* 2008; 14:1710-1719.
- [37] Matsui O. Imaging of multistep human hepatocarcinogenesis by CT during intra-arterial contrast injection. *Intervirology* 2004; 47:271-276.
- [38] Meyer BC, Frericks BB, Albrecht T, Wolf KJ, Wacker FK. Contrast-enhanced Abdominal Angiographic CT for Intra-abdominal Tumor Embolization: A New Tool for Vessel and Soft Tissue Visualization. *Cardiovasc Intervent Radiol* 2007; 30:743-749.
- [39] Meyer BC, Witschel M, Frericks BB, et al. The value of combined soft-tissue and vessel visualisation before transarterial chemoembolisation of the liver using C-arm computed tomography. *Eur Radiol* 2009; 19:2302-2309.
- [40] Murakami T, Oi H, Hori M, et al. Helical CT during arterial portography and hepatic arteriography for detecting hypervascular hepatocellular carcinoma. *AJR* 1997; 169:131-135.

- [41] Murakami T, Kim T, Takamura M, et al. Hypervascular hepatocellular carcinoma: Detection with double arterial phase multi-detector row helical CT. *Radiology* 2001; 218:763-767.
- [42] Murakami T, Hori M, Kim T, Kawata S, H, Nakamura H. Multidetector row CT an MR imaging in diagnosing hepatocellular carcinoma. *Intervirolgy* 2004; 47:209-226.
- [43] Namasivayam S, Martin DR, Saini S. Imaging of liver metastases: MRI. *Cancer imaging* 2007; 7:2-9.
- [44] Orlando A, Leandro G, Olivo M, Andriulli A, Cottone M. Radiofrequency thermal ablation vs. percutaneous ethanol injection for small hepatocellular carcinoma in cirrhosis: Meta-analysis of randomized controlled trials. *Am J Gastroenterol* 2009; 104:514-524.
- [45] Orth S, Wallace MJ, MD. C-Arm Cone-beam CT: General Principles and Technical Considerations for Use in Interventional Radiology. *J Vasc Interv Radiol* 2009; 20:538-544.
- [46] Oudkerk M, Torres CG, Song B, et al. Characterization of liver lesions with mangafodipir trisodium-enhanced MR imaging: multicenter study comparing MR and dual-phase spiral CT. *Radiology* 2002; 223:517-524.
- [47] Peters S, Voelter V, Zografos L, et al. Intra-arterial hepatic fotemustine for the treatment of liver metastases from uveal melanoma: experience in 101 patients. *Ann Oncol* 2006; 17:578-583.
- [48] Peterson MS, Baron RL, Marsh JW Jr, Oliver JH 3rd, Confer SR, Hunt LE. Pretransplantation surveillance for possible hepatocellular carcinoma in patients with cirrhosis: epidemiology and CT-based tumor detection rate in 430 cases with surgical pathologic correlation. *Radiology* 2000; 217:743-749.
- [49] Poyanli A, Sencer S. Computed tomography scan of the liver. *EJR* 1999; 32:15-20.
- [50] Saar B, Kellner-Weldon F. Radiological diagnosis of hepatocellular carcinoma. *Liver International* 2007:189-199.
- [51] Schacherer D, Schoelmerich J, Zuber-Jerger I. Diagnostik des hepatozellulären Karzinoms. *Z Gastroenterol* 2007; 45:1067-1074.
- [52] Schafer DF, Sorrell MF. Hepatocellular carcinoma. *The Lancet* 1999; 353:1253-1257.
- [53] Siewerdsen JH, Moseley DJ, Burch S, et al. Volume CT with a flat-panel detector on a mobile, isocentric C-arm: pre-clinical investigation in guidance of minimally invasive surgery. *Med Phys* 2005; 32:241-254.
- [54] Siewert JR. Chirurgie: Segmentale Gliederung der Leber nach Couinaud. Springer 2006:672. Mit freundlicher Genehmigung des Verlages.

- [55] Spangenberg HC, Thimme R, Blum HE. Der Leberrundherd. *Deutsches Ärzteblatt* 2007; 104:2279-2287.
- [56] Sturm JW, Keese MA, Bönninghoff RG, Wüstner M, Post S. Lokal ablative Therpien des hepatozellulären Karzinoms. *Onkologie* 2001; 24:35-45.
- [57] Sze DY, Razavi MK, So SK, Jeffrey RB Jr. Impact of multidetector CT hepatic arteriography on the planning of chemoembolization treatment of hepatocellular carcinoma. *AJR* 2001; 177:1339–1345.
- [58] Sze DY, Strobel N, Fahrig R, Moore T, Busque S, Frisoli JK. Transjugular intrahepatic portosystemic shunt creation in a polycystic liver facilitated by hybrid cross-sectional/angiographic imaging. *J Vasc Interv Radiol* 2006; 17:711-715.
- [59] Szklaruk J, Silverman PM, Charnsangavej C. Imaging in the diagnosis, staging, treatment and surveillance of hepatocellular carcinoma. *AJR* 2003; 180:441-454.
- [60] Takayasu K, Muramatsu Y, Mizuguchi Y, Moriyama N, Ojima H. Imaging od early hepatocellular carcinoma and adenomatous hyperplasia (dysplastic nodules) with dynamic CT and a combination of CT and angiography: Experience with resected liver specimens. *Intervirolgy* 2004; 47:199-208.
- [61] Thabet A, Kalva S, Gervais DA. Percutaneous image-guided therapy of intra-abdominal malignancy: imaging evaluation of treatment response. *Abdom Imaging* 2008:keine Angabe.
- [62] Trojan J, Hammerstingl R, Strey CW, Vogl TJ, Bechstein WO, Zeuzem S. Fortschritte in der bildgebenden Diagnostik und Therapie des hepatozellulären Karzinoms. *Deutsches Ärzteblatt* 2007:3326-3333.
- [63] Ueno J, Murase T, Yoneda K, Tsujikawa T, Sakiyama S, Kondoh K. Three-dimensional imaging of thoracic diseases with multi-detector row CT. *The Journal of Medical Investigation* 2004; 51:163-170.
- [64] Valls C, Cos M, Figueras J, et al. Pretransplantation diagnosis and staging of hepatocellular carcinoma in patients with cirrhosis: value of dual-phase helical CT. *AJR* 2004; 182:1011–1017.
- [65] Vanderschelden P, Flandroy P, Dondelinger RF, Martin D, Lenelle J. Comparative evaluation of cerebral aneurysms with selective arterially enhanced CT and DSA. *Eur Radiol* 1998; 8:1181-1186.
- [66] Virmani S, Ryu RK, Sato KT, et al. Effect of C-Arm Angiographic CT on Transcatheter Arterial Chemoembolization of Liver Tumors. *J Vasc Interv Radiol* 2007; 18:1305-1309.
- [67] Vogl TJ, Mack M, Straub R, et al. Perkutane interstitielle Thermotherapie maligner Lebertumoren. *Fortschr Röntgenstr* 2000; 172:12-22.
- [68] Vogl TJ, Hammerstingl R, Schwarz W. Bildgebende Diagnostik des hepatozellulären Karzinoms. *Radiologe* 2001; 41:895-905.

- [69] Vogl TJ, Balzer JO, Mack MG, Bett G, Oppelt A. Hybrid MR interventional imaging system: combined MR and angiography suites with single interactive table. Feasibility study in vascular liver tumor procedures. *Eur Radiol* 2002; 12:1394–1400.
- [70] Vogl TJ, Eichler K, Zangos S, Mack M, Hammerstingl R. Das hepatozelluläre Karzinom. Rolle der Bildgebung zur Detektion, Therapieplanung und Therapiekontrolle. *Fortschr Röntgenstr* 2002; 174:1358-1368.
- [71] Vogl TJ, Zangos S, Balzer JO, et al. Transarterielle Chemoembolisation (TACE) des hepatozellulären Karzinoms: Technik, Indikationsstellung und Ergebnisse. *Fortschr Röntgenstr* 2007; 179:1113-1126.
- [72] Wintersperger BJ, Helmberger TK, Herzog P, et al. Hochaufgelöste abdominale Übersichtsangiographie mit einem 16-Detektorzeilen-CT-System. *Radiologe* 2002; 42:722-727.
- [73] Yamashita Y, Morishita S, Awai K, Kawanaka K. Imaging of the liver by helical CT and MR imaging. *Intervirolgy* 2004; 47:125-133.

## 9      **Abbildungs- und Tabellenverzeichnis**

### 9.1    **Abbildungsverzeichnis**

<i>Abbildung 1: Allgemein akzeptierte und international empfohlene Screeningstrategie aus:[10]..</i>	3
<i>Abbildung 2: Schematische Darstellung der Röntgenröhren von MDCT und CACT aus [45]....</i>	14
<i>Abbildung 3: Adaptive-Array-Detektor des 16-Schicht-CT-Scanners (SOMATOM Sensation 16, Siemens, Forchheim) .....</i>	19
<i>Abbildung 4: AXIOM Artis dBA, Siemens Medical Solutions; Standort Charité Campus Benjamin Franklin .....</i>	21
<i>Abbildung 5: Vergleich der Vaskularisationsdarstellung von hepatischen Metastasen eines malignen Aderhautmelanoms bei einer 24-jährigen Patientin in der DSA und CACT .....</i>	23
<i>Abbildung 6: Darstellung der Pfortader und eines tumorbedingten Perfusionsdefektes .....</i>	24
<i>Abbildung 7: AXIOM Artis dBA, Siemens Medical Solutions; CACT .....</i>	28
<i>Abbildung 8: Workflow der Datenakquisition und Rekonstruktion .....</i>	29
<i>Abbildung 9: Einteilung der Lebersegmente (I - VIII) nach Couinaud aus:[54] .....</i>	31
<i>Abbildung 10: Vergleich der Läsionsdarstellung in MDCT und CACT bei einer 63 Jahre alten Frau mit multifokalem Rezidiv eines hepatozellulären Karzinoms, neun Jahre nach Lebersegmentresektion .....</i>	48
<i>Abbildung 11: Vergleich eines Perfusionsdefektes in MDCT und CACT bei einer 73 Jahre alten Frau mit hepatozellulärem Karzinom .....</i>	49

## 9.2 Tabellenverzeichnis

<i>Tabelle 1: Stadieneinteilung des HCC nach verschiedenen Klassifikationen aus:[10]</i> .....	4
<i>Tabelle 2: Therapie des hepatozellulären Karzinoms</i> .....	5
<i>Tabelle 3: Child-Pugh-Stadien A-C</i> .....	10
<i>Tabelle 4: Untersuchungsparameter der Somatom Sensation 16</i> .....	20
<i>Tabelle 5: Untersuchungsparameter der CACT</i> .....	22
<i>Tabelle 6: DSA des Truncus coeliacus</i> .....	25
<i>Tabelle 7: DSA der A. mesenterica superior</i> .....	25
<i>Tabelle 8: Portalvenöse CACT; Katheter in der A. mesenterica superior</i> .....	26
<i>Tabelle 9: Arterielle CACT; Katheter im Truncus coeliacus</i> .....	26
<i>Tabelle 10: TACE der Leber bei HCC oder malignem Aderhautmelanom</i> .....	27
<i>Tabelle 11: Dreipunkteskala für unvollständig abgebildete Lebersegmente</i> .....	32
<i>Tabelle 12: Semiquantitativer viergliedriger Score zur Beurteilung der Segmentartefakte</i> .....	32
<i>Tabelle 13: Diagnostische CT-Bildgebungskriterien zur Klassifikation von fokalen Leberläsionen in Anlehnung an[46]</i> .....	33
<i>Tabelle 14: Konfidenz-Score</i> .....	34
<i>Tabelle 15: Vollständigkeit der Lebersegmentabbildung in MDCT und CACT</i> .....	37
<i>Tabelle 16: Segmentartefakte in der MDCT und CACT</i> .....	38
<i>Tabelle 17: Nachweis der tumorbefallenen Segmente in MDCT und CACT</i> .....	41
<i>Tabelle 18: Vierfeldertafel für die Berechnung des Tumorbefalls aller in der CACT abgebildeten Lebersegmente für Befunder 1 (B1)</i> .....	42
<i>Tabelle 19: Vierfeldertafel für die Berechnung des Tumorbefalls aller in der CACT abgebildeten Lebersegmente für Befunder 2 (B2)</i> .....	43
<i>Tabelle 20: Nachweis von malignen Läsionen in der CACT im Vergleich zur MDCT</i> .....	45
<i>Tabelle 21: Nachweis von malignen Läsionen in der CACT im Vergleich zur MDCT für Befunder 1(B1)</i> .....	46
<i>Tabelle 22: Nachweis von malignen Läsionen in der CACT im Vergleich zur MDCT für Befunder 2 (B2)</i> .....	47

## **10 Lebenslauf**

„Mein Lebenslauf wird aus datenschutzrechtlichen Gründen in der elektronischen Version meiner Arbeit nicht veröffentlicht.“



## 11 Publikationen

1. Visualization of Hypervascular Liver Lesions During TACE: Comparison of Angiographic C-arm CT and MDCT.  
Meyer BC, Frericks BB, Voges M, Borchert M, Martus P, Justiz J, Wolf KJ, Wacker FK.  
AJR (2008) 190: W263-269
2. The value of combined soft-tissue and vessel visualization before transarterial chemoembolisation of the liver using C-arm computed tomography.  
Meyer BC, Witschel M, Frericks BB, Voges M, Hopfenmüller W, Wolf KJ, Wacker FK.  
Eur Radiol. (2009) 19: 2302-2309

## 12 Danksagung

Diese Arbeit wurde unter der Leitung von PD Dr. med. B. C. Meyer erstellt, dem ich für die Überlassung des Themas und die sehr engagierte und intensive Betreuung danke. Außerdem möchte ich mich für die hilfreiche Kritik und die zeitnahe Beantwortung meiner Fragen beim Verfassen der Arbeit bedanken.

Ferner danke ich

Prof. Dr. med. F. K. Wacker und PD Dr. med. B. C. Meyer für die Durchführung der transarteriellen Chemoembolisationen im Rahmen derer die CACT-Bilder gewonnen wurden, Dr. med. B. B. Frericks und M. Borchert aus der Klinik und Hochschulambulanz für Radiologie und Nuklearmedizin für die Analyse und Beurteilung der gewonnenen MDCT- und CACT-Bilder,

Herrn O. Peter für seine uneingeschränkte Hilfsbereitschaft während meiner Einarbeitung in die Datenrekonstruktion und bei Fragen zur Datensicherung und Datenarchivierung, den MTRAs der Klinik und Hochschulambulanz für Radiologie und Nuklearmedizin für die Unterstützung bei der Datenakquisition,

Herrn R. P. Poschmann für die Hilfe bei computertechnischen Fragen,

Herrn Prof. Dr. med. Dr. h.c. K.-J. Wolf, in dessen Abteilung die Arbeit entstand,

Herrn Prof. Dr. rer. nat. P. Martus aus dem Institut für Biometrie und klinische Epidemiologie für die Hilfsbereitschaft bei der statistischen Auswertung,

Frau T. Jung, Frau F. Rombach und Herrn M. Burghardt für die aufmunternden Gespräche und kritischen Anregungen bei der Erstellung der Arbeit.

Inbesondere möchte ich mich auch bei meiner Familie bedanken, die durch ihr Verständnis und ihre Unterstützung diese Arbeit ermöglicht hat und mir durch Zuspruch und Geduld immer zur Seite stand.

## **13 Erklärung**

„Ich, Märthe Voges, erkläre, dass ich die vorgelegte Dissertation mit dem Thema: „Darstellbarkeit von Leberläsionen im Rahmen der transarteriellen Chemoembolisation durch Rekonstruktion computertomographischer Bilder aus projektionsangiographischen Rohdaten im Vergleich zur Multidetektor-Computertomographie“ selbst verfasst und keine anderen als die angegebenen Quellen und Hilfsmittel benutzt, ohne die (unzulässige) Hilfe Dritter verfasst und auch in Teilen keine Kopien anderer Arbeiten dargestellt habe.“