Aus dem Institut für Zahn-, Mund- und Kieferheilkunde (CC3)
Orale Struktur- und Entwicklungsbiologie
der Medizinischen Fakultät Charité - Universitätsmedizin Berlin

DISSERTATION

Zur Entwicklung des Desmodonts im Zusammenhang mit dem peridentalen Knochen.

Histologische und morphologische Untersuchungen der Molarenregion der Maus in den postnatalen Stadien P8 - P40.

zur Erlangung des akademischen Grades
Doctor medicinae dentariae (Dr. med. dent.)

vorgelegt der Medizinischen Fakultät
Charité – Universitätsmedizin Berlin

von

Isabel Nowak

aus Berlin

Datum der Promotion: 26. Februar 2016

Inhaltsverzeichnis

1 ZUSAMMENFASSUNG 6

2 ABSTRACT 8

3 EINLEITUNG 9

4 LITERATURÜBERSICHT 11

4.1 Zahnentwicklung bei der Maus 11

4.2 Entwicklung des Desmodonts 12

4.2.1 Unterschiede bei der Bildung des Desmodonts im diphyodonten Gebiss 13

4.2.2 Bildung des Desmodonts bei den Milch- und Zuwachszähnen 13

4.2.3 Bildung des Desmodonts bei den Ersatzzähnen 14

4.2.4 Fasergruppen im Desmodont 15

4.2.5 Entwicklung des Desmodonts bei der Maus 15

4.3 Sharpeysche Fasern und Bündelknochen 16

4.3.1 Sharpeysche Fasern und Bündelknochen bei der Maus 17

4.4 Alveolarfortsatz und Alveole 17

4.4.1 Alveolarfortsatz 17

4.4.2 Alveolarknochen 18

4.4.3 Knochenumbauvorgänge in der Alveole 18

4.4.4 Knochenumbauvorgänge in der Alveole der Maus 20

4.5 Parodontalspalt 21

4.5.1 Parodontalspalt und seine Breite bei der Maus 22

5 AUFGABENSTELLUNG UND FRAGESTELLUNG 23

6 MATERIAL UND METHODE 24

6.1 Material 24

6.2 Methode 25

6.2.1 3D Rekonstruktionstechnik 25

6.2.2 Arbeitsschritte in AnalySIS 26

6.3 Histomorphologische Differenzierung 29
6.3.1 Parodontalspalt 30
6.3.2 Desmodont 31
6.3.3 Knochenapposition und Knochenresorption 32
6.3.4 Bündelknochen 33
6.4 Morphometrische Analyse 35
6.4.1 Messvorschrift für den Parodontalspalt 35
6.4.2 Messvorschrift für das koronale Knochenfenster 37
6.4.3 Messvorschrift für die Nähe des N. alveolaris inf. zur Wurzel des M_1 37
6.4.4 Messvorschrift für die Bestimmung von faserfreiem Wurzeldentin 37

7 ERGEBNISSE 38
7.1 Vorbemerkung 38
7.2 Schnittserienrekonstruktionen 39
7.2.1 P12 39
7.2.2 P16 47
7.2.3 P20 55
7.2.4 P22 64
7.2.5 P26 73
7.2.6 P32 82
7.2.7 P36 89
7.2.8 P40 97
7.3 Morphometrische Analyse 105

8 DISKUSSION 108
8.1 Diskussion des Materials 108
8.1.1 Maus als Tiermodell für den Menschen 108
8.2 Diskussion der Methode 109
8.2.1 Histologische Schnittserien als Methode der Wahl 109
8.2.2 Diskussion der 3D-Rekonstruktionstechnik 109
8.2.3 Diskussion der histomorphologischen Zelldifferenzierung 111
8.2.4 Diskussion der Morphometrie 111
8.3 Diskussion der Ergebnisse 112
8.3.1 Diskussion über die Entwicklung der Mausmolaren 112

8.3.2 Diskussion über die Entwicklung des Desmodonts 114
8.3.3 Modalitäten der Bildung der Desmodontalfasern bei der Maus 115
8.3.4 Entwicklung des Bündelknochens 117
8.3.5 Knochenumbauvorgänge der Alveole 119
8.3.6 Bewegung der Molaren der Maus 121
8.3.7 Parodontalspaltbreite und Knochenumbauverhalten 122
8.4 Schlussfolgerung 125
8.5 Ausblick 126

9 LITERATURVERZEICHNIS 128

10 ANHANG 138
10.1 Lebenslauf 138
10.2 Eidesstattliche Versicherung 139
10.3 Anteilserklärung an etwaigen erfolgten Publikationen 140
10.4 Danksagung 142

Abkürzungsverzeichnis

A	Arteria
BMP	Bone morphogenetic protein
CT	Computertomographie
d	Breite des Parodontalspalts
DFG	Deutsche Forschungsgemeinschaft
E	embryonaler Tag
HE	Hämatoxylin-Eosin
HSL	Hue saturation value
I	Inzisivus
IGF	Insulin-like growth factor
inf	inferior
M_1	erster unterer Molar der Maus
M_2	zweiter unterer Molar der Maus
M_3	dritter unterer Molar der Maus
M^2	zweiter oberer Molar der Maus
MB	Megabyte
MGP	Matrix-Gla-protein
MRT	Magnetresonanztomographie
MSX2	MSH homeobox 2
N	Nervus
OPG	Osteoprotegrin
OPN	Osteopontin
P	postnataler Tag
PAS	Periodic acid-Schiff
SLRP	Small leucin rich proteins
RUNX2	Runt-related transcription factor 2
TIF	Tagged Image File Format
TRAP	Tartrate-resistant acid phosphatase
RANK	Receptor activator of nuclear factor-κB
RANKL	Receptor activator of nuclear factor-κB ligand
RUNX2	Runt-related gene 2
RGB	Red Green Blue
Wnt	Drosophila melanogaster wingless gen

1 ZUSAMMENFASSUNG

Die Entwicklung des Zahnes in seiner Alveole, vor allem die molekularen Mechanismen im Tooth-Bone-Interface, stellt ein aktuelles Forschungsgebiet der zahnmedizinischen Grundlagenforschung dar. Um die bisher lückenhafte Morphogenese der Molaren der Maus und ihrer peridentalen Gewebe während der frühen postnatalen Entwicklung zu beleuchten, wurden 17 histologische Schnittserien (Dicke 10 µm) im Abstand von je zwei Tagen (P8 - P40) konventionell (HE, Trichrom, Alzianblau, TRAP) gefärbt. Von acht dieser Schnittserien erfolgte je eine computergestützte dreidimensionale Rekonstruktion der rechten Hälfte der Mandibula, um das komplexe dentoalveoläre System der Maus zu visualisieren. Die Entwicklung des Desmodonts, seine kontinuierlich zunehmende Verankerung mittels Sharpeyscher Fasern in der Alveole, sowie Appositions- und Resorptionsvorgänge um die Zahnwurzel wurden untersucht. Folgende Ergebnisse konnten gewonnen werden:

1. Die Ausbildung des Desmodonts der Maus geschieht in einer zervikal-apikalen Abfolge zeitgleich mit der Entwicklung der Zahnwurzel, sodass mit der Eruption alle Fasergruppen bis apikal vollständig ausgebildet sind. Der Faserbildungsmodus aller drei Molaren gleicht dem der Milch- und Zuwachszähne im diphyodonten Gebiss, zum Faserbildungsmodus der Ersatzzähne kann keine Ähnlichkeit festgestellt werden.

2. Die Verankerung des Zahnes über die Sharpeyschen Fasern in der Alveole und somit die Ausbildung des Bündelknochens verläuft von zervikal nach apikal. Es erfolgt initial eine Verankerung im mesialen Anteil der Alveole, die mit der Entwicklung nach distal fortschreitet. Das apikale Drittel der Alveole aller drei Molaren weist bis zum Stadium P40 keinen Bündelknochen auf.

3. Knochenumbauvorgänge können in allen Stadien am Alveolarknochen identifiziert werden. Das interradikuläre Septum bildet sich aktiv durch Knochenapposition, apikal der sich bildenden Wurzel kommt es hingegen zu Knochenresorption. Zirkulär um den Zahn ist die Alveole einem ständigen *Remodeling* unterworfen, während eine Reduktion der Appositionsvorgänge bis P40 festzustellen ist.

4. Bündelknochen und Knochenresorptionszonen treten bis zum Stadium P40 nie zeitgleich an identischer Stelle der Alveole auf. Gegenüberliegende Lokalisationen lassen auf Zahnbewegungen im Alveolarknochen schließen, die von Knochenumbauvorgängen in der Alveole begleitet werden. So kann eine Distaldrift der Molaren M_2 und M_3, sowie eine Bukkaldrift des M_1 über alle Stadien, prä- und posteruptiv, abgeleitet werden.

5. Abstandsmessungen um die Wurzel ergaben, dass der Parodontalspalt apikal breiter ist als zirkulär. Die durchschnittliche Breite beträgt 90 µm (d_{min} = 40 µm, d_{max} = 173 µm). Es findet keine kontinuierliche Veränderung der Breite des Parodontalspalts statt. Es kann keine Korrelation zwischen der Parodontalspaltbreite und dem Knochenumbauverhalten festgestellt werden. Auch die Behauptung mancher Autoren, dass sich die Breite des Parodontalspalts mit dem Alter kontinuierlich ändere, kann für die untersuchten Stadien nicht nachvollzogen werden.

2 ABSTRACT

This thesis assessed the morphogenesis of the three mouse molars and their peridental tissues. The histological serial sections of 17 mice (thickness 10 µm) cover the period of the beginning of the root development (P8) until the 40th postnatal day, and were stained conventionally (HE, trichrome, alcianblue, TRAP). Based on these serial sections eight computer-aided 3D reconstructions of the right half of the mandible were carried out in order to visualize the complex dentoalveolar system in mice. The spatial development of the periodontal ligament and its ongoing mineralization as well as the bone modeling processes (apposition and resorption) in the adjacent alveolar bone were studied. Conclusions are:

1. Periodontal ligament formation proceeds in a cervical-apical sequence, at the same time of root formation. With the emergence into the oral cavity, all fiber groups, including the apical fibers, are well developed thus the formation of the periodontal ligament in mice is comparable with that of teeth without predecessors in the diphyodont dentition. Similarities to the formation mode of teeth with predecessors are not ascertainable.

2. The anchorage of the tooth by Sharpey`s fibers i.e. the development of bundle bone occurs in a cervical-apical sequence. Initially the anchorage takes place in the mesial part of the alveolus with subsequent development in the distal part. The apical third of the alveolus of all three molars are free from bundle bone until stage P40.

3. Bone modeling processes in the alveolus can be identified in all developmental stages. The interradicular bone septum is formed actively by apposition, however, bone resorption occurs apically. Circularly around the tooth the alveolus is subject to constant remodeling, whereas bone apposition becomes reduced towards stage P40.

4. Bundle bone and bone resorption never appear at the same time in identical areas until stage P40. Diametrically opposed locations indicate that the tooth moves through the alveolar bone which is attended by remodeling processes. A distal shift of M_2 and M_3, as well as a buccal shift of $M_{1,}$ can be deduced at all pre- and post-eruptive stages.

5. Distance measurements around the roots revealed that the periodontal space in the apical part is wider than the space circularly around the root by an average width of 90 µm (d_{min} = 40 µm, d_{max} = 173 µm). There is no correlation ascertainable between the width of the periodontal space and bone remodeling. Furthermore, the assumption of some authors that the width changes continuously with the age cannot be confirmed in this study.

3 EINLEITUNG

Der Zahn bildet mit seinen umgebenden Strukturen eine funktionelle Einheit. Das Parodont, bestehend aus Wurzelzement, Alveolarknochen, Desmodont und Gingiva (BEERTSEN et al. 1997, CHO & GARANT 2000, NANCI & BOSSHARDT 2006, RADLANSKI 2011), gewährleistet die Verankerung des Zahnes in der knöchernen Alveole. Über das Desmodont erfolgt die Kraftübertragung auf den umliegenden Alveolarknochen (RADLANSKI 2011). Dadurch ist der Knochen Umbauvorgängen unterworfen und es kommt zu Knochenapposition, Knochenresorption und zur Ausbildung einer Knochenart, die nur in der Alveole zu finden ist, dem Bündelknochen. Die Maus ist nach wie vor ein etablierter Modellorganismus in der naturwissenschaftlichen Forschung (JUDD 2001, BUNDESMINISTERIUM FÜR ERNÄHRUNG UND LANDWIRTSCHAFT 2014), und auch in der zahnmedizinischen Grundlagenforschung wurde die morphologische Entwicklung ihrer Zähne und deren umgebenden parodontalen Strukturen zahlreich untersucht (COHN 1957, 1972, ATKINSON 1972, GARANT & CHO 1979, JOHNSON & LOW 1982, JOHNSON 1984, SHORT & JOHNSON 1990, PETERKOVA et al. 1993, CHLASTAKOVA et al. 2011, LUNGOVÁ et al. 2011, ALFAQEEH et al. 2013,). Häufig erfolgte jedoch nur eine isolierte Betrachtung einzelner Molaren auf der Basis einzelner histologischer Schnitte. Eine dreidimensionale Darstellung der morphologischen Entwicklung der Mandibula der Maus mit einer Auflösung bis auf zellulärer Ebene gelang bereits wenigen Autoren (PETERKOVA et al. 1995, MEY 2015 *in Vorbereitung*, 2015, RADLANSKI et al. 2015). Erste Erfolge bei der dreidimensionalen Darstellung von Umbauvorgängen in der Alveole und der Lokalisation des Desmodonts beim Rattenmolar konnten mittels MikroCT erreicht werden (LEONG et al. 2012, NAVEH et al. 2012). Insbesondere das Desmodont und den Bündelknochen betreffend, erfolgten bisher aber überwiegend zweidimensionale histologische oder elektronenmikroskopische Analysen (ATKINSON 1972, GRANT & BERNICK 1972, GRANT et al. 1972, GARANT & CHO 1979, JOHNSON & LOW 1982, JOHNSON 1984, SHORT & JOHNSON 1990). Eine dreidimensionale Visualisierung der Entwicklung der parodontalen Strukturen bei der Maus, vor allem auch die Ausbildung des Bündelknochens in der Alveole, ist bisher nicht erfolgt. Es liegen kaum Forschungsarbeiten über das Zusammenspiel der einzelnen Bauteile des Parodonts in den frühen Phasen der Zahnentwicklung vor. Aufbauend auf die Dissertation und Publikation zur Morphogenese der Mandibula der Maus in den postnatalen Stadien (P0 - P20[1]) (MEY 2015 *in*

[1] E0 ist der Tag der Empfängnis (post conceptionem), P0 der Tag der Geburt (postnatal).

Vorbereitung, RADLANSKI et al. 2015) liegt der Schwerpunkt dieser Arbeit auf der prä- und posteruptiven Entwicklung des Parodonts und des Alveolarknochens der unteren Molaren der Maus vom Beginn der Wurzelbildung im Stadium P8 bis zum Stadium P40. Es erfolgt eine zeitliche und räumliche Betrachtung der desmodontalen Fasergruppen um die Molarenwurzeln, der Knochenumbauvorgänge in der Alveole sowie der Ausbildung des Bündelknochens um die Molaren der Maus. Parallel entsteht eine Arbeit, die schwerpunktmäßig die Entwicklung des Zements und seine Interaktion mit dem Alveolarknochen in demselben Zeitraum analysiert (WOTH 2015 *in Vorbereitung*). Mit diesen beiden Arbeiten soll ein Beitrag zum besseren Verständnis der Osseointegration der unteren Molaren der Maus M_1, M_2 und M_3 geleistet werden und Unterschiede bzw. Gemeinsamkeiten bezüglich der Entwicklung der drei Molaren geprüft werden. Mit Hilfe von dreidimensionalen Darstellungen kann das Forschungsdefizit bezüglich der Bildung des Parodonts und der Verankerung des Zahnes in seiner Alveole verkleinert werden. Diese Fragestellung wird mit der Unterstützung eines Projektes der Deutschen Forschungsgemeinschaft (DFG)[2] zum Thema „Morphologische und zelluläre Interaktion bei der Verankerung des Zahnes in der Alveole. Entwicklung von Zahnanlage, Knochen und Desmodont“ bearbeitet. Diese, in der Grundlagenforschung erworbenen Erkenntnisse über die morphologische Entwicklung, können zukünftig einen Beitrag zum *tissue engineering*, dem kultivieren und potentiellem therapeutischen Inserieren eines Zahnkeimes leisten.

[2] Gefördert durch die Deutsche Forschungsgemeinschaft (DFG) (Ra 428/1-9) in Kooperation mit Grantova agentura Česke republiky (GA CR) (P303/12/J059). Kooperationspartner in der Tschechischen Republik: Institute of Animal Physiology and Genetics, CAS, v.v.i., Libechov. Prof. Dr. E. Matalova.

4 LITERATURÜBERSICHT

4.1 Zahnentwicklung bei der Maus

Eine erste umfassende Übersicht über die Zahnentwicklung der Maus hat COHN (1957) gegeben. Er beschreibt, dass die Maus nur eine Dentition mit 16 Zähnen hat. Sie besitzt vier Inzisivi und 12 Molaren, Eckzähne und Prämolaren fehlen. Die Molaren brechen nacheinander durch, zuerst der erste Molar, welcher der Größte ist, dann der zweite und schließlich der dritte Molar, der kleinste Zahn der Maus. Seine Ergebnisse gewinnt COHN (1957) anhand von einzelnen histologischen Schnitten. Er beschreibt die Entwicklung der Molaren prä- und postnatal, beginnend mit der Verdickung des oralen Epithels im Stadium E12 bis zum Beginn der okklusalen Funktion des dritten Molars im Stadium P35.

Im Fokus der morphologischen Grundlagenforschung stand nachfolgend vor allem eine isolierte Betrachtung der einzelnen Zähne. PETERKOVÁ et al. (1993) untersuchten den stetig nachwachsenden Inzisivus, LUNGOVÁ et al. (2011) und ALFAQUEEH et al. (2013) die Entwicklung des M_1 und seiner Alveole. ATKINSON (1972) beschreibt die Entwicklung des zweiten oberen Molars (M^2), wobei er sich schwerpunktmäßig mit der Parodontentwicklung befasst. Der dritte Molar ist nur selten Gegenstand der Forschung: CHLASTAKOVA et al. (2011) betrachten die Entwicklung des unteren Molaren M_3 in den postnatalen Stadien P0 - P22 sowie die Entwicklung seiner Alveole.

Wie auch bei COHN (1957) basieren die Ergebnisse zahlreicher Studien zur Entwicklung der Molaren der Maus und des Alveolarknochens auf der Analyse einzelner histologischer Schnitte (QUIGLEY 1970, ATKINSON 1972, COHN 1972, JOHNSON & LOW 1982, CHLASTAKOVA et al. 2011, ALFAQUEEH et al. 2013). Eine morphologische Betrachtung aller drei Molaren M_1, M_2 und M_3 erfolgte von MEY (2015 *in Vorbereitung*) und RADLANSKI et al. (2015). Auf der Basis von histologischen Schnittserien wurden die Zahnentwicklung und die Knochenumbauvorgänge in der Alveole prä- und postnatal (E13 - P20) mit Hilfe von dreidimensionalen Rekonstruktionen visualisiert. Es ist jedoch bisher wenig darüber bekannt, wie sich die Entwicklung der Molaren der Maus in den späteren Entwicklungsstadien, ab dem 20. postnatalen Tag verhält und wie sich die Alveole und das Parodont um die Molarenwurzel ausformen.

4.2 Entwicklung des Desmodonts

Der aktuelle Kenntnisstand über die morphologische Entwicklung des Desmodonts wurde an verschiedenen Modellorganismen, wie Ratten (LEONG et al. 2012), Goldhamster (HINRICHSEN 1955), Seidenäffchen (LEVY & BERNICK 1968), Weißbüscheläffchen (GRANT & BERNICK 1972, GRANT et al. 1972), dem Menschen (FRÖHLICH 1958) und Mäusen (COHN 1957, ATKISON 1972, CHLASTAKOVA 2011, LUNGOVÁ 2011) gewonnen. Das Desmodont (Synonyme: Wurzelhaut, Parodontalligament, Periodontium, *periodontal ligament*, PDL) ist ein faserreiches und zellreiches Bindegewebe, dass die Zähne im umliegenden Alveolarknochen verankert. Beim in Funktion stehenden Zahn füllt es den Parodontalspalt weitestgehend aus (SCHROEDER 1986, RADLANSKI 2011). Fibroblasten, Zementoblasten sowie die Osteoblasten entwickeln sich aus dem eigentlichen Zahnsäckchen (=innere Schicht des Zahnsäckchens) und entstammen der Neuralleiste (TEN CATE & MILLS 1972, TEN CATE 1997, SCHROEDER 2000). Die Ausbildung von Zement und Desmodont beginnt mit der Desintegration der Hertwig-Epithelscheide und zeitgleich mit der Bildung der Zahnwurzel (RADLANSKI 2011). Die desmodontalen Faserbündel, die sich zwischen Wurzelzement und Alveolarknochen ausspannen, bestehen aus zahlreichen Kollagenen, vorwiegend aus Kollagen Typ I und Typ III. Eine Quervernetzung der Faserbündel erfolgt über Kollagen Typ V. Weitere Kollagene, wie Kollagen Typ XII und Typ VI, welche vor allem mit den Oxytalanfasern im Desmodont assoziiert sind, konnten identifiziert werden (BERKOVITZ 1990, BEERTSEN et al. 1997, EVERTS et al. 1998, MACNEIL et al. 1998). Neben den Kollagenen sind zahlreiche Proteoglycane und Glycoproteine wie Fibronektin, Biglycan, Decorin, Fibromodulin, Periostin und Undulin zu finden (BEERTSEN et al. 1997, BERKOVITZ et al. 2002, SUZUKI et al. 2004, NANCI & BOSSHARDT 2006, LEONG et al. 2012). Initial verlaufen die Kollagenfasern parallel zur Zahnkrone und scheinen vorerst keinen Kontakt zur knöchernen Alveole zu haben (HINRICHSEN 1955). Anschließend erfolgt die Adhäsion an den umliegenden Alveolarknochen (NANCI & BOSSHARDT 2006, RADLANSKI 2011). Ab diesem Zeitpunkt verhält sich die chronologische Ausbildung des Desmodonts bei Milch- und Zuwachszähnen anders, als bei den Ersatzzähnen, während die topographische Bildung in einer zervikal-apikalen Abfolge identisch ist (GRANT & BERNICK 1972, GRANT et al. 1972).

4.2.1 Unterschiede bei der Bildung des Desmodonts im diphyodonten Gebiss

Beim nichtmenschlichen Primaten (*Callithrix Jacchus*; Weißbüschelaffe) unterscheidet sich die zeitliche und räumliche Entwicklung des Desmodonts bei den Milch- und Zuwachszähnen von der Entwicklung des Desmodonts bei den Ersatzzähnen (GRANT & BERNICK 1972, GRANT et al. 1972, LEVY & BERNICK 1968) (Abb.1).

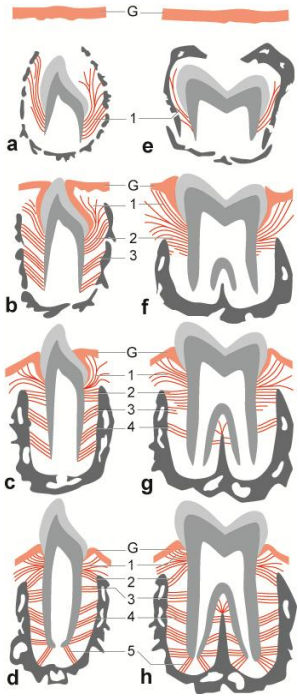

Abb. 1: Schematische Darstellung der Bildung der Desmodontalfasern während des Zahndurchbruchs.[3]

a-d: Bei Milch- und Zuwachszähnen bilden sich die Desmodontalfasern zeitgleich mit der Wurzel

e-h: Bei Ersatzzähnen bilden sich präeruptiv die späteren dentogingivalen Faserbündel, die zementoalveolären Faserbündel bilden sich während der Eruption **(g)**, die apikalen Faserbündel wenn der Zahn in okklusalen Kontakt kommt **(h)**.

G = Gingiva, *1* = dentogingivale Faserbündel, *2* = zementoalveoläre Faserbündel am Alveolarkamm, *3* = horizontale zementoalveoläre Faserbündel, *4* = schräg verlaufende zementoalveoläre Faserbündel, *5* = apikale Faserbündel, *hellgrau* = Schmelz, *mittelgrau* = Dentin, *dunkelgrau* = Alveolarknochen

4.2.2 Bildung des Desmodonts bei den Milch- und Zuwachszähnen

Milch- und Zuwachszähne kennzeichnen sich dadurch, dass sie keinen Vorgänger haben. Die Bildung der Desmodontalfasern erfolgt bei ihnen, im Unterschied zu den Ersatzzähnen, zeitgleich mit der Bildung der Zahnwurzel, aber ebenso wie bei den Ersatzzähnen in einer zervikal-apikalen Abfolge (Abb. 1a - d). Präeruptiv sind die ersten Faserbündel im Zement verankert und verlaufen parallel zur Zahnkrone in Richtung des weit okklusal liegenden Limbus alveolaris. Diese späteren dentogingivalen und transseptalen Faserbündel sind nicht im Alveolarknochen verankert. Desweiteren werden präeruptiv die zementoalveolären horizontalen und schrägen Faserbündel sowie die apikalen Faserbündel gebildet. Spezifisch für die Milch- und Zuwachszähne ist, dass sich der desmodontale Faserapparat mit dem Zahndurchbruch

[3] Bild und Bildunterschrift aus: RADLANSKI 2011, S. 383.

vollständig ausgebildet hat. Bevor der Zahn in den okklusalen Kontakt eintritt, durchspannen bereits apikale Faserbündel den Parodontalspalt. Die Desmodontalfasern verlaufen ununterbrochen vom Wurzelzement zum Alveolarknochen und sind in diesen Strukturen verankert (LEVY & BERNICK 1968, GRANT et al. 1972).

4.2.3 Bildung des Desmodonts bei den Ersatzzähnen

Die Ersatzzähne gehören zur permanenten Dentition, brechen nach der Exfoliation der Milchzähne durch und ersetzten diese. Die Ausbildung des Desmodonts unterscheidet sich von dem Bildungsmuster der Milch- und Zuwachszähne insofern, dass sie nicht mit der Eruption des Zahnes, sondern zeitlich verzögert, erst nach Eintreten des Zahnes in den okklusalen Kontakt, abgeschlossen ist (Abb. 1e - h). Die Bildung der Desmodontalfasern erfolgt jedoch, wie bei den Milch- und Zuwachszähnen, in einer zervikal-apikalen Abfolge: Präeruptiv bilden sich die dentogingivalen Faserbündel und verlaufen parallel zur Zahnkronen. Mit der Eruption sind im koronalen Wurzelbereich auch transseptale und horizontale zementoalveoläre Faserbündel, die zum Limbus alveolaris ziehen, gut sichtbar. Während der Eruption, aber noch vor dem Eintritt in die Okklusion füllen lockere, parallel zur Wurzeloberfläche verlaufende Kollagenfasern den apikalen Bereich des Parodontalspalts. Somit eilt die Wurzelbildung der Insertion der Desmodontalfasern voraus. Erst nach dem Eintreten des Zahnes in den okklusalen Kontakt entwickeln sich die schräg verlaufenden zementoalveolären Faserbündel mittleren Bereich der Wurzel sowie die apikalen Faserbündel, die dann im Alveolarknochen inserieren und als dichte Faserbündel vom Zement zum Knochen verlaufen (GRANT & BERNICK 1972, GRANT et al. 1972).

Als Ursache für diese verzögerte Faserentwicklung bei den Ersatzzähnen vermuten GRANT et al. (GRANT & BERNICK 1972, GRANT et al. 1972), dass die Architektur der Alveole für die unterschiedlichen Bildungsmuster verantwortlich ist. Der Milchzahn und der Zuwachszahn sind vor der Eruption nahezu vollständig von Alveolarknochen umhüllt, sodass sich die Faserbündel, die zum Alveolarknochen ziehen, bereits vor der Eruption ausbilden können. Bevor sich jedoch der Ersatzzahn im Alveolarknochen verankern kann, muss die Milchzahnwurzel und ihre Alveole komplett resorbiert werden. Dann erst kann sich der neue Alveolarknochen bilden und die Faserbündel können sich zwischen Wurzel und Alveolarknochen ausspannen (GRANT & BERNICK 1972, GRANT et al. 1972).

4.2.4 Fasergruppen im Desmodont

Nach Eintreten des Zahnes in den okklusalen Kontakt, lässt sich das Desmodont der Milch- und Zuwachszähne morphologisch nicht mehr von dem der Ersatzzähne unterscheiden (GRANT et al. 1972). Mit Hilfe von histologischen Schnitten können fünf verschiedene desmodontale Fasergruppen auf Grund ihrer Ausrichtung zu differenziert werden (BLACK 1887, LEVY & BERNICK 1968, SCHROEDER 1986, BERKOVITZ 1990, HASSELL 1993, CHO & GARANT 2000, RADLANSKI 2011) (Abb. 1d, h). Die zementoalveolären Faserbündel am Alveolarkamm (*alveolar crest fibers*) verlaufen schräg vom zervikalen Wurzelabschnitt nach apikal zum Limbus alveolaris. Während des Zahndurchbruchs verlaufen diese Fasern zunächst entsprechend dem jeweiligen Durchbruchszustand und ziehen somit initial Richtung koronal. Die horizontalen zementoalveolären Faserbündel (*horizontal fibers*) verlaufen horizontal vom Zement zum Alveolarknochen. Die schräg verlaufenden zementoalveolären Faserbündel (*oblique fibers*) verlaufen im Winkel von etwa 45° vom Zement nach koronal zum Alveolarknochen. Sie stellen den größten Anteil der Fasern dar und bedecken etwa 2/3 der Wurzeloberfläche. Die apikalen zementoalveolären Faserbündel (*apical fibers*) sind radiär um den Wurzelapex herum angeordnet. Die interradikulären zementoalveolären Faserbündel (*interradicular fibers*) kommen bei mehrwurzeligen Zähnen an der Aufzweigung der Wurzeln vor und verlaufen am Kamm des interradikulären Knochenseptums radiär zum koronalen Wurzelzement (BLACK 1887, LEVY & BERNICK 1968, SCHROEDER 1986, HASSELL 1993, CHO & GARANT 2000, RADLANSKI 2011).

4.2.5 Entwicklung des Desmodonts bei der Maus

Im speziellen über die morphologische Entwicklung des Desmodonts der Maus sind bisher nur wenige Studien erfolgt. ATKINSON (1972) beschreibt detailliert die Entwicklung des Desmodonts am Beispiel des zweiten oberen Mausmolaren M^2. Er betrachtet in histologischen Schnitten die Entwicklungsstadien von P0 bis P30 und kann, ebenso wie COHN (1957), erste Faserbündel mit Beginn der Wurzelbildung identifizieren und ein zervikal-apikales Fortschreiten der Desmodontbildung feststellen. Atkinson beschreibt eine Ausbildung der apikalen Faserbündel mit Abschluss der Wurzelbildung im Stadium P28. Weitere Erkenntnisse gewann COHN (1957, 1966) in in-vitro Versuchen an der Maus: Er konnte eine Auflockerung des desmodontalen Faserapparats bis hin zur kompletten Atrophie bei experimenteller Nichtbelastung der Molaren feststellen. CHLASTAKOVA et al. (2011) haben festgestellt, dass sich der M_3 in einer stärker verknöcherten Umgebung entwickelt als die anderen beiden

Molaren. Es stellt sich demnach die Frage, ob dies einen Einfluss auf die Desmodontentwicklung hat. Zudem wird in der Literatur nicht deutlich, ob die Einteilung in die fünf verschiedenen Fasergruppen auch bei der Maus zu finden ist und wie sich die zeitliche und räumliche Entwicklung bei allen drei Molaren der Maus verhält, ob es sich um eine Entwicklung wie bei den Milch- und Zuwachszähnen oder wie bei den Ersatzzähnen handelt.

4.3 Sharpeysche Fasern und Bündelknochen

Um den Zahn in seiner Alveole zu verankern, sind die Desmodontalfasern im Zement und im Alveolarknochen eingebettet. Dieser Teil der desmodontalen Faserbündel wird als Sharpeysche Fasern[4] bezeichnet (SCHROEDER 1986, CHO & GARANT 2000, RADLANSKI 2011). In der Literatur finden sich unterschiedliche englischsprachige Bezeichnungen, wie perforating fibers (QUIGLEY 1970), transalveolar fibers (COHN 1972, 1975) und intraosseous fibers (JOHNSON & LOW 1982). Im Folgenden wird der Begriff Sharpeysche Fasern verwendet. Inserieren diese Faserbündel im Alveolarknochen, nennt man diesen Knochen Bündelknochen (*bundle bone*). Diese spezialisierte Form des Alveolarknochens wurde erstmals von BLACK (1887) beschrieben und Erkenntnisse über seine morphologische Erscheinung beim Menschen von STEIN und WEINMANN (1925) gewonnen. Der Bündelknochen kennzeichnet sich durch seine charakteristische Streifung („Ansatzlinien“ (STEIN & WEINMANN 1925)), parallel zur Knochenoberfläche, die durch einen schichtweisen Anbau von Alveolarknochen entsteht. Senkrecht zur Knochenoberfläche hingegen sind die parallel verlaufenden Bündel von Sharpeyschen Fasern eingebettet. Der Bündelknochen lässt sich deutlich vom angrenzenden lamellösen Knochen unterscheiden, denn Havers-Systeme fehlen im Bündelknochen (SCHROEDER 1986). Beim Menschen findet sich der Bündelknochen vor allem im distalen Bereich der Alveole, mesial kann kaum Bündelknochen identifiziert werden (STEIN & WEINMANN 1925). Auch COHN (1975) hat den Bündelknochen beim Menschen betrachtet und konnte zeigen, dass die Sharpeyschen Fasern das interradikuläre und interdentale Septum komplett passieren (*transalveolar fibers*). Die Dicke des Bündelknochens beim Menschen beträgt zwischen 100 - 200 µm und nimmt von koronal nach apikal ab (STEIN & WEINMANN 1925, SAFFAR et al. 1997). SAFFAR et al. (1997) beschreiben seine Entstehung als Reaktion auf Zahnbewegungen.

[4] William Sharpey, Anatom in London, 1802-1880

4.3.1 Sharpeysche Fasern und Bündelknochen bei der Maus

Bei der morphologischen Untersuchung des Bündelknochens der Maus ist das interradikuläre und interdentale Knochenseptum bisher von besonderem Interesse gewesen. Die Sharpeyschen Fasern durchziehen hier kontinuierlich die oberen Zweidrittel der Septen und verbinden somit die nebeneinanderliegenden Zahnwurzeln (QUIGLEY 1970, COHN 1972, JOHNSON & LOW 1982). Im apikalen Drittel der Alveole findet ebenfalls eine Verankerung statt, die Sharpeyschen Fasern enden aber an den sogenannten „Knochenumbaulinien“ (*reversal lines*), angrenzend an den lamellösen Alveolarknochen (COHN 1972). Bei der Ratte beschränken sich die Insertionsstellen der Sharpeyschen Fasern anfänglich auf die konvexen Oberflächen des Alveolarknochens, Konkavitäten, wie zum Beispiel Resorptionslakunen, bleiben vorerst frei von inserierenden Sharpeyschen Fasern (NAVEH et al. 2012). In älteren Stadien löste sich dieses strenge Insertionsmuster auf (BARON 1979)[5]. Die Insertion im Zement hingegen folgt keinem definierten Muster (NAVEH et al. 2012). Sharpeysche Fasern und Bündelknochen können bei der Maus bereits präeruptiv identifiziert werden (JOHNSON & LOW 1982). Bei posteruptiver physiologischer Belastung beträgt die Appositionsrate von Bündelknochen 10,5 µm/Tag (GARANT & CHO 1979). Trotz dieser detailreichen Studien, fehlt bisher eine umfassende Beschreibung des Bündelknochens der ganzen Alveole um die Molaren der Maus.

4.4 Alveolarfortsatz und Alveole

4.4.1 Alveolarfortsatz

Der Alveolarfortsatz ist der Knochenanteil, der die in Okklusion stehenden Zähne umfasst und ist eine zahnabhängige Struktur. Die Größe, Form und der Funktionszustand der Zähne bestimmen seine Morphologie (CHO & GARANT 2000), bei Anodontie fehlt er (LANDSBERGER 1923). Im Unterkiefer bezeichnet man ihn als *pars alveolaris mandibulae*, im Oberkiefer als *processus alveolaris maxillae* (RADLANSKI 2011). Der Alveolarfortsatz besteht aus dem Alveolarknochen, der inneren und äußeren Kortikalis und der Spongiosa, die zwischen Alveolaknochen und Kortikalis liegt (HASSELL 1997, CHO & GARANT 2000, NANCI & BOSSHARDT 2006). Am Alveolarkamm treffen Kortikalis und Alveolarknochen aufeinander (HASSELL 1997).

[5] zitiert nach GARANT & CHO (1979).

4.4.2 Alveolarknochen

Den Knochen, der die Innenwand der knöchernen Alveole auskleidet, nennt man Alveolarknochen (HASSELL 1997, RADLANSKI 2011). Der Alveolarknochen besteht aus Osteonen, Havers-Systemen, interstitiellen Lamellen und Bündelknochen (SCHROEDER 1986). Er entsteht, wie das Desmodont und das Wurzelzement, aus dem eigentlichen Zahnsäckchen (=innere Schicht des Zahnsäckchens) (LANDSBERGER 1923, SCHROEDER 2000, TEN CATE & MILLS 1972). Im englischsprachigen Raum wird der Alveolarknochen auch als *alveolar bone proper* oder wegen seiner zahlreichen feinen Foraminae als *cribriforme plate* bezeichnet (SCHROEDER 1986). Das röntgenologische radioopake Äquivalent wird *Lamina dura* genannt (MANSON 1963). Für die Milch- und Zuwachszähne gilt, dass der Alveolarknochen bereits präeruptiv vorhanden ist (GRANT et al. 1972), bei den Ersatzzähne kann er sich erst nach der Eruption ausbilden, da die Milchzahnalveole während des Zahnwechsels komplett resorbiert werden muss (GRANT & BERNICK 1972).

4.4.3 Knochenumbauvorgänge in der Alveole

Während der Zahn in Funktion ist, zum Beispiel bei der Mastikation oder Phonation sowie bei kieferorthopädischen Zahnbewegung, kommt es in Reaktion auf diese Krafteinwirkung zu Zahnbewegungen und Umbauvorgängen am Alveolarknochen (SAFFAR et al. 1997, ROBERTS 2000, RADLANSKI 2011). Aber bereits präeruptiv sind beim Menschen Umbauvorgänge am Knochen zu verzeichnen, der den Zahnkeim umfasst (NORBERG 1933, MARKS & SCHROEDER 1996, RADLANSKI et al. 2011a, SCHUSTER 2012, ZIMMERMANN 2013, KALINKE 2014, KONIETZNY 2014, TSENGELSAIKHAN 2014). Diese erfolgen im Allgemeinen durch Knochenapposition mittels Osteoblasten und Knochenresorption mittels Osteoklasten. Knochenapposition ist im histologischen Schnitt durch eine perlenschnurartige Aufreihung von kubischen Osteoblasten an der Knochenoberfläche zu erkennen. Osteoblasten weisen ein basophiles Zytoplasma und einen prominenten Nukleus am basalen Zellende auf (SCHROEDER 2000, BERKOVITZ et al. 2002). Knochenresorption kennzeichnet sich durch Resorptionslakunen auf der Knochenoberfläche, sogenannte Howship-Lakunen. In diesen Lakunen finden sich die Osteoklasten, große multinukleäre Zellen, welche über Phagozytose den Knochen resorbieren (BERKOVITZ et al. 2002, SCHROEDER 2000). Findet kein Knochenumbau statt, können Ruhezonen durch die Anwesenheit von flachen inaktiven Osteoblasten, sogenannten Saumzellen oder *Bone lining cells* identifiziert werden (BERKOVITZ et al. 2002). Während des gesamten Lebenszeitraums eines Zahnes ist seine Alveole ständigen

Knochenumbauvorgängen unterworfen (SAFFAR et al. 1997). Beim Menschen entwickelt sich der Zahnkeim von Beginn an in einer knöchernen Umgebung. Lange bevor sich die Wurzel ausbildet, kommt es bereits zu Knochenumbauvorgängen und zu Zahnwanderungen innerhalb des Knochens. Im späten Glockenstadium trennen knöcherne Septen und Brücken durch Knochenapposition die Zahnkeime voneinander. Knochenresorptionszonen finden sich unter den Zahnkeimen und in den knöchernen Krypten (WEIDENREICH 1926, SCHROEDER 1986, CHO & GARANT 2000, RADLANSKI 2011, RADLANSKI et al. 2011a, SCHUSTER 2012, ZIMMERMANN 2013, KALINKE 2014, KONIETZNY 2014, TSENGELSAIKHAN 2014). Sobald die Wurzelbildung beginnt, nimmt der Alveolarfortsatz an Höhe zu, sodass sich der Alveolarkamm oberhalb der Zahnkrone befindet (BRASH 1928, SCHROEDER 1986, CHO & GARANT 2000). Bevor dann der Zahn in die Mundhöhle durchbrechen kann, kommt es zu Resorptionsvorgängen am okklusal liegenden Alveolarkamm und der Alveolarknochen passt sich der Form der Zahnwurzel an (LANDSBERGER 1923, MARKS & SCHROEDER 1996). Unter physiologischer Krafteinwirkung kommt es beim Menschen zu einem Mesialdrift der Zähne (STEIN & WEINMANN 1925), und Knochenapposition und Knochenresorption treten am umliegenden Alveolarknochen auf, sodass der Parodontalspalt zwischen den Hartgeweben für das Desmodont erhalten bleibt (BRASH 1928, BEERTSEN et al. 1997). Es wird deutlich, dass nicht nur der in Funktion stehende Zahn zu Knochenumbauvorgängen an der Alveole führt. BLECHSCHMIDT (2003) sowie RADLANSKI und RENZ (2006) erläutern den komplexen Prozess der Morphogenese und Differenzierung von Gewebe und es ist immer ein Zusammenspiel von mechanischen Kräften und Genexpression zu erwarten. Zahlreiche Signalmoleküle, die die Knochenumbauvorgänge der Alveole regulieren, sind über Immunmarkierung identifiziert worden und mittlerweile bekannt. So ist beispielsweise das RANK/RANKL-System wichtig für die Differenzierung und das Überleben der Osteoklasten und steuert den Knochenabbau. OPG (*Osteoprotegrin*) wirkt als Antagonist dieses Systems: Es wird von Osteoblasten sezerniert und konkurriert mit RANK *(receptor activator of nuclear factor-κB*) um die RANKL-Bindung (*receptor activator of nuclear factor-κB ligand*) auf den Osteoklasten. Somit wirkt es der Differenzierung von Osteoklasten entgegen. OPN (*Osteopontin*) wird von Osteoblasten sowie Osteoklasten und vielen weiteren Zellen produziert. Es gehört zur Familie der SIBLINGs (*Small integrin-binding ligand N-linked glycoproteins)*. Osteocalcin, BMP2, BMP6, BMP7 (*Bone morphogenetic protein)* und der RUNX2 (*Runt-related transcription factor 2)*, um noch einige der zahlreichen Signalmoleküle zu nennen, scheinen ebenfalls eine Rolle beim sogenannten *Bone remodeling* zu spielen (OHAZAMA et al. 2004, NANCI & BOSSHARDT 2006, RADLANSKI & RENZ 2006, FLEISCHMANNOVA et al.

2010, CHLASTAKOVA et al. 2011, HERBER et al. 2012, D'APUZZO et al. 2013, ORALOVÁ et al. 2014). Darüber, wie sich Knochenumbauvorgänge am Alveolarknochen des Menschen postnatal und posteruptiv verhalten, ist bisher wenig (JÄGER 1996) bekannt. Da menschliches Material für diesen Zeitraum kaum verfügbar ist, sind Studien am Modellorganismus, wie beispielsweise der Maus, die näher liegende Option.

4.4.4 Knochenumbauvorgänge in der Alveole der Maus

Eine Beschreibung der Knochenumbauvorgänge bei der Maus, vorwiegend in den präfunktionellen Stadien (E13 - P20) um die drei Molaren M_1, M_2 und M_3, haben MEY (2015 *in Vorbereitung)* und RADLANSKI et al. (2011b, 2015) gegeben. Sie beschreiben ähnliche Knochenumbauvorgänge, wie sie auch beim Menschen sichtbar sind: Durch Knochenapposition entsteht bei der Maus der peridentaler und interdentaler Knochen sowie die interradikulären Septa. Knochenresorption findet sich unter den Zahnkeimen der Maus, am Boden der Krypte und später kaudal der Zahnanlage (MEY 2015 *in Vorbereitung*, RADLANSKI et al. 2011b, 2015). Während der Entwicklung zeigt sich koronal stets ein knochenfreies Areal und Knochenresorption am Limbus alveolaris ermöglicht letztlich die Eruption der Molaren (MEY 2015 *in Vorbereitung*, RADLANSKI et al. 2015). Während beim Menschen postnatal ein Mesialdrift der Zähne feststellbar ist (STEIN & WEINMANN 1925), zeigt sich eine gegensätzliche Situation bei der Maus: An Hand der Analyse der Knochenumbauvorgänge leitet JOHNSON (1984) eine Distaldrift der Molaren ab. Knochenresorption beschreibt er an der distalen Alveolenwand, Knochenapposition an der mesiale Alveolenwand (JOHNSON 1984). Bereits ORBÁN (1927) konnte einen Zusammenhang zwischen Zahnbewegung und Knochenumbau feststellen: Knochenabbau findet er an der Seite, zu der sich der Zahn bewegt, während Knochenanbau an gegenüberliegender Seite imponiert. Mit zunehmendem Alter nimmt die Intensität des Knochenumbaus bei Mäusen und auch bei Ratten ab (LEONG et al. 2012, MEY 2015 *in Vorbereitung*). Zur Identifikation von Osteoklasten bei der Maus hat sich die TRAP-Färbung als hilfreich gezeigt (CHLASTAKOVA et al. 2011, MEY 2015 *in Vorbereitung*, RADLANSKI et al. 2015). Eine andere Möglichkeit der Darstellung der Osteoklasten bietet die Immunmarkierung des RANK/RANKL-Komplexes (ALFAQUEEH et al. 2013). Jedoch sind die Knochenumbauvorgänge in der Alveole der Maus bisher nur fragmentarisch auf einzelne Molaren bezogen (CHLASTAKOVA et al. 2011, LUNGOVÁ et al. 2011ALFAQEEH et al. 2013) oder nach experimentell veränderter Okklusion (COHN 1965, 1966, JOHNSON 1984, 1990, WALKER 2008) untersucht. Darüber, wie sich der Knochenumbau bei der Maus zu

Beginn der Wurzelbildung und in okklusaler Funktion verhält, ist bisher wenig (ORBÁN 1927, RADLANSKI et al. 2011b, MEY 2015 *in Vorbereitung*, RADLANSKI et al. 2015) bekannt. MEY (2015 *in Vorbereitung)* konnte zudem einen Zusammenhang zwischen dem Knochenumbauverhalten und der Parodontalspaltbreite feststellen: Bei einer Parodontalspaltbreite unter 90 µm zeigt sich vorwiegend Knochenabbau, bei einer Parodontalspaltbreite über 90 µm vorwiegend Knochenanbau am angrenzenden Alveolarknochen (MEY 2015 *in Vorbereitung)*. Ob dieser Zusammenhang auch für den adulten Mausmolar gilt, ist bisher nicht geklärt.

4.5 Parodontalspalt

Der Parodontalspalt, im Englischen auch *periodontal ligament space* (SCHROEDER 1986) genannt, ist von der Wurzeloberfläche und dem Alveolarknochen begrenzt. Er bildet um die Zahnwurzel in etwa die Form eines dünnwandigen Bechers, der im Bereich der Wurzelmitte am schmalsten, zervikal und apikal breiter ist (BERKOVITZ et. al. 2002, SCHROEDER 1986, SCHROEDER 2000). Andere englische Begriffsführungen wie *periodontal membrane* (KRONFELD 1931) oder *periodontal ligament membrane* (COOLIDGE 1937), dienen bereits der Beschreibung seiner Morphologie: Zwischen den beiden begrenzenden Hartgeweben spannen sich die Desmodontalfaserbündel aus und füllen nahezu den gesamten Parodontalspalt (RADLANSKI 2011). Beim Menschen beträgt die Breite des Parodontalspalts zwischen 0,1 - 0,4 mm, bei einem durchschnittlichen Wert von 0,2 mm (NANCI & BOSSHARDT 2006, RADLANSKI 2011). Distal ist er jedoch stets größer als mesial (STEIN & WEINMANN 1925). Bei Zähnen, die noch nicht durchgebrochen und somit ohne Funktion sind, ist er besonders schmal, bei okklusaler Belastung vergrößert er sich (KELLNER 1928, JOZAT 1933, COOLIDGE 1937). Im permanenten Gebiss wird der Parodontalspalt mit dem Alter immer breiter (KLEIN 1928, JOZAT 1933, NANCI & BOSSHARDT 2006), ist jedoch schmaler als der Parodontalspalt im Milchgebiss (RADLANSKI 2011). Auch wenn der Parodontalspalt auf der Seite, wo sich der Zahn hinbewegt, schmaler ist als auf der entgegengesetzten Seite (COOLIDGE 1937), bleibt stets ein Abstand zwischen Zahn und Alveolarknochen erhalten und es kommt in der Regel nicht zur Ausbildung einer Ankylose. Grund für dieses Phänomen sind viele Signalmoleküle, die ständig den Knochenumbau steuern. Insbesondere im Parodontalspalt verhindern *Bonesialopreotein*, *Osteopontin* und MGP (*Matrix-Gla-protein*) die Mineralisierung. Auf zellulärer Ebene bewirkt MSX2 (*MSH homeobox 2*) zudem eine Unterdrückung der RUNX2 Aktivität in den Fibroblasten. Somit wird eine Differenzierung von Fibroblasten zu Osteoblasten

verhindert. Weitere Signalmoleküle sowie zahlreiche Kollagen scheinen ebenso eine Rolle bei der Sicherung das Abstandes zu spielen (NANCI & BOSSHARDT 2006, FLEISCHMANNOVA et al. 2010).

4.5.1 Parodontalspalt und seine Breite bei der Maus

Auch bei der Maus findet sich ein Parodontalspalt zwischen Zahnwuzel und Alveolarknochen. Dieser hat in etwa eine Breite von 90 - 100 µm (MEY 2015 *in Vorbereitung*, RADLANSKI et al. 2015) und wird bei Nichtbelastung schmaler (COHN 1965). Ist der Rattenmolar in Nonfunktion, so verringert sich ebenso der Parodontalspalt (PREISSECKER 1931). KLEIN (1928) stellt einen Unterschied der Parodontalspaltbreiten beim Inzisivus der Ratte fest: Lingual ist der Spalt stets breiter als labial (KLEIN 1928). Zudem ändert sich bei der Ratte die Breite mit zunehmendem Alter (LOURIDIS 1974, LEONG et al. 2012). Wie sich jedoch bei der Maus die Breite des Parodontalspalts mit zunehmenden Alter verhält, vor allem wenn die Molaren in die Mundhöhle durchbrechen und in okklusalen Kontakt treten, ist bisher nicht bekannt.

5 AUFGABENSTELLUNG UND FRAGESTELLUNG

Folgende Aufgaben- und Fragestellungen sollen im Rahmen dieser Studie bearbeitet werden:

1. Untersuchung von Morphologie und Morphogenese der Molaren der Maus $M_{1,}$ M_2 und M_3, sowie der umgebenen Strukturen während der Entwicklung der Zahnwurzel. Beschreibung der Entwicklungsstadien P8 bis P40. Gibt es Unterschiede in der Entwicklung der drei Molaren?

2. Untersuchung der zeitlichen und räumlichen Entwicklung des Desmodonts bei der Maus. Entwickelt es sich wie bei den Milch- und Zuwachszähnen oder wie bei den Ersatzzähnen von Primaten?

3. Untersuchung der zeitlichen und räumlichen Entwicklung des Bündelknochens bei der Maus durch dreidimensionale Rekonstruktion der Insertionsbereiche von Sharpeyschen Fasern.

4. Untersuchung der zeitlichen und räumlichen Entwicklung des Knochenumbauverhaltens im Bereich der Alveolen von M_1, M_2 und M_3 durch dreidimensionale Rekonstruktion von Appositions- und Resorptionszonen.

5. Systematische Messung der Parodontalspaltbreite.

6. Lässt sich aus den Befunden eine Bewegung der Molaren der Maus ableiten?

6 MATERIAL UND METHODE

6.1 Material

Die Forschungsgrundlage bilden 17 histologische Schnittserien von Mäusen (n=17) aus der Sammlung Radlanski[6]. Es handelt sich um Mäuse der Spezies *Mus musculus* (Hausmaus) vom Stamm C57Bl/6J. Das Alter der Mäuse umfasst die postnatalen Tage P8 - P40, der Abstand zwischen den jeweiligen Stadien beträgt immer zwei Tage.

Die Anfertigung der histologischen Schnittserien richtet sich nach den üblichen histologischen Verfahren (MULISCH & WELSCH 2010). Die Mäuse wurden unter Narkose dekapitiert und mit Formalin (Fa. Herbeta Arzneimittel, Berlin, Germany) (P18 - P20) sowie Histochoice (amresco ®, Solon, Ohio) (P22 - P40) fixiert. Die Entkalkung der Hartgewebe erfolgte mit Ethylendiamintetraessigsäure (EDTA) (Fa. Herbeta Arzneimittel, Berlin, Germany) und dauerte je nach Entwicklungsstadium 8 - 12 Wochen. Zur Dehydrierung wurde eine Ethanolreihe mit ansteigender Konzentration bis 100% angewendet. Die Schnitte wurden mit Xylol (Fa. J.T. Baker, Netherlands) getränkt und die Einbettung erfolgte mit erwärmtem Paraffin (Sigma Paraplast ® Regular, Steinheim, Germany) (50 - 60°C). Mit dem Mikrotom (Leica, Reichart-Jung RM 2065, Leica, Nußloch, Deutschland) erfolgte eine Anfertigung histologischer Schnittserien mit einer Schnittdicke von 10 µm. Das Stadium P32 wurde horizontal, die Stadien P8 - P30 und P34 - P40 frontal geschnitten. Eine mikroskopische Sichtbarmachung der Strukturen konnte mit folgenden Färbungen erreicht werden: HE (Hämatoxylin-Eosin) (P8 - P40), Alzianblau mit Kernechtrot Gegenfärbung (P8 - P40), eine Kombination von Elastika-Trichrom mit Masson-Goldner (P8 - P40) und TRAP (*Tartrate-Resistant Acid Phosphatase*) (P8 - P20) (COLE & WALTERS 1987, MARKS & GROLMAN 1987, MULISCH & WELSCH 2010). Abschließend wurden die Schnitte mit Eukitt® (O. Kindler GmbH, Freiburg, Germany) eingedeckt.

[6] Prof. Dr. Dr. Ralf J. Radlanski, Charité-Universitätsmedizin Berlin, Campus Benjamin Franklin, Institut für Zahn-, Mund- und Kieferheilkunde, Abteilung Orale Struktur- und Entwicklungsbiologie.

6.2 Methode

6.2.1 3D Rekonstruktionstechnik

Die dreidimensionale Rekonstruktion aus histologischen Schnittserien ist seit über 100 Jahren eine etablierte Methode in der Grundlagenforschung (BORN 1883, LOW 1909, FAWCETT 1910, BLECHSCHMIDT 1954, 1963, GAUNT & GAUNT 1978). Die fortschreitende technische Entwicklung ermöglicht nun seit ca. 30 Jahren eine computergestützte dreidimensionale Visualisierung und Analyse (HARADA et al. 1988, 1990, PETERKOVÁ et al. 1995, 2002, ARNOLD & MEISELBACH 2009, PETERKOVÁ et al. 2014). Aufbauend auf diesen Methoden erfolgte eine dreidimensionale Rekonstruktion und Darstellung der rechten Mandibula, wie in bereits vorhergehenden Studien, mit der bildverarbeitenden Software AnalySIS (OSIS, Münster, Deutschland) (RADLANSKI & RENZ 2010, RADLANSKI et al. 2011a, 2011b, SCHUSTER 2012, ZIMMERMANN 2013, KALINKE 2014, KONIETZNY 2014, TSENGELSAIKHAN 2014, MEY 2015 *in Vorbereitung*, RADLANSKI et al. 2015). Zur Verifizierung der Qualität der Arbeit wurden Proberekonstruktionen mit der Software durchgeführt und mit den Rekonstruktionen verschiedener Mitarbeiter der Abteilung verglichen und analysiert. Bevor die Digitalisierung erfolgen konnte, galt es, die einzelnen histologischen Schnitte mikroskopisch auf Ausschlusskriterien zu untersuchen (Stemi SV 11 Zeiss; Zeiss Universal, Oberkochen, Germany). Verwendet wurden lediglich Schnitte, die keine Schäden in Form von Artefakten (Risse, Falten, Gewebeverlust) aufwiesen, fehlerhafte Schnitte konnten nicht in die Arbeit mit einbezogen werden. Anschließend erfolgte die Aufnahme der Stadien P8 - P20 mit einem Zeiss Standard WL Durchlichtmikroskop (Carl Zeiss, Oberkochen, Deutschland) und der integrierten CCD-Farbkamera Colorview Illu (OSIS, Münster, Deutschland) mit einer 100-fachen Vergrößerung. Auf Grund einer Modernisierung der Abteilung konnten die Stadien P22 - P40 mit dem Olympus Scanning-System VS120 (Olympus, Tokyo, Japan) digitalisiert werden. Der Abstand zwischen den fotografierten Schnitten betrug 10µm - 50µm, sodass ein Umfang von 150 - 210 Schnitten pro Mäusekopf zustande kam. Zwei technische Grundvoraussetzungen für die Verwendung der Bilder in AnalySIS waren von Bedeutung: TIF, als das geeignete Speicherformat zur Weiterbearbeitung, und eine maximale Bildgröße von 150 MB durfte nicht überschritten werden. Nach einer entsprechenden Komprimierung[7] der

[7] Die Komprimierung der Bilder erfolgte mit Hilfe der Stapelverarbeitungsfunktion von Photoshop CS4 (Adobe Systems Software, Irland) und Irfan View 4.35 (Irfan Skiljan, Wiener Neustadt, Österreich).

digitalisierten histologischen Schnittbilder konnten diese in das Bildverarbeitungsprogramm AnalySIS eingefügt werden.

6.2.2 Arbeitsschritte in AnalySIS

Die Software erforderte manuelle Voreinstellungen, um die dreidimensionale Rekonstruktion möglich zu machen, beginnend mit einer Sortierung der digitalen histologischen Bilder, die durch eine vorausgehende Nummerierung erleichtert wurde. Es folgte die maßstabsgetreue Kalibrierung und die manuelle Eingabe des Abstands zwischen den histologischen Schnitten. Die Ausrichtung der aufeinanderfolgenden Bilder, Alignierung genannt, konnte durch Translation und Rotation erreicht werden. Hierbei orientiert man sich anhand von histologischen Strukturen, wie zum Beispiel dem Umriss der Mandibula, des Dentins oder des N. alveolaris inf. (MEYER & DOMANICO 1988; RADLANSKI et al. 2003). Nach dieser Vorarbeit erreichte man die Erstellung des Bilderstapels (Abb. 2).

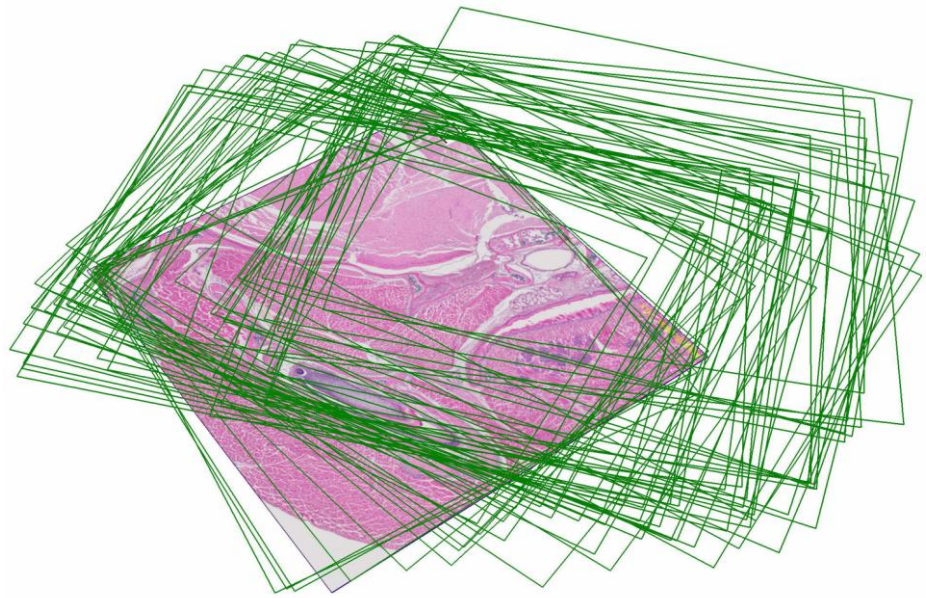

Abb. 2: Bilderstapel nach der Aliginierung mit der Software AnalySIS.
Dargestellt ist der Teil eines Stapels einer frontal geschnittenen Maus im Stadium P26. Der unten liegende histologische Schnitt bildet den kaudalen Abschluss des Bildstapels. Die darüber liegenden Schnitte sind der Übersicht halber mit einem grünen Rahmen dargestellt. Sie liegen im Abstand von 10 - 50 µm.

Der Bilderstapel bot nun die Möglichkeit, verschiedene dreidimensionale Objekte aus den einzelnen histologischen Schnitten zu erzeugen. Dies ist der Prozess der Segmentierung, der das manuelle Umfahren anatomischer Strukturen darstellte. Im Rahmen dieser Arbeit wurden Knochen, Schmelz, Dentin, Pulpa, N. alveolaris inf., A. alveolaris inf., Parodontalspalt,

Desmodont, Insertionsbereiche der Sharpeyschen Fasern im Alveolarknochen (Bündelknochen), Knochenappositionszonen und Knochenresorptionszonen in jedem histologischen Bild[8] am Computer mit Hilfe der Software AnalySIS umrandet. Anschließend ermöglichte die Software AnalySIS, die Umrisse der einzelnen Strukturen zu einem dreidimensional Objekt zusammenzufügen. Eine Optimierung wurde durch die manuelle Korrektur der Verbundlinien zwischen den einzelnen Ebenen erreicht. Diese Kontrolle und Überarbeitung der Triangulationspunkte war zwingend erforderlich, um ein möglichst originalgetreues, dreidimensionales Objekt zu erhalten. Im Programm konnte die Farbgebung der dreidimensionalen anatomischen Strukturen festgelegt werden. Farben vorhergehender Arbeiten wurden übernommen (SCHUSTER 2012, ZIMMERMANN 2013, KALINKE 2014, KONIETZNY 2014, TSENGELSAIKHAN 2014, MEY 2015 *in Vorbereitung*) und orientieren sich an Blechschmidt (BLECHSCHMIDT 1963) (Tab.1). Um unterschiedliche Ansichten oder Details besser darzustellen, konnten Gruppierungen unterschiedlicher anatomischer Strukturen und Querschnitte durch die Rekonstruktion erstellt werden (Abb.3).

[8] Eine automatische Differenzierung von anatomischen Strukturen im histologischen Schnitt ist mit dem Programm AnalySIS nicht möglich, Kontrast- und Farbunterschiede im histologischen Schnitt sind nicht eindeutig genug. Die Abgrenzung musste somit manuell erfolgen.

Tab. 1: Aufstellung angewandter Farbgebungen der anatomischen Strukturen in der 3D-Rekonstruktion. Darstellung der Farben, die für die Veranschaulichung der anatomischen Strukturen und der Umbauvorgänge verwendet wurden, inklusive Aufführung des entsprechenden Farbcodes (nach BLECHSCHMIDT 1963).

Farbe	Anatomische Struktur	Farbcode HSL			RGB		
		Farbe	Satt	Hell	Rot	Grün	Blau
Zahn							
	Schmelz	149	180	191	164	185	242
	Dentin	40	240	196	255	255	162
	Pulpa	0	240	216	255	204	204
	Desmodont	180	240	120	128	0	255
	Parodontalspalt (Semitransparenz)	180	240	200	213	170	255
Knochen							
	Mandibula	28	146	161	222	191	120
	Bündelknochen (Schraffierung)	200	240	210	255	191	223
Umbauzonen des Knochens							
	Knochenapposition (Schraffierung)	0	240	120	255	0	0
	Knochenresorption (Schraffierung)	80	240	120	0	255	0
	weder Apposition noch Resorption	170	255	128	0	0	255
Begleitstrukturen							
	N. alveolaris inf.	40	240	120	255	255	0
	A. alveolaris inf.	0	240	110	234	0	0

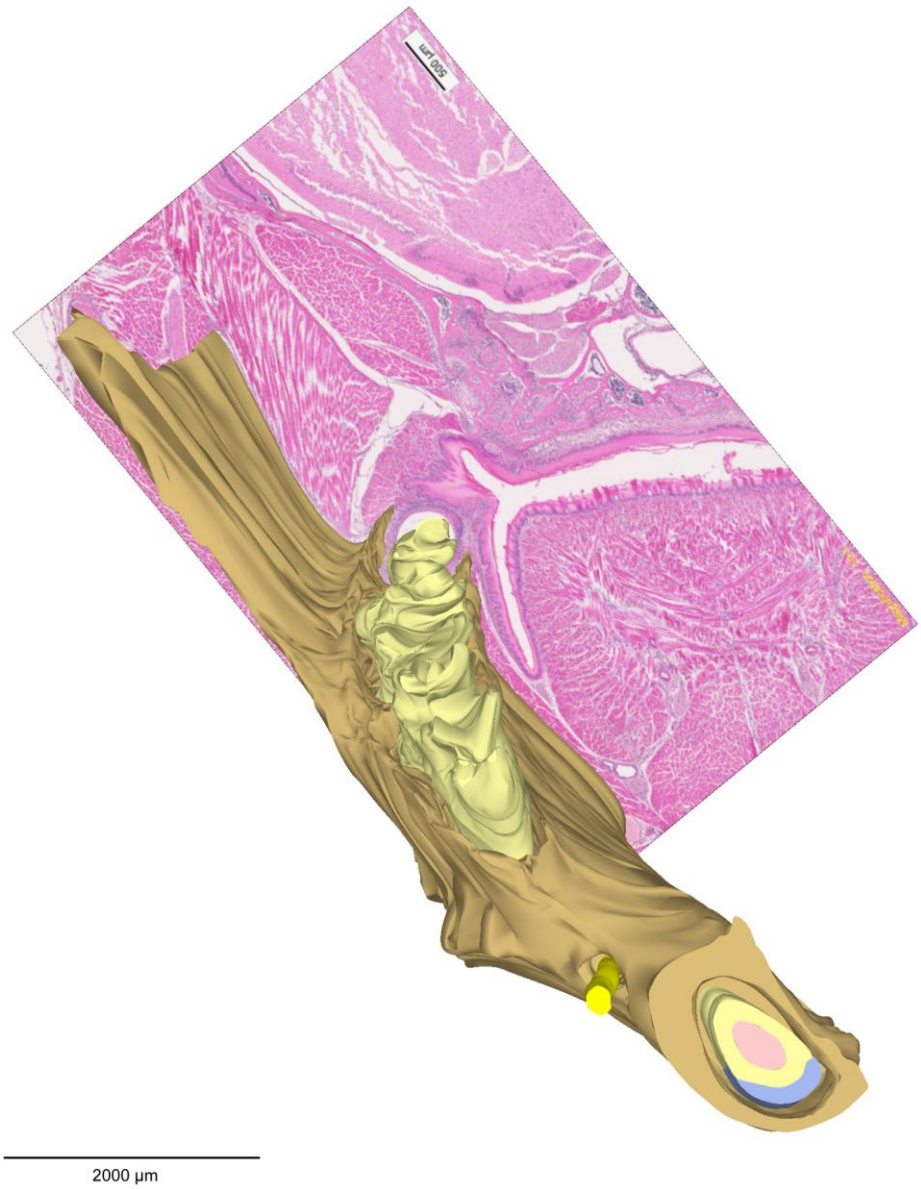

Abb. 3: Veranschaulichung der Entstehung einer 3D-Rekonstruktion aus den histologischen Schnitten. Ansicht von Frontal. Nach Kalibrierung, Alignierung, Segmentierung und manueller Optimierung erhält man aus ca. 200 einzelnen histologischen Schnitten ein dreidimensionales Objekt: Teilrekonstruktion der rechte Hälfte der Mandibula mit den Mausmolaren M_1, M_2 und M_3, dem N. alveolaris inf. sowie dem Inzisivus (P26). Auf Höhe des M_3 ist ein HE Schnitt in die 3D-Rekonstruktion eingefügt.

6.3 Histomorphologische Differenzierung

Die histomorphologische Differenzierung von Schmelz, Dentin, Pulpa, N. alveolaris inf. und der A. alveolaris inf. erfolgte nach denselben Kriterien wie in den vorhergehenden Arbeiten der Abteilung für Orale Struktur- und Entwicklungsbiologie (SCHUSTER 2012, ZIMMERMANN 2013, KALINKE 2014, KONIETZNY 2014, TSENGELSAIKHAN 2014, MEY 2015 *in Vorbereitung*). Parallel zu dieser Arbeit entsteht eine Dissertation, die sich schwerpunktmäßig

mit der Differenzierung von zellulärem und azellulärem Zement befasst (WOTH 2015 *in Vorbereitung*). Aus diesem Grund wurde die Zementbildung in dieser Arbeit nicht untersucht und es wird im Folgenden auch nicht detailliert auf sie eingegangen.

6.3.1 Parodontalspalt

Der Parodontalspalt wurde als dreidimensionaler Raum rekonstruiert, der sich zwischen Zahnoberfläche und Alveolarknochen befindet. Als zirkuläre Begrenzungen wurden beidseits Hartgewebe gewählt, je nach Entwicklungsstadium auf Seiten des Zahnes der Schmelz, das Dentin, bzw. das Wurzelzement, auf der gegenüberliegenden Seite der Alveolarknochen. Apikal reicht der Parodontalspalt halbmondförmig um den Apex herum, (SCHROEDER 1986, SCHROEDER 2000) die zervikale Begrenzung lag im Bereich des Knochens auf Höhe des Limbus alveolaris.

Da es sich nicht um eine reine anatomische Struktur, sondern um einen Raum handelt, wurde der Parodontalspalt in der Rekonstruktion semitransparent violett dargestellt. (Abb. 4).

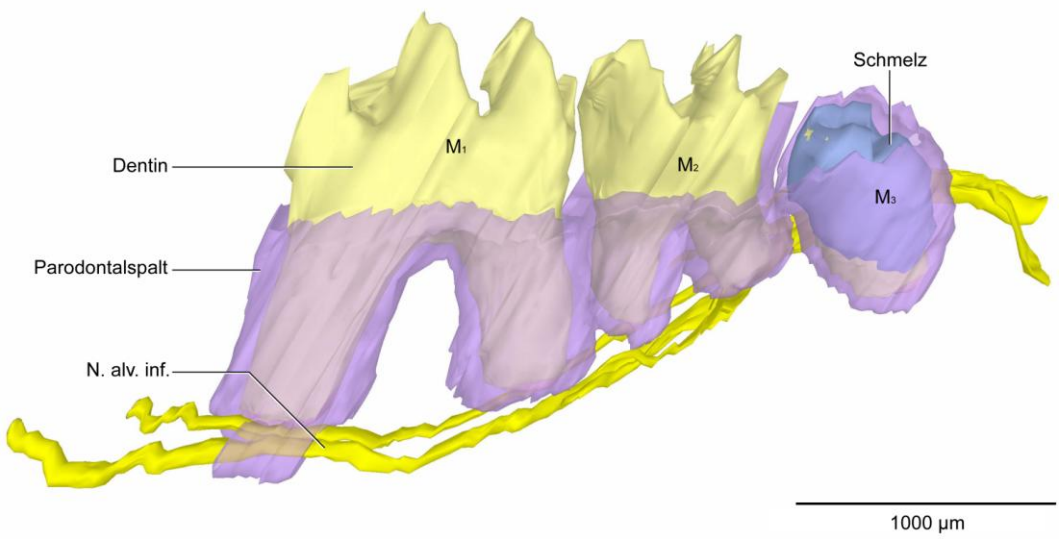

Abb. 4: Dreidimensionale Visualisierung des Parodontalspalts um die Molaren der Maus.
Ansicht von lingual. Angrenzend an die Wurzeln der Molaren liegt der Parodontalspalt (■). Dieser ist semitransparent violett dargestellt. Da der M_3 noch nicht durchgebrochen ist, reicht der Parodontalspalt bis nach koronal. Die Nähe des N. alveolaris inf. (■) zu den Molarenwurzeln wird deutlich, er durchzieht den Parodontalspalt (■) der mesialen Wurzel des M_1. Auf Grund des Entkalkungsprozesse konnte der Schmelz (■) von M_1 und M_2 nicht mit rekonstruiert werden.

6.3.2 Desmodont

Die Identifizierung der desmodontalen Faserbündel (SCHROEDER 1986, RADLANSKI 2011) wurde durch die Kombination der Färbung Elastika-Trichrom mit Masson-Goldner möglich (MULISCH & WELSCH 2010). Eine flächige Markierung der Gruppe aller Desmodontalfasern um den M_1, M_2 und M_3 erfolgte in jedem histologischen Schnitt (Abb. 5a) und ein Zusammenfügen dieser zweidimensionalen Objekte führte zur dreidimensionalen Visualisierung des Desmodonts, welches die Wurzeloberfläche bedeckt (Abb. 5b).

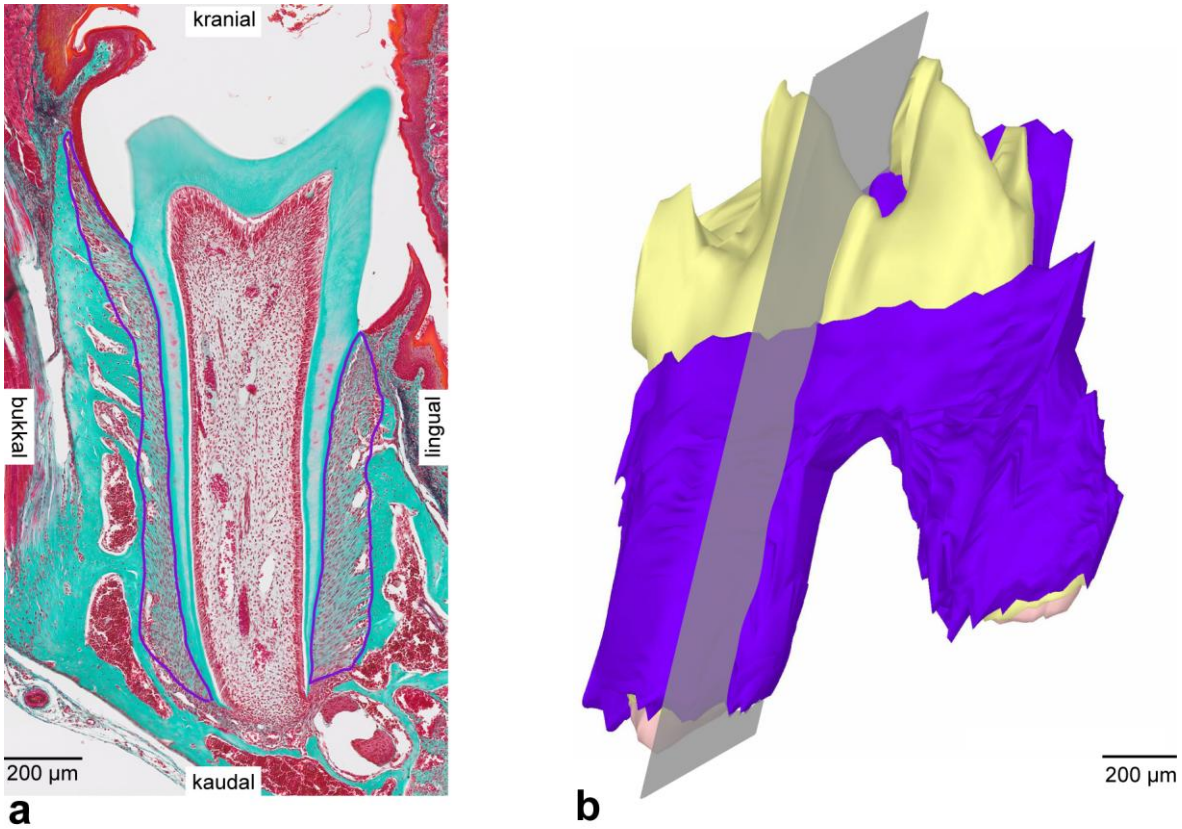

Abb. 5: Segmentierungsprozess und dreidimensionale Visualisierung des Desmodonts.

a: Frontalschnitt durch den M_1 (P20) . Zur Erläuterung der Systematik der histomorphologischen Differenzierung des Desmodonts wurden schematisch die desmodontalen Faserbündel als Fläche violett umrandet. Färbung Trichrom, Vergrößerung: 20x.

b: Entsprechende dreidimensionale Rekonstruktion des M_1. Die rot visualisierte Schnittebene entspricht dem histologischen Schnitt in Abb. 5a, Ansicht von lingual. Das Kronendentin (■) und die Pulpa (■) sind sichtbar, das Wurzeldentin ist mit dem Desmodont (■) überzogen. Auf Grund des Entkalkungsprozesses konnte der Schmelz nicht mit rekonstruiert werden.

6.3.3 Knochenapposition und Knochenresorption

Bezüglich der Knochenumbauvorgänge erfolgte eine Untersuchung der Alveolen von M_1, M_2 und M_3 auf Osteoblasten und Osteoklasten (SCHROEDER 2000, RADLANSKI 2011). Als Identifizierungshilfe für die Osteoklasten diente die TRAP-Färbung (Abb. 6c). Regionen, in denen Knochenumbauvorgänge stattfanden, wurden in jedem histologischen Schnitt manuell markiert. Ansammlungen von Osteoblasten (Abb. 6a) kennzeichneten Knochenappositionszonen und wurden in der Rekonstruktion in rot dargestellt (Abb. 7). Ansammlungen von Osteoklasten (Abb. 6b,c) kennzeichneten Knochenresorptionszonen und wurden in der Rekonstruktion in grün (Abb. 7) dargestellt. Entsprechend den vorhergehenden Arbeiten an der Abteilung für Orale Struktur- und Entwicklungsbiologie erfolgte keine Erzeugung eines dreidimensionalen Verbundes, dadurch sind die Knochenumbauregionen als oberflächliche Schraffierung auf dem Alveolarknochen sichtbar (SCHUSTER 2012, ZIMMERMANN 2013, KALINKE 2014, KONIETZNY 2014, TSENGELSAIKHAN 2014, MEY 2015 *in Vorbereitung*). Bereiche, in denen weder Osteoklasten noch Osteoblasten zu finden waren, wurden nicht markiert.

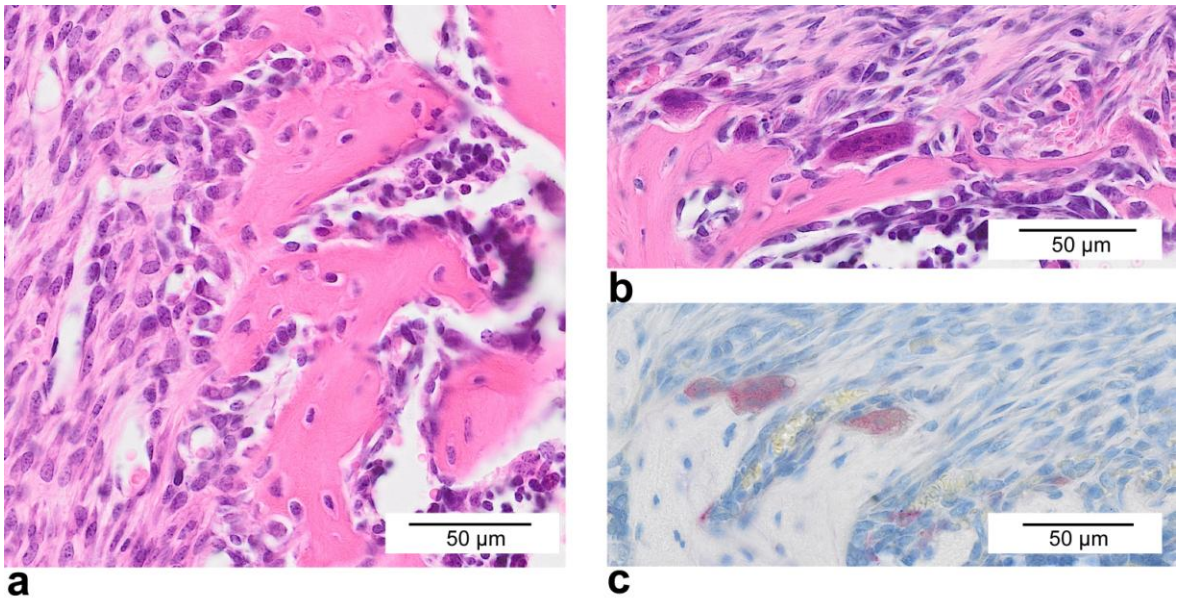

Abb. 6: Typisches histologisches Erscheinungsbild von Osteoblasten und Osteoklasten bei der Maus.

a: Knochenapposition durch Osteoblasten, Färbung: HE, Vergrößerung 40x.

b: Knochenresorption durch Osteoklasten, Färbung: HE, Vergrößerung 40x.

c: Knochenresorption durch Osteoklasten, Färbung: TRAP, Vergrößerung 40x.

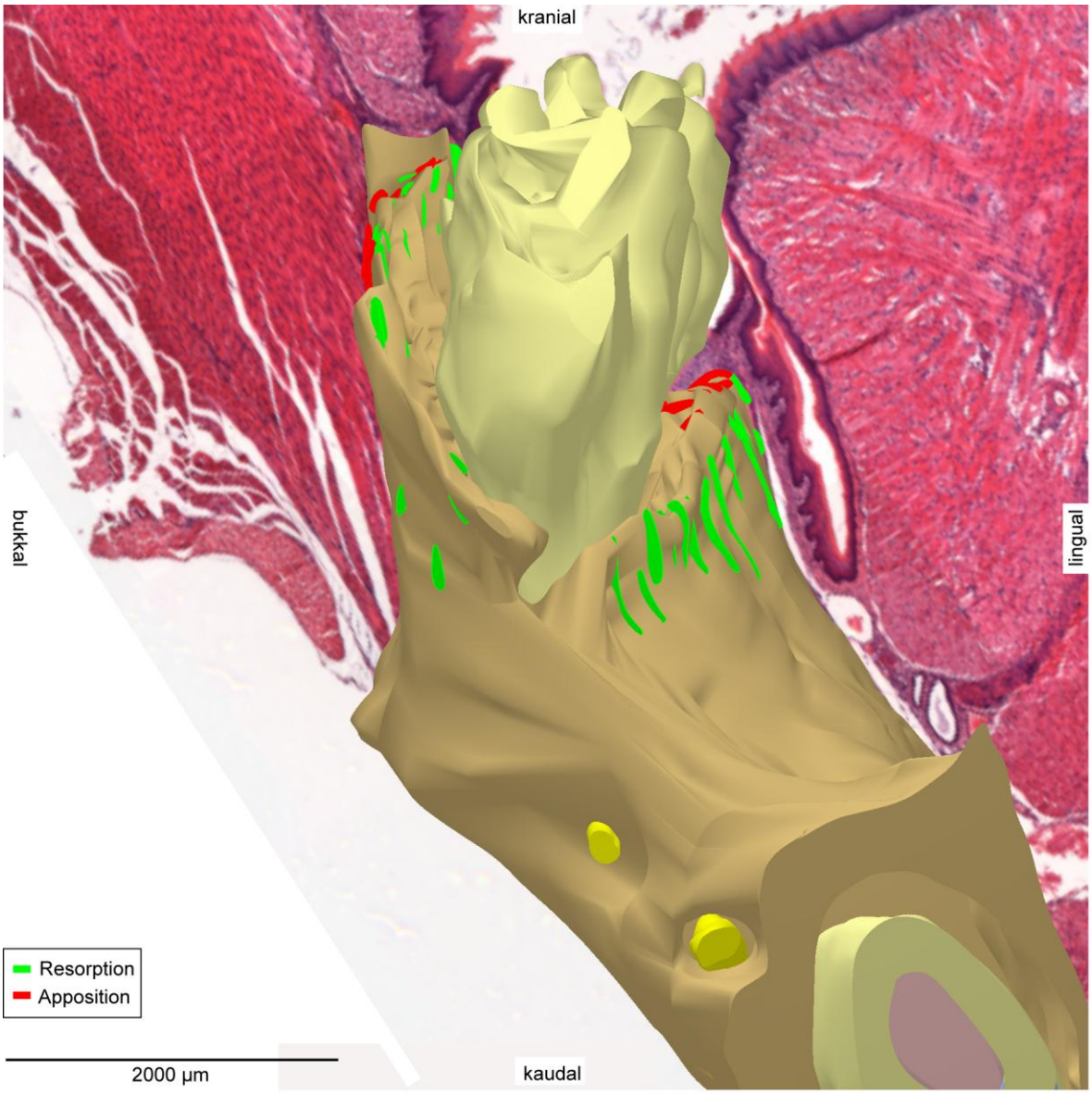

Abb. 7: Dreidimensionale Visualisierung des Knochenumbauverhaltens.

Teilrekonstruktion der rechten Hälfte der Mandibula (P20) mit den Mausmolaren M_1 und M_2, dem N. alveolaris inf. (■) sowie dem Inzisivus, Ansicht von frontal. Knochenappositionszonen (■) und Knochenresorptionszonen (■) im Bereich der Alveole sind schraffiert dargestellt. Auf Höhe des M_2 ist ein HE Schnitt in die 3D-Rekonstruktion eingefügt. Auf Grund des Entkalkungsprozesses konnte der Schmelz nicht mit rekonstruiert werden.

6.3.4 Bündelknochen

Die Identifizierung des Bündelknochens (STEIN & WEINMANN 1925, QUIGLEY 1970, COHN 1972, JOHNSON & LOW 1982, RADLANSKI 2011) um den M_1, M_2 und M_3 erfolgte in jedem digitalisierten histologischen Schnitt. Die Knochenoberfläche wurde in dem Bereich, wo die Desmodontalfasern in den Alveolarknochen als Sharpeysche Fasern inserieren (Bündelknochen) manuell markiert (Abb. 8a). Regionen mit Bündelknochen wurden in der dreidimensionalen Rekonstruktion als oberflächliche Schraffierung in altrosa auf dem

Alveolarknochen oder auf dem Desmodont sichtbar (Abb. 8c). Es erfolgte keine Erzeugung eines dreidimensionalen Verbundes. Nur dadurch ist eine kombinierte Darstellung von Alveolarknochen, Knochenumbauvorgängen und Regionen von Bündelknochen möglich. Bereiche, in denen die Desmodontalfasern nicht den umliegenden Knochen erreichten oder auf der Oberfläche endeten, in denen also kein Bündelknochen sichtbar war, wurden nicht separat markiert.

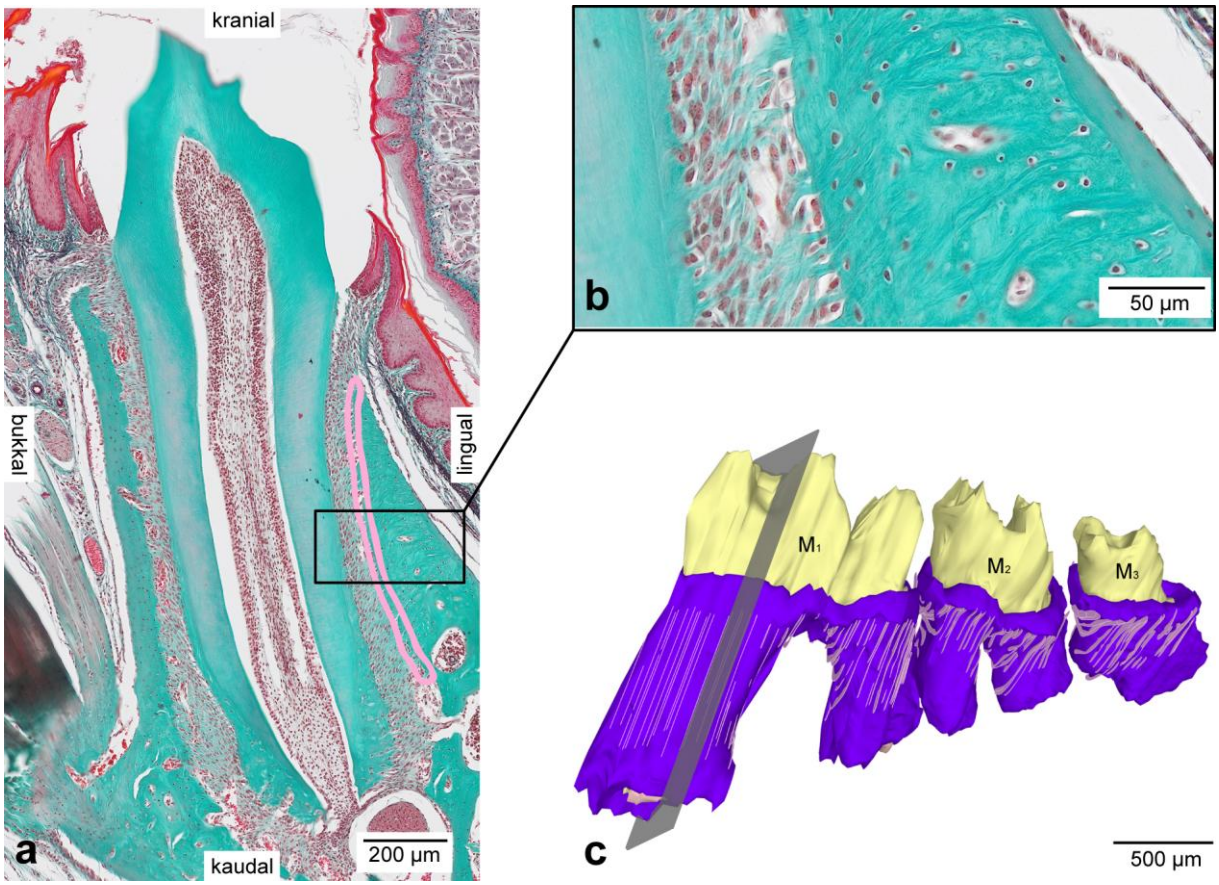

Abb. 8: Segmentierungsprozess und dreidimensionale Visualisierung des Bündelknochens.

a: Schnittebene aus Abb. 8c, Frontalschnitt durch den M_1 (P40). Zur Erläuterung der Segmentierung des Bündelknochens (■) wurden dieser schematisch umrandet. Färbung: Trichrom, Vergrößerung 20x.

b: Die Vergrößerung zeigt lingual das Desmodont und den angrenzenden Bündelknochen sowie die Kompakta. Faserbündel inserieren als Sharpeysche Fasern im Alveolarknochen.

c: 3D-Teilrekonstruktion, Mausmolaren der rechten Hälfte der Mandibula, linguale Ansicht. Darstellung der Ausdehnung des Bündelknochens, dieser ist als Schraffierung auf das Desmodont (■) projiziert. Auf Grund des Entkalkungsprozesses konnte der Schmelz nicht mit rekonstruiert werden.

6.4 Morphometrische Analyse

6.4.1 Messvorschrift für den Parodontalspalt

Die Messvorschrift für die Breite des Parodontalspalt orientierte sich an der Literatur (STEIN & WEINMANN 1925, COOLIDGE 1937, MEY 2015 *in Vorbereitung*). Zur Auswahl der histologischen Schnitte wurde die entsprechende dreidimensionale Rekonstruktion genutzt. Wenn zwischen den Hartgeweben raumfordernde Strukturen, wie zum Beispiel der N. alveolaris inf. lag, wurde keine Messung vorgenommen. Die Ermittlung der Messstrecken im histologischen Schnitt erfolgte nach den nachfolgenden Kriterien (Abb. 9, 10).

bukkal und lingual:

1. auf der Hälfte der Wurzellänge, mittig zwischen Schmelz-Zement-Grenzen und dem anatomischen Apex an der größten Ausdehnung der Wurzel
2. von Hartgewebe (Dentin/Zement) zu Hartgewebe (Knochen)
3. kürzester Weg zwischen Zahn und Knochen, jedoch ungefähr im rechten Winkel zu den Oberflächen(Abb.)

mesial und distal:

1. auf der Hälfte der Wurzellänge, mittig zwischen Schmelz-Zement-Grenzen und dem anatomischen Apex
2. Schnitte vom Dentin bis zum Erreichen des Knochens wurden gezählt

apikal:

1. in Verlängerung zur Wurzelspitze
2. mittig der Wurzel (Hilfslinie zur Verbindung der bukkalen und lingualen Apizes) bis zum Alveolarknochen (Abb.)

Bifurkation: kürzeste Strecke vom Scheitelpunkt der Wurzeln zum Alveolarknochen

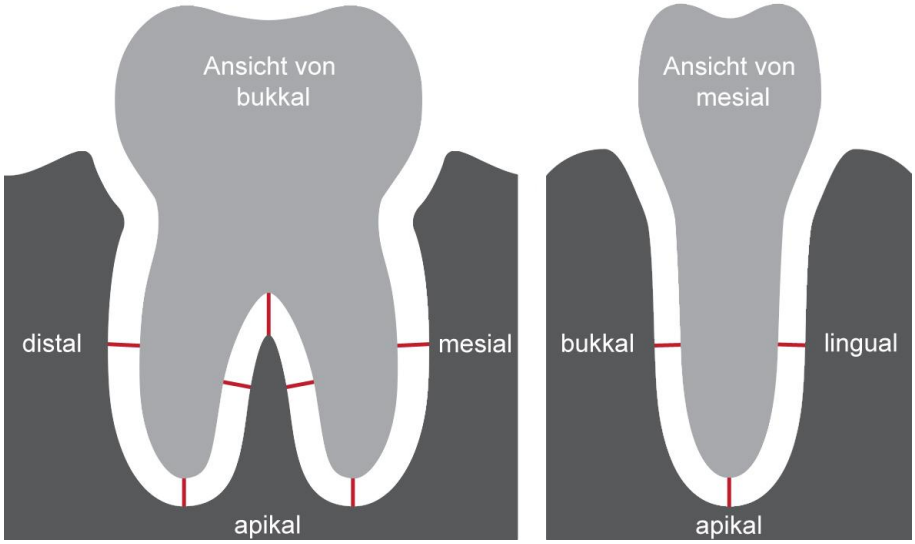

Abb. 9: Lokalisation der Messstellen zur Ermittlung der Parodontalspaltbreite.

Schematische Darstellung eines Molars der Maus in zwei Ansichten. Die Messstrecken sind in Rot dargestellt.

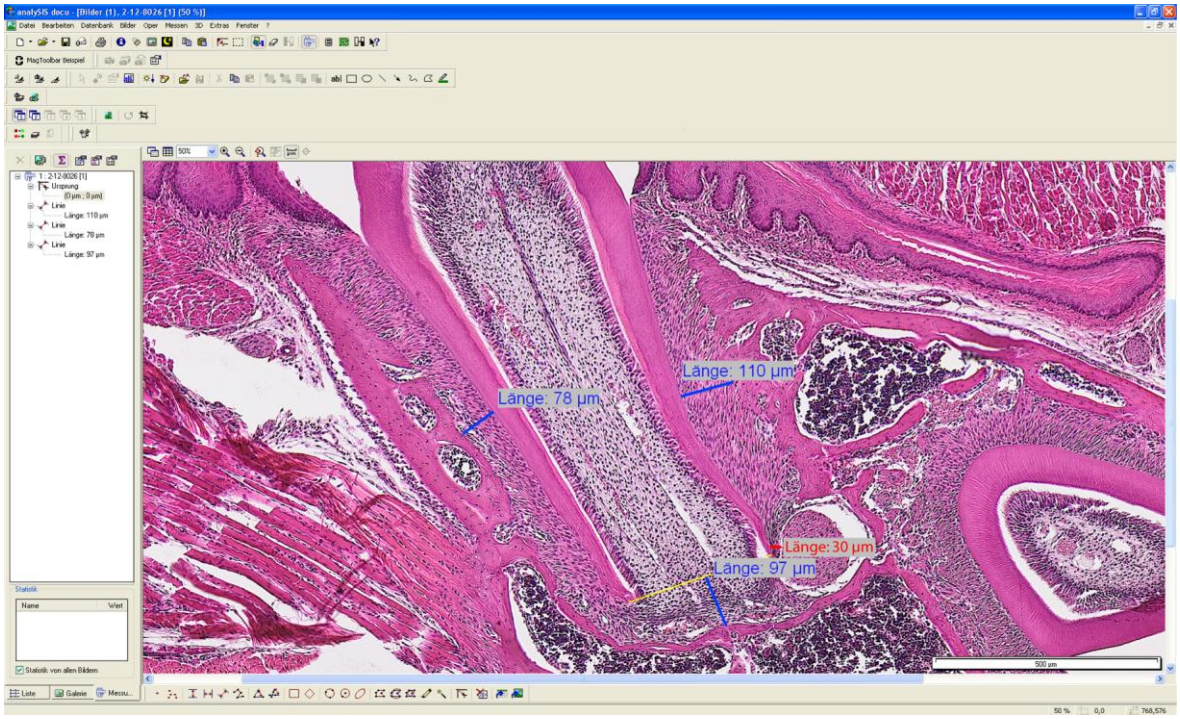

Abb. 10: Beispiel für Messungen mit Hilfe der Software AnalySIS.

Dargestellt sind eine Hilfslinie (■) zwischen bukkalen und lingualen apikalen Enden der Wurzel, die Parodontalspaltbreiten (■) bukkal, lingual und apikal und der Abstand der Wurzel zum N. alveolaris inf. (■).

6.4.2 Messvorschrift für das koronale Knochenfenster

Die Breite des koronalen Knochenfensters wurde durch den Abstand der beiden Limbi alveolares ermittelt. Die Lokalisation in der Sagittalen befand sich in etwa mittig der Zahnkrone auf Höhe der Bifurkation. Die Messung erfolgte im histologischen Schnitt.

6.4.3 Messvorschrift für die Nähe des N. alveolaris inf. zur Wurzel des M_1

Der geringste Abstand des N. alveolaris inf. zur mesialen Wurzelspitze des M_1 wurde im histologischen Schnitt gemessen (Abb. 10).

6.4.4 Messvorschrift für die Bestimmung von faserfreiem Wurzeldentin

Noch faserfreie Dentinareale wurden auf Grund der Schnittführung nur an der mesialen Wurzel, bukkal sowie lingual an ihrer größten Ausdehnung, gemessen. Die Messung erfolgte im histologischen Schnitt, von der Wurzelspitze bis zum ersten sichtbaren Faserbündel (Abb. 11).

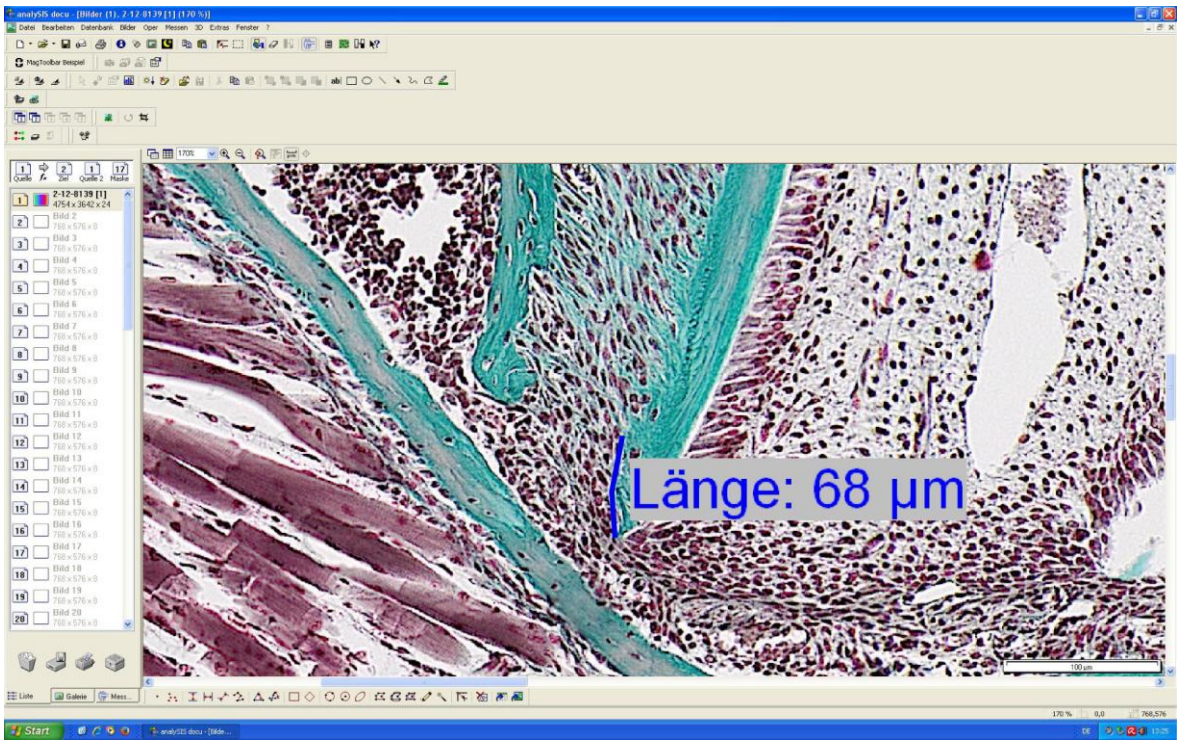

Abb. 11: Beispiel für die Messungen des faserfreien Wurzeldentins mit Hilfe der Software AnalySIS.
Dargestellt ist eine beispielhafte Messung des faserfreien Wurzeldentins an der mesialen Wurzel bukkal des M_2 (P22).

7 ERGEBNISSE

7.1 Vorbemerkung

Die Entwicklung der unteren drei Molaren der Maus, deren umgebenden parodontalen Strukturen und die Entwicklung der anteiligen rechten Hälfte der Mandibula werden im Folgenden beschrieben. Der Fokus liegt auf der Entwicklung in den frühen Phasen der Wurzelbildung, prä- und posteruptiv. Da das Desmodont und der umgebende Alveolarknochen über die Sharpeyschen Fasern eine funktionelle Einheit bilden, ist eine gemeinsame Darstellung der Entwicklung der Strukturen sinnvoll. Die Beschreibung umfasst den Durchbruchszustand der Zähne, den Stand der Wurzelbildung, den Entwicklungszustand des Desmodonts, die Lokalisation des Bündelknochens um die Zahnwurzeln und die Knochenumbauvorgänge in den Alveolen. Bei der Befunderhebung der Desmodontentwicklung werden der Vollständigkeit halber die dentogingivalen Faserbündel mit erwähnt, obwohl sie eigentlich nicht Teil des Desmodonts sind (RADLANSKI 2011). Die detaillierte Beschreibung konzentriert sich auf acht Stadien von P12 bis P40, welche dreidimensional rekonstruierten wurden. Zur visuellen Unterstützung der Ergebnisse sind Abbildungen von histologischen Schnitten und den dreidimensionalen Rekonstruktionen eingefügt, während hervorstechende Einzelmerkmale vergrößert dargestellt sind. Piktogramme erleichtern die Einordnung des histologischen Schnitts in die Mandibula der Maus. Wenn in den zusätzlichen Stadien, die nicht dreidimensional rekonstruiert wurden, relevante Befunde auftreten, werden auch diese im Folgenden erläutert. Bei der Befunderhebung erfolgte stets auch eine vergleichende Untersuchung der linken Hälfte der Mandibula. Hinweise auf eine pathologische Entwicklung der Mäuse waren nicht erkennbar. Begriffe und Abkürzungen werden entsprechend der Terminologia anatomica (IFAA 1998) verwendet. Richtungsbeschreibungen erfolgen mit in der Zahnmedizin üblichen Begriffen wie zum Beispiel mesial, distal, apikal und zervikal.

7.2 Schnittserienrekonstruktionen

7.2.1 P12

Darstellungen und Befunde, die die Entwicklung der Mausmolaren und die Entwicklung des umgebenden Knochens 12 Tage postnatal (P12) erläutern, finden sich bereits in der Arbeit von Robert Mey (MEY 2015 *in Vorbereitung*) und werden im Folgenden um zusätzliche Befunde ergänzt. Der erste untere Mausmolar M_1 ist 12 Tage postnatal noch nicht durchgebrochen. Seine Zahnkrone ist komplett von oralem Epithel überdeckt. Der Limbus alveolaris umfasst den bukkalen Kronenbereich, lingual reicht er bis in das obere Kronendrittel (Abb. 12a) und lässt ein Knochenfenster mit einer Weite von 918 µm frei. Der N. alveolaris inf. verläuft apexnah, mit einem Abstand von 80 µm zur Wurzelspitze, im Parodontalspalt. Es zeigt sich keine knöcherne Abgrenzung zur Wurzel (Abb. 15). Die Wurzelbildung hat kurz vorher begonnen (P8). In diesem Stadium sind erstmals Desmodontalfasern sichtbar. Dentogingivale Faserbündel ziehen von der zervikalen Wurzeloberfläche Richtung koronal. Vereinzelt verbinden schräge zementoalveoläre Faserbündel die Zahnwurzel mit dem umgebenden Alveolarknochen (Abb. 12b). Das apikale Ende der Wurzel weist keine Desmodontalfasern (bukkal 80 µm, lingual 50 µm) auf und apikale Faserbündel[9] sind nicht sichtbar (Abb. 12c, 16c,d). Die Desmodontalfasern sind noch nicht als Sharpeysche Fasern im Alveolarknochen verankert. Somit ist kein Bündelknochen vorhanden. In den Bereichen, wo eine initiale Adhäsion der Faserbündel an der Knochenoberfläche stattfindet, sind deutlich weniger Osteoblasten zu verzeichnen (Abb. 12). An den Innenflächen des Limbus alveolaris finden sich zirkulär um die Zahnkrone Knochenresorptionszonen (Abb. 19c). Diese erstrecken sich weiter über die bukkale Alveolarwand der distalen Wurzel bis nach apikal (Abb. 17b). Hingegen kennzeichnen Appositionszonen die bukkale Alveolarwand der mesialen Wurzel (Abb. 17c). Apikal des Wurzelansatzes und distal des Zahnes zeigt sich Knochenresorption, mesial des Zahnes jedoch Knochenapposition (Abb. 18). Das interradikuläre Knochenseptum (Abb. 17a) und die linguale Alveolarwand im Wurzelbreich weisen Knochenapposition auf (Abb. 17c).

Der M_2 ist, ebenso wie der M_1, komplett von oralem Epithel überdeckt und noch nicht in die Mundhöhle durchgebrochen (Abb. 13a). Der Limbus alveolaris befindet sich bukkal sowie lingual auf Höhe des oberen Kronendrittels und lässt ein Knochenfenster mit einer Breite von

[9] apikale Faserbündel sind definiert durch ihre Lokalisation an der Wurzelspitze und eine radiäre Ausrichtung der Faserbündel um die Wurzelspitze (RADLANSKI 2011, S. 396)

680 µm frei (Abb. 15). Die Wurzelbildung hat bereits zwei Tage zuvor, im Stadium P10, begonnen. Um die Wurzel des M_2 spannen sich erstmals Desmodontalfasern aus (Abb. 13b). Ausschließlich dentogingivale Faserbündel ziehen vom zervikalen Wurzelanteil nach koronal, das apikale Ende des Wurzelansatzes bleibt frei von Desmodontalfasern (bukkal 62 µm, lingual 22 µm) (Abb. 16c,d), zementoalveoläre und apikale Faserbündel sind nicht sichtbar. Es erfolgt noch keine Verankerung der Faserbündel als Sharpeysche Fasern im Alveolarknochen. Demzufolge kann kein Bündelknochen im Bereich der Alveole des M_2 identifiziert werden. Zirkulär um die Zahnkrone, an der Innenfläche des Limbus alveolaris, dominiert Knochenresorption (Abb. 17). Im Wurzelbereich weist die bukkale Alveolarwand Knochenresorption auf (Abb. 18b), die linguale Alveolarwand hingegen Knochenapposition (Abb. 18a) und es zeigt sich ein dichter Osteoblastensaum auf der Knochenoberfläche (Abb. 13b). Apikal des Wurzelansatzes und distal des Zahnes liegt Knochenresorption vor, mesial des Zahnes und am interradikulären Knochenseptum hingegen Knochenapposition (Abb. 17).

Der M_3 befindet sich 12 Tage postnatal im späten Glockenstadium. Der Limbus Alveolaris umfasst das okklusale Relief der Zahnkrone und lässt ein Knochenfenster mit einer Breite von 363 µm frei (Abb. 15). Die Wurzelbildung hat zu diesem Zeitpunkt noch nicht begonnen (Abb. 14). Weder Desmodontalfasern noch Sharpeyschen Fasern respektive Bündelknochen haben sich ausgebildet (Abb. 16c,d). An der Innenfläche des Limbus alveolaris, zirkulär um die Zahnkrone, erfolgt Knochenresorption (Abb. 17). Der Alveolarknochen unterhalb der Zahnglocke des M_3 weist ebenso Knochenresorption auf. Auch distal des Zahnes dominiert Knochenresorption, mesial des Zahnes hingegen Knochenapposition (Abb. 17, 18).

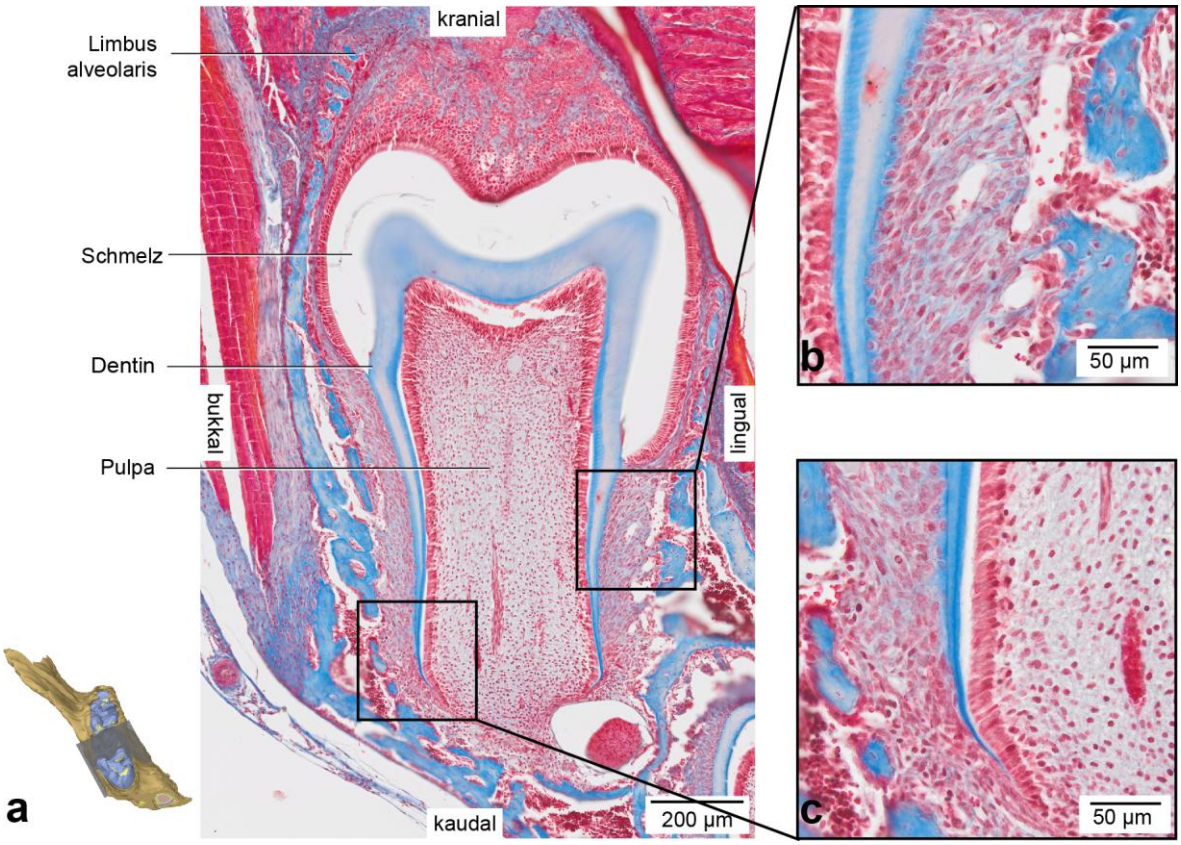

Abb. 12: M_1, P12, histologische Übersichtsdarstellung des Desmodonts und der Knochenumbauvorgänge.

a: Die Wurzeloberfläche des M_1 ist mit Desmodontalfasern überspannt, Frontalschnitt durch die mesiale Wurzel. Der Schmelz wurde durch den Entkalkungsprozess herausgelöst. Färbung: Elastika-Trichrom, Vergrößerung 40x.

b: Die Vergrößerung zeigt lingual die schrägen zementoalveolären Faserbündel. Osteoblasten bedecken den Alveolarknochen.

c: Die Vergrößerung zeigt apikal ca. 100 µm faserfreies Dentin, apikale Faserbündel sind in diesem Bereich noch nicht sichtbar. Fibroblasten füllen den apikalen Anteil des Parodontalspalts aus.

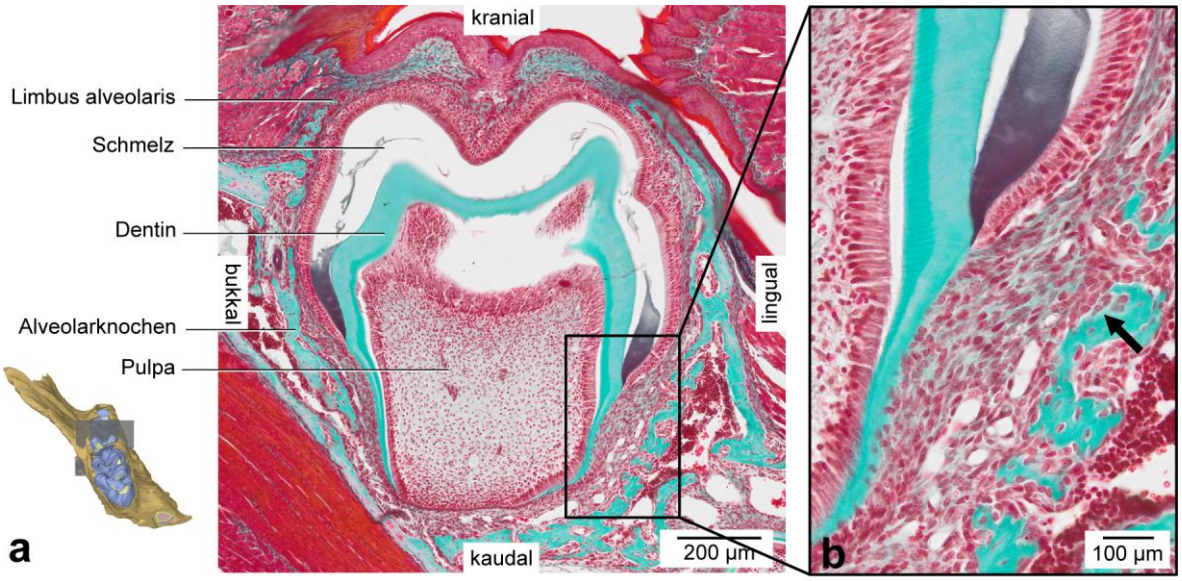

Abb. 13: M_2, P12, histologische Übersichtsdarstellung des Desmodonts und der Knochenumbauvorgänge.

a: Die Wurzelbildung hat begonnen, Wurzeloberfläche des M_2 ist mit dentogingivalen Faserbündeln überspannt, Frontalschnitt durch die mesiale Wurzel, der Schmelz wurde durch den Entkalkungsprozess teilweise herausgelöst, Färbung: Trichrom, Vergrößerung 40x.

b: Die Vergrößerung zeigt Knochenapposition an der lingualen Alveolarwand, ein dichter Osteoblastensaum ist erkennbar (➔). Dentogingivale Faserbündel ziehen nach koronal.

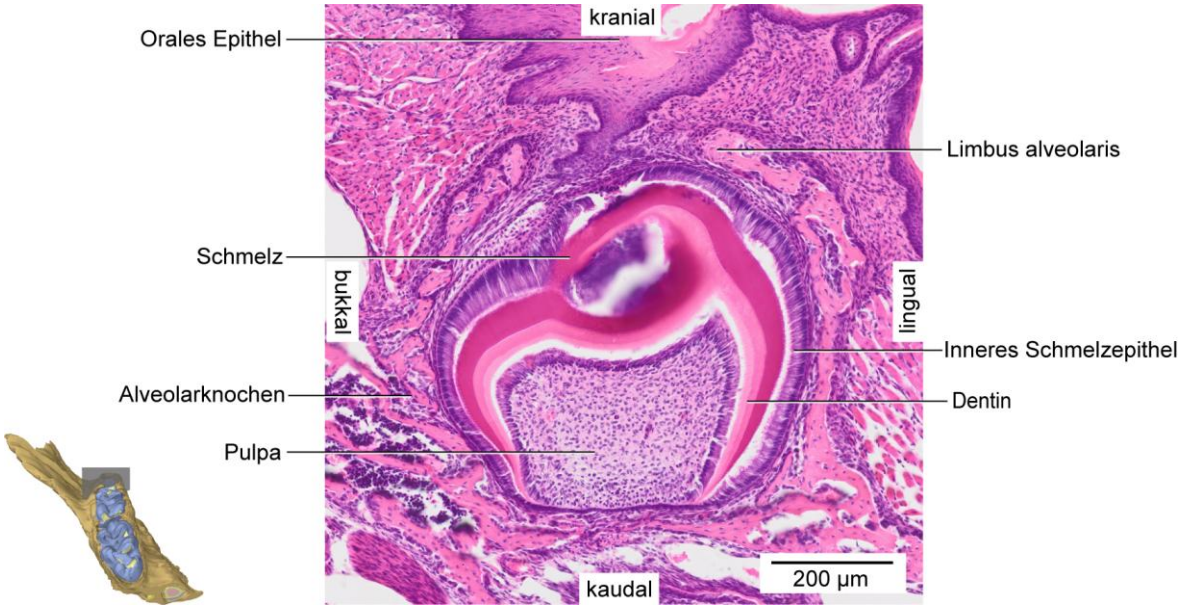

Abb. 14: M_3, P12, histologische Übersichtsdarstellung.

Frontalschnitt durch den M_3, die Wurzelbildung hat noch nicht begonnen. Färbung: HE, Vergrößerung 40x.

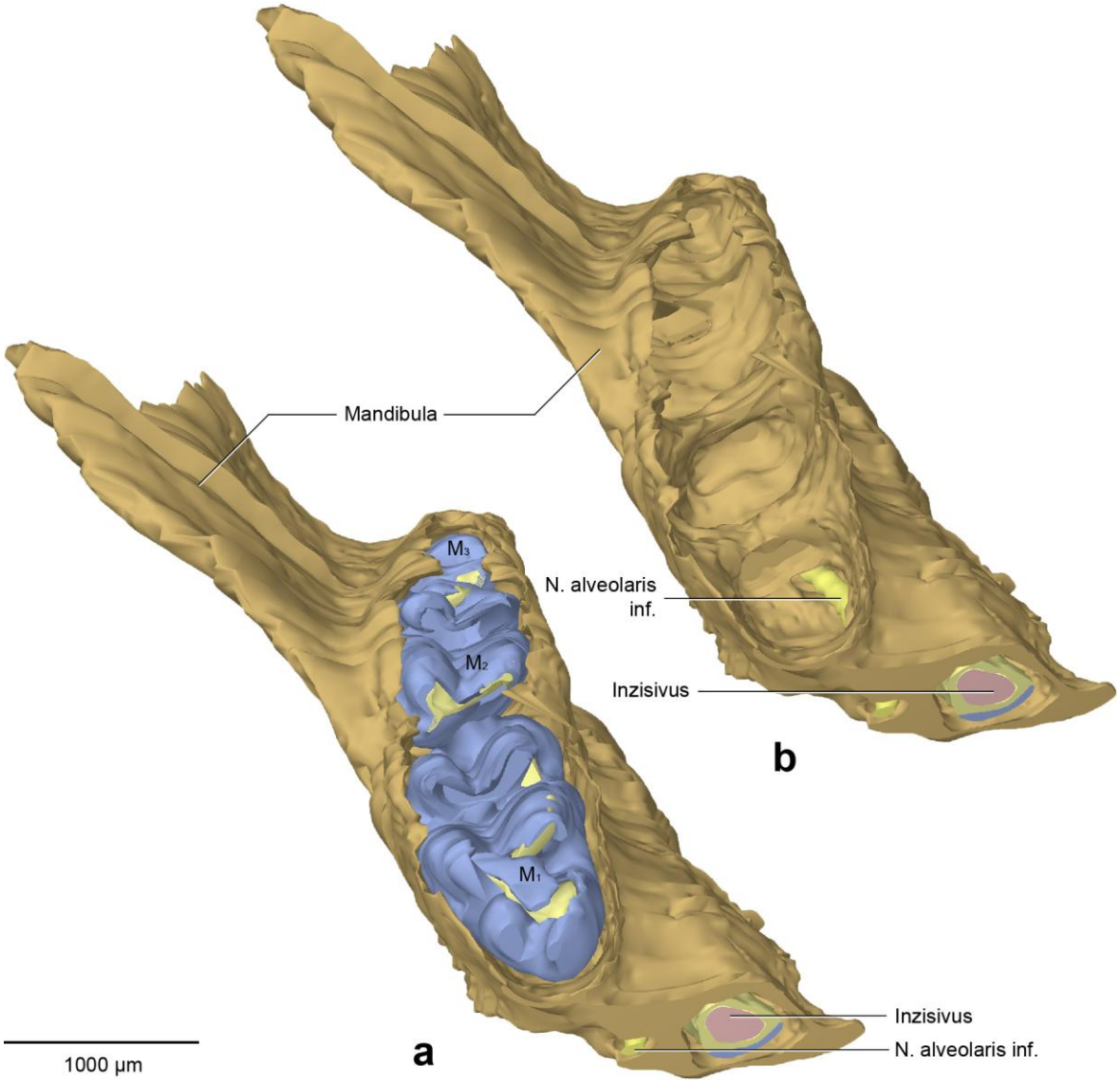

Abb. 15: P12, dreidimensionale Übersichtsdarstellung.[10]

a: 3D-Teilrekonstruktion, rechte Hälfte der Mandibula, Molarenregion. Ansicht von 45° kranial. Schmelz (■) und Dentin (■) sind sichtbar. Schmelzfreie Areale zeigen sich im Bereich der Höckerspitzen, dass Dentin scheint hindurch.

b: Dieselbe Rekonstruktion wie in Abb. 15a. Zur Sichtbarmachung der Alveolen sind die Molaren entfernt worden.

[10] Dreidimensionale Rekonstruktion erfolgte durch Robert Mey (MEY 2015 *in Vorbereitung*).

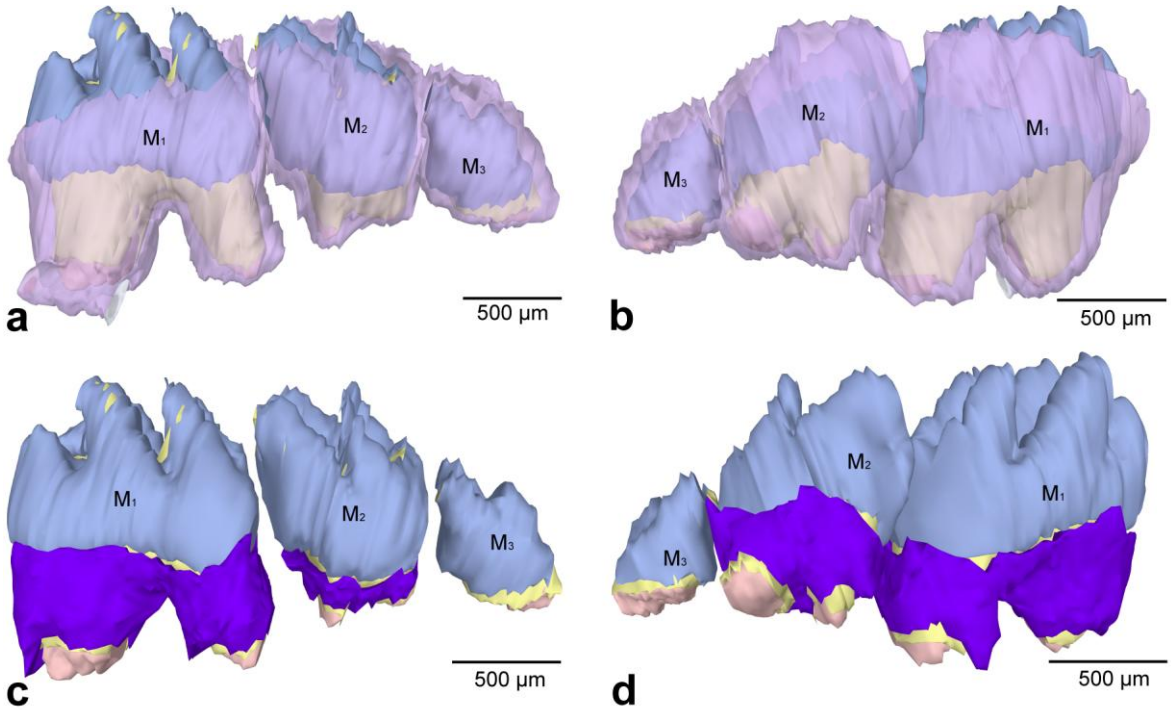

Abb. 16: P12, dreidimensionale Darstellung des Parodontalspalts und des Desmodonts von M_1, M_2 und M_3.[11]

a: Linguale Ansicht. Die Ausdehnung des Parodontalspalts (■) wird durch die semitransparente Darstellung deutlich. Da M_1, M_2 und M_3 noch nicht durchgebrochen sind, reicht der Parodontalspalt bis nach koronal. Schmelz(■), Wurzel- und Kronendentin (■) und die Pulpa (■) sind sichtbar.

b: Bukkale Ansicht. Dieselbe Rekonstruktion wie in Abb. 16a.

c: Linguale Ansicht. Dreidimensionale Rekonstruktion zur Darstellung des desmodontalen Faserapparats (■) auf der Wurzel. Apikal sind faserfreie Dentinareale sichtbar. Die Wurzel des M_3 ist nicht von Desmodontalfasern überspannt.

d: Bukkale Ansicht. Dieselbe Rekonstruktion wie in Abb. 16c.

[11] Dreidimensionale Rekonstruktion der Molaren erfolgte durch Robert Mey (MEY 2015 *in Vorbereitung*), ergänzt durch die Rekonstruktion des Desmodonts und des Parodontalspalts im Rahmen dieser Arbeit durch Isabel Nowak.

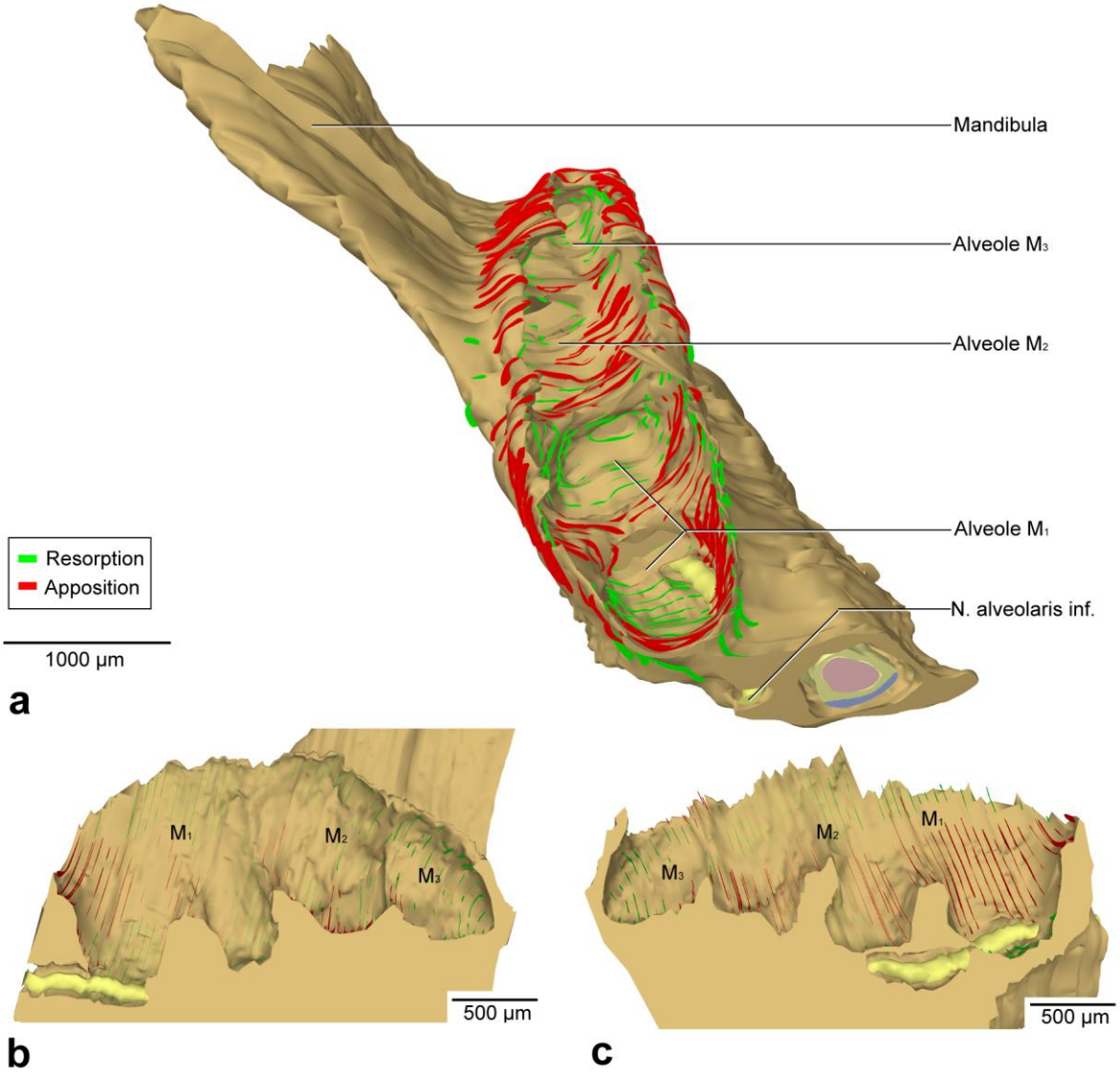

Abb. 17: P12, dreidimensionale Darstellung der Knochenumbauvorgänge.[12]

a: 3D-Teilrekonstruktion, rechte Hälfte der Mandibula, Molarenregion. Ansicht von 45° kranial. Darstellung der Knochenumbauvorgänge im Bereich der Alveolen.

b: Sagittalschnitt durch die Alveolen, linguale Ansicht. Darstellung der Knochenumbauvorgänge im Bereich der bukkalen Alveolarwände. Die Nähe des N. alveolaris inf. (■) zur Wurzel des M_1 ist sichtbar.

c: Dieselbe Rekonstruktion wie in Abb. 17b, bukkale Ansicht. Darstellung der Knochenumbauvorgänge im Bereich der lingualen Alveolarwände. Der Verlauf des N. alveolaris inf. (■) durch die Alveole des M_1 ist sichtbar.

[12] Dreidimensionale Rekonstruktion der Molaren erfolgte durch Robert Mey (MEY 2015 *in Vorbereitung*).

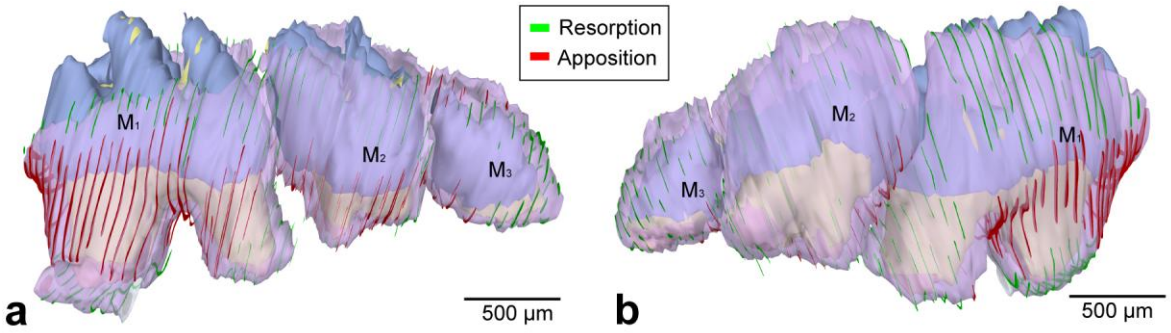

Abb. 18: P12, dreidimensionale Darstellung der Knochenumbauvorgänge am Parodontalspalt.[13]

a: Linguale Ansicht. Darstellung der Knochenumbauvorgänge um die Zähne. Anbauzonen und Abbauzonen sind auf den Parodontalspalt (■) projiziert. Durch die Transparenz sind Schmelz (■), Dentin (■) und Pulpa (■) sichtbar.

b: Bukkale Ansicht. Dieselbe Rekonstruktion wie in Abb. 18a.

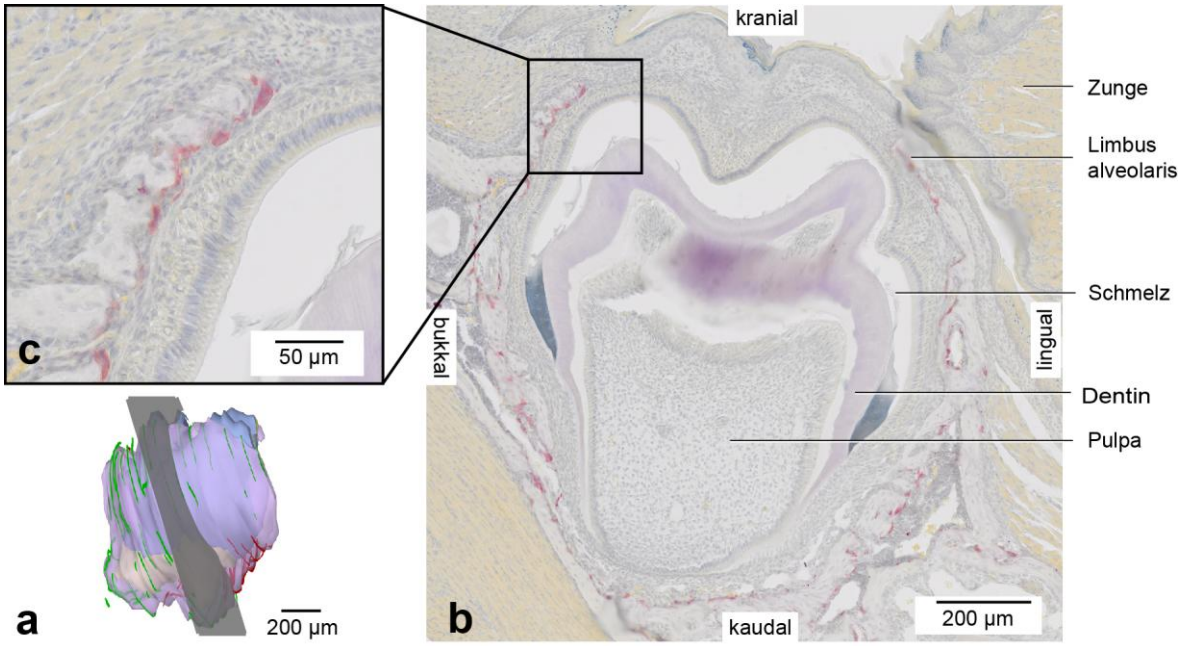

Abb. 19: P12, Knochenumbauvorgänge um den M_1.[13b]

a: Bukkal Ansicht. Darstellung der Knochenumbauvorgänge um den M_1. Knochenappositions- und Knochenresorptionszonen sind auf den Parodontalspalt (■) projiziert. Durch die Transparenz sind Schmelz (■) und Dentin (■) sichtbar. Die Schnittebene wird in Abb. b histologisch gezeigt.

b: Schnittebene aus Abb. 19a. Osteoklasten sind rot angefärbt, Knochenresorptionszonen in der Alveole des M_1. Sichtbar. Frontalschnitt durch die mesiale Wurzel, der Schmelz wurde durch den Entkalkungsprozess teilweise herausgelöst, Färbung: TRAP, Vergrößerung 40x.

c: Die Vergrößerung zeigt Osteoklasten an der Innenfläche des bukkalen Alveolarkamms.

[13a, 13b] Dreidimensionale Rekonstruktion erfolgte durch Robert Mey (MEY 2015 *in Vorbereitung*), ergänzt durch die Rekonstruktion des Parodontalspalts im Rahmen dieser Arbeit durch Isabel Nowak.

7.2.2 P16

Das orale Epithel okklusal des M_1 öffnet sich und der Zahn beginnt in die Mundhöhle durchzubrechen. Der Limbus Alveolaris befindet sich bukkal auf Höhe des mittleren Kronendrittels, lingual bereits auf Höhe des oberen Wurzeldrittels und das Knochenfenster zwischen den Limbi alveolares weist eine Weite von 968 µm auf (Abb. 23). Der N. alveolaris inf. verläuft weiterhin, ohne knöcherne Abgrenzung zur Zahnwurzel, apexnah im Parodontalspalt (Abb. 20a). Der Abstand zur Wurzelspitze beträgt 55 µm. Dentogingivale Faserbündel ziehen vom zervikalen Wurzelbereich nach koronal. Dentoalveoläre Faserbündel überspannen die gesamte Länge der distalen Wurzel, im Bereich der mesialen Wurzel sind apikal noch faserfreie Wurzelbereiche zu verzeichnen (bukkal 77 µm, lingual 80 µm) (Abb. 24) und apikale Faserbündel sind nicht sichtbar. Im Bereich der Alveole des M_1 erfolgt im Stadium P16 erstmals eine Verankerung des Zahnes in der Alveole über die Sharpeyschen Fasern (Abb. 26). Der Bündelknochen umfasst den zervikalen Bereich der mesialen Wurzel und erstreckt sich von der mesio-bukkalen Alveolarwand über die mesiale Alveolarwand nach lingual. Die linguale Alveolarwand weist auch im Bereich der distalen Wurzel Bündelknochen auf (Abb. 26b). Distal des Zahnes, bukkal der distalen Wurzel und am interradikulären Knochenseptum kann kein Bündelknochen identifiziert werden (Abb. 26b, c).
Um die distale Wurzel erfolgt Knochenresorption (Abb. 25). Ebenso apikal des mesialen Wurzelansatzes (Abb. 20b) und an der Innenfläche des bukkalen Limbus alveolaris. Knochenapposition zeigt sich mesial des Zahnes, übergreifend auf die linguale Alveolarwand der mesialen Wurzel sowie am interradikulären Knochenseptum (Abb. 25).

Der M_2 ist im Stadium P16 noch nicht durchgebrochen (Abb. 21a), der Limbus alveolaris befindet sich bukkal und lingual auf Höhe des mittleren Kronendrittels, das Knochenfenster hat eine Weite von 908 µm (Abb. 23). Dentogingivale Faserbündel ziehen vom zervikalen Wurzelansatz nach koronal, erstmals können schräge zementoalveoläre Faserbündel deutlich identifiziert werden. Diese ziehen von der Wurzeloberfläche zum koronalen Alveolarknochen und bedecken bereits große Bereiche der Wurzeloberfläche (Abb. 24). Das apikale Ende des Wurzelansatzes weist aber noch keine Bedeckung mit Desmodontalfasern auf (bukkal 50 µm, lingual 30 µm) (Abb. 21b) und die Gruppe der apikalen zementoalvolären Faserbündel ist beim M_2 noch nicht sichtbar. Es findet zudem keine Insertion der Sharpeyschen Fasern im angrenzenden Alveolarknochen statt, des Weiteren ist noch kein Bündelknochen vorhanden (Abb. 26). An der Innenfläche des Limbus alveolaris kann zirkulär um die Zahnkrone

Knochenresorption verzeichnet werden (Abb. 25a). Auch auf der gesamten bukkalen Alveolarwand dominiert Knochenresorption (Abb. 25b). Die linguale Alveolarwand weist mesial überwiegen Knochenresorption, distal überwiegen Knochenapposition auf (Abb. 25c). Wie bereits im Stadium P12 zeigt sich apikal des mesialen und distalen Wurzelansatzes sowie distal des Zahnes Knochenresorption (Abb. 26d, e). Mesial des Zahnes und im Bereich des interradikulären Septums liegt hingegen Knochenapposition vor (Abb. 25a).

Beim M_3 hat die Wurzelbildung begonnen (Abb. 22b) (bereits im Stadium P14), der Zahn ist jedoch noch nicht in die Mundhöhle durchgebrochen und der Alveolarknochen umfasst große Teile der Zahnkrone (Abb. 23). Okklusal bleibt ein Knochenfenster mit einer Weite von 334 µm zwischen den Limbi alveolares offen. Im mesialen Wurzelanteil können erstmals dentogingivale Faserbündel identifiziert werden. Zementoalveoläre und apikale Faserbündel sind noch nicht ausgebildet, somit erfolgt keine Verankerung des Zahnes über Sharpeysche Fasern im angrenzenden Alveolarknochen und Bündelknochen ist noch nicht sichtbar (Abb. 26). Im distalen Wurzelbreich bedecken die Desmodontalfasern nicht die gesamte Wurzellänge und es sind faserfreie Wurzelareale am apikalen Ende der Wurzel sichtbar (bukkal 90 µm, lingual 70m) (Abb. 24c, d). Die Alveole weist zirkulär um den M_3 im koronalen Anteil Knochenresorption auf. Ebenfalls zeigt sich apikal des Wurzelansatzes Knochenresorption (Abb. 26d, e). Am distalen Limbus alveolaris befindet sich ein Areal von Knochenapposition im Resorptionsgebiet (Abb. 25c). Mesial des Zahnes kann kein Umbauverhalten festgestellt werden, hier hat sich zudem auch noch kein deutliches interdentales Septum ausgebildet (Abb. 25a).

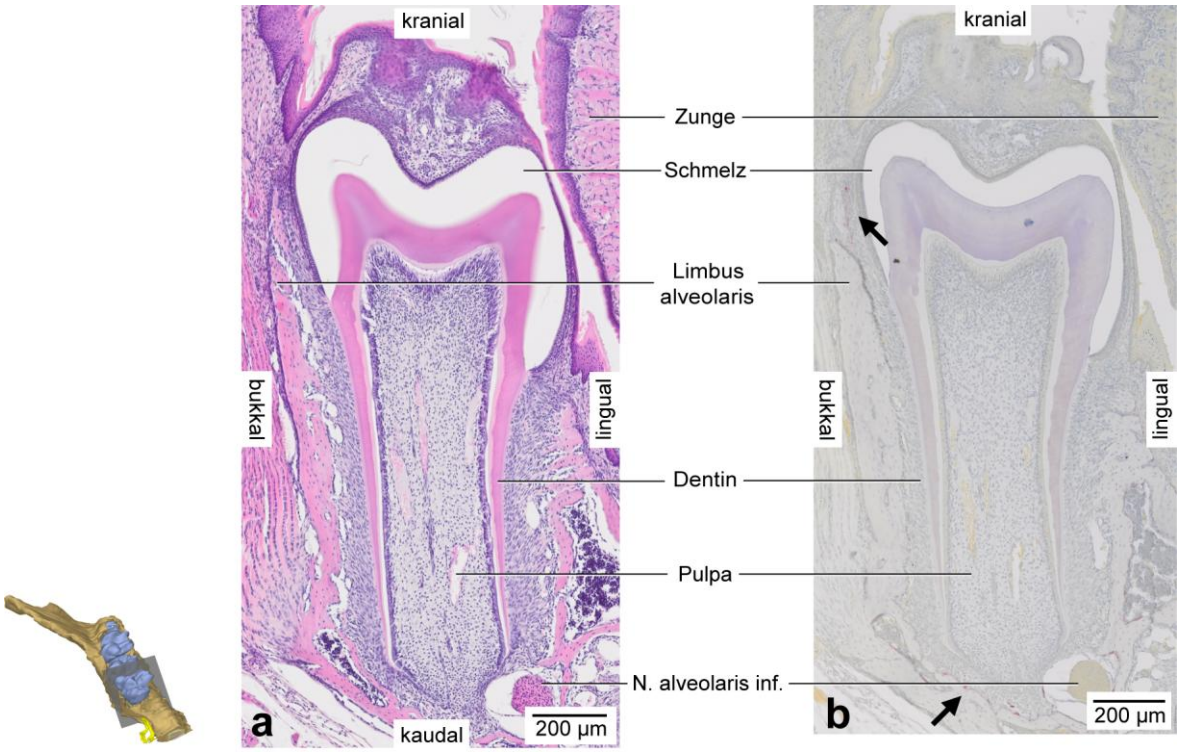

Abb. 20: P16, M_1, histologische Übersichtsdarstellung des Desmodonts und der Knochenresorption.

a: Frontalschnitt durch die mesiale Wurzel des M_1. Der Schmelz wurde durch den Entkalkungsprozess herausgelöst, Färbung: HE, Vergrößerung 40x.

b: Äquivalenter Schnitt wie in Abb. 20a. Osteoklasten sind rot angefärbt, Knochenresorptionszonen (➔) in der Alveole des M_1. Färbung: TRAP, Vergrößerung 40x.

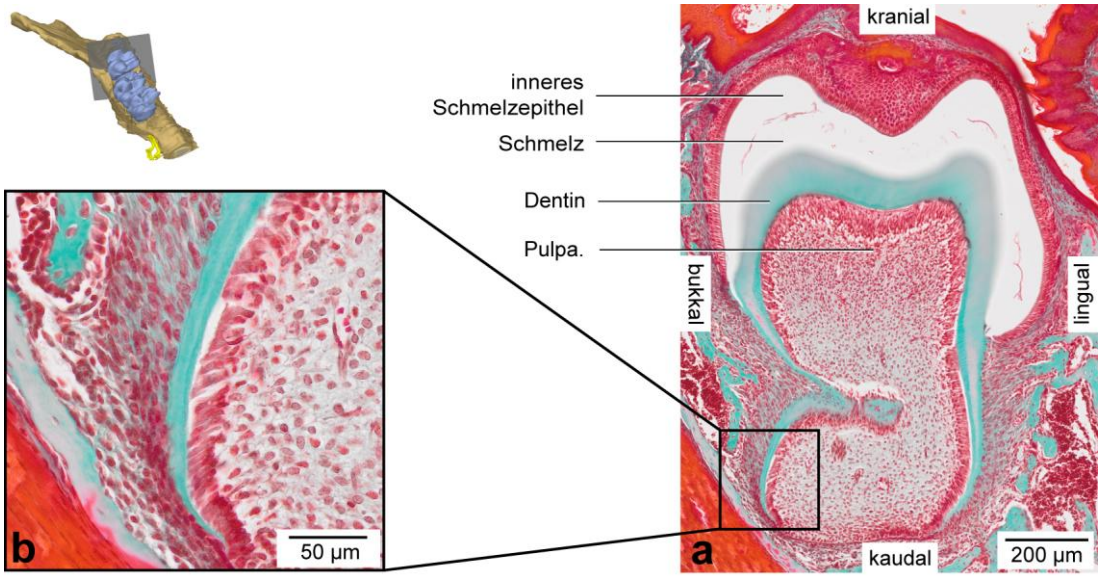

Abb. 21: P16, M_2, histologische Übersichtsdarstellung des Desmodonts.

a: Frontalschnitt durch die mesiale Wurzel des M_2, Der Schmelz wurde durch den Entkalkungsprozess herausgelöst, Färbung: Trichrom, Vergrößerung 40x.

b: Die Vergrößerung zeigt bukkal die schrägen zementoalveolären Faserbündel, apikale Faserbündel sind nicht sichtbar, Osteoblasten bedecken den Alveolarknochen.

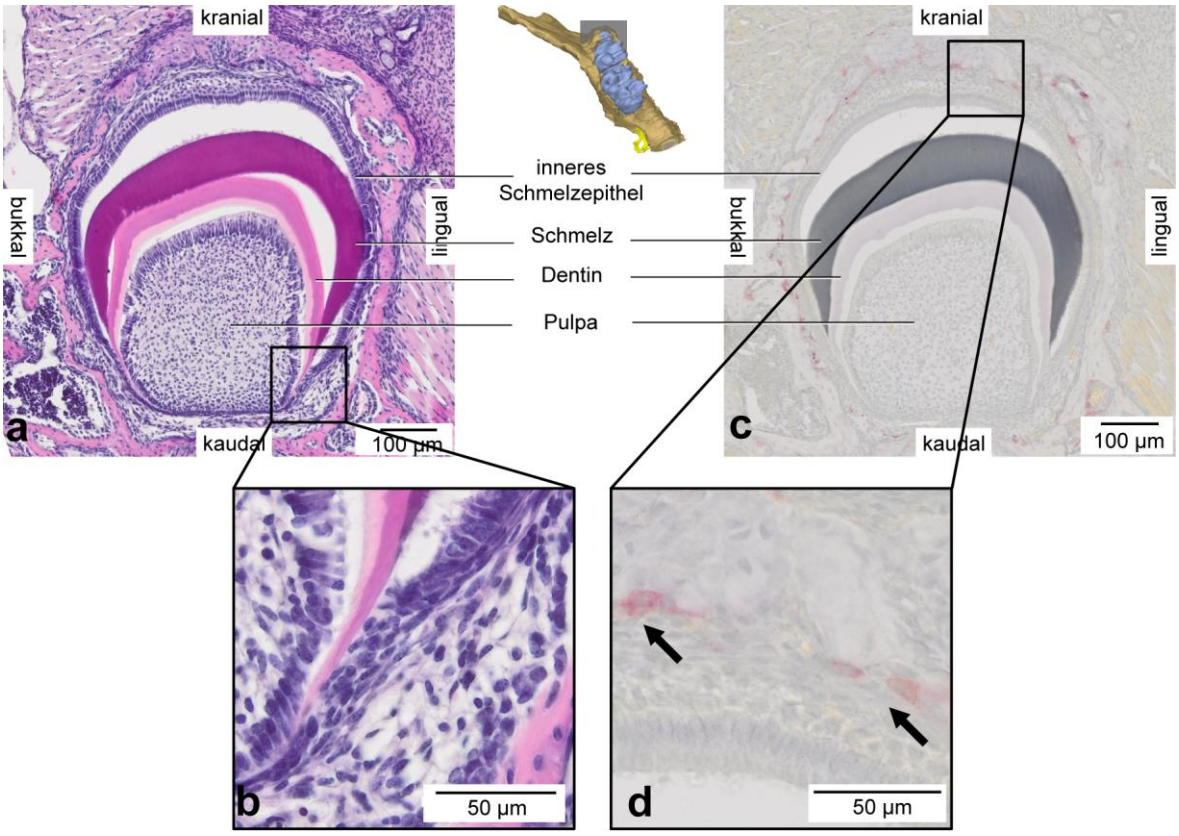

Abb. 22: P16, M_3, histologische Übersichtsdarstellung des Desmodonts und der Knochenresorption.

a: Frontalschnitt durch den M_3, Färbung: HE, Vergrößerung 40x.

b: Die Vergrößerung zeigt den disto-lingualen Wurzelansatz des M_3. Desmodontalfasern sind nicht sichtbar.

c: Äquivalenter Schnitt wie in Abb. 22a. Osteoklasten sind rot angefärbt, Knochenresorptionszonen in der Alveole des M_3. Färbung: TRAP, Vergrößerung 40x.

d: Die Vergrößerung zeigt Osteoklasten koronal des M_3 (➔).

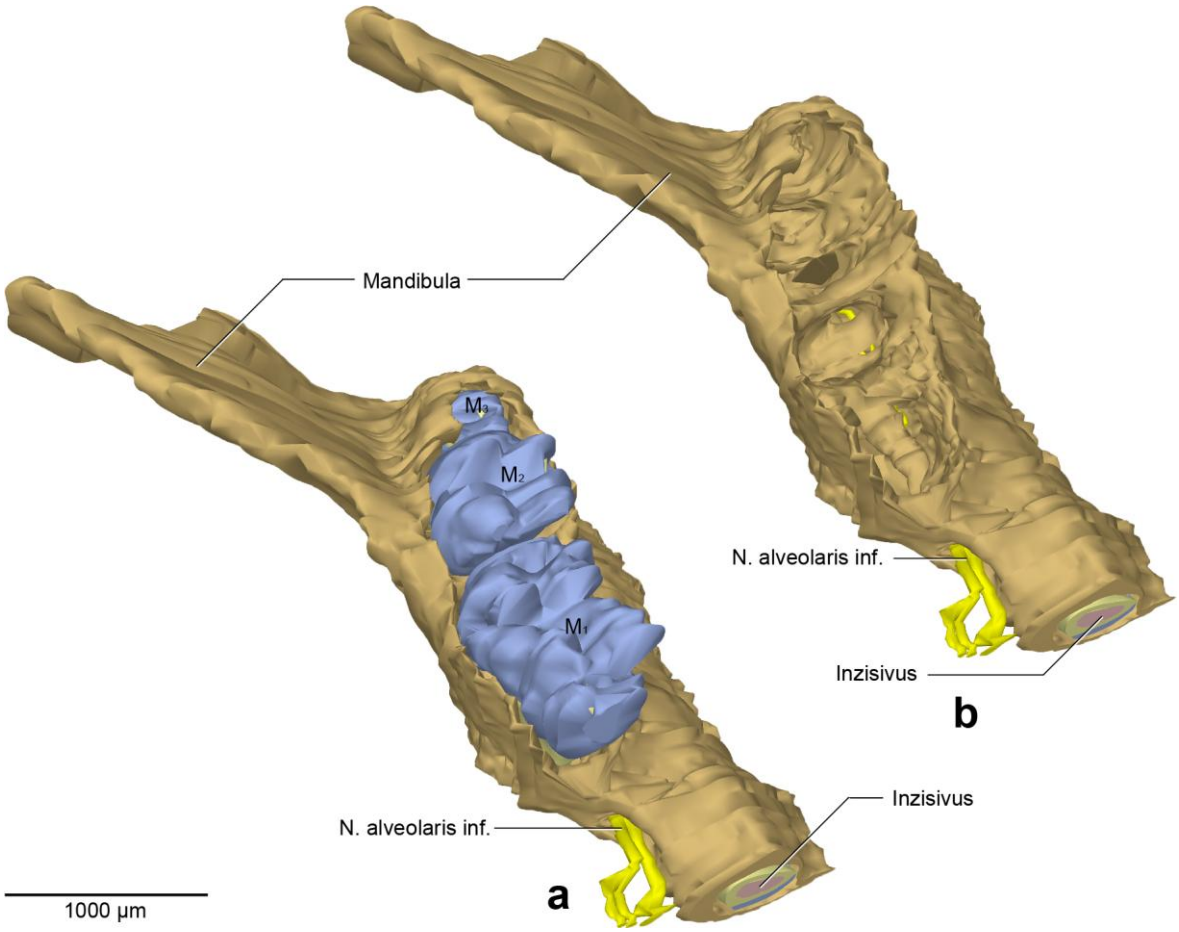

Abb. 23: P16, dreidimensionale Übersichtsdarstellung.[14]

a: 3D-Teilrekonstruktion, rechte Hälfte der Mandibula, Molarenregion. Ansicht von 45° kranial. Der Schmelz (■) ist sichtbar.

b: Dieselbe Rekonstruktion wie in Abb. 23a. Zur Sichtbarmachung der Alveolen sind die Molaren entfernt worden.

[14] Dreidimensionale Rekonstruktion erfolgte durch Valentina Woth (WOTH 2015 *in Vorbereitung*).

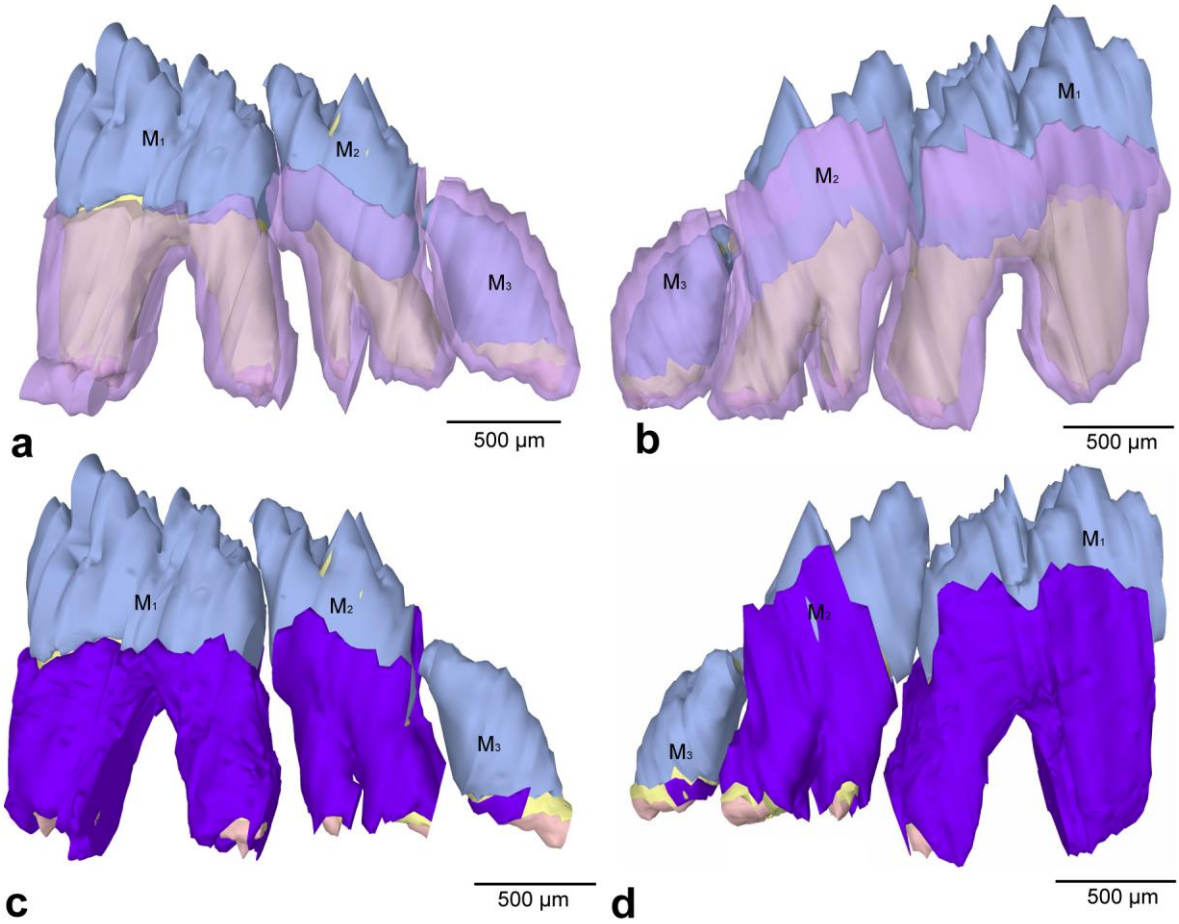

Abb. 24: P16, dreidimensionale Darstellung des Parodontalspalts und des Desmodonts von M_1, M_2 und M_3.[15]

a: Linguale Ansicht. Die Ausdehnung des Parodontalspalts (■) wird durch die semitransparente Darstellung deutlich. Da der M_3 noch nicht durchgebrochen ist, reicht der Parodontalspalt bis nach koronal. Schmelz (■), Wurzel- und Kronendentin (■) und die Pulpa (■) sind sichtbar.

b: Bukkale Ansicht. Dieselbe Rekonstruktion wie in Abb. 24a.

c: Linguale Ansicht. Dreidimensionale Rekonstruktion zur Darstellung des desmodontalen Faserapparats (■) auf der Wurzel. Apikal sind faserfreie Dentinareale sichtbar.

d: Bukkale Ansicht. Dieselbe Rekonstruktion wie in Abb. 24c.

[15] Dreidimensionale Rekonstruktion erfolgte durch Valentina Woth (WOTH 2015 *in Vorbereitung*), ergänzt durch die Rekonstruktion des Parodontalspalts und des Desmodonts im Rahmen dieser Arbeit durch Isabel Nowak.

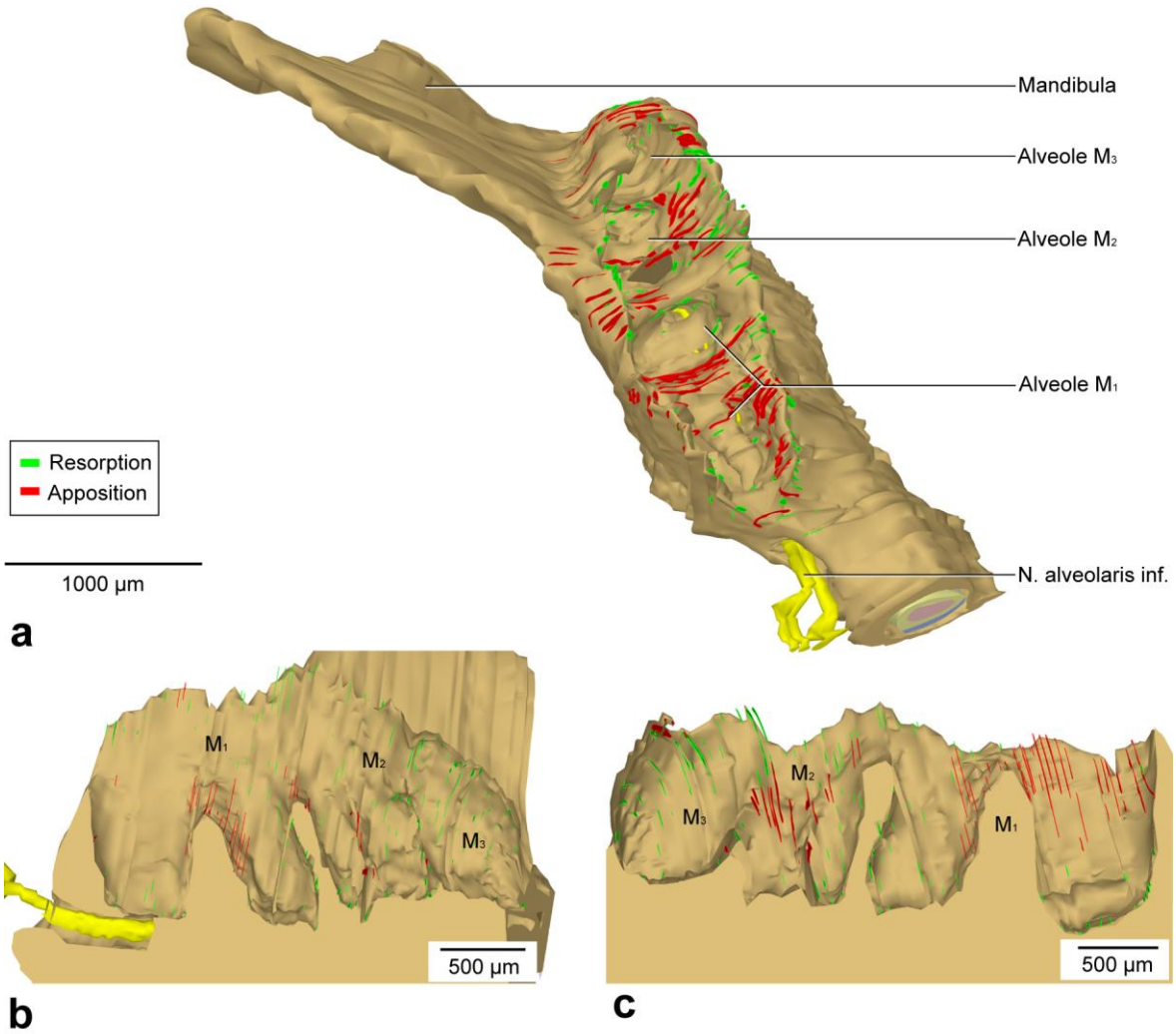

Abb. 25: P16, dreidimensionale Darstellung der Knochenumbauvorgänge.[16]

a: 3D-Teilrekonstruktion, rechte Hälfte der Mandibula, Molarenregion. Ansicht von 45° kranial. Darstellung der Knochenumbauvorgänge im Bereich der Alveolen.

b: Sagittalschnitt durch die Alveolen, linguale Ansicht. Darstellung der Knochenumbauvorgänge im Bereich der bukkalen Alveolarwände. Die Nähe des N. alveolaris inf. (■) zur Wurzel des M_1 ist sichtbar.

c: Dieselbe Rekonstruktion wie in Abb. 25b, bukkale Ansicht. Darstellung der Knochenumbauvorgänge im Bereich der lingualen Alveolarwände.

[16] Dreidimensionale Rekonstruktion erfolgte durch Valentina Woth (WOTH 2015 *in Vorbereitung*).

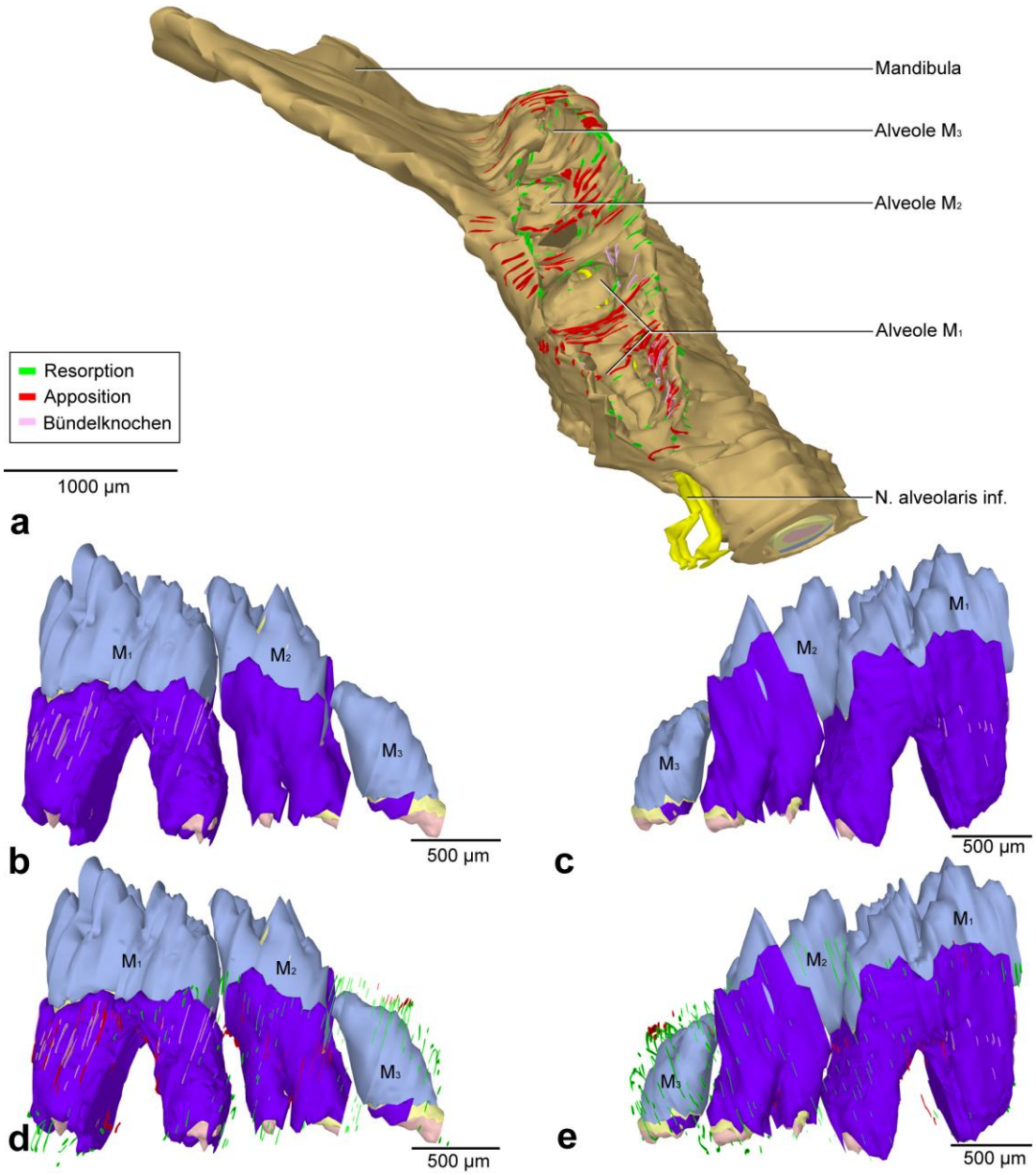

Abb. 26: P16, dreidimensionale Darstellung der Knochenumbauvorgänge und des Bündelknochens.[17]

a: 3D-Teilrekonstruktion, rechte Hälfte der Mandibula, Molarenregion. Ansicht von 45° kranial. Darstellung der Knochenumbauvorgänge und der Bündelknochenregion im Bereich der Alveolen.

b: Linguale Ansicht. Darstellung der Ausdehnung des Bündelknochens, dieser ist auf das Desmodont (■) projiziert. Schmelz (■), Dentin (■) und Pulpa (■) sind sichtbar.

c: Bukkale Ansicht. Dieselbe Rekonstruktion wie in Abb. 26b.

d: Linguale Ansicht. Darstellung der Knochenumbauvorgänge in Kombination mit der Lokalisation des Bündelknochens, diese sind auf das Desmodont (■) projiziert.

e: Bukkale Ansicht. Dieselbe Rekonstruktion wie in Abb. 26d.

[17] Dreidimensionale Rekonstruktion erfolgte durch Valentina Woth (WOTH 2015 *in Vorbereitung*), ergänzt durch die Rekonstruktion des Desmodonts und des Bündelknochens im Rahmen dieser Arbeit durch Isabel Nowak.

7.2.3 P20

Der M_1 ist in die Mundhöhle durchgebrochen (Abb. 27a), wobei über den Okklusionszustand keine Aussage gemacht werden kann. Der Limbus alveolaris befindet sich bukkal auf Höhe des mittleren Kronendrittels, lingual auf Höhe des oberen Wurzeldrittels. Das Knochenfenster zwischen den Limbi alveolares weist eine Weite von 1010 µm auf (Abb. 31). Der N. alveolaris inf. verläuft weiterhin apexnah im Parodontalspalt, der Abstand zur Wurzelspitze beträgt 40 µm und es hat sich keine knöcherne Abgrenzung zu dieser ausgebildet (Abb. 27b). Die Entwicklung der Desmodontalfasern schreitet nach apikal voran: Dentogingivale Faserbündel ziehen nach koronal, schräge zementoalveoläre Faserbündel bedecken von zervikal bis apikal[18] die Wurzeloberfläche, am apikalen Ende bleiben faserfreie Wurzelareale sichtbar (bukkal 35 µm, lingual 41 µm). Die Desmodontalfasern sind bisher nur vereinzelt im Alveolarknochen als Sharpeysche Fasern verankert (Abb. 27c). Bündelknochen zeigt sich, ebenso wie im Stadium P16, im zervikalen Bereich der mesialen Wurzel und erstreckt sich von der mesio-bukkalen Alveolarwand über die mesiale Alveolarwand nach lingual. Im Bereich der distalen Wurzel bildet sich nur an der lingualen Alveolarwand Bündelknochen aus (Abb. 34b, c). Erstmals findet eine Verankerung der Bifurkation statt und am interradikulären Knochenseptum können vereinzelt Sharpeysche Fasern beobachtet werden (Abb. 34c). Die bukkale Alveolarwand der distalen Wurzel und die distale Alveolarwand des M_1 weisen keinen Bündelknochen auf (Abb. 34a). Knochenresorption ist mesial des Zahnes und bukkal im Bereich des Limbus alveolaris sichtbar. Apikal der Wurzelansätze sowie an der bukkalen Alveolarwand der distalen Wurzel ist Knochenresorption ebenso sehr deutlich sichtbar (Abb. 33). Distal des Zahnes dominiert zwar Knochenresorption, jedoch können vereinzelt Osteoblasten und somit Appositionsvorgänge in diesem Resorptionsgebiet identifiziert werden (Abb. 33c). Deutliche Knochenapposition zeigt sich, wie bereits im Stadium P16, am interradikulären Knochenseptum des M_1 (Abb. 33a).

Okklusal des M_2 hat sich das orale Epithel geöffnet und der Zahn bricht in die Mundhöhle durch (bereits im Stadium P18) (Abb. 28). Der Limbus alveolaris befindet sich bukkal auf Höhe des mittleren Kronendrittels, lingual auf Höhe des unteren Kronendrittels. Das Knochenfenster zwischen den Limbi alveolares weist eine Weite von 1062 µm auf (Abb. 31). Der Entwicklungszustand des Desmodonts des M_2 ähnelt dem im Stadium P16: Dentogingivale Faserbündel ziehen vom zervikalen Wurzelbereich nach koronal, schräge zementoalveoläre

[18] diese Faserbündel entsprechen nicht den apikalen Faserbündeln, welche erst als solche bezeichnet werden, wenn sie eine radiäre Ausrichtung um die Wurzelspitze aufweisen (RADLANSKI 2011)

Faserbündel sind deutlich sichtbar und bedecken von zervikal bis apikal die Wurzeloberfläche (Abb. 32c, d). Es erfolgt jedoch noch keine Insertion der Faserbündel im Alveolarknochen. Somit sind Sharpeysche Fasern im Alveolarknochen und Bündelknochen nicht sichtbar (Abb. 34). Die apikalen Bereiche der Wurzel weisen nach wie vor faserfreie Areale auf (bukkal 30 µm, lingual 45 µm) (Abb. 32d). Knochenresorption dominiert am bukkalen Limbus alveolaris und distal des Zahnes, übergreifend auf die disto-bukkale Alveolarwand (Abb. 33b). Zusätzlich wird noch ein Resorptionsareal an der lingualen Alveolarwand der mesialen Wurzel (Abb. 28c) deutlich. Knochenapposition dominiert, wie bei dem M_1, im Bereich des interradikulären Knochenseptums (Abb. 33a). Ein dichter Osteoblastensaum bedeckt hier den Alveolarknochen (Abb. 28b).

Der M_3 ist im Stadium P20 noch nicht durchgebrochen (Abb. 29). Die Zahnkrone wird nach wie vor koronal vom Alveolarknochen umfasst, das Knochenfenster weist eine Weite von 536 µm auf (Abb. 30, 31). Dentogingivale Faserbündel ziehen parallel zur Zahnkrone nach okklusal, erstmals haben sich vereinzelt schräge zementoalveoläre Faserbündel ausgebildet, die auf der Oberfläche des Alveolarknochens enden. Apikale Faserbündel sind hingegen noch nicht vorhanden und der apikalen Wurzelansatz weist faserfreie Wurzelareale auf (bukkal 52 µm, lingual 60 µm) (Abb. 32). Es erfolgt in diesem Entwicklungsstadium noch keine Verankerung der Faserbündel als Sharpeysche Fasern im Alveolarknochen statt und es ist kein Bündelknochen um den M_3 sichtbar (Abb. 34). Die Knochenumbauvorgänge des M_3 im Stadium P20 ähneln den Knochenumbauvorgängen im Stadium P16: Im koronalen Anteil der Alveole zirkulär um die Zahnkrone kann Knochenresorption identifiziert werden (Abb. 30). Dieses Resorptionsareal erstreckt sich weiter über die distale Alveolarwand bis zum disto-apikalen Wurzelansatz (Abb. 33). Mesial des Zahnes zeigt sich nun jedoch Knochenapposition (Abb. 33b).

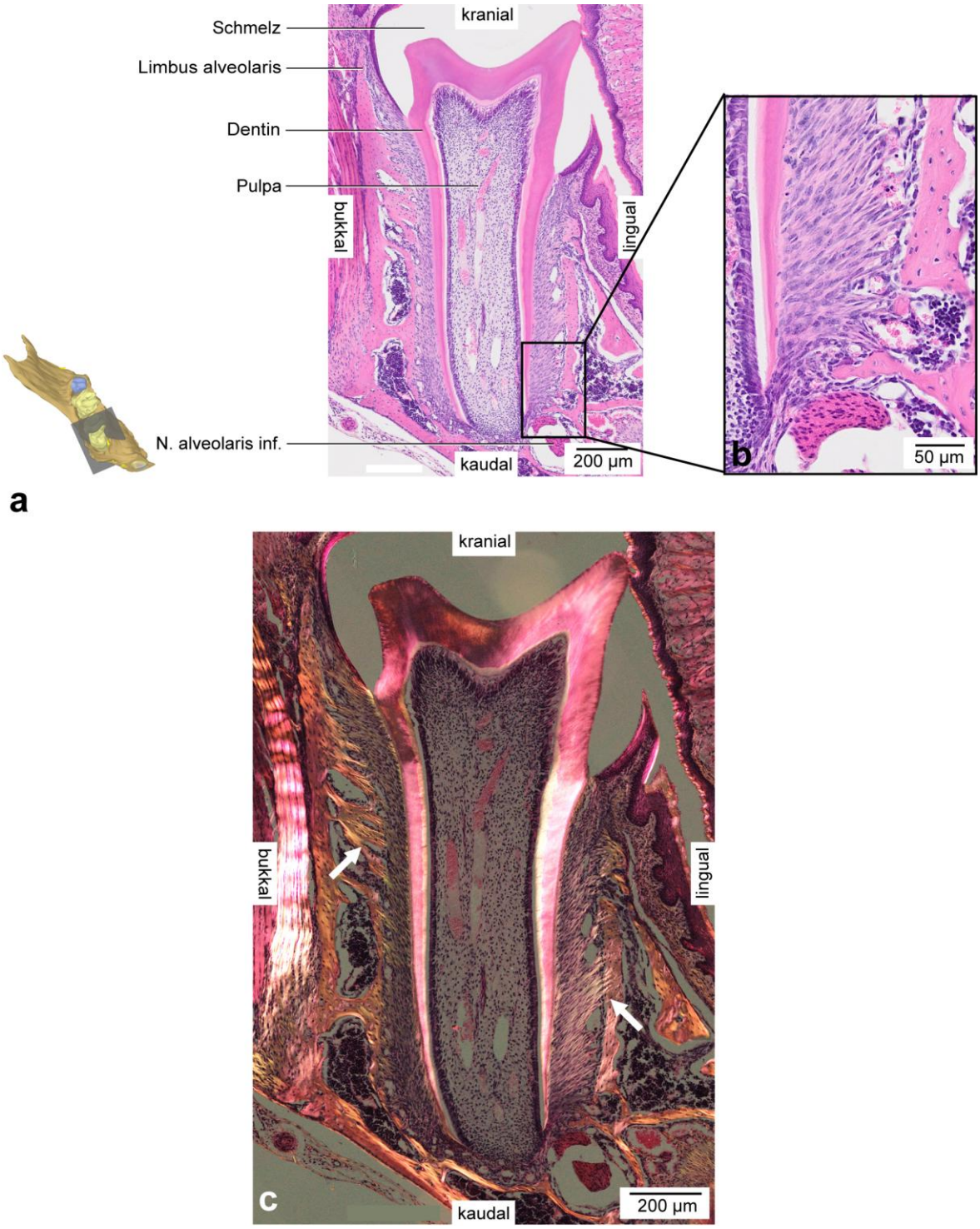

Abb. 27: P20, M_1, histologische Übersichtsdarstellung des Desmodont in HE und polarisations-mikroskopischer Darstellung.

a: Frontalschnitt durch die mesiale Wurzel des M_1, die Wurzeloberfläche ist mit Desmodontalfasern überspannt. Der Schmelz wurde durch den Entkalkungsprozess herausgelöst. Färbung: HE, Vergrößerung 20x.

b: Die Vergrößerung zeigt lingual die apikalen gelegenen schrägen zementoalveolären Faserbündel.

c: Derselbe Ausschnitt wie Abb. 27a, schräge zementoalveoläre Faserbündel durchspannen den Parodontalspalt und inserieren im Alveolarknochen (➔), Färbung: HE, Polarisationsfilter, Vergrößerung 40x.

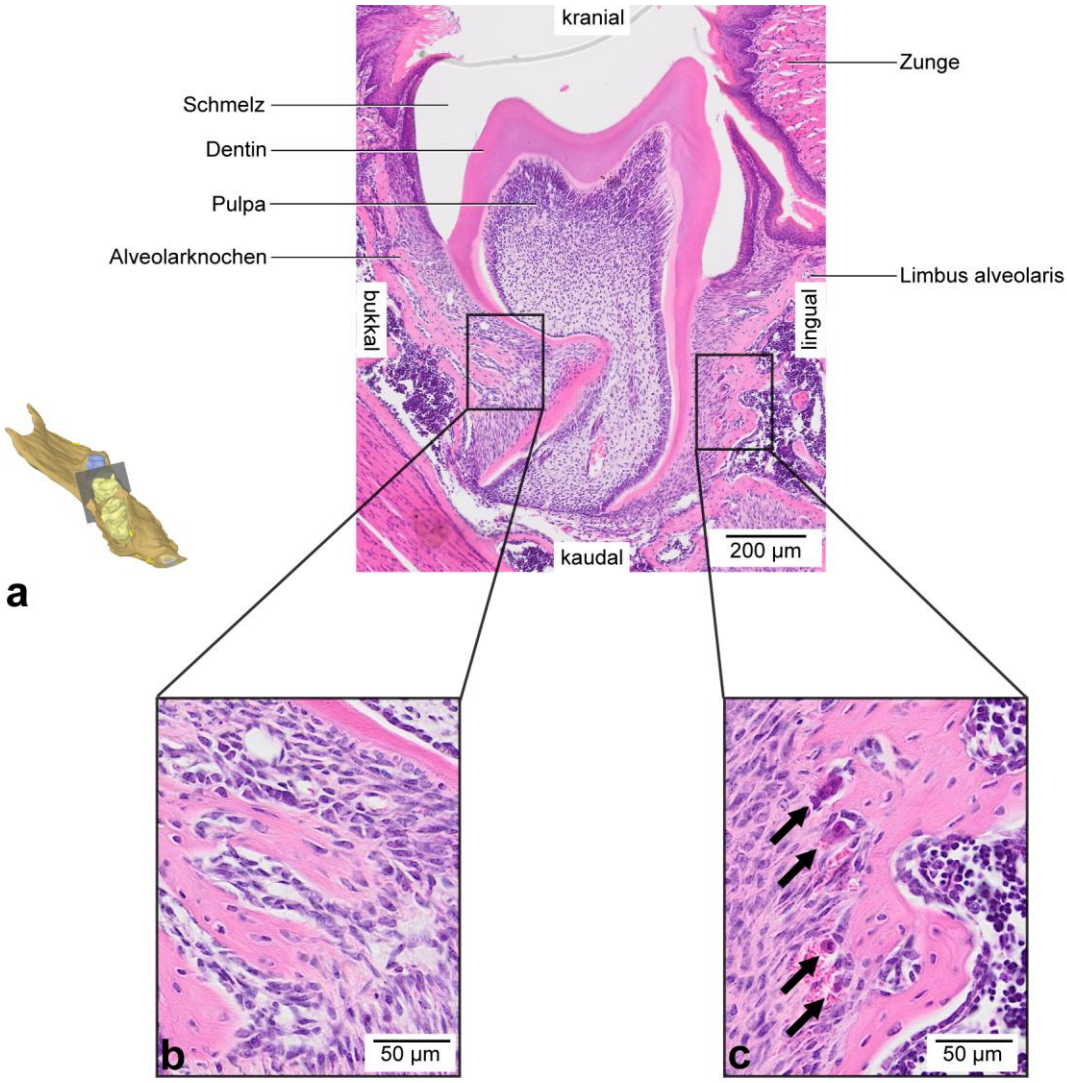

Abb. 28: P20, M_2, histologische Übersichtsdarstellung des Desmodonts und der Knochenumbauvorgänge.

a: Die Wurzeloberfläche des M_2 ist mit Desmodontalfasern überspannt, Frontalschnitt durch den Furkationsbereich, der Schmelz wurde durch den Entkalkungsprozess herausgelöst, Färbung: HE, Vergrößerung 20x.

b: Die Vergrößerung zeigt Knochenapposition am Alveolarknochen im Bereich der bukkalen Furkation, Osteoblastensaum erkennbar.

c: Die Vergrößerung zeigt Knochenresorption durch Osteoklasten (➔) an der lingualen Alveolarwand.

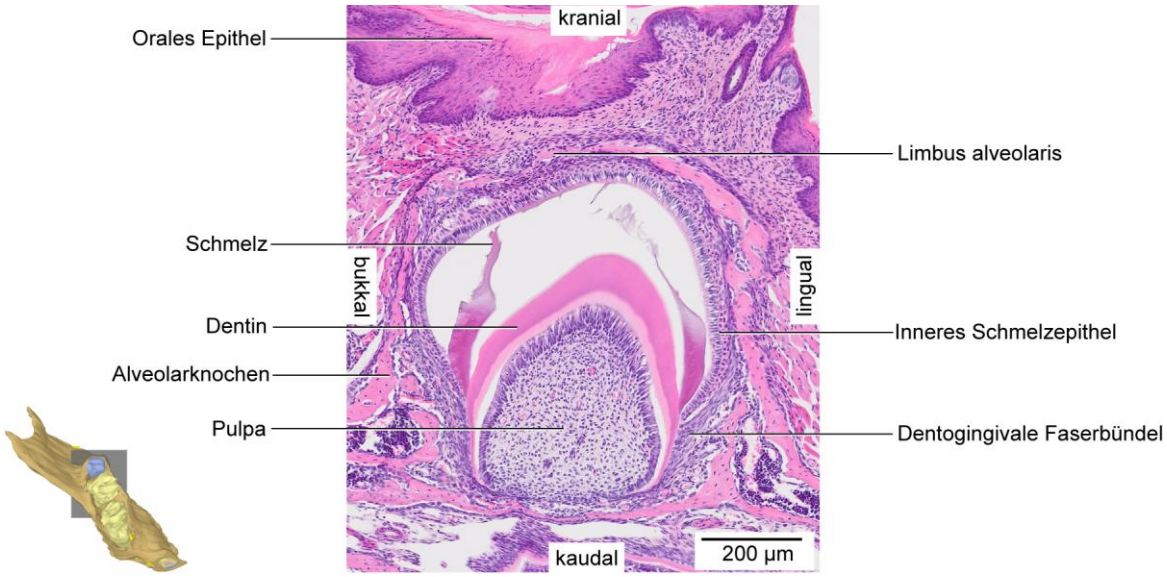

Abb. 29: P20, M_3, histologische Übersichtsdarstellung des Desmodonts.

Frontalschnitt durch den M_3. Dentogingivale Faserbündel und vereinzelt zementoalveoläre Faserbündel sind sichtbar, der Schmelz wurde durch den Entkalkungsprozess teilweise herausgelöst, Färbung: HE, Vergrößerung 20x.

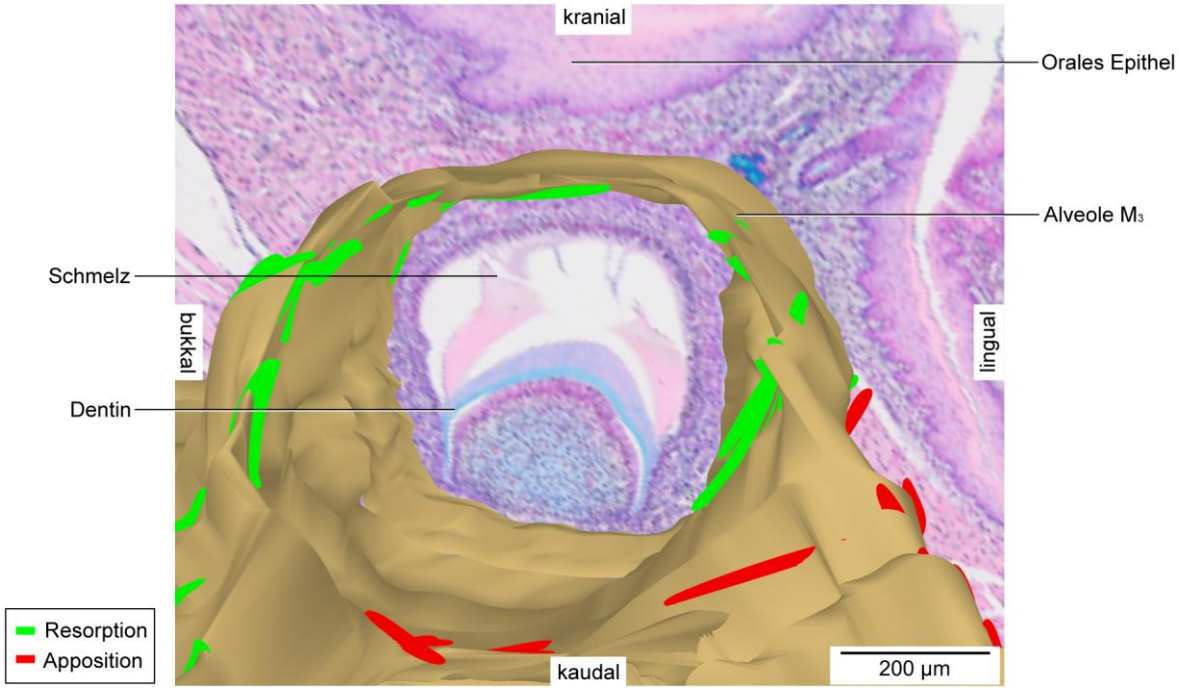

Abb. 30: P20, dreidimensionale Darstellung der Knochenumbauvorgänge in der Alveole des M_3.

3D-Teilrekonstruktion des Mandibularknochens mit Darstellung der Knochenumbauvorgänge, Ansicht von mesial, der Schmelz wurde durch den Entkalkungsprozess teilweise entfernt, Färbung: Alzianblau. (Die leichte Unschärfe der histologischen Abbildung im Hintergrund ist softwarebedingt.)

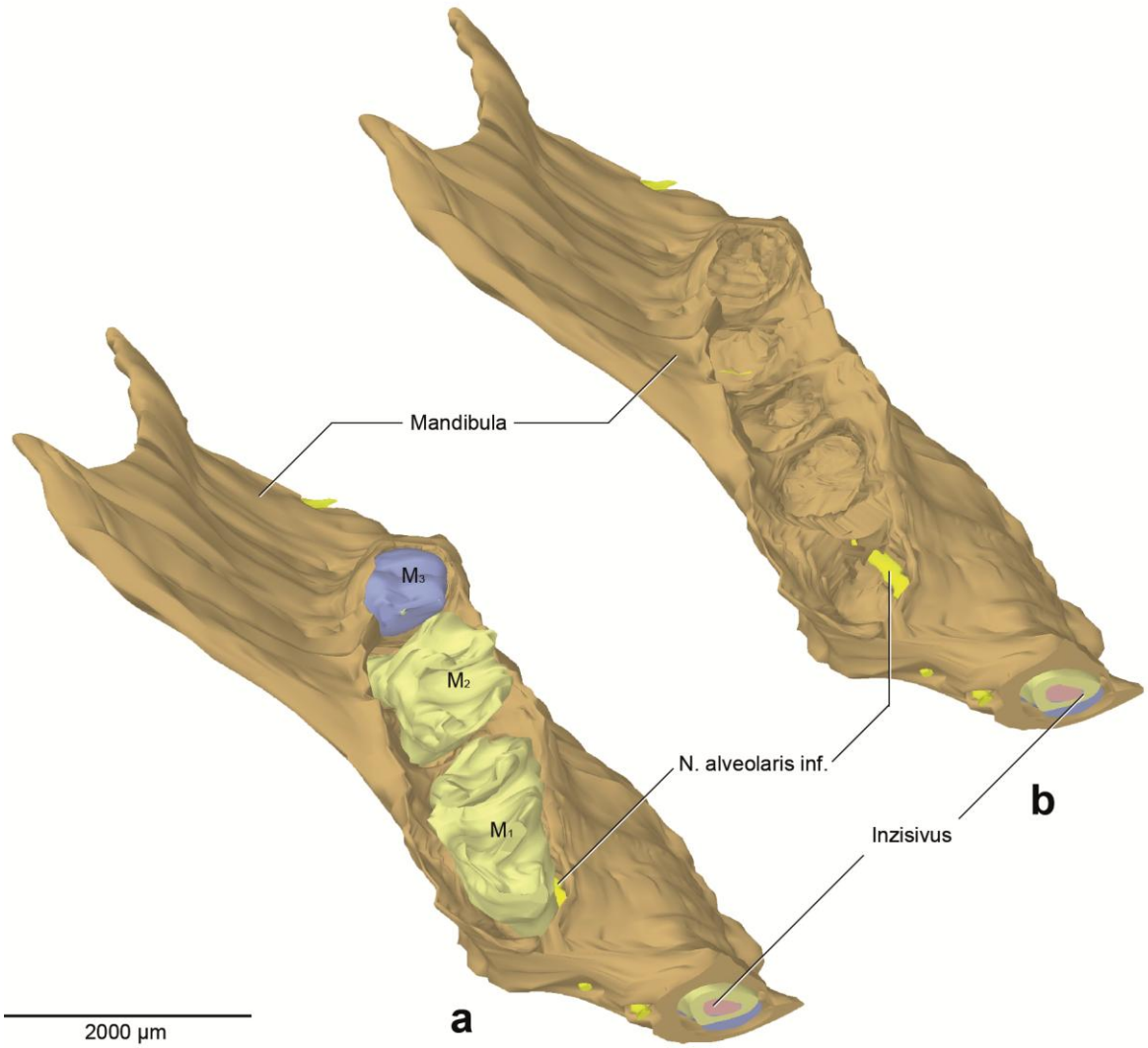

Abb. 31: P20, dreidimensionale Übersichtsdarstellung.

a: 3D-Teilrekonstruktion, rechte Hälfte der Mandibula, Molarenregion. Ansicht von 45° kranial. Auf Grund des Entkalkungsprozesses konnte der Schmelz (■) von M_1 und M_2 nicht in die Rekonstruktion mit einbezogen werden, Dentin (■) von M_1 und M_2 ist sichtbar.

b: Dieselbe Rekonstruktion wie in Abb. 31a. Zur Sichtbarmachung der Alveolen sind die Molaren entfernt worden.

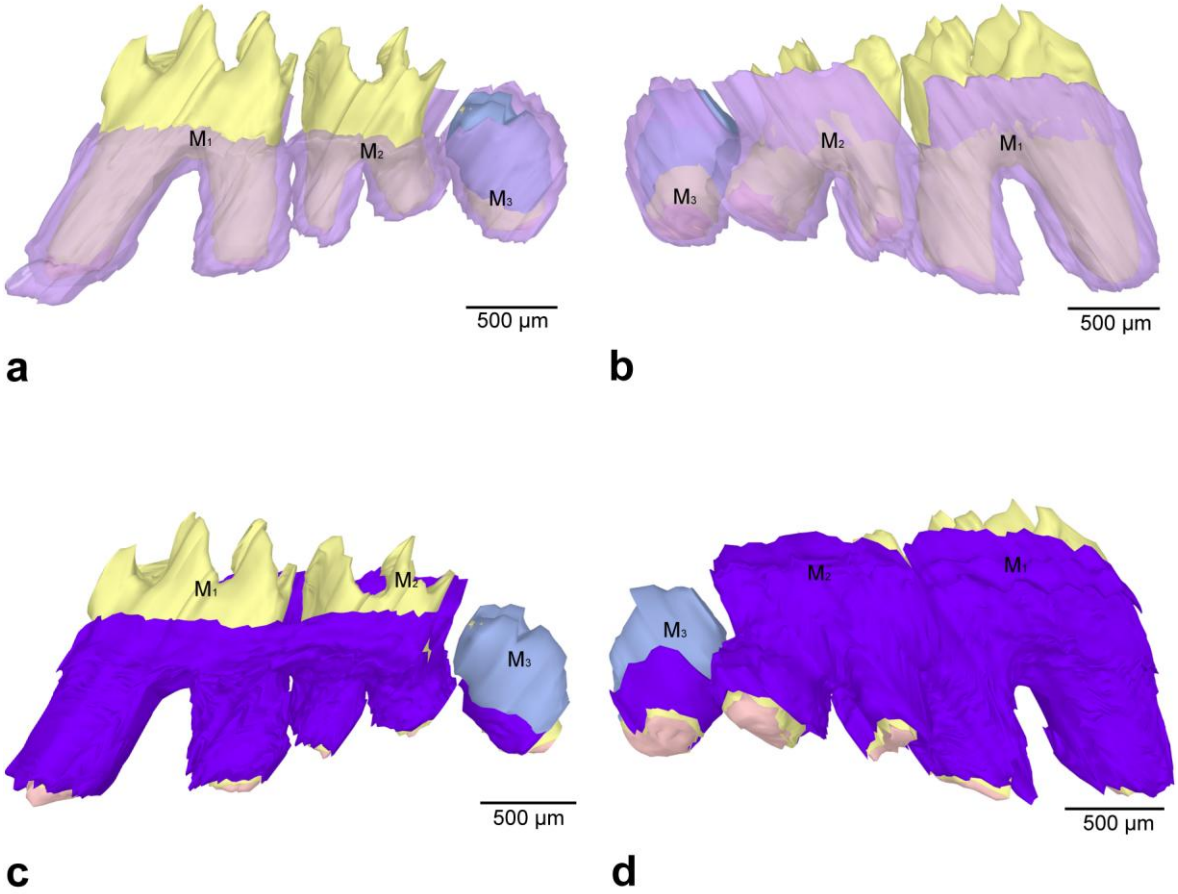

Abb. 32: P20, dreidimensionale Darstellung des Parodontalspalts und des Desmodonts von M_1, M_2 und M_3.

a: Linguale Ansicht. Die Ausdehnung des Parodontalspalts (■) wird durch die semitransparente Darstellung deutlich. Da der M_3 noch nicht durchgebrochen ist, reicht der Parodontalspalt bis nach koronal. Wurzel- und Kronendentin (■) und die Pulpa (■) sind sichtbar. Auf Grund des Entkalkungsprozesses konnte der Schmelz (■) von M_1 und M_2 nicht in die Rekonstruktion mit einbezogen werden.

b: Bukkale Ansicht. Dieselbe Rekonstruktion wie in Abb. 32a.

c: Linguale Ansicht. Dreidimensionale Rekonstruktion zur Darstellung des desmodontalen Faserapparats (■) auf der Wurzel. Apikal sind faserfreie Dentinareale sichtbar.

d: Bukkale Ansicht. Dieselbe Rekonstruktion wie in Abb. 32c.

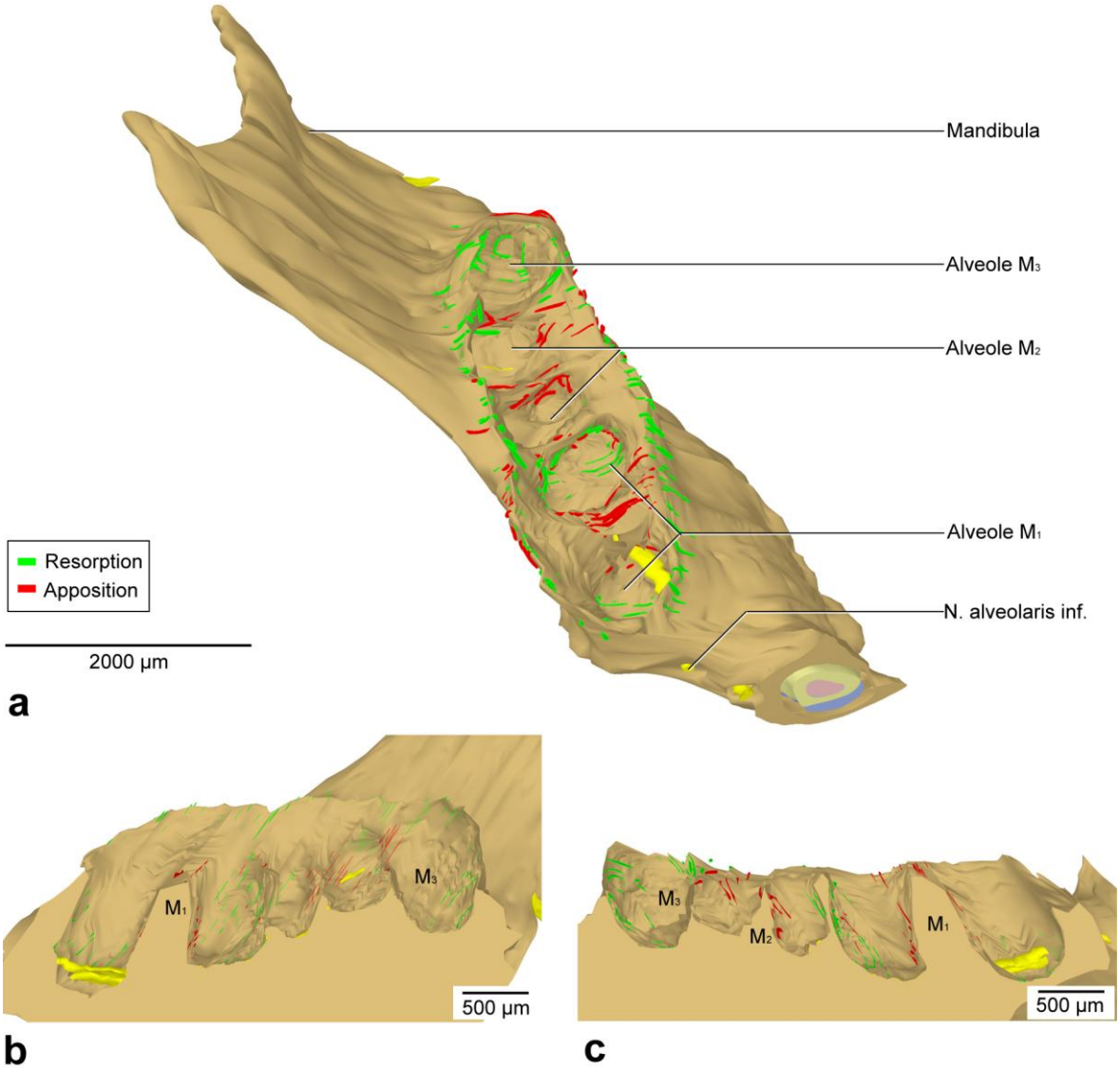

Abb. 33: P20, dreidimensionale Darstellung der Knochenumbauvorgänge.

a: 3D-Teilrekonstruktion, rechte Hälfte der Mandibula, Molarenregion. Ansicht von 45° kranial. Darstellung der Knochenumbauvorgänge im Bereich der Alveolen.

b: Sagittalschnitt durch die Alveolen, linguale Ansicht. Darstellung der Knochenumbauvorgänge im Bereich der bukkalen Alveolarwände. Die Nähe des N. alveolaris inf. (■) zur Wurzel des M_1 ist sichtbar.

c: Dieselbe Rekonstruktion wie in Abb. 33b, bukkale Ansicht. Darstellung der Knochenumbauvorgänge im Bereich der lingualen Alveolarwände. Der Verlauf des N. alveolaris inf. (■) durch die Alveole des M_1 ist sichtbar.

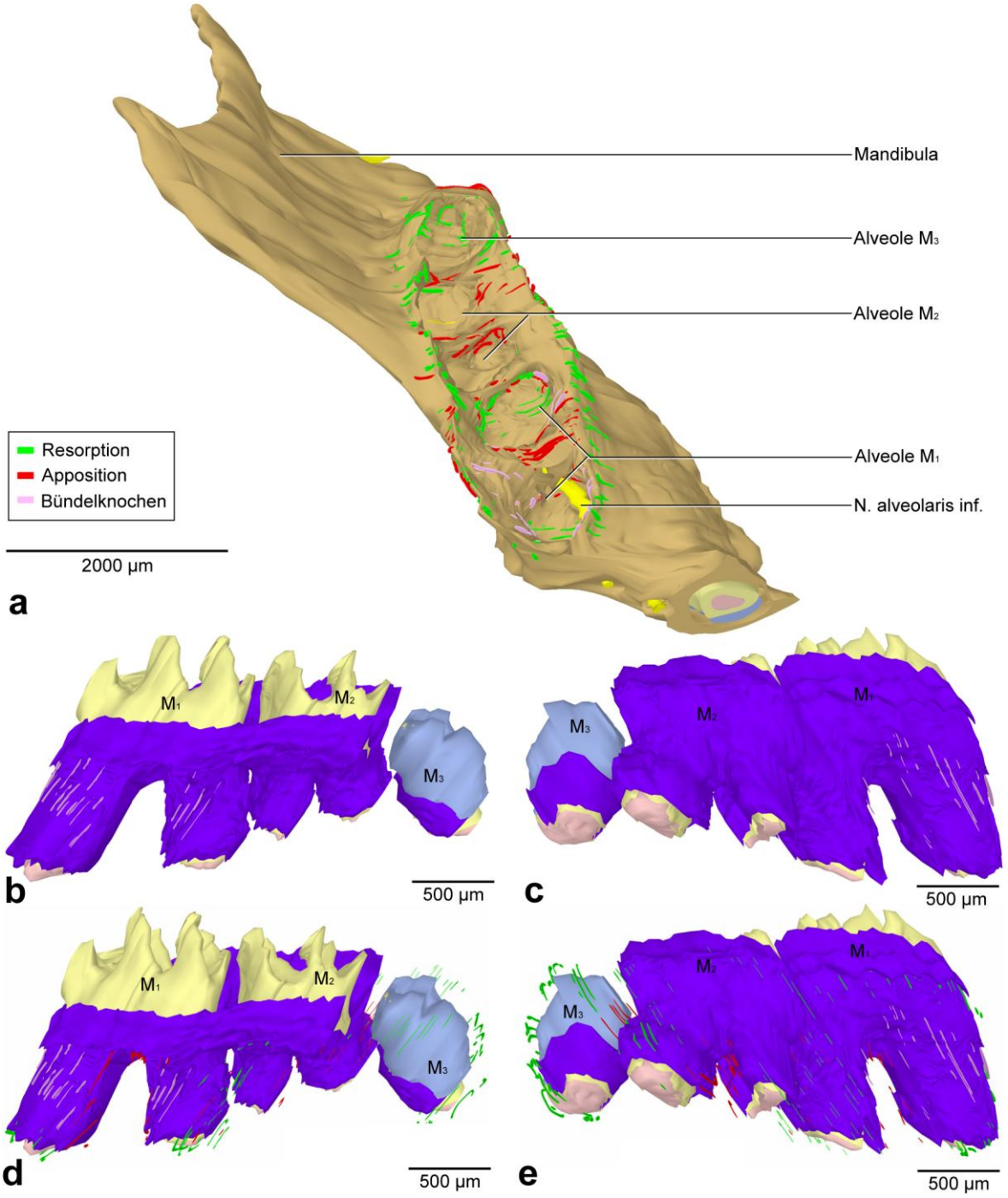

Abb. 34: P20, dreidimensionale Darstellung der Knochenumbauvorgänge und des Bündelknochens.

a: 3D-Teilrekonstruktion, rechte Hälfte der Mandibula, Molarenregion. Ansicht von 45° kranial. Darstellung der Knochenumbauvorgänge und der Bündelknochenregion im Bereich der Alveolen.

b: Linguale Ansicht. Darstellung der Ausdehnung des Bündelknochens, dieser ist auf das Desmodont (■) projiziert. Dentin (■) und Pulpa (■) sind sichtbar. Auf Grund des Entkalkungsprozesses konnte der Schmelz (■) von M_1 und M_2 nicht in die Rekonstruktion mit einbezogen werden.

c: Bukkale Ansicht. Dieselbe Rekonstruktion wie in Abb. 34b.

d: Linguale Ansicht. Darstellung der Knochenumbauvorgänge in Kombination mit der Lokalisation des Bündelknochens, diese sind auf das Desmodont (■) projiziert.

e: Bukkale Ansicht. Dieselbe Rekonstruktion wie in Abb. 34d.

7.2.4 P22

Der M_1 ist weiterhin im Durchbruch (Abb. 35). Der Limbus alveolaris befindet sich bukkal auf Höhe des unteren Kronendrittels, lingual auf Höhe des oberen Wurzeldrittels (Abb. 35). Das Knochenfenster zwischen den Limbi alveolares hat seine größte Weite von 1086 µm erreicht (Abb. 39). Der N. alveolaris inf. verläuft weiterhin im apikalen Bereich des Parodontalspalts des M_1, der Abstand zur mesialen Wurzelspitze beträgt 30 µm (Abb. 35a). Die Entwicklung des Desmodonts ähnelt dem vorhergehenden Stadium. Dentogingivale Faserbündel ziehen nach koronal, die Wurzeloberfläche ist, wie bereits im Stadium P20, bis apikal mit schrägen zementoalveolären Faserbündeln bedeckt (Abb. 40c, d). Im zervikalen Wurzeldrittel, weisen die Desmodontalfasern erstmals eine deutlich horizontale Ausrichtung auf (Abb. 35c). Am apikalen Ende sind zu diesem Zeitpunkt noch faserfreie Wurzelareale sichtbar (bukkal 35 µm, lingual 80 µm) und radiäre apikale Faserbündel können nicht identifiziert werden. Es kann jedoch bereits eine großflächige Verankerung der Desmodontalfasern als Sharpeysche Fasern im Alveolarknochen nachgewiesen werden: Im zervikalen Anteil der lingualen Alveolarwand (Abb. 35d, 42b) und am interradikulären Knochenseptum ist Bündelknochen deutlich sichtbar (Abb. 42a). Bukkal finden sich nur vereinzelt Bündelknochenareale, ausschließlich im zervikalen Bereich der Alveole (Abb. 42e). Mesial und distal des M_1 ist kein Bündelknochen vorhanden. Knochenresorption kann um das apikale Wurzeldrittel der mesialen und distalen Wurzel (Abb. 42d), distal des Zahnes sowie an der gesamten bukkalen Alveolarwand identifiziert werden (Abb. 41b). Das interradikuläre Knochenseptum unterliegt hingegen Knochenappositionsvorgängen (Abb. 41a). Mesial des Zahnes, respektive an der mesialen Alveolarwand, sind weder Osteoklasten, noch Osteoblasten sichtbar werden. Hier findet demnach kein Knochenumbau statt.

Der M_2 ist im Durchbruch und der Limbus alveolaris befindet sich bukkal auf Höhe des mittleren und lingual auf Höhe des unteren Kronendrittels (Abb. 36). Das Knochenfenster zwischen den beiden Limbi alveolares hat, wie bei dem M_1, die größte Weite von 1100 µm erreicht (Abb. 39). Der Entwicklungszustand des Desmodonts verhält sich wie in dem vorhergehenden Stadium: Dentogingivale Faserbündel ziehen vom zervikalen Wurzelbereich nach koronal, schräge zementoalveoläre Faserbündel erstrecken sich bis nach apikal (Abb. 40c, d). Im koronalen Bereich weisen die Desmodontalfasern jedoch erstmals eine horizontale Ausrichtung auf. Die apikalen Enden der Wurzeln sind nach wie vor nicht komplett mit Faserbündeln bedeckt (bukkal 30 µm, lingual 56 µm) (Abb. 36a). Erstmals kann um den M_2 Bündelknochen identifiziert

werden (Abb. 36b). Das Verteilungsmuster der Bündelknochenareale ist identisch zum M_1 in den früheren Stadien (P16 und P20): Bündelknochen dominiert im zervikalen Bereich der lingualen Alveolarwand (Abb. 42b), mesial des Zahnes und am interradikulären Knochenseptum (Abb. 42a). Ein kleines Areal befindet sich an der bukkalen Alveolarwand, jedoch auch nur im zervikalen Bereich der mesialen Wurzel (Abb. 42c). Distal beider Wurzeln ist kein Bündelknochen vorhanden. Das Knochenumbauverhalten ähnelt dem des M_1 im selben Stadium: Großflächige Knochenresorption wird distal und lingual des M_2 deutlich (Abb. 41b). Auch der Bereich um die Wurzelspitzen ist Knochenresorption unterworfen (Abb. 42e). An der bukkalen Alveolarwand kann Knochenresorption lediglich um die distale Wurzel identifiziert werden. An der mesio-bukkalen Alveolarwand herrscht somit Knochenapposition vor, die Appositionszone erstreckt sich weiter über das interradikuläre Knochenseptum (Abb. 41b). Vereinzelt können hier auch Osteoklasten gefunden werden. Zusammenfassend lässt sich feststellen, dass der Bündelknochen eher im zervikalen Bereich, Knochenresorptionsvorgänge eher im apikalen Bereich der Alveole des M_2 zu finden sind (Abb. 42d).

Der M_3 ist im Stadium P22 noch nicht in die Mundhöhle durchgebrochen, das orale Epithel ist komplett geschlossen (Abb. 38b). Der Limbus alveolaris befindet sich beidseits auf Höhe des oberen Kronendrittels und das Knochenfenster weist eine Weite von 582 µm auf (Abb. 39). Der Abstand zwischen den Limbi alveolares bleibt bei dem M_3 von jetzt an bis P40 nahezu konstant. Dentogingivale Faserbündel ziehen vom zervikalen Wurzelbereich nach okklusal. Schräge zementoalveoläre Faserbündel sind nun deutlich ausgebildet (Abb. 40c, d), enden jedoch nach wie vor am Alveolarknochen und inserieren nicht als Sharpeyschen Fasern. Eine Ausbildung von Bündelknochen ist nicht sichtbar (Abb. 42). Am apikalen Wurzelansatz sind faserfreie Wurzelareale vorhanden (bukkal 33 µm, lingual 40 µm) und apikale Faserbündel haben sind noch nicht ausgebildet (Abb. 38). Knochenresorption findet sich im Bereich des distalen Limbus alveolaris, der die Krone überragt, am Alveolarknochen distal des Zahnes bis nach apikal sowie an der lingualen Alveolarwand. Mesial des Zahnes dominiert hingegen Knochenapposition.

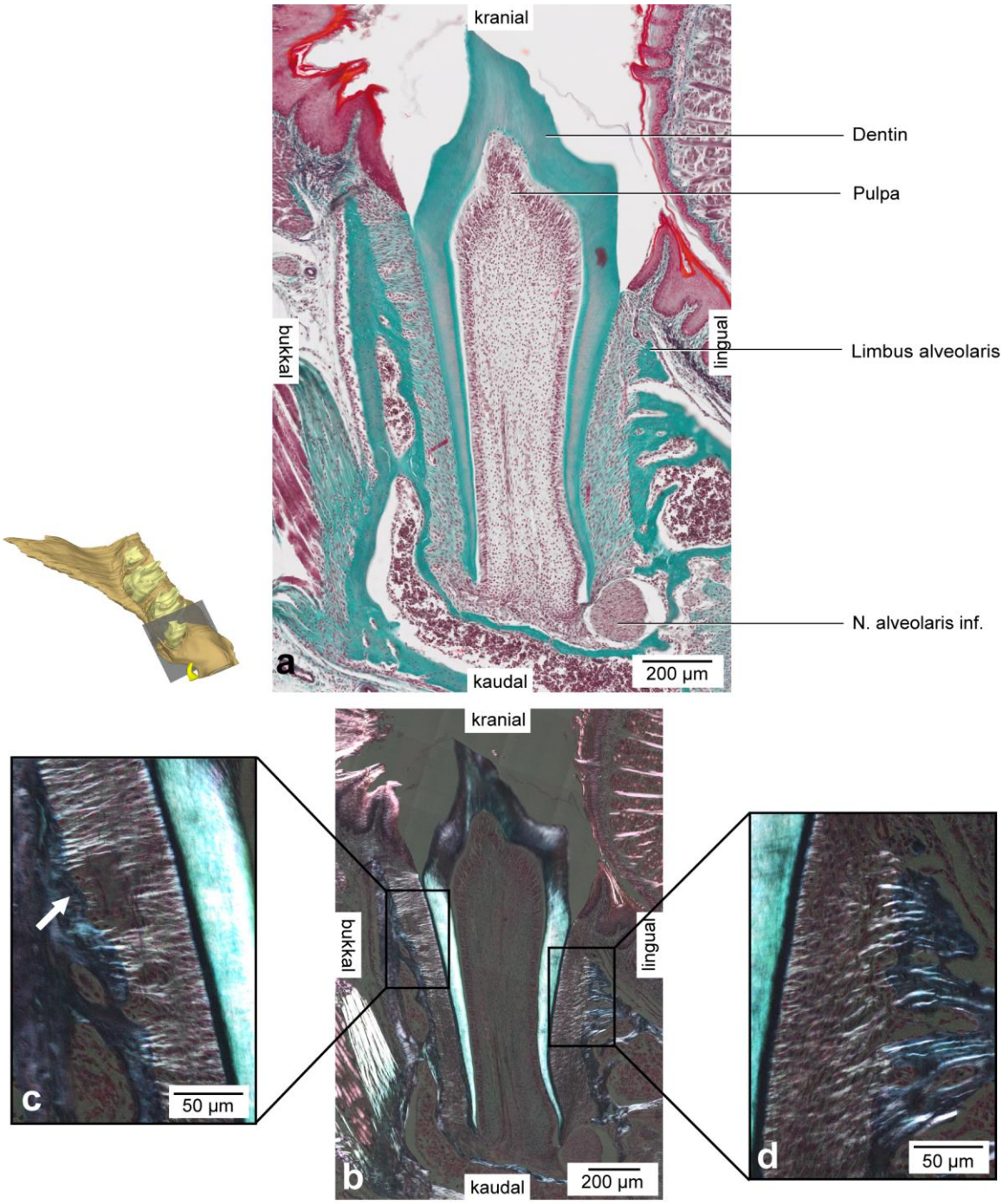

Abb. 35: P22, M_1, histologische Übersichtsdarstellung des Desmodonts in Trichrom und polarisationsmikroskopischer Darstellung.

a: Die Wurzeloberfläche des M_1 ist mit Desmodontalfasern überspannt, Frontalschnitt durch die mesiale Wurzel. Der Schmelz wurde durch den Entkalkungsprozess herausgelöst. Färbung: HE, Vergrößerung 20x.

b: Derselbe Ausschnitt wie Abb. 35a, Färbung: Alzianblau, Polarisationsfilter, Vergrößerung 40x.

c: Die Vergrößerung zeigt lingual die horizontalen zementoalveolären Faserbündel und den Anschnitt eines Blutgefäßes (➔).

d: Die Vergrößerung zeigt bukkal das Desmodont und den Bündelknochen.

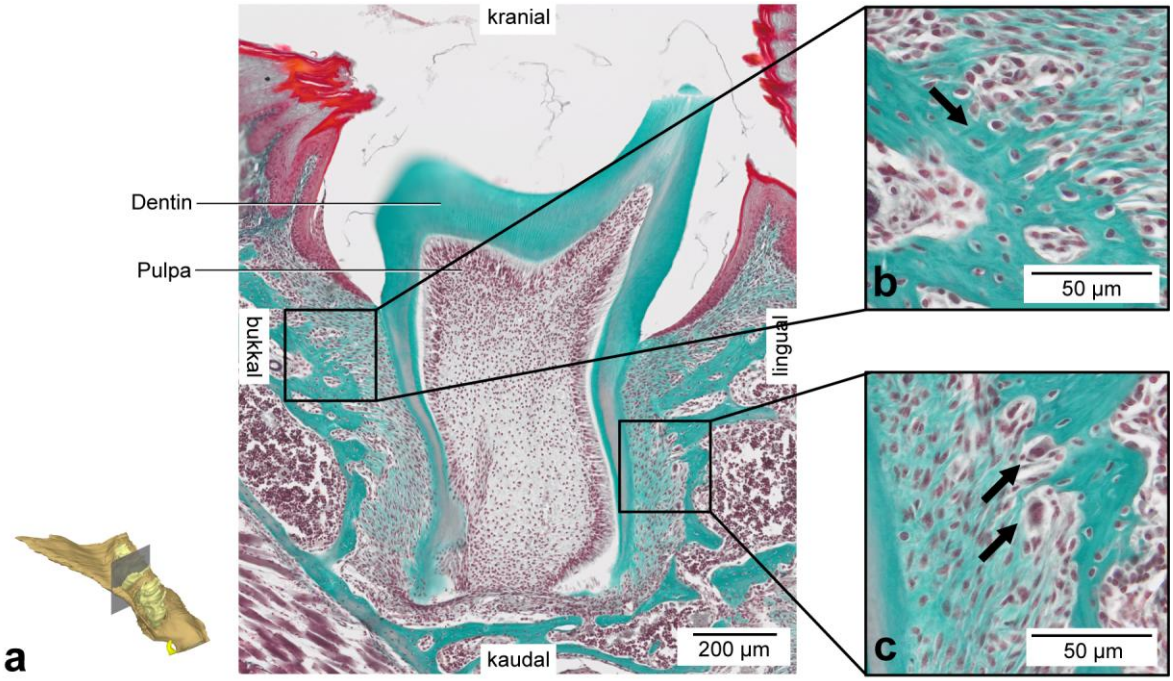

Abb. 36: P22, M_2, histologische Übersichtsdarstellung des Desmodonts und der Knochenumbauvorgänge.

a: Die Wurzeloberfläche des M_2 ist mit Desmodontalfasern überspannt, Frontalschnitt durch die mesiale Wurzel, der Schmelz wurde durch den Entkalkungsprozess herausgelöst, Färbung: Trichrom, Vergrößerung 20x.

b: Die Vergrößerung zeigt Sharpeysche Fasern, die im bukkalen Alveolarknochen inserieren (➔).

c: Die Vergrößerung zeigt Knochenresorption durch Osteoklasten (➔) an der lingualen Alveolarwand

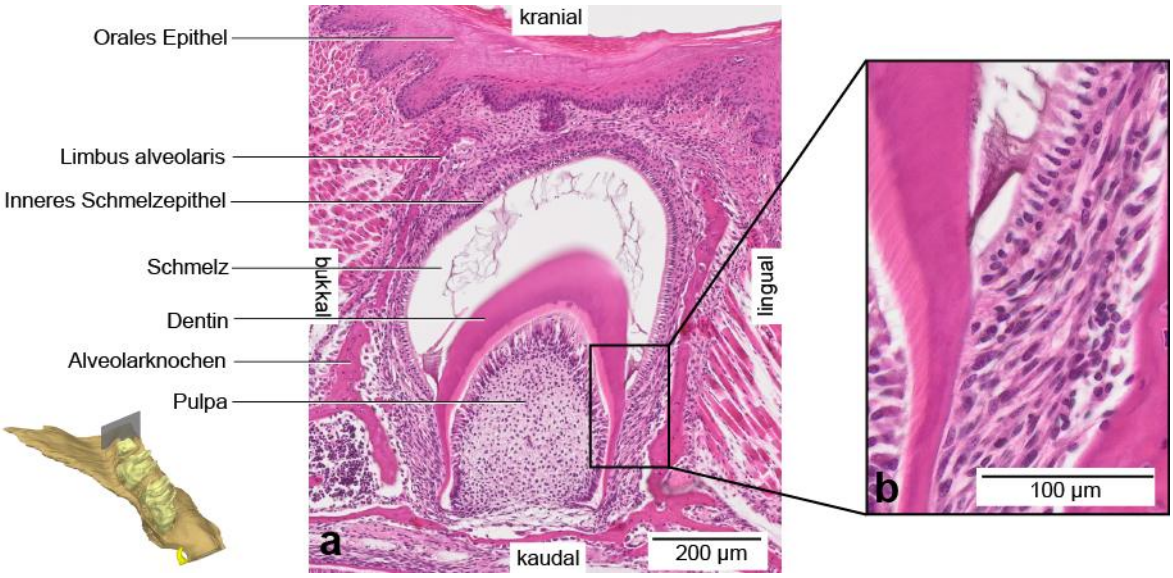

Abb. 37: P22, M_3, histologische Übersichtsdarstellung des Desmodonts.

a: Frontalschnitt durch den M_3. Der Schmelz wurde durch den Entkalkungsprozess herausgelöst, Färbung: HE, Vergrößerung 20x.

b: Die Vergrößerung zeigt lingual die dentogingivalen Faserbündel, vereinzelt sind zementoalveoläre Faserbündel sichtbar.

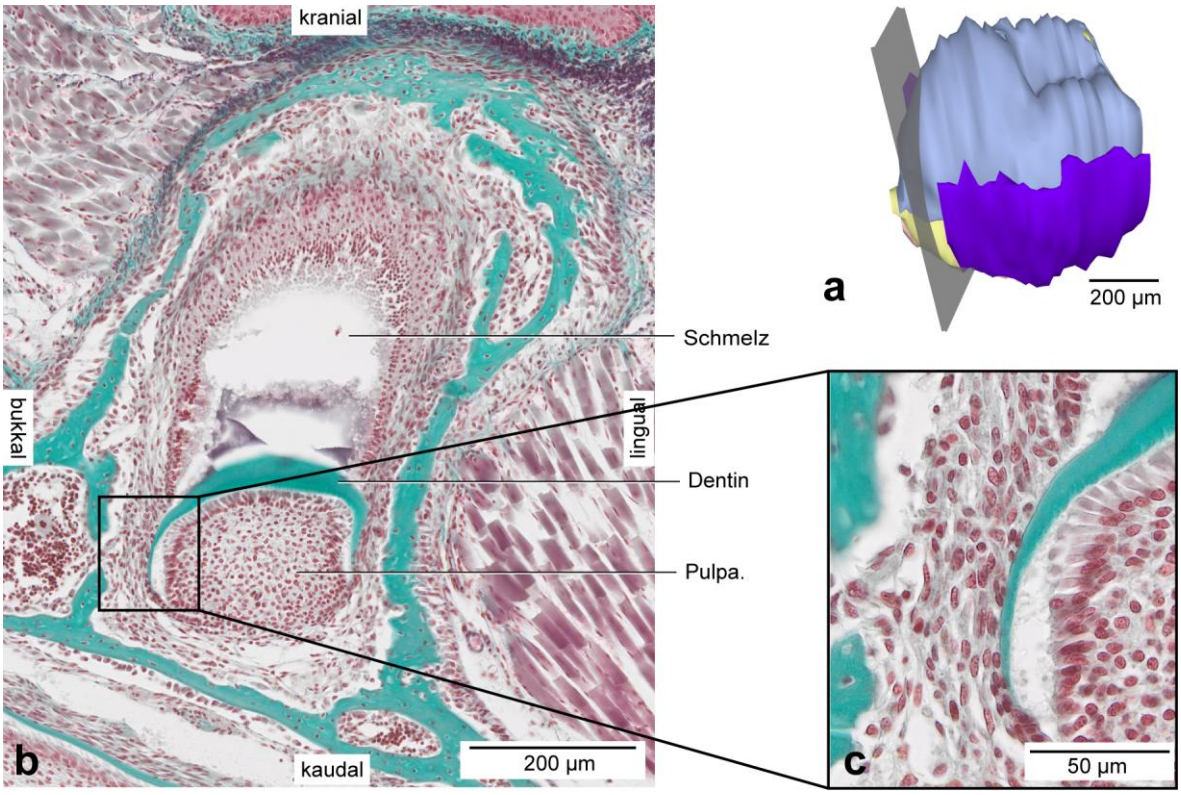

Abb. 38: P22, histologische Darstellung des Desmodonts des M_3.[19]

a: 3D-Rekonstruktion des M_3. Ansicht von bukkal, Schmelz (■), Dentin (■), Pulpa (■) und Desmodont (■) sind sichtbar.

b: Frontalschnitt durch den distalen Wurzelbereich, Schnittebene aus Abb. 38a. Der Schmelz wurde durch den Entkalkungsprozess teilweise herausgelöst, Färbung: Trichrom, Vergrößerung 40x.

c: Die Wurzeloberfläche des M_3 ist noch nicht vollständig mit Desmodontalfasern überspannt, die Vergrößerung zeigt die desmodontalfaserfreien Wurzelbereiche bukkal.

[19] Dreidimensionale Rekonstruktion erfolgte durch Valentina Woth (WOTH 2015 *in Vorbereitung*), ergänzt durch die Rekonstruktion des Desmodonts im Rahmen dieser Arbeit durch Isabel Nowak.

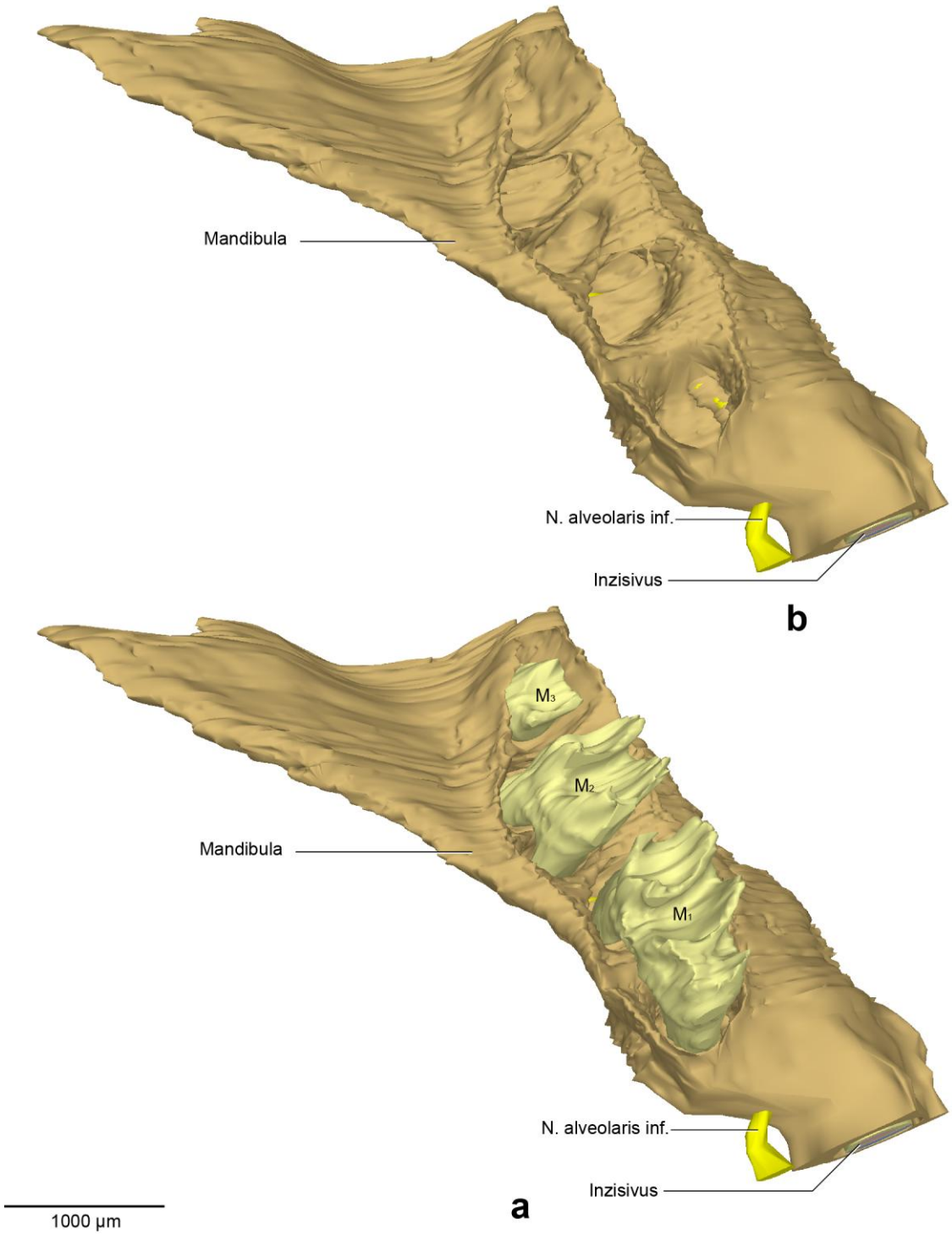

Abb. 39: P22, dreidimensionale Übersichtsdarstellung.[20]

a: 3D-Teilrekonstruktion, rechte Hälfte der Mandibula, Molarenregion. Ansicht von 45° kranial. Auf Grund des Entkalkungsprozesses konnte der Schmelz nicht in die Rekonstruktion mit einbezogen werden, das Dentin (■) ist sichtbar.

b: Dieselbe Rekonstruktion wie in Abb. 39a. Zur Sichtbarmachung der Alveolen sind die Molaren entfernt worden.

[20] Dreidimensionale Rekonstruktion erfolgte durch Valentina Woth (WOTH 2015 *in Vorbereitung*).

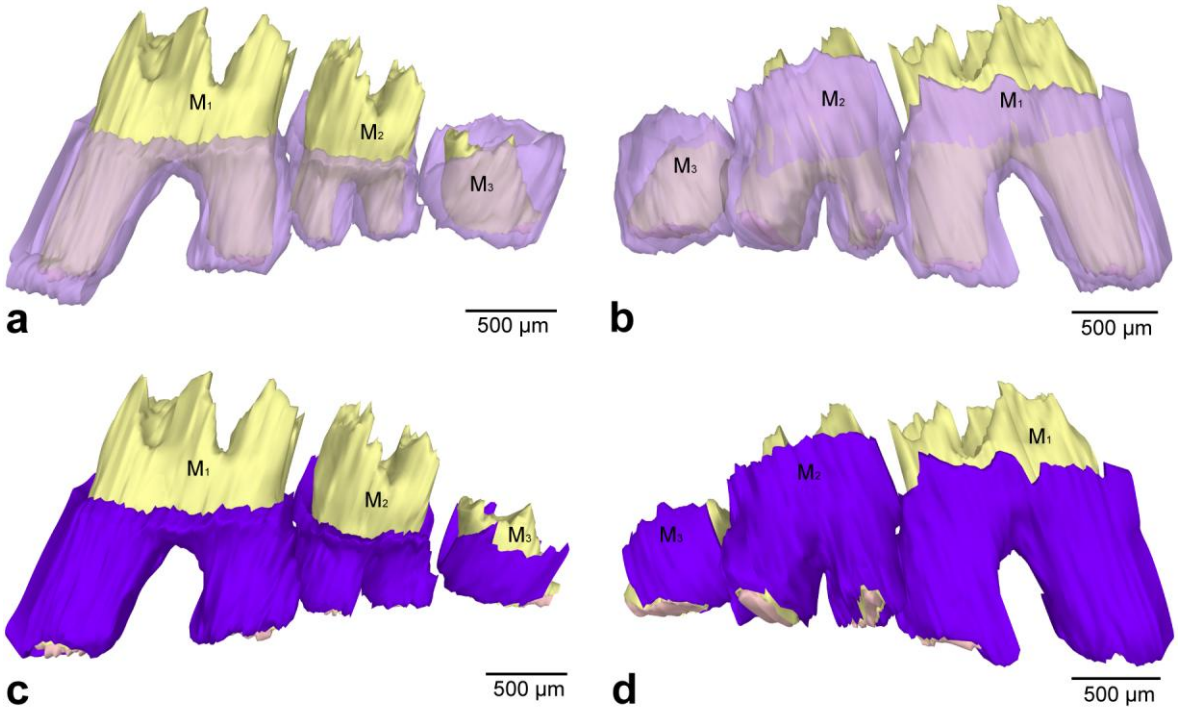

Abb. 40: P22, dreidimensionale Darstellung des Parodontalspalts und des Desmodonts von M_1, M_2 und M_3.[21]

a: Linguale Ansicht. Die Ausdehnung des Parodontalspalts (■) wird durch die semitransparente Darstellung deutlich. Da der M_3 noch nicht durchgebrochen ist, reicht der Parodontalspalt bis nach koronal. Wurzel- und Kronendentin (■) und die Pulpa (■) sind sichtbar. Auf Grund des Entkalkungsprozesses konnte der Schmelz von M_1, M_2 und M_3 nicht in die Rekonstruktion mit einbezogen werden.

b: Bukkale Ansicht. Dieselbe Rekonstruktion wie in Abb. 40a.

c: Linguale Ansicht. Dreidimensionale Rekonstruktion zur Darstellung des desmodontalen Faserapparats (■) auf der Wurzel. Apikal sind faserfreie Dentinareale sichtbar. Vor Allem die distalen Wurzelbereiche des M_3 sind nicht mit Desmodontalfasern überzogen.

d: Bukkale Ansicht. Dieselbe Rekonstruktion wie in Abb. 40c.

[21] Dreidimensionale Rekonstruktion erfolgte durch Valentina Woth (WOTH 2015 *in Vorbereitung*), ergänzt durch die Rekonstruktion des Parodontalspalts und des Desmodonts im Rahmen dieser Arbeit durch Isabel Nowak.

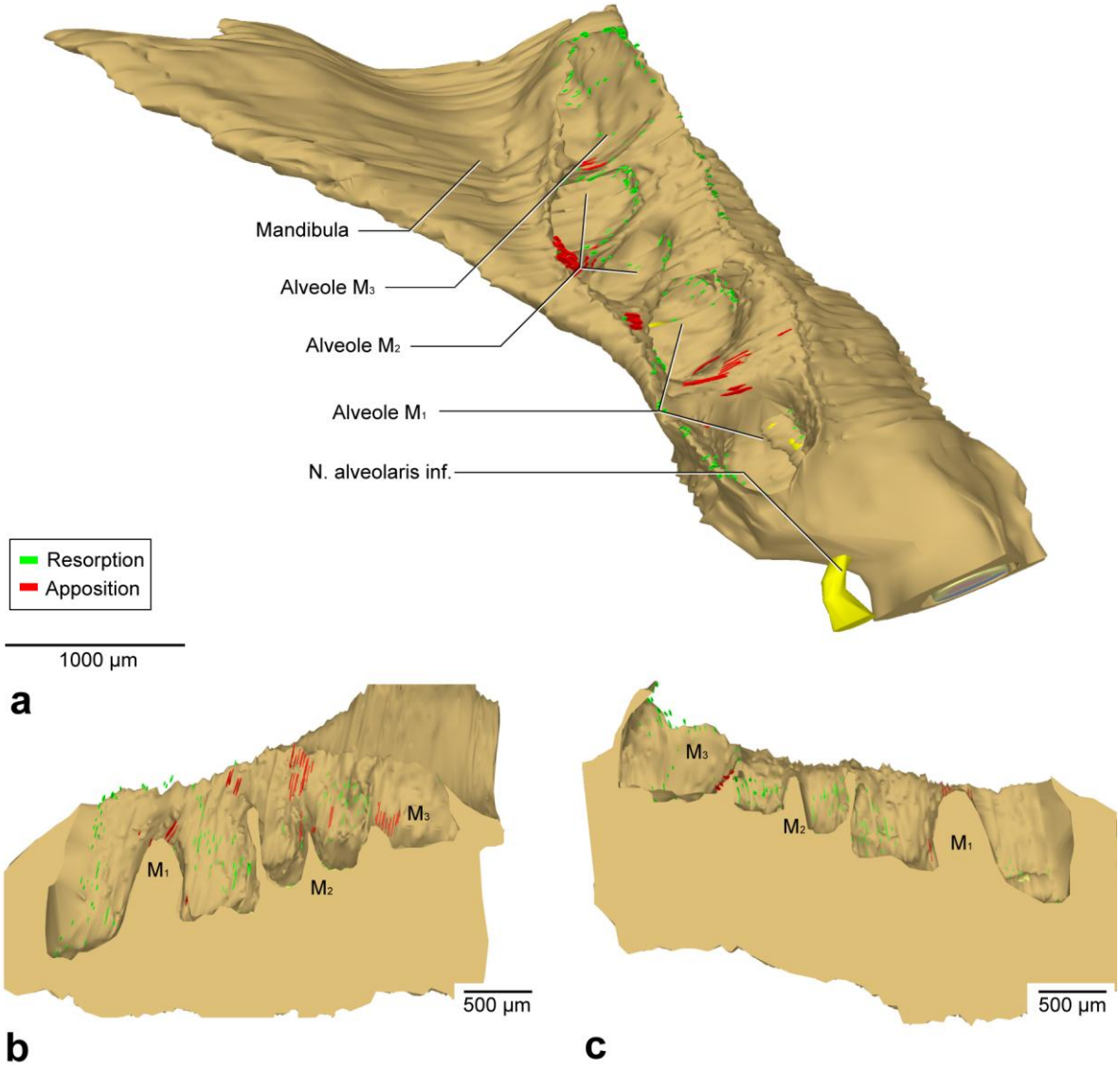

Abb. 41: P22, dreidimensionale Darstellung der Knochenumbauvorgänge.[22]

a: 3D-Teilrekonstruktion, rechte Hälfte der Mandibula, Molarenregion. Ansicht von 45° kranial. Darstellung der Knochenumbauvorgänge im Bereich der Alveolen.

b: Sagittalschnitt durch die Alveolen, linguale Ansicht. Darstellung der Knochenumbauvorgänge im Bereich der bukkalen Alveolarwände.

c: Dieselbe Rekonstruktion wie in Abb. 41b, bukkale Ansicht. Darstellung der Knochenumbauvorgänge im Bereich der lingualen Alveolarwände.

[22] Dreidimensionale Rekonstruktion erfolgte durch Valentina Woth (WOTH 2015 *in Vorbereitung*).

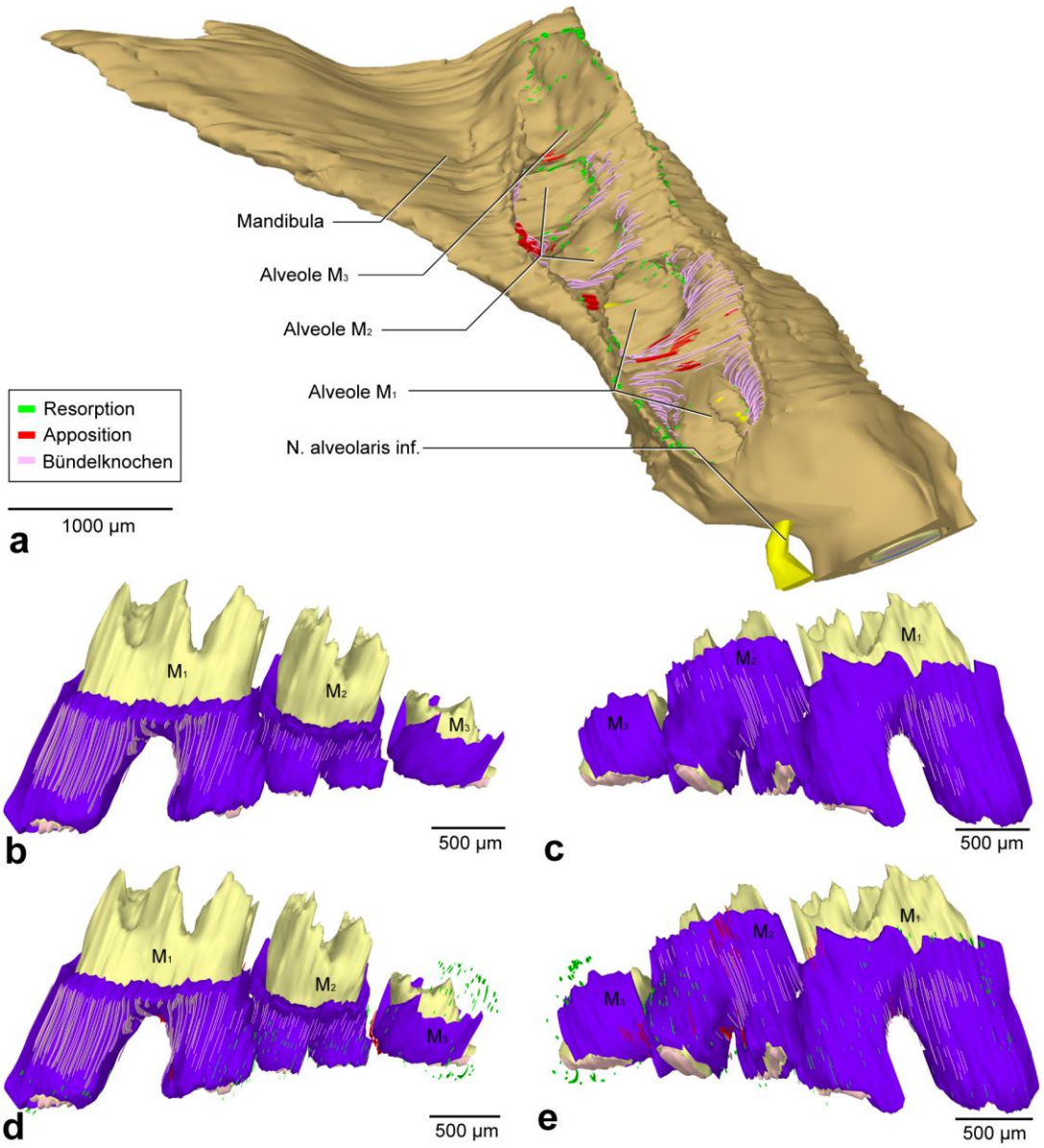

Abb. 42: P22, dreidimensionale Darstellung der Knochenumbauvorgänge und des Bündelknochens.[23]

a: 3D-Teilrekonstruktion, rechte Hälfte der Mandibula, Molarenregion. Ansicht von 45° kranial. Darstellung der Knochenumbauvorgänge und der Bündelknochenregion im Bereich der Alveolen.

b: Linguale Ansicht. Darstellung der Ausdehnung des Bündelknochens, dieser ist auf das Desmodont (■) projiziert. Dentin (■) und Pulpa (■) sind sichtbar. Auf Grund des Entkalkungsprozesses konnte der Schmelz nicht in die Rekonstruktion mit einbezogen werden.

c: Bukkale Ansicht. Dieselbe Rekonstruktion wie in Abb. 42b.

d: Linguale Ansicht. Darstellung der Knochenumbauvorgänge in Kombination mit der Lokalisation des Bündelknochens, diese sind auf das Desmodont (■) projiziert.

e: Bukkale Ansicht. Dieselbe Rekonstruktion wie in Abb. 42d.

[23] Dreidimensionale Rekonstruktion erfolgte durch Valentina Woth (WOTH 2015 *in Vorbereitung*), ergänzt durch die Rekonstruktion des Desmodonts und des Bündelknochens im Rahmen dieser Arbeit durch Isabel Nowak.

7.2.5 P26

Der M_1 ist in die Mundhöhle durchgebrochen (Abb. 43a). Der Limbus alveolaris befindet sich bukkal und lingual auf Höhe des oberen Wurzeldrittels, das Knochenfenster zwischen den Limbi alveolares wird wieder schmaler und weist eine Weite von 1000 µm auf (Abb. 46). Der N. alveolaris inf. verläuft weiterhin apexnah im Parodontalspalt ohne eine knöcherne Abgrenzung zur mesialen Wurzelspitze (Abb. 46). Der Abstand zu derselben beträgt 50 µm. Im Stadium P26 sind alle Fasergruppen um die Wurzel des M_1 erstmals deutlich ausgebildet. Dentogingivale, horizontale und schräge zementoalveoläre Faserbündel sowie radiär verlaufende apikale Faserbündel sind sichtbar, nur lingual der mesialen und distalen Wurzelspitze sind noch faserfreie Wurzelareale zu verzeichnen (50 µm) (Abb. 47). Das Verankerungsmuster der Sharpeyschen Fasern ähnelt dem des vorhergehenden Stadiums: Im Bereich der lingualen Alveolarwand ist der Bündelknochen großflächig in den zervikalen zwei Drittel der Alveole sichtbar (Abb. 49b). Ebenso an der Innenfläche des Limbus alveolaris bukkal (Abb. 43b) und am interradikulären Knochenseptum (Abb. 49b,c) kann Bündelknochen identifiziert werden. Die mesiale und distale Alveolarwand weisen jedoch keinen Bündelknochen auf. Knochenresorption ist das dominierende Knochenumbauverhalten in der Alveole des M_1. Mesial und distal des Zahnes sowie an der Innenfläche des bukkalen Limbus alveolaris wird Knochenresorption deutlich (Abb. 48b,c). Das apikale Drittel der lingualen Alveolarwand unterliegt ebenso Knochenresorption und ein weiteres Knochenresorptionsareal ist im zervikalen Bereich der bukkalen Alveole um die mesiale Wurzel sichtbar (Abb. 49b). Knochenapposition findet im Bereich der Alveole des M_1 ausschließlich am interradikulären Knochenseptum statt (Abb. 48a).

Der M_2 ist in die Mundhöhle durchgebrochen, der Limbus alveolaris befindet sich bukkal auf Höhe des unteren Kronendrittels, lingual auf Höhe des oberen Wurzeldrittels (Abb. 44a). Über den Okklusionszustand kann allerdings keine Aussage gemacht werden. Das Knochenfenster zwischen den Limbi alveolares hat eine ähnliche Weite wie im vorhergehenden Stadium P22 (1098 µm) (Abb. 46). Alle Fasergruppen sind nun auch bei dem M_2 deutlich ausgebildet. Dentogingivale, horizontale und schräge zementoalveoläre und auch radiär verlaufende apikale Faserbündel sind sichtbar. Lediglich im Bereich der distalen Wurzel zeigen sich noch faserfreie Wurzelareale, die mesiale Wurzel ist komplett mit Faserbündeln überspannt. Die Ausdehnung des Bündelknochens erstreckt sich über die Distalfläche des interradikulären Knochenseptums (Abb. 44b, 49a), die mesiale Alveolarwand und den zervikalen Anteil der lingualen Alveolarwand (Abb. 44d, 49b). Ein lokalisiertes Areal von Bündelknochen ist bukko-zervikal

der mesialen Wurzel sichtbar (Abb. 49c). Bündelknochen und Knochenresorption sind an gegenüberliegenden Alveolarknochenarealen sichtbar (Abb. 49): Distal des Zahnes dominiert somit Knochenresorption. An der bukkalen Alveolarwand im Bereich der distalen Wurzel und an der lingualen Alveolarwand im apikalen Bereich um die Wurzelspitzen sind ebenso Knochenresorptionsvorgänge zu verzeichnen. Knochenapposition erfolgt lediglich im Bereich des interradikulären Knochenseptums.

Der M_3 ist im Stadium P26 noch nicht in die Mundhöhle durchgebrochen, das orale Epithel bedeckt komplett die Zahnkrone (Abb. 45). Der Limbus alveolaris liegt bukkal und lingual auf Höhe des mittleren Kronendrittels und das Knochenfenster zwischen den Limbi alveolares weist eine Weite von 584 µm auf (Abb. 46). Die Ausbildung der Desmodontalfasern schreitet nach apikal voran, sodass apikal keine faserfreien Wurzelareale mehr sichtbar sind. Dentogingivale Faserbündel ziehen vom zervikalen Wurzelbereich nach koronal, schräge zementoalveoläre Faserbündel sind zervikal und apikal sichtbar (Abb. 45b,c). Radiär verlaufende apikale Faserbündel können noch nicht identifiziert werden. Allerdings erfolgt erstmals eine Verankerung des M_3 im umliegenden Alveolarknochen und Bündelknochen ist im Bereich der interradikulären Einziehung bukkal und lingual zu finden (Abb. 49b,c). Bezüglich der Umbauvorgängen verlagert sich das Gewicht: Um den M_3 kann zunehmend Knochenapposition festgestellt werden (Abb. 48a). Appositionsvorgänge dominieren mesial-zervikal des Zahnes, an der lingualen Alveolarwand und an der bukkalen Alveolarwand, jedoch nur in dem Areal, das die mesiale Wurzel umfasst (Abb. 48a). Im Bereich des sich bildenden interradikulären Knochenseptums und der interradikuläre Einziehung ist ebenfalls Knochenapposition sichtbar (Abb. 49d,e). Knochenresorptionsvorgänge sind distal des Zahnes und am Knochenareal, das die distale Wurzelspitze umfasst, zu finden (Abb. 48).

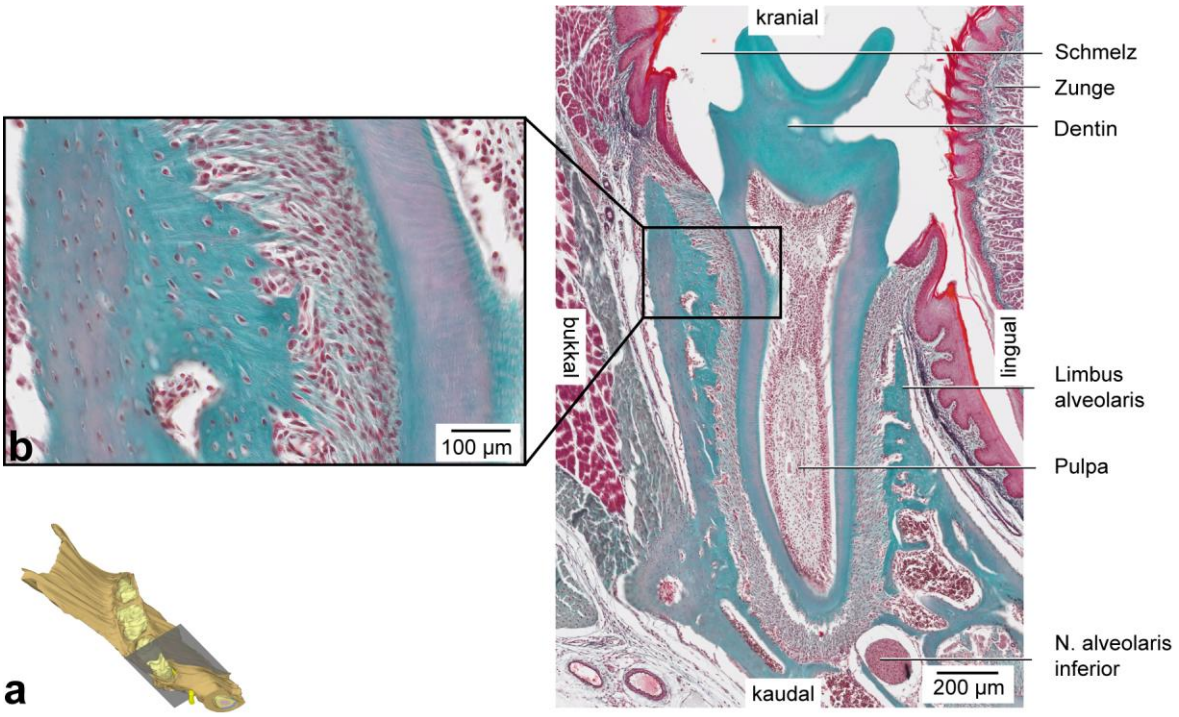

Abb. 43: P26, M_1, histologische Übersichtsdarstellung des Desmodonts.

a: Die Wurzeloberfläche des M_1 ist mit Desmodontalfasern überspannt, Frontalschnitt durch die mesiale Wurzel. Der Schmelz wurde durch den Entkalkungsprozess herausgelöst. Färbung: Trichrom, Vergrößerung 40x.

b: Die Vergrößerung zeigt lingual die schrägen zementoalveolären Faserbündel und die Insertion als Sharpeysche Fasern im Bündelknochen.

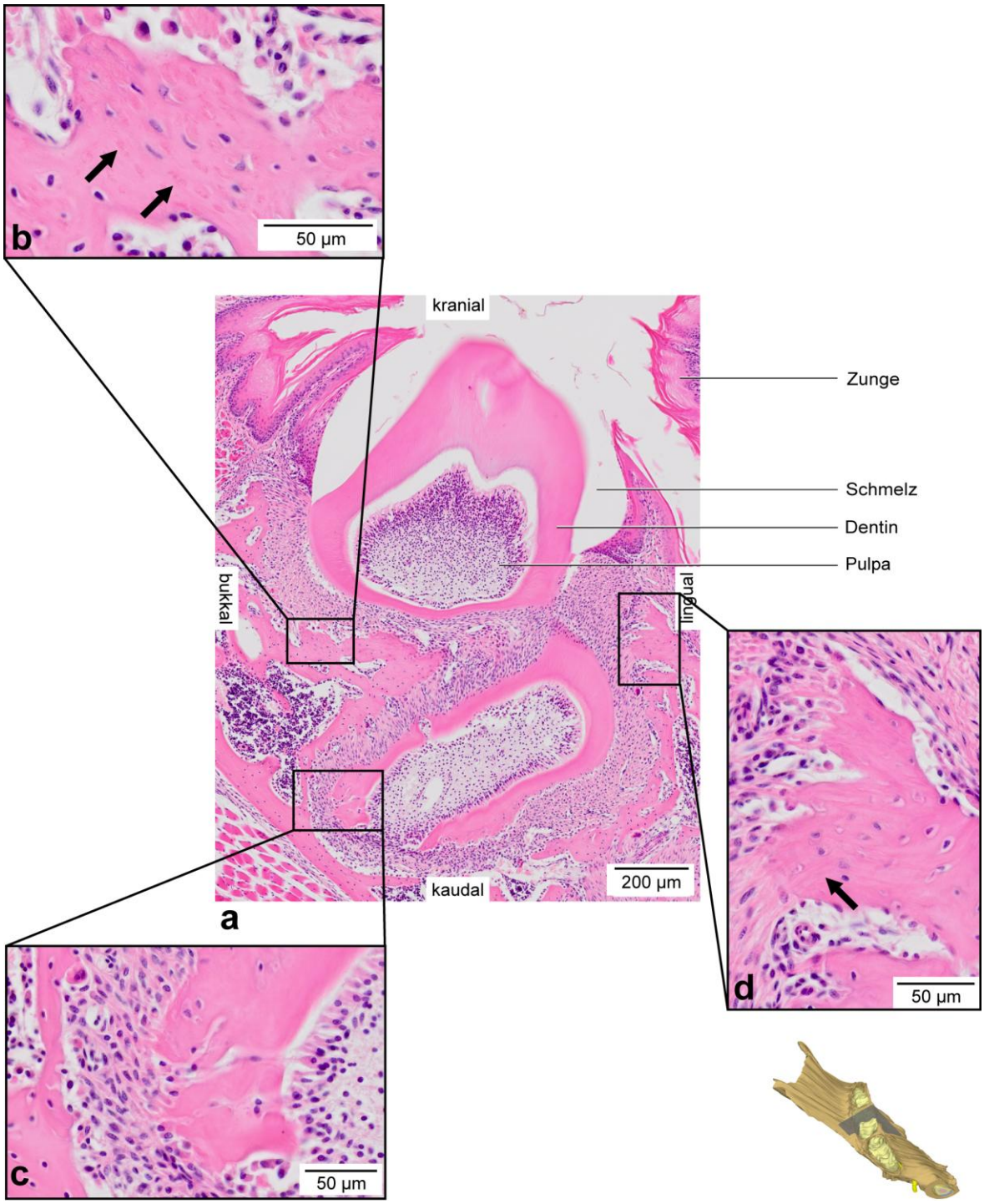

Abb. 44: P26, M_2, histologische Übersichtsdarstellung des Desmodonts.

a: Die Wurzeloberfläche des M_2 ist mit Desmodontalfasern überspannt, Frontalschnitt durch den Furkationsbereich und die mesiale Wurzel, der Schmelz wurde durch den Entkalkungsprozess herausgelöst, Färbung: HE, Vergrößerung 40x.

b: Die Vergrößerung zeigt den Bündelknochen an der bukkalen Einziehung des Zahnes, die Sharpeyschen Fasern (➔) sind quer zur Verlaufsrichtung angeschnitten.

c: Die Vergrößerung zeigt bukkal die apikalen Faserbündel.

d: Die Vergrößerung zeigt den Bündelknochen am lingualen Alveolarkamm, die Sharpeyschen Fasern (➔) sind längs zur Verlaufsrichtung angeschnitten.

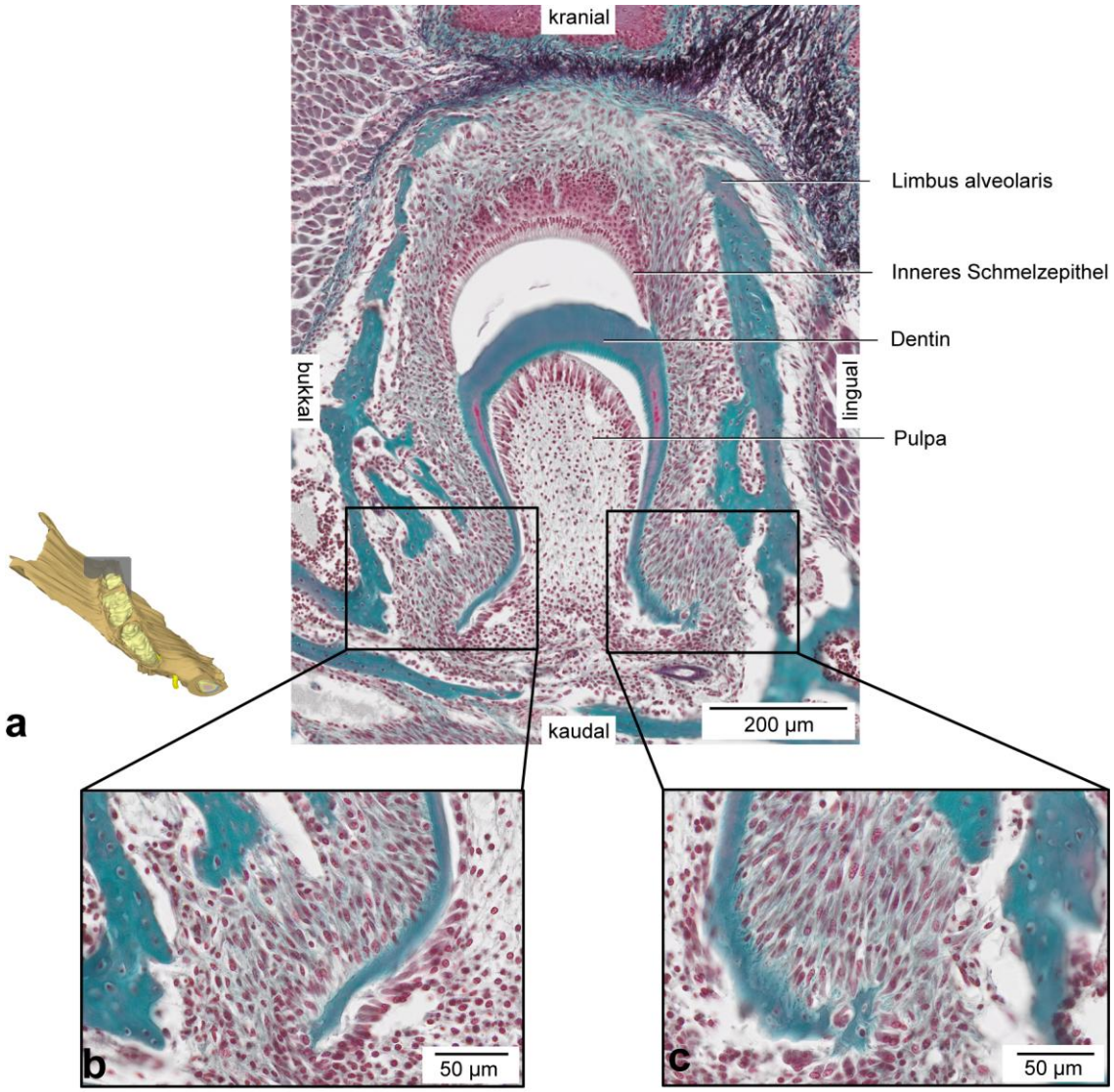

Abb. 45: P26, M_3, histologische Übersichtsdarstellung des Desmodonts.

a: Die Wurzeloberfläche des M_1 ist mit Desmodontalfasern überspannt, Frontalschnitt durch die mesiale Wurzel. Der Schmelz wurde durch den Entkalkungsprozess herausgelöst. Färbung: Trichrom, Vergrößerung 40x.

b: Die Vergrößerung zeigt bukkal die schrägen zementoalveoläre Faserbündel im apikalen Wurzelbereich.

c: Die Vergrößerung zeigt lingual die schrägen zementoalveoläre Faserbündel im apikalen Wurzelbereich.

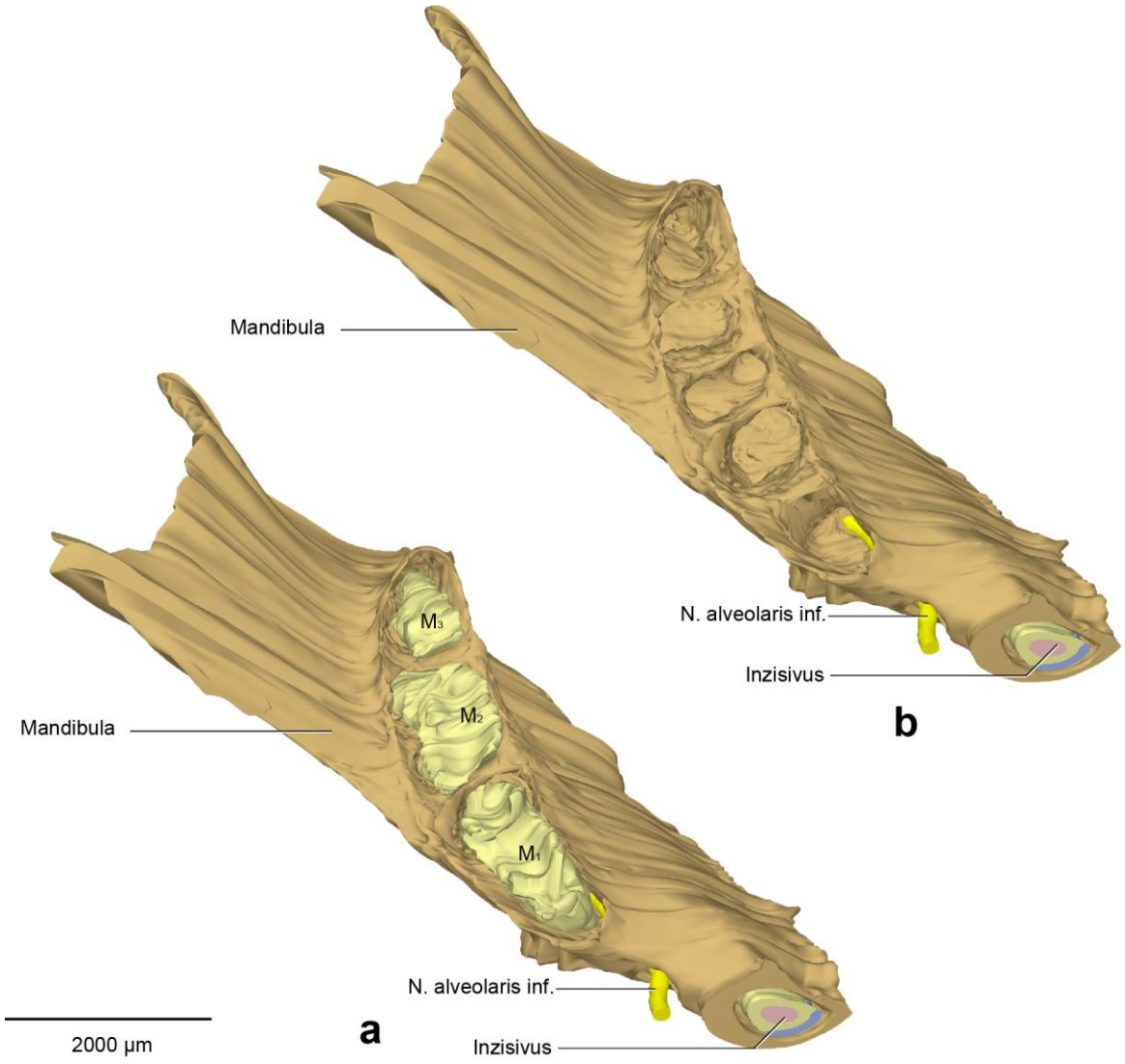

Abb. 46: P26, dreidimensionale Übersichtsdarstellung.

a: 3D-Teilrekonstruktion, rechte Hälfte der Mandibula, Molarenregion. Ansicht von 45° kranial. Auf Grund des Entkalkungsprozesses konnte der Schmelz nicht in die Rekonstruktion mit einbezogen werden, das Dentin (■) ist sichtbar.

b: Dieselbe Rekonstruktion wie in Abb. 46a. Zur Sichtbarmachung der Alveolen sind die Molaren entfernt worden.

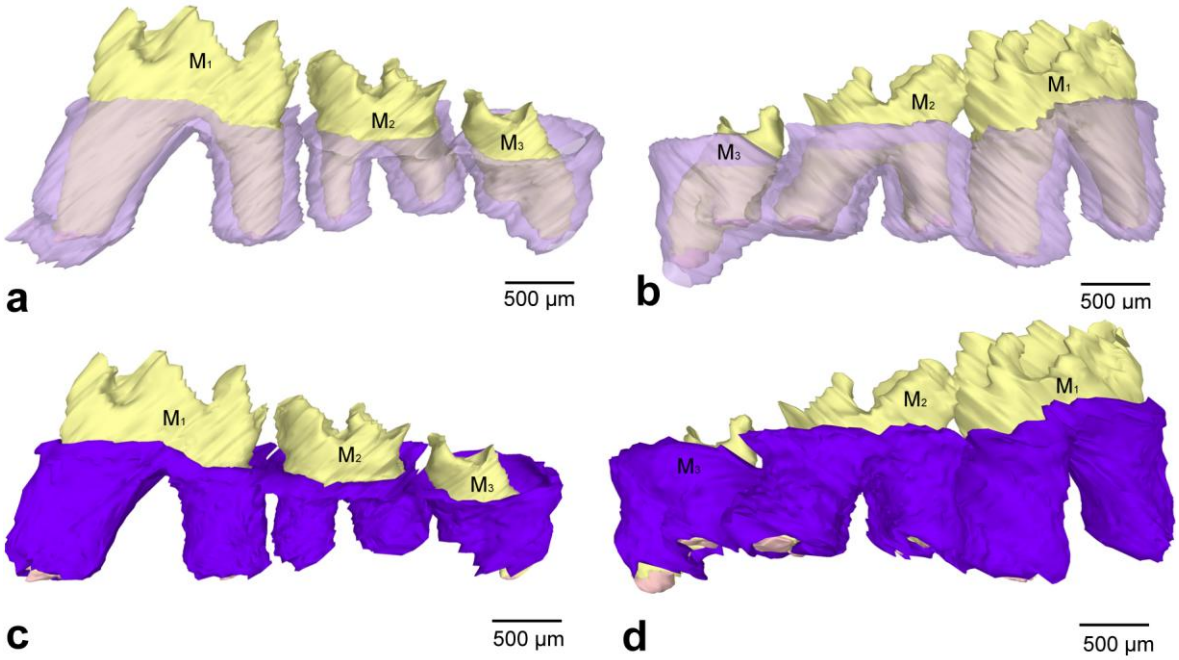

Abb. 47: P26, dreidimensionale Darstellung des Parodontalspalts und des Desmodonts von M_1, M_2 und M_3.

a: Linguale Ansicht. Die Ausdehnung des Parodontalspalts (■) wird durch die semitransparente Darstellung deutlich. Da der M_3 noch nicht durchgebrochen ist, reicht der Parodontalspalt bis nach koronal. Wurzel- und Kronendentin (■) und die Pulpa (■) sind sichtbar. Auf Grund des Entkalkungsprozesses konnte der Schmelz von M_1, M_2 und M_3 nicht in die Rekonstruktion mit einbezogen werden.

b: Bukkale Ansicht. Dieselbe Rekonstruktion wie in Abb. 47a.

c: Linguale Ansicht. Dreidimensionale Rekonstruktion zur Darstellung des desmodontalen Faserapparats (■) auf der Wurzel. Apikal am M_3 ist faserfreies Wurzeldentin sichtbar.

d: Bukkale Ansicht. Dieselbe Rekonstruktion wie in Abb. 47c.

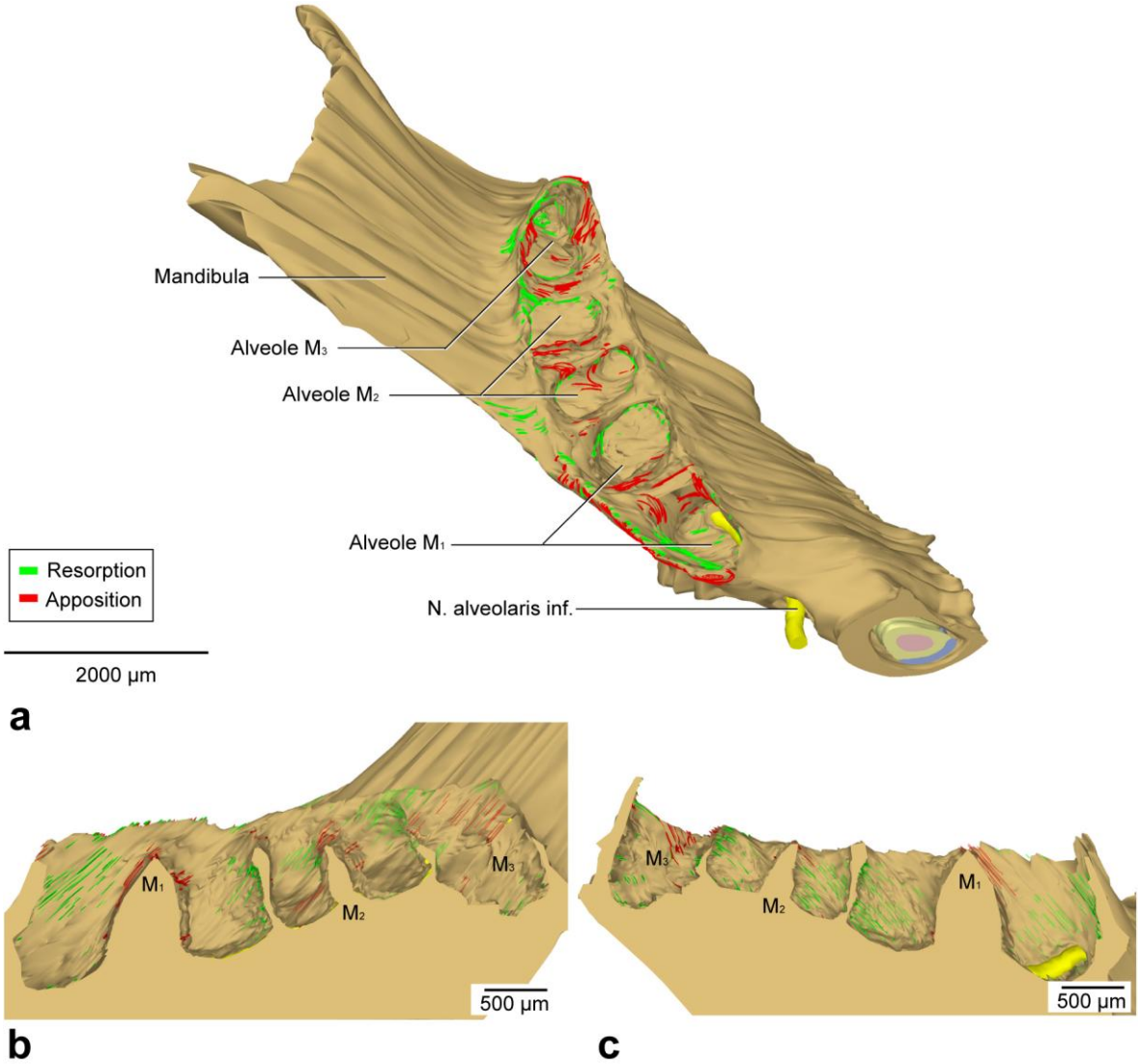

Abb. 48: P26, dreidimensionale Darstellung der Knochenumbauvorgänge.

a: 3D-Teilrekonstruktion, rechte Hälfte der Mandibula, Molarenregion. Ansicht von 45° kranial. Darstellung der Knochenumbauvorgänge im Bereich der Alveolen.

b: Sagittalschnitt durch die Alveolen, linguale Ansicht. Darstellung der Knochenumbauvorgänge im Bereich der bukkalen Alveolarwände.

c: Dieselbe Rekonstruktion wie in Abb. 48b, bukkale Ansicht. Darstellung der Knochenumbauvorgänge im Bereich der lingualen Alveolarwände. Der Verlauf des N. alveolaris inf. (■) durch die Alveole des M_1 ist sichtbar.

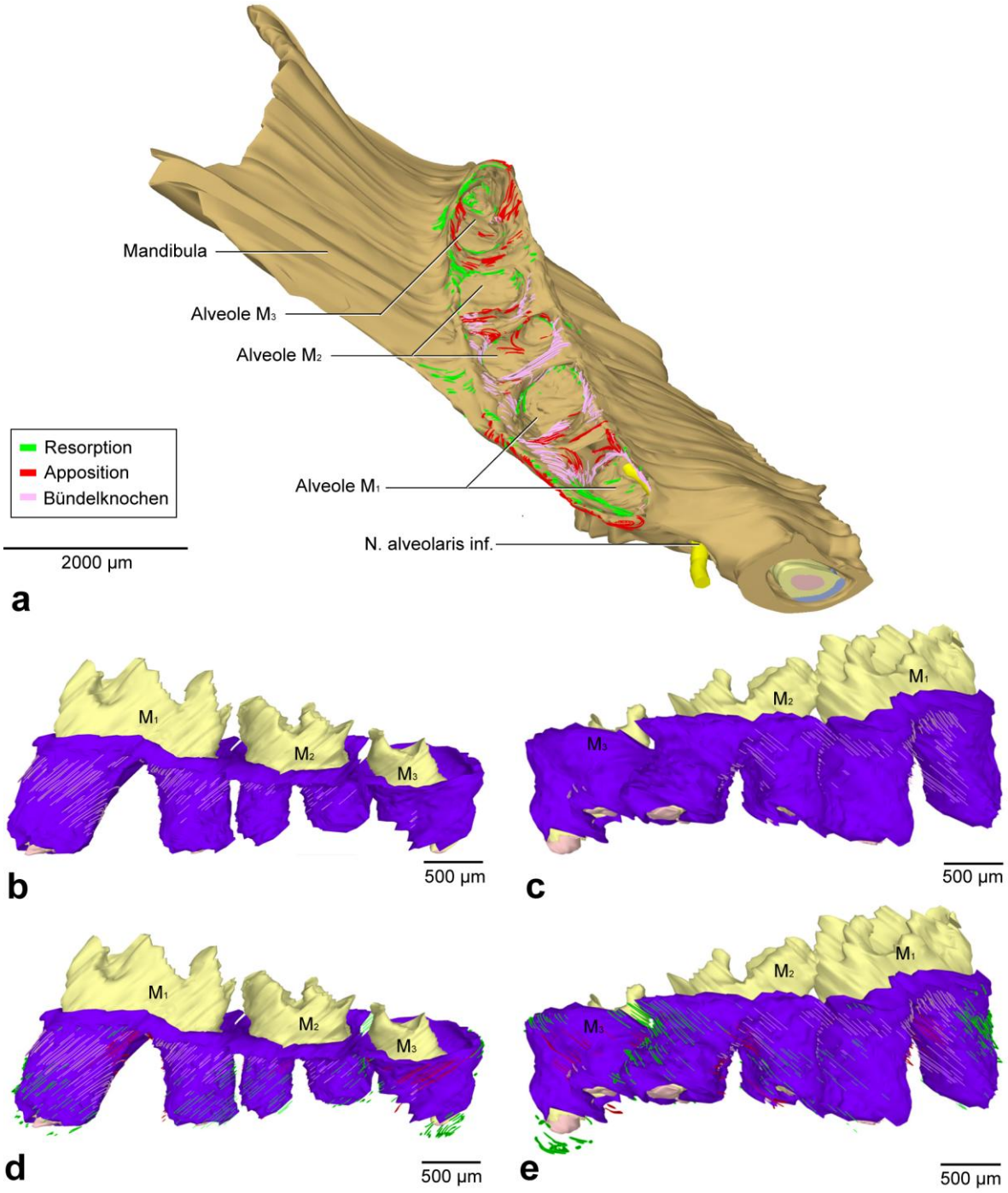

Abb. 49: P26, dreidimensionale Darstellung der Knochenumbauvorgänge und des Bündelknochens.

a: 3D-Teilrekonstruktion, rechte Hälfte der Mandibula, Molarenregion. Ansicht von 45° kranial. Darstellung der Knochenumbauvorgänge und der Bündelknochenregion im Bereich der Alveolen.

b: Linguale Ansicht. Darstellung der Ausdehnung des Bündelknochens, dieser ist auf das Desmodont (■) projiziert. Dentin (■) und Pulpa (■) sind sichtbar. Auf Grund des Entkalkungsprozesses konnte der Schmelz nicht in die Rekonstruktion mit einbezogen werden.

c: Bukkale Ansicht. Dieselbe Rekonstruktion wie in Abb. 49b.

d: Linguale Ansicht. Darstellung der Knochenumbauvorgänge in Kombination mit der Lokalisation des Bündelknochens, diese sind auf das Desmodont (■) projiziert.

e: Bukkale Ansicht. Dieselbe Rekonstruktion wie in Abb. 49d.

7.2.6 P32

Der M_1 ist in die Mundhöhle durchgebrochen und der Limbus alveolaris befindet sich bukkal und lingual auf Höhe des oberen Wurzeldrittels (Abb. 52). Somit wird das Knochenfenster wieder schmaler und weist eine Weite von 741 µm auf. Der N. alveolaris inf. verläuft apexnah im Parodontalspalt des M_1, der Abstand zur mesialen Wurzelspitze beträgt 52 µm und keine knöcherne Abgrenzung trennt in diesem Bereich den Canalis mandibularis von dem Parodontalspalt (Abb. 50a). Alle Fasergruppen sind, wie bereits in P26, deutlich ausgebildet. Dentogingivale, horizontale und schräge zementoalveoläre sowie apikale Faserbündel bedecken die gesamte Wurzeloberfläche (Abb. 53c, d). Die Verankerung des Zahnes mittels Sharpeyschen Fasern im umliegenden Alveolarknochen erfolgt überwiegend im zervikalen Bereich der lingualen Alveolarwand und am interradikulären Knochenseptum. Mesial und distal des Zahnes sowie an der bukkalen Alveolarwand ist kein Bündelknochen identifizierbar (Abb. 55b, c). Jedoch zeigen mesial und distal des Zahnes Knochenresorption. Das Resorptionsareal erstreckt sich über die mesio-bukkale Alveolarwand, von zervikal bis apikal (Abb. 54,55). Knochenapposition istlediglich am interradikulären Knochenseptum (Abb. 54) sichtbar.

Der M_2 ist in die Mundhöhle durchgebrochen. Der Limbus alveolaris befindet sich bukkal und lingual auf Höhe des oberen Wurzeldrittels, das Knochenfenster wird wieder schmaler und weist eine Weite von 784 µm auf (Abb. 52). Auch die dem M_2 sind alle Fasergruppen deutlich ausgebildet. Dentogingivale, horizontale und schräge zementoalveoläre Faserbündel sowie radiär verlaufende apikale Faserbündel bedecken die gesamte Wurzeloberfläche (Abb. 51b). Es sind keine faserfreien Wurzelareale apikal mehr sichtbar (Abb. 53c, d). Die Ausdehnung des Bündelknochens ähnelt den vorhergehenden Stadien: Vor allem an der Distalfläche des interradikulären Knochenseptums und mesial des Zahnes ist Bündelknochen zu verzeichnen. Auch zervikal um die mesiale Wurzel und im zervikalen Bereich der lingualen Alveolarwand ist Bündelknochen sichtbar. Die Distalfläche des interradikulären Knochenseptums, welche zur mesialen Wurzel hinweist, bleibt jedoch frei von Bündelknochen, ebenso die distale Alveolarwand des M_2 (Abb. 55b, c). Knochenresorptionszonen können an der Mesialfläche des interradikulären Knochenseptums (Abb. 54) sowie distal des Zahnes und damit gegenüber der Lokalisation des Bündelknochens nachgewiesen werden (Abb. 55d, e). Knochenappositionszonen können mesial des Zahnes und an der Distalfläche des interradikulären Knochenseptum identifiziert werden (Abb. 55d, e). Apikal der mesialen Wurzel

und an der Innenfläche des lingualen Limbus alveolaris lassen sich vereinzelt Osteoblasten ausmachen (Abb. 54).

Auch der M_3 ist nun in die Mundhöhle durchgebrochen (bereits im Stadium P28), der Limbus alveolaris befindet sich bukkal und lingual auf Höhe des oberen Wurzeldrittels, sodass das Knochenfenster zwischen den Limbi alveolares seit P22 eine nahezu konstante Weite von 580 µm aufweist (Abb. 52). Bei dem M_3 sind in diesem Entwicklungsstadium alle Fasergruppen deutlich ausgebildet. Dentogingivale, horizontale und schräge zementoalveoläre Faserbündel und erstmals radiär verlaufende apikale Faserbündel sind sichtbar. Nur im bukkalen Bereich des Zahnes können noch 20 µm faserfreies Wurzeldentin nachgewiesen werden (Abb. 53d). Die Ausdehnung des Bündelknochens und damit die Verankerung des M_3 in seiner Alveole nehmen zu. Bündelknochen ist nun auch mesial des Zahnes und im zervikalen Bereich der bukkalen und lingualen Alveolarwand sichtbar (Abb. 55b, c). Knochenresorption zeigt sich hingegen distal des Zahnes und im Bereich des bukkalen Limbus alveolaris (Abb. 54a, b). Knochenapposition korreliert weitestgehend mit den Bündelknochenarealen: Mesial des Zahnes sowie im zervikalen Bereich der lingualen Alveolarwand kann Bündelknochen nachgewiesen werden (55d, e).

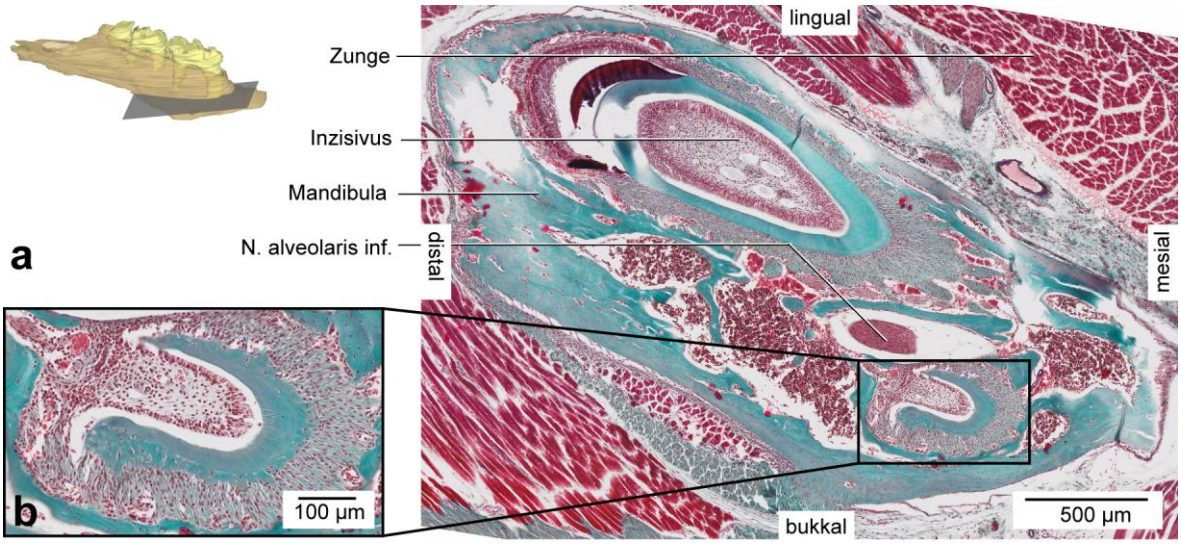

Abb. 50: P32, M_1, histologische Übersichtsdarstellung, horizontale Schnittführung.

a: Horizontalschnitt auf Höhe des Apex der mesialen Wurzel des M_1. Die Nähe des M_1 zum N. alveolaris inf. wird deutlich, Canalis mandibularis und der Parodontalspalt gehen ineinander über, ein knöchernes Septum fehlt. Färbung: Trichrom, Vergrößerung 40x.

b: Die Vergrößerung zeigt die apikalen Faserbündel um die mesiale Wurzelspitze des M_1.

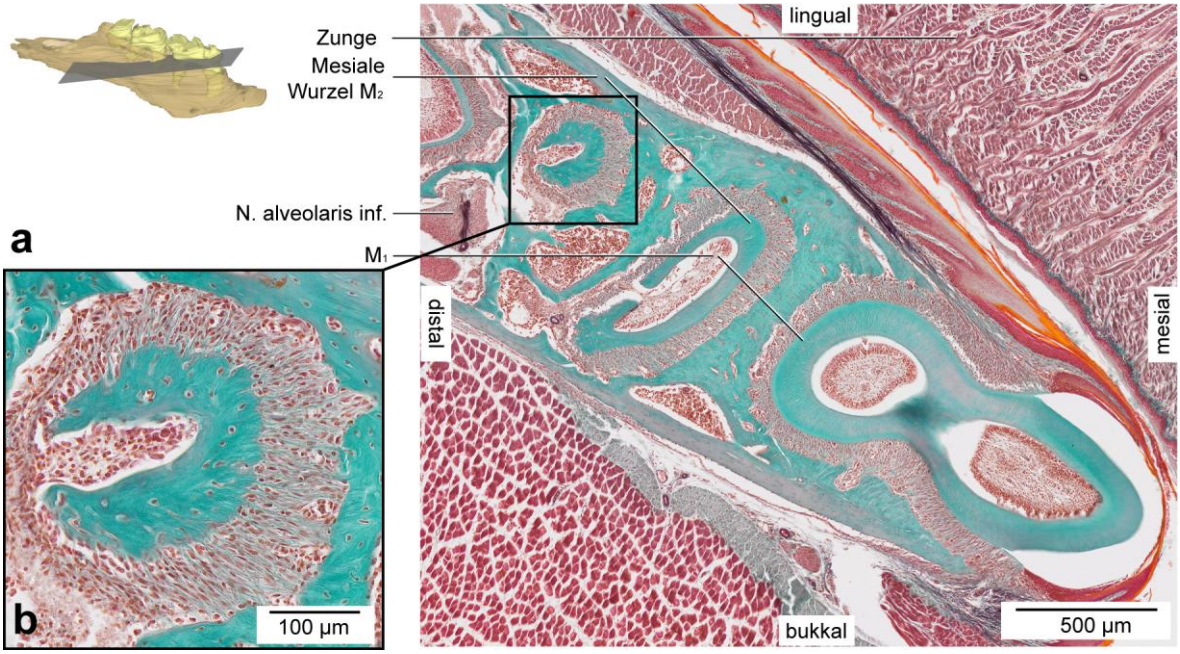

Abb. 51: P32, M_1 und M_2, histologische Übersichtsdarstellung, horizontale Schnittführung.

a: Horizontalschnitt auf Höhe des Apex der mesialen Wurzel des M_2, sowie der Krone und der distalen Wurzel des M_1. Der Schmelz wurde durch den Entkalkungsprozess teilweise herausgelöst. Der Parodontalspalt und der Canalis mandibularis mit dem N. alveolaris inf. sind durch ein knöchernes Septum voneinander getrennt. Färbung: Trichrom, Vergrößerung 40x.

b: Die Vergrößerung zeigt die apikalen Faserbündel um die mesiale Wurzelspitze des M_2.

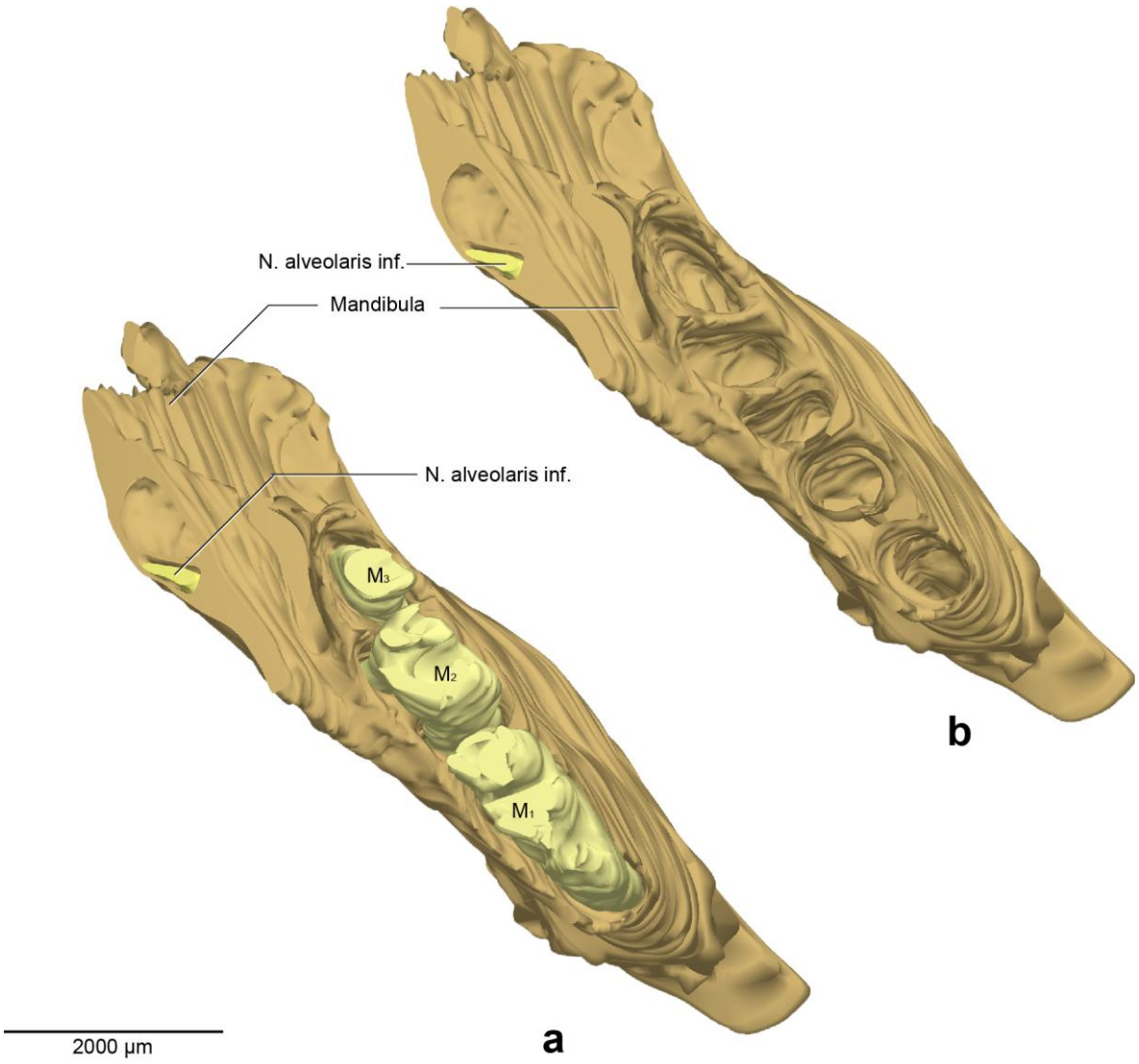

Abb. 52: P32, dreidimensionale Übersichtsdarstellung, horizontale Schnittführung.[24]

a: 3D-Teilrekonstruktion, rechte Hälfte der Mandibula, Molarenregion. Ansicht von 45° kranial. Auf Grund des Entkalkungsprozesses konnte der Schmelz nicht in die Rekonstruktion mit einbezogen werden, das Dentin (■) ist sichtbar.

b: Dieselbe Rekonstruktion wie in Abb. 52a. Zur Sichtbarmachung der Alveolen sind die Molaren entfernt worden.

[24] Dreidimensionale Rekonstruktion erfolgte durch Valentina Woth (WOTH 2015 *in Vorbereitung*).

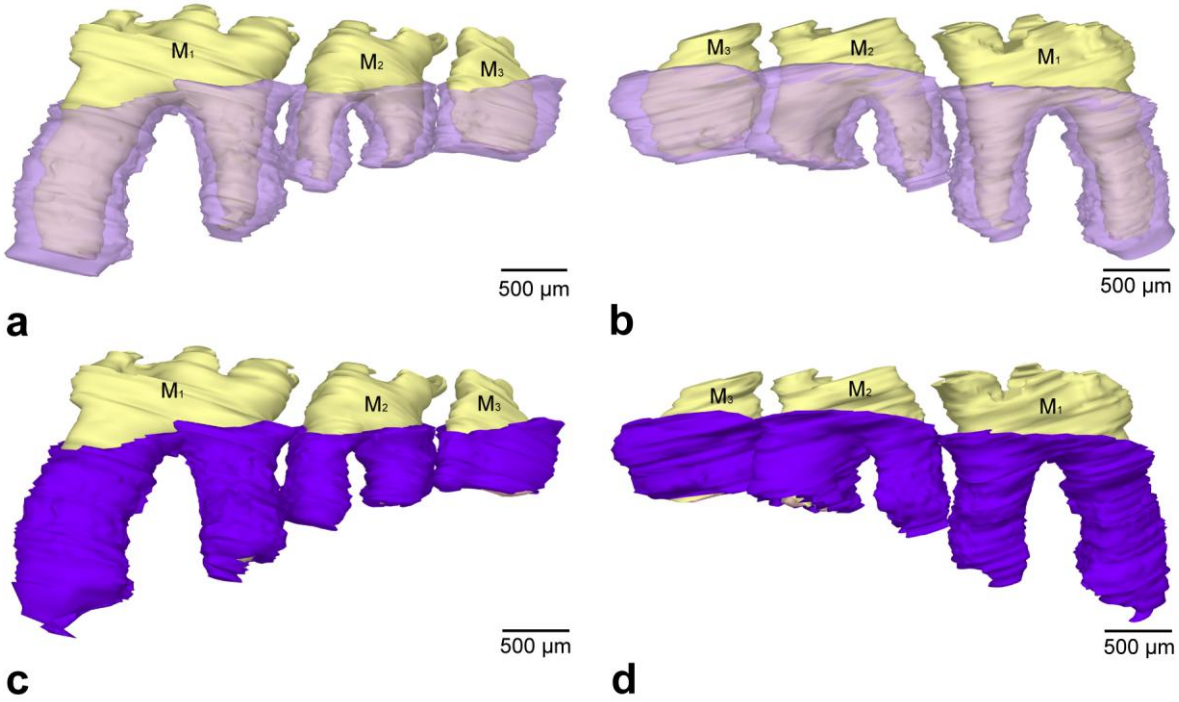

Abb. 53: P32, dreidimensionale Darstellung des Parodontalspalts und des Desmodonts von , M_1, M_2 und M_3.[25]

a: Linguale Ansicht. Die Ausdehnung des Parodontalspalts (■) wird durch die semitransparente Darstellung deutlich. Wurzel- und Kronendentin (■) und die Pulpa (■) sind sichtbar. Auf Grund des Entkalkungsprozesses konnte der Schmelz von M_1, M_2 und M_3 nicht in die Rekonstruktion mit einbezogen werden.

b: Bukkale Ansicht. Dieselbe Rekonstruktion wie in Abb. 53a.

c: Linguale Ansicht. Dreidimensionale Rekonstruktion zur Darstellung des desmodontalen Faserapparats (■) auf der Wurzel. Apikal sind keine faserfreien Dentinareale sichtbar.

d: Bukkale Ansicht. Dieselbe Rekonstruktion wie in Abb. 53c.

[25] Dreidimensionale Rekonstruktion erfolgte durch Valentina Woth (WOTH 2015 *in Vorbereitung*), ergänzt durch die Rekonstruktion des Parodontalspalts und Desmodonts im Rahmen dieser Arbeit durch Isabel Nowak.

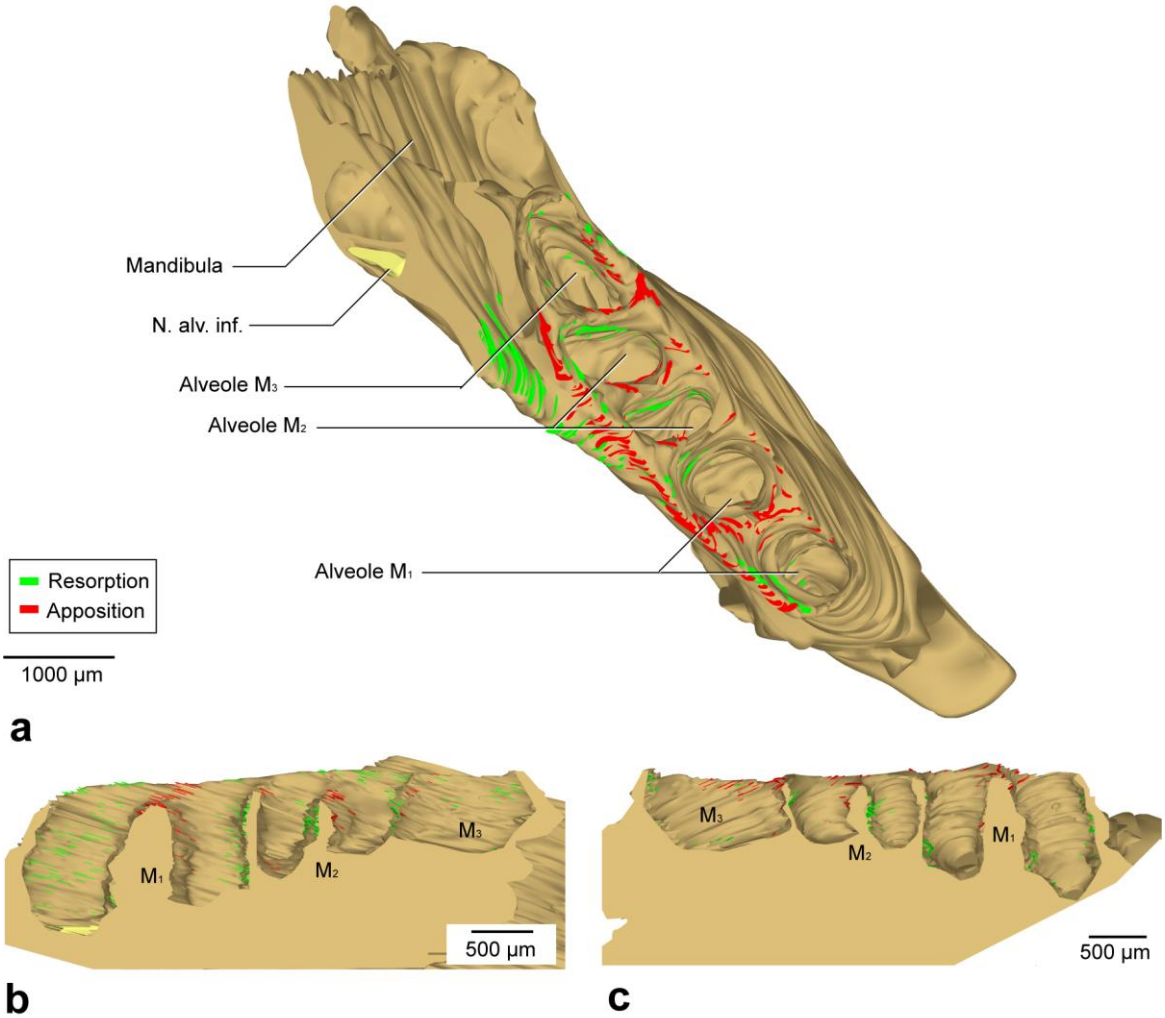

Abb. 54: P32, dreidimensionale Darstellung der Knochenumbauvorgänge.[26]

a: 3D-Teilrekonstruktion, rechte Hälfte der Mandibula, Molarenregion. Ansicht von 45° kranial. Darstellung der Knochenumbauvorgänge im Bereich der Alveolen.

b: Sagittalschnitt durch die Alveolen, linguale Ansicht. Darstellung der Knochenumbauvorgänge im Bereich der bukkalen Alveolarwände.

c: Dieselbe Rekonstruktion wie in Abb. 54b, bukkale Ansicht. Darstellung der Knochenumbauvorgänge im Bereich der lingualen Alveolarwände.

[26] Dreidimensionale Rekonstruktion erfolgte durch Valentina Woth (WOTH 2015 *in Vorbereitung*).

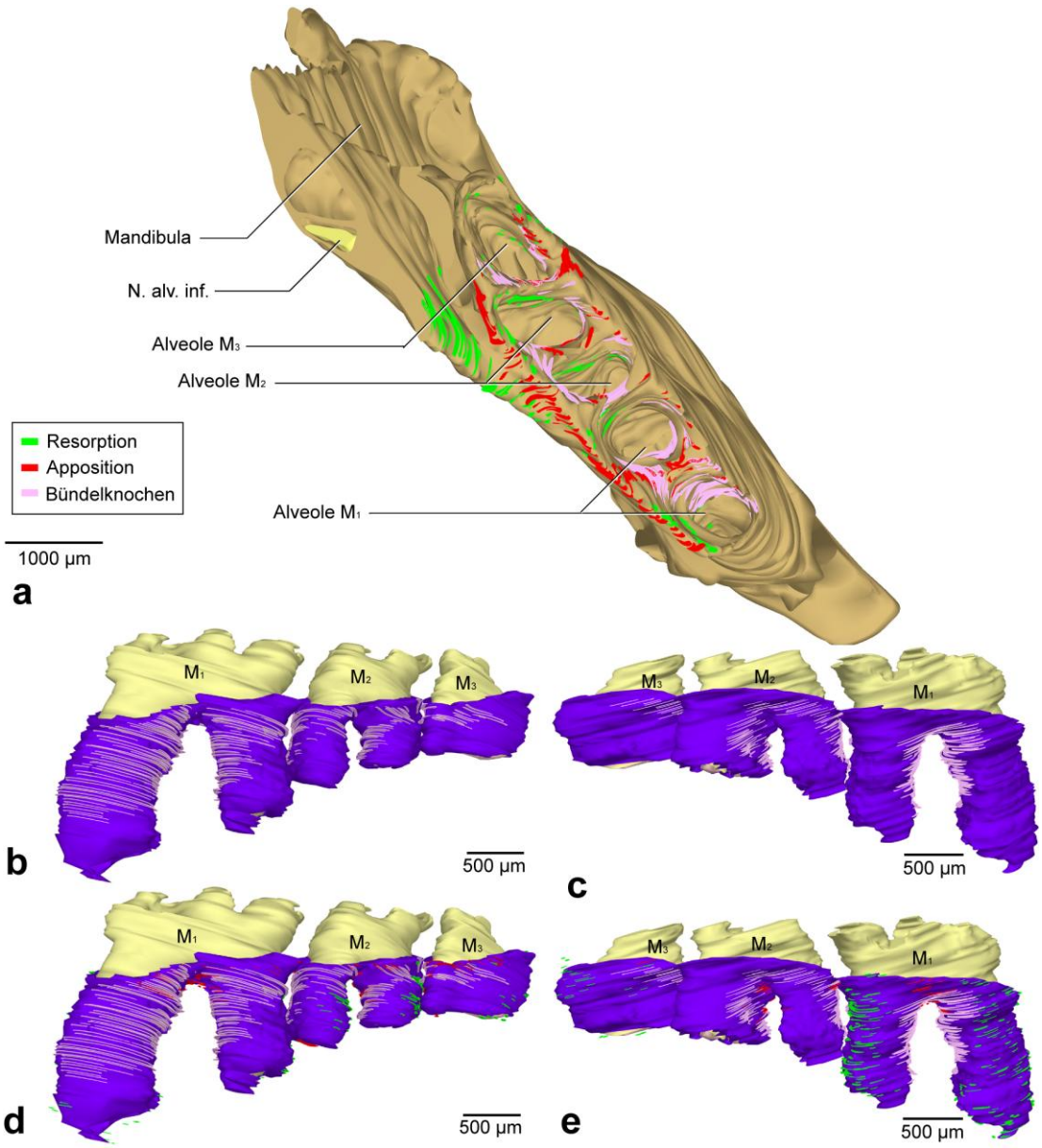

Abb. 55: P32, dreidimensionale Darstellung der Knochenumbauvorgänge und des Bündelknochens.[27]

a: 3D-Teilrekonstruktion, rechte Hälfte der Mandibula, Molarenregion. Ansicht von 45° kranial. Darstellung der Knochenumbauvorgänge und der Bündelknochenregion im Bereich der Alveolen.

b: Linguale Ansicht. Darstellung der Ausdehnung des Bündelknochens, dieser ist auf das Desmodont (■) projiziert. Das Dentin (■) und die Pulpa (■) sind sichtbar. Auf Grund des Entkalkungsprozesses konnte der Schmelz nicht in die Rekonstruktion mit einbezogen werden.

c: Bukkale Ansicht. Dieselbe Rekonstruktion wie in Abb. 55b.

d: Linguale Ansicht. Darstellung der Knochenumbauvorgänge in Kombination mit der Lokalisation des Bündelknochens, diese sind auf das Desmodont (■) projiziert.

e: Bukkale Ansicht. Dieselbe Rekonstruktion wie in Abb. 55d.

[27] Dreidimensionale Rekonstruktion erfolgte durch Valentina Woth (WOTH 2015 *in Vorbereitung*), ergänzt durch die Rekonstruktion des Desmodonts und des Bündelknochens im Rahmen dieser Arbeit durch Isabel Nowak.

7.2.7 P36

Der M_1 ist in die Mundhöhle durchgebrochen. Der Limbus alveolaris befindet sich bukkal und lingual auf Höhe des oberen Wurzeldrittels, das Knochenfenster weist eine Weite von 833 µm auf. Der N. alveolaris inf. verläuft weiterhin apexnah im Parodontalspalt ohne knöcherne Abgrenzung zur mesialen Wurzelspitze und hält zu dieser einen Abstand von 38 µm (Abb. 56a). Die gesamte Wurzeloberfläche ist mit Faserbündeln bedeckt: Dentogingivale, horizontale und schräge zementoalveoläre sowie apikale Faserbündel sind deutlich ausgebildet (Abb. 56a). Auch in diesem Stadium liegen keine faserfreien Wurzelareale mehr vor (Abb. 60c, d). Die Lokalisation des Bündelknochens um den M_1 ähnelt dem vorhergehenden Stadium P32: In den zervikalen zwei Drittel der lingualen Alveolarwand (Abb. 56c) und am interradikulären Knochenseptum ist Bündelknochen sichtbar. Mesial und distal des Zahnes sowie an der bukkalen Alveolarwand (Abb. 56b) kann kein Bündelknochen identifiziert werden (Abb. 62b, c). In der Abbildung ist sichtbar, dass sich der Bündelknochen histologisch identifizieren lässt (Abb. 56c). Knochenresorption überdeckt nahezu über die gesamte mesiale und die bukkale Alveolarwand (Abb. 61b). Distal des Zahnes und auch apikal der mesialen und distalen Wurzel können vereinzelt Osteoklasten identifiziert werden (Abb. 61,62). Im zervikalen Bereich der lingualen Alveolarwand liegt keine Knochenresorption vor. Knochenapposition ist um den M_1 nur sehr vereinzelt sichtbar: Grüppchen von Osteoblasten sind im Resorptionsgebiet an der bukkalen Alveolarwand der distalen Wurzel (Abb. 61b), an der lingualen Alveolarwand der distalen Wurzel (Abb. 61c) und am interradikulären Knochenseptum (Abb. 61a) zu finden.

Der M_2 ist in die Mundhöhle durchgebrochen, der Limbus alveolaris befindet sich bukkal auf Höhe des unteren Kronendrittels, lingual auf Höhe des oberen Wurzeldrittels. Das Knochenfenster zwischen den Limbi alveolares weist eine Weite von 892 µm auf (Abb. 57). Alle Fasergruppen sind deutlich ausgebildet und es können keine faserfreien Wurzelareale apikal mehr nachgewiesen werden (Abb. 60c, d). Dentogingivale, horizontale und schräge zementoalveoläre sowie apikale Faserbündel überspannen die gesamte Wurzeloberfläche. Die Insertionszonen der Sharpeyschen Fasern am umgebenen Alveolarknochen sind identisch mit dem vorhergehenden Stadium P32: Vor allem mesial des Zahnes, übergreifend auf die linguale und bukkale Alveolarwand der mesialen Wurzel und an der Distalfläche des interradikulären Knochenseptums ist Bündelknochen zu verzeichnen (Abb. 62b, c). Hingegen kann an der Mesialfläche des interradikulären Knochenseptums, welche zur mesialen Wurzel hinweist (Abb. 62a) und an der distalen und disto-bukkalen Alveolarwand des M_2 (Abb. 62c) kein

Bündelknochen identifiziert werden. Die apikal gelegenen Bereiche der lingualen Alveole weisen Knochenresorption auf. Auch distal des Zahnes, an der disto-bukkalen Alveolarwand sowie am bukkalen Limbus alveolaris sind, auf entgegengesetzter Seite des Bündelknochens, Knochenresorptionszonen erkennbar (Abb. 62d, e). Knochenappositionsareale zeigen sich weniger großflächig als Knochenresorptionsareale. Vereinzelt sind Osteoblasten am interradikulären Knochenseptum und apikal der mesialen Wurzel sichtbar. Des Weiteren kann Knochenapposition mesial des Zahnes nachgewiesen werden (Abb. 61).

Der M_3 ist mit seinem mesialen Höcker bereits in die Mundhöhle durchgebrochen, distal bedeckt noch eine Gingivakapuze seine Höckerspitzen. Ob er mesial bereits in die Okklusion eingetreten ist, kann nicht beurteilt werden. Der Limbus alveolaris befindet sich bukkal und lingual auf Höhe des unteren Kronendrittels (Abb. 58) und die Limbi alveolares weisen einen Abstand von 576 µm zueinander auf (Abb. 59). Am M_3 werden mit fortschreitendem Wurzelwachstum nun zwei apikale Foraminae deutlich (Abb. 60a, b).
Die gesamte Wurzeloberfläche des M_3 ist mit Faserbündel bedeckt und alle Fasergruppen sind sichtbar ausgebildet. Dentogingivale, horizontale und schräge zementoalveoläre Faserbündel sowie apikale Faserbündel ziehen zum angrenzenden Alveolarknochen (Abb. 58b). Die Ausdehnung des Bündelknochens um den M_3 nimmt zu (Abb. 62). Die Lokalisation gleicht dem vorhergehenden Stadium P32: Mesial des Zahnes und im zervikalen Bereich der bukkalen und lingualen Alveolarwand können Sharpeysche Fasern identifiziert werden. In diesen Regionen hat sich Bündelknochen ausgebildet (Abb. 62b, c). Knochenresorption findet sich ausschließlich distal des Zahnes (Abb. 61). Knochenapposition zeigt sich mesial des Zahnes und an der linguale Alveolarwand der distalen Wurzel (Abb. 61b, 62e).

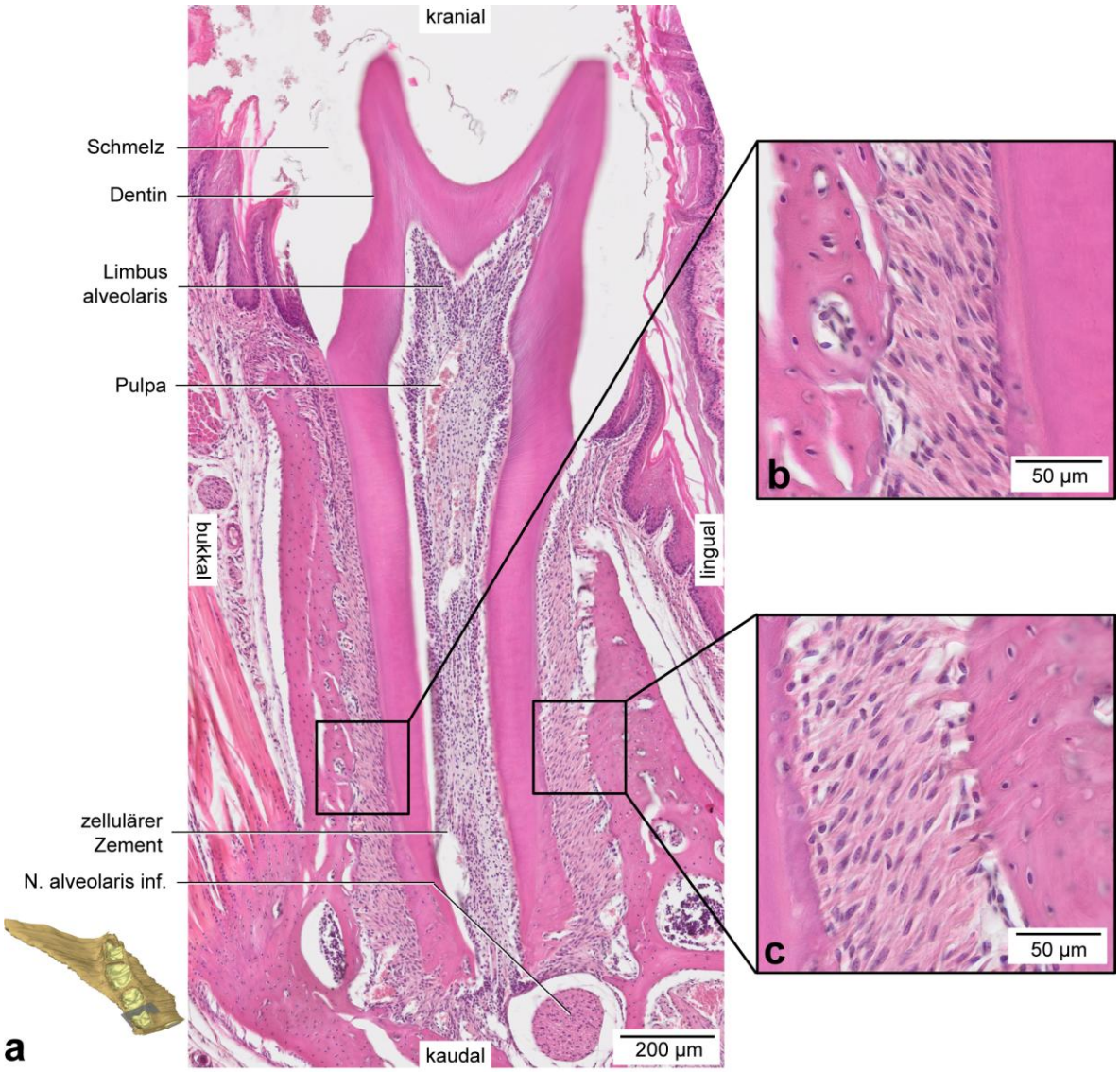

Abb. 56: P36, M_1, histologische Übersichtsdarstellung des Desmodonts.

a: Die Wurzeloberfläche des M_1 ist mit Desmodontalfasern überspannt, Frontalschnitt durch die mesiale Wurzel. Der Schmelz wurde durch den Entkalkungsprozess herausgelöst. Färbung: HE, Vergrößerung 40x.

b: Die Vergrößerung zeigt bukkal die schrägen zementoalveolären Faserbündel und den angrenzenden Alveolarknochen. Bündelknochen mit Sharpeyschen Fasern ist nicht sichtbar. Die Knochenoberfläche ist mit ruhenden Knochensaumzellen überzogen.

c: Die Vergrößerung zeigt lingual das Desmodont und den angrenzenden Bündelknochen. Faserbündel inserieren als Sharpeysche Fasern im Alveolarknochen.

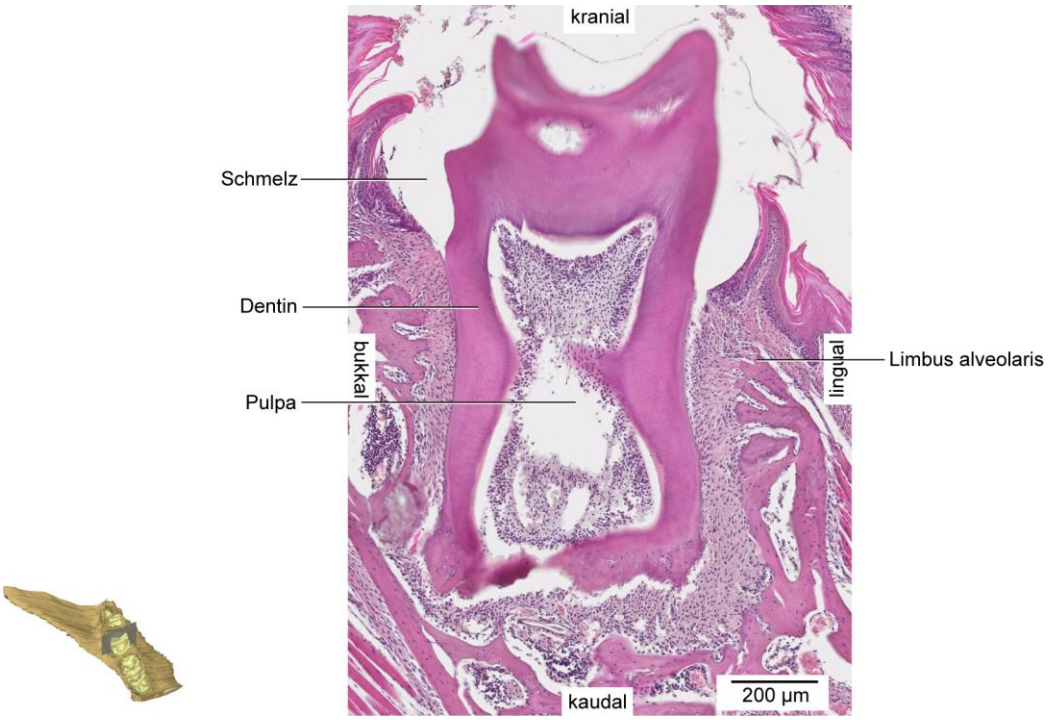

Abb. 57: P36, M_2, histologische Übersichtsdarstellung des Desmodonts.

Die Wurzeloberfläche des M_2 ist mit Desmodontalfasern überspannt, Frontalschnitt durch die mesiale Wurzel. Der Schmelz wurde durch den Entkalkungsprozess herausgelöst. Färbung: HE, Vergrößerung 40x.

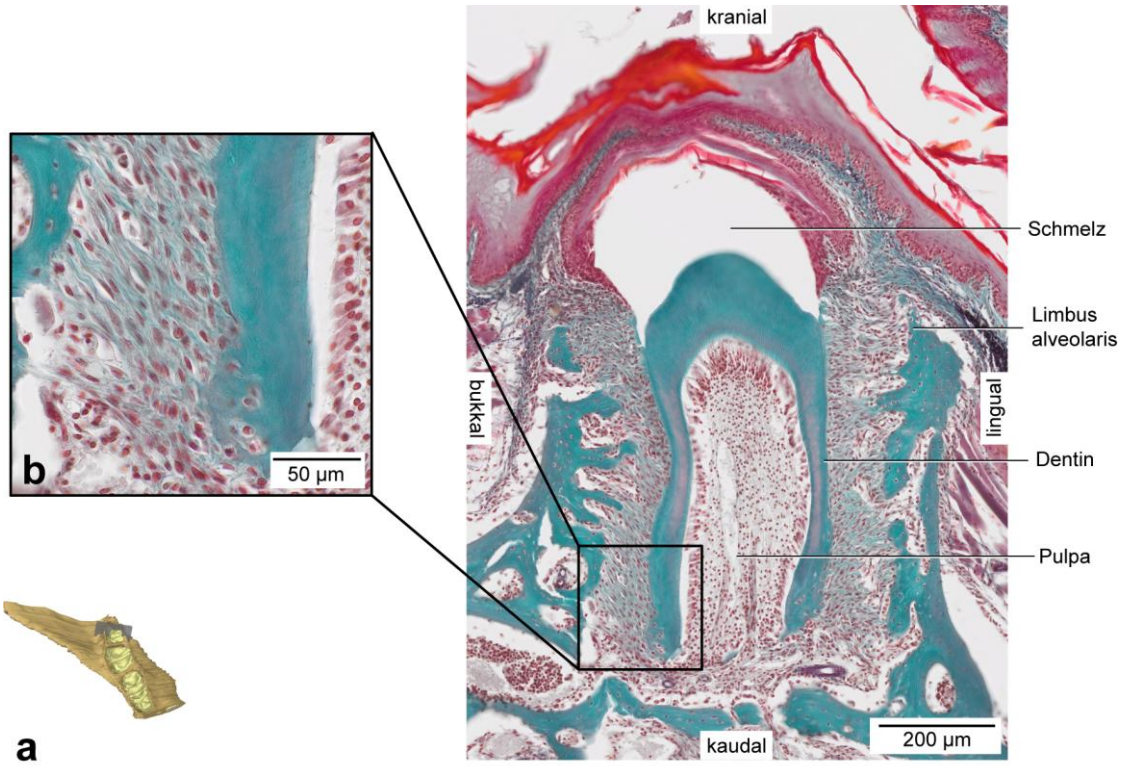

Abb. 58: P36, M_3, histologische Übersichtsdarstellung des Desmodonts.

a: Die Wurzeloberfläche des M_3 ist mit Desmodontalfasern überspannt, Frontalschnitt. Der Schmelz wurde durch den Entkalkungsprozess herausgelöst. Färbung: Trichrom, Vergrößerung 40x.

b: Die Vergrößerung zeigt bukkal die apikalen Faserbündel, zellulärer Zement ist sichtbar.

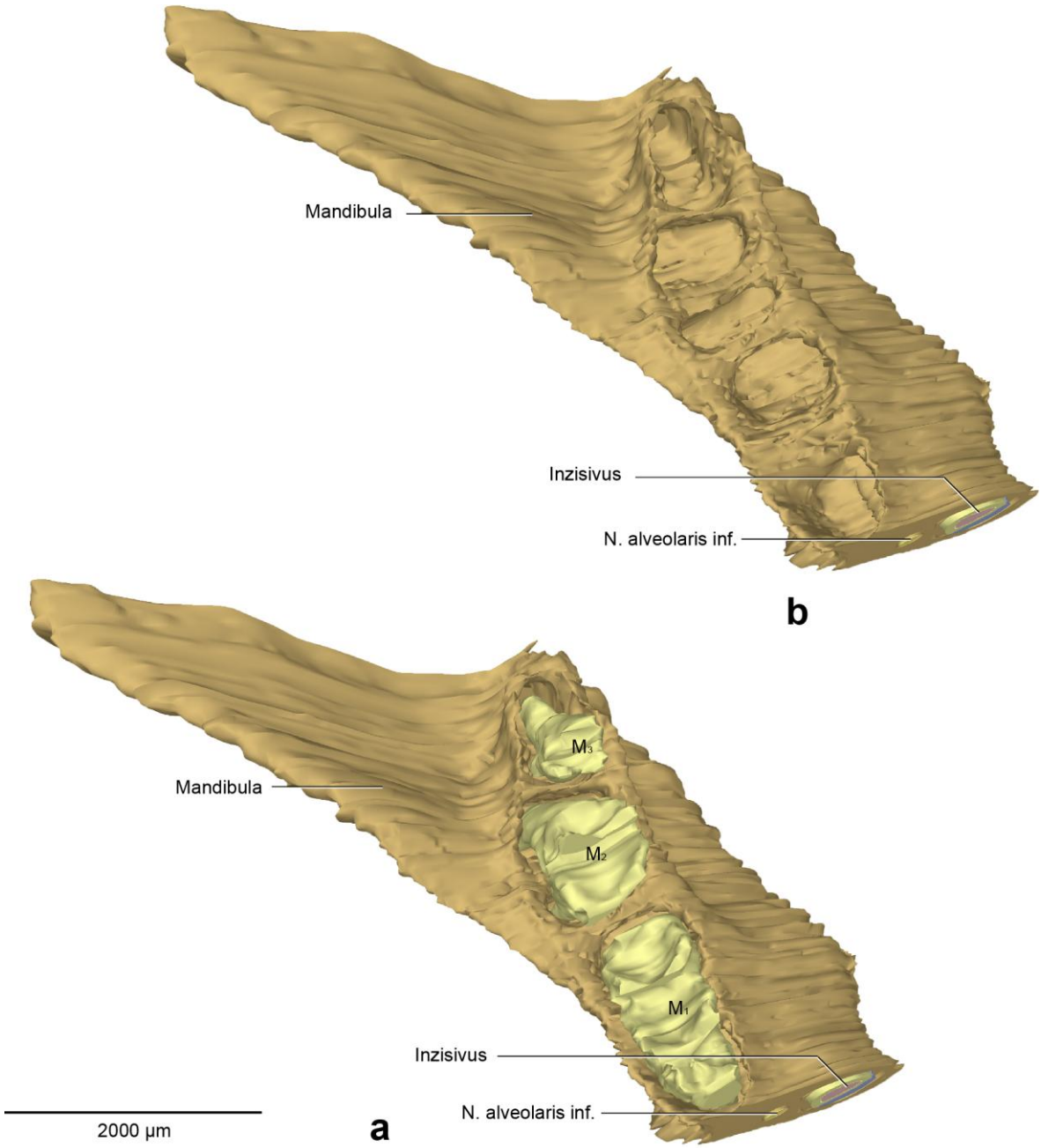

Abb. 59: P36, dreidimensionale Übersichtsdarstellung.[28]

a: 3D-Teilrekonstruktion, rechte Hälfte der Mandibula, Molarenregion. Ansicht von 45° kranial. Auf Grund des Entkalkungsprozesses konnte der Schmelz nicht in die Rekonstruktion mit einbezogen werden, das Dentin (■) ist sichtbar.

b: Dieselbe Rekonstruktion wie in Abb. 59a. Zur Sichtbarmachung der Alveolen sind die Molaren entfernt worden.

[28] Dreidimensionale Rekonstruktion erfolgte durch Valentina Woth (WOTH 2015 *in Vorbereitung*).

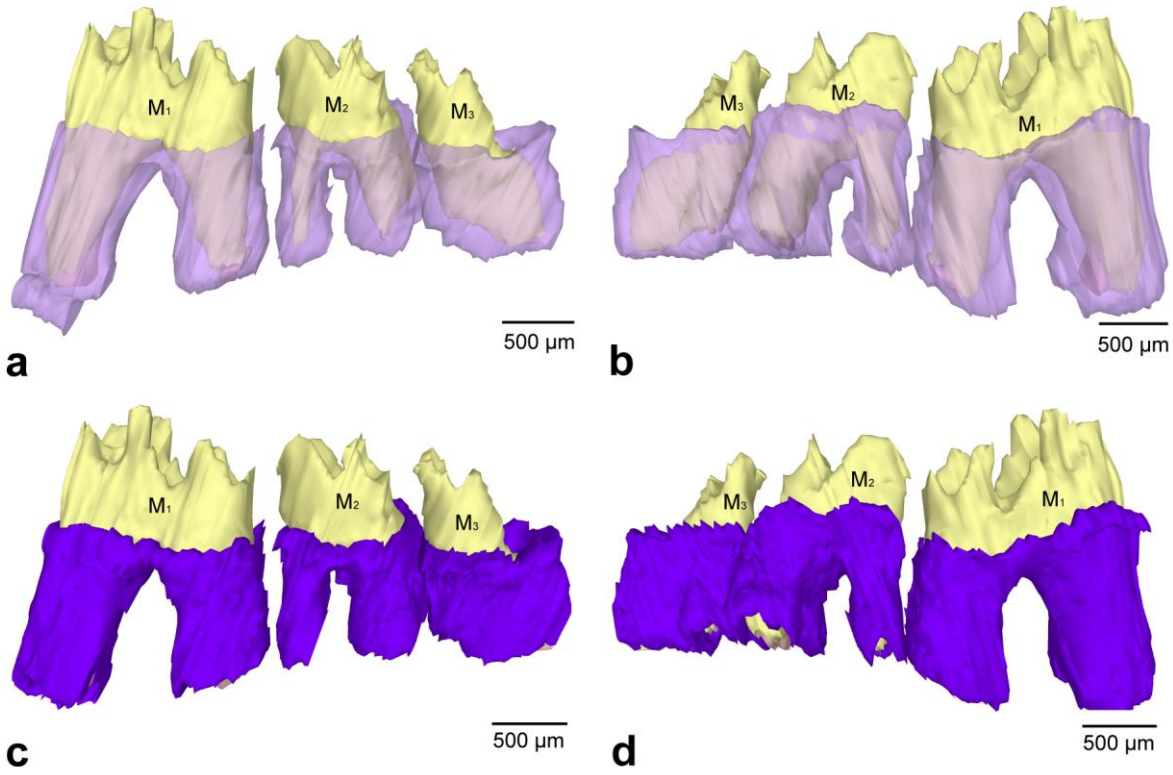

Abb. 60: P36, dreidimensionale Darstellung des Parodontalspalts und des Desmodonts von M_1, M_2 und M_3.[29]

a: Linguale Ansicht. Die Ausdehnung des Parodontalspalts (■) wird durch die semitransparente Darstellung deutlich. Wurzel- und Kronendentin (■) und die Pulpa (■) sind sichtbar. Auf Grund des Entkalkungsprozesses konnte der Schmelz nicht in die Rekonstruktion mit einbezogen werden.

b: Bukkale Ansicht. Dieselbe Rekonstruktion wie in Abb. 60a.

c: Linguale Ansicht. Dreidimensionale Rekonstruktion zur Darstellung des desmodontalen Faserapparats (■) auf der Wurzel.

d: Bukkale Ansicht. Dieselbe Rekonstruktion wie in Abb. 60c. Apikal sind faserfreie Dentinareale sichtbar.

[29] Dreidimensionale Rekonstruktion erfolgte durch Valentina Woth (WOTH 2015 *in Vorbereitung*), ergänzt durch die Rekonstruktion des Parodontalspalts und Desmodonts im Rahmen dieser Arbeit durch Isabel Nowak.

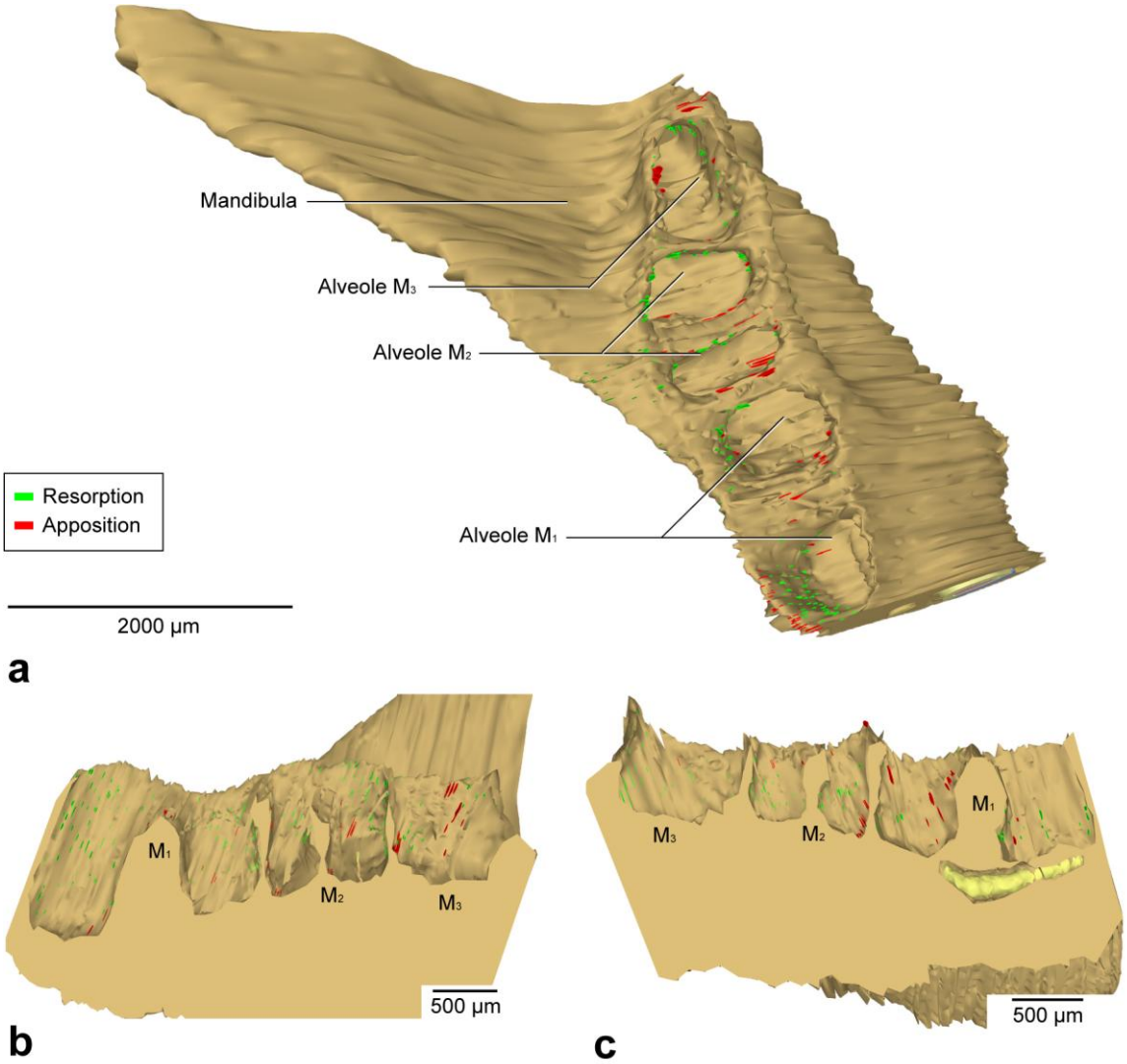

Abb. 61: P36, dreidimensionale Darstellung der Knochenumbauvorgänge.[30]

a: 3D-Teilrekonstruktion, rechte Hälfte der Mandibula, Molarenregion. Ansicht von 45° kranial. Darstellung der Knochenumbauvorgänge im Bereich der Alveolen.

b: Sagittalschnitt durch die Alveolen, linguale Ansicht. Darstellung der Knochenumbauvorgänge im Bereich der bukkalen Alveolarwände.

c: Dieselbe Rekonstruktion wie in Abb. 61b, bukkale Ansicht. Darstellung der Knochenumbauvorgänge im Bereich der lingualen Alveolarwände.

[30] Dreidimensionale Rekonstruktion erfolgte durch Valentina Woth (WOTH 2015 *in Vorbereitung*).

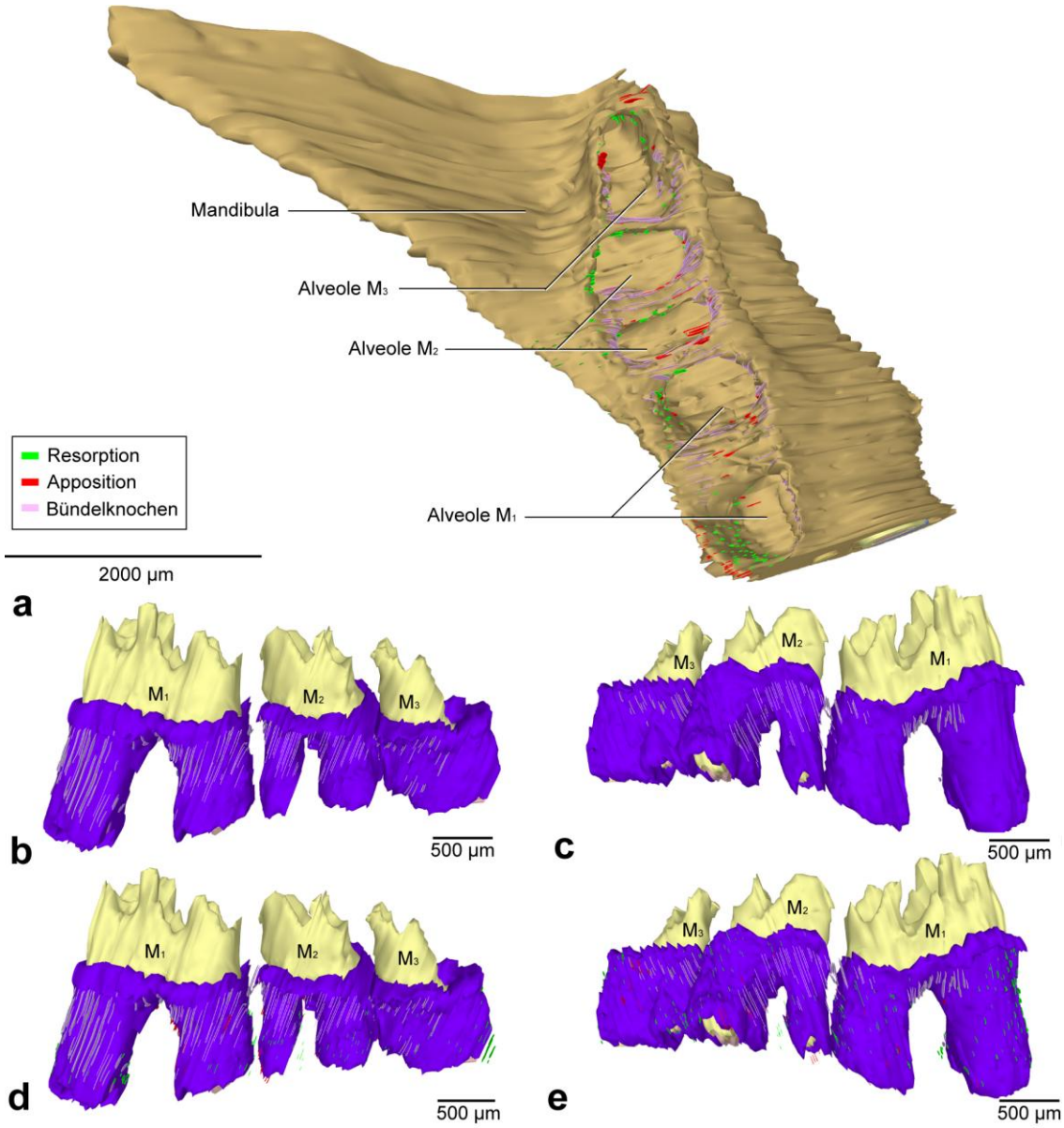

Abb. 62: P36, dreidimensionale Darstellung der Knochenumbauvorgänge und des Bündelknochens.[31]

a: 3D-Teilrekonstruktion, rechte Hälfte der Mandibula, Molarenregion. Ansicht von 45° kranial. Darstellung der Knochenumbauvorgänge und der Bündelknochenregion im Bereich der Alveolen.

b: Linguale Ansicht. Darstellung der Ausdehnung des Bündelknochens, dieser ist auf das Desmodont (■) projiziert. Dentin (■) und Pulpa (■) sind sichtbar. Auf Grund des Entkalkungsprozesses konnte der Schmelz nicht in die Rekonstruktion mit einbezogen werden.

c: Bukkale Ansicht. Dieselbe Rekonstruktion wie in Abb. 62b.

d: Linguale Ansicht. Darstellung der Knochenumbauvorgänge in Kombination mit der Lokalisation des Bündelknochens, diese sind auf das Desmodont (■) projiziert.

e: Bukkale Ansicht. Dieselbe Rekonstruktion wie in Abb. 62d.

[31] Dreidimensionale Rekonstruktion erfolgte durch Valentina Woth (WOTH 2015 *in Vorbereitung*), ergänzt durch die Rekonstruktion des Desmodonts und des Bündelknochen im Rahmen dieser Arbeit durch Isabel Nowak.

7.2.8 P40

Der M_1 ist in die Mundhöhle durchgebrochen, wobei auch in diesem Stadium letztendlich keine sichere Aussage über den Okklusionszustand gemacht werden kann. Der Limbus alveolaris befindet sich bukkal und lingual auf Höhe des oberen Wurzeldrittels (Abb. 63a). Der Abstand zwischen den Limbi alveolares weist eine Weite von 687 µm auf. Apexnah im Parodontalspalt verläuft der N. alveolaris inf. (Abb. 66) mit einem Abstand von 52 µm zur mesialen Wurzelspitze. Alle Fasergruppen sind deutlich ausgebildet und die gesamte Wurzeloberfläche, einschließlich der apikalen Wurzelbereiche, ist mit dentogingivalen, horizontalen und schrägen zementoalveolären sowie apikalen Faserbündeln bedeckt (Abb. 67c, d). Die Sharpeyschen Fasern sind in den histologischen Schnitten deutlich sichtbar (Abb. 63c). Die Lokalisation des Bündelknochens in der Alveole des M_1 ähnelt den vorhergehenden Stadien P32 bis P36: In den zervikalen zwei Drittel der lingualen Alveolarwand und am interradikulären Knochenseptum ist Bündelknochen deutlich sichtbar. Mesial und distal des Zahnes kann kein Bündelknochen nachgewiesen werden (Abb. 69). Knochenresorption kann an der bukkalen Alveolarwand, vor allem um die mesiale Wurzel herum, identifiziert werden (Abb. 68,69). Knochenapposition erfolgt vorwiegend im Bereich des interradikulären Knochenseptums (Abb. 68a). An der lingualen Alveolarwand kann weder Knochenresorption noch -apposition festgestellt werden (Abb. 69d).

Der M_2 ist in die Mundhöhle durchgebrochen, jedoch kann auch bis zu diesem Stadium keine sichere Aussage darüber gemacht werden, ob ein okklusaler Kontakt besteht. Der Limbus alveolaris des M_2 befindet sich bukkal und lingual auf Höhe des oberen Wurzeldrittels (Abb. 64) und das dadurch entstehende Knochenfenster weist eine Weite von 899 µm auf. Alle Fasergruppen sind, wie bei dem $M_{1,}$ deutlich ausgebildet und die gesamte Wurzeloberfläche ist bis apikal mit Faserbündeln bedeckt (Abb. 64b, c). Dentogingivale, horizontale und schräge zementoalveoläre sowie apikale Faserbündel spannen sich zwischen Wurzeloberfläche und Alveolarknochen aus. Die Verankerung der Sharpeyschen Fasern erfolgt nach demselben Muster wie in den vorhergehenden Stadien P32 und P36. Bündelknochen ist mesial des Zahnes und in den zervikalen zweit Drittel der lingualen Alveolarwand sowie im zervikalen Bereich der mesialen Wurzel, bukkal und lingual, zu finden (Abb. 69). Ebenso erfolgt eine Verankerung des Zahnes an der Distalfläche des interradikulären Knochenseptums (Abb. 69c). Distal des Zahnes kann kein Bündelknochen identifiziert werden, jedoch kann dort deutliche Knochenresorption festgestellt werden (Abb. 69a, e). Diese Resorptionszone erstreckt sich weiter auf die bukkale

Alveolarwand der distalen Wurzel. Vereinzelt können auch Osteoklasten an der bukkalen Alveolarwand um die mesiale Wurzel nachgewiesen werden (Abb. 68). Knochenapposition zeigt sich nur an der Distalfläche des interradikulären Knochenseptums (Abb. 68a, b).

Der M_3 ist fast vollständig durchgebrochen (Abb. 66), der distale Kronenbereich ist nur noch minimal von oralem Epithel bedeckt (Abb. 65). Der Limbus alveolaris befindet sich bukkal und lingual auf Höhe des oberen Wurzeldrittels, und lässt ein Knochenfenster mit einer Weite von 590 µm frei. Auch bei dem M_3 kann keine sichere Aussage über eine okklusale Belastung gemacht werden. Alle Fasergruppen um die Wurzel des M_3 sind deutlich ausgebildet, die gesamte Wurzeloberfläche ist mit dentogingivalen, horizontalen und schrägen zementoalveolären sowie apikalen Faserbündeln überspannt (Abb. 67c, d). Auch die apikalsten Wurzelbereiche weisen eine Bedeckung mit Desmodontalfasern auf (Abb. 65b). Die Lokalisation des Bündelknochens folgt den vorhergehenden Stadien: Mesial des Zahnes sowie an der bukkalen und lingualen Alveolarwand kann Bündelknochen großflächig identifiziert werden (Abb. 69b, c). Distal des Zahnes ist hingegen kein Bündelknochen vorhanden (Abb. 69a). Knochenresorption erfolgt nur noch distal apikal des M_3 (Abb. 68a). Knochenappositionszonen können am sich bildenden interradikulär Knochenseptum, mesial des Zahnes und an der Innenfläche des lingualen Limbus alveolaris nachgewiesen werden (Abb. 68).

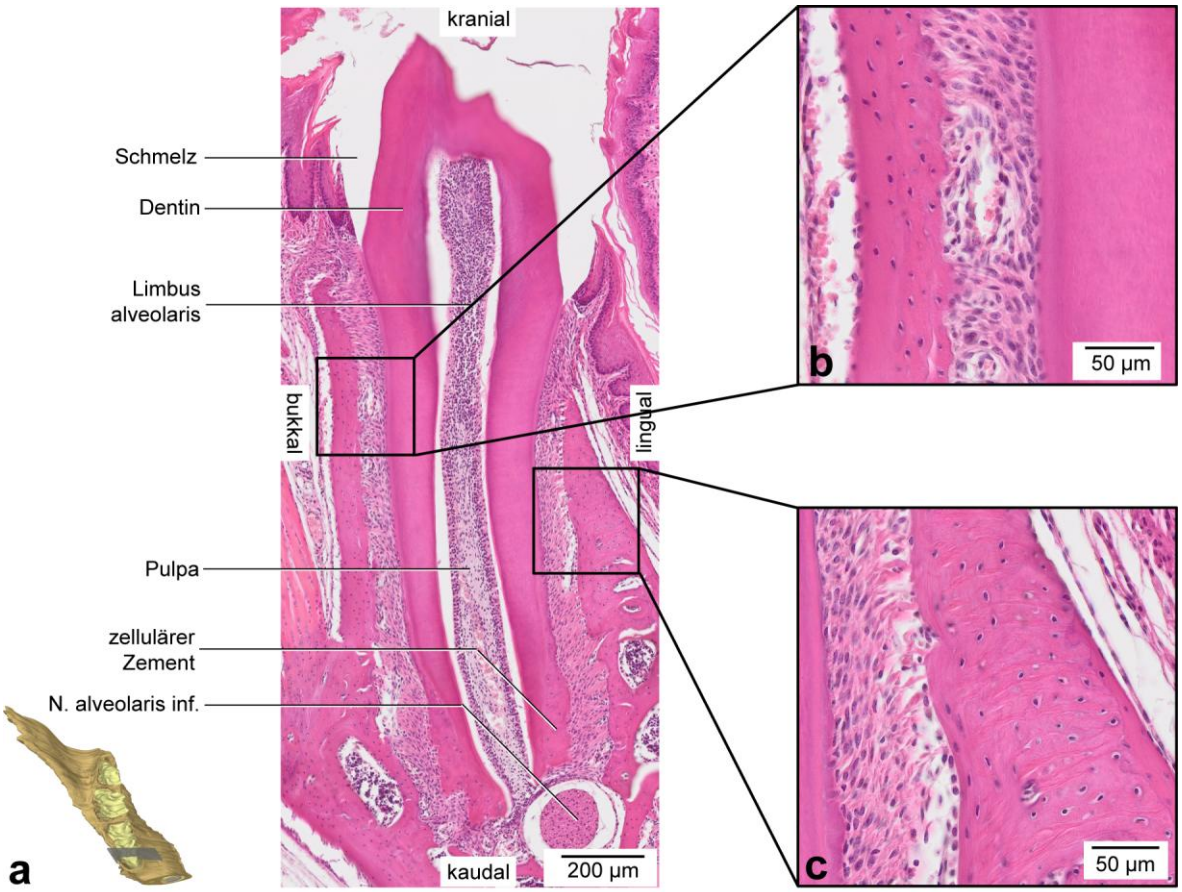

Abb. 63: P40, M_1, histologische Übersichtsdarstellung des Desmodonts.

a: Die Wurzeloberfläche des M_1 ist mit Desmodontalfasern überspannt, Frontalschnitt durch die mesiale Wurzel. Der Schmelz wurde durch den Entkalkungsprozess herausgelöst. Färbung: HE, Vergrößerung 40x.

b: Die Vergrößerung zeigt bukkal die horizontalen zementoalveolären Faserbündel und den angrenzenden Alveolarknochen. Bündelknochen mit Sharpeyschen Fasern ist nicht sichtbar.

d: Die Vergrößerung zeigt lingual das Desmodont und den angrenzenden Bündelknochen. Faserbündel inserieren als Sharpeysche Fasern im Alveolarknochen.

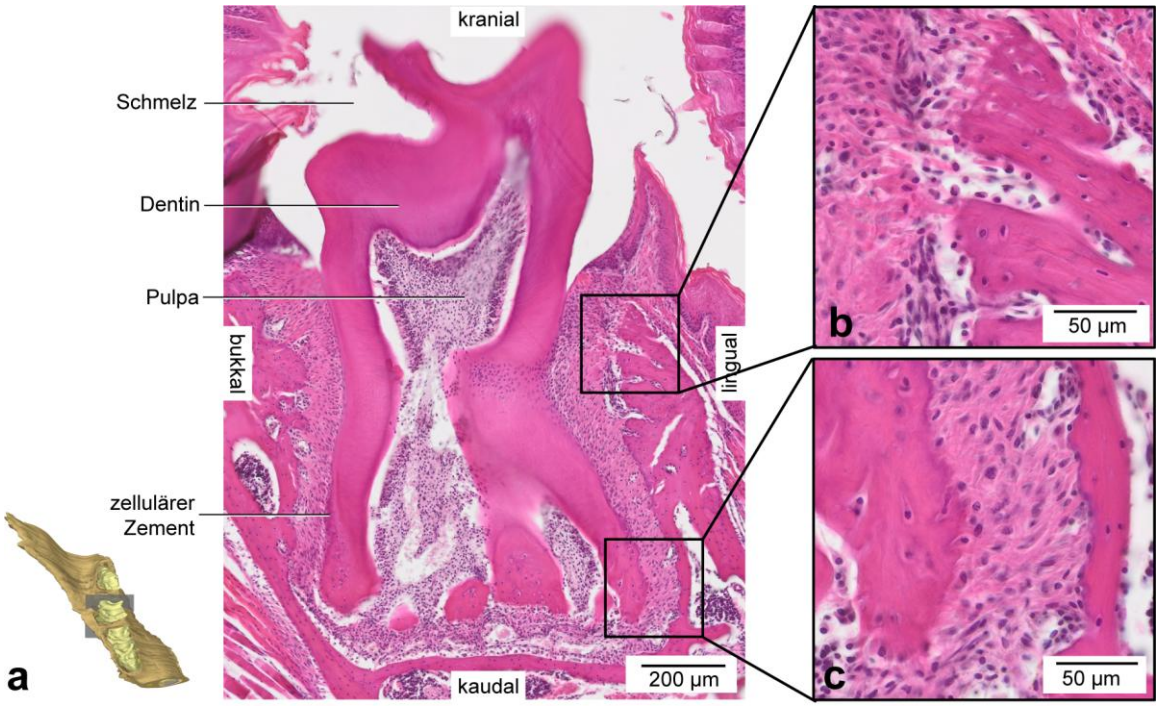

Abb. 64: P40, M_2, histologische Übersichtsdarstellung des Desmodonts.

a: Die Wurzeloberfläche des M_2 ist mit Desmodontalfasern überspannt, Frontalschnitt durch die mesiale Wurzel. Der Schmelz wurde durch den Entkalkungsprozess herausgelöst. Färbung: HE, Vergrößerung 40x.

b: Die Vergrößerung zeigt lingual die horizontalen zementoalveolären Faserbündel und den angrenzenden Bündelknochen. Faserbündel inserieren als Sharpeysche Fasern im Alveolarknochen.

c: Die Vergrößerung zeigt lingual die apikalen Faserbündel und den zellulären Zement. Bündelknochen und Sharpeysche Fasern sind nicht sichtbar.

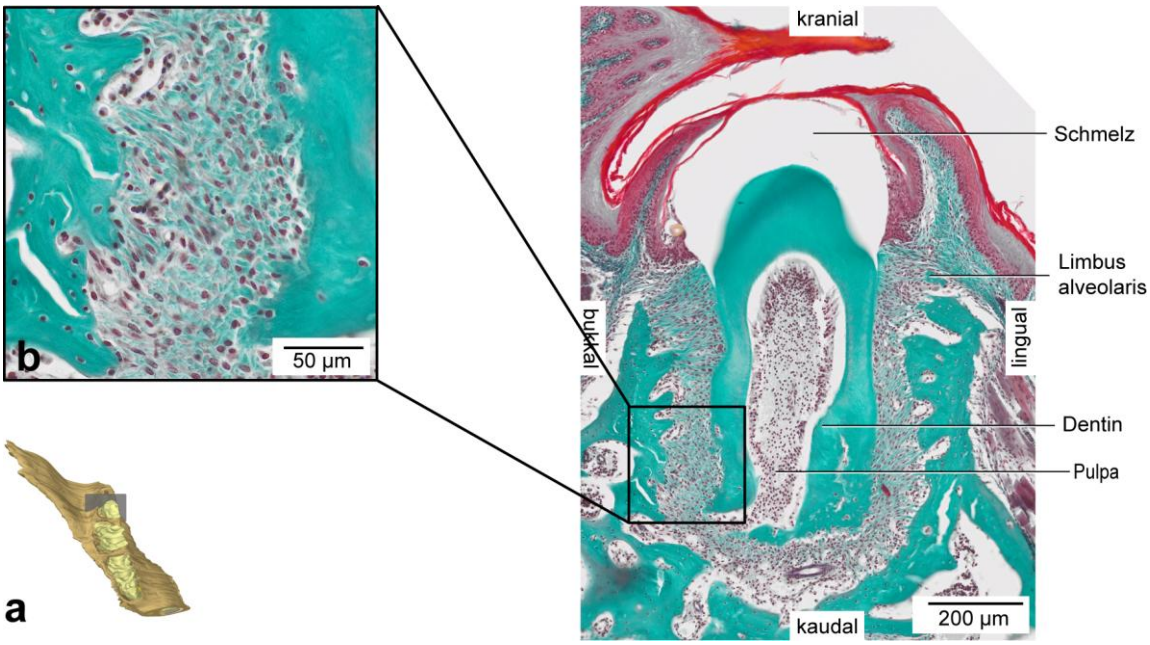

Abb. 65: P40, M_3, histologische Übersichtsdarstellung des Desmodonts.

a: Die Wurzeloberfläche des M_3 ist mit Desmodontalfasern überspannt, Frontalschnitt. Der Schmelz wurde durch den Entkalkungsprozess herausgelöst. Färbung: Trichrom, Vergrößerung 40x.

b: Die Vergrößerung zeigt bukkal die apikalen Faserbündel, zellulärer Zement ist sichtbar.

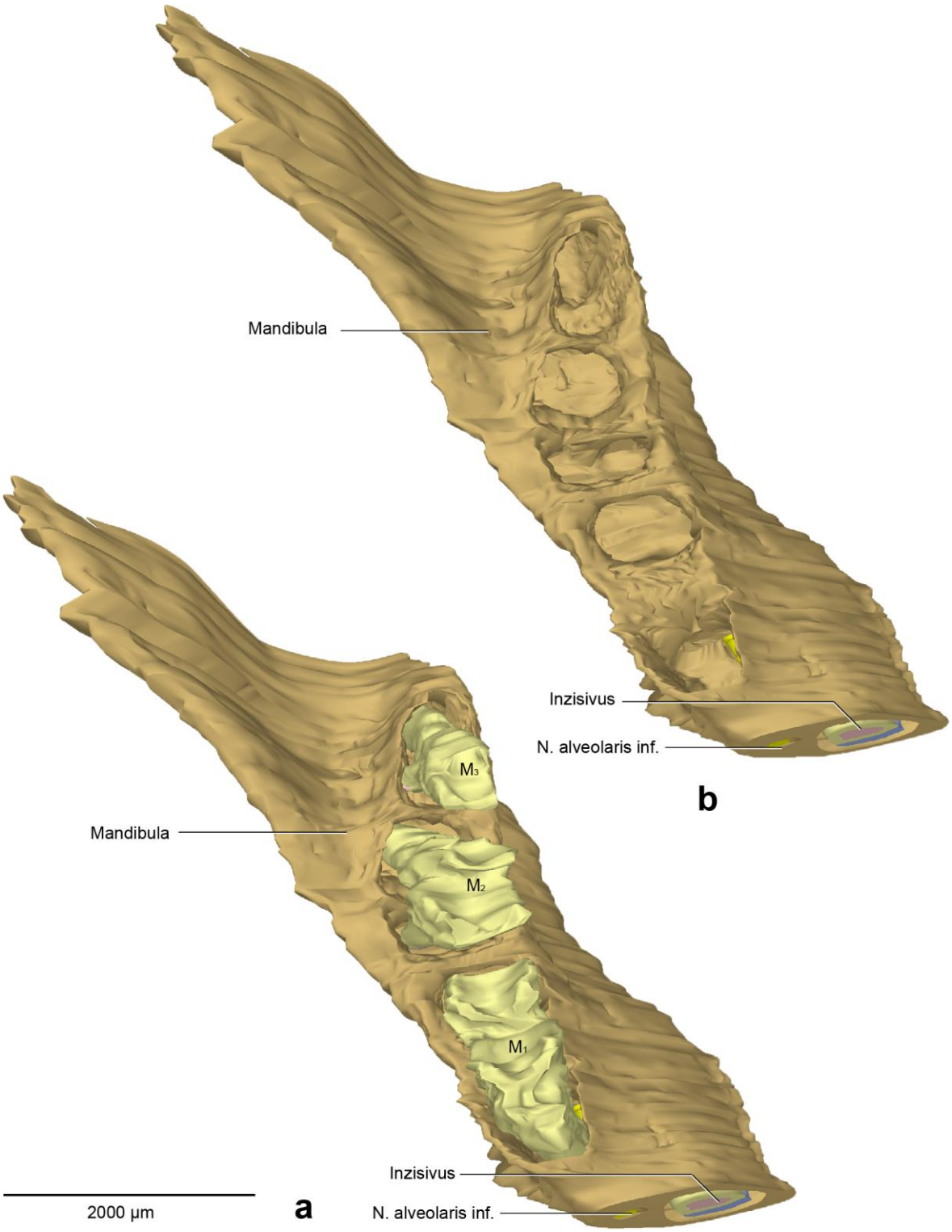

Abb. 66: P40, dreidimensionale Übersichtsdarstellung.

a: 3D-Teilrekonstruktion, rechte Hälfte der Mandibula, Molarenregion. Ansicht von 45° kranial. Auf Grund des Entkalkungsprozesses konnte der Schmelz nicht in die Rekonstruktion mit einbezogen werden, das Dentin (■) ist sichtbar.

b: Dieselbe Rekonstruktion wie in Abb. 66a. Zur Sichtbarmachung der Alveolen sind die Molaren entfernt worden.

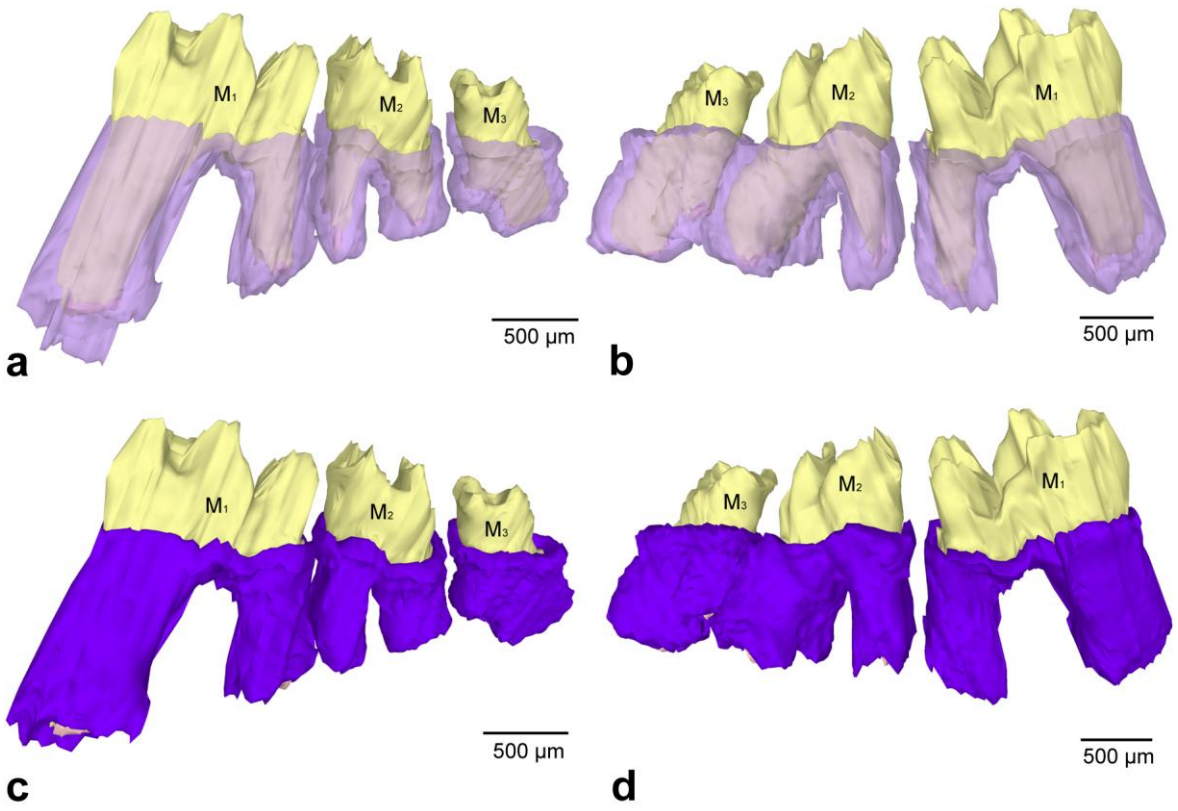

Abb. 67: P40, dreidimensionale Darstellung des Parodontalspalts und des Desmodonts von M_1, M_2 und M_3.

a: Linguale Ansicht. Die Ausdehnung des Parodontalspalts (■) wird durch die semitransparente Darstellung deutlich. Dentin (■) und Pulpa (■) sind sichtbar. Auf Grund des Entkalkungsprozesses konnte der Schmelz von M_1, M_2 und M_3 nicht in die Rekonstruktion mit einbezogen werden.

b: Bukkale Ansicht. Dieselbe Rekonstruktion wie in Abb. 67a.

c: Linguale Ansicht. Dreidimensionale Rekonstruktion zur Darstellung des desmodontalen Faserapparats (■) auf der Wurzel. Apikal sind keine faserfreien Dentinareale sichtbar.

d: Bukkale Ansicht. Dieselbe Rekonstruktion wie in Abb. 67c.

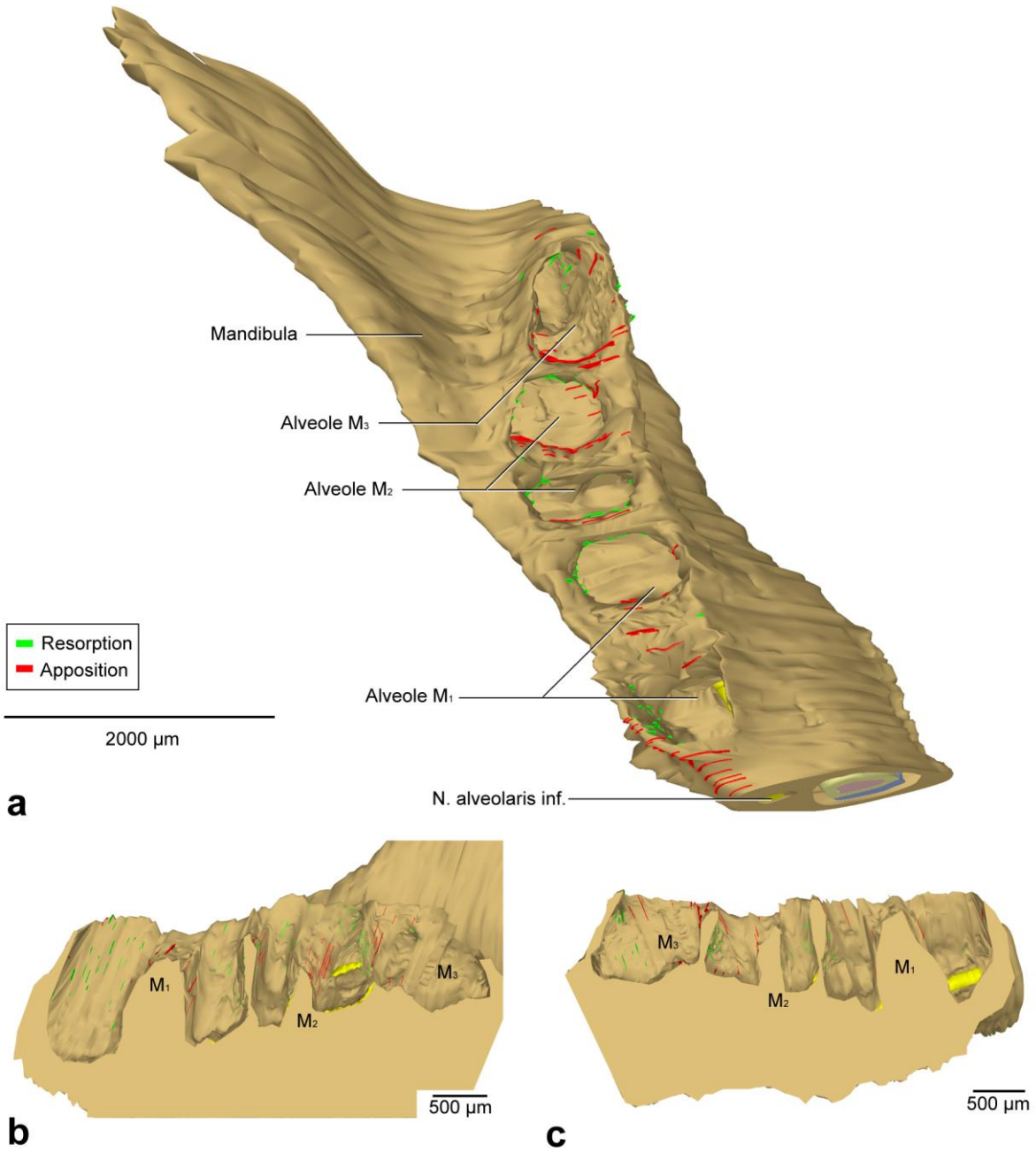

Abb. 68: P40, dreidimensionale Darstellung der Knochenumbauvorgänge.

a: 3D-Teilrekonstruktion, rechte Hälfte der Mandibula, Molarenregion. Ansicht von 45° kranial. Darstellung der Knochenumbauvorgänge im Bereich der Alveolen.

b: Sagittalschnitt durch die Alveolen, linguale Ansicht. Darstellung der Knochenumbauvorgänge im Bereich der bukkalen Alveolarwände. Seitenäste des N. alveolaris inf. (■) verlaufen durch die Alveole des M_2.

c: Dieselbe Rekonstruktion wie in Abb. 68b, bukkale Ansicht. Darstellung der Knochenumbauvorgänge im Bereich der lingualen Alveolarwände. Der Verlauf des N. alveolaris inf. (■) durch die Alveole des M_1 ist sichtbar.

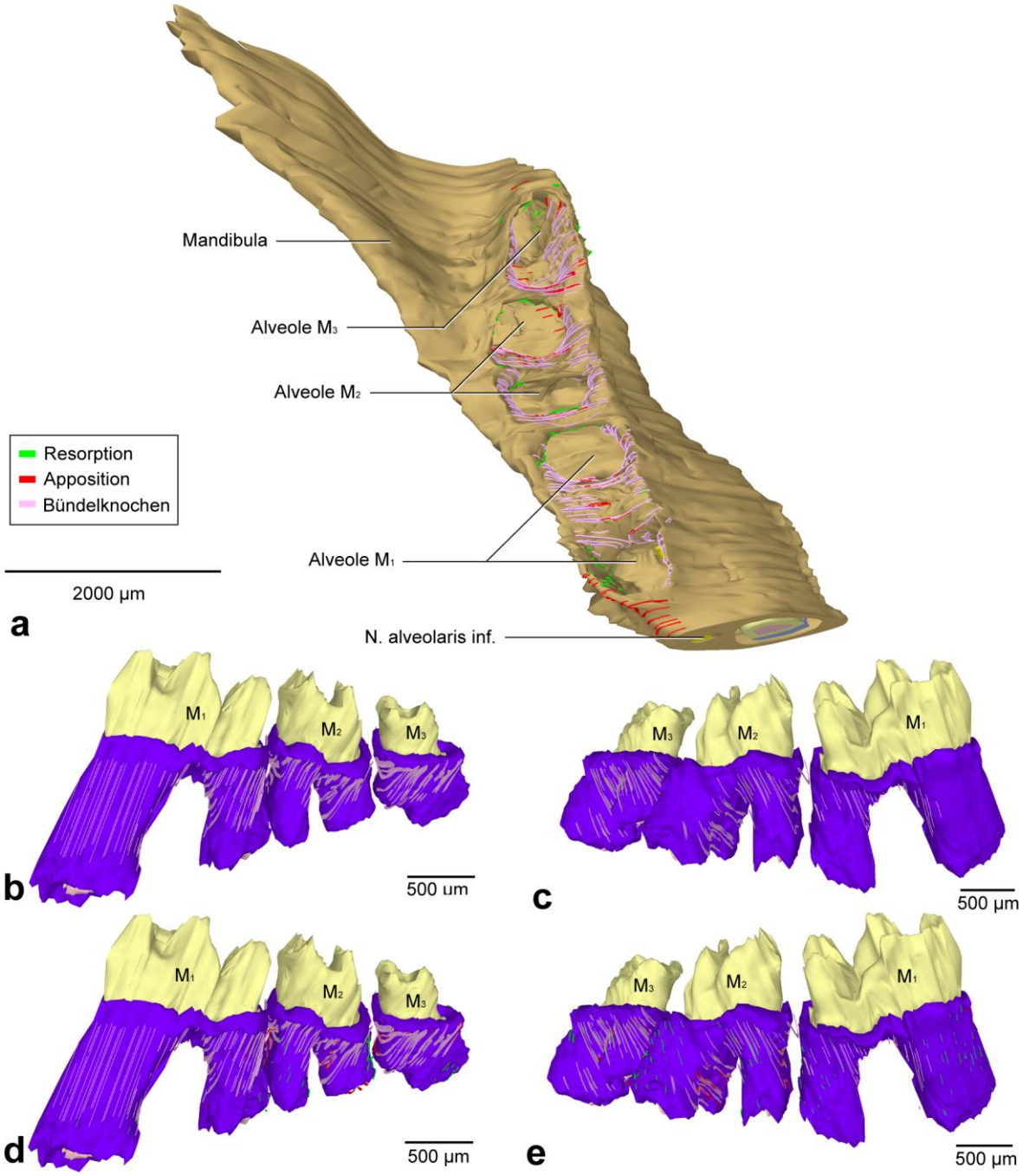

Abb. 69: P40, dreidimensionale Darstellung der Knochenumbauvorgänge und des Bündelknochens.

a: 3D-Teilrekonstruktion, rechte Hälfte der Mandibula, Molarenregion. Ansicht von 45° kranial. Darstellung der Knochenumbauvorgänge und der Bündelknochenregion im Bereich der Alveolen.

b: Linguale Ansicht. Darstellung der Ausdehnung des Bündelknochens, dieser ist auf das Desmodont (■) projiziert. Das Dentin (■) und die Pulpa (■) sind sichtbar. Auf Grund des Entkalkungsprozesses konnte der Schmelz nicht in die Rekonstruktion mit einbezogen werden.

c: Bukkale Ansicht. Dieselbe Rekonstruktion wie in Abb. 69b.

d: Linguale Ansicht. Darstellung der Knochenumbauvorgänge in Kombination mit der Lokalisation des Bündelknochens, diese sind auf das Desmodont (■) projiziert.

e: Bukkale Ansicht. Dieselbe Rekonstruktion wie in Abb. 69d.

7.3 Morphometrische Analyse

Die Breite des Parodontalspalts ist in der Tab. 2 aufgetragen. Die Abstände vom Alveolarknochen zur Wurzeloberfläche sind zusätzlich farbig markiert und verdeutlichen damit das vorliegende Knochenumbauverhalten an der entsprechenden Messstelle. Da der M_3 kein interradikuläres Knochenseptum wie M_1 und M_2 aufweist, fehlen hier die Messwerte distal der mesialen Wurzel und mesial der distalen Wurzel. Anhand des tiefgestellten rosafarbenen B`s kann die Anwesenheit von Bündelknochen am angrenzenden Alveolarknochenareal abgelesen werden. Die Abstände und das Knochenumbauverhalten sind in einem Diagramm (Abb. 70) grafisch dargestellt.

Die Auswertung der Messung ergibt, dass die Breite des Parodontalspalts entlang der Wurzel variiert: Auf Höhe der Wurzelmitten beträgt der Abstand zum Alveolarknochen zwischen 45 und 170 µm. Apikal unter der sich bildenden Wurzelspitze ist der Parodontalspalt aller drei Molaren meist breiter als an den zirkulären Messstellen um die Wurzel. Insbesondere apikal der mesialen Wurzel des M_1 konnten bis zu 173 µm (P16) gemessen werden. Der Abstand ist hier auch in den anderen Stadien größer als bei dem M_2 und dem M_3. Dies wird in der Grafik (Abb. 70) besonders deutlich sichtbar, denn die nach oben abweichenden Messwerte entsprechenden den apikalen Messstellen. Der Mittelwert der Parodontalspaltbreite liegt bei 90 µm. Im Bereich der Bifurkation ist der Abstand zwischen dem interradikulären Knochenseptum und der Wurzel relativ konstant und schwankt zwischen 55 - 89 µm.

Tab. 2: Breite des Parodontalspalts und Knochenumbauvorgänge.

Die Abstände wurden entsprechend den Messvorschriften (vgl. Kap. 6.4) zwischen Zahnwurzel und Alveolarknochen gemessen. Wenn am angrenzenden Alveolarknochen Knochenresorption vorherrscht, ist der Abstand in grün eingefärbt. Herrscht am angrenzenden Alveolarknochen Knochenapposition vor, ist der Abstand in rot eingefärbt. Sind weder Appositions- noch Resorptionszeichen sichtbar, ist die Zahl blau eingefärbt. B steht für die Anwesenheit von Bündelknochen an der Messstelle. Der Querstrich (-) wird verwendet, wenn eine Messung entsprechend der Messvorschriften nicht möglich war.

Stadium	Zahn	Abstände zwischen Zahnwurzel und Alveolarknochen in µm										
		mesiale Wurzel					Bifur-kation	distale Wurzel				
		mesial	bukkal	lingual	apikal	distal		mesial	apikal	bukkal	lingual	distal
P12	M_1	120	102	122	169	70	76	-	99	60	118	80
	M_2	170	52	89	102	-	87	-	90	55	72	60
	M_3	-	-	-	-	-	-	-	-	-	-	-
P16	M_1	100_B	68_B	118_B	173	110	71	120	80	51	88	100
	M_2	120	78	89	97	100	65	100	92	67	89	120
	M_3	-	-	-	-	-	-	-	-	-	-	-
P20	M_1	80	75_B	109_B	142	70	75	100	102	74	61_B	100
	M_2	100	67	76	103	120	55	120	101	63	91	90
	M_3	100	63	62	52	-	-	-	102	61	73	70
P22	M_1	-	78	110_B	97	80_B	73_B	70_B	80	83	92_B	80
	M_2	100_B	108_B	105	54	70_B	67	100_B	69	82	109	100
	M_3	120	95	77	50	-	-	-	80	71	58	80
P26	M_1	120	62	93	166	100_B	87_B	120_B	98	116	107	160
	M_2	120_B	88	82	143	94	80_B	81_B	57	95	108_B	130
	M_3	130	89	74	83	-	84	-	50	81	95	100
P32	M_1	70	54	73_B	-	68_B	80	71_B	110	73	71_B	80
	M_2	80_B	80	67_B	80	71	80_B	69	60	63	80	120
	M_3	90_B	78	81_B	80	-	-	-	60	88	83	150
P36	M_1	80	45	63_B	96	60	89_B	100_B	-	67	106_B	100
	M_2	70_B	69	106	146	100	86_B	100_B	99	63	97	80
	M_3	70_B	72	110	102	-	89_B	-	60	91	101	170
P40	M_1	100	61	78_B	129	100_B	86_B	80_B	72	65	89_B	100
	M_2	100_B	85	90_B	80	60	77_B	100_B	101	75	91_B	100
	M_3	140_B	110_B	73_B	70	-	89_B	88	40	85	75_B	150

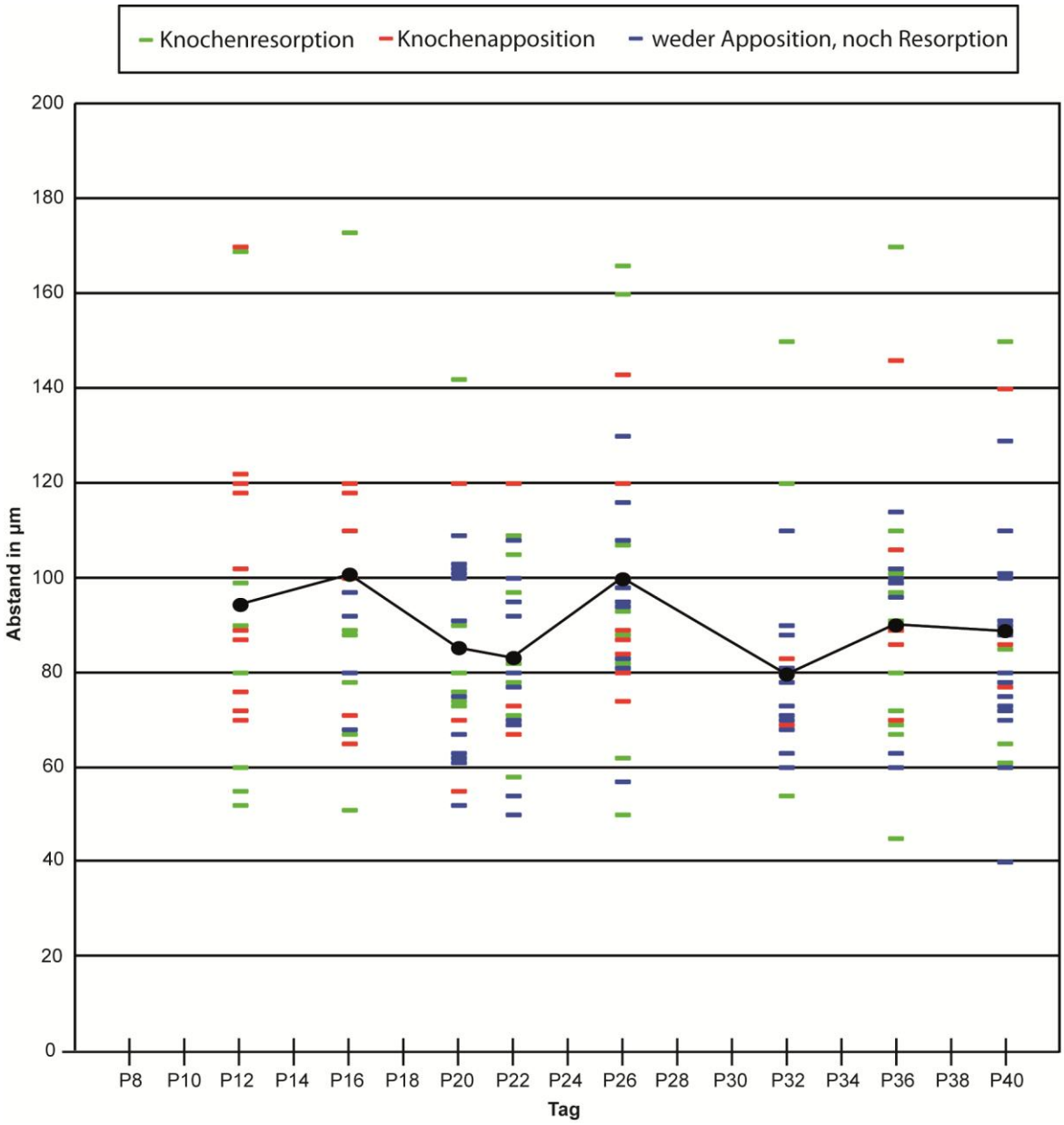

Abb. 70: Grafische Darstellung der Abstände zwischen Zahnwurzel und Alveolarknochen der Mausmolaren M_1, M_2 und M_3 mit Angabe der angrenzenden Knochenumbauvorgänge.

In der Grafik sind die Werte der Tab. 2 und der arithmetische Mittelwert aufgetragen.

8 DISKUSSION

8.1 Diskussion des Materials

8.1.1 Maus als Tiermodell für den Menschen

Die Entwicklung des Desmodonts findet bei beiden Dentitionen des Menschen ausschließlich postnatal statt (SCHROEDER 2000). Es ist das Ziel dieser Arbeit, die Morphogenese der peridentalen Strukturen während der Wurzelbildung zu untersuchen. Wenn auch wünschenswert, sind humane Präparate für den Zeitraum der Wurzelbildung nicht verfügbar und auch nicht ethisch realisierbar, sodass die Hausmaus (*Mus musculus*, Stamm C57BI/6J), welche nach wie vor einen etablierten Modellorganismus in der zahnmedizinische Grundlagenforschung darstellt (JUDD 2001, BUNDESMINISTERIUM FÜR ERNÄHRUNG UND LANDWIRTSCHAFT 2014), für diese Arbeit ausgewählt wurde. Mittlerweile wurde auch das Genom der Hausmaus komplett sequenziert und stimmt bis zu 80% mit dem menschlichen Genom überein (MUNK 2010). Das Gebiss der Maus unterscheidet sich allerdings deutlich von dem des Menschen. Der Mensch besitzt im permanenten Gebiss 28 - 32 Zähne (8 *Dentes incisivi*, 4 *Dentes canini*, 8 *Dentes praemolares*, 8 - 12 *Dentes molares*), die Maus hat nur 16 Zähne (4 *Dentes incisivi*, 12 *Dentes molares*), es fehlen ihr die Eckzähne und die Prämolaren. Zudem findet bei der Maus kein Zahnwechsel statt und die Inzisivi wachsen nagertypisch lebenslag nach. Dennoch sind genügend morphologische Anhaltspunkte gegeben, die die Molaren der Maus als Material für diese Untersuchungen zulassen, vor allem da humanes Material nicht zur Verfügung stehen kann.

Wie sich nun die Knochenumbauvorgänge und die Entwicklung des Alveolarknochens vor Beginn der Wurzelbildung bei der Maus verhalten, wurde in der Literatur bereits beschrieben (MEY 2015 *in Vorbereitung*, RADLANSKI et al. 2015). Unzureichend untersucht sind die Ausbildung des Desmodonts und die Morphogenese der peridentalen Strukturen während den frühen Phasen der Wurzelbildung. Deshalb erfolgte eine Betrachtung der Molaren der Maus M_1, M_2 und M_3, sowie ihrer peridentalen Gewebe in den postnatalen Stadien P8 - P40, wobei in jedem zweiten Stadium je eine Maus befundet wurde (n=17). Ein Problem stellt das schnelle Wachstum der Mäuse dar: da die Muttertiere nur einmal täglich auf Gravidität überprüft wurden, kann es bei den Altersangaben der getöteten Mäuse zu Schwankungen von bis zu 24 Stunden kommen. Eine größere Anzahl an Versuchstieren je Stadium könnte diesen Fehler verringern,

jedoch wurden aus ethischen Gründen auf eine Tötung weiterer Mäuse verzichtet. Der Schwerpunkt der Arbeit liegt auf einer longitudinalen Betrachtung der Morphogenese über möglichst viele Stadien, eine horizontale Betrachtung der einzelnen Stadien muss anderen Untersuchungen vorbehalten bleiben.

8.2 Diskussion der Methode

8.2.1 Histologische Schnittserien als Methode der Wahl

Entsprechend der Fragestellung soll sowohl auf histologischer als auch auf morphologischer Ebene Kenntnisse zur Entwicklung des Desmodonts und des peridentalen Knochens gewonnen werden. Voraussetzung für die Anfertigung der Rekonstruktionen mit der Software AnalySIS sind histologische Schnittserien, wobei Schnitte in einem sehr engen Abstand erforderlich sind, um eine detaillierte Darstellung zu erreichen. Ein wichtiger Vorteil der Histologie ist die Anwendung verschiedener Färbungen an hintereinander folgenden Schnitten und somit die Möglichkeit der Bearbeitung mehrerer Fragestellungen an nur einer Schnittserie der Maus. Trotz sorgfältigster Verarbeitung des Materials können Artefakte wie Schrumpfungsphänomene, Blasen, Risse und Verzerrung des Gewebes nicht vollends ausgeschlossen werden und sind systemimmanent für die Histologie (MULISCH & WELSCH 2010).

Ein gewisses Problem stellt das Herauslösen des Schmelzes durch die Dekalzifizierung der histologischen Schnitte dar. Durch den Entkalkungsprozess sind keine Beurteilung der Schlifffacetten und keine sichere Aussage über den Okklusionszustand der Molaren der Maus mehr möglich. Zur Erhaltung des Schmelzes könnten nicht-dekalzifizierte Schnitte angefertigt werden (JÄGER 1996), jedoch lassen sich dann keine Serienschnitte in engem Abstand herstellen und es käme folglich zu Fehlern bei der dreidimensionalen Rekonstruktion. Somit musste der Verlust des Schmelzes in Kauf genommen werden.

8.2.2 Diskussion der 3D-Rekonstruktionstechnik

Die dreidimensionale Rekonstruktion ist ein etabliertes Verfahren in der Forschung (BORN 1883, LOW 1909, FAWCETT 1910, BLECHSCHMIDT 1954, 1963, GAUNT & GAUNT 1978, HARADA et al. 1988, 1990, PETERKOVÁ et al. 1995, 2002, 2014) und ermöglicht die parallele Beurteilung von Hartgeweben, Weichgeweben, sowie zelluläre Strukturen in nur einem Modell. Die Anfertigung von Rekonstruktionen mehrerer aufeinanderfolgender Stadien bietet den

Vorteil, dass über einen begrenzten Zeitraum die Entwicklung mikroskopischer Strukturen im Raum verfolgt werden kann. Außerdem ist eine Erweiterung der Rekonstruktion bei weiteren Fragestellungen durch nachträgliches Einfügen von histologischen Schnitten möglich ist.

Durch die dreidimensionale Methode ist es in einem Partnerprojekt erstmals gelungen, die Länge der Wurzel sicher zu bestimmen und es konnte festgestellt werden, dass bis P40 die endgültige Wurzellänge bei den Molaren der Maus noch nicht erreicht ist (WOTH 2015 *in Vorbereitung*). Bisherige Messungen an Hand von histologischen Einzelschnitten (COHN 1957, CHLASTAKOVA et al. 2011, LUNGOVÁ et al. 2011) ergaben einen wesentlich früheren Abschluss der Wurzelbildung und führten folglich zu falschen Schlussfolgerungen bezüglich der Zahnentwicklung. Ein umfassendes morphologisches Verständnis der Entwicklung kann also nicht ausschließlich an Hand von histologischen Schnitten gewonnen werden. Schnitt- und Projektionsartefakte, die die Beurteilung zweidimensionaler histologischer Schnitte erschweren, werden durch die Erstellung von dreidimensionalen Rekonstruktionen weitestgehend ausgeglichen (GAUNT & GAUNT 1978). Ein bekanntes Problem im Prozess der dreidimensionalen Rekonstruktion ist die korrekte computergestützte Ausrichtung der aufeinanderfolgenden histologischen Schnitte (MEYER & DOMANICO 1988, RADLANSKI & RENZ 2003). Auch angesichts des hohen Zeitaufwandes stellt sich die Frage nach alternativen dreidimensionalen Darstellungsmethoden wie dem MikroCT und dem MikroMRT. Das MikroCT bietet mit einem geringen Zeitaufwand eine verzerrungunsfreie Darstellung, bei der eine Zerstörung des Objekts umgangen werden kann. So sind genauere morphometrische Analysen möglich. Jedoch stellt sich die reine Hartgewebsdarstellung des MikroCTs als Nachteil dar (RADLANSKI et al. 1999, HO et al. 2010, GOMES RODRIGUES et al. 2012, HERBER et al. 2012, LEONG et al. 2012, NAVEH et al. 2012, 2013). Das MikroMRT ermöglicht zwar die Darstellung aller Gewebearten, allerdings mit einer minimalen Schichtdicke von etwa 600 µm (GAUDINO et al. 2011, HÖVENER et al. 2012). Die Zahnreihe der jungen Maus weist in den untersuchten Stadien eine Länge von 2000 - 3000 µm auf, die Parodontalspaltbreite beträgt etwa 90 µm. Somit bietet das MikroMRT mit seiner relativ geringen Auflösung keine ausreichend detaillierte Darstellung zur Beantwortung der Fragestellung. Die optische Befundung der histologischen Schnitte in Kombination mit der computergestützten dreidimensionalen Rekonstruktion stellt folglich die Methode der Wahl dar. Sie ermöglicht eine detaillierte Darstellung auf zellulärer Ebene und gleichzeitig eine Übersicht über die gesamten Mandibula der Maus.

8.2.3 Diskussion der histomorphologischen Zelldifferenzierung

Die Untersuchung der histologischen Schnitte und die Identifizierung der Strukturen erfordert eine angemessene Erfahrung des Betrachters. Die verschiedenen Färbungen helfen bei der Unterscheidung der Strukturen. So sind HE und Trichrom geeignet, um beispielsweise Kollagenfasern darzustellen (MULISCH & WELSCH 2010), jedoch zeigt sich die Abgrenzung der Kollagenfasern zu den Fibroblasten bei der Trichrom-Färbung auf Grund des Rot-Türkis-Kontrastes etwas besser. Die TRAP-Färbung dient als etablierte Methode (LUNGOVÁ et al. 2011, HERBER et al. 2012, ALFAQEEH et al. 2013), um aktive Osteoklasten eindeutig zu identifizieren (Abb. 22d) und somit Zonen, in denen Knochenabbau vorherrscht, darzustellen. Bei den Mäusen der Stadien P22 - P40 war jedoch auf Grund der Fixierung mit Histochoice eine TRAP-Färbung nicht mehr möglich. Aber durch die unverwechselbare Multinuklearität der Osteoklasten konnten diese auch in den HE-Schnitten identifiziert werden (Abb. 28). Zur Verdeutlichung der Befunde könnten immunhistochemische Markierungen zusätzliche Hilfe leisten. Möglichkeiten in dieser Hinsicht werden thematisch in den nachfolgenden Kapiteln diskutiert.

8.2.4 Diskussion der Morphometrie

In dieser Arbeit wurde die Parodontalspaltbreite um die Zahnwurzel, die Weite des koronalen Eruptionspfades zwischen den Limbi alveolares, der Abstand des N. alveolaris inferior zur Wurzel des M_1 und die faserfreien Wurzelareale am jeweils apikalsten Ende der Wurzel gemessen. Die Messung erfolgte stets im histologischen Schnitt. Um überhaupt reliable Messergebnisse zu erreichen, muss Sicherheit bestehen, wie der histologische Schnitt im dreidimensionalen Raum liegt. Einzig die dreidimensionale Rekonstruktion ermöglicht die korrekte Zuordnung des Schnittes im Raum. SALLER (1932) konnte zeigen, dass viele Faktoren für das Wachstum der Mäuse von Bedeutung sind. So beeinflussen die Wurfgröße, das Geburtsgewicht und auch das Geschlecht das postnatale Wachstum der Maus. Diese Faktoren wurden in der Arbeit nicht berücksichtigt. Auch können Dimensionsänderung bei der Schnittpräparation trotz eingehender Untersuchung des Materials auf Artefakte nicht ausgeschlossen werden (MULISCH & WELSCH 2010). Um eine Signifikanz zu ermitteln und eine Auswertung mittels analytischer Statistik durchzuführen, liegen der Arbeit zu wenige Individuen je Altersklasse zu Grunde. Da der Schwerpunkt der Arbeit auf der longitudinalen morphologischen Entwicklung und nicht auf den morphometrischen Daten liegt, ist lediglich eine orientierende Auswertung mittels deskriptiver Statistik möglich.

8.3 Diskussion der Ergebnisse

8.3.1 Diskussion über die Entwicklung der Mausmolaren

Die Beschreibung der Morphogenese der Molaren der Maus erfolgte nach verschiedenen Kriterien. Der Zustand der Wurzelbildung, die Ausbildung der knöchernen Alveole, die Durchbruchszeiten der Molaren und die Ausbildung der peridentalen Strukturen wurden während ihrer frühen postnatalen Entwicklung anhand der histologischen Schnittserien vom Stadium P8 bis P40 und anhand der dreidimensionalen Rekonstruktionen untersucht.

Die Wurzelbildung des M_1 beginnt am 8. postnatalen Tag (P8), beim M_2 am 10. postnatalen Tag (P10) und beim M_3 am 14. postnatalen Tag (P14). CHLASTAKOVA et al. (2011) haben mittels PCNA-Immunhistochemie Proliferation um die Zahnanlage evaluiert und konnten so beim M_3 bereits 2 Tage vor dem Beginn der Wurzelbildung eine proliferative Aktivität im Bereich der Hertwig Epithelscheide sichtbar machen. Der Abschluss der Wurzelbildung ist bei allen drei Molaren bis zum Stadium P40 nicht erfolgt (WOTH 2015 *in Vorbereitung)*. COHN (1957), CHLASTAKOVA et al. (2011) und LUNGOVÁ et al. (2011) gaben frühere Zeitpunkte für den Abschluss der Wurzelbildung an. Der Durchbruch des M_1 beginnt am 16. postnatalen Tag (P16), 8 Tage nach Beginn der Wurzelbildung. Ebenfalls 8 Tage nach Beginn der Wurzelbildung, am 18. postnatalen Tag (P18), bricht der M_2 in die Mundhöhle durch. Diese Ergebnisse decken sich mit den Erkenntnissen von ATKINSON (1957) und COHN (1972). LUNGOVÁ et al. (2011) stellten in ihren Untersuchungen hingegen einen späteren Durchbruch des M_1 im Stadium P20 fest. Beim M_3 wird der knöcherne Eruptionspfad bereits am 22. postnatalen Tag (P22) freigelegt, der Durchbruch des oralen Epithels erfolgt jedoch erst am 30. postnatalen Tag (P30), 16 Tage nach Beginn der Wurzelbildung. CHLASTAKOVA et al. (2011) konnten den Durchbruch des M_3 im Stadium P26 feststellen, COHN (1957) und ATKINSON (1972) im Stadium P28.

Die Differenz der Zeitangaben bezüglich der Zahnentwicklung in der Literatur ist vermutlich auf unterschiedliche Mäusestämme, durchaus auch auf individuelle Variationen der Maus oder auf die generell fehlerbehaftete Altersbestimmung (vgl. 8.1.1) zurückzuführen. MARKS und SCHROEDERs (1996) Untersuchungen, nach denen die Durchbruchsdauer der drei Molaren unterschiedlich war, können aber bestätigt werden (Abb. 71). Insbesondere weist der M_3 eine langsamere Entwicklung auf, als der M_1 und der M_2, wie auch bereits COHN (1957) und MEY (2015 *in Vorbereitung*) beschreiben. CHLASTAKOVA et al. (2011) beobachteten, dass sich der M_3 während seiner Entwicklung in einer viel stärker verknöcherten Umgebung befand, als der M_1 und der M_2. Er blieb länger vom Alveolarknochen umschlossen und brach, relativ zum M_1

und M_2, später durch (Abb. 71). CHLASTAKOVA et al. (2011) gaben den Beginn der Morphogenese des M_3 im Stadium P0, also postnatal, an. Auch die Organogenese des Weisheitszahnes des Menschen ist die einzige, die komplett postnatal abläuft (SCHROEDER 2000). Unter diesem Aspekt kann die Entwicklung des M_3 bei der Maus eventuell als Modell für die Entwicklung der Weisheitszähne dienen.

Darüber hinaus ist in der Literatur bereits beschrieben, dass die Wurzelbildung von vielen Signalmolekülen gesteuert wird. Ein wichtiger Akteur ist die Hertwig Epithelscheide: eine Expression von IGF1/BMP4, Wnt und MSX2 konnte hier gezeigt werden (BAE et al. 2015, FLEISCHMANNOVA et al. 2010). IGF1 (*Insulin-like growth factor*) bewirkte eine Elongation der Hertwig Epithelscheide, während BMP4 (*Bone morphogenetic protein 4*) antagonistisch wirkte und das Wachstum derselben hemmte. Wnt (*Drosophila melanogaster wingless gen*) hingegen spielte eine Rolle bei der Odontoblastenreifung und förderte die weitere Elongation der Wurzel. Das Homeobox-Protein MSX2 (*MSH homeobox 2*) ist beteiligt an der Formgebung der Wurzel: so wiesen MSX2-*knockout*-Mäuse irregulär geformte Wurzeln auf (BAE et al. 2015, FLEISCHMANNOVA et al. 2010).

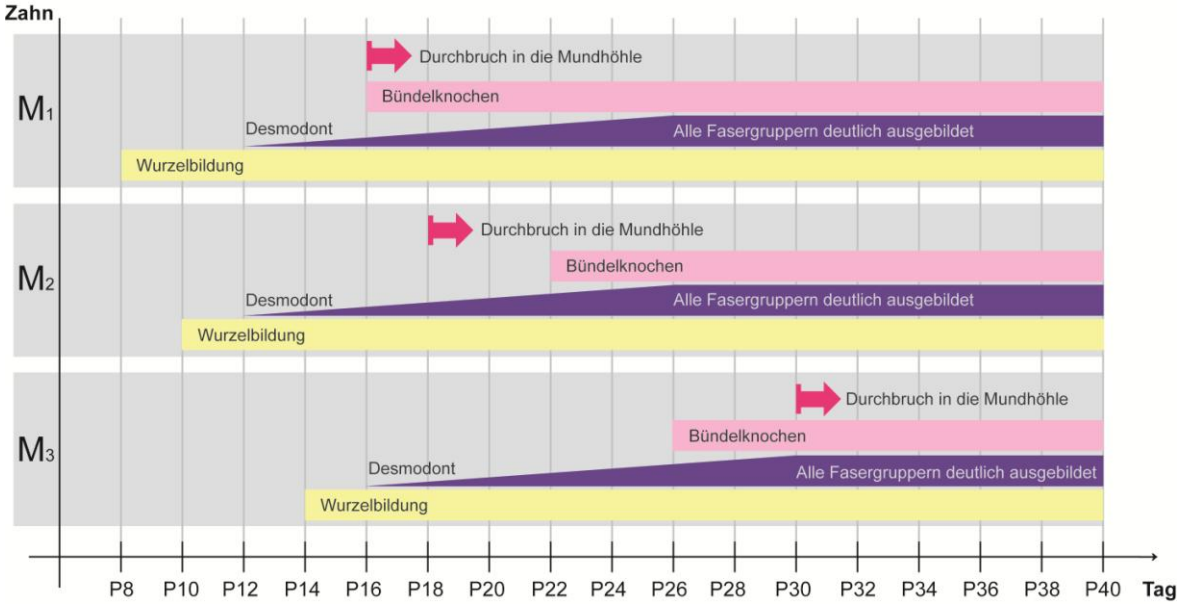

Abb. 71: Vergleich der Entwicklung des Zahn-Knochen-Systems der drei Mausmolaren M_1, M_2 und M_3.
Die Grafik setzt den Beginn der Wurzelbildung in Beziehung zur Anwesenheit der ersten Desmodontalfasern, des ersten Bündelknochens und dem Zahndurchbruch in die Mundhöhle. Die Wurzelbildung ist bis P40 nicht abgeschlossen (WOTH 2015 *in Vorbereitung)*. Über den Eintritt der Zähne in den Okklusionskontakt zum Antagonisten kann keine Aussage gemacht werden.

8.3.2 Diskussion über die Entwicklung des Desmodonts

Wie zahlreich in der Literatur beschrieben, können die fünf Fasergruppen (zementoalveolären Faserbündel am Alveolarkamm, horizontale zementoalveoläre Faserbündel, schräge zementoalveoläre Faserbündel, apikale zementoalveoläre Faserbündel, interradikuläre zementoalveoläre Faserbündel) (BLACK 1887, LEVY & BERNICK 1968, BERKOVITZ 1990, HASSELL 1993, CHO & GARANT 2000, RADLANSKI 2011) auch für die Molaren der Maus bestätigt werden (Abb. 72d). Wie COHN (1957) bereits beschreibt, erfolgt die Faserbildung in einer zervikal-apikalen Abfolge. Zu Beginn der Wurzelbildung wird der Parodontalspalt aller drei Molaren allerdings noch nicht von desmodontalen Faserbündeln durchspannt (vgl. Abb. 72a). Kurz nach dem Beginn der Wurzelbildung, jedoch noch präeruptiv, bilden sich die späteren dentogingivalen und zementoalveoläre Faserbündel aus. Diese inserieren im zervikalen Anteil der Wurzel und verlaufen parallel zur Zahnkrone nach okklusal (vgl. Abb. 72b). ATKINSON (1972) konnte diesbezüglich die gleichen Beobachtungen machen. Ebenfalls präeruptiv durchziehen schräge zementoalveoläre Faserbündel den gesamten Parodontalspalt (vgl. Abb. 72c), welche im späteren Verlauf der Entwicklung vor allem im koronalen Anteil eine horizontale Ausrichtung aufweisen. Beim M_1 und M_2 kann diese horizontale Ausrichtung erstmals am 22. postnatalen Tag (P22), beim M_3 am 36. postnatalen Tag (P36) festgestellt werden. Erst nach dem Durchbruch in die Mundhöhle wird der am weitesten apikal liegende Wurzelbereich des M_1 (P20) und M_2 (P22) von schrägen zementoalveolären Faserbündeln bedeckt. Eine deutliche radiäre Ausrichtung der apikalen Faserbündel findet beim M_1 und M_2 am 26. postnatalen Tag (P26) statt (vgl. Abb. 72d). Beim M_3 sind vor dem Durchbruch in die Mundhöhle (P22) und damit definitiv vor dem Eintreten des Zahnes in den Okklusionskontakt mit dem Antagonisten, bereits apikal schräge zementoalveoläre Faserbündel sichtbar. Die radiäre Ausrichtung der apikalen Faserbündel erfolgt dann mit dem Durchbruch in die Mundhöhle am 30. postnatalen Tag (P30). Die Ausbildung aller Fasergruppen dauert bei M_1, M_2 und M_3 jeweils 14 Tage lang und erfolgt bereits vor Abschluss der Wurzelbildung. WOTH (2015 *in Vorbereitung)* beschreibt, dass diese bis zum letzten untersuchten Zeitpunkt, am 40. postnatalen Tag (P40), noch nicht abgeschlossen ist.

Ein Okklusionskontakt des M_1 und M_2 ist frühestens im Stadium P20 zu erwarten, beim M_3 im Stadium P32. Diese Zeitpunkte korrelieren in etwa mit der beobachteten Ausbildung der horizontalen zementoalveolären Faserbündel. ATKINSON (1972) beschreibt bereits ein erstmaliges Erscheinen der horizontalen zementoalveolären Faserbündel mit dem Eintritt des Zahnes in den Okklusionskontakt. LEVY und BERNICK (1968) beschreiben, dass die

Faserbündel dicker wurden, wenn der Zahn in den Okklusionskontakt eintrat. Ob sich tatsächlich etwas an der Faserdicke oder an der Ausrichtung der Faserbündel ändert, konnte mit vorliegender Methode und dem vorliegendem Untersuchungsmaterial nicht sicher beurteilt werden. In der Literatur wird häufig angenommen, dass zu einem bestimmten Zeitpunkt Okklusionskontakt besteht. Bei genauerer Betrachtung der Studienmethode wird jedoch deutlich, dass ausschließlich histologische Schnitte zu Grunde lagen (LEVY & BERNICK 1968, ATKINSON 1972). Bei der Entkalkung kommt es hier zwangsläufig zum Herauslösen des Schmelzes, sodass sichere Aussagen über den Okklusionszustand im Nachhinein nicht möglich sein können. Eine Prüfung des Okklusionskontaktes mit Okklusionsfolie, wie sie im klinischen Alltag am menschlichen Patienten üblich ist, wäre wünschenswert, lässt sich jedoch bei der Maus wohl kaum realisieren.

8.3.3 Modalitäten der Bildung der Desmodontalfasern bei der Maus

GRANT et al. (GRANT & BERNICK 1972, GRANT et al. 1972) haben Unterschiede bei der Entwicklung des Desmodonts beim *nichtmenschlichen Primaten* festgestellt, abhängig davon, ob die Zähne einen Vorgänger haben, wie die Ersatzzähne, oder keinen Vorgänger haben, wie die Milch- und Zuwachszähne. Bei den Milch- und Zuwachszähnen waren nach GRANT et al. (1972) mit dem Zahndurchbruch alle Fasergruppen ausgebildet. Hingegen waren bei den Ersatzzähnen nach GRANT und BERNICK (1972) präeruptiv nur dentogingivale Faserbündel, mit der Eruption im zervikalen Anteil zementoalveoläre Faserbündel ausgeprägt (vgl. Kap. 4.2).Welchem der beiden vorhergehend beschriebenen Modi die Desmodontentwicklung bei der Maus gleicht, ist bisher nicht bekannt.

In dieser Arbeit kann festgestellt werden, dass es einen Zeitraum zu Beginn der Wurzelbildung gibt, in dem die Wurzeloberfläche der Molaren der Maus nicht von Desmodontalfasern überzogen ist (vgl. Abb. 72a). Auch in späteren Stadien können noch faserfreie Wurzelareale von 20 µm bis max. 80 µm am sich jeweils bildenden apikalen Ende der Wurzel beobachtet werden, wobei dann wesentlich mehr Wurzeldentin von Faserbündeln bedeckt, als unbedeckt ist. Trotz dieser freiliegenden apikalen Dentinareale, zeigt sich keine Ähnlichkeit mit dem Faserbildungsmodus der Ersatzzähne, wie GRANT et al. (1972) ihn beschreiben:

"Pre-eruptive stage: […] No fibers are apparent from bone and most of the periodontal ligament [of the permanent premolar (Ersatzzahn) – Anm. d. Verf.] is occupied by loose collagenous elements […]. First occlusal contact: […] The premolar [(Ersatzzahn) – Anm. d. Verf.] shows organized and apparently continuous alveolodental fibers in the coronal two-thirds

of the root. In the apical one-third, principal fiber formation is still progressing and an "intermediate plexus" is still demonstrable […]" (GRANT et al. 1972, S. 169).

Bei allen drei Molaren der Maus sind präeruptiv bereits schräge zementoalveoläre Faserbündel sichtbar (vgl. Abb. 72c). Mit dem Durchbruch in die Mundhöhle sind etwa 95% der Wurzeloberfläche des M_1 (Abb. 20) und M_2 (Abb. 28) mit schrägen zementoalveolären Faserbündeln bedeckt. Beim M_3 weist die gesamte Wurzeloberfläche bereits vor der Eruption in die Mundhöhle eine Bedeckung mit zementoalveolären Faserbündeln bis apikal auf (Abb. 45). So ergibt sich der wichtige Befund, dass der Faserbildungsmodus aller drei Molaren der Maus dem der Milch- und Zuwachszähne und nicht dem der Ersatzzähne gleicht.

Dies ist auch vor dem Hintergrund interessant, dass die Maus keine Ersatzzähne besitzt, also eine Monophyodontie aufweist. Zudem klafft zwischen den Inzisivi und den Molaren ein zahnloses Diastema. In diesem befinden sich initial rudimentäre Zahnanlagen (Stadium der Zahnknospe), die während der fortschreitenden Entwicklung wieder der Apoptose unterliegen (KERÄNEN et al. 1999, PETERKOVÁ et al. 2002, 2014).

Nach einer Theorie von GRANT und BERNICK (1972) soll die Diphyodontie ursächlich für die unterschiedlichen Entwicklungsmuster des Desmodonts beim Primaten sein. Der Milchzahn bzw. der Zuwachszahn sind vor der Eruption nahezu vollständig vom Alveolarknochen umhüllt. So haben GRANT und BERNICK (1972) die Vermutung geäußert, dass sich die Desmodontalfasern bereits vor der Eruption ausbilden können, im Gegensatz zum Ersatzzahn, bei dem die Milchzahnwurzel und ihre Alveole erst resorbiert werden müssen, bevor sich der neue Alveolarknochen bilden und sich dann die Faserbündel ausspannen können. Diese Ansicht lässt sich auch für die Maus mit ihrer Monophyodontie nachvollziehen. So zeigt sich, dass sich die Alveole mit den Zahnwurzeln ausformt und es zu einer frühzeitigen Ausbildung der zementoalveolären Faserbündel während der Wurzelbildung der Molaren kommen kann.

Die Desmodontalfasern setzen sich aus verschienen Kollagentypen zusammen. So konnten in der Literatur mittels Immunmarkierung die primären Kollagene Typ I und Typ III im Desmodonts, sowie weiter kleinere Kollagene wie Typ V, VI und XII nachgewiesen werden (BEERTSEN et al. 1997). Eine Immunmarkierung wurde für diese Arbeit unter anderem nicht durchgeführt, da die meisten dieser Kollagene nicht spezifisch und auch in anderen Geweben wie dem Zahnsäckchen, dem Alveolarknochen, dem Prädentin oder der Zahnpapille nachweisbar sind. Kollagen Typ XII schien als einziges für desmodontale und gingivale Faserbündel spezifisch zu sein und ist jedenfalls verantwortlich für die Regeneration des Desmodonts. Kollagen Typ III war vorwiegend beim Durchbruch nachweisbar, in reifen Molaren fand eine Expression allerdings nicht mehr statt (TAKITA et al. 1987, BEERTSEN et al. 1997, EVERTS et al. 1998,

MACNEIL et al. 1998). In Kombination mit der dreidimensionalen Rekonstruktion eignet sich eine Immunmarkierung von Kollagenen nicht, da sie sich in der Regel besser an Kryoschnitten untersuchen ließ (EVERTS et al. 1998) und in diesem Verfahren eine Serienschnitttechnik in engem Abstand nicht möglich ist.

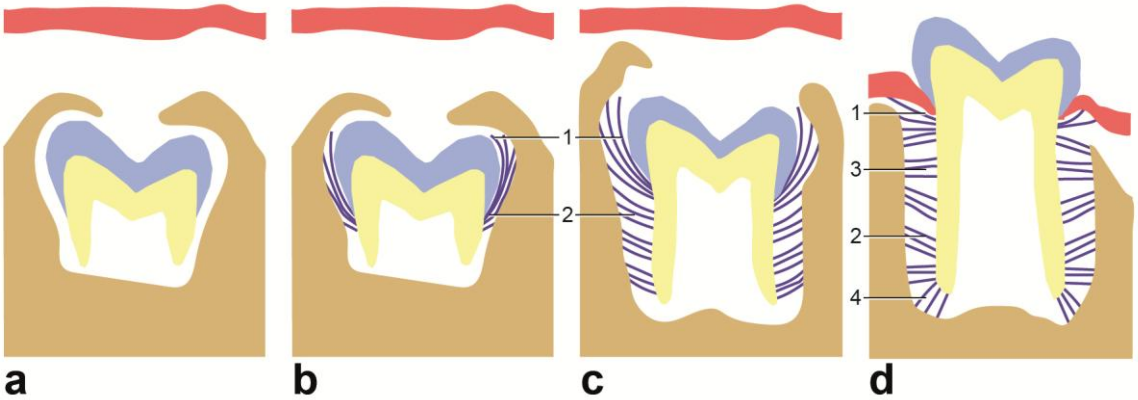

Abb. 72: Schematische Darstellung der Bildung der Desmodontalfasern während des Zahndurchbruchs beim Molar der Maus. Angelehnt an RADLANSKI (2011, S. 383), Ansicht von mesial.

a: Präeruptiv, zu Beginn der Wurzelbildung, ist die Wurzeloberfläche nicht von Desmodontalfasern überspannt.

b: Präeruptiv bilden sich frühzeitig dentogingivale (1) und schräge zementoalveoläre Faserbündel (2) aus.

c: Präeruptiv ist nahezu die gesamte Wurzeloberfläche von schrägen zementoalveolären Faserbündeln (2) bedeckt.

d: Mit dem Zahndurchbruch sind alle Fasergruppen, dentogingivale (1), schräge (2) und horizontale zementoalveoläre (3) sowie apikale Faserbündel (4) deutlich ausgebildet.

8.3.4 Entwicklung des Bündelknochens

SCHROEDER (1986) beschreibt, dass sich der Bündelknochen deutlich vom abgrenzenden lamellösen Knochen abgrenzen ließ. Beim Menschen wird der Knochen schichtweise angebaut und es ergibt sich eine charakteristische Streifung (Ansatzlinien) parallel zur Oberfläche, die dem Bündelknochen seinen Namen gegeben hat (STEIN & WEINMANN 1925). Bei der Maus ist eine Differenzierung der Strukturen in der frühen Entwicklung weniger eindeutig (Abb. 63). Die Sharpeyschen Fasern des Bündelknochens sind bei der Maus zwar deutlich sichtbar, die charakteristische Streifung parallel zur Knochenoberfläche zeigt sich hingegen weniger deutlich (Abb. 63). Immunhistochemische Markierungen helfen auch hier in den reifen Stadien nicht weiter. Über die Fragestellung hinaus könnten in ganz frühen Stadien Antikörpermarkierung von Asporin oder Biglycan, Färbungen mit PAS (*Periodic acid-Schiff*) oder Toluidinblau sowie elektronenmikroskopische Darstellung von silberimprägnierten Schnitten erste Insertionsbereiche von Sharpeyschen Fasern besser zeigen. Sie verdeutlichten die proteoglycanreiche, fibrillenarme Schicht, noch bevor Sharpeysche Fasern dort inserieren

(ISLAM et al. 2000, HO et al. 2010). Die morphologische Beurteilung des Bündelknochens entlang der Alveole ergibt ein deutliches Bildungsmuster: so verläuft seine Ausbildung von zervikal nach apikal, sowie von mesial nach distal. Zuerst bildet sich der Bündelknochen im zervikalen Anteil der Alveole, primär inserieren zementoalveoläre Faserbündel des zervikalen Wurzelbereichs als Sharpeysche Fasern im angrenzenden Alveolarknochen. Der Bündelknochen findet sich überwiegend im Bereich der mesialen Alveole, mit fortschreitender Entwicklung dann auch distal. Die flächige Ausdehnung des Bündelknochens nimmt über die Alveolarwand mit der fortschreitenden Entwicklung zu. Wie bereits in der Literatur beschrieben (QUIGLEY 1970, COHN 1972, JOHNSON & LOW 1982), findet eine Verankerung der Bifurkation am interradikulären Septum in den späteren Stadien statt (Abb. 73). Dass die Sharpeyschen Fasern bei der Maus bereits präeruptiv sichtbar sind (COHN 1972, JOHNSON & LOW 1982), ließ sich in dieser Arbeit nur teilweise bestätigt. So kann beim M_1 und M_3 der Bündelknochen bereits präeruptiv, bevor der Zahn in den Okklusionskontakt zu seinem Antagonisten eintritt, identifiziert werden, beim M_2 jedoch erst posteruptiv, ob vor oder nach Eintreten in den Okklusionskontakt kann für den M_2 nicht beurteilt werden. STEIN und WEINMANN (1925) konnten beim Menschen beobachten, dass vor allem in den distalen Bereichen der Wurzel Bündelknochen zu finden war, mesial konnte kaum Bündelknochen identifiziert werden. Bei der Maus zeigte sich ein anderes Entwicklungsmuster: mesial des M_2 und M_3 bildet sich Bündelknochen aus, mesial des M_1 hingegen ist kein Bündelknochen zu verzeichnen. Des Weiteren bildet sich lingual des M_1, sowie bukkal und lingual des M_2 und M_3 Bündelknochen aus. So lässt sich im Allgemeinen feststellen, dass, je weiter distal sich der Zahn in der Zahnreihe befindet, umso mehr Bündelknochen im Bereich der bukkalen Alveolarwand identifizierbar ist (Abb. 73), wobei das apikale Drittel aller Molaren bis P40 frei von Bündelknochen bleibt.

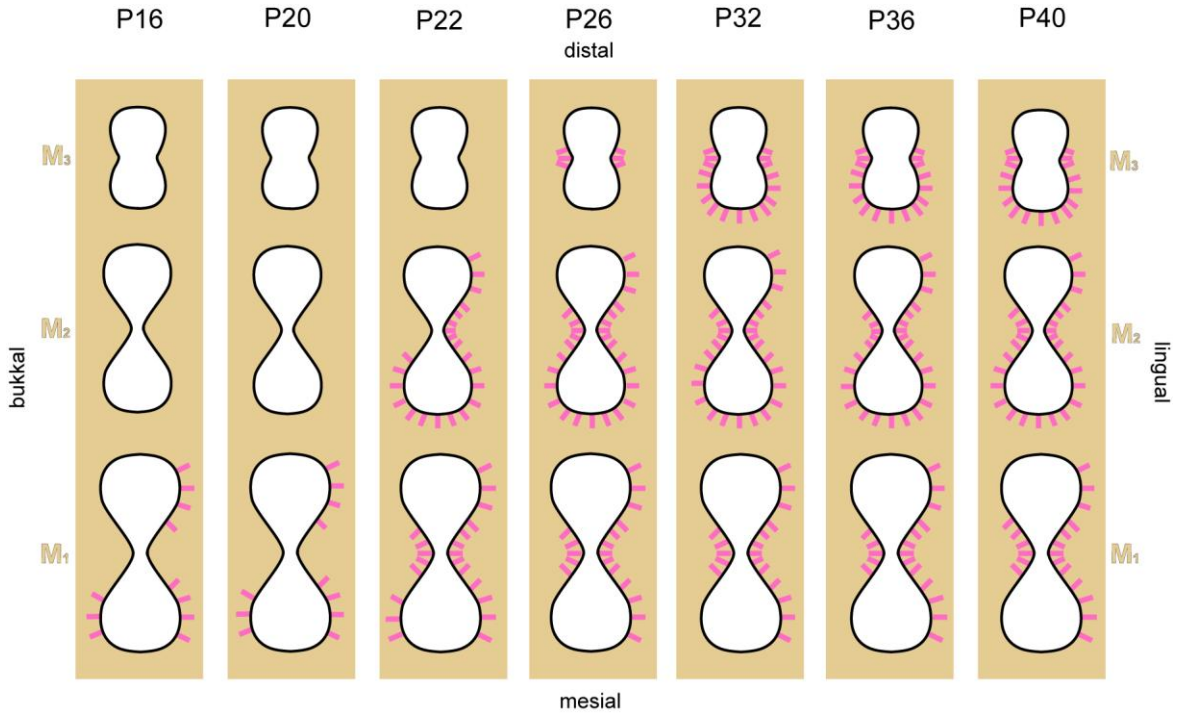

Abb. 73: Schematische Darstellung der Entwicklung des Bündelknochens um den M_1, M_2 und M_3.
In der Grafik ist die Ausbildung des Bündelknochens im Bereich der Alveolen vereinfacht dargestellt. Gewählt wurde jeweils ein Schnitt im Bereich der Bifurkation, beim M_3 im zervikalen Drittel der Wurzel. Die Insertionsbereiche der Sharpeyschen Fasern im angrenzenden Alveolarknochen sind als rosa Striche (■) visualisiert.

8.3.5 Knochenumbauvorgänge der Alveole

Der Zahn entwickelt sich in einer knöchernen Umgebung, die ständigen Umbauvorgängen unterworfen ist (FLEISCHMANNOVA et al. 2010). Über die Desmodontalfasern wird die Bewegungsrichtung auf den umliegenden Alveolarknochen übertragen, woraufhin es bereits präeruptiv, bevor der Zahn belastet wird, zu Knochenapposition kommt (ORBÁN 1927). Jedoch zeigte sich schon vor der Ausbildung der Wurzel und des Desmodonts, dass Knochenumbauvorgänge die Alveole um die Zahnanlage der Maus modellierten (MEY 2015 *in Vorbereitung*, RADLANSKI et al. 2015). Während des in dieser Arbeit untersuchten Zeitraums von P8 bis P40, mit Beginn der Wurzelbildung, findet weiterhin ein ständiger Knochenumbau statt. Es ist bereits aus der Kieferorthopädie bekannt, dass an einem gesunden Zahn Druck zu Knochenresorption am Alveolarknochen führt (ROBERTS 2000). Auch am Mausmodell konnten ein verstärkter Knochenabbau durch Osteoklasten an Druckzonen identifiziert werden (FUJIKI et al. 2013). Dass Gestaltgebung und Differenzierung der Gewebe durch mechanische Kräfte induziert werden, wurde bereits in der Literatur beschrieben (BLECHSCHMIDT 2003, RADLANSKI & RENZ 2006).

Wie MARKS und SCHROEDER (1996) erläutern, erfolgte der Durchbruch des Zahnes durch die Ausbildung eines Eruptionspfades. Dies kann auch in dieser Arbeit bestätigt werden. So finden sich an der Innenfläche der Limbi alveolares zahlreiche Osteoklasten, die über Knochenresorption den Eruptionspfad bereiten. Desweiteren wird die Eruption, wie CAHILL (1984) berichtet, nicht durch Knochenapposition unter der Wurzelspitze gesteuert und vor allem in den frühen Stadien kann apikal unter der Wurzelspitze ausschließlich Knochenresorption verzeichnet werden (Abb. 20b, 26, 34), die Intensität nimmt mit der Entwicklung allerdings deutlich ab. Auch zirkulär um den sich bildenden Wurzelansatz, im unteren Drittel der Alveole, ist Knochenresorption das dominierende Knochenumbauverhalten. Wie bereits zahlreich beschrieben (MARKS & SCHROEDER 1996, RADLANSKI et al. 2011b, MEY 2015 *in Vorbereitung*, RADLANSKI 2015 et al.) bildet sich das interradikuläre Knochenseptum bei den Molaren der Maus aktiv durch Knochenapposition. Dieses Appositionszentrum findet sich auch bis in das späte Stadium P40 (Abb. 69). Knochenresorption apikal des Zahnkeims und ein aktives Wachstum der interdentalen Septen durch Knochenapposition konnten auch für den Menschen, allerdings weit vor dem Beginn der Wurzelbildung, bestätigt werden (SCHUSTER 2012, ZIMMERMANN 2013, KALINKE 2014, KONIETZNY 2014, TSENGELSAIKHAN 2014). Mesial der Molaren der Maus herrscht entweder Knochenapposition oder Knochenresorption vor. In einigen Stadien kann hier gar kein Knochenumbau identifiziert werden. An der bukkalen Alveolarwand des M_1 findet sich überwiegen großflächig Knochenresorption, bei M_2 und M_3 sind bukkal sowie lingual keine eindeutige Resorptions- oder Appositionszonen feststellbar oder es findet ein gemischtes Remodeling statt. Im Laufe der Entwicklung und im Laufe des Zahndurchbruchs konnte eine Reduktion der Knochenappositionsvorgänge bei der Maus beobachtet werden. LEONG et al. (2012) beschreiben eine Abnahme der Anzahl und Intensität der TRAP-positiven Regionen (*Tartrate-resistant acid phosphatase*), respektive Knochenresorptionsvorgänge, mit dem Alter bei Ratten. Dies kann für die Maus nicht festgestellt werden. Im Gegensatz zur Knochenapposition hält die Knochenresorption in den betrachteten Stadien an den Alveolarwänden und im Bereich des Limbus alveolaris an. Ausschließlich im apikalen Alveolenbereich reduziert sie sich, wie eingangs bereits erwähnt. Dass sich generell die Intensität des Knochenumbaus ab P16 verringert, wie LUNGOVÁ et al. (2011) es nach Betrachtung des M_1 beschreiben, kann so nicht bestätigt werden. Immunmarkierungen von Signalmolekülen der Knochenresorption boten in der Literatur bisher keinen herausragenden Vorteil gegenüber der TRAP-Färbung. HERBER et al. (2012) haben zusätzlich zur TRAP-Färbung die Osteoklastenaktivität bei Ratten mittels Markierung des Signalmoleküls RANK (*Receptor activator of nuclear factor-κB*) ermittelt und

konnte eine verstärkte Expression äquivalent zu den TRAP-positiven Arealen zeigen (HERBER et al. 2012). Eine Expression von OPG (*Osteoprotegrin*) konnte zwar von HERBER et al. (2012) in Resorptionsarealen gezeigt werden, jedoch war OPG auch ubiquitär in den histologischen Schnitten sichtbar und somit nicht auswertbar. Ein wichtiges Gen für die Osteoblastendifferenzierung ist das RUNX2 (*Runt-related gene 2*), welches im Knochenmesenchym von Mäusen, äquivalent zu Expressionsarealen vom Ligand RANKL (*Receptor activator of nuclear factor-κB ligand),* nachweisbar war (OHAZAMA et al. 2004). Bei einer experimentellen Hyperokklusion von Mausmolaren konnte eine Inhibition von Knochenapposition, eine Zunahme der Knochenresorption und eine vermehrte Expression von OPN (*Osteopontin*) und RANKL gezeigt werden (WALKER et al. 2008). Folglich könnte sich eine Detektion von einer Steigerung der Aktivität von OPN und RANKL eventuell auch für die Analyse der Veränderung der Knochenumbauvorgänge mit Eintreten des Zahnes in den physiologischen Okklusionskontakt eignen und im Rahmen weiterer Projekte von Bedeutung sein.

8.3.6 Bewegung der Molaren der Maus

SAFFAR et al. (1997) beschreiben, wie die Zahnbewegungen von Umbauvorgängen begleitet werden. Während eine Seite von Osteoklasten resorbiert wurde, fand Knochenapposition durch Osteoblasten an der anderen Seite satt (SAFFAR et al. 1997). Ähnliche Befunde können auch in den untersuchten Stadien bei der Maus gemacht werden. So wird deutlich, dass an Alveolarknochenarealen, an denen Bündelknochen vorliegt, bis P40 parallel keine Knochenresorption stattfindet. In diesen Bereichen kann entweder Knochenapposition festgestellt werden oder es findet gar kein Knochenumbau statt (Abb. 74). Weiterhin finden sich in den untersuchten Stadien Knochenresorptionszonen meist auf gegenüberliegender Seite des Bündelknochens (Abb. 26, 34, 42, 49, 55, 62, 69). Auch STEIN und WEINMANN (1925) haben bereits Rückschlüsse auf die Bewegung der menschlichen Zähne gezogen und an Hand einer vorwiegend distalen Lokalisierung des Bündelknochens in der Alveole auf einen Mesialdrift der Zähne geschlossen. JOHNSON (1984) beschreibt hingegen eine Distaldrift für die Molaren der Maus. Auch für die Ratte ist in der Literatur eine Distaldrift beschrieben (HERBER et al. 2012, LEONG et al. 2012). Diese Bewegungen der Molaren können nach Analyse des Knochenumbauverhaltens und des Bündelknochens lediglich für den M_2 und M_3 der Maus bestätigt werden kann. So zeigt sich eine kontinuierliche Distaldrift der beiden Molaren M_2 und M_3, während der M_1 keine Distaldrift aufweist. Knochenapposition kann mesial des M_1

ausschließlich im Stadium P12 festgestellt werden (Abb. 18), Bündelknochen liegt zudem in keinem der Stadien an der mesialen Alveolarwand des Zahnes vor (Abb. 73). Beim M_1 zeigt sich jedoch eine kontinuierliche Drift des Zahnes nach bukkal über alle Stadien. Ab dem 22. postnatalen Tag (P22) ist diese an Hand der Lokalisation des Bündelknochens (Abb. 73) und des Knochenumbauverhaltens besonders deutlich (Abb. 42). So finden sich Knochenresorption und Bündelknochen auf gegenüberliegenden Seiten der Alveole (Abb. 42). Der M_2 weist bis zum 20. postnatalen Tag (P20) auch die Tendenz des Bukkaldrifts auf, in späteren Stadien wird diese jedoch weniger deutlich (Abb. 55, 72). Beim M_3 zeigt sich weder eine zusätzliche Drift nach bukkal, noch nach lingual (Abb. 73).

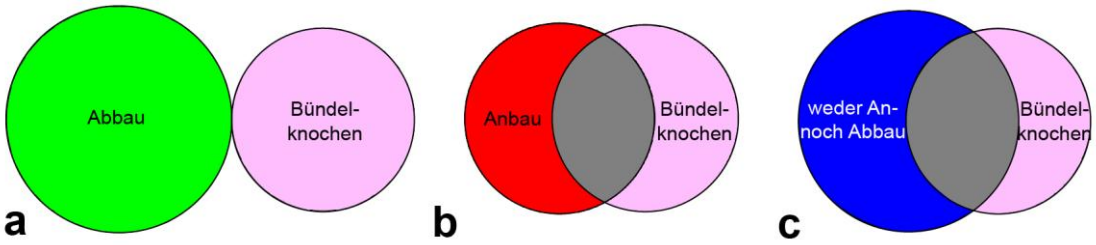

Abb. 74: Grafische Darstellung der Korrelation von Bündelknochen und Knochenumbauverhalten.

Daten sind der Tab. 2 entnommen.

a: an 84 Messstellen wurde Knochenabbau festgestellt, an 55 Messstellen liegt Bündelknochen vor. An keiner der Messstellen treten beide Variablen gemeinsam auf.

b: an 58 Messstellen wurde Knochenabbau festgestellt, an 55 Messstellen liegt Bündelknochen vor. An 25 Messstellen treten beide Variablen gemeinsam auf.

c: an 78 Messstellen wurde Knochenabbau festgestellt, an 55 Messstellen liegt Bündelknochen vor. An 30 Messstellen treten beide Variablen gemeinsam auf.

8.3.7 Parodontalspaltbreite und Knochenumbauverhalten

Die Begrenzung des Parodontalspalts von zwei Hartgeweben, sowie das apikale Umgreifen der Wurzel, wie bereits in der Literaturübersicht beschrieben, hat allgemeine Gültigkeit (Tab. 3). Lückenhaft sind jedoch die Definitionen bei der Begrenzung des Parodontalspalts Richtung koronal. Im Rahmen dieser Arbeit kann festgestellt werden, dass zementoalveoläre Faserbündel bereits präeruptiv, sichtbar sind (z.B. Abb.12). Während diese sich ausbilden, befindet sich der Limbus alveolaris weit koronal der Schmelz-Zement-Grenze, im oberen Drittel der Zahnkrone (vgl. Abb. 75). Wurzeloberfläche und Alveolarknochen als Begrenzung zu wählen, ist somit unzureichend und bedarf, in Anlehnung an die Literatur (Tab. 3), einer Erweiterung für diese Arbeit:

> Def.: Der Parodontalspalt beschreibt den Raum zwischen Zahnoberfläche und Alveolarknochen. Er reicht apikal halbmondförmig um den Apex herum und ist beidseits von Hartgeweben begrenzt, somit liegt die zervikale Begrenzung auf Höhe des Limbus alveolaris. Im Verlauf des Zahndurchbruchs wandert die koronale Begrenzung Richtung zervikal, bis sie die Schmelz-Zement Grenze erreicht.

Die Breite des Parodontalspalts zirkulär um die Wurzel beträgt zwischen 45 und 170 µm. Apikal unter der mesialen Wurzel des M_1 ist der Abstand meist breiter und erreicht eine Weite von bis zu 173 µm. Mögliche Erklärung hierfür ist der apexnahe Verlauf des N. alveolaris inferior. Dieser durchzieht die Mandibula in einem Knochenkanal, dem Canalis mandibularis, im Bereich der mesialen Wurzel des M_1 findet sich jedoch keine knöcherne Abgrenzung. Auch wenn die Messung stets etwas weiter distal erfolgte, führt der zusätzliche Platzbedarf des Nervs hier möglicherweise zu einer Verbreiterung des Parodontalspalts. Im Bereich der Bifurkation beträgt der Abstand zwischen 55 - 89 µm, weist also geringere Breitenschwankungen auf als die zirkulären Messwerte. Im Mittelwert kann eine Parodontalspaltbreite von 90 µm festgestellt werden, was in etwa die Ergebnisse von MEY (2015 *in Vorbereitung*) und RADLANSKI et al. (2015) stützt, die in den jüngeren Stadien eine mittlere Parodontalspaltbreite von 90 µm bzw. 100 µm gemessen haben. Wie zahlreiche Autoren bereits beschreiben, ist der Spalt in der Wurzelmitte am schmalsten, zervikal und apikal breiter (NANCI & BOSSHARDT 2006, SCHROEDER 2000, BERKOVITZ et al. 2002). Dies ist vor allem an Hand der dreidimensionalen Rekonstruktionen des Parodontalspalts gut sichtbar (Abb. 24, 32, 40, 47, 53, 60, 67). COOLIDGE (1937) hatte einen Zusammenhang zwischen dem Alter und der Parodontalspaltbreite beim Menschen festgestellt und beschreibt ein schmaler werden mit fortschreitendem Alter. Bei der Maus zeigt sich dies nicht. Auch bei der Ratte konnte bisher keine kontinuierliche Breitenänderung des Parodontalspalts mit zunehmendem Alter beobachtet werden (LOURIDIS et al. 1974, LEONG et al. 2012). MEY (2015 *in Vorbereitung*) beschreibt zudem eine Korrelation von Parodontalspaltbreite und dem Knochenumbauverhalten. Bei Abständen unter 100 µm trat vermehrt Knochenresorption auf, bei größeren Abständen vorwiegend Knochenapposition (MEY 2015 *in Vorbereitung*). Auch dieser Zusammenhang konnte in den älteren Stadien nicht beobachtet werden. Möglich Ursache für diese differierende Beobachtung zu MEY (2015 *in Vorbereitung*) ist das Eintreten der Zähne in den Okklusionskontakt und damit das Auftreten zusätzlicher Kräfte bei der Mastikation in allen drei Dimensionen, sodass sich ein dynamisches Remodeling zirkulär um die Wurzel in der Alveole zeigt. Es lässt sich schlussfolgern, dass weder eine Korrelation zwischen der

Parodontalspaltbreite und dem Knochenumbauverhalten, noch eine Korrelation zwischen der Parodontalspaltbreite und dem Alter der Mäuse zu finden ist.

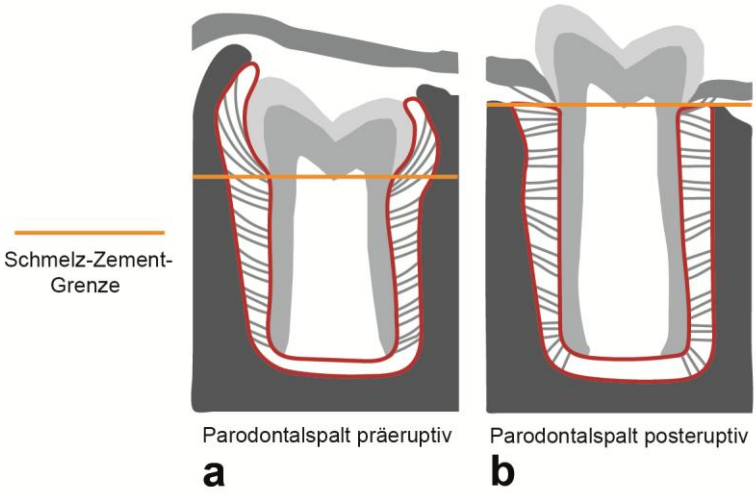

Abb. 75: Schematische Darstellung des Parodontalspalts.

Ansicht von Frontal.

a: Parodontalspalt präeruptiv, der Limbus alveolaris befindet sich weit koronal der Schmelz-Zement-Grenze.

b: Parodontalspalt posteruptiv, wie er in der Literatur (Tab. 3) beschrieben ist.

Tab. 3: Übersicht über die Definitionen des Parodontalspalts.

Literaturangabe	**Definition der Autoren für den Parodontalspalt**
(SCHROEDER 1986, S. 170, S. 182)	*"The mammalian periodontal ligament is a particular connective tissue which occupies the periodontal space, i.e., it lies between the surface of the root(s) of the teeth and the wall of their alveolus, connecting root cementum to the alveolar bone proper. […] The fully developed periodontal ligament exists and functions in an extremely narrow space delimited by the cemental root surface on one, and the alveolar bone proper on the opposite side."*
(SCHROEDER 2000, S. 213)	*„Das desmodontale Gewebe befindet sich in einem engen, von zwei Hartgeweben weitgehend begrenzten Raum, dem Periodontalspalt. Dieser Raum gleicht in seiner Form einem dünnwandigen Becher."*
(BERKOVITZ et al. 2002, S. 180)	*"The periodontal ligament is the dense fibrous connective tissue that occupies the periodontal space between the root of the tooth and the alveolus."*

8.4 Schlussfolgerung

Neben der Untersuchung der 17 histologischen Schnittserien erfolgten in dieser Arbeit erstmals dreidimensionale computergestützte Rekonstruktionen, welche die drei unteren Molaren der Maus in Interaktion mit dem umgebenen Alveolarknochen in den frühen postnatalen Stadien zeigen. So kann die Ausbildung der Wurzeln und die Verankerung ihres Desmodonts im Bündelknochen, sowie die Knochenumbauvorgänge der Alveole räumlich visualisiert werden. Nach morphologischer Analyse der desmodontalen Fasergruppen konnte gezeigt werden, dass alle fünf Fasergruppen auch bei den Molaren der Maus mit der Eruption vollständig ausgebildet sind (vgl. Kap. 8.3.2). Zeitlich parallel zeigt sich schön frühzeitig Bündelknochen um die Zahnwurzeln und die Insertionsbereiche der Sharpeyschen Fasern weisen ein kontinuierliches Entwicklungsmuster von zervikal nach apikal, sowie von mesial nach distal, auf (vgl. Kap. 8.3.4). Nach Analyse des Knochenumbaus in der Alveole können ähnliche Ergebnisse, wie bereits MEY (2015 *in Vorbereitung*) in den früheren Stadien bei der Maus beschreibt, gezeigt werden: so schaffen Knochenresorptionsvorgänge an den Innenflächen der Limbi alveolares einen Eruptionspfad für den Zahn, apikal unter der Zahnwurzel erreicht Knochenresorption Platz für deren Elongation. Das interradikuläre Septum bildet sich hingegen aktiv durch Knochenapposition (vgl. Kap. 8.3.5). Die kombinierte Betrachtung des Knochenumbaus und des Bündelknochens ermöglicht vor allem aber auch Rückschlüsse auf die Bewegung der Molaren. So kann gezeigt werden, dass nicht alle drei Molaren, wie bei der Ratte beschrieben (HERBER et al. 2012, LEONG et al. 2012), eine Distaldrift aufweisen, sondern lediglich der M_2 und M_3, während der M_1 ausschließlich eine Bewegung nach bukkal vollzieht (vgl. Kap. 8.3.6).

Es stellte sich bisher die Frage, ob der selten untersuchte M_3 (vgl. 4.1) sich anders entwickelt, als der M_1 und der M_2. In der Literatur ist bereits beschreiben, dass seine Organogenese ausschließlich postnatal stattfindet (CHLASTAKOVA et al. 2011, MEY 2015 *in Vorbereitung*). Desweiteren konnte nun gezeigt werden, dass seine Durchbruchsdauer im Vergleich zu den anderen beiden Molaren verlängert ist (vgl. Kap. 8.3.1). Das Desmodont ist jedoch bereits vor dem Durchbruch mit all seinen fünf Fasergruppen vollständig ausgebildet. Insofern ist der Faserbildungsmodus aller drei Molaren nahezu identisch (vgl. Kap. 8.3.2) und vergleichbar mit dem der Milch-und Zuwachszähne (vgl. Kap. 8.3.3). Der M_3, dessen Alveole sich erst postnatal ausbildet aber frühzeitig über das Desmodont fest verankert ist, kann somit in der Monophyodontie der Maus die Rolle eines Zuwachszahnes einnehmen und eventuell als Modell für die Entwicklung des Weisheitszahnes beim Menschen dienen.

8.5 Ausblick

Während der Zahn in Funktion ist, ist er verschiedenen Krafteinwirkungen ausgeliefert. Er reagiert auf physiologische, unphysiologische aber auch auf iatrogene Kräfte, z.B. in der Kieferorthopädie, mit Zahnbewegung und Umbauvorgängen am Desmodont sowie Alveolarknochen (SAFFAR et al. 1997, ROBERTS 2000, RADLANSKI 2011). So konnte in der Literatur beobachtet werden, dass ein Okklusionskontakt zu einer Dickenzunahme der Faserbündel (LEVY & BERNICK 1968) sowie zu einer funktionellen Umordnung und einer verstärkten Ausbildung von Nerven und Blutgefäßen (FRÖHLICH 1958) führte, bis hin zur Stagnation der Knochenapposition und verstärkter Knochenresorption der Alveole bei einer Hyperfunktion des Zahnes (JOHNSON 1990, WALKER et al. 2008). Eine Nonfunktion oder Hypofunktion des Zahnes führte hingegen zu einer Hypomineralisation der Sharpeyschen Fasern, die Anzahl der desmodontalen Faserbündel pro μm^2 verringerten sich, (SHORT & JOHNSON 1990), ihre Dicke nahm ab (NANCI & BOSSHARDT 2006) und es kam zu einer Umorientierung der Faserbündel (COHN 1965, 1966). Ein dauerhafter Funktionsverlust führte zudem zu Knochenresorption, vor allem am interdentalen Alveolarknochen (COHN 1965, 1966). HERBER (2012) beobachtete, dass an der Appositionsseite mehr Blutgefäße vom Knochen in den Parodontalspalt zogen, als auf der Resorptionsseite. Kräfte scheinen folglich eine wichtige Rolle bei Gestaltgebung und Differenzierung der Gewebe zu spielen. So findet desmale Ossifikation statt, wo Scherkräfte herrschen, beispielsweise bei der Expansion des Meckelschen Knorpels während der Entwicklung der Mandibula. Bindegewebe, so auch das Desmodont, bildet sich im Bereich von nicht-elastischen Zugspannungen (BLECHSCHMIDT 2003, RADLANSKI & RENZ 2006). Unklar ist bisher, wieso es trotz dieser Erkenntnisse, häufig nach Zahntraumata oder Replantation von Zähnen, zu einer Ankylose mit Verlust der desmodontalen Verankerung und veränderten Knochenumbauvorgängen um den Zahn kommen kann (ANDERSON et al. 1984, ROBERTS 2000). Zur Bestimmung von auftretenden Kräften in der Alveole bietet sich die Finite-Element Methode an. Ein Zusammenhang zwischen dem Auftreten von Resorptionszonen und einer erhöhten osteoklastischen Aktivität im Bereich von Kraftmaxima am Alveolarknochen wurde bereits gefunden (KAWARIZADEH et al. 2004, FUJIKI et al. 2013). Sogar die Integration des Desmodonts in ein Finite-Element-Modell ist bereits erfolgt (QIAN et al. 2001, PAPADOPOULOU et al. 2013). Ungeklärt ist jedoch noch die Frage, ob sich die Anzahl und Dicke der Desmodontalfasern an diesen Kraftmaxima zunimmt. Da sich der Bündelknochen nicht in allen Bereich der Alveole ausbildet, könnte eine Untersuchung mittels Finite-Element-Methode Zusammenhänge zwischen seiner Lokalisation

und den Kraftmaxima um die Wurzel weitere Erkenntnisse bringen. Vor allem aber können die bereits gewonnenen Rekonstruktionen genutzt werden, um die Expression von Signalmolekülen im dreidimensionalen Modell um den Zahn herum zuzuordnen. Die Methode bietet die Möglichkeit, Immunmarkierungen nachträglich einzuarbeiten und das Verständnis des *Tooth-Bone-Interface* auch auf
molekularer Ebene zu erweitern[32]. Die Markierung von SLRP`s oder Kollagene im Parodontalspalt könnten Veränderungen des Desmodonts aufweisen, sowie Markierung von OPN, RUNX2 oder RANK/RANKL Unklarheiten bezüglich des Knochenumbaus erhellen. Desweiteren ist in das aktuelle Interesse der Zahnmedizin ein typisches Forschungsgebiet getreten: die Stammzellforschung, auch Bioengineering genannt (ULMER et al. 2010). In der Zahnheilkunde erfolgt der Ersatz verlorengegangener Zahnsubstanz bis heute nur mit konventionellen konservierenden und prothetischen Therapiemethoden. Ein fiktives Ziel ist der Zahnersatz durch „tissue engineering“, das Inserieren eines mehr oder weniger fertig ausgebildeten Zahnes in den menschlichen Alveolarknochen. In diesem Bereich wurden bereits einzelne Erfolge erreicht: so haben Versuche an der Maus es möglich gemacht, aus embryonalen Stammzellen in vitro einen Molar zu kultivieren, diesen Zahnkeim zu implantieren und in der Mundhöhle der Maus wachsen zu lassen. Dieser Zahn zeigte alle Zahnhartsubstanzen und umliegende Strukturen wie Desmodont, Blutgefäße und Nerven, war jedoch nur einwurzelig und kleiner als die anderen Molaren (IKEDA et al. 2009, OSHIMA et al. 2011). Auch ist es gelungen, aus adulten Stammzellen des Schweins eine Zahnwurzel zu generieren, die jedoch anschließend noch mit einer keramischen Krone versorgt werden musste (SONOYAMA et al. 2006). Da die embryonale Stammzellforschung ethisch kaum vertretbar ist, werden in Zukunft adulte Stammzellen für den humanen Einsatz im Mittelpunkt der Forschung stehen. Um allerdings frühzeitig Bildungsfehler und pathologische Folgen wie Tumorbildung oder eine Abstoßung des inserierten Zahnes zu vermeiden, ist die Erforschung der morphologischen Entwicklung und der molekularen Vorgänge der Zahnentwicklung essentiell. Nur wenn die Physiologie des *Tooth-Bone-Interface* verstanden ist, können pathologische Entwicklungen identifiziert und vermieden werden. Folglich müssen für eine sichere Nutzung des „tissue engineering“ als therapeutische Alternative vorerst die Grundlagen verstanden sein und weiter erforscht werden.

[32] Kooperationspartner in der Tschechischen Republik: Grantova agentura Česke republiky (GA CR) (P303/12/J059). Institute of Animal Physiology and Genetics, CAS, v.v.i., Libechov. Prof. Dr. E. Matalova.

9 LITERATURVERZEICHNIS

1. Andersson L, Blomlöf L, Lindskog S, Feiglin B, Hammarström L.Tooth ankylosis: clinical, radiographic and histological assessments. Int J Oral Surg 1984;13(5):423-31.
2. d'Apuzzo F, Cappabianca S, Ciavarella D, Monsurrò A, Silvestrini-Biavati A, Perillo L. Biomarkers of periodontal tissue remodeling during orthodontic tooth movement in mice and men: overview and clinical relevance. Sci World J 2013:1-8.
3. Alfaqeeh SA, Gaete M, Tucker AS. Interactions of the tooth and bone during development. J Dent Res 2013;92(12):1129-35.
4. Arnold WH, Meiselbach V. 3-D reconstruction of a human fetus with combined holoprosencephaly and cyclopia. Head Face Med 2009;5:14.
5. Atkinson ME.The development of the mouse molar periodontium. J Periodont Res 1972;7:255-60.
6. Bae CH, Kim TH, Ko SO, Lee JC, Yang X, Cho ES. Wntless regulates dentin apposition and root elongation in the mandibular molar. J Dent Res 2015;94(3):439-45.
7. Baron R. Remaniement de l'os alveolaire et des fibres desmodontales au cours de la migration physiologique. J Biol Buccale. 1973;1:151-70. Zitiert nach Garant & Cho 1979.
8. Beertsen W, McCulloch CAG, Sodek J. The periodontal ligament: a unique, multifunctional connective tissue. Periodontol 2000.1997;13(1):20-40.
9. Berkovitz BK. The structure of the periodontal ligament: an update. Eur J Orthod. 1990;12(1):51-76.
10. Berkovitz BK, Holland GR, Moxham BJ. Oral anatomy, histology and embryology. Third Edition. Mosby/Elsevier 2002.
11. Black GV. A study of the Histological Characters of the Periosteum and Peridental membrane. Chicago WT Keener 1887.
12. Blechschmidt E. Rekonstruktionsverfahren mit Verwendung von Kunststoffen. Ein Verfahren zur Ermittlung und Demonstration von Entwicklungsbewegungen. Z Anat Entwicklungsgesch 1954;118:170-4.
13. Blechschmidt E. Der menschliche Embryo: Dokumentationen zur kinetischen Anatomie. The human embryo; documentation on kinetic anatomy. Stuttgart: Schattauer 1963.

14. Blechschmidt E. Anatomie und Ontogenese des Menschen. 2003. 1. Aufl. fe-medienverlag.

15. Born GJ. Die Plattenmodellier-Methode. Arch Mikrosk Anat 1883;22:584-99.

16. Brash JC. The growth of the alveolar bone and its relation to the movements of the teeth, including eruption. Int J Orthod 1928;14(6):487-504.

17. Bundesministerium für Ernährung und Landwirtschaft. Tabellen der Tierversuchszahlen für das Jahr 2013. Accessed March 2015 at: http://www.bmel.de/SharedDocs/Downloads/Tier/Tierschutz/2013-TierversuchszahlenGesamt.pdf?__blob=publicationFile 2014.

18. Cahill DR. Eruption Pathway Formation in the Presence of Experimental Tooth Impaction in Puppies. Anat Rec 1969;164:67-78.

19. Cahill DR, Marks SC. Tooth eruption: evidence for the central role of the dental follicle. J Oral Pathol 1980;9(4):189-200.

20. Chlastakova I, Lungova V, Wells K, Tucker AS, Radlanski RJ, Misek I, Matalova E. Morphogenesis and bone integration of the mouse mandibular third molar. Eur J Oral Sci 2011;119:265-74.

21. Cho MI, Garant PR. Development and general structure of the periodontium. Periodontol 2000. 2000;24.1:9-27.

22. Cohn SA. Development of the molar teeth in the albino mouse. Am J Anat 1957;101:295-319.

23. Cohn SA. Disuse atrophy of the periodontium in mice. Arch Oral Biol 1965;10(6):909-19.

24. Cohn SA. Disuse atrophy of the periodontium in mice following partial loss of function. Arch Oral Biol 1966;11(1);95-105.

25. Cohn SA. A re-examination of Sharpey's fibres in alveolar bone of the mouse. Arch Oral Biol 1972;17:255-60.

26. Cohn SA. Transalveolar fibres in the human periodontium. Arch Oral Biol 1975;20(4):257-60.

27. Cole AA, Walters LM. Tartrate-resistant acid phosphatase in bone and cartilage following decalcification and cold-embedding in plastic. J Histochem Cytochem 1987;35(2):203-6.

28. Coolidge ED. The thickness of human periodontal ligament membrane. J Am Dent Assoc 1937;24:1260-70.

29. Everts V, Niehof A, Jansen D, Beerken W. Type VI collagen is associated with microfibrils and oxytalan fibers in the extracellular matrix of periodontium, mesenterium and periosteum. J Periodont Res 1998;33(2):118-25.

30. Fawcett E. Description of a Reconstruction of the Head of a Thirty-Millimetre Embryo. J Anat Physiol 1910; 44(Pt 4):303-11.

31. Fleischmannova J, Matalova E, Sharpe PT, Misek I.Radlanski RJ. Formation of the tooth-bone interface. J Dent Res 2010;89(2):108-15.

32. Fröhlich E. Entwicklung und Morphologie der Weichgewebe des Parodontiums. Dtsch Zahnärztl Ztschr 1958;13:221-40.

33. Fujiki K, Aoki K, Marcián P, Borák L, Hudieb M, Ohya K, Igarashi Y, Wakabayashi N. The influence of mechanical stimulation on osteoclast localization in the mouse maxilla: bone histomorphometry and finite element analysis. Biomech Model Mechanobiol 2013;12(2):325-33.

34. Garant PR, Cho MI. Autoradiographic evidence of the coordination of the genesis of Sharpey's fibers with new bone formation in the periodontium of the mouse. J Periodont Res 1979;14(2):107-14.

35. Gaudino C, Cosgarea R, Heiland S, Csernus R, Zobel BB, Pham M, Kim TS, Bendszus M, Rohde S. MR-Imaging of teeth and periodontal apparatus: an experimental study comparing high-resolution MRI with MDCT and CBCT. Eur Radiol 2011; 21(12):2575-83.

36. Gaunt WA & Gaunt PN. Three-dimensional reconstruction in biology. Pitman Medical Publications: London, 1978.

37. Gomes Rodrigues H, Solé F, Charles C, Tafforeau P, Vianey-Liaud M. Evolutionary and Biological Implications of Dental Mesial Drift in Rodents: The Case of the Ctenodactylidae (Rodentia, Mammalia). PLoS One 2012;11(7):e50197.

38. Grant DA, Bernick S. Formation of the Periodontal Ligament. J Periodontol 1972;43:17-25.

39. Grant DA, Bernick S, Levy BM. A comparative study of periodontal ligament development in teeth with and without predecessors in marmosets. J Periodontol 1972;43(3):162-9.

40. Harada T, Ishii S, Tayama N. Three-dimensional reconstruction of the temporal bone from histologic sections. Arch Otolaryngol Head Neck Surg 1988:114(10);1139-42.

41. Harada T, Ishii H, Tayama N, Sugasawa M. Computer-aided three-dimensional reconstruction of the osseous and membranous labyrinths. Eur Arch Otrhinolaryngol 1990:247(6):348-351.

42. Hassell TM. Tissues and cells of the Periodontium. Periodontol 2000 1993;3(1):9-38.

43. Herber RP, Fong J, Lucas SA, Ho SP. Imaging an adapted dentoalveolar complex. Anat Res Int 2012;(1):1-13.

44. Hinrichsen K. Funktionsentwicklung des Parodontium beim Goldhamstermolaren. Acta Anat 1955;23:161-80.

45. Ho SP, Kurylo MP, Fong TK, Lee SSJ, Wagner HD, Ryder MI, Marshall GW. The biomechanical characteristics of the bone-periodontal ligament-cementum complex. Biomaterials 2010;31(25):6635-46.

46. Hövener JB, Zwick S, Leupold J, Eisenbeiβ AK, Scheifele C, Schellenberger F, Hennig J, v Elverfeldt D, Ludwig U. Dental MRI: imaging of soft and solid components without ionizing radiation. J Magn Reson Imaging 2012;36(4):841-46.

47. IFAA (International Federation of Associations of Anatomists). Terminologia Anatomica. Kapstadt: 1998. TE PrePublication, 2010: accessed May 2014 at: http://www.unifr.ch/ifaa/

48. Ikeda E, Morita R, Nakao K, Ishida K, Nakamura T, Takano-Yamamoto T, Ogawa M, Mizuno M, Kasugai S, Tsuji T. Fully functional bioengineered tooth replacement as an organ replacement therapy. Proc Natl Acad Sci USA 2009;106(32):13475-80.

49. Islam MN, Yamamoto T, Wakita M. Light and electron microscopic study of the initial attachment of principal fibers to the alveolar bone surface in rat molars. J Periodont Res 2000;35(6):344-51.

50. Jäger A. Histomorphometric study of age-related changes in remodeling activity of human desmodontale bone. J Anat 1996;189:257-64.

51. Johnson RB & Low FN. Development of intraosseous fibers of the mouse periodontium: a high-voltage electron microscopic study. Am J Anat. 1982;163(4):327-35.

52. Johnson RB. Effects of bone remodeling on continuity of transalveolar fibers of the mouse periodontium. J Periodont Res 1984;19(5):512-9.

53. Johnson RB. Effects of altered occlusal function on transseptal ligament and new bone thicknesses in the periodontium of the rat. Am J Anat.1990;187:91-7.

54. Jozat R. Ueber Veränderung des Periodontiums durch Entlastung. Dtsch Zahnärztl Wochenschr 1933;36:155-57.

55. Judd BH. Experimental Organisms Used in Genetics. eLS 2001:1-7.

56. Kalinke U. Embryologische Untersuchungen zur Entwicklung des Alveolarknochens im Oberkiefer beim Menschen zur Zeit der vorgeburtlichen Entwicklungsstadien von 19 bis 68 mm SSL. Diss Charité - Universitätsmedizin Berlin, 2014.

57. Kawarizadeh A, Bourauel C, Zhang D, Götz W, Jäger A. Correlation of stress and strain profiles and the distribution of osteoclastic cells induced by orthodontic loading in rat. Eur J Oral Sci 2004;112(2):140-7.

58. Kellner E. Histologische Befunde an antagonistenlosen Zähnen. Ztschr Stomatol 1928;26:271-83.

59. Keränen SVE, Kettunen P, Åberg T, Thesleff I, Jernvall J. Gene expression patterns associated with suppression of odontogenesis in mouse and vole diastema regions. Dev Genes Evol 1999;209(8):495-506.

60. Klein A. Systematische Untersuchungen über die Parodontalspaltbreite. Ztschr f Stomatol 1928;26:417-39.

61. Konietzny M. Zur Entwicklung des Kieferknochens im Bereich der Zahnanlagen. Histologische und morphologische Untersuchungen an der fetalen Maxilla des Menschen während des späten Glockenstadiums der Zahnanlagen (160 - 270 mm SSL). Diss Charité - Universitätsmedizin Berlin, 2014.

62. Kronfeld R. Histologic study of the influence of function on the human periodontal membrane. J Am Dent Assoc 1931;18:1242-74.

63. Landsberger R. Histologische Untersuchungen über das alveoläre Wachstum in seiner Beziehung zu der Entwicklung des Zahnkeims. Dtsch Monatsschr für Zahnh 1923;14:417-29.

64. Leong NL, Hurng JM, Djomehri SI, Gansky SA, Ryder MI, Ho SP. Age-Related Adaptation of Bone-PDL-Tooth Complex: Rattus-Norvegicus as a Model System. PLoS One 2012;7(4):e35980.

65. Levy BM, Bernick S. Studies on the Biology of the Periodontium of Marmosets: II. Development and Organization of the Periodontal Ligament of Deciduous Teeth in Marmosets (*Callithrix jaccus*). J Dent Res 1968;47:27-33.

66. Louridis O, Demetriou N, Bazopoulou-Kyrkanidou E. Periodontal Ligament Thickness as Related to Age and Mesiocclusal Drifting of Teeth: A histometric study. J Periodontol 1974;45:862-5

67. Low A. Further observations on the ossification of the human lower jaw. J Anat Physiol 1909;44(1):83-95.

68. Lungova V, Radlanski RJ, Tucker AS, Renz H, Mísek I, Matalová E. Tooth-bone morphogenesis during postnatal stages of mouse first molar development. J Anat 2011;218(6):699-716.

69. MacNeil RL, Berry JE, Strayhorn CL, Shigeyama Y, Somerman MJ. Expression of type I and XII collagen during development of the periodontal ligament in the mouse. Arch Oral Biol 1998;43(10):779-87.

70. Manson JD. The lamina dura. Oral Surg Oral Med Oral Pathol. 1963;16:432-8.

71. Marks SC, Grolman ML. Tartrate-resistant acid phosphatase in mononuclear and multinuclear cells during the bone resorption of tooth eruption. J Histochem Cytochem 1987;35(11):1227-30.

72. Marks SC, Schröder HE. Tooth eruption: theories and facts. Anat Rec 1996;245(2):374-93.

73. Massler M, Schour I. Studies in tooth development: Theories of eruption. Am J Orthod Oral Surg 1941;27(10):552-76.

74. Mey R. Umbauvorgänge des peridentalen Knochens in der Molarenregion der Maus. Histologische und morphologische Untersuchungen der Stadien P0 bis P20. Diss Charité - Universitätsmedizin Berlin, eingereicht 2015.

75. Meyer EP, Domanico VJ. Three-dimensional reconstruction: a tissue embedding method for alignment of serial sections. J Neurosci Methods 1988;26(2):129-32.

76. Mulisch M & Welsch U. Romeis Mikroskopische Technik. Heidelberg: Spektrum Akademischer Verlag, 2010.

77. Munk K. Taschenlehrbuch Biologie Genetik, 2010 Georg Thieme Verlag.

78. Nanci A, Bosshardt DD. Structure of periodontal tissues in health and disease*. Periodontol 2000 2006;40(1):11-28.

79. Naveh, GR., Shahar, R., Brumfeld, V., Weiner, S. Tooth movements are guided by specific contact areas between the tooth root and the jaw bone: a dynamic 3D microCT study of the rat molar. J Struct Biol 2012;177(2):477-83.

80. Naveh GR, Brumfeld V, Shahar R, Weiner S. Tooth periodontal ligament: Direct 3D microCT visualization of the collagen network and how the network changes when the tooth is loaded. J Struct Biol. 2013;181(2):108-15.

81. Norberg O. Die Morphogenese der primitiven Zahnalveolen beim Menschen und ihre Bedeutung für die Stellungsanomalien der Zähne. Anat Embryol 1933;100(3):394-432.

82. Ohazama A, Courtney JM, Sharpe PT. Opg, Rank, and Rankl in Tooth Development: Co-ordination of Odontogenesis and Osteogenesis. J Dent Res 2004;83(3):241-4.

83. Oralová V, Chlastáková I, Radlanski RJ, Matalová E. Distribution of BMP6 in the alveolar bone during mouse mandibular molar eruption. Connective tissue research 2014;55(5-6):357-66.

84. Orbán B. Beziehungen zwischen Zahn und Knochen. Bewegung der Zahnkeime. Anat Embryol 1927;83(5):804-16.

85. Oshima M, Mizuno M, Imamura A, Ogawa M, Yasukawa M, Yamazaki H, Morita R, Ikeda E, Nakao K, Takano-Yamamoto T, Kasugai S, Saito M, Tsuji T. Functional tooth regeneration using a bioengineered tooth unit as a mature organ replacement regenerative therapy. PloS One 2011;6(7):e21531.

86. Papadopoulou K, Hasan I, Keilig L, Reimann S., Eliades T, Jäger A, Deschner J, Bourauel C. Biomechanical time dependency of the periodontal ligament: a combined experimental and numerical approach. Eur J Orthod 2013;35(6):811-8.

87. Peterková R, Peterka M, Vonesch JL, Ruch JV. Contribution of 3-D computer-assisted reconstructions to the study of the initial steps of mouse odontogenesis. Int J Dev Biol 1995;39(1):239-247.

88. Peterková R, Peterka M, Viriot L, Lesot H. Development of the vestigial tooth primordia as part of mouse odontogenesis. Connect Tissue Res 2002;43(2-3):120-8.

89. Peterková R, Hovorakova M, Peterka M, Lesot H. Three-dimensional analysis of the early development of the dentition. Aust Dental J 2014;59(s1):55-80.

90. Preissecker 0. Beeinflussung des Periodontiums durch experimentelle Entlastung. Z Stomat 1931;29:442-6.

91. Qian H, Chen J, Katona, TR. The influence of PDL principal fibers in a 3-dimensional analysis of orthodontic tooth movement. Am J Orthod Dentofacial Orthop 2001;120(3):272-9.

92. Quigley MB. Perforating (Sharpey's) fibers of the periodontal ligament and bone. Ala J Med Sci 1970;7(3):336-42.

93. Radlanski RJ, van der Linden FP, Ohnesorge I. 4D-computerized visualisation of human craniofacial skeletal growth and of the development of the dentition. Ann Anat 1999;181(1):3-8.

94. Radlanski RJ, Renz H, Klarkowski MC. Prenatal development of the human mandible. 3D reconstructions, morphometry and bone remodelling pattern, sizes 12-117 mm CRL. Anat Embryol (Berl) 2003;207(3):221-32.

95. Radlanski RJ, Renz H. Genes, Forces and Forms: Mechanical Aspects of Prenatal Craniofacial Development. Dev Dyn 2006;235:1219-29.

96. Radlanski RJ. Orale Struktur- und Entwicklungsbiologie. Berlin: Quintessenz Verlag 2011.

97. Radlanski RJ, Renz H, Kalinke U, Tsengelsaikhan N, Konietzny M, Schuster F, Ditscher S, Zimmermann C. P50-53 prenatal formation of the maxillary and mandibular alveolar bone in humans. Bull Group Int Rech Sci Stomatol Odontol 2011a;49(3):113-5.

98. Radlanski RJ, Renz H, Matalova E, Han SM, Leckzik V, Wehofsky R, Mey R. P51-52 prenatal formation of the maxillary and mandibular alveolar bone in mice. Bull Group Int Rech Sci Stomatol Odontol 2011b;49(3):116-9.

99. Radlanski RJ, Renz H, Zimmermann CA, Mey R, Matalová E. Morphogenesis of the compartmentalizing bone around the molar primordia in the mouse mandible during dental developmental stages between lamina, bell-stage, and root formation (E13–P20). Ann Anat 2015;200(7):1-14.

100. Roberts WE. Bone physiology of tooth movement, ankylosis, and osseointegration. Semin Orthod 2000;6(3):173-82.

101. Saffar JL, Lasfargues JJ, Cherruau M. Alveolar bone and the alveolar process: the socket that is never stable. Periodontol 2000 1997;13:76-90.

102. Saller K. Untersuchungen über das Wachstum bei Säugetieren (Nagern). IV. Teil Das Gewichtswachstum der weissen Hausmaus während der ersten 49 Lebenstage. Dev Genes Evol 1932;126:613-32.

103. Suzuki H, Amizuka N, Kii I, Kawano Y, Nozawa-Inoue K, Suzuki A, Yoshie H, Kudo A, Maeda T. Immunohistochemical localization of periostin in tooth and its surrounding tissues in mouse mandibles during development. Anat Rec A Discov Mol Cell Evol Biol 2004;281(2):1264-75.

104. Schroeder HE. The Periodontium. The Handbook of Microscopic Anatomy. Berlin: Springer, 1986.

105. Schroeder HE. Orale Strukturbiologie: Entwicklungsgeschichte, Struktur u. Funktion normaler Hart- u. Weichgewebe d. Mundhöhle. Stuttgart: Thieme, 2000.

106. Schuster FP. Zur Entwicklung des Kieferknochens im Bereich der Zahnanlagen. Histologische und morphologische Untersuchungen an der fetalen Mandibula des Menschen während des Glockenstadiums der Zahnanlagen (68 - 160 mm SSL). Diss Charité - Universitätsmedizin Berlin, 2012.

107. Short E, Johnson RB. Effects of tooth function on adjacent alveolar bone and Sharpey's fibers of the rat periodontium. Anat Rec 1990;227(4):391-6.

108. Sonoyama W, Liu Y, Fang D, Yamaza T, Seo BM, Zhang C, Liu H, Gronthos S, Wang CY, Wang S, Shi S. Mesenchymal stem cell-mediated functional tooth regeneration in swine. PLoS One 2006;1(1):e79.

109. Stein G, Weinmann J. Die physiologische Wanderung der Zähne. Z Stomat 1925;23:733-44.

110. Takita K, Ohsaki Y, Nakata M, Kurisu K. Immunofluorescence localization of type I and type III collagen and fibronectin in mouse dental tissues in late development and during molar eruption. Arch Oral Biol 1987;32(4):273-9.

111. Ten Cate AR, Mills C. Development of the Periodontium: The origin of the alveolar bone. Anat Rec 1972;173:69-78.

112. Ten Cate AR. The development of the Periodontium - a largely ectomesenchymally derived unit. Periodontol 2000 1997;13(1):9-19.

113. Tsengelsaikhan N. Zur Entwicklung des Kieferknochens im Bereich der Zahnanlagen. Histologische und morphologische Untersuchung an der embryonalen Mandibula des Menschen während der frühen Entwicklungsstadien der Zahnanlagen (19 - 68 mm SSL). Diss Charité - Universitätsmedizin Berlin, 2014.

114. Ulmer FL, Winkel A, Kohorst P, Stiesch M. Stammzellen - eine Perspektive der Zahnmedizin. Schweiz Monatsschr Zahnmed 2010;120:873-83.

115. Walker CG, Ito Y, Dangaria S, Luan X, Diekwisch TGH. RANKL, Osteopontin, and Osteoclast Homeostasis in a Hyper-Occlusion Mouse Model. Eur J Oral Sci 2008;116(4):312-18.

116. Weidenreich F. Über die Beziehung zwischen Zahn, Alveolarwand und Kiefer. Knochenstudien VI. Teil. Z Anat 1926;81(3-4):420-35.

117. Woth V. Zur Entwicklung der Wurzel und der Bildung des dentalen Zementes in Zusammenhang mit dem peridentalen Knochen. Histologische und morphologische Untersuchungen der Molarenregion der Maus während postnataler Stadien P14 - P40. Diss Charité - Universitätsmedizin Berlin, eingereicht 2015.

118. Zimmermann CA. Zur Entwicklung des Kieferknochens im Bereich der Zahnanlagen. Histologische und morphologische Untersuchungen an der fetalen Mandibula des Menschen während des späten Glockenstadiums der Zahnanlagen (160 - 270 mm SSL). Diss Charité - Universitätsmedizin Berlin, 2013.

10 ANHANG

10.1 Lebenslauf

Mein Lebenslauf wird aus datenschutzrechtlichen Gründen in der elektronischen Version meiner Arbeit nicht veröffentlicht.

10.2 Eidesstattliche Versicherung

„Ich, Isabel Nowak, versichere an Eides statt durch meine eigenhändige Unterschrift, dass ich die vorgelegte Dissertation mit dem Thema: „Zur Entwicklung des Desmodonts im Zusammenhang mit dem peridentalen Knochen. Histologische und morphologische Untersuchungen der Molarenregion der Maus in den postnatalen Stadien P8 - P40.“ selbstständig und ohne nicht offengelegte Hilfe Dritter verfasst und keine anderen als die angegebenen Quellen und Hilfsmittel genutzt habe.

Alle Stellen, die wörtlich oder dem Sinne nach auf Publikationen oder Vorträgen anderer Autoren beruhen, sind als solche in korrekter Zitierung (siehe „Uniform Requirements for Manuscripts (URM)“ des ICMJE -*www.**icmje**.org*) kenntlich gemacht. Die Abschnitte zu Methodik (insbesondere praktische Arbeiten, Laborbestimmungen, statistische Aufarbeitung) und Resultaten (insbesondere Abbildungen, Graphiken und Tabellen) entsprechen den URM (s.o) und werden von mir verantwortet.

Meine Anteile an etwaigen Publikationen zu dieser Dissertation entsprechen denen, die in der untenstehenden gemeinsamen Erklärung mit dem Betreuer, angegeben sind. Sämtliche Publikationen, die aus dieser Dissertation hervorgegangen sind und bei denen ich Autor bin, entsprechen den URM (s.o.) und werden von mir verantwortet.

Die Bedeutung dieser eidesstattlichen Versicherung und die strafrechtlichen Folgen einer unwahren eidesstattlichen Versicherung (§156,161 des Strafgesetzbuches) sind mir bekannt und bewusst.“

Datum Unterschrift

10.3 Anteilserklärung an etwaigen erfolgten Publikationen

Isabel Nowak hatte folgenden Anteil an den folgenden Publikationen:

1. Nowak I, Woth V, Renz H, Radlanski RJ. The pattern of periodontal ligament formation on the developing roots in mice during stages P12 - P36. Plenary poster sessions abstract program. 11th International Conference on Tooth Morphogenesis and Differentiation, La Londe-les-Maures (France) May 26-31, 2013:30.

   Beitrag im Einzelnen: Erstellung, Auswertung und Präsentation (Abstract, Poster) erster Befunde für die Entwicklungsstadien P12 - P36.

2. Woth V, Nowak I, Renz H, Radlanski RJ. The pattern of cementum formation on the developing roots in mice during stages P12 - P36. Plenary poster sessions abstract program. 11th International Conference on Tooth Morphogenesis and Differentiation, La Londe-les-Maures, (France) May 26-31, 2013:2.

   Beitrag im Einzelnen: maßgebliche Mitarbeit bei der Erstellung und Auswertung der Befunde für die Entwicklungsstadien P12 - P36.

3. Nowak I, Woth V, Renz H, Radlanski RJ. Zur Entwicklung des Desmodonts an Mausmolaren zu Beginn der Wurzelbildung von P12 - P40. Programm und Abstractheft. 46. Jahrestagung der Arbeitsgemeinschaft für Grundlagenforschung (AfG) der DGZMK, Mainz 9.-10. Jan 2014:44.

   Beitrag im Einzelnen: Erstellung, Auswertung und Präsentation (Abstract, Poster, Kurzvortrag) neuer Befunde für die Entwicklungsstadien P12 - P40.

4. Woth V, Nowak I, Renz H, Radlanski RJ. Entwicklung und Morphologie der Zementbildung bei der Wurzelbildung von Mäusen während postnataler Stadien P12 - P40. Programm und Abstractheft. 46. Jahrestagung der Arbeitsgemeinschaft für Grundlagenforschung (AfG) der DGZMK, Mainz 9.-10. Jan 2014:45.

   Beitrag im Einzelnen: maßgebliche Mitarbeit bei der Erstellung und Auswertung der Befunde für die Entwicklungsstadien P12 - P40.

Unterschrift, Datum und Stempel des betreuenden Hochschullehrers

Unterschrift der Doktorandin

10.4 Danksagung

An dieser Stelle möchte ich allen herzlich danken, die zum Gelingen dieser Arbeit beigetragen haben.
Vor allem wäre diese Dissertation nicht ohne meinen Betreuer und Doktorvater Prof. Dr. Dr. Ralf Johannes Radlanski entstanden. Seine fachliche und geistige Unterstützung waren elementar für meine wissenschaftliche Arbeit. Ihm danke ich für die vielen konstruktiven Ideen, sein Vertrauen und seine hervorragende beispielhafte Betreuung meiner Promotion.
Ich danke Dr. Herbert Renz für seine interessanten, anregenden Diskussionen bei den kniffligen wissenschaftlichen Fragen und seine Hilfe bei überraschend auftretenden Computerproblemen.
Ein besonderer Dank geht an Barbara Danielowski und Irene Schwarz. Sie beide haben die substanzielle Basis geschaffen, um diese Arbeit überhaupt durchführen zu können.
Ich danke Beate Lion, die sich um all das gekümmert hat, was das Doktorand sein ungemein erleichtert.
Ein weiterer und wichtiger Dank gebührt der Deutschen Forschungsgemeinschaft, die dieses Projekt über drei Jahre finanziert hat ((DFG) Ra 428/1-9).
Ich danke meiner Kommilitonin Valentina Woth für die zahlreichen und schönen gemeinsamen Stunden, die wir für unsere Dissertation in der Zahnklinik Berlin und auf den Kongressen verbracht haben.
Ein besonders herzlicher Dank gilt meinen Eltern, meinen Geschwistern, meinen Freunden und Richard. Dank Euch ist alles gut.
Ich freue ich mich nun, die Ergebnisse dieser Dissertation der Allgemeinheit und der Wissenschaft zur Verfügung zu stellen.