Aus dem Institut für Veterinär-Anatomie
des Fachbereiches Veterinärmedizin der Freien Universität Berlin
Laboratorium Prof. Dr. K.-D. Budras

DIE HORNQUALITÄT DER RINDERKLAUE UNTER EINFLUSS EINER BIOTINSUPPLEMENTIERUNG

Inaugural Dissertation
zur Erlangung des Grades eines
Doktors der Veterinärmedizin
an der Freien Universität Berlin

vorgelegt von
Tanja Hochstetter
Tierärztin aus Stadt Oelde

Berlin 1998

Journal-Nr. 2176

Gedruckt mit Genehmigung
des Fachbereiches Veterinärmedizin
der Freien Universität Berlin

Dekan:	Univ.-Prof. Dr. K. Hartung
Erster Gutachter:	Univ.-Prof. Dr. K.-D. Budras
Zweiter Gutachter:	Univ.-Prof. Dr. M. F. G.Schmidt

Tag der Promotion: 14. August 1998

Gefördert durch F. Hoffmann-La Roche AG, Basel (Schweiz)

Meinen Eltern

und Frank

INHALTSVERZEICHNIS

		Seite
A.	**Einleitung**	**10**
B.	**Literaturübersicht**	**11**
1.	**Biotin**	**11**
1.1	**Chemie**	**11**
1.2	**Biochemie**	**11**
1.2.1	Funktion als prosthetische Gruppe	11
1.2.2	Funktionen außerhalb der des Coenzyms	13
1.3	**Ernährungsphysiologische Aspekte**	**14**
1.3.1	Geschichtliches	14
1.3.2	Vorkommen und Bioverfügbarkeit	14
1.4	**Pharmakologische Aspekte**	**15**
1.5	**Biotinmangel**	**16**
1.6	**Biotinsupplementierung bei verschiedenen Tierarten**	**18**
1.6.1	Schwein	18
1.6.2	Pferd	19
1.6.3	Hund, Katze, Mensch	20
1.6.4	Rind	21
2.	**Anatomische Betrachtungen über die Klaue und ihre Segmente**	**22**

3. Verhornung 26

4. Hornqualität 27

4.1 Intrazelluläre Faktoren 27

4.1.1 Verhornungstyp 27

4.1.2 Keratine und keratinfilamentassoziierte Proteine 28

4.2 Interzelluläre Faktoren 34

4.3 Architektur des Hornzellverbandes 36

C. Material und Methoden 39

1. Versuchsanordnung 39

2. Material 39

2.1 Klauenhornproben 39

2.2 Material für begleitende Untersuchungen 40

2.2.1 Milchproben 40

2.2.2 Futtermittelproben 41

2.2.3 Ganze Klauen der im Versuchsverlauf geschlachteten Tiere 42

3. Methoden 42

3.1 Einteilung in Versuchstiergruppen 42

3.2 Verabreichung des Biotins 42

3.3 Versuchsdauer und Zeitplan 43

3.4 Makroskopisch-klinische Klauenuntersuchung 43

3.5 Fotografische Dokumentation 44

3.6 Härteprüfung des Klauenhornes 47

3.7 Lichtmikroskopische Techniken 48

3.7.1 Herstellung der Präparate 48

3.7.2 Histochemische Nachweise 49

3.7.2.1 Perjodsäure-Schiff-Reaktion (PAS-Reaktion) 49

3.7.2.2 Rhodamin B Färbung 49

3.7.2.3 Sudanschwarz Färbung 49

3.8 Transmissionselektronenmikroskopische Techniken 50
3.9 Natriumdodecylsulfat Polyacrylamid Gelelektrophorese (SDS-PAGE) 51
3.9.1 Probenvorbereitung 51
3.9.2 Bestimmung der Proteinkonzentration 52
3.9.3 Auftrennung und Darstellung der Proteine 53
3.10 Western Blot 53
3.10.1 Proteintransfer 53
3.10.2 Immunchemischer Proteinnachweis 54
3.11 Bestimmung des Biotingehaltes in der Klauenepidermis 55

D. Untersuchungsergebnisse 56

1. Biotingehalt im Futter 56

2. Biotinspiegel in der Milch 57
2.1 Vor Versuchsbeginn 57
2.2 Während des Versuchszeitraumes 57
2.2.1 Biotingruppe 57
2.2.2 Kontrollgruppe 58

3. Klinische Untersuchungen der Klauen 59
3.1 Vor Versuchsbeginn 60
3.1.1 Klauen der Hintergliedmaße 60
3.1.2 Klauen der Vordergliedmaße 60
3.3 Während des Versuchszeitraumes 61
3.3.1 Klauen der Hintergliedmaße 61
3.3.2 Klauen der Vordergliedmaße 64

4. Hornhärte 69

5. Lichtmikroskopische Untersuchungen 69
5.1 Schwerpunkte der Untersuchung 69

5.2 Vor Beginn der Supplementierung 70
5.2.1 Ballenhorn 70
5.2.2 Weiße Linie 72
5.3 Während des Versuchszeitraumes 74

6. Transmissionselektronenmikroskopische Untersuchungen 75
6.1 Schwerpunkte der Untersuchung 75
6.2 Vor Beginn der Supplementierung 75
6.3 Während der Supplementierung 78

7. SDS-PAGE und Western Blot 80
7.1 Extrahierbare Proteine 80
7.2 SDS-PAGE Elektrophorese 81
7.2.1 Vor Beginn der Supplementierung 81
7.2.2 Nach zwölf Monaten Supplementierung 82
7.3 Western Blot 86

8. Biotinnachweis in der Klauenepidermis 88

E. Diskussion 89

F. Zusammenfassung 112

G. Summary 113

H. Abbildungen 115

I. Literaturverzeichnis 134

Abkürzungen

Abb./Textabb.	Abbildung/Textabbildung
ACC	Acetyl-CoA-Carboxylase
CK	Zytokeratin (Cytokeratine)
CoA	Coenzym A
Fa.	Firma
IFAP	Intermediärfilamentassoziierte Proteine
kD	Kilodalton
KG	Körpergewicht
MCC	Methylcrotonyl-CoA-Carboxylase
MCG	Membrane Coating Granule
MCM	Membrane Coating Material
PAS-	Perjodsäure-Schiff- (Reaktion)
	Periodic acid Schiff- (reaction)
PC	Pyruvatcarboxylase
PCC	Propionyl-CoA-Carboxylase
PTS	Periodic Acid-Thiosemicarbazide-Silver Proteinate
SDS-PAGE	Natriumdodecylsulfat-Polyacrylamidgelelektrophorese
SH-	Sulfhydryl-
SS-	Disulfid-
Tab.	Tabelle
TBS(T)	Tris-gepufferte Salzlösung (plus 0,1 % Tween 20)
TEM	Transmissionselektronenmikroskopie
Termin I	erster Probenentnahmetermin; vor Beginn der Supplementierung
Termin II	zweiter Probenentnahmetermin; nach vier Monaten Biotin-supplementierung bzw. Placebofütterung
Termin III	dritter Probenentnahmetermin; nach acht Monaten Biotin-supplementierung bzw. Placebofütterung
Termin IV	vierter Probenentnahmetermin; nach zwölf Monaten Biotin-supplementierung bzw. Placebofütterung

A. Einleitung

Die Klauengesundheit ist bei unseren landwirtschaftlichen Nutztieren von großer wirtschaftlicher und tierschützerischer Bedeutung. Klauenerkrankungen sind die Ursache für über 80 % aller beim Rind auftretenden Lahmheiten und gehören neben Mastitis und Fruchtbarkeitsstörungen zu den wirtschaftlich verlustreichsten Krankheiten in der Rinderhaltung (BLOWEY, 1993). Darüber hinaus beeinträchtigen sie erheblich das Wohlbefinden des betroffenen Tieres. Es besteht eine generelle Übereinstimmung, daß viele Klauenläsionen die Folge einer schlechten Qualität des Klauenhornes sind. Eine Verbesserung der Hornqualität ist daher ein entscheidender Faktor in der Prophylaxe von Klauenerkrankungen.

In diesem Zusammenhang ist neben züchterischen Ansätzen und verbesserten Haltungsbedingungen die Beeinflussung der Hornqualität durch Ernährungsfaktoren in den Mittelpunkt des Interesses gerückt. Unter diesen wird in der Literatur immer wieder das auch als Haut-, Haar- und Nagelvitamin bezeichnete Biotin hervorgehoben. Dessen therapeutischer Nutzen für epidermale Strukturen ist in zahlreichen klinischen Studien vor allem für den Pferdehuf und die Schweineklaue und in jüngster Zeit auch für den menschlichen Fingernagel gezeigt worden. Für das Rind wurden erste Untersuchungen durchgeführt, die auf eine Qualitätsverbesserung des Klauenhornes nach Biotinsupplementierung hinweisen. Der Effekt von Biotin im Epithelgewebe bzw. in der verhornenden Zelle ist jedoch nur unzureichend geklärt. Hinweise auf biotinbedingte Strukturänderungen ergeben sich aus den Untersuchungen von SCHMID und GEYER (1994), die eine erhöhte Zugfestigkeit des Klauenhornes bei biotinsupplementierten Rindern feststellten, welche auf einem verbesserten interzellulärem Zusammenhalt des Hornes beruhte. Eine Änderung des Keratinmusters von kultivierten Keratinozyten nach Biotinzusatz stellte FRITSCHE (1990) fest.

Eine umfassende Untersuchung möglicher Veränderungen in der Struktur, insbesondere Ultrastruktur der Hornzellen, ihrem Keratinmuster, sowie in der Struktur und Zusammensetzung des Interzellularkittes, die einer Verbesserung der Hornqualität durch Biotinzufütterung zu Grunde liegen, fehlt jedoch. In dieser Arbeit wird daher erstmals die klinische Klauenuntersuchung biotinsupplementierter Tiere kombiniert mit der licht- und elektronenmikroskopischen Untersuchung sowie der elektrophoretischen Analyse von Hornproben. Dadurch sollen speziell Wirkungsort und Wirkungsweise des Vitamins beleuchtet werden. Die Untersuchungen erfolgen hierbei aufbauend auf den neusten Methoden und Erkenntnissen zur Hornqualität der Rinderklaue.

B. Literaturübersicht

1. Biotin

1.1 Chemie

Biotin zählt zur Gruppe der wasserlöslichen Vitamine und wurde in der Literatur Vitamin H, Hautvitamin, Coenzym R und antiseborrhoisches Vitamin genannt (BITSCH u. BARTEL, 1994).
Chemisch handelt es sich um eine (+)-cis-Hexahydro-2-keto-1-H-thieno(3,4)-imidazol-4-valeriansäure mit der empirischen Formel $C_{10}H_{16}N_2O_3S$. Die Struktur ist somit eine Verbindung aus Harnstoff und einem substituierten Thiophanring (LÖFFLER u. PETRIDES, 1988).
Innerhalb dieser Struktur können vier Diastereoisomere mit jeweils zwei Enantiomeren auftreten. Von diesen insgesamt acht optisch aktiven Formen zeigt das d-(+)-Biotin die mit Abstand größte biologische Aktivität (COOPER, 1993; WHITEHEAD, 1988).
In seiner aktiven Form ist Biotin kovalent über eine Säureamidbindung an Lysylreste von Enzymproteinen gebunden. Aus tierischen Geweben isoliertes Biotin kommt nur in Form des Biocytins (ε-N-Biotinyllysin) vor (LÖFFLER u. PETRIDES, 1988), welches im Organismus durch Biotinidase (EC 3.5.1.12.) gespalten wird, so daß freies Biotin der Holoenzymbildung zur Verfügung steht (COOPER, 1993).

1.2 Biochemie

1.2.1 Funktion als prosthetische Gruppe

Von den Funktionen des Biotins ist die des Coenzyms für Carboxylierungsreaktionen am besten untersucht. Als solches hat Biotin die Aufgabe, CO_2 zu binden und auf die zu carboxylierenden Substanzen zu übertragen (LÖFFLER u. PETRIDES, 1988).
Von den bekannten biotinabhängigen Enzymen haben vier eine Bedeutung bei höheren Tieren, die Pyruvatcarboxylase (EC 6.4.1.1.), die Acetyl-CoA-Carboxylase (EC 6.4.1.2.), die Propionyl-CoA-Carboxylase (EC 6.4.1.3.) und die Methylcrotonyl-CoA-Caboxylase (EC 6.4.1.4.). Eine ausführliche Zusammenfassung der biotinabhängigen Enzyme wurde von MOSS und

LANE (1971) veröffentlicht, so daß sich die folgenden Ausführungen auf die grundlegenden Reaktionen der genannten Enzyme beschränken können.

Die Pyruvatcarboxylase (PC) katalysiert die Umwandlung von Pyruvat zu Oxalacetat in Anwesenheit von ATP, Mg^{2+} oder Mn^{2+} und Acetyl-CoA. Oxalacetat ist Zwischenprodukt in der Synthese von Phosphoenolpyruvat und schließlich Glukose. Die PC ist somit ein Schlüsselenzym der Glukoneogenese und katalysiert eine der sogenannten anaplerotischen Reaktionen im Intermediärstoffwechsel (LÖFFLER u. PETRIDES, 1988). Da für die Ausschleusung des intramitochondrial gebildeten Acetyl-CoA, die Voraussetzung für dessen Eintritt in die Lipogenese, ebenfalls Oxalacetat benötigt wird, spielt die PC auch für diesen Stoffwechselvorgang eine entscheidende Rolle (BONJOUR, 1984; COOPER, 1993; GYÖRGI u. ZILLIKEN, 1954).

Im weiteren Verlauf der Lipogenese wird ein zweites biotinabhängiges Enzym, die Acetyl-CoA-Carboxylase (ACC) benötigt. Sie katalysiert die Bildung von Malonyl-CoA aus Acetyl-CoA und somit die Startreaktion der Fettsäuresynthese (BONJOUR, 1984; LÖFFLER u. PETRIDES 1988; WHITEHEAD, 1988). Diese Carboxylierung ist der geschwindigkeitsbestimmende Schritt und die ACC somit ein Schlüsselenzym der Lipogenese (COOPER, 1993; GYÖRGI u. ZILLIKEN, 1954).

Die Propionyl-CoA-Carboxylase (PCC) ist Bestandteil des Propionatstoffwechsels und carboxyliert innerhalb der Mitochondrien Propionyl-CoA zu Methylmalonyl-CoA. Im weiteren Verlauf wird Succinyl-CoA und schließlich Oxalazetat gebildet, welches dann in den Citratzyklus oder in die Glukoneogenese eingeht (COOPER, 1993). Dieser Vorgang ist vor allem für Wiederkäuer wichtig, da der nahezu vollständige Abbau von Glukose bei der Pansenfermentation sie zu einem großen Teil von der Energiegewinnung und Glukosebildung aus Propionat abhängig macht (WHITEHEAD, 1988). Bei anderen Tieren entsteht Propionat beim Abbau ungradzahliger Fettsäuren und verzweigter Aminosäuren sowie durch mikrobielle Fermentation im Darm (BONJOUR, 1984).

Für den Abbau der ketogenen Aminosäure Leucin konnte ebenfalls eine Biotinabhängigkeit der Enzymkette nachgewiesen werden (GYÖRGI u. ZILLIKEN, 1954). Eine der Schlüsselreaktionen, die Umwandlung von 3-Methylcrotonyl-CoA in 3-Methylglucatonyl-CoA, wird durch die biotinhaltige Methylcrotonyl-CoA-Carboxylase (MCC) katalysiert. Endprodukte dieses Abbaus sind Acetyl-CoA und Acetoacetat (BONJOUR, 1984; COOPER, 1993).

1.2.2 Funktionen außerhalb der des Coenzyms

Biochemische Funktionen von Biotin, die nicht mit seiner Funktion als prosthetische Gruppe der oben genannten Enzyme erklärbar sind, werden als Wirkung des Vitamins auf die Proteinbiosynthese diskutiert.

So führt zum Beispiel die Verabreichung von Biotin an Ratten mit Biotinmangel zu einem verstärkten Einbau von Aminosäuren in Proteine von Leber, Pankreas, Darmschleimhaut und Haut (BOECKX u. DAKISHNAMURTI, 1974; DAKISHNAMURTI u. LITVAK, 1969).

PAULOSE et al. (1989) stellten fest, daß die beeinträchtigte Hodenfunktion bei Biotinmangel-Ratten mit erniedrigten Testosteronspiegeln in Hoden und Serum einhergeht. Biotinbehandlung und nicht die Verabreichung von Testosteron führte zu morphologischer Normalisierung des Organs. Daraus kann geschlossen werden, daß die Stimulation der testikulären Proteinsynthese durch Testosteron vom Biotinstatus abhängig ist, und Biotin möglicherweise die Bildung lokaler (parakriner) Proteine im Hoden beeinflußt (PAULOSE et al., 1989).

Auch die Synthese der biotinbindenden Proteine (BBP I u. II) des Huhnes scheint vom Plasmabiotinspiegel abzuhängen, denn das für den Transport von Biotin in das Eigelb zuständige BBP II tritt erst ab einem bestimmten Biotingehalt des Futters auf (WHITE u. WHITEHEAD, 1987).

Der Mechanismus, über den Biotin auf die Proteinsynthese wirkt, ist noch nicht vollständig geklärt, aber folgende Befunde weisen darauf hin, daß Biotin eine hormonähnliche Wirkung auf Zellen haben könnte: Pharmakologische Dosen von Biotin erhöhen die Aktivität der Guanylatzyklase in Leber, Niere, Kolon, Kleinhirn und Herz von Ratten, sowie in kultivierten Rattenleberzellen (VESELY, 1982; VESELY et al., 1984). SINGH und DAKISHNAMURTI (1988) haben gezeigt, daß bei biotindefizienten HeLa-Zellen und Fibroblasten durch physiologische Biotinkonzentration im Medium eine Verdoppelung der Guanylatzyklaseaktivität und ein Anstieg des intrazellulären cGMPs bewirkt wird, was an eine hormoninduzierte „second-messenger“- Signalübertragung erinnert. Die Aktivität der RNS-Polymerase erhöht sich, wenn den Zellen pharmakologische Dosen von Biotin zugeführt werden (SINGH u. DAKISHNAMURTI, 1988) und durch SPENCE und KOUDELKA (1984) ist bekannt, daß Biotin einen Anstieg translatierbarer Glukokinase-RNS in kultivierten Leberzellen bewirkt.

Ein hormonähnlicher Effekt von Biotin wird auch in der Haut vermutet (FRITSCHE, 1990) und zwar aufgrund der Beobachtung, daß Biotin in vitro eine induzierende Wirkung auf die Synthese bestimmter Zytokeratine in Epidermiszellen hat. Bei erhöhten Biotinkonzentrationen nahm die Expression der 65-67 kD Zytokeratingruppe zu und das unter Kontrollbedingungen nicht

nachweisbare 56.5 kD Zytokeratin wurde sichtbar. Beide gelten als Marker für die epidermale Differenzierung und die Verhornung, woraus man folgern kann, daß Biotin in pharmakologischer Dosis die Differenzierung der Epidermiszellen stimuliert (FRITSCHE et al., 1991). Weitere in vitro Versuche mit pharmakologischen Biotinkonzentrationen im Kulturmedium wurden an organotypischen epithelialen Zellkulturen aus Zellen der äußeren Haarwurzelscheide (Outer Root Sheath- oder ORS- Zellen) von Schweinen und Rindern durchgeführt (SARASIN, 1994). Die Biotinbehandlung führte zu einer gesteigerten Zellproliferation, die morphologisch und biochemisch ersichtlich war. Die DNA- Replikation wurde gesteigert und die Expression bestimmter Zytokeratine mit Molekulargewichten von 48 kD, 56 kD und 56,5 kD verstärkt.

1.3 Ernährungsphysiologische Aspekte

1.3.1 Geschichtliches

Biotin wurde im Vergleich zu anderen Vitaminen erst relativ spät entdeckt. Seine Erforschung begann um die Jahrhundertwende mit der Beobachtung WILDIERS (1901), daß für das Wachstum von bestimmten Hefen ein Faktor essentiell ist, den er „Bios“ nannte. Dieser Faktor erwies sich als Gemisch verschiedener Substanzen. KÖGL gelang 1935 die Isolation einer Komponente in Reinform, und er nannte sie „Biotin“.
Schon 1898 hatte STEINITZ (zitiert nach FRIEDRICH, 1988) festgestellt, daß die durch Verfütterung roher Eier verursachten Hautschäden bei Tieren durch einen von ihm als Vitamin H (von Haut) bezeichneten Stoff aus Hefen oder Leber geheilt werden können. Später wurde, unter anderem von GYÖRGI (1939), festgestellt, daß Vitamin H und Biotin identisch sind.

1.3.2 Vorkommen und Bioverfügbarkeit

Biotin kommt in allen Pflanzen und Tieren vor. Biotinreich sind Hefen, Nüsse und Ölsamen sowie Leber, Niere und Eigelb (WHITEHEAD, 1988).
Trotz der Tatsache, daß Biotin in fast allen Einzelfuttermitteln enthalten ist, können Symptome eines Biotinmangels bei Tieren auftreten, deren Ration keinen Biotinzusatz enthält. Das erklärt sich durch die Tatsache, daß die Bioverfügbarkeit von Biotin in einigen Futtermitteln nur sehr gering ist. Mittels einem für das Kükenwachstum verwendeten Bioassay (chick growth assay)

konnte gezeigt werden, daß die Bioverfügbarkeit des enthaltenen Biotins fast jeden Wert zwischen 0% (Weizen) und 100% (Mais) annehmen kann (FRIGG, 1983). Als Ursache einer schlechten Verfügbarkeit werden chemische oder physikalische Bindungen vermutet, die nicht spaltbar sind (WHITEHEAD, 1988).

Als zweite natürliche Quelle gilt der Dickdarm, wo Biotin mikrobiell synthetisiert wird. Sowohl für das Huhn (COATES et al., 1968) als auch für Schwein (KOPINSKI et al., 1989), Pferd (LEU, 1987) und Mensch (DAKISHNAMURTI u. CHAUHAN, 1989) konnte jedoch gezeigt werden, daß der Beitrag von mikrobiell erzeugtem Biotin für die Bedarfsdeckung des Wirtes eher unbedeutend ist. Obwohl Biotin endogen produziert wird, erfolgt nämlich nur eine sehr geringe Resorption im Dickdarm (WHITEHEAD, 1988). Hauptresorptionsort ist bei allen Tieren der kraniale Dünndarm, wo, nach proteolytischem Abbau und Spaltung durch die Darm-(Pankreas-) Biotinidase, freies Biotin durch Diffusion und aktiven Transport aufgenommen wird (BITSCH u. BARTEL, 1994).

1.4 Pharmakologische Aspekte

Im Tierversuch hat Biotin nur eine geringe Toxizität, die je nach Spezies und Applikationsort Schwankungen unterliegt. Die akute Toxizität liegt bei Maus, Ratte und Katze oral bei LD_{50} >350 mg/kg KG. Nebenwirkungen sind in der Literatur nicht beschrieben (BITSCH u. BARTEL, 1994).

Die Bioverfügbarkeit von oral verabreichtem Biotin für das Rind wurde von FRIGG et. al. (1993) untersucht und mit im Mittel 47% angegeben. Bei nicht supplementierten Rindern werden Plasmaspiegel zwischen 300 und 800 ng/l (FRIGG et al., 1993) bzw. 149 bis 620 ng/l (SCHMID, 1995) gefunden. Durch tägliche Zufütterung von 20 mg pro Tier werden bei Färsen und Bullen Werte zwischen 3000 und 8000 ng/l erreicht (FRIGG et al., 1993), während bei Milchkühen Plasmaspiegel zwischen 3000 und 4000 ng/l während der Trockenstehzeit und zwischen 1000 und 2000 ng/l während der Laktation festgestellt wurden (SCHMID, 1995). Im Gegensatz zu SCHMID (1995) und FRIGG und Mitarbeitern (1993), die eine dauerhafte Erhöhung des Plasmabiotinspiegels über den gesamten Zeitraum der Biotinzufütterung feststellten, beobachteten ROBERTS und BAGGOTT (1982) einen Wiederabfall der Biotinkonzentration nach drei Monaten.

Über den Transport von Biotin im Blut findet sich in der Literatur Widersprüchliches: BITSCH und BARTEL (1994) vermuten eine unspezifische Bindung von Biotin an Plasmaproteine wie Albumin und α- und γ-Globuline MOCK und MALIK (1992) geben den Anteil an freiem Biotin im

Blut mit 81% an und CHAUHAN und DAKISHNAMURTI (1988) sehen in der Biotinidase das Hauptträgerprotein für Biotin im Plasma.

Die Eliminationshalbwertszeit aus dem Plasma liegt beim Rind nach peroraler Biotingabe zwischen 8.8 und 12,2 h, so daß zur Erhaltung eines bestimmten Blutspiegels die regelmäßige Eingabe des Vitamins wenigstens einmal täglich erforderlich erscheint (FRIGG et al., 1993).

Bei externer Biotinzufuhr werden nicht resorbierte Biotinmengen über die Faeces ausgeschieden, während resorbierte Biotinmengen, die die Speicherkapazität des Organismus überschreiten, mit dem Urin eliminiert werden (BONJOUR, 1977).

Biotin ist plazentagängig und geht in die Milch über (BITSCH u. BARTEL, 1994). Der Gehalt in Kuhmilch wird von BONJOUR (1984) mit 143 nmol/l angegeben. KLÜNTER und STEINBERG (1993) fanden bei nicht supplementierten Rindern mittlere Biotingehalte von 82,8 nmol/l (entspricht 20,2 µg/l), die sich durch Zulagen von 20 mg pro Tier und Tag auf im Mittel 568,4 ± 374,6 nmol/l Milch erhöhten.. Mit verschiedenen Dosierungsstufen ermittelten diese Autoren, daß sich die Biotinausscheidung mit der Milch direkt proportional zur Biotinaufnahme verhält.

1.5 Biotinmangel

Biotinmangel kann experimentell erzeugt werden, indem man dem Futter rohes Eiweiß zusetzt, welches Avidin enthält, ein Protein mit spezifisch biotinbindenden Eigenschaften (CUNHA et al.,1946; GLÄTTLI et al., 1975; GEYER et al., 1984), oder in dem man eine biotinfreie Diät füttert (FRIGG u. BRUBACHER, 1976; FRIGG u TORHORST, 1980; KOPINSKI et al., 1989). Unter Feldbedingungen tritt Biotinmangel auf, wenn das im Futter auftretende Biotin nährstoffmäßig nicht oder nur schlecht verwertbar ist (FRIGG, 1983), oder die Futteraufnahme und dadurch die Biotinaufnahme infolge immer besserer Futterverwertung der Tiere gesenkt wird (WHITEHEAD, 1988).

Am besten untersucht sind die Mangelerscheinungen bei Ratten, Geflügel und Schweinen, wobei die verschiedensten Mangelsymptome beschrieben werden. Charakteristisch sind vor allem die Veränderungen an Haut, Haarkleid und Klauen und nur diese werden, im Hinblick auf das Thema der vorliegenden Arbeit, im folgenden Abschnitt beschrieben.

Die <u>klinische Manifestation</u> beginnt bei Ratten nach wenigen Wochen mit dem Bild der sogenannten „egg white injury“. Es charakterisiert sich als progressive Dermatitis vom seborrhoischen Typ, begleitet von Alopezie, die lokalisiert (Glanzauge) oder auf den ganzen Körper ausgedehnt sein kann. Im weiteren Verlauf bilden sich braune, adhärente Schuppen und schließlich kann es zu einer exfoliativen Dermatitis kommen (GYÖRGI u. ZILLIKEN, 1954).

Beim Schwein werden Haarausfall, Schuppen- und Pustelbildung an der Haut, graue Beläge auf der Zungenschleimhaut, sowie krustöses und sprödes Klauenhorn mit Erosionen und Rhagaden vor allem im Ballenbereich als häufige Symptome des Biotinmangels beschrieben (CUNHA et al., 1946; GLÄTTLI et al., 1975; GEYER et al., 1981 u. GEYER et al., 1984).

Bei Hühnern sind die Fußballen und die Unterseite der Zehen besonders stark betroffen (WÄSE et al., 1997). Die Haut ist trocken und schuppig, es kommt zu abnormem Papillenwachstum gefolgt von Riß- und Krustenbildung. Im Anschluß breiten sich die Hautläsionen auch auf Schnabelwinkel, Augenlider und Kloake aus (FRIGG u. BRUBACHER, 1976; FRIGG u. TORHORST, 1980).

Bei Hunden und Katzen werden ähnliche Mangelsymptome wie bei der Ratte beschrieben, mit Alopezie, Dermatitis und Schuppenbildung (CAREY u. MORRIS, 1977; GLÄTTLI et al., 1975; PASTOOR et al., 1991).

Kälber mit experimentell erzeugtem Biotinmangel zeigen neben vermindertem Wachstum ein stumpfes und struppiges Fell. Die Klauen sind weich und neigen zur Rißbildung (HURSTEL, 1982; MÜLLING et al., 1997).

Histologische Veränderungen bei Biotinmangel sind Hyper- und Parakeratose (FRIGG u. TORHORST, 1980; GLÄTTLI et al., 1975; PROUD et al., 1990), Akanthose (FRIGG u. TORHORST, 1980; GLÄTTLI et al., 1975), epidermale Hyperplasie (FRIGG u. TORHORST, 1980) sowie Nekrosen von Epithelzellen (GEYER et al., 1981 u.1984). Die gesamte Epidermis erscheint aufgelockert, in einigen Bezirken kommt es zur Dissoziation von Zellen, die Ausreifung zum Stratum spinosum ist unvollständig (GLÄTTLI et al., 1975). Aus dem Stratum corneum lösen sich kleine Zellverbände schuppenartig ab und haben nur noch eine dünne Verbindung zum Stratum corneum (GEYER et al., 1981). An den Klauen von Biotinmangelschweinen liegen die Nekrosen in den peripheren Hornschichten, die Hornröhrchen des Kronhornes sind erweitert und mit pyknotischen Kernresten angefüllt (GEYER et al., 1981). Die Abnahme der Aktivität der ATPase im Stratum spinosum weist auf gestörte Membrantransportvorgänge in diesem Bereich hin (GEYER et al., 1984). In der Klauenepidermis von Biotinmangelkälbern kommt es zu einer Beeinflußung der Proteinsynthese, die sich in einer Abnahme der Keratohyalingranula im Stratum granulosum und einem Mangel an Keratinfilamenten im Stratum spinosum äußert (MÜLLING et al., 1997).

Als biochemischer Effekt eines Biotinmangels ist initial eine Aktivitätsabnahme der biotinabhängigen Enzyme zu verzeichnen (CAREY u. MORRIS, 1977), gefolgt von Auswirkungen auf die Stoffwechselprozesse, an denen sie beteiligt sind. PROUD et al. (1990) stellten fest, daß dieser Aktivitätsrückgang in der Haut von Ratten bei den mitochondrialen Enzymen (PCC, PC und MCC) größer ist als bei der zytosolischen ACC. Die gleichen Autoren beschreiben erhebliche

Abweichungen in der Lipidzusammensetzung der Haut dieser Mangeltiere. Neben einer Abnahme des absoluten Fettgehaltes um 70% veränderte sich auch das Fettsäuremuster im Vergleich zu den Kontrolltieren. Vor allem der Gehalt an langkettigen Fettsäuren, darunter auch die essentielle Linolsäure, sank. Eine veränderte Lipidzusammensetzung von Geweben ist auch in anderen Organen , z.B. Leber (KRAMER et al., 1984), und in der Haut anderer Tierarten, z.B. Puten (LOGANI, 1977), als Folge eines Biotinmangels beschrieben worden. DAKISHNAMURTI und CHAUHAN (1989) haben die Ergebnisse verschiedener Untersucher zusammengefaßt und die Hypothese aufgestellt, daß drei Faktoren, die verringerte Synthese langkettiger Fettsäuren, der geringere Gehalt an Linolsäure und die geringere Umwandlung dieser Fettsäure in Prostaglandinvorstufen, zu einer veränderten Lipidzusammensetzung des Stratum corneum führen, dadurch die Barrierefunktion der Haut beeinträchtigen und letztlich die beschriebenen Symptome auslösen.

1.6 Biotinsupplementierung bei verschiedenen Tierarten

Bei der Anwendung von Biotin wird unterschieden zwischen der Substitutionstherapie von Mangelerscheinungen und der Ausnutzung eigenständiger pharmakologischer Effekte des Vitamins unabhängig von Biotin-Mangelzuständen (BITSCH u. BARTEL, 1994). Im folgenden wird der Einsatz von Biotin bei verschiedenen Tierarten und beim Mensch dargestellt. In keinem der beschriebenen Fälle lag ein gesicherter Biotinmangel vor, zum Teil konnte er durch biochemische Untersuchungen sogar ausgeschlossen werden.

1.6.1 Schwein

Verschiedene Autoren berichten über eine Besserung von Klauenläsionen bei Schweinen nach einer Biotintherapie. In Großbritannien wurde in einem Zuchtbetrieb ein vermehrtes Auftreten von Lahmheiten aufgrund von Klauenläsionen beobachtet. 20 Sauen erhielten daraufhin Biotinzusätze von 250 mcg D-Biotin während der Trächtigkeit bzw. 150 mcg während der Laktation, über das Futter (BROOKS et al., 1977). Nach sechs Monaten hatte sich das Auftreten von Klauenläsionen bei diesen Tieren um 28% reduziert, während bei den Kontrolltieren keine Besserung zu beobachten war. Besonders deutlich war der Rückgang der Läsionen um 42% im Be-

reich der Zehenspitze und der weißen Linie bei den substituierten Tieren bei gleichzeitigem leichtem Anstieg derselben in der Kontrollgruppe.

Demgegenüber konnte in einem anderen Bestand mit fortgeschrittenen Klauenläsionen keine Besserung durch Zusatz von Biotin im Futter bei den Sauen erreicht werden (PENNY et al., 1980). Die mit einbezogenen Jungsauen sprachen hingegen auf die Supplementierung an und zeigten signifikant weniger Läsionen im Bereich von Ballen, Sohle und weißer Linie als die unbehandelten Kontrolltiere.

Ähnliche Beobachtungen machten DE JONG und SYTSEMA (1983) sowie SIMMINS und BROOKS (1988) und empfehlen daher Biotinzusätze im Futter von Jungsauen, um Klauenerkrankungen während der Zuchtnutzung vorzubeugen.

Biotin hat keinen Einfluß auf die Bildungsrate des Klauenhornes oder seine Abnutzung (JOHNSTON u. PENNY, 1989), aber es erhöht die Druckfestigkeit der Seitenwand der Schweineklaue, vor allem im mittleren, achsenfernen Bereich (WEBB et al., 1984). Demgegenüber scheint die Härte des vorderen Klauenrandes unbeeinflußt und im Ballenbereich kann die Hornhärte nach Biotinzufütterung sogar abnehmen (WEBB et al., 1984).

In einer rasterelektronenmikroskpischen Studie konnte gezeigt werden, daß Biotin die Hornstruktur der Schweineklaue verändert (KEMPSON et al., 1989). Die Dichte der Hornröhrchen im mittleren Kronhorn soll nach diesen Autoren um 50% höher sein als bei den Kontrolltieren, die einzelnen Hornröhrchen waren klarer strukturiert und die Verbindungen zwischen den Hornzellen enger.

1.6.2 Pferd

Der erfolgreiche Einsatz von Biotin bei Schweinen mit Klauenerkrankungen veranlaßte COMBEN et al. (1984) zu einer Fallstudie bei fünf Pferden mit langwierigen Hufproblemen. Die ausgesuchten Tiere verfügten über eine schlechte Hufqualität mit weichem, bröckeligem Horn, niedrigen Trachten, zahlreichen Tragrandausbrüchen und empfindlichen Sohlen. Während einer Behandlungsdauer von sechs bis zwölf Monaten wurde den Pferden täglich 15 mg Biotin über das Futter verabreicht und in regelmäßigen Abständen der Zustand der Hufe untersucht. In allen Fällen wurde eine Besserung der Hufqualität festgestellt, mit stärkeren Hufwänden, festeren Tragrändern, glatter Hufoberfläche und verbessertem Halt der Hufeisen.

WINTZER (1986) versorgte zehn Traber und fünf Warmblutpferde mit 15 bis 20 mg Biotin über zehn Monate. Biotin steigert nicht die Hornbildungsrate (BUFFA et al., 1992), sondern führt zu einer Verbesserung der Qualität des nachgebildeten Hufhornes und des Gesundheitszustandes der Hufe.

Daß die Quantität neugebildeten Hufhornes von einer Biotinzfuhr unbeeinflußt bleibt, bestätigt LEU (1987) und führt histologische und physikalische Kriterien zur Beurteilung der Qualitätsbeeinflußung ein. Hufhorn mangelnder Qualität war in ihrem Versuch durch den Zerfall der inneren Rindenzellen von Hornröhrchen mit daraus resultierenden erweiterten Markräumen, sowie durch Anreicherung von Zellkernresten in der Röhrchenrinde und im Zwischenröhrchenhorn gekennzeichnet. Parallel dazu war die Zerreißfestigkeit des Hornes stark herabgesetzt, wobei die Rißlinien vor allem entlang der Zellmembranen und häufig am Übergang der Röhrchenrinden ins Zwischenröhrchenhorn auftraten. Der histologische Befund verbesserte sich bei allen mit Biotin behandelten Pferden (5mg/100-150 kg) im Vergleich zum Versuchsanfang, und es wurden deutlich höhere Werte für die Zerreißfestigkeit gemessen.

Weitere Untersuchungen bezüglich der Zugfestigkeit und der mikroskopischen Beschaffenheit von Hufhorn nach Biotinsupplementierung wurden an Tragrandproben, einschließlich weißer Linie, von Pferden der Spanischen Hofreitschule in Wien durchgeführt (JOSSECK, 1991; JOSSECK u. SCHULZE, 1991; ZENKER, 1991). Das Hauptproblem im Bereich der weißen Linie war ein mangelhafter Zellzusammenhalt, besonders am Übergang Terminalhorn - Blättchenhorn, im Bereich des Kronhornes waren es Auflockerungen und Mikrorisse sowie erweiterte Markräume. Die Zugfestigkeit der Proben war geringer als bei unveränderten Hufen. Eine signifikante Verbesserung der histologischen Befunde trat nach 19-monatiger Biotinbehandlung auf (ZENKER, 1991), die Zugfestigkeit stieg nach 33 Monaten signifikant an (GEYER u. SCHULZE, 1994).

1.6.3 Hund, Katze, Mensch

Der Einsatz von Biotin hat sich auch bei Erkrankungen von Haut und Haarkleid bei Kleintieren sowie in der Therapie brüchiger Fingernägel beim Menschen bewährt.

Katzen mit Ekzemen, Dermatitis und Alopezie sprachen auf eine Therapie mit dem Vitamin an (WHITEHEAD, 1988).

Von 119 Hunden mit mattem Haarkleid, sprödem Haar, Haarausfall, starken Schuppen, Juckreiz oder Dermatitis konnte bei 91% eine Heilung bzw. Besserung durch eine Langzeittherapie mit Biotin (5mg/10kg/Tag über mindestens 5 Wochen) erreicht werden (FRIGG et al., 1989).

Brüchige Nägel beim Menschen können in Form einer Onychoschisis (Auflösung der Zementsubstanz zwischen den Hornlamellen der Nagelplatte), und als Onychorhexis (dystrophische Störung des Nagelwachstums mit fehlerhafter Verhornung der Nagelzellen) auftreten. Tägliche Einnahme von Biotin führte bei 41 von 45 Patienten mit dem Symptom Nagelbrüchigkeit zu einer Verbesserung des Nagelzustandes (FLOERSHEIM, 1989). Als Nebenbefund gaben die Patienten einen kräftigeren Haarwuchs bzw. eine Verminderung des Haarausfalles an. COLOMBO et al. (1990) erzielten ebenfalls eine Heilung oder Verbesserung bei Patienten mit Onychoschisis. Gleichzeitig stellten sie eine verbesserte Oberflächenbeschaffenheit und eine Zunahme der Nageldicke nach Biotingaben fest. SCHMIDT (1993) kommt nach einem Vergleich zahlreicher Arzneimittel zur Nageltherapie zu folgendem Resumée: „Da es, zumindest aus der Betrachtungsweise der Wirkungsmechanismen, außer für Biotin keine gesicherten Vorstellungen gibt, erscheint Biotin derzeit als Mittel der Wahl bei Nagelbrüchigkeit.“

1.6.4 Rind

Erste Erkenntnisse über eine Biotinwirkung an der Rinderklaue wurden von COOKE und BRUMBY (1982) in einem Fütterungsversuch mit Milchkühen gewonnen. Die Hälfte der Tiere eines Bestandes mit gehäuftem Auftreten von Klauenerkrankungen erhielt 20 mg Biotin pro Tier und Tag über vier Monate. Die Gesamtzahl der Lahmheiten, die bei diesen Tieren auftraten, unterschied sich nicht von der der Kontrollgruppe, aber Läsionen, die durch weiches Horn begünstigt werden (Klauensohlengeschwür, white line disease und Ballenerosionen) traten bei den nicht supplementierten Tieren doppelt so häufig auf.

In einem Feldversuch ohne Kontrollgruppe erhielten 29 Milchkühe eine Biotindosis von 20 mg pro Tag über 5 Monate (NIETLISBACH u. TRIEBEL, 1988). Bei der abschließenden Klauenuntersuchung wurde ein Rückgang der Entzündungen um 48%, der Hornrisse und -spalten um 42% und der Geschwüre und Nekrosen um 22% gegenüber dem Anfangsstatus festgestellt.

Analog zu den Ergebnissen beim Pferd erhöht sich die Zugfestigkeit des Klauenhornes nach Biotinzufütterung und die makroskopisch und histologisch wahrnehmbaren Veränderungen gehen zurück, während die Hornwachstumsrate unbeeinflußt bleibt (SCHMID, 1995; SCHMID u. GEYER, 1994).

2. Anatomische Betrachtungen über die Klaue und ihre Segmente

Die modifizierte Haut der Zehenenden aller Haussäugetiere bildet mit den von ihr umschlossenen Stützteilen das Zehenendorgan (ZIETZSCHMANN, 1918). Unter dem Begriff der Klaue versteht man im weiteren Sinne alle Teile des Zehenendorganes (ZIETZSCHMANN, 1918; HOHMANN, 1902), wohingegen mit der Klaue im engeren Sinne, wie GEGENBAUR (1885) sie definierte, nur der Hornschuh oder Klauenschuh gemeint ist.

Am Fuß des Rindes sind je eine Hauptklaue an der dritten und vierten Zehe und je eine Afterklaue an der zweiten und fünften Zehe ausgebildet. Die Afterklauen sind kleiner als die Hauptklauen aber im Wesentlichen gleich aufgebaut (HABERMEHL, 1984; WILKENS, 1963). In der folgenden Darstellung sind mit Klauen stets die Hauptklauen gemeint, die Gegenstand der Untersuchung sind.

Zu den zentralen Stützteilen der Klaue gehören das Klauenbein (Phalanx III), der distale Abschnitt des Kronbeines (Phalanx II) und das Klauensesambein, die miteinander im Klauengelenk artikulieren. Außerdem werden die Endsehnen von Zehenstrecker und Zehenbeuger, die Bursa podotrochlearis und der Bandapparat zur Klaue gerechnet (WILKENS, 1963).

Die umgebende Klauenhaut gliedert sich, wie die gesamte äußere Haut, in drei Schichten: Unterhaut (Subkutis), Lederhaut (Korium) und Oberhaut (Epidermis). Zusätzlich erfolgt eine Einteilung in fünf Segmente (Saum-, Kron-, Wand-, Sohlen- und Ballensegment), die die genannten Schichten in modifizierter Form enthalten.

Die verhornte Epidermis des Saum-, Kron-, und Wandsegmentes schiebt sich in proximodistaler Richtung übereinander und bildet die Klauenplatte, welche zusammen mit den beiden übrigen Segmenten (Sohlen- und Ballenepidermis) den verhornten Klauenschuh bildet (HABERMEHL, 1984; WILKENS, 1963). Die Verbindungszone zwischen der Klauenplatte und der Klauensohle wird weiße Linie oder, nach der NOMINA ANATOMICA VETERINARIA (1994), Zona alba genannt.

Das Innenrelief des epidermalen Klauenschuhes entspricht der Papillarkörperoberfläche des darunterliegenden Koriums nach dem Prinzip „Matrize zu Patrize“ (ZIETZSCHMANN, 1918). Entsprechend prägt die Form des Papillarkörpers die Formation der gebildeten epidermalen Strukturen. Die Konfiguration der Lederhautoberfläche gilt als eindeutiges Kriterium für die Einteilung der Segmente (BUDRAS und SEIDEL, 1992).

Das <u>Saumsegment</u> bildet den proximalen Teil der Klaue am Übergang zur äußeren Haut und geht palmar/plantar in das Ballensegment über. Die Saumlederhaut ist von einem schmalen Subkutiswulst, dem Saumkissen unterlagert und grenzt sich durch eine seichte Rinne vom Korium der äußeren Haut ab (WILKENS, 1963). Gegen das Kronsegment ist die ca. 1 cm lange flache

Wölbung durch einen deutliche Falz abgehoben. Der Papillarkörper ist zöttchenförmig mit kräftigen Papillen, die in einem nach außen gewölbten Bogen distal streben (DIRKS, 1985). Die Epidermis bildet Röhrchenhorn, wobei der Nachschub der Zellen entsprechend der Papillarkörperform nach distal erfolgt (WILKENS, 1963). Das Saumhorn gilt als weich (WARZECHA, 1993), läßt sich nach FÜRST (1992) anhand unterschiedlicher Röhrchenstrukturen in eine Außen-, Mittel- und Innenzone einteilen und bedeckt nur das proximale Drittel der Klauenplatte (DIRKS, 1985; WILKENS, 1963).

Distal schließt sich, begrenzt durch die Kronfalzrinne, das Kronsegment an. Die Lederhaut wird vom Kronkissen unterlagert und bildet mit diesem zusammen den Kronwulst (WILKENS, 1963; WYSSMANN, 1902). Der Großteil des Papillarkörpers ist zöttchenförmig, wenige Millimeter oberhalb der Kronwandgrenze treten jedoch zwischen den Zöttchen niedrige, an ihren Firsten mit Zöttchen besetzte Koriumblättchen auf. Die Papillen sind hakenförmig, so daß ihr mittlerer und apikaler Teil annähernd parallel zur Hornplattenoberfläche verlaufen (DIRKS, 1985). Entsprechend wird der Nachschub der Epidermis auch in diesem Segment distal geleitet. Das sehr harte, auch Schutzschicht genannte, Kronhorn bildet den Hauptteil der Platte (DIRKS, 1985; FÜRST, 1992). Das Kronhorn nimmt proximodistal an Stärke zu und wird dann, in weitgehend unveränderter Dicke, über das Wandsegment bis zum Tragrand geschoben (FÜRST, 1992). Die Kronepidermis bildet Röhrchenhorn, das aufgrund unterschiedlicher Struktur der Hornröhrchen in eine Außen- Mittel- und Innenzone unterteilt wird (WILKENS, 1963).

In dem sich distal anschließenden Wandsegment fehlt nach WILKENS (1963) und WYSSMANN (1902) ein Subkutispolster. Beide Autoren sehen die Subkutis als Teil des Periostes, welches die Lederhaut fest mit dem Knochen verbindet, so daß die Kontur dieses Segmentes der des Klauenbeines folgt. Das Wandkorium ist durch seinen blättchentragenden Papillarkörper charakterisiert. Es erstreckt sich vom Kronwulst ausgehend distal und schlägt sich an der Wand-Sohlen-Grenze auf die Fußungsfläche um (DIRKS, 1985). Die Lederhautblättchen beschreiben einen nach außen konvexen Bogen (DIRKS, 1985; KUNSIEN, 1882), erreichen ihren Maximalwert proximal der halben Wandhöhe (DIRKS, 1985; WILKENS, 1963) und verlieren dicht oberhalb der Wand-Sohlen-Grenze durch Zergliederung in Terminalpapillen wieder an Höhe (MÜLLING, 1993). Die schon von HOHMANN (1902) beschriebenen gabelförmigen Teilungen der Wandlederhautblättchen beginnen nach MÜLLING (1993) distal der halben Wandhöhe. In diesem Abschnitt verlaufen die Lederhautblättchen gewellt (DIRKS, 1985) und ihre Firste sind mit ersten schmalen Zöttchen besetzt (DIRKS, 1985; HOHMANN, 1902; MÜLLING, 1993). Im distalen Drittel des Wandsegmentes findet sich dann eine große Zahl dieser, zum Tragrand geneigten Kappenpapillen (MÜLLING,

1993). Die Reihe der Kappenpapillen wird sohlenwärts auf den umbiegenden Blättchenfirsten von den längeren und kräftigeren Terminalpapillen fortgesetzt. Diese stehen oft büschelförmig in Gruppen, bestehend aus Haupt- und Nebenpapillen. Auch Papillenäste und durch Aneinanderlagerung entstandene Riesenpapillen kommen vor (MÜLLING, 1993). Die Epidermis des Wandsegmentes liegt als innerste Schicht der Platte der Kronepidermis an (WILKENS, 1963). Sie bildet Blättchen-, Kappen- und Terminalhorn. Der proximale Anfangsabschnitt der Epidermisblättchen liegt noch im distalen Teil des Kronsegmentes. Die Epidermisblättchen greifen zwischen die Blättchen der Lederhaut ein (WILKENS, 1963). Die Räume zwischen den Hornblättchen werden zur Klauenplatte hin durch Kappenhorn und zur Sohlenfläche hin durch Terminalhorn ausgefüllt. Entsprechend des zottenförmigen Papillarkörpers bildet die Epidermis hier Röhrchenhorn. Die sehr dünnen Kappenhornröhrchen verdämmern jedoch im Laufe des Distalschubes der Hornmassen zunehmend, so daß beim Erreichen der Fußungsfläche keine Röhrchenstruktur mehr zu erkennen ist (BUDRAS et al., 1996). Im Terminalhorn hingegen finden sich zahlreiche, dicht in Reihen stehende Röhrchen von zum Teil beachtlicher Größe (FÜRST, 1992). Charakteristisch für das Terminalhorn ist die große Variation in Gestalt und Durchmesser der Röhrchen und das Auftreten von Riesenröhrchen (BUDRAS et al., 1996; MÜLLING,1993).

Blättchen-, Kappen- und Terminalhorn erscheinen am Tragrand als <u>weiße Linie</u>, welche die Verbindung zwischen der Hornwand und dem Sohlenhorn darstellt (KROON, 1915; MÜLLING, 1993; WARZECHA, 1993; WILKENS, 1963). Die weiße Linie beginnt proximal vom Tragrand dort, wo die innersten und letzten Terminalpapillen von Horn bedeckt werden (WARZECHA, 1993). Ihre Breite wird durch die Höhe der Hornblättchen bestimmt, die vom inneren Kronhorn bis zur sohlenwärtigen Spitze reicht (MÜLLING, 1993). Anhand des jeweils zugrunde liegenden Papillarkörpers gliedert letztgenannter Autor die weiße Linie in drei Anteile: Der äußere Teil der weißen Linie besteht aus dem abgeknickten äußeren Anteil der Hornblättchenbasen und dem proximalen Anteil des Kappenhornes, welches bereits an der Kron-Wand-Grenze gebildet wird (BUDRAS et al., 1996). Der mittlere Teil der weißen Linie umfaßt die Mittelabschnitte der Hornblättchen und den, im distalen Wandsegment gebildeten (DIRKS, 1985), distalen Anteil des Kappenhornes. Der innere Teil besteht aus den Spitzenabschnitten der Blättchen und dem dazwischen liegenden Terminalhorn.

Bezüglich der Ausdehnung des <u>Sohlensegmentes</u> finden sich in der Literatur unterschiedliche Angaben. Neben der Struktur des Papillarkörpers gilt das Fehlen einer Subkutis als charakteristisches Merkmal für die Abgrenzung des Sohlensegmentes vom Ballensegment (DYCE et al, 1991; FÜRST, 1992; WARZECHA, 1993; WILKENS, 1963). Aufgrund dieser Hauptkriterien und zusätzlichen Untersuchungen bezüglich der Hornqualität beschreibt MÜLLING (1993) die Gestalt des

Sohlensegmentes als einen engen Halbmond mit zwei schmalen langausgezogenen Schenkeln. Der Sohlenkörper nimmt bei einer maximalen Ausdehnung von 2 bis 2,5 cm Länge den apikalen Teil der Fußungsfläche ein und verjüngt sich fortlaufend axial und abaxial zu den Schenkeln, welche der weißen Linie bis kurz vor ihrem jeweiligen Ende abgelagert sind. Die Lederhaut des Sohlensegmentes bildet schmale Lederhautleisten, die mit Lederhautzöttchen besetzt sind. Diese Leisten sind eine kontinuierliche Fortsetzung der Wandlederhautblättchen, deren Übergang durch einen deutlichen Knick in der Verlaufsrichtung gekennzeichnet ist (MÜLLING, 1993; WILKENS, 1963). Die Zotten sind lang, schlank und zur Klauenspitze geneigt. Neben den Hauptpapillen treten auch Nebenpapillen und Papillenäste auf. Ihre reihenförmige Anordnung wird an der Wand-Sohlen-Grenze von den wesentlich kräftigeren Terminalpapillen fortgesetzt (MÜLLING, 1993). Die Sohlenepidermis bildet Röhrchenhorn mit reihenförmig angeordneten Hornröhrchen, zwischen denen sich blättchenähnliche Epithelzüge befinden (FÜRST, 1992; WILKENS, 1963). Im Gegensatz zu WILKENS (1963) geben FÜRST (1992) und MÜLLING (1993) sehr kleine Durchmesser für die Sohlenhornröhrchen an.

Das Ballensegment bildet den palmaren/plantaren Teil der Klaue und reicht sehr weit klauenspitzenwärts in die Fußungsfläche hinein (FÜRST, 1992; WILKENS, 1963). Es grenzt axial an die Haut des Zwischenklauenspaltes und am abaxialen sowie axialen Ende der weißen Linie an Saum-, Kron- und Wandsegment. Distal wird das Ballensegment von den Schenkeln des Sohlensegmentes umfaßt, zwischen denen es sich zungenförmig klauenspitzenwärts erstreckt (MÜLLING, 1993). Die mächtig ausgebildete Subkutis bildet in Form des Ballenkissens ein elastisches, stoßbrechendes Polster (WILKENS, 1963). Dieses Polster erstreckt sich palmar/plantar über die gesamte Breite des Segmentes und flacht in Richtung Klauenspitze kontinuierlich ab (MÜLLING, 1993; WILKENS, 1963). In Höhe der Beugesehneninsertion ist es am schwächsten ausgeprägt (FÜRST, 1992). Während WILKENS (1963) das Ballensegment nicht unterteilt, nehmen FÜRST (1992) und MÜLLING (1993) anhand unterschiedlicher Papillarkörperstrukturen eine Einteilung in Abschnitte vor. Die Einteilung von MÜLLING (1993) berücksichtigt zusätzlich Unterschiede in Verhornungsmodus und Hornqualität und wird daher auch in dieser Arbeit verwendet. Der proximale Anteil des Ballensegmentes umfaßt den nicht fußenden Abschnitt des Segmentes einschließlich des Ballenwulstes. Der distale Abschnitt des Ballensegmentes beginnt distal des Wulstes und grenzt apikal an den Körper des Sohlensegmentes. Der Papillarkörper bildet in beiden Abschnitten des Ballensegmentes Zöttchen aus, die aus niedrigen Lederhautleisten hervorgehen. Im proximalen Abschnitt haben sie eine kräftige Basis, laufen an ihrer Spitze fadenförmig aus und sind, nach zunächst senkrechtem Verlauf, mit ihrer distalen

Hälfte klauenspitzenwärts geneigt (MÜLLING, 1993). Im Bereich des Ballenwulstes verlaufen sie geschlängelt und zeigen eine wellenförmige Anordnung (FÜRST, 1992; WILKENS, 1963). Im distalen Abschnitt sind die Papillen von spitzkegeliger Gestalt und ohne Schlängelung bereits ab der Basis nach apikal geneigt (FÜRST, 1992; MÜLLING, 1993). Die Epidermis bildet Röhrchenhorn. Im proximalen Teil sind die Röhrchen ungeordnet wellenförmig angeordnet und weisen große Durchmesser, vor allem im Ballenwulst, auf. Distal sind die Ballenhornröhrchen kleiner, zahlreicher und in wellenförmigen Reihen angeordnet (MÜLLING, 1993; WILKENS, 1963). Eine Schichtung der Hornmassen ist vor allem im Bereich des Ballenwulstes erkennbar (FÜRST, 1992; WILKENS, 1963). Das proximal produzierte Horn bildet die oberflächliche Schicht, die sich an ungepflegten Klauen bis weit in die Fußungsfläche erstrecken kann (WILKENS, 1963). Der axiale Teil des distalen Abschnitt des Ballensegmentes weist physiologischerweise eine Hohlkehlung auf, die bei der Fußung ohne Bodenberührung bleibt, während der axiale Teil plan ist (MÜLLING, 1993).

3. Verhornung

Die Verhornung ist eine spezifische Form der Differenzierung von Epithelzellen und stellt den letzten Schritt einer Serie morphologischer und biochemischer Veränderungen dar, die zeitlich und räumlich koordiniert sind. Dieser Differenzierungsprozeß erfolgt in einem organisierten Gewebe, in welchem morphologisch unterscheidbare Zellen (Basal-, Spinosa-, Granulosa- und Hornzellen) in Schichten übereinander angeordnet sind (DALE et al., 1993; MATOLTSY, 1975). Ausgehend von der proliferierenden Basalzelle bis hin zu den kernlosen Zellen des Stratum corneum kommt es dabei zu verschiedenen Synthese- und Transformationsleistungen der Zellen (MATOLTSY, 1976). Voraussetzung für die Verhornung ist die Keratinisierung, ein multipler Differenzierungsprozess, der auch in nichtverhornenden Epithelien vorkommt und daher nicht mit der Verhornung gleichgesetzt werden sollte (KÜNZEL, 1990). Die Keratinisierung umfaßt die Keratinsynthese und die Bildung von keratinfilamentassoziierten Proteinen sowie ihre Verknüpfung zu einem Filament-Matrix-Komplex, den Aufbau von membrane-coating granules (MCGs) und die Ausschleusung ihres Inhaltes, dem membrane-coating material (MCM) in Form des Interzellularkittes. Im Anschluß kennzeichnet die Synthese und Verknüpfung von Proteinen zur Verstärkung der Zellmembran (cellular envelope) und der Abbau der Zellorganellen die terminale Differenzierung und somit die eigentliche Verhornung der Epithelzelle.

4. Hornqualität

Entsprechend der Lokalisation der für die vorliegende Untersuchung entnommenen Proben bezieht sich der folgende Abschnitt, neben allgemein gültigen Kriterien, vornehmlich auf die Hornqualität an der Fußungsfläche der Rinderklaue.
Die einzelnen Segmente der Rinderklaue müssen während der Belastung beim Fußen unterschiedlichen mechanischen Anforderungen genügen. Entsprechend gibt es keine einheitliche Definition von guter Hornqualität, sondern lediglich eine möglichst optimale Anpassung an die lokalen, funktionellen Erfordernisse (REILLY u. KEMPSON, 1992).
Diese Anpassung wird durch eine segmentspezifische Kombination verschiedener struktureller Faktoren erreicht, die mit den Elementen eines Baukastens vergleichbar sind (MÜLLING, 1993).
Die beschriebenen Differenzierungsvorgänge der Verhornung lassen sich drei Faktorengruppen zuordnen, die am Aufbau des Hornes beteiligt sind und somit seine Qualität bestimmen (BUDRAS u. HUSKAMP, 1995; BUDRAS et al., 1996; MÜLLING et al., 1994; PELLMANN et al., 1993):

1. Intrazelluläre Faktoren
   Verhornungstyp; Art, Menge und Vernetzungsgrad der Keratinproteine

2. Interzelluläre Faktoren
   Zusammensetzung, Menge und Verteilung des Interzellularkittes

3. Architektur des Hornzellverbandes
   Anordnung der Hornzellen in Zwischenröhrchenhorn und Hornröhrchen; Zahl und Größe der Röhrchen; Verhältnis von Röhrchenrinde zu Röhrchenmark

4.1 Intrazelluläre Faktoren

4.1.1 Verhornungstyp

In der Literatur werden ein weicher und ein harter Verhornungstyp unterschieden, strukturelles Hauptkriterium hierfür ist das Auftreten oder Fehlen eines Stratum granulosum (GIROUD u. LEBLOND, 1951; LARSSON et al., 1956). Bei der weichen Verhornung durchlaufen die Epi-

dermiszellen ein Stratum granulosum, gekennzeichnet durch zahlreiche, basophile Keratohyalingranula. Diese fehlen bei der harten Verhornung, so daß das Stratum spinosum nach Durchlaufen einer Verhornungszone direkt an das Stratum corneum grenzt (GIROUD u. LEBLOND,1951; LARSSON et al., 1956). Biochemisch unterscheidet sich das Endprodukt der weichen Verhornung von dem der harten Verhornung durch einen niedrigeren Gehalt an schwefelhaltigen Aminosäuren (KÜNZEL, 1990; WARD u. LUNDGREN, 1954).

An der Fußungsfläche der Rinderklaue verhornen der proximale Abschnitt des Ballensegmentes (MÜLLING, 1993; FÜRST, 1992; HABERMEHL, 1984; WILKENS, 1963) und die Epidermis über den Terminalpapillen im Wandsegment (MÜLLING, 1993) nach dem Prinzip der weichen Verhornung, der distale Abschnitt des Ballensegmentes, das Sohlensegment und die übrigen Teile des Wandsegmentes nach dem Prinzip der harten Verhornung (MÜLLING, 1993).

4.1.2 Keratine und keratinfilamentassoziierte Proteine

Das Stratum corneum besteht aus mehreren Schichten ausdifferenzierter toter Zellen, angefüllt mit einem unlöslichen Proteinkomplex, Keratin genannt. Frühe ultrastrukturelle Untersuchungen ergaben ein „Keratinmuster“, bestehend aus Filamenten, eingebettet in eine amorphe Matrix (BRODY, 1960).

Die Keratinfilamente gehören, ihrem Durchmesser nach, zu den Intermediärfilamenten und sind charakteristisch für Epithelzellen (MOLL et al., 1982). Sie haben einen mehrkettigen Grundbaustein bestehend aus mehreren Polypeptiden mit α-helikaler Struktur (LEE u. BADEN, 1976; STEINERT, 1975). Diese Polypeptide werden in der Literatur als Zytokeratine, α-Keratine oder Keratinproteine bezeichnet.

Das Genom des Menschen enthält mindestens 20 verschiedene Gene, die für epitheliale Zytokeratine kodieren und weitere 10 Gene für die sogenannten „harten“ Keratine in Nagel und Haar (FRANKE u. KARTENBECK, 1993). Nach MOLL et al. (1982) werden die humanen Zytokeratine aufgrund ihres isoelektrischen Punktes[1] in zwei Gruppen unterteilt. Die sauren Keratine vom Typ I haben einen isoelektrischen Punkt zwischen 4,9 und 5,7, die basischen Keratine vom Typ II liegen zwischen 6,0 und 7,8. Eine Unterscheidung beider Typen ist außerdem mit Hilfe zweier

[1] Als isoelektrischen Punkt eines Proteines bezeichnet man denjenigen pH-Wert, bei dem die Nettoladung des Proteines Null beträgt. Bei diesem pH-Wert ist die elektrophoretische Beweglichkeit des Proteines ebenfalls gleich Null (STRYER, 1996).

monoklonaler Antikörper (AE1 und AE3) möglich. AE1 reagiert mit den meisten Typ I-Keratinen, während AE3 an Typ II-Keratine bindet (BOWDEN et al., 1987; O'GUIN et al., 1987; SUN et al., 1985). Die Einteilung in zwei Typen ist auch für die Zytokeratine des Rindes und anderer Tierarten gebräuchlich, ebenso wie ihre immunologische Differenzierung mit Hilfe von AE1 und AE3 (O'GUIN et al., 1987).

Neben ihrem isoelektrischen Punkt werden die Zytokeratine durch ihr Molekulargewicht, angegeben in Kilodalton (kD), charakterisiert. Für die menschlichen Zytokeratine werden Gewichte von 40 - 68 kD (MOLL et al. 1982) bzw. 45 kD - 70 kD (STEINERT et al., 1984) angegeben. Aus der Epidermis des Pferdehufes konnten GROSENBAUGH und HOOD (1992) sogar Proteine von bis zu 80 kD isolieren. Die sauren Keratine gelten nach BOWDEN et al. (1987) als prinzipiell kleiner (40 - 64 kD) als die basischen (54 - 70 kD). MOLL et al. (1982) erstellten anhand der Molekulargewichte und der isoelektrischen Punkte der einzelnen Zytokeratine einen Katalog, in dem jedem identifizierten Keratin eine Katalognummer zwischen 1 und 19 zugeteilt wurde. Diese Bezeichnung nach Nummern ist in der Literatur weitestgehend gebräuchlich und soll aufgrund speziesübergreifender Gemeinsamkeiten der Zytokeratine auch in dieser Arbeit verwendet werden.

COOPER und SUN (1986) ordnen den epithelialen Geweben des Rindes acht saure (pI < 5,6; 41 kD - 56,5 kD) und sieben basische Keratinproteine (pI > 6,0; 55 kD – 67 kD) zu. Ihre Ergebnisse und die zugehörige Katalognummer sind in Tabelle 1 (S.32) dargestellt. Aus der Epidermis der Rinderhaut konnten sieben verschiedene Polypeptide mit Molekulargewichten von 47 kD bis 60 kD isoliert und elektrophoretisch aufgeschlüsselt werden (STEINERT u. IDLER, 1975). Die gleiche Anzahl fanden MILSTONE und MCGUIRE (1981) in Stratum spinosum und Stratum granulosum im Ballensegment der Rinderklaue. Diese Autoren geben Gewichte von 49 kD bis 65 kD an. Mit Hilfe eines Antikörpergemisches gegen sechs verschiedene bovine Zytokeratine, deren Molekulargewichte von 48 kD bis 61 kD reichen, wies MÜLLING (1993) auch in den anderen Epidermisschichten und an der gesamten Unterseite der Klaue Zytokeratine dieser Größenordnung nach

Welche Keratinproteine von einer Zelle exprimiert werden, hängt von der Art des Gewebes und vom jeweiligen Differenzierungsgrad ab (BOWDEN et al., 1987). In der Epidermis ändert sich die Keratinzusammensetzung von den unteren Schichten, die kleinere Keratinproteine aufweisen, zu den oberen Schichten, in denen größere exprimiert werden (FUCHS et AL, 1987). Diese Größenzunahme beruht auf einer geänderten Proteinsynthese im Laufe des Differenzierungsprozesses. Abhängig von ihrem Auftreten in Zellen des Stratum basale oder in oberhalb davon gelegenen Zellen, werden die Zytokeratine beider Typen daher noch in zwei Subtypen unterteilt. Zyto-

keratine, die bereits in Basalzellen synthetisiert werden, gehören zum Subtyp B, während Keratinproteine vom Subtyp A erst im Laufe der Differenzierung gebildet werden (BOWDEN et al., 1987). In den Zellen des Stratum corneum findet keine Proteinsynthese mehr statt. Die in den tieferen Schichten bereits synthetisierten Keratinproteine werden aber noch modifiziert (Produkt-Vorläufer- Beziehung nach BOWDEN et al., 1984). Das Gewicht der Zytokeratine der Hornzellen ist um 1-2 kD (FUCHS und GREEN, 1980) nach BOWDEN und Mitarbeitern (1987) sogar bis zu 5 kD geringer als in der lebenden Epidermis. Sie weisen außerdem einen etwas niedrigeren isoelektrischen Punkt auf als ihre immunologisch gleichen Vorläufer (BOWDEN et al., 1987).

Zytokeratine werden immer paarweise exprimiert, wobei die Paare immer aus je einem Typ I und einem Typ II Polypeptid zusammengesetzt sind (QUINLAN et al., 1985; SUN et al., 1985), die sich in einer gewundenen Spirale („coiled-coil“) umeinander legen. Aus zwei solchen Heterodimeren wird ein 2-3 nm dickes Protofilament gebildet (FUCHS und GREEN, 1980). Mindestens zwei Protofilamente lagern sich zu einer Protofibrille (4,5 nm) zusammen (AEBI et al., 1983) und vier Protofibrillen bilden dann ein Keratinfilament (AEBI et al., 1983; FUCHS und GREEN, 1980). Der Durchmesser dieser Filamente in der Epidermis der Rinderklaue wird von WILKENS (1963) mit 6,5 nm und von MILSTONE und MCGUIRE (1981) mit 10 nm angegeben. Die Keratinfilamente können anhand ihrer Ultrastruktur identifiziert werden und verlaufen innerhalb der Epidermiszellen in drei senkrecht aufeinanderstehenden Ebenen (DIRKS, 1985; WILKENS, 1963), wobei die bevorzugten Verlaufsrichtungen längs sowie quer und dabei weitestgehend parallel zur Verhornungsgrenze sind (MÜLLING, 1993).

Einige Keratinpaare werden aus immer den gleichen Partnern (Typ I und II) zusammengesetzt, und ihre Expression gilt als molekularer Marker für ein bestimmtes Epithelgewebe oder ein bestimmtes Differenzierungsstadium der Zellen. In der Epidermis kommen nach MOLL et al. (1982) regelmäßig sechs verschiedene Zytokeratine vor: Drei basische (Typ II) mit den Nummern 1 (68 kD), 5 (58 kD) und 6 (56 kD) sowie drei saure mit den Nummern 10 (56,5 kD), 11 (56 kD) und 14 (50 kD). Zytokeratin Nr. 2 (Typ II, 65,5 kD) wird ebenfalls, aber weniger regelmäßig gefunden. Das Paar 5/14 (58/50 kD) ist nach SUN et al. (1985) spezifisch für die Keratinozyten des Menschen. Beim Rind gelten die Paare 56.5kD/67kD und 54kD/62-65kD als Marker für die epidermale Differenzierung (COOPER u. SUN, 1986).

In der modifizierten plantaren/palmaren Epidermis sowie im Fingernagel des Menschen werden im Vergleich zur nicht modifizierten Haut zusätzliche Keratine beschrieben. Diese gehören zum Teil einem weiteren Subtyp, dem Subtyp C, an, der als spezifisch für einschichtige Epithelien gilt und in unmodifizierter Epidermis nicht vorkommt (BOWDEN et al., 1987). Aus dem Fingernagel lassen sich neben Subtyp B und C noch zwei basische (H1, 62 kD und H2, 61 kD) und

zwei saure Zytokeratine (H3, 45 kD und H4, 42 kD) isolieren, die auch im Haar gefunden werden.

Die bisher genannten Zytokeratine wurden alle aus lebenden Epidermiszellen isoliert. Hornzellen unterscheiden sich jedoch deutlich von den Keratinozyten in den darunterliegenden Schichten. Keratinextrakte aus Hornzellen machen 60 bis 85 % des Hornzellgesamtproteins aus (STEINERT, 1975). BOWDEN et al. (1987) beschreiben acht verschiedene Keratinproteine im Stratum corneum der palmaren/plantaren Epidermis des Menschen, die durch Abspaltung unterschiedlich großer Peptidsequenzen zum Abschluß der Keratinisierung aus einer deutlich geringeren Anzahl von Vorläufermolekülen entstehen. Anzahl und Gewicht der Hornzellkeratine weisen dabei eine stärkere individuelle Variabilität auf als in der lebenden Epidermis.

Die Interaktion der Keratinfilamente untereinander wird durch eine Gruppe sogenannter intermediärfilamentassoziierter Proteine (IFAP) beeinflußt (STEINERT et al., 1984). Sie unterscheiden sich von den filamentbildenden Keratinproteinen durch eine weniger geordnete Struktur und werden von einigen Autoren (BUDRAS et al., 1989; MATOLTSY, 1975) auch als amorphe Keratine bezeichnet.

Hauptaufgabe der IFAP ist es den Hornzellen zusätzliche Stabilität zu verleihen, indem sie die Keratinfilamente „verbacken“ (BUDRAS u. SEIDEL, 1992). Beim weichen Verhornungstyp werden die IFAP nach ihrer Synthese im oberen Stratum spinosum und Stratum granulosum (BADEN, 1984) in den Keratohyalingranula des Stratum granulosum gespeichert (DALE u. HOLBROOK, 1987). Keratohyalingranula sind biochemisch heterogen und enthalten Profilaggrin (KWOCHKA, 1993), ein hochmolekulares und stark phosphoryliertes Vorläufermolekül. Durch Dephosphorylierung und proteolytische Spaltung entsteht aus Profilaggrin das Filaggrin (GAN u. STEINERT, 1993). Dieses „processing“ findet nach PARRY u. STEINERT (1995) im oberen Stratum granulosum in den sogenannten Übergangszellen zur Verhornung oder „transition cells“ (BRODY, 1960) statt. Gleichzeitig kommt es zur Auflösung der Keratohyalingranula, ihre Struktur lockert sich auf und sie verlieren an Elektronendichte (MÜLLING, 1993).

Tabelle 1: Zytokeratine in verschiedenen Epithelien des Rindes, deren Molekulargewicht und Reaktivität mit verschiedenen Antikörpern (- bedeutet keine Reaktion mit AE 1) sowie die Bezeichnung der korrespondierenden Zytokeratine des Menschen (Keratin-Nummer nach MOLL et al., 1982). Modifiziert nach COOPER und SUN (1986). Die korrespondierenden Partner des jeweils anderen Typs sind in Klammern angegeben.

Saure Keratine (Typ I), pI < 5,6				
Molekularge-wicht beim Rind (kD) nach COOPER und SUN (1986)	**Reaktion mit**	**Molekularge-wicht beim Mensch (kD)**	**Nummer und Subtyp nach MOLL et al. (1982)**	**Vorkommen beim Rind nach COOPER und SUN (1986)**
56,5 (67)	AE 1	56,5	10/A	Epidermis
54 (62-65)	AE 1	56,5	10/A	Epidermis
56 (66)	-	55		Kornea
43 (58)	AE 1	51	13	Oesophagusepithel
50 (58)	AE 1	50	14/B	Epidermis
46 (57)	-	48/46	16, 17	Epidermis
45 (55)	-	45	18	Flotzmaulepithel
41	AE 1	40	19/	
Basische Keratine (Typ II), pI > 6,0				
67 (56.5)	AE 3	65,5 - 68	1, 2 /A	Epidermis
62-65 (54)	AE 3	65,5 - 68	1, 2/A	Epidermis
66 (56)	AE 3	64	3/	Kornea
58 (43)	AE 3	59	4/-	Oesophagusepithel
58 (50)	AE 3	58	5/B	Epidermis
57 (46)	AE 3	56	6/B	Epidermis
55 (45)	AE 3	52	8/	Flotzmaulepithel

Die freiwerdenden Filaggrine führen sofort zu einer Aggregation der Filamente (GAN u STEINERT, 1993), was einen Zusammenbruch des Zytoskelettes verursacht. Auf diesen Zusammenbruch und die intensive Verbackung der Filamente führen PARRY und STEINERT (1995) den abrupten Wechsel der Zellform von kuboidal in der lebenden Epidermis zu schuppenförmig langgestreckt in den verhornten Zellen (BUDRAS et al., 1989) zurück. Filaggrine sind reich an Histidin, Arginin und Glycin (UGEL u. IDLER, 1972) und enthalten hohe Konzentrationen an Serin (UGEL, 1972). Die Aminosäurenzusammensetzung ist tierartübergreifend ähnlich, es gibt jedoch Unterschiede im Molekulargewicht (DALE et al.,1993). Für das Rind geben GAN und STEINERT (1993) eine Größe von 16 kD an, während humanes Filaggrin ein Gewicht von 37 kD (DALE u. HOLBROOK, 1987) aufweist. In den ersten drei bis fünf Zellagen des Stratum corneum ist Filaggrin noch immunhistochemisch nachweisbar, danach wird es aufgespalten (GAN u. STEINERT, 1993). Die freiwerdenden Aminosäuren beeinflußen nach PARRY und STEINERT (1995) die Osmolarität und somit den Wassergehalt der Epidermis.

Im Rahmen der harten Verhornung werden ebenfalls keratinfilamentassoziierte Proteine gebildet (STEINERT et al., 1984). Sie sind charakterisiert durch einen, im Vergleich zu den Zytokeratinen, hohen Gehalt an Cystein („high-sulphur proteins“) einerseits und einen hohen Gehalt an Glycin und Tyrosin („high-tyrosin proteins“) andererseits (PARRY u. STEINERT, 1995). Hauptaufgabe dieser IFAP ist wiederum die Aggregation der Keratinfilamente zu größeren Gruppen. Dabei kommt es zur Bildung von Disulfidbrücken, sowohl intramolekular als auch intermolekular, zwischen den „high-sulphur proteins“ und cysteinreichen Domänen der Keratinfilamente. Das Ergebnis ist eine relativ starre Struktur, während die wahrscheinlich überwiegend nicht-kovalenten Bindungen im weichen Horn mehr Flexibilität ermöglichen (STEINERT et al., 1984).

Für die von ihnen in der Epidermis von Wand- und Kronsegment des Pferdes gefundenen intermediärfilamentassoziierten Proteine geben GROSENBAUGH und HOOD (1992) ein Gewicht von 10 kD bis 30 kD an.

Die Materialeigenschaften des Huf- bzw. Klauenhornes hängen somit entscheidend von zellulären Bestandteilen ab. Damit unterscheidet es sich von anderen „harten“ Biomaterialien (z.B. Knochen), deren mechanische Eigenschaften vor allem durch die Zwischenzellsubstanzen bestimmt werden (LEONHARDT, 1990). Nach dem Tod der Keratinozyten zum Abschluß der Verhornung sind es die Reaktionen des Keratinmaterials auf verschiedene Hydratationsgrade, die dem Horn eine Anpassung an die herrschenden Bedingungen ermöglichen (BERTRAM u. GOSLINE, 1987). Nach diesen Autoren sind es vor allem nicht-kovalente Bindungen in der Matrix, die durch den Wassergehalt beeinflußt werden.

4.2 Interzelluläre Faktoren

Der wichtigste die Hornqualität beeinflussende interzelluläre Faktor ist der Interzellularkitt oder das „membrane coating material“ (MCM). Um die Bedeutung des MCM für die Hornqualität zu unterstreichen, vergleichen viele Autoren (BUDRAS et al., 1992; BUDRAS u. BRAGULLA, 1991; LANDMANN, 1988; MÜLLING, 1993) den Hornzellverband mit einer Ziegelsteinmauer. Die Hornzellen entsprechen hierbei den Ziegeln und das MCM dem Mörtel. Diesem Mörtel wird in der Epidermis eine Vielzahl von Funktionen zugeschrieben (s.u.). Die Untersucher der modifizierten Epidermis von Fingernagel (HASHIMOTO, 1971 b), Hundekralle (SEIDEL, 1992) sowie Pferdehuf (ANTHAUER, 1996) und Rinderklaue (MÜLLING, 1993) betonen jedoch vor allem seine Bedeutung für den Zusammenhalt der Hornzellen, was durch die Einführung des Begriffes Interzellularkitt (BUDRAS u. BRAGULLA, 1991) unterstrichen wird.

Der Interzellularkitt ist das einzige bekannte Sekretionsprodukt der verhornenden Epidermiszellen (WOLFF u. WOLFF-SCHREINER, 1976). Seine Synthese beginnt im Stratum spinosum (HAYWARD, 1979; LANDMANN, 1980) und ist erkennbar am Auftreten spezifischer Organellen, den membrane coating granules (MCGs) (MATOLTSY u. PARRAKAL, 1965). Die MCGs befinden sich innerhalb der Stachelzellen zunächst in der Nähe von Golgi-Apparat und Endoplasmatischem Retikulum, welche die Ausgangskomponenten für ihre Synthese liefern (ODLAND u. HOLBROOK, 1981). Im Laufe der fortschreitenden Differenzierung sammelt sich eine steigende Anzahl von MCGs unterhalb der apikalen Zellmembran an (HAYWARD, 1979), die bei Erreichen der Verhornungsgrenze ihren Inhalt mittels Exozytose in den Interzellularraum ausschleusen (HAYWARD u. HACKEMANN, 1973; LAVKER, 1976).

MCGs treten in fast allen mehrschichtigen, verhornenden Plattenepithelien der Säugetiere auf (HAYWARD, 1979). Ähnliche Organellen wurden auch bei Reptilien (LANDMANN, 1980) und Vögeln (MATOLTSY, 1966) gefunden. Das Vorhandensein einer dreischichtigen Hüllmembran, eine lamellär geschichtete Binnenstruktur und die beschriebene Anordnung innerhalb der Zellen sind nach HAYWARD (1979) tierartübergreifende Kriterien zur Identifizierung von MCGs. Die Größe der Granula gibt dieser Autor mit 100 bis 300 µm an, in der Hühnerhaut (LANDMANN, 1980) und im Pferdehuf (ANTHAUER, 1996) wurden allerdings auch größere Durchmesser (600 µm bzw. 800 µm) beobachtet.

Die Zusammensetzung des MCM wird zum einen aus der Ultrastruktur und der Affinität zu spezifischen histochemischen Reagenzien abgeleitet und ist zum anderen durch biochemische Untersuchungen ermittelt worden. Es wird angenommen, daß die im elektronenmikroskopischen Präparat sichtbare lamelläre Struktur aus alternierenden elektronendichten Haupt- und Zwischen-

banden mit dazwischenliegenden elektronenlichten Linien durch liposomenähnliche Vesikel zustande kommt, die geldrollenartig gestapelt und stark abgeflacht sind (LANDMANN, 1980). Eine solche Struktur aus Bilayern ist typisch für polare Lipide (LANDMANN, 1986). Phospholipide sind in der Lage, solche Lamellen zu bilden und können innerhalb der MCGs histochemisch nachgewiesen werden (HAYWARD, 1979). Ihr Anteil an der Lipidzusammensetzung der MCGs ist allerdings gering, verglichen mit dem Anteil an Sphingolipiden (ELIAS et al., 1979). Diese werden vertreten durch verschiedene Typen von Glykosylceramiden, vor allem O-acylglycosylceramide, aufgebaut aus Sphingosin, Glukose und langkettigen Fettsäuren (WERTZ u. DOWNING, 1982 und 1983). Der amphiphile Charakter dieser Moleküle verleiht ihnen strukturbildende Eigenschaften, so daß sie in der Lage sind, die Membranstapel zusammenzuhalten (LANDMANN; 1988, WERTZ u. DOWNING, 1982), und, zusammen mit freien Fettsäuren, auch in Abwesenheit von Phospholipiden Bilayer zu bilden (ELIAS, 1981).

Von den lamellären Strukturen läßt sich elektronenmikroskopisch eine weitere Komponente der MCGs abgrenzen, die als amorph (LANDMANN, 1980), feinflockig (HAYWARD und HACKEMANN, 1973) oder feinkörnig (ANTHAUER, 1996; MÜLLING, 1993) beschrieben wird. Positive PAS- und PTS- Reaktionen dieses Materials und des Interzellularkittes lassen auf einen Kohlenhydratanteil schließen und sind nach HAYWARD (1979) und HAYWARD und HACKEMANN (1973) auf Glykoproteine zurückzuführen. Diese lassen sich aufgrund ihrer geringeren Osmiophilie von den ebenfalls positiven Glykolipiden abgrenzen (MÜLLING, 1993).

Neben Lipiden, Kohlenhydraten und Proteinen enthält das MCM auch Enzyme. Vor allem die saure Phosphatase wird regelmäßig sowohl innerhalb der Granula als auch, nach deren Ausschleusung, im Interzellularkitt nachgewiesen (ODLAND u. HOLBROOK, 1981; WEINSTOCK u. WILGRAM, 1970; WOLFF u. WOLFF-SCHREINER, 1976). Sie gilt als Leitenzym der MCGs (WOLFF-SCHREINER, 1977) und ist auch in der Epidermis der Rinderklaue nachweisbar (MÜLLING, 1993). Andere Enzyme, wie beispielsweise Arylsulfatase und unspezifische Esterase (WOLFF u. WOLFF-SCHREINER, 1976) werden weniger regelmäßig gefunden (HAYWARD, 1979).

Zum Abschluß der Verhornung kommt es zu verschiedenen Umbauprozessen, die anhand unterschiedlicher Struktur und Zusammensetzung des MCM vor und nach der Exozytose deutlich werden. Im Stratum corneum der äußeren Haut verbinden sich die ausgeschleusten Membranstapel zu breiten Lamellenblättern (LANDMANN, 1980 u. 1986; LAVKER, 1976). Gleichzeitig ändert sich die Lipidzusammensetzung von polar in der lebenden Epidermis zu apolar im Stratum corneum (ELIAS et al., 1979). Die Phospholipide werden zu freien Fettsäuren abgebaut und von den Acylglukosylceramiden wird die Glucose abgespalten, so daß die, fast ausschließlich extra-

zellulär nachweisbaren, Lipide der Hornschicht aus Ceramiden, freien Fettsäuren und Steroiden zusammengesetzt sind (LANDMANN, 1988). Die freien Fettsäuren und die aliphatischen Seitenketten der Ceramide bestehen überwiegend aus langkettigen, gesättigten oder einfach ungesättigten Fettsäuren (ELIAS et al., 1977; WERTZ u. DOWNING, 1983) mit einem hohen Anteil an Linolsäure (WERTZ u. DOWNING, 1982). An der Fußungsfläche der Rinderklaue weist der Interzellularkitt eine überwiegend feinkörnige Ultrastrukutur auf, das Konfluieren der Lamellen im Interzellularraum unterbleibt und nur im distalen Abschnitt des Ballensegmentes werden lamelläre Strukturen im Kitt gefunden (MÜLLING, 1993).

Der Interzellularkitt erfüllt in der Epidermis eine dreifache Funktion (BUDRAS u. BRAGULLA, 1991): 1. Aufrechterhaltung einer semipermeablen Barriere; 2. Lysosomale Funktion durch den Gehalt an Hydrolasen; 3. Sicherung des mechanischen Zellzusammenhaltes. In der äußeren Haut wird der Barrierefunktion der größte Stellenwert eingeräumt (HAYWARD, 1979; ELIAS, 1981; LANDMANN, 1988; ODLAND u. HOLBROOK, 1981). Diese Barriere schützt einerseits vor Austrocknung durch zu starke transkutane Wasserverluste und verhindert andererseits das Eindringen gefährlicher Stoffe von außen (LANDMANN, 1988). Den hydrolytischen Enzymen im MCM wird eine Funktion bei der Desquamation der Hornzellen (WEINSTOCK u. WILGRAM, 1970) und dem Abbau von Zellorganellen und Desmosomen zugeschrieben (BUDRAS u. BRAGULLA, 1991; HAYWARD, 1979). Im Horn des Zehenendorganes kommt der adhäsiven Funktion des Interzellularkittes die größte Bedeutung zu (s.o.). Die mechanischen Eigenschaften der Hornzellverbindung sind dabei abhängig von der Zusammensetzung, sowie Menge und Verteilung des Interzellularkittes in Abhängigkeit von der Weite des Interzellularspaltes (MÜLLING, 1993).

4.3 Architektur des Hornzellverbandes

Die Architektur des Hornzellverbandes, also die Anordnung der Hornzellen in Zwischenröhrchenhorn und Hornröhrchen, bestimmt die Hornqualität durch Anzahl, Größe und Aufbau der Hornröhrchen in den einzelnen Segmenten.

Der grundsätzliche Aufbau der Hornröhrchen der Rinderklaue läßt sich nach WILKENS (1963) mit dem Aufbau eines Tannenzapfens vergleichen, dessen freie Spitze mit dem proximalen Anteil des Röhrchen gleichzusetzen ist. Die axiale Spindel des Zapfens entspricht dem Röhrchenmark und die schalenartig angeordneten Schuppen den Rindenzellen.

Die Zellen des Röhrchenmarks entstehen suprapapillär und verhornen nur unvollständig. Sie unterliegen einem kontinuierlichen Zerfall, so daß in distalen Röhrchenabschnitten nur noch eine amorphe, PAS positive und stark azidophile Masse erkennbar ist (FÜRST, 1992; MÜLLING, 1993). Bei diesen Massen handelt es sich um ein Konglomerat aus Kernfragmenten, Organellenresten, sowie Glykogen und Lipidtröpfchen mit dazwischen liegenden Lakunen aus Interzellularkitt (MÜLLING, 1993). Durch Herausfallen des Marks aus dem Röhrcheninneren entstehen häufig Hohlräume (FÜRST, 1992). Die peripapillären Epidermiszellen verhornen zu den wesentlich widerstandsfähigeren Rindenzellen (FÜRST, 1992). Diese sehr flachen Hornzellen legen sich schalenartig in konzentrischen Lagen um das Mark. Die zipfelförmigen Spitzen zweier hintereinander liegender Rindenzellen liegen parallel verschoben aneinander und werden über Zellfortsätze miteinander verzahnt (MÜLLING, 1993).

Die Qualität von Klauenhorn hängt nach DIETZ et al. (1970) und DIETZ und PRIETZ (1980) entscheidend von der Röhrchenzahl pro Flächeneinheit, vom Quotienten aus Röhrchenmark zu Röhrchenrinde und der Abgrenzbarkeit der Röhrchenrinde vom Zwischenröhrchenhorn ab. Nach diesen Autoren steigt die Widerstandsfähigkeit des Hornes je höher die Anzahl der Röhrchen, je dicker die Röhrchenrinde und je kleiner der Markraum ist. Nach BUDRAS und HUSKAMP (1995) ist die Belastbarkeit des Röhrchenhornes durch Druck (und Zug) vor allem von dem Verhältnis Röhrchen- zu Zwischenröhrchenhorn und von der Dicke der Hornröhrchen abhängig. Die Anzahl der Hornröhrchen ist ihrer Meinung nach von untergeordneter Bedeutung.

Huf- und Klauenhorn schlechter Qualität ist nach SCHMID (1995) und ZENKER (1991) gekennzeichnet durch Mikrorisse und erweiterte Markräume.

Neben der Weite des Markraumes ist der Erhaltungsgrad der Markzellen ein weiteres Qualitätsmerkmal, da im Röhrcheninneren entstehende Hohlräume eine Invasion durch aufsteigende Bakterien begünstigen (BUDRAS u. SCHIEL, 1996).

Im proximalen Abschnitt des Ballensegmentes der Rinderklaue überwiegt der Anteil des Zwischenröhrchenhornes, die Hornröhrchen sind großkalibrig (120 -180 µm) und bestehen aus einem weiten Markraum umgeben von einer dünnen, undeutlichen Rinde (MÜLLING et al., 1994). Der Zerfall der Markzellen beginnt bereits in den unteren Lagen des Stratum corneum (FÜRST, 1992; MÜLLING, 1993), und durch Herausfallen der Zerfallsmasse entstehen in den oberen Lagen zahlreiche Hohlräume (FÜRST, 1992).

Im distalen Abschnitt des Ballensegmentes findet sich eine größere Anzahl von Hornröhrchen pro Flächeneinheit, ihr Durchmesser ist kleiner (60-120 µm), die Rinde breiter und der Markraum enger als im proximalen Teil (MÜLLING et al., 1994).

Das Sohlensegment bildet kleinkalibrige Röhrchen (50-100 µm), die in dichten Reihen hintereinander stehen (FÜRST, 1992; MÜLLING et al., 1994). Der Markraum ist eng und die Rinde relativ breit und gut vom Zwischenröhrchenhorn abgrenzbar (MÜLLING, 1993).

Im Terminalhorn sind die zahlreichen Hornröhrchen ebenfalls reihenförmig angeordnet, ihr Anteil überwiegt deutlich gegenüber dem Zwischenröhrchenhorn. Im Terminalhorn befinden sich die größten Röhrchen der Klaue (130-350 µm), mit sehr weitem Markraum und schmaler Rinde (MÜLLING et al., 1994).

C. Material und Methoden

1. Versuchsanordnung

Für die Untersuchung standen 39 Milchkühe verschiedener Rassen zur Verfügung. Zu Versuchsbeginn waren sie zwischen drei und acht Jahre alt. Alle Tiere gehörten zum Milchviehbestand eines landwirtschaftlichen Betriebes im Landkreis Schweinfurt/Franken. Sie wurden angebunden in Kurzständen mit Gitterrost und Schwemmentmistung gehalten. Alle Tiere standen auf Betonboden, der in einigen Ständen mit Gummimatten belegt war. Sie erhielten während der gesamten Versuchsdauer keinen Auslauf. Der Hof war, nach Absprache mit dem vor Ort ansässigen Tierarzt, aufgrund eines zuverlässigen Management und der auffälligen Häufung von Klauenerkrankungen im Bestand ausgewählt worden. Gefüttert wurden die Tiere mit einer bedarfsgerechten Ration, die sich aus betriebseigenen Futtermitteln (Maissilage, Grassilage und Heu) und einem handelsüblichen Kraftfutter zusammensetzte. Von Juni 1995 bis Juni 1996 wurde einem Teil der Tiere täglich 20 mg Biotin zugefüttert, während die Kontrolltiere nicht supplementiert wurden. Dies war die einzige Veränderung in der Fütterung. Vor Versuchsbeginn und weitere drei Male in regelmäßigen Abständen erfolgte bei allen Tieren eine Klauenpflege. Hierbei wurden die für die morphologischen Untersuchungen benötigten Hornproben entnommen und die Klauen makroskopisch-klinisch untersucht. Zur Kontrolle der Versuchsbedingungen wurden gleichzeitig Futtermittelproben genommen, um die Zusammensetzung des Futters sowie dessen Biotingehalt zu überprüfen. Zur Kontrolle der Verabreichung des Biotins und seine Aufnahme durch die entsprechenden Tiere wurden außerdem von jedem Tier Milchproben gezogen und der Verlauf der Biotinspiegel in der Milch bestimmt.

2. Material

2.1 Klauenhornproben

Die Hornproben wurden im Rahmen der routinemäßigen Klauenpflege im landwirtschaftlichen Betrieb gewonnen. Insgesamt wurden pro Tier und Termin vier verschiedene Proben entnommen, je zwei von der vorderen linken und der hinteren rechten Außenklaue. Die

Entnahme erfolgte an zwei verschiedenen Lokalisationen (Textabb.1, S. 41) pro Klaue, die als Prädilektionsstellen für Klauenerkrankungen gelten:

1. proximaler Abschnitt des Ballensegmentes in Nähe des Überganges zu dessen distalem Abschnitt
   Aufeinandertreffen strukturell unterschiedlicher Hornmassen (MÜLLING, 1993)
   Prädilektionsstelle für das RUSTERHOLZsche Klauengeschwür (RUSTERHOLZ, 1920)

2. abaxiales Ende der weißen Linie
   struktureller Schwachpunkt durch große Mengen an Kappen- und Terminalhorn (MÜLLING, 1993)
   Prädisposition für Zusammenhangstrennungen (MCLENNAN, 1988)
   häufigste Lokalisation der "white line disease" (GREENOUGH, 1962 u. 1987)

Die von den Klauenpflegern mit der Klauenzange bzw. mit dem Rinnhufmesser abgetrennten Hornabschnitte wurden in verschließbare Plastikbehälter verbracht und bis zu ihrer Weiterverarbeitung gekühlt bei 4 °C aufbewahrt. Bei Vorliegen einer Läsion im Bereich der Entnahmestellen wurde Horn aus einer der Läsion benachbarten Region gewonnen.

2.2 Material für begleitende Untersuchungen

2.2.1 Milchproben

Die Zeitpunkte der Probenentnahme wurden derart gewählt, daß sie mit der routinemäßigen Milchprüfung im Betrieb zusammenfielen, so daß Milchproben von Morgen- und Abendgemelk (0,3 % vom Gesamtgemelk, mindestens jedoch 25 ml pro Gemelk) aller laktierenden Versuchstiere gezogen werden konnten. Morgen- und Abendgemelk wurden zu aliquoten Teilen pipettiert und die Mischung zur Bestimmung des Biotingehaltes im Gesamtgemelk eingesetzt. Die Biotinbestimmung erfolgte nach der mikrobiologischen Methode von FRIGG und BRUBACHER (1976).

Textabbildung 1: Schematische Darstellung der Klauengrundfläche mit Kennzeichnung der Hornprobenentnahmestellen sowie des Meßpunktes der Härteprüfung.

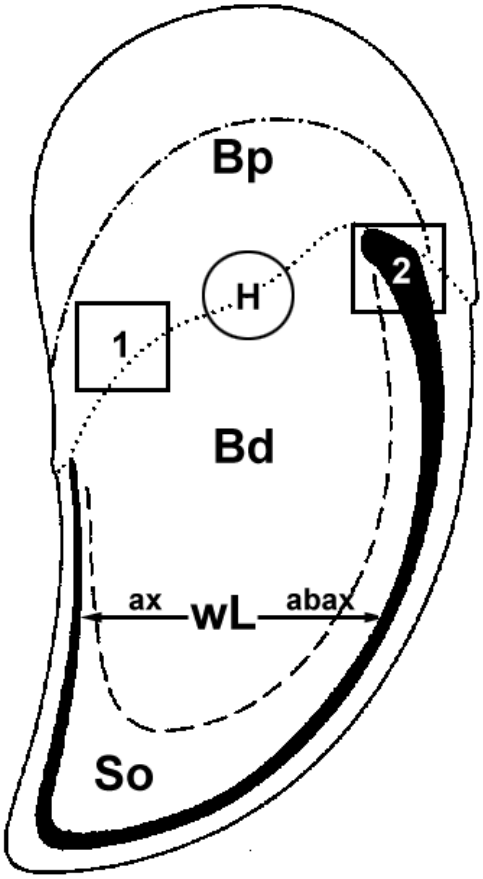

a) Ausgewählte Stellen, an denen die Proben für die licht- und transmissionselektronenmikroskopische Untersuchung entnommen wurden:

1: Proximaler Abschnitt des Ballensegmentes im Bereich des Übergangs zum distalen Abschnitt

2: Abaxialer Schenkel der weißen Linie im Bereich des abaxialen Endes

b) Stelle, an der die Härteprüfung des Kappenhornes mit dem Shore C Härteprüfgerät durchgeführt wurde:

H: Übergang zwischen proximalem und distalem Abschnitt des Ballensegmentes

Bp: Proximaler Abschnitt des Ballensegmentes, **Bd:** Distaler Abschnitt des Ballensegmentes, **So:** Sohlensegment

wL/ abax: abaxialer Schenkel der weißen Linie; **wL/ ax:** axialer Schenkel der weißen Linie

Strichlinie = Grenze zwischen Ballen- und Sohlensegment; **Punktlinie =** Grenze zwischen proximalem und distalem Abschnitt des Ballensegmentes; **Strich-Punkt-Linie =** Grenze zwischen fußendem und nicht fußendem Teil des proximalen Abschnittes des Ballensegmentes.

2.2.2 Futtermittelproben

Vor Versuchsbeginn und weitere drei Male im Abstand von vier Monaten wurden von jedem im Betrieb verfütterten Einzelfuttermittel Proben von je 500 g genommen und in Plastiktüten eingeschweißt. Diese Proben wurden zur Bestimmung des Biotingehaltes herangezogen.

2.2.3 Ganze Klauen der im Versuchsverlauf geschlachteten Tiere

Von insgesamt fünf Tieren (drei aus der Biotin- und zwei aus der Kontrollgruppe) standen nach der Schlachtung die Klauen der Hintergliedmaßen zur Verfügung. Alle fünf waren zwischen dem zweiten und dritten Termin getötet worden. Die Klauen wurden bis zu ihrer weiteren Verwendung tiefgefroren aufbewahrt und zur Bestimmung des Biotingehaltes in der Klauenepidermis (3.11, S. 55) dieser Tiere verwendet.

3. Methoden

3.1 Einteilung in Versuchstiergruppen

Um die für die morphologischen Untersuchungen angestrebte Anzahl von mindestens 10 biotinsupplementierten und 10 Kontrolltieren über die Gesamtdauer des Versuches sicherzustellen, wurde die Studie mit einer wesentlich größeren Anzahl von Tieren begonnen. Einer, unter Feldbedingungen möglichen, hohen Abgangsrate sollte hierdurch Rechnung getragen werden. Hinzu kam das Problem, daß hochtragende Tiere nicht in die Klauenpflege einbezogen werden konnten und somit bei einzelnen Terminen nicht zur Probenentnahme zur Verfügung standen. Von den 39 Tieren wurden 24 der zu supplementierenden Biotingruppe und 15 Tiere der Kontrollgruppe zugewiesen. Die Einteilung erfolgte zufällig, ohne Berücksichtigung von Alter, Milchleistung oder Gesundheitszustand des jeweiligen Tieres.
Am Versuchsende konnten von insgesamt 15 Kühen aus der Biotingruppe und 9 Kühen aus der Kontrollgruppe noch einmal Proben genommen werden.

3.2 Verabreichung des Biotins

In der Biotingruppe wurden pro Tier und Tag 15-20 mg Biotin oral appliziert, verteilt auf zwei Tagesgaben. Eine 2%ige Biotinvormischung (ROVIMIX H2) wurde in einem lokalen Futtermittelmischbetrieb in das betriebsübliche Kraftfutter derart eingemischt, daß eine Tonne Kraftfutter 50 g reines Biotin enthielt. Pro Mahlzeit wurden mittels eines skalierten Meß-

bechers 200 g des supplementierten Futters zur Ration gegeben, so daß bei zwei Mahlzeiten täglich in 400 g Kraftfutter ca. 20 mg reines Biotin appliziert wurde.
Die Kontrollgruppe erhielt die gleiche Menge des gleichen Zusatzfutters, jedoch ohne die Biotinbeimischung.

3.3 Versuchsdauer und Zeitplan

Die Dauer der Biotinapplikation betrug 365 Tage. Vor Beginn der Supplementierung im Juni 1995 wurden die „Nullproben“ gewonnen und der gegenwärtige klinische Status der Klauen bestimmt. In Abständen von vier Monaten (Oktober 1995, Februar 1996) wurden erneut Proben genommen und der Zustand der Klauen makroskopisch-klinisch beurteilt. Die letzte Probennahme und eine abschließende Untersuchung der Klauen von allen noch im Versuch verbliebenen Tieren wurden im Juni 1996 (nach 12 Monaten Supplementierung) durchgeführt.

3.4 Makroskopisch-klinische Klauenuntersuchung

Um einen klinischen Vorbericht für die histologische Untersuchung zu erlangen, wurden die Klauen aller Tiere bei jeder Probenentnahme kurz makroskopisch-klinisch untersucht. Die Untersuchung erfolgte zeitgleich mit der Entnahme der Hornproben. Hierzu und zur anschließenden Klauenpflege wurden die Kühe auf einem hydraulischen Klauenstand in Seitenlage gebracht und fixiert. Dies ermöglichte Adspektion und Palpation der Fußungsfläche und des Zwischenklauenspaltes aller Klauen. Die Befundung erfolgte „blind“, also ohne Kenntnis über die Gruppenzugehörigkeit des jeweiligen Tieres, durch zwei verschiedene Untersucher (Tierärzte). Pro Tier standen etwa 4 Minuten für die Untersuchung aller 4 Gliedmaßen zur Verfügung. Alle Befunde wurden in ein für jedes Einzeltier und jeden Termin angefertigtes Protokollblatt (Textabb. 2, S. 45) eingetragen. Ausdehnung und Schweregrad aller festgestellten Defekte, Läsionen und Klauenerkrankungen wurden mit Hilfe eines Befundschlüssels (Textabb. 3, S. 46) in dieses Protokoll eingetragen und die jeweilige Lokalisation in einer Schemazeichnung markiert. Die Konsistenz, Beschaffenheit und Oberflächenstruktur des Hornes an ausgewählten Stellen (Textabb. 2, S. 45) der Fußungsfläche wurde durch Palpation ermittelt und, ebenfalls verschlüsselt, festgehalten. Nach Abschluß der Klauenpflege wurden

eventuell erst jetzt sichtbare Läsionen protokolliert. Die Befunde führten bei jeder Kuh zu einer Gesamtnote, die vor allem die stärksten Veränderungen der Einzelkuh berücksichtigte.

3.5 Fotografische Dokumentation

Bei allen vier Terminen wurden die Fußungsflächen der vorderen linken und der hinteren rechten Gliedmaße aller Tiere fotografiert. Diese Bilder dienten einer klinischen „Nachbewertung“. Läsionen, die in der Kürze der zur Verfügung stehenden Untersuchungszeit eventuell übersehen wurden, sollten anhand der Bilder erkannt und nachträglich in das Protokoll eingetragen werden.

Textabbildung 2: Schema des für die makroskopisch-klinische Klauenuntersuchung verwendeten Ergebnisprotokolls

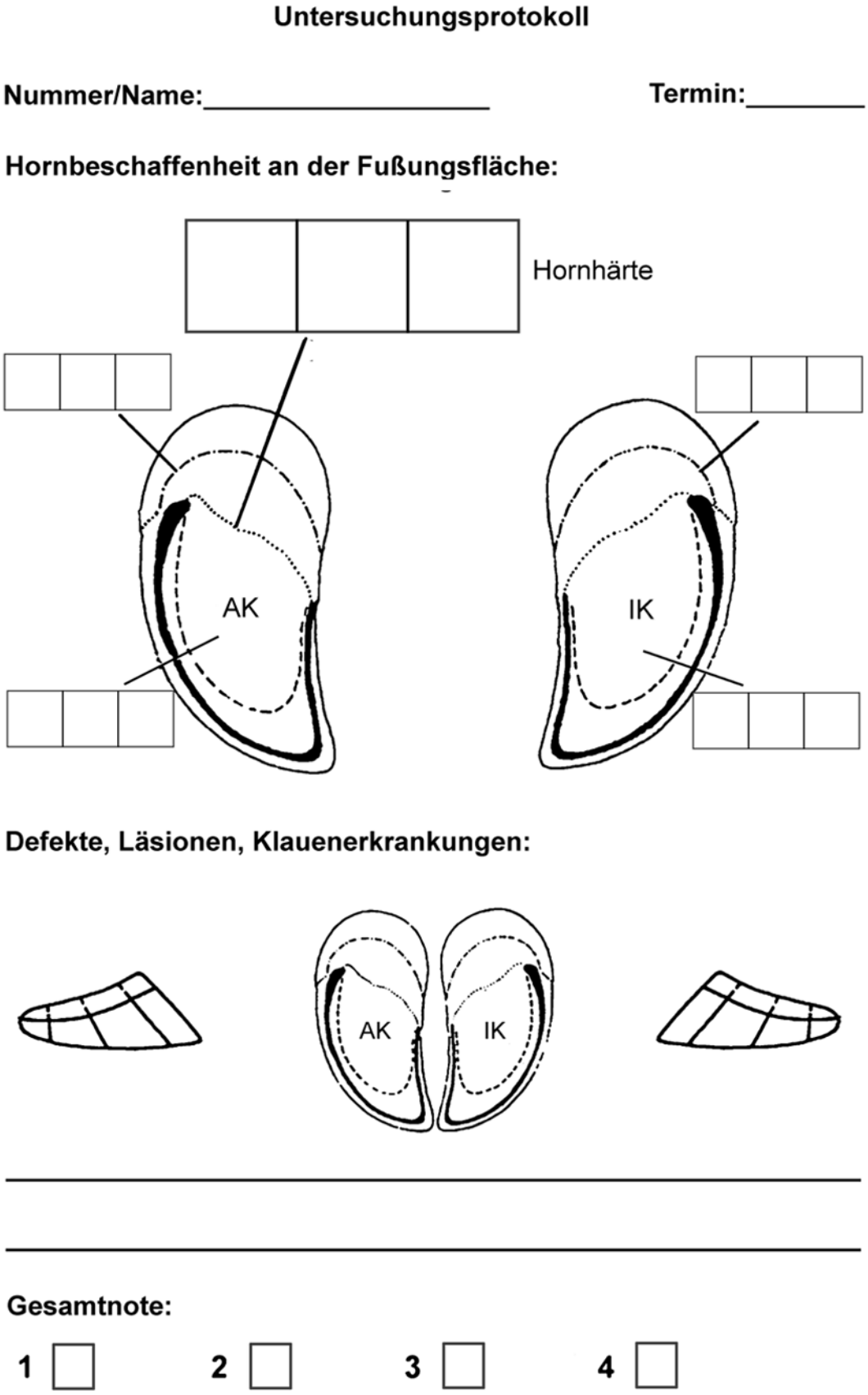

Textabbildung 3: Befundschlüssel für die makroskopisch-klinische Klauenuntersuchung

I Hornbeschaffenheit:

1. Konsistenz		2. Feuchtigkeit	
hart:	**1**	trocken/kompakt:	**1**
komprimierbar:	**2**	trocken/bröckelig:	**2**
gummiartig:	**3**	feucht/schmierig:	**3**

3. Oberfläche:	
geschlossen/glatt:	**1**
rauh:	**2**
zerklüftet:	**3**

II Defekte, Läsionen, Klauenerkrankungen:

E	=	Erosion	**SP**	=	Hornspalte
B	=	Blutige Imbibition	**KL**	=	Hornkluft
ÜB	=	Überwachsener Ballen	**DS**	=	Doppelsohle
ZHT	=	Zusammenhangstrennungen	**DD**	=	Dermatitis digitalis
KSG	=	Klauensohlengeschwür	**DI**	=	Dermatitis interdigitalis

+ = geringgradig ++ = mittelgradig +++ = hochgradig

III Gesamtnote:

1	regelmäßige Form, physiologische Hornbeschaffenheit, keine pathologischen Veränderungen
2	geringgradige Veränderungen in Form oder Hornbeschaffenheit, kleine oberflächliche Defekte in geringer Anzahl
3	mittelgradige Veränderungen in Form oder Hornbeschaffenheit, größere oder zahlreiche kleinere Defekte ohne Beteiligung tieferer Gewebe
4	stark veränderte Klaue, tiefgreifende Läsionen, entzündliche Prozesse, Lahmheit

3.6 Härteprüfung des Klauenhornes

Unmittelbar vor der Probenentnahme wurde die Härte des Klauenhornes mit Hilfe eines Shore C Härteprüfgerätes[1] (Fa. Frank, Weinheim) gemessen. Bestimmt wurde die Härte des Ballenhornes im Bereich des Übergangs vom proximalen zum distalen Abschnitt des Ballensegmentes (Textabb. 1, S. 41) der linken vorderen und rechten hinteren Außenklaue jeder Kuh. Da dieser Übergang fließend und äußerlich nicht erkennbar ist, wurde der Mittelpunkt einer gedachten Verbindungslinie zwischen axialem und abaxialem Ende der weißen Linie als Meßpunkt gewählt.

Um zuverlässige Meßwerte zu erhalten wurde vor jeder Messung ein ca. markstückgroßer Bereich des Ballenhornes mit dem Rinnhufmesser plan geschnitten. Pro Lokalisation und Termin erfolgten drei Messungen, aus deren Ergebnissen ein Mittelwert errechnet und für die jeweilige Klaue notiert wurde. Das Gerät wurde dabei mit konstantem Druck auf die Hornoberfläche aufgedrückt. Die Messungen wurden bei allen vier Terminen von der gleichen Person vorgenommen. Die Anpreßkraft, die über eine Feder im Prüfgerät konstant gehalten wird, beträgt bei Messungen mit dem Shore C Gerät etwa 50 N.

Da Ballenhorn ein relativ elastisches Material mit Fließeigenschaften ist, wurden zwei verschiedene Vorkehrungen getroffen, um vergleichbare Meßwerte zu erhalten: Zum einen wurde nicht der jeweilige höchste Ausschlag der Meßnadel als Härtemaß notiert, sondern der Wert wurde jeweils drei Sekunden nach dem Aufsetzen abgelesen. Zum anderen wurde nicht, wie von anderen Untersuchern der Klauenhornhärte (SCHMID, 1995; WEBB et al., 1984), mit einem Shore D Gerät gemessen. Dieses Gerät hat zwar die gleiche Federkraft wie der in der vorliegenden Arbeit verwendete Shore C Härteprüfer, weist aber einen wesentlich spitzeren Prüfkegel auf, der durch Eindringen in oberflächliche Hornrisse oder in das Mark der relativ großen Ballenhornröhrchen zu verfälschten Meßergebnissen führen könnte.

[1] Shore Härteprüfgeräte messen den Widerstand eines Materials gegen das Eindringen eines kegelförmigen Eindringkörpers. Die Eindringtiefe bestimmt das Maß der Hornhärte in Shore-Einheiten.

3.7 Lichtmikroskopische Techniken

3.7.1 Herstellung der Präparate

Für die lichtmikroskopischen Untersuchungen wurde ausschließlich Hornmaterial aus dem proximalen Abschnitt des Ballensegmentes sowie dem abaxialen Ende der weißen Linie der rechten hinteren Außenklaue verwendet.

Je nach Menge des zur Verfügung stehenden Materials wurden je zwei Blöckchen von 0,5 x 0,5 x 0,3 cm bis 1,0 x 1,0 x 0,5 cm Größe aus den verschiedenen Hornabschnitten herauspräpariert.

Eines der Blöckchen wurde zur Darstellung der Lipide innerhalb der Hornzellen und im Interzellularkitt in schmelzendem Isopentan, das zuvor in flüssigem Stickstoff eingefroren worden war, für zwei bis drei Sekunden schockgefroren. An einem Kryostaten (Fa. Microm, Heidelberg) wurden mit einem D-Messer 5 bis 7 µm dicke Schnitte angefertigt, in destilliertem Wasser aufgefangen und anschließend gefärbt.

Das jeweils andere Hornblöckchen wurde in 4 %iger wäßriger Formaldehyd-Lösung für mindestens sieben Tage fixiert und anschließend für 24 Stunden in mehrfach gewechselter 30 %iger Saccharose-Lösung gespült. Diese Präparate wurden in einer aufsteigenden Alkoholreihe entwässert. Die Einbettung erfolgte in Hydroxyäthylmethacrylat (Technovit 7100®, Fa. Kulzer, Wehrheim). Hierzu wurden die entwässerten Hornproben durch eine Präinfiltrations- und eine Infiltrationslösung geführt, eingebettet und mit Technovit 3040® aufgeblockt. An dem Hart- und Großschnittmikrotom Polycut S (Fa. Reichert-Jung, Heidelberg) wurden 5µm dicke Schnitte angefertigt, im Wasserbad gestreckt, auf Objektträger aufgezogen und für zwei Stunden auf einer 60° C warmen Heizplatte getrocknet. Bei einigen Präparaten entstanden während des Trocknungsvorganges Risse, so daß von den entsprechenden Blöcken zusätzliche Schnitte angefertigt wurden, die, ohne aufgezogen zu werden, direkt im Anschluß flottierend gefärbt wurden.

3.7.2 Histochemische Nachweise

3.7.2.1 Perjodsäure-Schiff-Reaktion (PAS-Reaktion)

Die PAS-Reaktion nach McManus (Romeis, 1989) wurde für die Kunststoffschnitte nach Kulzer (1985) modifiziert. Sie dient dem semiquantitativen Nachweis von Glykoproteinen und Glykolipiden im Bereich der Zellgrenzen.
PAS-positive Strukturen sind purpurrot, schwachpositive hellrosa und PAS-negative Strukturen farblos dargestellt. Zur Unterscheidung der diastasestabilen Glykolipide und Glykoproteine vom diastaselabilen Glykogen wurden die Präparate vor der Reaktion für eine Stunde in Diastase (2 g Diastase mit >1300 U/g in 100 ml H_2O) bei 37° C inkubiert.

3.7.2.2 Rhodamin B Färbung

Die Rhodamin B Färbung nach Liisberg (1968) ermöglicht eine spezifische Darstellung von Keratinen. Für die in Technovit eingebetteten Schnitte wurden die Färbezeiten gegenüber den Angaben von Liisberg (1968) verdoppelt und eine Differenzierung in 70 %igem Ethanol bis zur Farbkonstanz vorgenommen. Keratine färben sich mit Rhodamin B leuchtend rot an.

3.7.2.3 Sudanschwarz Färbung

Die Färbung mit Sudanschwarz (Romeis, 1989) diente dem Nachweis von Lipiden im Horn, sowohl innerhalb der Zellen als auch im Bereich der Zellgrenzen. Sie wurde flottierend an Gefrierschnitten (3.7.1, S. 48) durchgeführt. Nach der Färbung wurden die Schnitte auf Objektträger aufgezogen und ohne Entwässerung mit Glyceringelatine eingedeckelt. Bereiche mit hohem Fettgehalt färben sich schwarzgrau, solche mit niedrigem färben sich hellgrau an.

3.8 Transmissionselektronenmikroskopische Techniken

Für die elektronenmikroskopischen Untersuchungen wurden ausschließlich Proben aus dem proximalen Ballensegment der Außenklaue der rechten hinteren Gliedmaße verwendet. Aus jeder Hornprobe (2.1, S. 39) wurden zwei Blöckchen herauspräpariert, danach fixiert und eingebettet. Mit Ausnahme der Abgänge und der jeweils hochtragenden Tiere wurden somit von jedem Tier pro Termin Blöckchen mit einer Kantenlänge von 2,0 x 2,0 x 5,0 mm angefertigt und für die Transmissionselektronenmikroskopie (TEM) weiterverarbeitet.

Die Blöckchen wurden, ohne Vorfixierung, in 1%iger Osmiumtetroxidlösung für 20 Stunden immersionsfixiert, in einer aufsteigenden Alkoholreihe entwässert und in Epon eingebettet. Die direkte Osmierung wurde zur spezifischen ultrastrukturellen Darstellung von Lipiden, vor allem im Interzellularkitt, eingesetzt. Im Gegensatz zu anderen Methoden verhindert eine Fixierung der Fette durch Osmiumtetroxid das Herauslösen derselben in der Alkoholreihe oder in anderen organischen Lösungsmitteln. Die Elektronendichte bei dieser Art der Fixierung korreliert mit der Osmiophilie und somit dem Fettgehalt der entsprechenden Struktur.

An einem Ultramikrotom (Fa. Reichert-Jung, Heidelberg) wurden mit einem Glasmesser 1 µm dicke Semidünnschnitte von den Blöckchen abgenommen und mit 1%iger Methylenblau-Azur-Lösung für die lichtmikroskopische Voruntersuchung gefärbt. Anhand der Semidünnschnitte wurden geeignete Stellen für die ultrastrukturelle Untersuchung ausgewählt. Von den ausgewählten Bereichen wurden an einem Ultramikrotom (Fa. Reichert-Jung, Heidelberg) mit einem Diamantmesser Ultradünnschnitte mit einer Dicke von 50-60 nm hergestellt. Nach Auffangen der Schnitte auf befilmten Gold- oder Kupferringblenden erfolgte abschließend eine Schnittkontrastierung mit Uranylazetat und Bleizitrat.

Tabelle 2: Bezeichnung der Reaktionsintensität der verwendeten licht und elektronenmikroskopischen Nachweise in Abhängigkeit vom Farbton bzw. von der Elektronendichte

REAKTIONSSTÄRKE	FARBTON bzw. ELEKTRONENDICHTE
1. Bezeichnung der Reaktionsstärke der Perjodsäure-Schiff-Reaktion (PAS-Reaktion)	
– = negativ +/– = schwach positiv + = positiv	farblos hellrosa rot
2. Bezeichnung der Reaktionsstärke der Sudanschwarz Färbung (SSW-Färbung)	
– = negativ +/– = schwach positiv + = positiv	farblos hellgrau schwarzgrau
3. Bezeichnung der Reaktionsstärke bei der Rhodamin B-Färbung nach LIISBERG (1968)	
– = negativ +/– = schwach positiv + = positiv	farblos hellrosa leuchtend rot
4. Bezeichnung der Osmiophilie der elektronenmikroskopischen Präparate	
– = keine Osmiophilie +/– = geringgradige Osmiophilie + = mittelgradige Osmiophilie ++ = hochgradige Osmiophilie	elektronenoptisch leer geringe Elektronendichte mittlere Elektronendichte hohe Elektronendichte

3.9 Natriumdodecylsulfat-Polyacrylamid-Gelelektrophorese (SDS-PAGE)

Das Erarbeiten einer Methode zur Extraktion, Auftrennung und Identifizierung der Proteine im Klauenhorn erfolgte in Zusammenarbeit mit Frau Anne-Katrin Frohnes, die zeitgleich im Rahmen eines Dissertationsvorhabens Untersuchungen der Proteine im Horn des Pferdehufes durchführte.

3.9.1 Probenvorbereitung

Die gelelektrophoretische Untersuchung wurde an Ballenhornproben durchgeführt, die bei der Präparatentnahme für die morphologischen Untersuchungen abgeteilt worden sind. Bis zu seiner weiteren Verarbeitung wurde dieses Material tiefgefroren aufbewahrt.

Das Horn wurde geraspelt und zweimal 50 mg dieser Hornspäne zur Lösung der Proteine in 1,25 ml Extraktionslösung, bestehend aus 8 Mol Harnstoff, 0,05 Mol Tris(hydroxyethyl)-aminomethan-HCl und 0,025 Mol Dithiotreitol (GROSENBAUGH u. HOOD, 1992) für 12 Stunden unter ständigem Schütteln bei Raumtemperatur inkubiert. Nach Zentrifugation (4 °C, 31925 x g) wurden die Proteine durch Zugabe von 1 ml Azeton zu 0,5 ml Überstand gefällt. Nach erneuter Zentrifugation (4 °C, 31925 x g) wurde je eines der Präzipitate in 60,5 g/l Tris(hydroxyethyl)-aminomethan, 10 g/l Natriumdodecylsulfat (SDS), 1,4 g/l Dithiotreitol und 0,1 g/l Bromphenolblau gelöst. Das jeweils korrespondierende Präzipitat wurde zur Bestimmung der extrahierten Proteinmenge (3.9.2, S. 52) herangezogen. SDS löst die stabilisierenden Bindungen der Proteine und überführt sie dadurch in die Primärstruktur. Dithiotreitol spaltet intra- und intermolekulare Disulfidbrücken. Die individuellen Ladungsunterschiede der Polypeptidketten werden durch die Bindung des anionischen SDS überdeckt, es entstehen Mizellen, deren negative Ladung proportional zur Masse des Proteins ist. Dadurch erhält man bei der anschließenden Elektrophorese eine Auftrennung ausschließlich in der Reihenfolge der Molekulargewichte (WESTERMEIER, 1990). Die Reoxidation der Sulfhydrylgruppen wurde durch Alkylierung mit 15 %iger Jodacetamidlösung verhindert.
Zur Überprüfung dieser, in der Literatur für die Extraktion von Zytokeratinen allgemein empfohlenen Methode, wurden die Proteine eines Teiles der Proben außerdem direkt in dem Probenpuffer nach LÄMMLI (1970) extrahiert und nach Proteinbestimmung und Verdünnung auf das Gel aufgetragen.

3.9.2 Bestimmung der Proteinkonzentration

Die Menge der aus den Hornproben herausgelösten Proteine wurde nach der Biuret-Methode (ROBINSON u. HOGDEN, 1940) bestimmt. Dazu wurde das Präzipitat in 1 ml 0,1 m NaOH gelöst, mit 4 ml Biuret-Reagenz (Fa. Fluka, Buchs) versetzt und der Proteingehalt nach 30 Minuten am Spektralphotometer PMQ II (Fa. Zeiss, Oberkochen) photometrisch bei 550 nm bestimmt. Als Standard diente bovines Serumalbumin (Fa. Sigma, Deisenhofen).

3.9.3 Auftrennung und Darstellung der Proteine

Die Trennung der Proteine erfolgte auf kommerziell erhältlichen Gradientengelen (Exel-Gel®SDS, gradient 8-18, Fa. Pharmacia Biotech, Freiburg) in einer horizontalen Trennkammer (Multiphor® II, Fa. Pharmacia Biotech, Freiburg).
Die Proben wurden gemeinsam mit einem Marker, der sechs verschiedene Referenzproteine mit bekannten Molekulargewichten von 14,4 bis 94 kD enthält (Calibration Kit LMW for Electrophoresis, Fa. Pharmacia Biotech, Freiburg), auf das Gel aufgetragen, und die Elektrophorese wurde in zwei Phasen bei einer Temperatur von 15 °C durchgeführt. Nach einer Eindringphase (200 V, 50 mA, 30 W, 15 min) wurden die Proteine in der zweiten Phase (600 V, 50 mA, 30 W, 80 min) aufgetrennt. Im Anschluß wurden die Gele in 40 %igem Ethanol, das zusätzlich 10% Eisessig enthielt, fixiert und anschließend gefärbt.
Bei der Versilberung nach HEUKESHOVEN und DERNICK (1985) werden die Proteinbanden durch eine photochemische Reaktion dargestellt, indem die Silberionen mit den Proteinen Silber-Protein-Komplexe bilden. Diese Darstellungsmethode ist geeignet für Proben mit einem Proteingehalt von 0,01-1,0 mg/ml. Verwendet wurde das Silver Staining Kit, Protein® (Fa. Pharmacia Biotech, Freiburg).

3.10 Western Blot

Durch die Methode des Western Blots werden die, durch die SDS-Polyacrylamid-Elektrophorese aufgetrennten, Proteine vollständig auf eine synthetische Membran übertragen. Die auf der Membran gebundenen Proteine sind damit zugänglich für den immunologischen Nachweis mit spezifischen Antikörpern.

3.10.1 Proteintransfer

Bei dem von uns verwendeten Semidry-Blotting-Verfahren findet der Proteintransfer vom Gel auf die Membran zwischen zwei horizontal angeordneten Graphitplatten statt. Hierzu wurde ein Transferstapel, bestehend aus dem Gel, einer Nitrozellulosemembran und puffergetränkten Filterpapieren, aufgebaut. Der Transfer erfolgte in einem diskontinuierlichen Puffersystem

nach KYHSE-ANDERSEN (1984) bei einer konstanten Stromstärke von 0,8 mA/cm² innerhalb einer Stunde bei Raumtemperatur.

3.10.2 Immunchemischer Proteinnachweis

Zur unspezifischen Anfärbung aller Proteine auf der Nitrozellulosemembran diente die Färbung mit Ponceau S (ECKERT u. KARTENBECK, 1996; S. 156). Zur späteren Orientierung wurde das Bandenmuster fotografiert. Die Membran wurde durch fünfminütiges Spülen in TBS wieder vollständig entfärbt und anschließend der spezifische immunchemische Proteinnachweis durchgeführt.

Zunächst wurden die unspezifischen Bindungsstellen auf der Membran blockiert. Als Blockierungsreagenz diente Magermilchpulver (Fa. Sigma, Deisenhofen), 3 %ig in Tris-gepufferter Kochsalzlösung gelöst, die zusätzlich 0,1% Tween 20 enthielt (TBST). Nach 45 Minuten erfolgte ohne vorheriges Spülen die Inkubation mit dem jeweiligen, in TBST gelösten, Primärantikörper (Tabelle 3, S. 55) für 18 Stunden bei 4 °C. Die Primärantikörper (Maus, IgG) wurden in einer Verdünnung von 1:500 bis 1:1000 angewendet, je nach Antikörpertyp und Ausgangskonzentration. Die für den jeweiligen Antikörper optimale Verdünnung ist vor Versuchsbeginn im Rahmen eines Vorversuches (Verdünnungsreihe) ermittelt worden. Auf das gründliche Spülen der Membran in TBST folgte der Nachweis der markierten Proteine durch enzym-gekoppelte Sekundärantikörper. Hierzu wurde der Dako® StreptAB-Komplex/HRP-Duett Kit (Fa. Dako, Hamburg) verwendet. Der Kit amplifiziert die Primärantikörperreaktion durch Zugabe von biotinylierten Anti-Maus-Ig, gefolgt von einem Komplex aus Streptavidin und biotinylierter Peroxidase. Beide Reagenzien wurden in einer Verdünnung von 1:200 in TBS verwendet, bei einer Inkubationsdauer von je einer Stunde. Zwischen den Inkubationsschritten wurde mehrfach in TBS gespült. Schließlich wird der Antigen-Antikörper-Komplex durch eine chromogene Peroxidase-Substrat-Lösung (10 mg 3,3'-Diaminobenzidin Tetrahydrochlorid (DAB), 1,2 ml einer 1%igen Nickelchloridlösung und 20 µl einer 30%igen Wasserstoffperoxidlösung in 20 ml TBS) als brauner Farbniederschlag sichtbar gemacht. Als Negativkontrolle wurde parallel zu den zu untersuchenden Proben der Marker (Calibration Kit LMW for Electrophresis, Fa. Pharmacia Biotech, Freiburg) mit den Antikörpern inkubiert.

Tabelle 3: Zusammenstellung der angewandten mono-, di- oder polyvalenten Antizytokeratine (geordnet nach dem Molekulargewicht# in Kilodalton (kD), dem Typ* und der Katalog-Nummer*)

Bezeichnung (Hersteller)	Affinität zum Zytokeratin			Synthese im Stratum basale (Subtyp B) bzw. erst im Stratum spinosum (Subtyp A)
	Molekulargewicht#	Typ*	Katalog-Nr.*	
Anti-CK 5/6 (Boehringer)	58 kD und 56 kD	II	CK 5; CK 6	B
DE K10 (Euro Diagnostics)	56,5 kD	I	CK 10	A
Anti-CK 14 (Sigma)	50 kD	I	CK 14	B
AE 1 (Serotec)	56,5 kD und 50 kD	I	CK 10; CK 14	A, B
AE 3 (Serotec)	65-67 kD und 58 kD	II	CK 1; CK 5	A; B

Angabe des Molekulargewichtes des Zytokeratin in der Epidermis des Menschen;
* Zuordnung nach MOLL et al. (1982)

3. 11 Bestimmung des Biotingehaltes in der Klauenepidermis

Zur Gewinnung lebender Epidermiszellen wurden die Klauen zunächst ausgeschuht, also eine Trennung von Lederhaut und Epidermis durchgeführt. Hierzu wurden die Klauen aufgetaut und dann 45 min in 60 °C warmem Wasser mazeriert. Im Anschluß läßt sich der Klauenschuh mit der Zange von der Lederhautunterlage abziehen. Mit einer Skalpelklinge wurden, segmentübergreifend, die lebenden Epidermisschichten von der Hornschicht abgeschabt. Eine Einwaage von je 5 g Epidermis wurde lyophilisiert und zur Bestimmung des Biotingehaltes nach der biologischen Methode von FRIGG und BRUBACHER (1976) herangezogen.

D. Untersuchungsergebnisse

1. Biotingehalt im Futter

Tabelle 4 zeigt, daß die Biotingehalte im supplementierten Getreideschrot zwischen 10 und 20 mg pro 400 g Getreideschrot schwankten. Die angestrebte Menge von 20 mg zusätzlichem Biotin pro Tier und Tag wurde somit zwischenzeitlich unterschritten, lag aber durchgehend im pharmakologischen Bereich und um mehr als das Hundertfache höher als in der mit Placebo gefütterten Kontrollgruppe. Die Einmischung in das Kraftfutter erfolgte insgesamt dreimal, vor Versuchsbeginn, kurz vor der zweiten Probenentnahme (Termin II), und ein weiteres Mal, nachdem die niedrigen Gehalte in der Probe vom dritten Termin festgestellt worden waren. Grund für die entstandenen Schwankungen ist wahrscheinlich ein Entmischungsvorgang oder eine fehlerhafte Einmischung des Biotins durch den ortsansässigen Futtermittelmischbetrieb. Eine kontinuierliche Entmischung ist jedoch wahrscheinlicher, da die Proben von Termin II und III aus der gleichen Charge stammen. Hinzu kommt, daß der zeitliche Abstand zwischen Einmischung und Probenentnahme bei Termin II (höchster gemessener Biotingehalt) am geringsten und bei Termin III (niedrigster gemessener Biotingehalt) am längsten war.

Tabelle 4: Biotingehalt im Futter angegeben in mg/kg. Die unter sonstige Futtermitteln aufgeführten Biotingehalte stellen einen Durchschnittswert der Gehalte in allen im Betrieb verfütterten Futtermittel dar.

Probenentnahme	Getreideschrot mit Biotinzusatz	Getreideschrot ohne Biotinzusatz	sonstige Futtermittel
Termin I (Juni 1995)	38,5	0,2	0,2
Termin II (Oktober 1995)	51,0	0,1	0,5
Termin III (Februar 1996)	19,0	0,2	1,5
Termin IV (Juni 1996)	30,0	0,2	1,0

2. Biotinspiegel in der Milch

2.1 Vor Versuchsbeginn

Textabbildung 4 zeigt die Verteilung der Biotingehalte in der Milch, die als „Nullprobe“ vor Versuchsbeginn von jedem Tier gezogen wurde. Es gibt keine wesentlichen Unterschiede in dieser Verteilung zwischen den beiden Gruppen. Der höchste gemessene Gehalt betrug 26 µg/l und der niedrigste 5 µg/l. 50 % der Tiere wiesen Gehalte zwischen 9,5 und 15,5 µg/l Milch auf und bis auf die Proben von zwei Tieren aus der Biotingruppe lagen alle Werte unter 20 µg/l. Der Mittelwert betrug in der Biotingruppe 13 µg und in der Kontrollgruppe 12,6 µg/l

Textabbildung 4: Milchbiotinspiegel vor Versuchsbeginn

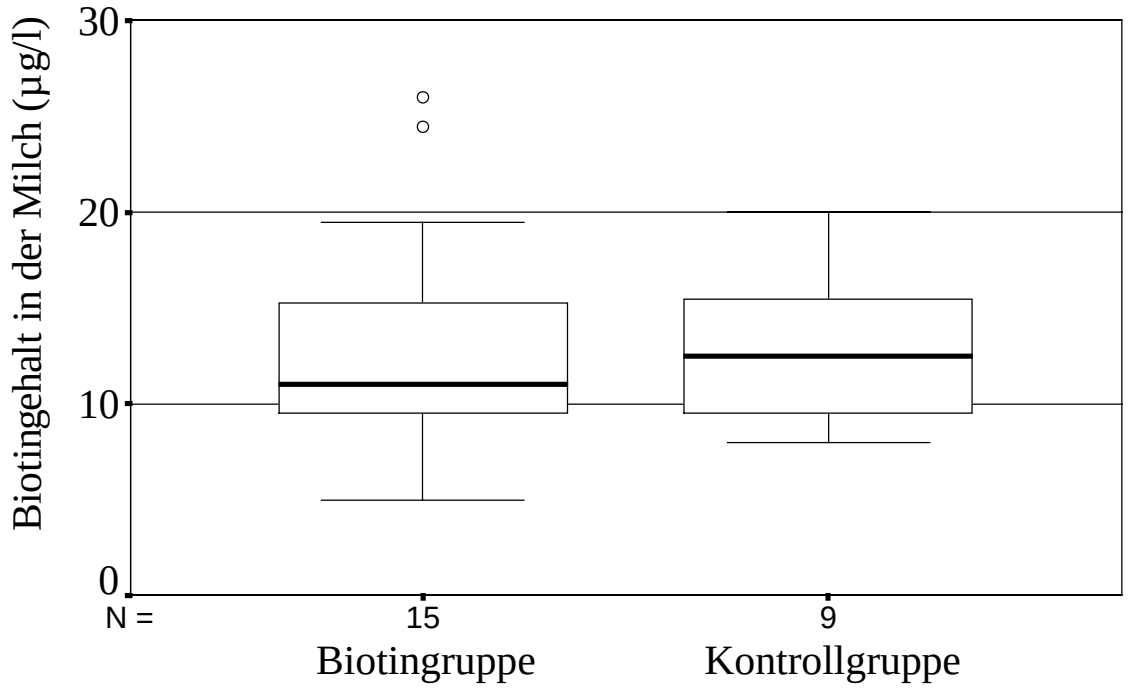

2.2 Während des Versuchszeitraumes

2.2.1 Biotingruppe

Die Biotinspiegel in der Milch der supplementierten Tiere lagen bei allen drei während des Versuches genommenen Proben deutlich höher als vor Beginn der Zufütterung. Mit

Ausnahme von zwei Proben (*Rosi* und *Kathi* bei Termin III) wurden durchgehend Werte über 50 µg Biotin/l Milch gemessen (Textabb. 5 und Tab. 7 a)). Die höchsten Biotinspiegel wurden in den Proben vom zweiten Termin ermittelt, mit Spitzenwerten von über 230 µg/l und nur zwei Tieren mit einem Gehalt von weniger als 100µg/l. Bei diesem Termin wurde mit 230 µg/l auch die höchste Differenz zum Ausgangswert ermittelt (*Susi*), die eine Steigerung um den Faktor 29,8 bedeutet. In den Proben der beiden folgenden Termine lag der Großteil der Werte (64 % bei Termin III und 67 % bei Termin IV) zwischen 60 und 100 µg/l. Die Mittelwerte für die gesamte Gruppe betrugen 171 µg/l bei Termin II, 80 µg/l bei Termin III und 83 µg/l bei Termin IV.

2.2.2 Kontrollgruppe

In Textabbildung 6 und Tabelle 7 b) ist dargestellt, daß die Milchbiotinspiegel bei allen Kontrolltieren und bei allen drei Terminen zwischen 7 und 25 µg/ l lagen. Im Mittel betrugen sie 13,6 µg/l bei Termin II, 15,0 µg/l bei Termin III und 12,6 µg/l bei Termin IV.

Textabbildung 5: Verlauf der Milchbiotinspiegel in der Biotingruppe

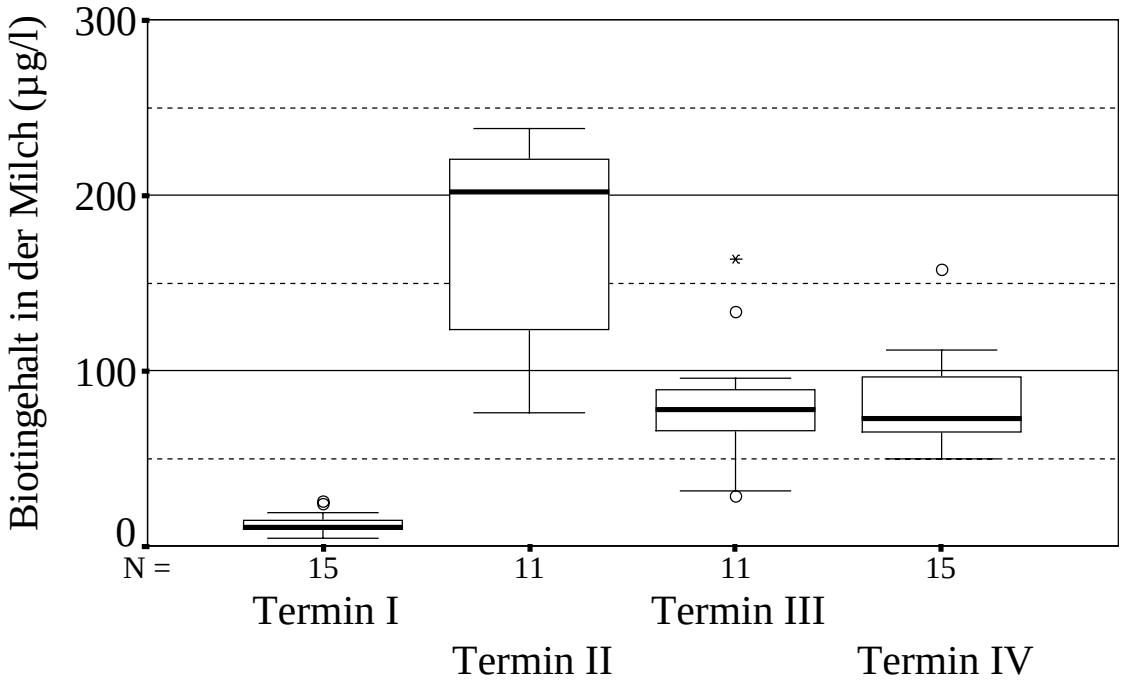

Textabbildung 6: Verlauf der Milchbiotinspiegel in der Kontrollgruppe

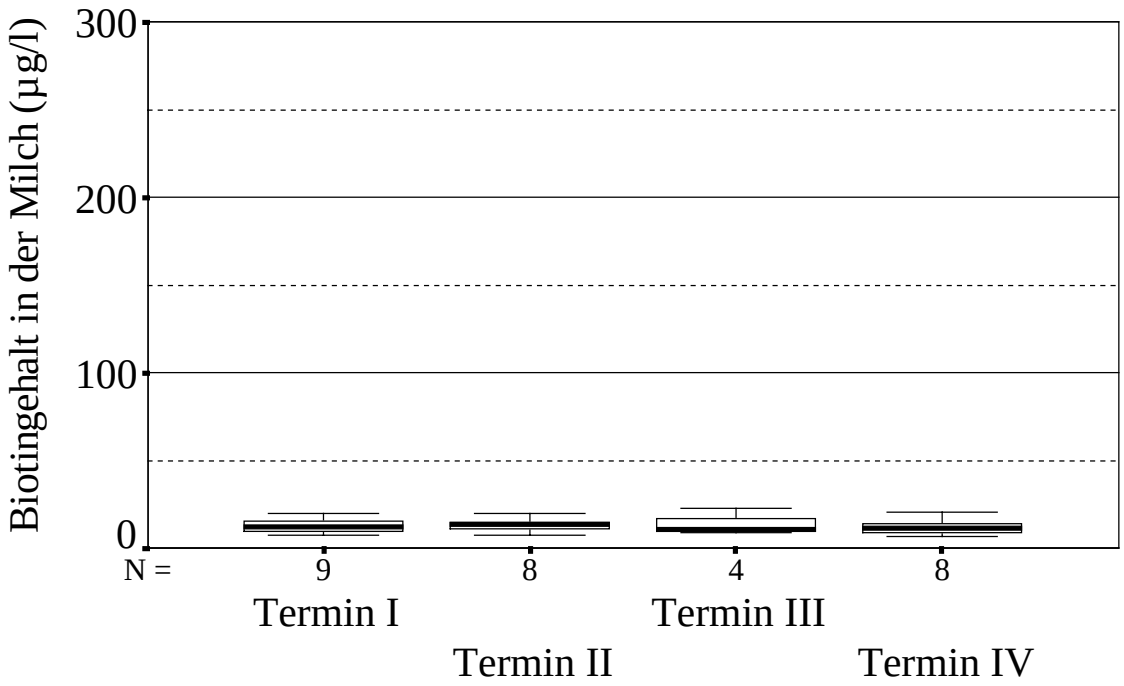

3. Klinische Untersuchung der Klauen

Die Beschreibung der klinischen Befunde erfolgt getrennt nach Vorder- und Hintergliedmaßen. Diese Unterscheidung ergibt sich aus der Haltungsform im Bestand (ganzjährige Anbindehaltung in Kurzständen mit Gitterrost, durch welche die Klauen der Vordergliedmaßen während des Versuchszeitraumes anderen Umwelteinflüssen ausgesetzt waren als die der Hintergliedmaßen. Die Tiere standen vorne auf trockenem Betonboden und die Vorderklauen hatten bei fast allen Tieren eine plane Fußungsfläche mit einer dünnen und harten Hornschicht. Hinten standen die Tiere auf feuchten Gitterrosten, die durch Gülle verschmutzt waren. Das Horn der Hinterklauen war palpatorisch deutlich weicher als das der Vorderklauen, die Hornoberfläche im Ballenbereich häufig rauh oder schmierig. Entsprechend wurde auch die klinische Geamtbeurteilung in Form einer Note von 1 bis 4 für die Vorder- und Hinterklauen jedes Tieres bei den einzelnen Terminen getrennt vorgenommen.

3.1 Vor Versuchsbeginn

3.1.1 Klauen der Hintergliedmaße

Vor Versuchsbeginn waren Erosionen des Ballenhornes der häufigste schwerwiegende klinische Befund an den Hinterklauen der Tiere in der Biotingruppe. Diese Erosionen erreichten zum Teil ein erhebliches Ausmaß, bis hin zu multipler und/oder großflächiger Ulzeration des proximalen Ballenbereiches. Assoziiert mit diesen Erosionen wurde häufig eine Dermatitis interdigitalis von unterschiedlichem Schweregrad diagnostiziert. Weitere Befunde, in beiden Gruppen, waren Rusterholz-Geschwüre, blutige Imbibitionen des Klauenhornes sowie Zusammenhangstrennungen der Hornkapsel in verschiedenen Lokalisationen. Der klinische Zustand der Hinterklauen war vor Beginn der Supplementierung in der Biotingruppe schlechter als in der Kontrollgruppe (Textabb. 7 a u. 7 b). In der Biotingruppe wiesen 33 % der Tiere mittel- bis hochgradige Ballenerosionen auf während es in der Kontrollgruppe nur 22 % waren. Der Anteil der Tiere mit Dermatitis interdigitalis und blutigen Imbibitionen war in der Biotingruppe fast doppelt so hoch (20 % bzw. 40 %) wie in der Kontrollgruppe (11 % bzw. 22 %). Aus den Tabellen 8 a) und b) ist ersichtlich, daß 9 der 15 Biotintiere (60 %) vor Versuchsbeginn mit 2,5 oder schlechter beurteilt wurden, in der Kontrollgruppe waren es 3 von 9 Tieren (33 %). Der Mittelwert aller Noten betrug in der Biotingruppe 2,7 und in der Kontrollgruppe 2,3.

3.1.2 Klauen der Vordergliedmaße

Der klinische Zustand der Vorderklauen war in beiden Gruppen zu Versuchsbeginn deutlich besser als der der Hinterklauen (Textabbildung 8 a u. b und Tabelle 9 a u. 9 b). Mit Ausnahme der blutigen Imbibitionen, die in beiden Gruppen bei ungefähr einem Drittel der Tiere (27 % in der Biotingruppe und 33 % in der Kontrollgruppe) festgestellt wurden, waren alle anderen Läsionen in der Biotingruppe Einzeltierbefunde oder traten überhaupt nicht auf. In der Kontrollgruppe waren, abgesehen von den blutigen Imbibitionen, Klauengeschwüre bei drei Tieren (33 %) die einzigen pathologischen Befunde.

3.3 Während des Versuchszeitraumes

In der folgenden Beschreibung wird der klinische Zustand der Klauen eines Tieres als verbessert bzw. verschlechtert angesehen, wenn die Benotung für die jeweilige Gliedmaße beim vierten Termin sich gegenüber dem ersten Termin um mindestens eine ganze Note geändert hat, und die Tendenz zu dieser Beurteilung auch schon aus der Note vom dritten bzw. zweiten und dritten Termin ableitbar ist. Tiere mit ganzzahligen Differenzen der Noten vom dritten und vierten Termin werden als wechselhaft eingestuft. Durch diese Einstufung werden also nur die Tiere erfaßt, deren Klauenzustand sich über den gesamten Versuchsablauf gesehen positiv oder negativ entwickelte, und zufällige "Einzeltreffer" im Vergleich Termin I und IV ausgeschlossen.

3.3.1 Klauen der Hintergliedmaße

In der Biotingruppe verbesserte sich der klinische Zustand der Hinterklauen (Abb. 1, S. 116) während des 12-monatigen Zeitraumes der Supplementierung bei sieben Tieren (47 %). Bei zwei Tieren (13 %) verschlechterte er sich. Vier Tiere (26 %) wiesen während des Versuchszeitraumes einen unverändert guten, und ein Tier (7 %) einen durchgehend schlechten klinischen Status der Hinterklauen bei allen Untersuchungsterminen auf. Bei zwei Kühen ergab sich ein wechselhaftes klinisches Bild. Insgesamt wurden noch 27 % der Tiere mit einer Note von 2,5 oder schlechter bewertet gegenüber 60 % beim ersten Termin. Textabbildung 7 a zeigt, daß, mit Ausnahme der Ballenerosionen, die Häufigkeit aller erfaßten Läsionen gegenüber dem ersten Termin sowohl insgesamt als auch im Schweregrad zurückging. Besonders deutlich ist dieser Rückgang bei der Dermatitis interdigitalis (von 20 auf 0 %) und den blutigen Imbibitionen des Klauenhornes (von 40 % auf 13 %). Die Häufigkeit der Ballenerosionen insgesamt hatte gegenüber dem ersten Untersuchungstermin zugenommen (von 33 % auf 40 %) der Anteil der Tiere, deren Läsionen als mittel- bis hochgradig eingestuft wurden ging jedoch zurück (von 33 % auf 20 %).
In der Kontrollgruppe überwiegt mit sechs Tieren (66 %) die Anzahl der Kühe, deren Klauenstatus an den Hintergliedmaßen über den gesamten Versuchszeitraum gleich beurteilt wurde. Die Klauen von einem Tier (11 %) wurden als klinisch verbessert eingestuft, bei zwei anderen (22 %) ergab sich eine Verschlechterung. Durch 5 Tiere, deren Klauen eine Note zwischen 2,5 und 4,0, erhielten, stieg der Prozentsatz der Tiere mit einem eher schlechten Klauenstatus

von 33 % bei Termin I auf 55 % bei Termin IV. Die Verschlechterung der gesamten Gruppe gegenüber Termin I wird auch bei der Betrachtung der Häufigkeitsverteilung der verschiedenen Klauenerkrankungen (Textabbildung 7 b) deutlich. Mit Ausnahme der Klauensohlengeschwüre (Rückgang von 22 % auf 11 %) blieb die Anzahl der jeweils betroffenen Tiere gleich oder erhöhte sich bei allen beobachteten Läsionen im Vergleich zum Vorjahr. Besonders auffällig war die Verdoppelung der Anzahl der Tiere, die Ballenerosionen aufwiesen. Über die Hälfte der Tiere (56 %) war betroffen und somit, im Gegensatz zum ersten Termin, mehr als in der Biotingruppe.

Der Medianwert der Noten sank in der Biotingruppe von 3,0 bei den ersten beiden Terminen auf 2,5 bei Termin III und 2,0 bei Termin IV. In der Kontrollgruppe stieg der Median der Noten von 2,0 beim ersten Termin auf 2,75 bei Termin II und 2,5 bei Termin III und war beim vierten Termin mit 2,25 geringfügig erhöht gegenüber dem Anfangsniveau.

Die Tabelle 5 zeigt noch einmal die Anzahl verbesserter bzw. verschlechterter Tiere in den beiden Gruppen. Der deutliche Unterschied zwischen beiden Gruppen bezüglich der Entwicklung des klinischen Zustandes der Hinterklauen im Versuchsverlauf konnte mit dem Likelihood Ratio Test ($p < 0,05$) belegt werden.

Tabelle 5: Anzahl der Tiere mit ganzzahliger positiver oder negativer Differenz (Verschlechterung bzw. Verbesserung) und ohne Änderung der klinischen Gesamtnoten für die Hinterklauen in beiden Gruppen.

	Verschlechterung	**keine Änderung**	**Verbesserung**
Biotingruppe	2	6	7
Kontrollgruppe	2	7	0

Textabbildung 7 a): Vorkommen und Schweregrad von Klauenläsionen an den Hinterklauen der Biotingruppe vor Beginn der Supplementierung und nach einem Jahr Supplementierung.

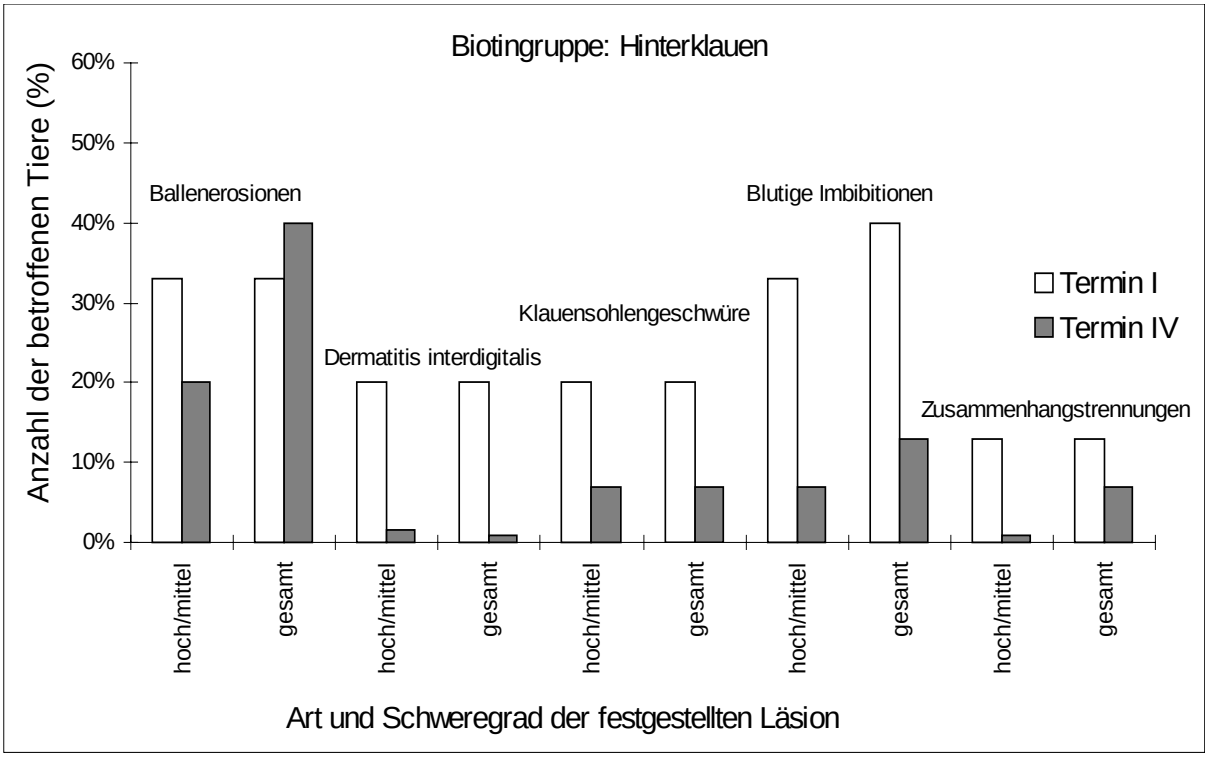

Textabbildung 7 b): Vorkommen und Schweregrad von Klauenläsionen an den Hinterklauen der Kontrollgruppe vor Versuchsbeginn und nach einem Jahr Placebofütterung.

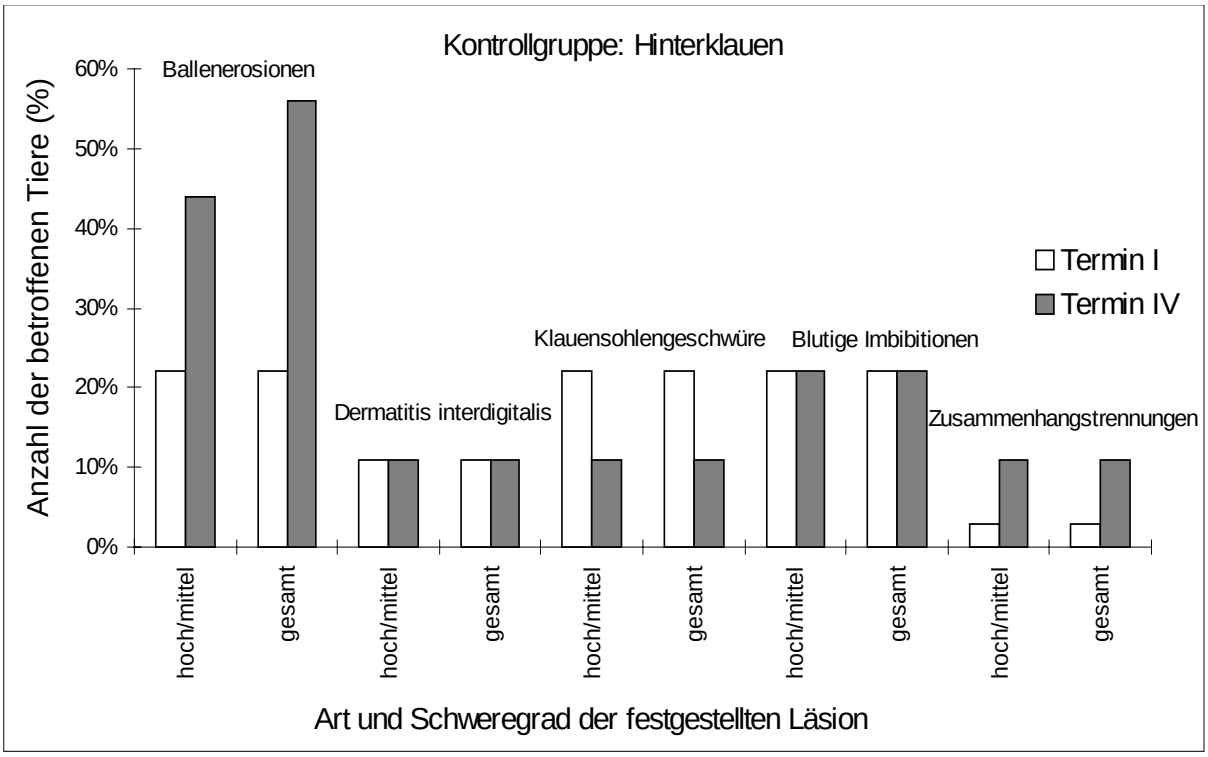

3.3.2 Klauen der Vordergliedmaße

In der Biotingruppe konnte bei einem Tier eine Verbesserung des klinischen Zustandes der Vorderklauen nach 12 Monaten festgestellt werden, bei zwei Tieren verschlechterte er sich, bei weiteren zwei Tieren war er wechselhaft. Bei zehn Tieren gab es keine, bzw. nur im Bereich einer halben Note liegende Veränderungen in der Beurteilung des klinischen Zustandes der Vorderklauen. Acht von diesen Tieren wurden durchgehend mit Noten zwischen 1,0 und 2,0 bewertet. Genau wie vor Versuchsbeginn erhielten die Vorderklauen von fünf Tieren (33 %) Noten von 2,5 oder schlechter. Der Medianwert der Noten sank von 2,0 bei Termin I und II geringfügig auf 1,5 beim dritten und vierten Termin. Textabbildung 8 a) zeigt, daß die Häufigkeit der verschiedenen Läsionen gegenüber Termin I entweder leicht erhöht war (Ballenerosionen, Klauensohlengeschwüre und blutige Imbibitionen je ein Tier mehr) oder gleich blieb.

In der Kontrollgruppe ergibt sich ein ähnliches Bild wie in der Biotingruppe. Bei der Mehrheit der Tiere (sechs Tiere; 66 %) änderte sich der klinische Klauenstatus der Vorderklauen nicht oder nur geringfügig. Verbesserungen, Verschlechterungen sowie wechselhafter Verlauf wurden bei je einem Tier (11 %) beobachtet. Im Vergleich zum ersten Termin wurde ein Tier mehr und somit 44 % mit 2,5 oder schlechter benotet. Der Medianwert lag bei allen vier Terminen bei 2,0. Aus Textabbildung 8 b) ist ersichtlich, daß die Anzahl der Tiere mit Klauensohlengeschwüren von drei (33 %) auf eines (11 %) zurückging und je ein Tier mit Ballenerosionen bzw. einer mittelgradigen Zusammenhangstrennung beobachtet wurde.

Analog zu der Beschreibung der Hinterklauen faßt Tabelle 6 die Anzahl verschlechterter, verbesserter und unveränderter Tiere in beiden Gruppen zusammen. Ein Unterschied zwischen beiden Gruppen ist nicht festzustellen.

Tabelle 6: Anzahl der Tiere mit ganzzahliger positiver (Verschlechterung) oder negativer Differenz (Verbesserung) bzw. ohne Änderung der klinischen Gesamtnoten für die Vorderklauen in beiden Gruppen.

	Verschlechterung	**keine Änderung**	**Verbesserung**
Biotingruppe	2	12	1
Kontrollgruppe	1	7	1

Textabbildung 8 a): Vorkommen und Schweregrad von Klauenläsionen an den Vorderklauen der Biotingruppe vor Beginn der Supplementierung und nach einem Jahr Supplementierung.

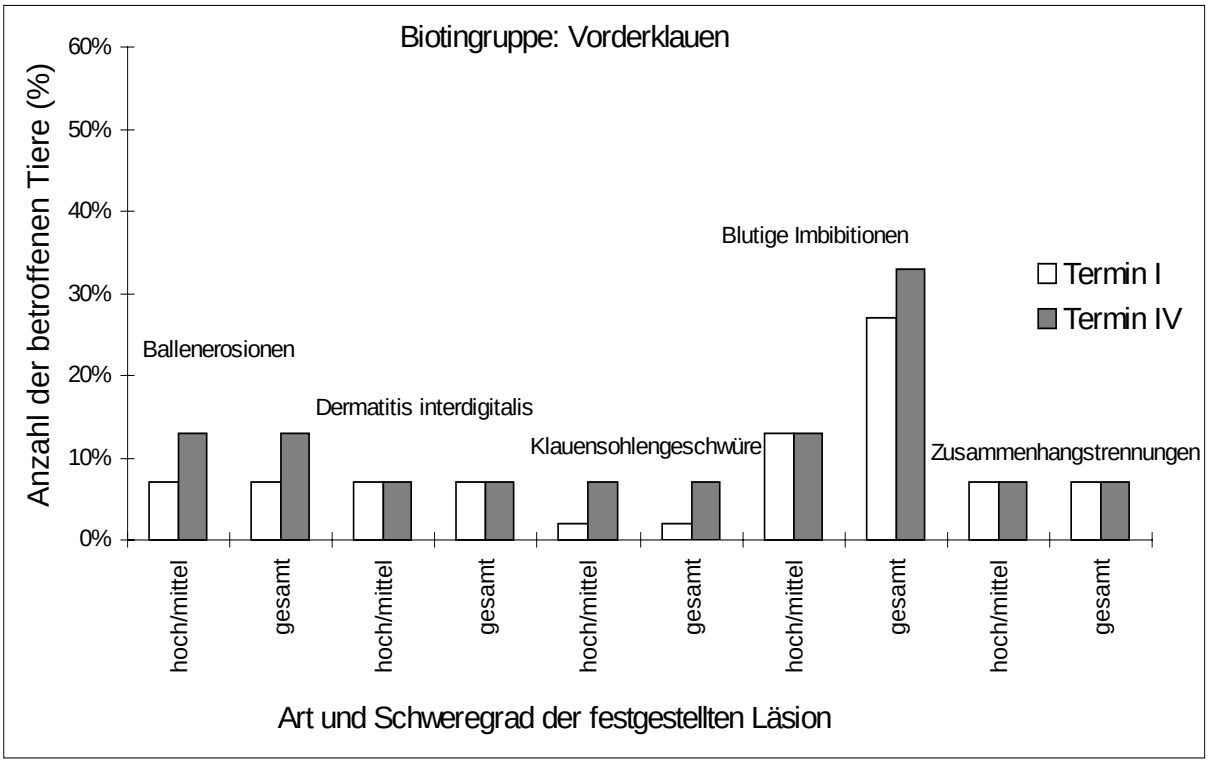

Textabbildung 8 b): Vorkommen und Schweregrad von Klauenläsionen an den Vorderklauen der Kontrollgruppe vor Versuchsbeginn und nach einem Jahr Placebofütterung.

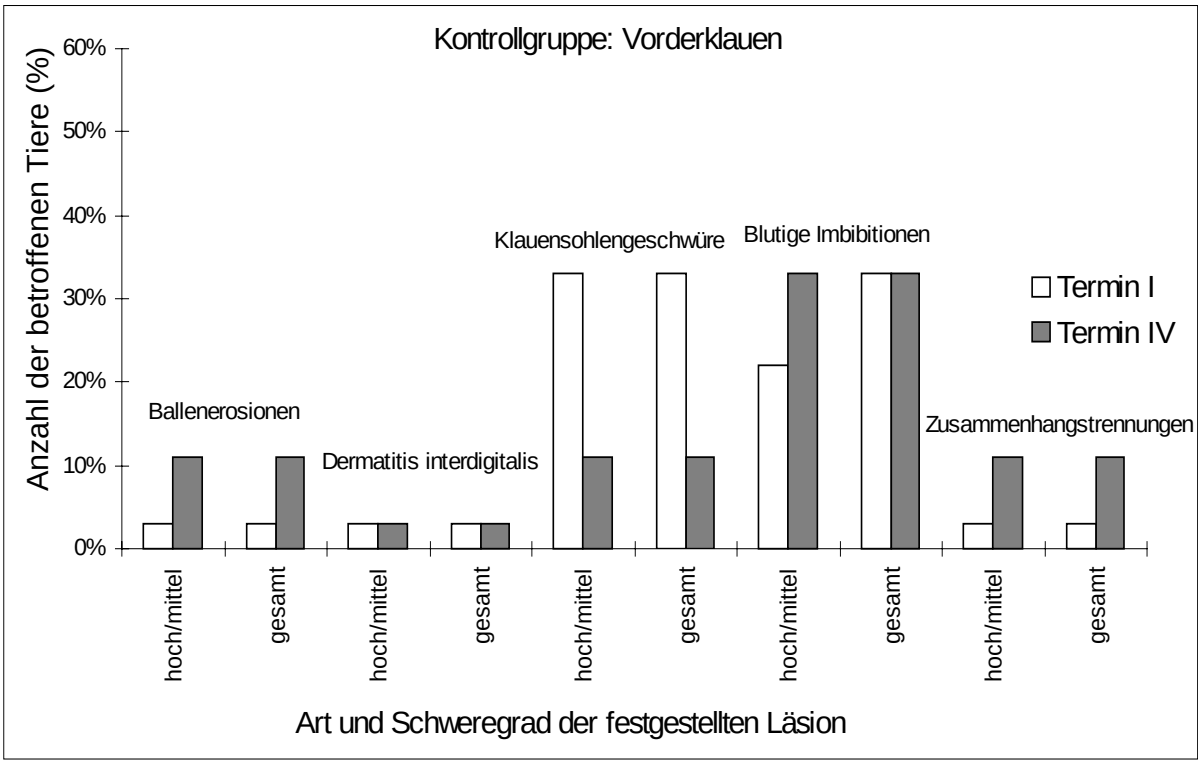

Tabelle 7 a): Biotinspiegel in der Milch (µg/l): Biotingruppe

Tier	Termin I	Termin II	Termin III	Termin IV
1) Tussi	10	*	83	158
2) Inolde	12	90	78	112
8) Elena	9	76	78	66
10) Maike	25	232	*	104
11) Rosi	11	121	29	98
12) Kathi	11	*	32	65
13) Cora	9	126	84	93
15) Lisa	16	202	96	62
16) Pia	20	230	134	74
17) Walli	10	202	50	59
19) Corinna	15	*	70	96
20) Susi	8	238	*	50
21) Cindy	5	*	62	73
22) Billi	26	155	*	73
23) Bella	11	211	164	69
Mittelwert	**13**	**171**	**80**	**83**

* trockenstehend

Tabelle 7 b): Biotinspiegel in der Milch (µg/l): Kontrollgruppe

Tier	Termin I	Termin II	Termin III	Termin IV
27) Petra	15,5	11	*	13
29) Ellen	11,5	13	17	*
31) Lissi	15,5	15	*	21
32) Hilke	13	8	*	15
33) Debbie	9	14	11	14
34) Isolde	10	13	*	7
35) Lilli	9,5	*	9	*
37) Hanni	20	15	*	7
38) Betty	8	20	23	11
Mittelwert	**12,4**	**13,6**	**15,0**	**12,6**

* trockenstehend

Tabelle 8 a): Noten Biotingruppe: Hinterklauen

Tier	Termin I	Termin II	Termin III	Termin IV
1) Tussi	1,5	1,5	1,5	1,5
2) Inolde	3,0	4,0	2,0	2,0
8) Elena	1,5	2,0	2,0	1,0
10) Maike	2,5	4,0	*	2
11) Rosi	3,5	2,5	3	2
12) Kathi	1,5	*	2,5	2,0
13) Cora	3,5	2,0	2,0	1,5
15) Lisa	2,0	1,5	1,5	1,0
16) Pia	3,0	3,0	4,0	4,0
17) Walli	3,5	4,0	4,0	4,0
19) Corinna	2,0	*	3,0	2,0
20) Susi	2,0	3,0	*	4,0
21) Cindy	4,0	*	2,5	1,0
22) Billi	4,0	3,0	*	2
23) Bella	3,5	4,0	*	2,5
Median	3,0	3,0	2,5	2,0

* hochtragend

Tabelle 8 b): Noten in der Kontrollgruppe : Hinterklauen

Tier	Termin I	Termin II	Termin III	Termin IV
27) Petra	4,0	4,0	*	4,0
29) Ellen	*	3,0	2,0	1,5
31) Lissi	1,5	3,0	*	1,5
32) Hilke	2,0	1,0	*	3,0
33) Debbie	2,0	2,5	1,5	1,5
34) Isolde	1,5	1,5	*	1,5
35) Lilli	4,0	3,5	4,0	4,0
37) Hanni	2,5	2,5	*	2,5
38) Betty	1,5	2,5	3,5	2,5
Median	2,0	2,75	2,5	2,25

* hochtragend

Tabelle 9 a): Noten in der Biotingruppe: Vorderklauen

Tier	Termin I	Termin II	Termin III	Termin IV
1) Tussi	1,5	1,5	1,5	1,5
2) Inolde	2,0	2,0	2,0	1,5
8) Elena	1,5	2,0	1,5	1,0
10) Maike	2,0	2,0	*	2,0
11) Rosi	2,5	2,0	1,5	1,5
12) Kathi	2,5	*	2,5	2,5
13) Cora	1,5	2,0	3,0	3,5
15) Lisa	1,5	1,5	1,5	1,5
16) Pia	2,5	2,0	1,5	4,0
17) Walli	1,5	2,0	1,5	1,5
19) Corinna	2,5		1,5	2,0
20) Susi	2,0	1,5	*	2,5
21) Cindy	4,0	*	1,5	3,5
22) Billi	1,5	2,0	*	1,5
23) Bella	1,5	2,0	*	1,5
Median	2,0	2,0	1,5	1,5

* hochtragend

Tabelle 9 b): Noten in der Kontrollgruppe: Vorderklauen

Tier	Termin I	Termin II	Termin III	Termin IV
27) Petra	2,0	2,0	*	1,5
29) Ellen	*	2,0	2,0	2,0
31) Lissi	1,5	2,0	*	3,0
32) Hilke	3,5	2,0	*	2,5
33) Debbie	1,5	2,0	1,5	2,0
34) Isolde	2,0	2,0	*	2,5
35) Lilli	4,0	2,0	3,0	4,0
37) Hanni	2,5	2,0		2,0
38) Betty	2,0	2,5	2,0	1,5
Median	2,0	2,0	2,0	2,0

* hochtragend

4. Hornhärte

Trotz der im Kapitel Material und Methoden beschriebenen Vorkehrungen konnten mit dem Shore C-Gerät keine reproduzierbaren Ergebnisse erzielt werden. Die Auswertung der Messung von den verschiedenen Terminen ergab starke Schwankungen sowohl beim Vergleich der verschiedenen Tiere als auch bei Betrachtung der drei pro Klaue und Termin durchgeführten Messungen. Diese Schwankungen betrugen bis zu 13 Shore-Grade an derselben Klaue. Der Tiervergleich fiel noch drastischer aus, so schwankten beispielsweise die Meßwerte für die Vorderklauen beim ersten Termin zwischen 27 und 82 Shore-Graden. Die Gründe hierfür liegen wahrscheinlich in der häufig zerklüfteten Oberfläche des Ballens, die auch nach Bearbeitung mit dem Rinnhufmesser nicht vollständig plan war und in der wechselnden Anpreßkraft, die bei Durchführung der Messung von Hand nicht so konstant sein kann wie unter Laborbedingungen.

5. Lichtmikroskopische Untersuchungen

5.1 Schwerpunkte der Untersuchung

Bei der Erhebung der lichtmikroskopischen Befunde wurde der Schwerpunkt auf das färberische Verhalten des Hornzellverbandes gelegt und auf eine morphometrische Untersuchung von Röhrchenzahl, Röhrchengröße und Mark-Rinden-Verhältnis verzichtet. Grund hierfür ist zum einen, daß solche Messungen nur dann vergleichbare Ergebnisse liefern, wenn die Entnahme der entsprechenden Hornproben an immer den gleichen Hornstellen und in gleicher Orientierung erfolgt. Eine solch definierte Probenentnahme war unter den gegebenen Feldbedingungen nicht möglich. Zum anderen ergaben exemplarisch durchgeführte Messungen keine Unterschiede zu den aus der Literatur bekannten Werten oder zwischen den Nullproben und den supplementierten Proben. Anhand von Querschnitten durch das Horn des Ballensegmentes und der weißen Linie wurden die Zellform, die Anordnung der Zellen und ihre histochemische Reaktion, sowohl intrazellulär als auch im Bereich der Zellgrenzen, bestimmt und mit den Befunden nach Biotinsupplementierung verglichen.

5.2 Vor Beginn der Supplementierung

5.2.1 Ballenhorn

Im Ballensegment wird Röhrchenhorn gebildet, bestehend aus den Hornröhrchen und dem dazwischenliegenden Zwischenröhrchenhorn (Abb. 2, S. 118). Aufgrund der gewählten Probenentnahmestelle sind sowohl Anschnitte aus dem proximalen Abschnitt als auch Anschnitte aus dem distalen Abschnitt des Ballensegmentes beurteilbar, zum Teil ist der fließende Übergang zwischen beiden Anteilen zu erkennen. Entsprechend unterscheidet sich die Architektur des Hornzellverbandes bezüglich Anzahl und Größe der Hornröhrchen in den einzelnen Proben, auch individuelle Unterschiede sind feststellbar. Sowohl im proximalen als auch im distalen Abschnitt des Segmentes überwiegt der Anteil des Zwischenröhrchenhornes gegenüber dem Röhrchenhorn. In Transversalschnitten durch eher proximal entnommene Hornproben zeigt sich eine mittlere Anzahl von Hornröhrchen mit weitem Mark und schmaler Rinde. Entsprechend ihres spiraligen Verlaufs in diesem Abschnitt sind die Röhrchen abwechselnd schräg und quer getroffen (Abb. 2, S. 118). In weiter distal entnommenen Hornabschnitten stehen die Röhrchen dichter, sind etwas kleiner und bei transversaler Schnittrichtung immer quer getroffen. Auch hier überwiegt der Anteil des Marks gegenüber der schmalen Rinde.

Bezüglich Zellform und Färbeverhalten sind keine lokalisationsspezifischen Unterschiede festzustellen, daher werden im folgenden beide Abschnitte gemeinsam beschrieben.

Die Zellen des Zwischenröhrchenhornes sind gestreckt und spindelförmig, ihre Längsachse verläuft parallel zur Fußungsfläche. Sie erscheinen mehr oder weniger stark abgeflacht. Die Pole hintereinander liegender Zellen fügen sich bei geschlängeltem Verlauf der Zellgrenzen ineinander. Die Verzahnung an den Zellflanken erfolgt über finger- und zackenartige, oft nur einseitig ausgeprägte, Ausstülpungen des Zelleibes. Die Zellen der Röhrchenrinde lassen sich nur schwer von denen des Zwischenröhrchenhornes abgrenzen. Sie umgeben in zwei bis drei Lagen zwiebelschalenartig das Mark. Sie sind langgestreckt und deutlich abgeflacht, bei quer getroffenen Röhrchen ist ihr Anschnitt sichelförmig. Die Längsachse der Rindenzellen ist parallel zur Röhrchenlängsachse ausgerichtet. Die spitz ausgezogenen Zellpole hintereinander liegender Zellen legen sich parallel verschoben aneinander. Im Röhrchenmark ist keine zellige Struktur mehr erkennbar. Die homogene Zerfallsmasse liegt, bei unterschiedlichem Erhaltungsgrad, im Röhrchenzentrum. Bei einigen wenigen Proben sind alle, bei den meisten Proben nur ein geringer Prozentsatz der Röhrchen, vollständig gefüllt. Ebenso selten finden

sich vollständig „leere“ Markräume. Der überwiegende Anteil aller beurteilten Hornröhrchen enthält geschrumpft erscheinende Marksubstanz, die von der Rinde abgelöst ist. Häufig erscheint sie schollenartig zergliedert, bei einigen Röhrchen sind Teile des Marks herausgebröckelt.

Grundsätzlich gilt, daß die Zellen des Zwischenröhrchenhornes und der Röhrchenrinde sich mit Rhodamin B anfärben und sich bei der PAS- Reaktion negativ verhalten (Abb. 2, S. 118). Im Röhrchenmark sind die Verhältnisse umgekehrt, es läßt sich mit Rhodamin B nicht anfärben, reagiert aber deutlich diastasestabil PAS-positiv. Sudanschwarz färbt intrazelluläre und im Markraum vorhandene Fetttröpfchen schwarzgrau (Abb. 2, S. 118)

Die Zellen des Zwischenröhrchenhornes färben sich mit Rhodamin B homogen leuchtend rot aber mit wechselnder Intensität. Einzelne Zellgruppen, v.a. in Röhrchennähe sind oft schwächer gefärbt. Eine schwankende Anzahl von Zwischenröhrchenhornzellen zeigt eine schwache intrazelluläre diastasestabile PAS-Reaktion. Je nach Probe sind 30 bis 80 % der Zellen, vor allem in ihrer Peripherie und im Bereich der Stirnseiten, verwaschen hellrosa gefärbt (Abb. 2, S. 118). Wiederum verstärkt in Röhrchenähe finden sich einzelne Zellen und Zellgruppen, deren gesamter Zelleib schwach positiv reagiert. Die gleichen Zellen zeigen bei der Rhodamin B-Färbung nur eine fleckenhafte, eine schwache, oder gar keine Kolorierung. Diese Verhältnisse lassen sich auf die Rindenzellen übertragen, die mit Rhodamin B meist nur fleckig rosarot angefärbt werden und zu einem oft hohen Prozentsatz die schwache intrazelluläre PAS-Reaktion zeigen.

Vor allem in den mehr proximalen Abschnitten des Ballensegmentes finden sich viele kleine intrazelluläre Fetttröpfchen in Zwischenröhrchenhorn und Röhrchenrinde. Das Röhrchenmark enthält in allen Proben zahlreiche auch größere Tropfen (Abb. 2, S. 118)

Die Anzahl intrazellulärer Kernreste schwankt in Abhängigkeit vom betrachteten Segmentabschnitt. In Präparaten aus dem proximalen Abschnitt werden sie regelmäßiger und in größerer Anzahl gefunden als im distalen Abschnitt. Noch deutlicher sind jedoch die individuellen Unterschiede: Bei einigen Tieren lassen sich, vor allem in der Röhrchenrinde, in fast jeder Zelle ein größerer, zentraler, mit Rhodamin B (Abb. 2, S. 118) und im Semidünnschnitt ungefärbter Fleck, sowie zahlreiche kleinere und in der Zelle verteilte Aufhellungen ausmachen. Bei anderen Tieren ist die Anzahl der betroffenen Zellen trotz gleicher Lokalisation der Probe wesentlich geringer.

Der Interzellularraum stellt sich in Röhrchenrinde und Zwischenröhrchenhorn als unregelmäßig breites, diastasestabiles PAS-positives Band dar. Angefärbt mit Sudanschwarz erscheint er als hellgraue Linie, an der die blasenartigen Erweiterungen in unregelmäßigen

Abständen als grauschwarze Punkte von unterschiedlicher Größe perlschnurartig aufgereiht sind (Abb. 2, S. 118)

5.2.2 Weiße Linie

Die vorliegenden Präparate entstammen dem abaxialen Schenkel der weißen Linie, im Bereich des abaxialen Endes. In der weißen Linie ist Horn verschiedener Architektur und Qualität miteinander verbunden: Blättchenhorn, Kappenhorn und Terminalhorn. Bei transversaler Schnittführung werden die Hornblättchen quer zu ihrer Längsachse getroffen und in ihrer gesamten Höhe dargestellt, die die Breite der weißen Linie bestimmt. An den Hornblättchen lassen sich die außen gelegenen abgeknickten Basen mit dazwischen liegendem proximalem Kappenhorn, die S-förmig gekrümmten Mittelabschnitte mit dazwischen liegendem distalen Kappenhorn sowie die Blättchenspitzen, deren Zwischenräume vom Terminalhorn ausgefüllt werden, unterscheiden (Abb. 3, S. 120). Das proximale Kappenhorn (Abb. 3, S. 120) ist röhrchenfrei und durch eine bogenförmige Zellformation vom distalen Teil des Kappenhornes abgegrenzt. Dieser distale Teil ist ebenfalls überwiegend röhrchenfrei, in einigen Präparaten sind einzelne sehr kleine Röhrchen zum Teil nur schattenhaft zu erkennen. Das Terminalhorn besteht aus reihenförmig hintereinander liegenden Hornröhrchen verschiedener Größe umgeben vom terminalen Zwischenröhrchenhorn.

Die Blättchenhornzellen sind auffallend lang und schmal. Ihre Längsachse liegt quer zur Blättchenlängsachse. Die größten Zellen finden sich im Mittelabschnitt, wo sie etwas weniger abgeflacht sind als in den basalen und den apikalen Abschnitten. Die oft gabelförmig geteilten Spitzen hintereinanderliegender Zellen liegen parallel verschoben aneinander. Die zum Kappen- und Terminalhorn hin liegenden Verbindungshornzellen der Hornblättchen sind wesentlich kleiner und stärker abgeflacht als die zentral liegenden Blättchenzellen.

Die Kappenhornzellen sind polygonal und nur abschnittsweise abgeplattet, besonders in der erwähnten Grenzzone zwischen proximalem und distalem Kappenhorn, wo sie bogenförmig geschichtet sind und im Bereich der verbindenden Hornzellen, die an die Verbingungshornzellen des Hornblättchens grenzen und einen fließenden Übergang zu diesen bilden. Während die verbindenden Hornzellen schräg zur Kontur des Hornblättchens orientiert sind, verlaufen die zentralen Kappenhornzellen zunehmend quer dazu. Insgesamt ergibt sich das Bild einer arkadenförmig geschichteten Zellanordnung, die kappenförmig dem angrenzenden Terminalhorn aufsitzt. Die nur in wenigen Präparaten vorhandenen Kappenhornröhrchen sind an der

konzentrischen Anordnung von ein bis zwei Zellagen um einen nur schwer differenzierbaren, oft nur zellgroßen Markraum zu erkennen.

Im sohlenwärts zwischen den Hornblättchenspitzen liegenden Terminalhorn überwiegt der Anteil des Röhrchenhornes gegenüber dem des Zwischenröhrchenhornes. Die Zellen des Zwischenröhrchenhornes sind spindelförmig polygonal. An der Grenze zum Blättchenhorn sind sie stärker abgeplattet und parallel zum Blättchen ausgerichtet, während sie die Röhrchen in einer mehr zirkulären Anordnung umflechten. Die Terminalhornröhrchen variieren deutlich in Form und Größe. Die meisten weisen deutlich größere Durchmesser als die Ballenhornröhrchen auf, zum Teil kommen Riesenröhrchen mit einem drei bis vier mal so großem Umfang vor. Die Formenvielfalt reicht von rundlich über queroval bis hin zu ausgeprägt flachoval. Alle haben einen im Vergleich zur Rinde weiten Markraum, umgeben von wenigen konzentrischen Rindenzellagen, die nur schwer vom Zwischenröhrchenhorn abzugrenzen sind. Form und Anordnung der Rindenzellen entsprechen denen im Ballensegment. Das Röhrchenmark stellt sich ähnlich wie im Ballenhorn als homogene Masse dar, die oft ganz oder teilweise von der Röhrchenrinde abgelöst ist. Auch im Terminalhorn ist der Erhaltungsgrad des Röhrchenmarks individuell unterschiedlich, vollständig gefüllte oder leere Röhrchen sind bei allen Proben nur selten vorhanden.

Die Zellen der Hornblättchenbasis werden mit Rhodamin B nur schwach hellrosa in der Zellperipherie etwas stärker angefärbt. Im Mittelabschnitt fällt die Reaktion mit diesem Farbstoff intrazellulär deutlich positiv aus, wobei zentral in den Blättchen ein Strang schwächer oder nur peripher gefärbter Zellen auszumachen ist. Die Verbindungshornzellen werden mit Rhodamin B fleckig rosarot dargestellt. Sowohl die zentral gelegenen Zellen als auch die Verbindungshornzellen zeigen zu einem hohen Prozentsatz die bereits im Ballenhorn beobachtete schwache intrazelluläre PAS-Reaktion (Abb. 3, S. 120).

Ein ähnliches Bild zeigt sich in den proximalen Lagen des Kappenhornes, die mit Rhodamin B nur schwach und fleckig, dafür aber häufig schwach PAS-positiv reagieren. Die distal gebildeten Kappenhornzellen verhalten sich sehr heterogen. Gruppenweise werden die Zellen hellrosa, fleckig oder deutlich rosarot mit Rhodamin gefärbt, insgesamt ist die Reaktion schwächer als im Blättchenhorn. Ebenfalls gruppenweise und zu ca. 50 % sind die Zellen intrazellulär schwach PAS-positiv.

Die Zelleiber des terminalen Zwischenröhrchenhornes färben sich mit Rhodamin B hellrosa, die der Röhrchenrinde fleckig rosarot. In der Röhrchenrinde sind die meisten Zellen, im terminalen Zwischenröhrchenhorn zwischen 30 und 70 % der Zellen intrazellulär schwach PAS-positiv. Das Röhrchenmark färbt sich bei der PAS-Reaktion diastasestabil rot.

Bezüglich des Vorkommens von Kernresten werden, wie schon im Ballenhorn, individuelle Unterschiede festgestellt.
Die Interzellularspalten zwischen den Blättchenhornzellen sind gleichmäßig eng und diastasestabil PAS-positiv. Im Bereich der Blättchenbasen und im Zentrum der Mittelabschnitte fällt die PAS-Reaktion häufig schwächer oder ungleichmäßig aus. Die Zellgrenzen im Bereich der Verbindungshornzellen sind unregelmäßig weit bei deutlicher PAS-Positivität. Die Interzellularspalten im Kappen- und Terminalhorn sind ebenfalls unregelmäßig weit, vor allem im proximalen Kappenhorn und werden mit PAS diastasestabil, aber mit wechselnder Intensität angefärbt.

5.3 Während des Versuchszeitraumes

Die Auswertung der Befunde, die an dem unter Biotineinfluß gebildeten Horn von Ballen und weißer Linie erhoben wurden, erfolgte unter zwei verschiedene Aspekten. Zum einen wurden sie zu einem Gesamtbild zusammengefaßt und mit dem unter 5.2 (S. 70) beschriebenen Gesamtbild der Nullproben verglichen. Zum anderen wurde ein direkter Vergleich der an den Einzeltieren erhobenen Befunde vor und nach Supplementierung durchgeführt.
Der Vergleich des Gesamtbildes des im Supplementierungszeitraum gebildeten Hornes mit den Nullproben und den Präparaten von den Kontrolltieren ergab keine Unterschiede bezüglich Zellform, Anordnung der Zellen, sowie ihrem intrazellulärem und interzellulärem histochemischen Reaktionsverhalten.
Beim Vergleich der im Laufe des Versuches von den einzelnen supplementierten Tieren entnommenen Hornproben fielen vor allem graduelle Unterschiede in der Anfärbbarkeit, im Erhaltungsgrad des Röhrchenmarks, sowie in der Integrität des Hornzellverbandes sowohl im Ballen als auch in der weißen Linie auf. Bei mehreren Tieren verstärkte sich die Anfärbbarkeit mit Rhodamin B bei gleichzeitiger Abnahme der Zahl intrazellulär PAS-positiv reagierender Zellen. Bei anderen Proben fiel eine geringere Anzahl von Kernresten im Zwischenröhrchenhorn des Ballens oder im Kappenhorn der weißen Linie nach Biotinsupplementierung auf. Dies sind jedoch Einzelergebnisse, die bei anderen Tieren genau umgekehrt beobachtet werden konnten, also mehr Kernreste oder schlechtere Anfärbbarkeit mit Rhodamin B bei den späteren Terminen im Vergleich zum Anfangsstatus.

Insgesamt betrachtet ergeben die angewendeten lichtmikroskopischen Techniken keinen einheitlichen Hinweis auf eine bei den biotinsupplementierten Tieren auftretende strukturelle Veränderung des Klauenhornes.

6. Transmissionselektronenmikroskopische Untersuchungen

6.1 Schwerpunkte der Untersuchung

Während bei den lichtmikroskopischen Untersuchungen Form und Anordnung der Hornzellen sowie ihr histochemisches Reaktionsverhalten in einem relativ großen Hornabschnitt beurteilt wurden, diente die Elektronenmikroskopie der speziellen Untersuchung von intra- und interzellulärer Ultrastruktur der einzelnen Hornzellen in einem vergleichsweise kleinen Areal. Für diese sehr punktuelle Beurteilung der Hornqualität wurden durch die mesoskopische und lichtmikroskopische Untersuchung des Hornes Proben ausgewählt, die frei von pathologischen Veränderungen waren. Anhand der von diesen Proben angefertigten Semidünnschnitte wurde dann ein für die gesamte Probe repräsentatives Areal ausgewählt und für die TEM-Untersuchung aufbereitet. Die im folgenden beschriebenen transmissionselektronenmikroskopischen Befunde wurden ausschließlich im Ballenhorn erhoben.
Analog zum Vorgehen bei der lichtmikroskopischen Untersuchung wurden die Proben dabei zunächst „blind“, also ohne Kenntnis des Termins und der jeweiligen Gruppenzugehörigkeit des Tieres beurteilt, gefolgt von einem Einzeltiervergleich von Kontroll- und Biotintieren bei den einzelnen Terminen.

6.2 Vor Beginn der Supplementierung

Beurteilt wurden in allen Proben die in der Literatur als „alte Hornzellen“ bezeichneten Zellen, da die Proben deutlich (0,5 cm) distal der Verhornungsgrenze genommen worden waren. Die Zellen des Zwischenröhrchenhornes werden bei der gewählten transversalen Schnittführung überwiegend längs getroffen. Sie sind langgestreckt-spindelförmig und stark abgeflacht. Ihre Länge übertrifft die maximale Breite um ein Vielfaches (Faktor 3-5 je nach Anschnitt). Bei einigen Zellen finden sich einzelne einseitig ausgeprägte größere Ausbuchtungen des Zelleibes an den Zellflanken, zum überwiegenden Teil sind die Zellen jedoch über den

stark gezackten Verlauf ihrer Zellgrenzen miteinander verzahnt. Die bis zu einige Mikrometer langen Zellfortsätze benachbarter Flanken fügen sich dabei reißverschlußartig ineinander. An den Zellpolen ist der Verlauf der Zellgrenzen mehr geschlängelt als gezackt, die Anzahl der wellenförmigen Zellfortsätze ist geringer und sie sind nicht so lang wie an den Zellflanken. Die Verbindung mit den Nachbarzellen erfolgt, wie an den Flanken, über das Ineinandergreifen von Ausstülpung auf der einen Seite und Invagination auf der anderen Seite. Häufig wird das zipfelige Ende einer Zelle dabei von den Polen zweier Nachbarzellen flankiert. Dort, wo die Enden zweier Hornzellen direkt aufeinander treffen, können häufig gabelförmige Teilungen der einen Zelle beobachtet werden, in welche sich der Pol der zweiten Zelle einfügt.

Anordnung und Ultrastruktur der Hornröhrchen ließen sich nicht in allen Präparaten beurteilen, da sich das Röhrchenmark, z. T. aber auch die ganzen Röhrchen, vor allem wenn es sich um großkalibrige Röhrchen handelt, beim Herstellen der Ultradünnschnitte aus dem Präparat lösen. Die Zellen der Röhrchenrinde sind noch weit stärker abgeplattet als die des Zwischenröhrchenhornes. Sie sind, wie bereits lichtmikroskopisch erkennbar ist, in zwei bis drei Lagen schalenartig um das Mark herum angeordnet. Benachbarte Zellen sind, analog zum Zwischenröhrchenhorn, über relativ lange Zellfortsätze an den gezackten Flanken und dem welligen Verlauf der Zellgrenzen an den Polen miteinander verzahnt. Im Röhrchenmark sind einzelne Zellen nicht zu unterscheiden. Es erscheint als Zusammenballung ehemaliger Zellbestandteile, mit Kernfragmenten, Organellenresten und Fetttröpfchen, die stellenweise von Zellmembranfragmenten und zwischen diesen liegenden Ansammlungen von Interzellularkitt unterteilt ist.

Zur Beschreibung der intrazellulären Ultrastruktur werden im folgenden drei Begriffe verwendet: Marmorierung, Fleckung und Spongiösität.

Ein marmoriertes Aussehen erhalten die Hornzellen durch Unterschiede in der Elektronendichte der Keratinfilamente und der keratinfilamentassoziierten Proteine. Wenn diese beiden Bestandteile sich deutlich voneinander abgrenzen, bleibt der filamentäre Aufbau des Zytoskelettes erkennbar, die Zellen erscheinen streifig-marmoriert. Eine fleckenhafte Marmorierung ergibt sich, wenn die einzelnen Filamentbündel zwar weitgehend maskiert sind, aber stellenweise die stark elektronendichten Reste von Keratohyalingranula eingelagert sind.

Ohne Biotinsupplementierung wies die überwiegende Anzahl der Tiere ein homogenes Zellbild auf, das erst bei starken Vergrößerungen eine schwache streifige Marmorierung erkennen ließ. Bei einem Tier wurde die Marmorierung als mittelgradig eingestuft, bei zwei anderen wechselten schwach und mittelgradig marmorierte Bereiche einander ab.

Die Zytoarchitektur einer Hornzelle ist spongiös, wenn zwischen den eingebetteten Keratinfilamentbündeln elektronenoptisch leere Hohlräume liegen. Insgesamt wiesen die Proben eine schwache Spongiosität auf. Bei zwei Dritteln der Proben wurden nur vereinzelt kleine, elektronenoptisch leere Bereiche innerhalb der Zellen gesehen. Bei den übrigen Präparaten wurden diese lochförmigen Aufhellungen häufiger beobachtet, bei drei Tieren sogar massiv, wobei sowohl ehemals flüssigkeitsgefüllte Hohlräume als auch die präparativ bedingte Herauslösung von Kern- oder Organellenresten oder der Verlust von Keratinmassen für die Entstehung des mottenfraßartigen Zellbildes in Frage kommen.

Die Fleckung charakterisiert das Vorkommen und die Anzahl von Zellorganellresten (Kern, Ribosomen, Mitochondrien) und paraplasmatischen Substanzen (Lipidtröpfchen, Glykogen). Kernreste wurden regelmäßig in indviduell unterschiedlicher Anzahl gefunden. Sie liegen als elektronendichter Streifen im Zentrum der Zellen. Ribosomen- und Mitochondrienreste verteilten sich, wiederum individuell verschieden häufig, über den ganzen Zelleib.

Die Fixierung mit Osmiumtetroxid verhindert weitestgehend das Herauslösen von Fetttröpfchen bei der anschließenden Entwässerung der Präparate in Alkohol. Sie stellen sich daher als ovale Strukturen mittlerer Osmiophilie dar und sind im gesamten Zelleib anzutreffen. Bei 70 % der Proben vom ersten Termin wurde eine große Anzahl intrazellulärer Lipidtröpfchen von unterschiedlicher, zum Teil erheblicher Größe (bis zu 2,5 µm) beobachtet. Bei den übrigen Präparaten wurden Fetttröpfchen in mittlerer Anzahl festgestellt, die Hornzellen eines Tieres wiesen nur vereinzelt kleinere Lipidtröpfchen auf.

Dort, wo Rindenzellen beurteilbar waren, zeigten sie eine, im Vergleich zum Zwischenröhrchenhorn desselben Präparates, deutlichere Marmorierung und Fleckung, letztere vor allem aufgrund der häufig anzutreffenden Kernreste und der sehr großen Anzahl von Fetttröpfchen. Im Röhrchenmark ist eine getrennte Beurteilung intrazellulärer Bestandteile kaum möglich, große Kernfragmente, Organellenreste und Lipidansammlungen dominieren das heterogene Bild.

Angelagert an die zytoplasmatische Seite der Zellmembran stellt sich die verstärkte Zellmembran (cellular envelope) als elektronendichter, 15 - 20 nm breiter Streifen dar. In einigen Präparaten erscheint dieses Band invers, also elektronenlicht, was möglicherweise fixierungsbedingt ist. Besonderheiten oder individuell ausgeprägte Unterschiede wurden nicht festgestellt.

Der Interzellularraum läßt sich grob einteilen in die desmosomalen und die interdesmosomalen Bereiche. Die Desmosomen sind vor allem am gleichmäßig engen Interzellularspalt erkennbar, zum Teil sind auch ihre intrazellulären Haftplatten schemenhaft durch ihre stärkere

Elektronendichte abgrenzbar. In den interdesmosomalen Bereichen ist der Interzellularraum in unregelmäßigen Abständen blasig erweitert mit Durchmessern zwischen 150 und 500 nm. An den Zellpolen sind diese Erweiterungen besonders zahlreich. Hier finden sich auch die größten Blasen mit überwiegend unregelmäßig runden Formen. An den Zellflanken ist der Anteil gleichmäßig enger Interzellularspalten größer, die blasenartigen Erweiterungen sind kleiner und mehr flachoval geformt.

Der desmosomale Kitt und der Interzellularkitt in den gleichmäßig engen Bereichen des Interzellularspaltes feinkörnig-homogen und mittelgradig, im desmosomalen Bereich deutlich, osmiophil. In den Erweiterungen hingegen ergibt sich ein sehr heterogenes Bild. Bei 80 % der untersuchten Tiere weisen viele der Blasen einen Inhalt mit deutlichen Unterschieden in der Elektronendichte auf. Viele erscheinen teilweise oder auch vollständig elektronenoptisch leer oder weisen nur geringe Mengen eines schwach elektronendichten Materials auf. Bei einigen Proben ist diese Heterogenität so deutlich ausgeprägt, daß die Zellgrenzen schon bei elektronenmikroskopischen Übersichtsvergrößerungen (2500fach) durch die zahlreichen elektronenlichten Stellen in den Erweiterungen perlschnurartig markiert sind. Dort, wo der Interzellularkitt erhalten ist, weist er eine heterogene Struktur auf: feinkörnige Bereiche mittlerer Osmiophilie sind durchsetzt mit grobkörnig strukturierter und stark elektronendichter Kittsubstanz. Dieser Befund war bei 50 % der Proben deutlich ausgeprägt, ansonsten mittelgradig. Bei zwei Tieren war der Interzellularraum größtenteils mit homogenem Kitt gefüllt.

6.3 Während der Supplementierung

Aufgrund des hohen methodischen Aufwandes und um sicher zu gehen, daß das zu untersuchende Horn bereits unter Biotineinfluß gebildet worden war, wurden schwerpunktmäßig die Proben vom dritten und vierten Termin, also nach acht bzw. zwölf Monaten Biotinsupplementierung ausgewertet und mit den Befunden von Termin I verglichen. Aus dem gleichen Grund und wegen der festgestellten individuellen Schwankungen in der Ultrastruktur wurden zugunsten einer höheren Anzahl von Proben aus der Biotingruppe nur von drei, zufällig ausgewählten Tieren, aus der Kontrollgruppe Hornproben vom vierten Termin elektronenmikroskopisch untersucht.

Die Auswertung der Präparate vom dritten und vierten Termin und ihr Vergleich mit dem Gesamtbild der „Nullproben“ und den Kontrolltieren ergab drei Hauptbefunde:

1. eine deutlich stärkere Marmorierung der Hornzellen (Abb. 7, S. 128 u. Abb. 8, S. 130)

2. einen Rückgang der Zahl der intrazellulären Fetttropfen (Abb. 5, S.124)
3. eine homogenere Ultrastruktur des Interzellularkittes (Abb. 9, S. 132)

Die deutliche streifige Marmorierung war bei den meisten Schnitten bereits in der Übersichtsvergrößerung erkennbar (Abb. 7, S. 128). Stärkere Vergrößerungen enthüllten dann die, meist längs zur Zellachse ausgerichtete, haarsträhnenartige Formation der Keratinfilamentbündel mit den dazwischenliegenden filamentassoziierten Proteinen (Abb. 8, S. 130). Trotz dieser, durch die Unterschiede in der Elektronendichte bedingten heterogenen Ultrastruktur der Einzellzelle ergab der gesamte Hornzellverband ein homogeneres Bild als bei den meisten Präparaten vom ersten Termin. Dieser Eindruck entstand durch die vergleichsweise uniforme Struktur der Zellen. Beim ersten Termin wurden wesentlich deutlichere Zell-zu-Zell-Unterschiede beobachtet: schwach elektronendichte Zellen neben dichteren, deutlich spongiösen Zellgruppen mit dazwischenliegenden Bereichen ganz ohne Löcher und Spalten und Zellen mit ausgeprägter Fleckung neben anderen die fast keine Organellenreste aufwiesen.

Ähnliches gilt für den zweiten Befund, die Abnahme der intrazellulären Lipidtropfen. Auch in den Präparaten vom vierten Termin enthielten die Hornzellen noch Fetteinschlüsse, aber Präparate in denen entweder alle Zellen oder größere Areale übersät waren mit Fetttröpfchen unterschiedlicher Größe (Abb. 5, S. 124) kamen, im Gegensatz zum ersten Termin, nicht vor.

Im Interzellularraum fiel die homogenere Füllung der blasenartigen Erweiterungen mit Interzellularkitt auf. Die Mehrheit dieser Erweiterungen, die sich in Anzahl, Form und Größe nicht vom ersten Termin unterschieden, war mit einem feinkörnigen mittelgradig osmiophilen Kitt gefüllt. Vereinzelt wurden auch in diesen Präparaten elektronenlichte Stellen im Kitt gesehen, vor allem in den größeren Erweiterungen. Das für den ersten Termin mehr oder weniger charakteristische Bild der perlschnurartig aufgereihten Aufhellungen im Bereich der Zellgrenzen (Abb. 4, S. 122 u. Abb. 9, S. 132) wurde jedoch in keiner der Proben vom dritten und vierten Termin beobachtet.

Der Vergleich der einzelnen Tiere bei den verschiedenen Terminen bestätigte die Unterschiede, die die blinde Auswertung des Gesamtbildes ergeben hatte. Die Unterschiede bezüglich der beschriebenen Merkmale waren jedoch je nach Ausgangslage (Befunde vom ersten Termin) verschieden stark ausgeprägt.

Eine Zunahme der Marmorierung wurde bei allen untersuchten Proben beobachtet, bei zwei Dritteln der Tiere war sie deutlich ausgeprägt. Bei ebenfalls zwei Dritteln wurde ein Rückgang in der Anzahl der intrazellulären Lipidtropfen beobachtet, bei der Hälfte dieser Tiere war dieser Rückgang sehr deutlich. 75 % der Tiere wiesen einen deutlich homogeneren Interzellularkitt auf, die Hälfte von ihnen zeigte einen ausgeprägten Unterschied.

Die Proben der Kontrolltiere vom Versuchsende glichen weitestgehend den Proben vom ersten Termin. Bei einem der Tiere wurde ein verstärkte Marmorierung festgestellt, die allerdings weniger deutlich war als bei den Proben aus der Biotingruppe und eher fleckenhaft als streifig. Bei einem anderen war die Heterogenität des Interzellularkittes deutlicher ausgeprägt als bei den Proben vom Versuchsbeginn.

7. SDS-PAGE und Western Blot

7.1 Extrahierbare Proteine

Die elektrophoretische Untersuchung wurde an Ballenhornproben von insgesamt 9 Tieren aus der Biotingruppe und vier Kontrolltieren durchgeführt. Wie schon bei den licht- und elektronenmikroskopischen Untersuchungen stand der Vergleich der Proben vom ersten Termin, also vor Beginn der Supplementierung, mit denen vom dritten und vierten Termin, also nach acht bzw. zwölf Monaten Biotinzufütterung im Vordergrund. Um methodisch bedingte Unterschiede, und Schwankungen, die von Gel zu Gel auftreten können, auszuschließen, wurden die zu vergleichenden Proben eines Tieres im selben Arbeitsgang vorbereitet und nebeneinander auf demselben Gel aufgetragen.

Textabbildung 9:



Da die verwendete Extraktionsmethode mit Harnstoff zwar in der Literatur als geeignet für die Untersuchung von Epidermisproben beschrieben wird, aber keine Informationen über ihre Effektivität bei reinen Hornproben vorliegen, und die Proteine im Anschluß an die Acetonfällung nur sehr schwer und häufig nur unvollständig wieder in Lösung zu bringen waren, wurde vergleichend die Extraktion in Lämmli-Puffer durchgeführt. Hierbei wurde auf die Acetonfällung verzichtet, so daß die aufgetragene Probenlösung alle extrahierten Proteine enthielt. Der Vergleich beider Methoden ist in Textabbildung 9 dargestellt. Die direkte Extraktion in Probenpuffer (Säule a) war mit einer wesentlich stärkeren Hintergrundfärbung und einer schlechten Differenzierbarkeit der Banden verbunden, so daß der Extraktion mit Harnstoff und anschließender Fällung mit Azeton (Säule b) für die weiteren Untersuchungen der Vorzug gegeben wurde.

Angefärbt durch Silver Staining konnten bei den verschiedenen Proben bis zu 25 einzelne Banden unterschiedlicher Dicke und Farbintensität aufgetrennt werden. Dabei ließen sich zwei Fraktionen unterscheiden: der Gewichtsbereich zwischen 14 kD und 30 kD mit bis zu 16 dünnen und sehr eng beieinander liegenden Einzelbanden und der Bereich zwischen 40 kD und 70 kD mit bis zu elf verschiedenen, deutlich stärkeren Banden.

Textabbildung 10: Gradientengel (8-18) angefärbt mit Silver Staining

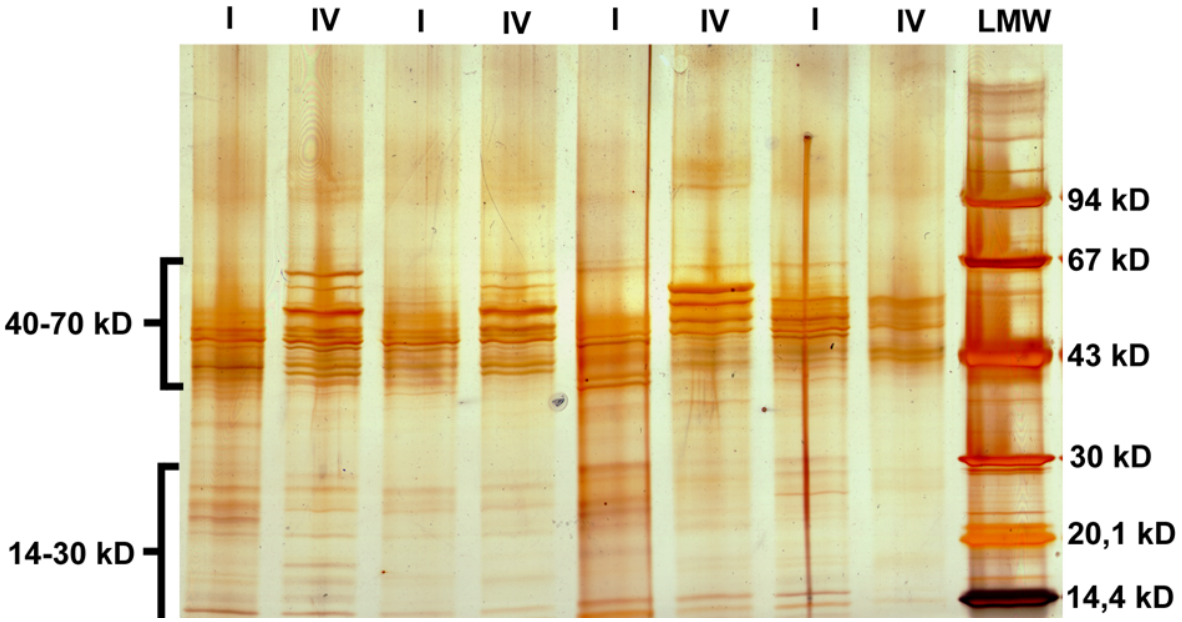

LMW: Low Molecular Weight Marker, **I:** Hornprobe vom ersten Termin, ohne Biotineinfluß gebildet, **IV:** Hornprobe vom vierten Termin, unter Biotineinfluß gebildet

7.2 SDS-PAGE Elektrophorese

7.2.1 Vor Beginn der Supplementierung

Im folgenden wird die Bandenfraktion zwischen 14 und 30 kD als Gruppe beschrieben, während der Gewichtsbereich zwischen 40 und 70 kD, der nach Literaturangaben die Zytokeratine umfaßt, differenzierter betrachtet wird. Für letztgenannte wurde anhand der Standards das Molekulargewicht bestimmt und außerdem eine Identifizierung im Western Blot (7.3, S. 86) durchgeführt. Im niedermolekularen Bereich konnten bei Termin I zwischen 10 und 16 einzelne Banden gezählt werden, die in zwei Gruppen eng beieinander liegen. Die erste Gruppe umfaßt den Bereich zwischen 22 und 30 kD, die zweite Gruppe ist auf dem Gel um und unterhalb des 14,4 kD Markerproteins plaziert. Zwischen beiden Gruppen werden zu-

sätzlich maximal drei meist nur dünne Banden gesehen. Das Muster der Banden ist bei den Proben eines Gels aber auch im Gelvergleich fast identisch. Individuelle Unterschiede sind zwar vorhanden betreffen aber überwiegend nur ein bis zwei Banden oder sind quantitativ ausgeprägt.

Im Gewichtsbereich zwischen 40 und 70 kD ist die individuelle Variabilität hingegen deutlich zu erkennen. Die Anzahl gefundener Banden schwankt zwischen 4 und 8, das Molekulargewicht der Proteine liegt zwischen 42 und 67 kD. Die einzelnen Banden der verschiedenen Tiere bei Termin I sind in Tabelle 10 aufgelistet. Regelmäßig gefunden wurden die 49,5 kD-Bande, die 54 kD-Bande (mit einer Ausnahme, Tier 22) sowie die 44,5 kD-Bande (mit zwei Ausnahmen, Tier 2 und 11). Alle übrigen zeigten sich mehr oder weniger inkonstant, häufig auch in individuell unterschiedlicher Intensität.

7.2.2 Nach zwölf Monaten Supplementierung

Im Bereich zwischen 14 und 40 kD ergibt sich beim vierten Termin im wesentlichen das gleiche Bild wie bei den Proben vom ersten Termin. Die Anzahl der Banden liegt ebenfalls zwischen 10 und 16, und die Aufteilung in zwei Gruppen ist auch hier deutlich zu erkennen. Individuelle Unterschiede sind ähnlich schwach ausgeprägt wie vor Beginn der Supplementierung. Der Vergleich der beiden Termine ergibt ebenfalls nur geringe Unterschiede. Diese Unterschiede betreffen wiederum nur einzelne Banden, die bei Termin IV zusätzlich auftreten können oder im Vergleich zu Termin I als fehlend eingestuft wurden.

Textabbildung 11: Banden zwischen 14 und 30 kD

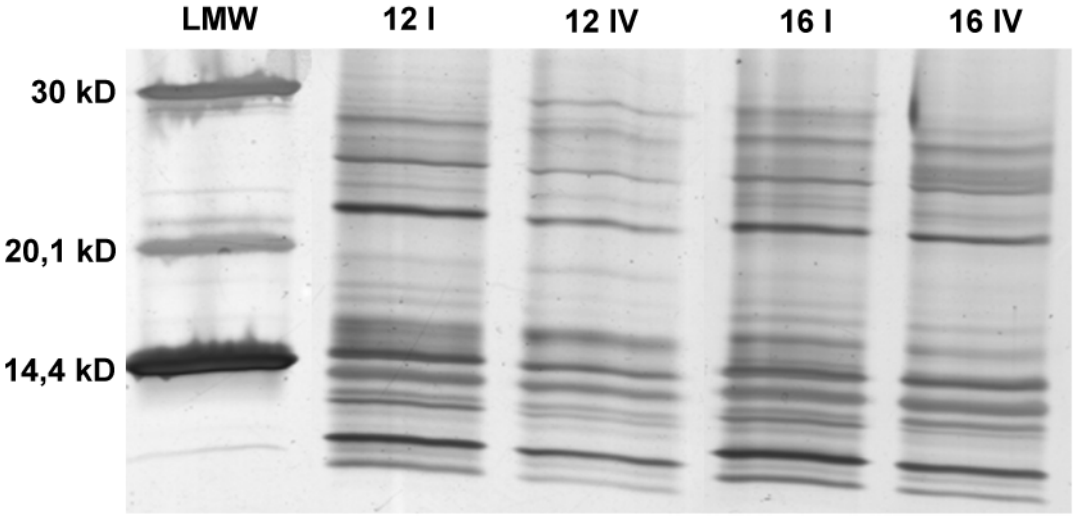

LMW: Low Molecular Weight Marker, **I:** Hornprobe vom ersten Termin, ohne Biotineinfluß gebildet, **IV:** Hornprobe vom vierten Termin, unter Biotineinfluß gebildet

Im Gewichtsbereich zwischen 40 und 70 kD schwankt die Anzahl der bei Termin IV auftretenden Banden zwischen 4 und 11, ihre Masse liegt, wie bei den Nullproben, zwischen 42 und 67 kD. Individuelle Variabilität zeigt sich auch bei den Proben dieses Termins aber weniger deutlich als bei Termin I. Regelmäßig vorhanden sind die Banden 49,5 kD, 54 kD und 55 kD (ohne Ausnahme) sowie die 44,5 kD-Bande (eine Ausnahme, Tier 11) und die 57,5 kD-Bande (eine Ausnahme, Tier 23).

Die Gegenüberstellung des beobachteten Bandenmusters in der Biotingruppe bei beiden Terminen zeigt die Unterschiede bei den Einzeltieren (Tab. 10, S. 84). Mit Ausnahme von Tier 16 (gleiche Anzahl) und Tier 23 (zwei Banden weniger) war die Gesamtzahl der Banden bei allen Biotintieren beim vierten Termin größer als beim ersten. Die größte Differenz wurde bei Tier 19 mit 4 zusätzlichen Banden bei Termin IV festgestellt. Welche Banden im einzelnen dazugekommen sind ist aus der Tabelle ersichtlich und individuell unterschiedlich. Es fällt jedoch auf, daß bei sechs Tieren eine Proteinbande mit einem Gewicht von 57,5 kD hinzukam, während sie nur bei drei der untersuchten Tiere auch schon in den Nullproben zu sehen war und dabei einmal deutlich schwächer als nach der Supplementierung. Tier 23 (Textabb. 12, S. 85) paßt nicht in dieses ansonsten einheitliche Bild der Gruppe. Statt mehr Banden konnten aus der Probe vom vierten Termin dieses Tieres weniger Proteine isoliert bzw. aufgetrennt werden. Auffällig ist weiterhin Tier 22 (Textabb. 12, S. 85), in dessen Säule vom ersten Termin keine Banden zwischen 67 und 50 kD vorhanden sind.

Bei den vier untersuchten Kontrolltieren ergab der Vergleich Termin IV zu Termin I bei zwei Tieren ebenfalls Unterschiede im Bandenmuster während die anderen beiden Tiere das gleiche Muster bei beiden Terminen aufwiesen. Die Unterschiede bestanden bei dem einen Tier in zwei zusätzlichen Banden beim vierten Termin (55 kD und 57,5 kD), während bei dem anderen Tier zwei Banden weniger (54 kD und 57,5 kD) als bei der ersten Probe aufgetrennt werden konnten.

Tabelle 10: Anzahl und Gewicht der Proteinbanden der untersuchten Proben aus der Biotingruppe, geordnet nach Tier und Termin und dem Molekulargewicht angegeben in kD.

Tier und Termin	**2**		**11**		**12**		**15**		**16**		**19**		**20**		**22**		**23**	
	I	**IV**	**I**	**IV**	**I**	**IV**	**I**	**IV**	**I**	**IV**	**I**	**IV**	**I**	**IV**	**I**	**IV**	**I**	**IV**
Gesamtzahl der Banden (40-70 kD)	4	5	4	6	7	9	6	7	6	6	7	11	9	10	5	8	8	6
42 kD	O	O	O	O	O	O	O	O	O	O	x	X	X	O	X	O	O	O
43 kD	O	O	O	O	X	X	X	X	X	X	X	X	X	X	O	X	X	X
44,5 kD	O	X	O	O	X	X	X	X	X	X	X	X	x	X	X	X	X	X
46 kD	O	O	O	O	O	X	O	O	O	O	O	X	X	X	O	O	O	O
48 kD	O	O	X	X	O	O	O	O	O	O	X	X	X	X	X	X	X	O
49,5 kD	X	X	X	X	X	X	X	X	X	X	X	X	X	X	X	X	X	X
50 kD	O	O	O	X	X	X	O	O	X	O	X	X	X	X	O	O	X	x
54 kD	X	X	X	X	X	X	X	X	X	X	X	X	X	X	O	X	X	x
55 kD	X	X	X	X	X	X	X	X	X	X	O	X	O	X	O	X	X	X
57,5 kD	X	X	O	X	X	X	O	X	O	X	O	X	X	X	O	X	O	O
67 kD	O	O	O	O	O	X	x	X	O	O	O	X	O	X	X	X	X	O

X = Bande vorhanden; O = Bande fehlt; x = Bande im Vergleich zum anderen Termin deutlich schwächer

Textabbildung 12: Unterschiedliche Bandenmuster zwischen 40 und 70 kD nach Biotin-supplementierung



LMW: Low Molecular Weight Marker, **I:** Hornprobe vom ersten Termin, ohne Biotineinfluß gebildet, **IV:** Hornprobe vom vierten Termin, unter Biotineinfluß gebildet

7.3 Western Blot

Die immunchemische Identifizierung der Proteine im Western Blot diente der Bestimmung des Gelbereiches auf dem sich Zytokeratine befinden sowie der Identifizierung ausgewählter, laut Literatur in Ballenepidermis vorhandener, Keratinproteine und der Bestimmung ihrer Masse im Ballenhorn. Diese Untersuchung wurde exemplarisch an insgesamt acht Proben verschiedener Tiere durchgeführt.

Mit dem polyvalenten Antikörper AE 1 ließen sich insgesamt vier Keratine vom Typ I mit Molekulargewichten von 44,5 kD, 49,5 kD, 54 kD und 55 kD identifizieren. Von diesen vier Banden reagierten zwei (49,5 kD und 54 kD) außerdem mit CK 10 und eine (44,5 kD) zusätzlich mit CK 14. Typ II-Zytokeratine wurden mit dem ebenfalls polyvalenten Antizytokeratin AE 3 mit Molekulargewichten von 55 kD und 57,5 kD identifiziert. Beide reagierten außerdem mit CK 5/6. Da die 55 kD - Bande sowohl mit AE 1 als auch mit AE 3 reagiert, muß es sich hierbei um zwei verschiedene Proteine gleicher Größe aber unterschiedlicher Antigenität und Typenzugehörigkeit handeln. Tabelle 11 faßt diese Ergebnisse zusammen und stellt sie den Angaben, die COOPER und SUN (1986) für Ballenepidermis zusammengestellt haben, gegenüber.

Innerhalb des Molekulargewichtsbereiches zwischen 40 und 70 kD konnten somit sechs Zytokeratine eindeutig bestimmt werden (Textabb. 13, S. 87). In den meisten Fällen waren jedoch auf dem Gel noch weitere Banden (s. o.) in diesem Bereich auszumachen. Diese reagierten nicht mit den ausgewählten Antizytokeratinen, genausowenig wie die zahlreichen Banden im Bereich zwischen 14 und 30 kD.

Textabbildung 13: Western Blot nach Trennung der Proteine im Gradientengel (8 – 18)

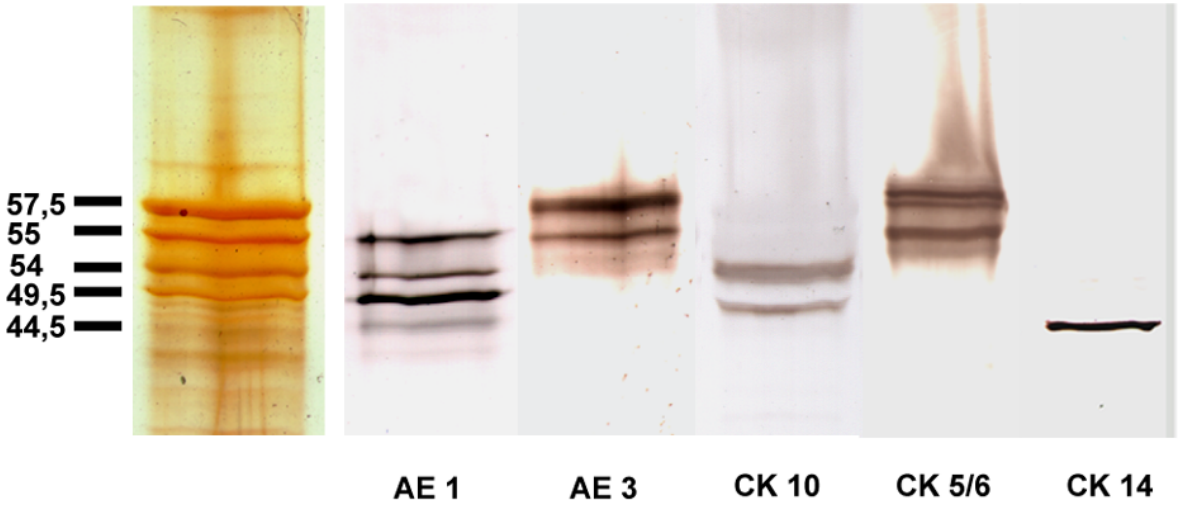

Tabelle 11: Gegenüberstellung der in den eigenen Untersuchungen ermittelten Größen der mit den polyvalenten Antizytokeratinen AE 1 sowie AE 3 reagierenden Keratinbanden und den in der Literatur angegebenen Werten. Die Zuordnung zu den mono- bzw. polyvalenten Antizytokeratinen ist in Klammern angegeben.

Reaktion mit	eigene Ergebnisse im Ballenhorn	von COOPER und SUN (1986) für Rinderepidermis angegeben
AE 1	44,5 kD (CK 14) 49,5 kD (CK 10) 54 kD (CK 10) 55 kD (-)	50 kD (CK 14) 54 kD (CK 10) 56,5 kD (CK 10) 56 kD (-)
AE 3	55 kD (CK 5/6) 57,5 kD (CK 5/6)	57 kD (CK 6) 58 kD (CK 5)

(-) = keine Reaktion mit den verwendeten monovalenten Antizytokeratinen

8. Biotinnachweis in der Klauenepidermis

Die Resultate der Bestimmung des Biotingehaltes in den Proben der lebenden Epidermis sind in Tabelle 12 aufgeführt. Es zeigt sich, daß die Klauenepidermis der supplementierten Tiere mehr Biotin enthält als die Proben der Kontrolltiere. Die geringe Probenanzahl läßt zwar keine allgemeingültigen Aussagen zu, liefert aber den deutlichen Hinweis, daß Biotin innerhalb von Epidermiszellen nachweisbar ist, und daß der Biotingehalt des Futters die Menge dieses Vitamins innerhalb der Oberhaut möglicherweise beeinflußt.

Tabelle 12: Biotingehalt in der lebenden, unverhornten Epidermis der Hinterklauen von drei supplementierten und zwei Kontrolltieren.

Name, Nummer und Gruppenzugehörigkeit des Tieres	**Biotingehalt in lyophilisierter Klauenepidermis (angegeben in ng/g)**
4) Bobby, Biotingruppe	79
7) Tessa, Biotingruppe	89
18) Sally, Biotingruppe	91
26) Rosalie, Kontrollgruppe	66
27) Lena, Kontrollgruppe	13

E. Diskussion

Biotin ist ein wasserlösliches Vitamin der B-Gruppe. Die deutlichen Hautveränderungen, die mit einem Biotinmangel einher gehen, haben ihm zusätzlich den Namen Vitamin H (von Haut) eingebracht. Unter Feldbedingungen tritt ein solcher Mangel bei erwachsenen Säugetieren selten auf, experimentell erzeugte Unterversorgung zeigt jedoch deutliche Auswirkungen auf epidermale Strukturen, einschließlich Haut, Haare und Klauen (WHITEHEAD, 1988).
Daß die Verabreichung von Biotin zur Ausheilung dieser Veränderungen führt ist nicht überraschend, es mehren sich jedoch die klinischen Studien, in denen Biotin in pharmakologischer Dosierung auch Haut- und Klauenerkrankungen unbekannter Genese mildert oder sogar verschwinden läßt (BROOKS et al., 1977; COMBEN et al., 1984; NIETLISBACH u. TRIEBEL ,1988). Damit reiht sich Vitamin H in die Gruppe der Vitamine ein, die, unabhängig von Mangelzuständen, einen therapeutischen Nutzen zu haben scheinen, ohne daß dieser günstige Einfluß durch exakte Nachweisverfahren oder strukturelle Untersuchungen objektiviert werden kann. Als ein weiteres Beispiel sei das Vitamin C genannt, welches im klinischen Versuch eine Schutzwirkung gegen Erkältungskrankheiten zeigt, dessen Bedeutung für die praktische Therapie jedoch nach wie vor umstritten ist (FORTH u. RUMMEL, 1996). Die abgesicherten Funktionen des Biotins, als Coenzym verschiedener Carboxylierungsreaktionen, können die beobachteten Wirkungen nicht ausreichend erklären, so daß zusätzliche Effekte, die erst in pharmakologischer Dosierung auftreten und für den therapeutischen Nutzen auf epidermale Strukturen verantwortlich sein sollen, diskutiert werden. Ziel der vorliegenden Untersuchung war es, unter Biotineinfluß gebildetes Klauenhorn auf mögliche Veränderungen in der Struktur, Ultrastruktur und Proteinzusammensetzung zu untersuchen. Im Anschluß an eine kritische Betrachtung der ausgewählten Methoden sollen die festgestellten Veränderungen sowohl im Hinblick auf ihre Bedeutung für die Funktion und Qualität des Klauenhornes, als auch im Hinblick auf einen möglichen Wirkungsmechanismus von Biotin diskutiert werden.

Methodik

Zur Gewinnung der für die Laboruntersuchungen benötigten Proben wurde ein Feldversuch mit Kontrollgruppe durchgeführt. Die Kombination aus klinischer Studie in einem normalen Betrieb mit den speziellen morphologischen und biochemischen Laboruntersuchungen stellt den entscheidenden Vorteil zu den vorangegangenen Untersuchungen bei Pferd, Schwein und Rind (BROOKS et al., 1977; COMBEN et al., 1984; NIETLISBACH u. TRIEBEL ,1988) dar und

sollte ein möglichst umfassendes und auf die Praxis anwendbares Bild über die Biotinwirkung auf die Klauenhornqualität beim Rind ermöglichen. Die Nachteile dieser Untersuchung ergeben sich aus den im Feldversuch nie völlig konstanten äußeren Bedingungen, sowie aus der Tierzahl, die zur Begrenzung des Aufwandes zwangsläufig gering sein muß und nicht in jedem Fall allgemeingültige, statistisch abgesicherte Aussagen erlaubt.

Die Biotin- bzw. Placeboapplikation in beiden Gruppen erfolgte, wie die Ergebnisse der Untersuchung des Biotingehaltes in der Milch zeigen, über den gesamten Versuchszeitraum korrekt. Es kam jedoch zu Schwankungen im Biotingehalt des Zusatzfuttermittels der supplementierten Gruppe, so daß die angestrebte Menge von 20 mg pro Tier und Tag zwischenzeitlich unterschritten wurde. HUNKELER (1996) hatte ähnliche Probleme und schlägt die Verabreichung des Biotins in Pelletform vor, um dem Problem einer Entmischung vorzubeugen.

Während sich die klinische Untersuchung einschließlich Palpation der Klauengrundfläche als einfache und aussagekräftige Methode zur makroskopischen Beurteilung des Klauenzustandes erwies, konnten mit dem Shore C- Härteprüfgerät keine reproduzierbaren Ergebnisse ermittelt werden. Der für die Härtemessung ausgewählte Ballenhornabschnitt im Bereich der Prädilektionsstelle des RUSTERHOLZschen Klauensohlengeschwüres ist zwar aus klinischer Sicht ohne Zweifel interessant, aber, wie auch SCHMID (1995) feststellte, aufgrund der oft stark zerklüfteten Oberfläche für die Anwendung dieses Gerätes ungeeignet. Zumindest für den Bereich der Fußungsfläche muß daher der Empfehlung von WEBB et al. (1984) widersprochen werden, Shore-Härteprüfgeräte als diagnostisches Werkzeug zur Bestimmung des Klauenstatus auch unter Feldbedingungen einzusetzen. Als Entnahmestelle für die Hornproben erwies sich dieser Klauenteil hingegen als geeignet, da ausreichend große Hornstücke gewonnen werden konnten und die definierte Lokalisation die Gewinnung vergleichbarer Proben von den verschiedenen Tieren bei den verschiedenen Terminen ermöglichte. Schwieriger war dies im Bereich der weißen Linie, die bei der Rinderklaue, im Gegensatz zum Pferdehuf, äußerlich nur schwer erkennbar ist, so daß Material aus diesem Bereich ausschließlich für die lichtmikroskopischen Untersuchungen genutzt werden konnte.

Für die strukturellen Untersuchungen wurden Methoden ausgewählt, die eine Beurteilung der drei Faktorengruppen, die die Hornqualität bestimmen, ermöglichen: Intrazelluläre Faktoren, interzelluläre Faktoren und die Architektur des Hornzellverbandes (MÜLLING et al., 1994).

Lichtmikroskopische Untersuchungen von Hornproben biotinsupplementierter Tiere wurden bereits von SCHMID (1995), LEU (1987) und ZENKER (1991) durchgeführt. Diese Autoren legten den Schwerpunkt auf die Untersuchung der Architektur des Hornzellverbandes und auf pathologische Veränderungen des Hornes in Form von Mikrorissen und erweiterten

Markräumen. Bei den eigenen Untersuchungen wurde vor allem das histochemische Reaktionsverhalten der Hornzellen mit verschiedenen Reagenzien beurteilt. Dabei wurden ausschließlich die Bereiche beurteilt, die lichtmikroskopisch keine pathologischen Veränderungen erkennen ließen. Dieses Vorgehen wurde gewählt, da bei der Herstellung histologischer Präparate aus Huf- oder Klauenhorn immer auch artifizielle Zusammenhangstrennungen entstehen, die nicht oder nur schwer von den intra vitam entstandenen Rissen zu unterscheiden sind. Außerdem sollten die histochemischen Reaktionen bereits Hinweise auf mögliche biotinbedingte Strukturveränderungen bei den einzelnen Hornzellen geben, denen dann in der elektronenmikroskopischen Untersuchung genauer nachgegangen werden sollte. Transmissionselektronenmikroskopische Untersuchungen an Hornproben biotinsupplementierter Tiere wurden in der vorliegenden Untersuchung erstmals durchgeführt. Voraussetzung für die Anwendbarkeit dieser Methode für eine derart spezifische Fragestellung waren die grundlegenden Untersuchungen zur Ultrastruktur von Huf- und Klauenhorn (ANTHAUER, 1996; BUDRAS et al., 1996; MÜLLING, 1994; PELLMANN et al., 1993; WARZECHA, 1993), die in den letzten Jahren durchgeführt wurden. Die TEM-Untersuchung erwies sich zwar als technisch aufwendige, aber sehr aussagekräftige Untersuchungsmethode zur Beurteilung der Hornqualität vor und nach einer Biotinsupplementierung. Die erhobenen Befunde zur intrazellulären Ultrastruktur, vor allem aber zur Struktur des Interzellularkittes, waren lichtmikroskopisch nicht erkennbar. Ähnliche Erfahrungen machte auch MÜLLING (1993) mit einem Modellversuch zur Wirkung von Gülle und Harnstoff auf das Klauenhorn, so daß die Transmissionselektronenmikroskopie als sehr empfindliche Methode für die Untersuchung auch anderer Einflußfaktoren auf die Hornqualität empfohlen werden kann. Die Nachteile dieser Untersuchung liegen in der geringen Größe des jeweils untersuchten Gewebeabschnittes, die eine sorgfältige Probenauswahl, eine ergänzende lichtmikroskopische Untersuchung und genaue Kenntnisse über die „normale“ Ultrastruktur voraussetzen, um repräsentative Befunde zu erlangen.

Die elektrophoretische Untersuchung der Hornproben wurde durchgeführt, da sie die Methode der Wahl für die Analyse der Proteinzusammensetzung von Zellen und Geweben darstellt und sich aus der Literatur zahlreiche Hinweise eines möglichen Einfluß von Biotin auf die Proteinsynthese ergeben. Die Untersuchungen von FRITSCHE (1990) und SARASIN (1994) zeigen, daß ein solcher Einfluß auch in kultivierten Keratinozyten nachweisbar ist. Ob, und inwieweit, eine Biotinsupplementierung die Protein-, insbesondere Keratinsynthese der Klauenepidermiszellen beeinflußt, ist jedoch ungeklärt. Zur Extraktion der Proteine aus dem Klauenhorn wurde die von GROSENBAUGH und HOOD (1992) erfolgreich am Pferdehuf eingesetzte

Methode mit Harnstoff verwendet. Trotzdem erwies sich die Extraktionsmethode nicht als zuverlässig, was an den unterschiedlichen Mengen extrahierbarer Proteine und an dem manchmal nicht vollständig reproduzierbarem Bandenmuster nach nochmaliger Verwendung der selben Probe deutlich wurde. Die Verwendung einer alternativen Extraktionsmethode mit Lämmli-Puffer in mehreren Kontrollversuchen, war jedoch weitaus ineffektiver, so daß letztlich der Methode von GROSENBAUGH und HOOD (1992) der Vorzug gegeben wurde. In Anbetracht der Unvollkommenheit der Methode ist die Interpretation der Ergebnisse vorsichtig zu formulieren.

Der Vorteil der eigenen Untersuchung gegenüber den vorangegangene Studien zum Thema Biotin liegt in der Vielfalt der angewendeten Methoden, die von der makroskopisch-klinischen Untersuchung im Bestand bis hin zur molekularbiologischen Untersuchung des Klauenhornes reichen. Da die klinische Wirksamkeit des Vitamins in der Literatur hinreichend beschrieben ist, sollten dabei schwerpunktmäßig die Lokalisation und der mögliche Mechanismus einer Biotinwirkung durch die modernen Methoden der Transmissionselektronenmikroskopie und der Elektrophorese untersucht werden.

Biotingehalt in der Milch

Zur Überprüfung der korrekten Verabreichung des Biotins wurde bei allen vier Terminen eine Biotingehaltsbestimmung in der Milch vorgenommen. Ohne Biotinzulage, also beim ersten Termin und in den Proben der Kontrolltiere wiesen die Milchproben Biotingehalte zwischen 5 und 26 µg/ l, im Mittel zwischen 12,6 µg/l und 15µg/l, auf. Sie liegen damit deutlich unterhalb des von BONJOUR (1984) für Kuhmilch angegebenen Wert von 143 nmol/l (entspricht 34,9 µg/l) und ebenfalls unterhalb dem von KLÜNTER und STEINBERG (1993) ermittelten mittleren Gehalt von 20,2 ± 4 µg/l. Ursache für diese Abweichungen ist wahrscheinlich ein geringerer Biotingehalt im Grundfutter der Tiere unseres Versuches. Falsch wäre es jedoch, hieraus auf eine Biotinunterversorgung der Tiere zu schließen, da es keine Untersuchungen über Grenzwerte des Biotingehaltes in der Milch gibt, die eine Beurteilung des Biotinstatus von Rindern ermöglichen. Während der Milchbiotingehalt in der Kontrollgruppe konstant blieb, erhöhte er sich in der Biotingruppe in den Proben vom zweiten Termin auf im Mittel 171 µg/l und lag somit über den von KLÜNTER und STEINBERG (1993) angegebenen Wert (138,7 µg/l) bei einer täglichen Zugabe von 20 mg pro Tier und Tag. Bei den folgenden beiden Terminen lagen die eigenen Ergebnisse dann mit im Mittel 80 µg/ bzw. 83 µg/l unterhalb dieses Wertes. Auf das Problem der Entmischung des Futters wurde bereits eingegangen und die schwankenden Werte bei den vier Terminen in Abhängigkeit vom ermittelten Biotingehalt

im Futter bestätigen die Aussage von KLÜNTER und STEINBERG (1993), daß die Biotinausscheidung in der Milch proportional zur Biotinaufnahme ist. Diese Ergebnisse zeigen, daß die Biotingehaltsbestimmung in der Milch bei laktierenden Tieren eine mindestens gleichwertige Alternative zur Untersuchung von Blutproben darstellt. SCHMID (1995) und HUNKELER (1996) hatten mit Blutproben gearbeitet und teilweise Plasmabiotingehalte unterhalb ihres selbst festgelegten Grenzwertes von 1000 ng/l bei supplementierten Tieren festgestellt. Sie führten diese niedrigen Gehalte auf Fehler in der Applikation zurück. Bedenkt man jedoch die tageszeitlich und individuell unterschiedlichen Halbwertszeiten von Biotin im Plasma, die nach FRIGG et al. (1993 b) zwischen 8 und 18 Stunden schwanken, könnte auch der zeitliche Abstand zwischen Biotinaufnahme und Probenentnahme zu solchen Werten geführt haben. Eine aliquote Milchprobe aus Morgen- und Abendgemelk hingegen repräsentiert eine Periode von 24 h bei jedem Tier und macht somit die einzelnen Tiere und ihren Biotinstatus besser vergleichbar.

Klinische Befunde

Die klinischen Befunde erfordern eine getrennte Abhandlung von Hinter- und Vorderklauen. Durch die Anbindehaltung auf Kurzständen mit Gitterrost waren die Vorder- und Hintergliedmaßen während des Versuchszeitraumes völlig verschiedenen Umwelteinflüssen ausgesetzt. Die Ergebnisse der Untersuchung der Hinterklauen bestätigen im wesentlichen die Resultate vorangegangener Untersuchungen beim Rind (DISTL u. SCHMID, 1994; NIETLISBACH u. TRIEBEL, 1988), aber auch bei Pferd (COMBEN et al., 1984; JOSSECK, 1991; LEU, 1987) und Schwein (BROOKS et al., 1977), daß die Langzeitverabreichung von Biotin das Vorkommen und den Schweregrad von Klauen- bzw. Hufläsionen vermindert. Einzig HUNKELER (1996) stellte beim Rind keine Beeinflussung der Klauengesundheit durch Biotinsupplementierung fest. Vor Versuchsbeginn wurde der klinische Status der Hinterklauen in der Kontrollgruppe besser eingestuft als in der Biotingruppe. In beiden Gruppen waren Ballenerosionen, Dermatitis interdigitalis und blutige Imbibitionen des Klauenhornes im Bereich der Fußungsfläche die häufigsten Läsionen. Nachdem es in den ersten vier Versuchsmonaten zu einer leichten, nicht eruierbaren Verschlechterung in beiden Gruppen kam, wurde nach acht Monaten und noch deutlicher nach zwölf Monaten in der Biotingruppe eine Verbesserung des klinischen Zustandes der Hinterklauen festgestellt, während in der Kontrollgruppe entweder keine Änderung oder sogar eine Verschlechterung zu beobachten war. Der Unterschied zwischen beiden Gruppen bezüglich der Notenentwicklung von Termin I zu Termin III und IV erwies sich als statistisch signifikant ($p < 0,05$). Mit Ausnahme der Ballenerosionen gingen alle festgestellten

Läsionen in der supplementierten Gruppe in Häufigkeit und Schweregrad zurück, während sie in der Kontrollgruppe gleich blieben oder anstiegen. Der Rückgang der Anzahl von Klauensohlengeschwüren und blutigen Imbibitionen bei den supplementierten Rindern ist im Einklang mit den Ergebnissen von DISTL u. SCHMID (1994), SCHMID (1995), sowie NIETLISBACH u. TRIEBEL (1988). Ballenerosionen kamen hingegen auch nach zwölf Monaten Supplementierung unverändert häufig vor, wobei jedoch mittel- bis hochgradige Veränderungen seltener zu beobachten waren als zu Versuchsbeginn. Auch SCHMID (1995) konnte bei seinen Tieren keine Besserung oder gar Ausheilung der Ballenerosionen an den Hinterklauen feststellen und führt dies auf die ständige Feuchtigkeit, denen die Hintergliedmaßen ausgesetzt waren, zurück. Ständige Feuchtigkeit begünstigt nach BLOWEY (1993) die Entstehung von Ballenerosionen und wirkte auch in unserem Versuch fortwährend in Form von Gülle und Spritzwasser[1] auf die Hinterklauen ein. Scheinbar im Widerspruch stehen diese Ergebnisse zu den Befunden bei biotinsupplementierten Schweinen (BROOKS et al., 1977; DE JONG u. SYTSEMA, 1983; PENNY et al., 1980), bei denen vor allem Erosionen und Zusammenhangstrennungen im Ballenbereich auf die Biotinsubstitution ansprachen. Betrachtet man jedoch die Kontrollgruppe unseres Versuches, so zeigt sich, daß es bei diesen Tieren im Laufe des Jahres zu einer deutlichen Zunahme der Anzahl der Ballenerosionen insgesamt (Verdoppelung der Anzahl betroffener Tiere auf 56%) und der mittel- bis schwergradigen Veränderungen kam. In der Biotingruppe hingegen stieg die Anzahl insgesamt nur leicht an und die Veränderungen waren, ähnlich wie bei den Untersuchungen von DISTL und SCHMID (1993), weniger schwer ausgeprägt. Besonders bemerkenswert an den eigenen Untersuchungen und denen von DISTL und SCHMID (1993) ist, daß die zu Versuchsbeginn regelmäßig mit den Ballenerosionen assoziiert aufgetretenen Entzündungen des Zwischenklauenspaltes nach zwölf Monaten Supplementierung, im Gegensatz zur Kontrollgruppe, nicht mehr vorkamen. Dies spricht für eine Verbesserung der Hornqualität im Sinne verbesserten Resistenz gegen Infektionen.

An den Vorderklauen konnte keine Verbesserung des klinischen Zustandes in der Biotingruppe festgestellt werden. Weder der Vergleich der verschiedenen Termine noch der Gruppenvergleich lassen auf einen Einfluß der Biotinsupplementierung schließen. Die Ausgangslage war in beiden Gruppen zu Versuchsbeginn deutlich besser als an den Hinterklauen, zwei Drittel der Tiere bekamen Noten zwischen 1 und 2, was sich über den gesamten Versuchsablauf nur geringfügig änderte. Die Art der festgestellten Läsionen war die gleiche wie an den Hinterklauen, sie traten jedoch mit Ausnahme der blutigen Imbibitionen nur sporadisch auf. Die Ursachen für das Vorkommen dieser Blutungen können vielfältig sein (BLOWEY, 1993),

[1] Die Gitterroste wurden regelmäßig mit Wasser gesäubert

die Tatsache daß die Tiere vorne sehr harte und plangeschliffene Klauen durch die trockene Betonunterlage aufwiesen, läßt einen verstärkten Druck auf die Lederhaut durch den Verlust der physiologischen Hohlkehlung und eine herabgesetzte Elastizität des Ballenbereiches als wahrscheinliche Ursache in Frage kommen. Da Biotin weder einen Effekt auf die Hornbildungsrate (JOSSECK, 1991; LEU, 1987; SCHMID, 1995) noch auf den Hornabrieb (JOHNSTON u. PENNY, 1989) zu haben scheint, ist ein positiver Effekt des Vitamins bei einer solchen Problematik unwahrscheinlich.

Letztlich führen die Ergebnisse der klinischen Untersuchung zu dem gleichen Schluß, zu dem auch die vorangegangenen klinischen Studien geführt haben: eine tägliche Zufütterung von Biotin hat auch beim Rind einen positiven Einfluß auf das Vorkommen und den Schweregrad verschiedener Klauenläsionen, stellt aber nur einen Baustein in einem multifaktoriellen Geschehen dar. Bereits COMBEN et al. (1984) warnten davor, in Biotin ein Allheilmittel für Hufkrankheiten zu sehen. Die Bedeutung anderer Faktoren für die Horn- und Klauenqualität wird immer wieder betont, wobei vor allem auf genetische Einflüsse (DE JONG u. SYTSEMA, 1983; JOSSECK, 1991) und den Einfluß der Haltungsbedingungen (DIETZ et al., 1971; ZENKER, 1991) hingewiesen wird. Die Bedeutung solcher Faktoren zeigt sich in den eigenen Ergebnissen vor allem durch die Unterschiede zwischen Vorder- und Hinterklauen, sowie an den zwei Tieren, die trotz der Supplementierung eine Verschlechterung des klinischen Zustandes der Hinterklauen zu Versuchsende aufwiesen.

Lichtmikroskopische Befunde

Die lichtmikroskopischen Untersuchungen ergaben keine Hinweise auf biotinbedingte Änderungen in Form und Anordnung der Hornzellen oder in der Architektur des Hornzellverbandes. Zu den Ergebnissen von KEMPSON et al. (1989), die eine um 50 % erhöhte Röhrchendichte im Kronhorn biotinsupplementierter Schweine im Vergleich zur Kontrollgruppe beobachteten, können durch die eigenen Befunde in Ballenhorn und weißer Linie sowie durch die Ergebnisse von SCHMID (1995) im Kronhorn der Rinderklaue keine Parallelen gefunden werden. Im Unterschied zu der eigenen Untersuchung und der von SCHMID (1995) beruhen die Befunde von KEMPSON und Mitarbeitern (1989) einzig auf dem Vergleich zur Kontrollgruppe, ohne daß die Röhrchendichte der supplementierten Tiere vor Beginn der Biotinzulage bestimmt wurde. Die Zunahme der Röhrchendichte, die auch bei supplementierten Pferden bislang nicht festgestellt wurde (ZENKER, 1991), könnte daher auch auf zufälligen individuellen Unterschieden zwischen beiden Gruppen oder auf Meßfehlern beruhen.

Auch die histochemischen Untersuchungen ergaben keinen Hinweis auf biotinbedingte Strukturveränderungen im Klauenhorn, sondern bestätigten, mit Einschränkungen, die Befunde von MÜLLING et al. (1994) sowie BUDRAS et al. (1996) zur Histochemie in normalem Ballenhorn und weißer Linie. Die Einschränkungen ergeben sich vor allem aus der Rhodamin B-Färbung, die sich nach MÜLLING (1993) als Methode zum Nachweis von Veränderungen in der Verhornung im Sinne einer Synthesestörung der Keratinproteine eignet. Die eigenen Ergebnisse zeigen jedoch, daß eine verminderte oder fehlende Anfärbbarkeit mit Rhodamin B unabhängig von Verhornungsstörungen auch mit dem Alter der Hornzellen zusammenhängen kann. Besonders deutlich wird dies im Reaktionsverhalten der Hornblättchen, die sich in den Untersuchungen von BUDRAS et al. (1996) deutlich mit Rhodamin B anfärben, während in den eigenen, vergleichsweise weiter distal entnommenen, Präparaten die Hornblättchenbasen und die im Zentrum des Blättchen gelegenen Hornzellen nur schwach oder gar nicht reagieren. Genau diese Blättchenabschnitte sind es, die nach den Untersuchungen von DIRKS (1985) und BUDRAS et al. (1996) zuerst verhornen. Die vor allem zur Beurteilung der Zellgrenzen und des Interzellularraumes eingesetzten Reaktionen mit PAS und Sudanschwarz schienen unabhängig vom Alter der Hornzellen, erbrachten aber ebenfalls keinen Hinweis auf eine Biotinwirkung. Im Gegensatz zu den histologischen Untersuchungen von Biotinmangelsymptomen (FRIGG u. TORHORST, 1980; GEYER et al., 1981 u. 1984; GLÄTTLI et al., 1974) erscheinen die verwendeten lichtmikroskopischen Methoden als zu wenig empfindlich für die Untersuchung des Effektes einer Biotinsupplementierung. Dieses Ergebnis ist wenig überraschend, wenn man bedenkt, daß Haut- und Klauenveränderungen bei Biotinmangel bereits makroskopisch erkennbar sind und sich entsprechend massive pathohistologische Epidermisveränderungen nachweisen lassen, während die Biotinüberversorgung sich makroskopisch meist nur graduell und individuell unterschiedlich deutlich äußert. Auch kann von der Biotinüberversorgung nicht die Umkehrung der Verhältnisse bei Biotinmangel erwartet werden. Epidermale Veränderungen beim experimentell erzeugten Biotinmangel erlauben zwar Rückschlüsse auf biotinabhängige Strukturen, aber die von BITSCH und BARTEL (1994) als „eigenständige Effekte von Biotin in pharmakologischer Dosierung unabhängig von Biotinmangelerscheinungen“ vermuteten Auswirkungen einer Biotinsupplementierung könnten auch an völlig anderen Strukturen ansetzen.

Transmissionselektronenmikroskopische Untersuchungen

Die TEM-Untersuchungen erbrachten drei Hauptunterschiede zwischen den Hornproben, die nach Biotinsupplementierung entnommen wurden, und dem Anfangsstatus bzw. den Proben

der Kontrolltiere. Zwei dieser Unterschiede, die Verringerung der Anzahl intrazellulärer Fetttropfen und die verbesserte Homogenität des Interzellularkittes, lassen eine Biotinwirkung auf den Fettstoffwechsel vermuten, während die deutliche Zunahme der intrazellulären Marmorierung nach Biotinsupplementierung auf einen geänderte Proteinzusammensetzung der Hornzellen schließen läßt. Alle drei Befunde waren quantitativ und in individuell unterschiedlicher Deutlichkeit ausgeprägt.

So wurden beispielsweise auch nach zwölf Monaten Supplementierung noch Fetttropfen innerhalb der Hornzellen gesehen, jedoch nicht mehr in dem Ausmaß wie zum Teil in den Präparaten vom ersten Termin bzw. in den Kontrollproben. Wie deutlich die Abnahme im Vergleich zum ersten Termin desselben Tieres ausfiel, war dabei abhängig vom jeweiligen Anfangsstatus, so daß bei Tieren, die bereits eine geringe Anzahl intrazellulärer Lipidtropfen beim ersten Termin aufwiesen zum Teil keine weitere Verringerung im Laufe des Versuches nachweisbar war. Bei zwei Drittel der untersuchten Tiere wurde jedoch eine solche Abnahme intrazellulärer Fetttropfen beobachtet, bei der Hälfte dieser Tiere war ein deutlicher Unterschied zu den Proben vom ersten Termin vorhanden. Das Auftreten intrazellulärer Lipidtropfen in den Hornzellen des proximalen Ballenabschnittes gilt, ähnlich wie intrazellulär eingeschlossenes Glykogen und das Auftreten von Kernresten nach MÜLLING (1993) als Kriterium für eine unvollständige Verhornung bei hoher Proliferationsrate und ist typisch für den proximalen Abschnitt des Ballensegmentes. Die Bedeutug der intrazellulären Lipide für die mechanischen Eigenschaften der Hornzelle und somit für die Hornqualität ist ungeklärt. Denkbar wäre, daß sie ebenso wie die Keratinfilamente und die keratinfilamentassoziierten Proteine (BERTRAM u. GOSLINE, 1987) den intrazellulären Wassergehalt und somit die mechanischen Eigenschaften der Hornzelle beeinflussen. Sie könnten, ähnlich wie MÜLLING (1993) dies für die interzellulären Kittseen im Ballenhorn vorschlägt, eine Wasserkissenfunktion innerhalb der Hornzellen ausüben, die den Hornzellen zusätzliche Elastizität und somit eine, vor allem im Ballenhorn, durchaus erwünschte Eigenschaft verleiht. Eine sehr große Anzahl dieser intrazellulären Lipideinschlüsse und das Vorkommen einzelner besonders großer Tropfen, wie es bei den Proben vom ersten Termin häufig beobachtet werden konnte, kann jedoch auch im Sinne einer schlechten Hornqualität gewertet werden, da sie „Fremdkörper“ im Zytoskelett darstellen und als Materialinhomogenität die Stabilität der einzelnen Hornzellen herabsetzen. Intrazelluläre Lipidtropfen stellen eine Energiereserve der Zellen dar (BUDRAS et al., 1996). Ihr verringertes Vorkommen nach Biotinsupplementierung könnte durch eine verstärkte Nutzung dieser Energie im Laufe des Keratinisierungsprozesses erklärt werden. Eine solche Biotinwirkung wäre vor allem dann von Bedeutung, wenn die Energiebereitstellung (ATP)

aus Kohlenhydraten nur unzureichend ist. Hier könnte dann innerhalb der Epidermiszellen, ähnlich wie BITSCH und BARTEL (1994) dies für den Haarfollikel vorschlagen, eine alternative Energiegewinnung über den Abbau ungradzahliger Fettsäuren stattfinden. Ein entscheidender Schritt dieses Abbaus und die Voraussetzung für den Eintritt in den Citratzyklus ist die Umwandlung von Propionyl-CoA zu Methylmalonyl-CoA, der durch die Propionyl-CoA-Carboxylase vermittelt wird und somit biotinabhängig ist (MOSS u. LANE, 1971). Damit dieser „Ersatzweg“ optimal genutzt werden kann, muß Biotin in genügender Menge, nach BITSCH und BARTEL (1994) eventuell sogar in pharmakologischer Dosierung, vorhanden sein. Eine verstärkte Energiebereitstellung innerhalb der Zellen kann sich auf verschiedene Syntheseprozesse der Keratinisierung auswirken und somit weitreichendere Folgen für die Hornqualität haben als dies die Menge intrazellulärer Lipidtropfen vermuten läßt. Von besonderer Bedeutung könnte ein solcher Wirkungsmechanismus vor allem im proximalen Abschnitt des Ballensegmentes sein. Dieser Bereich ist nach MÜLLING (1993) vor allem deshalb eine Prädilektionsstelle für Klauenerkrankungen, da eine hohe Proliferationsrate der Zellen einer vergleichsweise kleinen Papillarkörperoberfläche gegenübersteht. Da die Ernährung der Epidermiszellen ausschließlich durch Diffusion erfolgt, kann ein sinkendes Konzentrationsgefälle schnell zu einer Unterversorgung der Epidermis führen, gefolgt von einer herabgesetzten Hornqualität (MÜLLING et al., 1994).

Der zweite, bei der Mehrheit (75%) der supplementierten Tiere aufgetretene Unterschied betrifft die Ultrastruktur des Interzellularkittes. Während Anzahl, Größe und Form der Erweiterungen des Interzellularraumes über den gesamten Versuchszeitraum gleich beurteilt wurden, wies der Interzellularkitt in den Proben vom dritten und vierten Termin eine deutlich stärkere Homogenität auf als bei Termin I und in den Präparaten der Kontrolltiere. Diese Beurteilung beruht auf zwei Beobachtungen: Zum einen wurden kaum noch Erweiterungen gesehen, die elektronenoptisch ganz oder teilweise leer waren, zum anderen erschien die Struktur des MCM nach Biotinsupplementierung als überwiegend feinkörnig, bei mittelgradiger Osmiophilie während er in vielen Nullproben heterogen und häufig nur schwach osmiophil war. Die Ursachen für den Mangel an Kittmaterial in den Proben vom ersten Termin sowie in den Kontrollproben können vielfältig sein. Da das MCM ein Sekretionsprodukt der Epidermiszellen ist (WOLFF u. WOLFF-SCHREINER, 1976) könnte es sich um eine herabgesetzte Synthese- und oder Ausschleusungsrate von MCM während der Keratinisierung bzw. während der terminalen Differenzierung handeln. Da jedoch die Erweiterungen des Interzellularraumes zwischen den Hornzellen nicht präformiert sind, sondern ihre Größe von der Menge des ausgeschleusten Materials abhängt (MÜLLING, 1993) wäre in einem solchen Fall

eher ein verkleinerter aber gefüllter Interzellularraum zu erwarten. Wahrscheinlicher ist daher die zweite Möglichkeit, daß nämlich Interzellularkitt in genügender Menge gebildet und auch ausgeschleust wurde und später aus dem Interzellularraum herausgelöst wurde. Für diesen Verlust sind verschiedene Ursachen denkbar. Er könnte artifiziell durch die verschiedenen Bearbeitungsgänge beim Herstellen der elektronenmikroskopischen Präparate herbeigeführt sein. Trotz der Fixierung in Osmiumtetroxid lösen sich möglicherweise beim Entwässern der Proben in der Alkoholreihe lipidhaltige Bestandteile aus dem Interzellularraum. Chemische oder mechanische Einflüsse, die zur Herauslösung von Kitt geführt haben, sind jedoch auch vor der Probenentnahme, also am Tier, denkbar. Ein mechanisches Herausbröckeln könnte in Zusammenhang mit der ständigen Druckbelastung des Ballenhornes stehen. Nach BUDRAS und HUSKAMP (1995) sowie ANTHAUER (1996) ist bei solchen Belastungen eine besondere Elastizität des Interzellularkittes gefordert. Ein im Verhältnis zu den Hornzellen zu starrer Kitt neigt nach diesen Autoren zum Einreißen und Herausbröckeln. Möglich und aufgrund der beschriebenen Haltungsbedingungen wahrscheinlich wäre auch ein chemisches Herauslösen des MCM durch Gülleeinwirkung. Im Modellversuch konnte MÜLLING (1993) zeigen, daß die Inkubation von Hornproben in Gülle zu einer massiven Herauslösung von Interzellularkitt führt, wobei die resultierenden elektronemikroskopischen Bilder dieser Präparate große Ähnlichkeit mit den eigenen Präparaten vom ersten Termin aufweisen. Beide sind durch die perlschnurartig aufgereihten elektronenlichten Bezirke im Interzellularraum charakterisiert. Unabhängig davon, welche der genannten Faktoren der beschriebenen Struktur des Interzellularraumes ursächlich zugrunde liegen, führen die Befunde vom dritten und vierten Termin zu der Schlußfolgerung, daß ein besserer Erhaltungsgrad des Interzellularkittes, bei weitgehend konstanten äußeren Bedingungen, auf eine geänderte Struktur und Zusammensetzung des ausgeschleusten Materials zurückzuführen ist. Unterstützt wird diese Hypothese durch die vergleichsweise homogenere und stärker osmiophile Ultrastruktur des MCM nach Biotinsupplementierung.

Der Interzellularkitt gilt als der bedeutsamste interzelluläre Faktor mit Einfluß auf die Hornqualität (PELLMANN et al., 1993). Seine Hauptfunktion im Horn des Zehenendorganes besteht in der Herstellung einer festen Verbindung zwischen den Hornzellen der einzelnen Segmente (ANTHAUER, 1996; BUDRAS u. BRAGULLA, 1991; MÜLLING, 1993; SEIDEL, 1992). Die in der äußeren Haut als Hauptfunktion des MCM betrachtete Aufgabe einer semipermeablen Barriere (ELIAS, 1981; LANDMANN, 1986 u. 1988; ODLAND u. HOLBROOK, 1981) gilt im Huf- (ANTHAUER, 1996) und Klauenhorn (MÜLLING, 1993) in abgewandelter Form, wobei segmentspezifische Unterschiede bestehen, die von der Anzahl, Größe und Form der

interzellulären Erweiterungen und der biochemischen Zusammensetzung des Interzellularkittes abhängen. Im weich-elastischen Ballenhorn ermöglichen die lokalen Ansammlungen von Interzellularkitt in den, auch in den eigene Untersuchungen festgestellten, zahlreichen großblasigen Erweiterungen eine flexible Verbindung der Hornzellen (MÜLLING et al., 1994). Die beim vierten Termin sichtbare, feinkörnige und deutlich osmiophile Ultrastruktur des Interzellularkittes weist nach diesen Autoren auf einen hohen Lipidanteil des MCM hin. Dieser Lipidanteil ermöglicht eine regulierende Eigenschaft des Kittes auf den Wassergehalt und somit die Materialeigenschaften des gesamten Hornzellverbandes. Nach MÜLLING (1993) besteht die regulierende Funktion sowohl in einer Barriere gegen Wasserverluste als auch in einer Wasserspeicherfunktion. Letztere wird dabei vor allem von den großen interzellulären Kittseen ausgeübt. Eine dritte wichtige Funktion des Interzellularkittes kann nach ANTHAUER (1992) in der Abdichtung des Hornzellverbandes gegen das Eindringen und Aufsteigen von Infektionserregern gesehen werden. Die in den Präparaten vom ersten Termin beschriebenen Strukturveränderungen des Interzellularkittes lassen daher auf einen Funktionsverlust in dreifacher Hinsicht schließen: Schlechterer Zellzusammenhalt, eingeschränkter Schutz vor Hypo- und/oder Hyperhydratation und herabgesetzte Barrierefunktion gegen aufsteigende Infektionen. Die nach Biotinsupplementierung festgestellte, überwiegend vollständige Füllung des Interzellularraumes mit einem homogenen, stark fetthaltigen Interzellularkitt kann daher für das Ballensegment im Sinne einer Verbesserung der Hornqualität gedeutet werden.

Daß Biotin eine Wirkung auf die Synthese des Interzellularkittes hat, ist bereits von zahlreichen Untersuchern gemutmaßt worden. Bei Biotinmangel kommt es zu Abweichungen in der Lipidzusammensetzung der Haut (LOGANI, 1977; PROUD et al., 1989). Neben einer Abnahme des absoluten Fettgehaltes verändert sich auch das Fettsäuremuster, wobei vor allem der Gehalt an langkettigen Fettsäuren, wie der Linolsäure, sinkt (PROUD et al., 1989). DAKISHNAMURTI und CHAUHAN (1989) vergleichen die Hautveränderungen bei Biotinmangel mit denen eines Mangels an essentiellen Fettsäuren. Beide gehen nach ihrer Auffassung mit einer Störung der Barrierefunktion der Haut einher. WÄSE et al. (1997) stellten in der Haut von Biotinmangelhühnern ein Fehlen von MCGs im Stratum spinosum und einen stark vergrößerten Interzellularraum im Stratum corneum der Epidermis fest.

Die Lipide der Hornschicht sind nach LANDMANN (1988) aus Ceramiden, freien Fettsäuren und Steroiden zusammengesetzt. Die freien Fettsäuren und aliphatischen Seitenketten der Ceramide bestehen dabei überwiegend aus langkettigen, gesättigten oder einfach ungesättigten Fettsäuren (ELIAS et al., 1977; WERTZ u. Downing, 1983) mit einem hohen Anteil an

Linolsäure (WERTZ u. DOWNING, 1982). Die Ursache für eine gestörte Zusammensetzung des Interzellularkittes bei Biotinmangel sind somit vor allem in einer Störung der Fettsynthese während der Keratinisierung zu suchen. Drei der biotinabhängigen Enzyme, die Acetyl-CoA-Carboxylase (Bereitstellung von Malonyl-CoA für die Synthese langkettiger Fettsäuren), die Pyruvatcarboxylase (Bereitstellung von Oxalacetat zur Synthese von Citrat und letztlich Fettsäuresynthese) und die Propionyl-CoA-Carboxylase (Katabolismus ungradzahliger Fettsäuren) greifen direkt in den Fettstoffwechsel ein und können bei einer durch Biotinmangel hervorgerufenen Aktivitätsabnahme zu den beschriebenen Veränderungen führen.

Aus den Ergebnissen der Untersuchungen des Effektes einer Biotinsupplementierung lassen sich ebenfalls Hinweise einer Biotinwirkung auf die Qualität des Interzellularkittes ziehen, die sich vor allem in einem verbesserten Zusammenhalt der Hornzellen äußerte. Klinisch war dieser verbesserte Zusammenhalt durch einen Rückgang der Zusammenhangstrennungen der Hornkapsel ersichtlich (BROOKS et al., 1977; COMBEN et al., 1984). In der Materialprüfung äußerte er sich durch eine erhöhte Zerreißfestigkeit von Huf- und Klauenhornproben nach Biotinsupplementierung (GEYER, 1993; SCHMID u. GEYER, 1994). BITSCH und BARTEL (1994) schlußfolgerten aus diesen Ergebnissen, daß Biotin, über eine vermehrte Bildung von Kittsubstanz, zu einer Verbesserung der Hornqualität führt. Nach den Untersuchungen von BUDRAS u. GEYER (1989) und BUDRAS et al. (1992) ist eine vermehrte Produktion allerdings in der Regel mit einer herabgesetzten Qualität des Kittes verbunden und Ausdruck einer Verhornungsstörung. Die eigenen Ergebnisse lassen in der Konsequenz des bisher Gesagten auf eine geänderte Zusammensetzung des MCM nach Biotinsupplementierung schließen, die sich vor allem auf die Lipidkomponente des Kittes auswirkt. Über welchen biochemischen biotinabhängigen Mechanismus die Zusammensetzung des Interzellularkittes bei Biotinsupplementierung beeinflußt wird, läßt sich anhand der eigenen Ergebnisse nur vermuten. Wie bereits erwähnt, wäre eine vermehrte Energiebereitstellung durch ein erhöhtes Biotinangebot in den Keratinozyten ein möglicher Mechanismus. Denkbar ist auch eine Umkehr der Verhältnisse beim Biotinmangel in Form einer Aktivitätserhöhung aller drei am Fettstoffwechsel beteiligten biotinabhängigen Enzyme (s.o.). Es ist bekannt, daß die Carboxylaseaktivität in der Haut meist niedriger ist als in anderen Organen (SWICK u. KIEN, 1983), so daß sich eventuell bereits ein marginaler Biotingehalt in der Haut deutlich auswirkt, während die Carboxylaseaktivität in anderen Organen noch erhalten sein kann. Daraus läßt sich eine Theorie entwickeln, daß es in der Klauenepidermis zu einer Unterversorgung kommen kann, obwohl das Rind durch die Eigensynthese im Pansen als unabhängig von einer äußeren Biotinzufuhr gilt (FETTMAN, 1995) und ein unter Feldbedingungen auftretender Biotinmangel beim Rind

unbekannt ist. In Zeiten erhöhten Bedarfs, die nach BONJOUR (1977) und MCDOWELL (1989) durch Trächtigkeit, Laktation und Stress bedingt sein können, reicht möglicherweise die mikrobielle Synthese im Pansen nicht aus. Daraus resultierende marginale Plasmabiotingehalte würden sich dann zuerst in der Klauenepidermis und dort wiederum verstärkt in den bereits erwähnten Segmentabschnitten mit hoher Proliferationsrate und geringer Lederhautoberfläche auswirken. Dieser Faden ließe sich weiterspinnen, indem, selbst bei ausreichender Biotinbereitstellung im Blut, lokale Zirkulationsstörungen neben einer allgemeinen Unterversorgung der Klauenepidermis auch zu einem lokalen Biotinmangel und entsprechenden Verhornungsstörungen führen können. Letztlich müssen diese Überlegungen aber noch im Detail abgeklärt werden, da weder der Biotinbedarf beim Rind, noch das Ausmaß der Eigensynthese im Pansen, noch der Biotinbedarf von Epidermiszellen bisher ausreichend untersucht wurden.

Die dritte Veränderung in der Ultrastruktur der Hornzellen nach Biotinsupplementierung betrifft die Marmorierung der Hornzellen. Bei allen untersuchten Biotintieren, allerdings auch bei einem der Kontrolltiere, wurde eine starke, streifige Marmorierung der Zellen beim dritten und vierten Termin festgestellt, während beim ersten Termin eine homogene oder nur schwach marmorierte intrazelluläre Ultrastruktur vorhanden war. Eine derartige Marmorierung entsteht durch Unterschiede in der Elektronendichte der Keratinfilamente und der keratinfilamentassoziierten Proteine (BUDRAS et al., 1996). Solche Dichteunterschiede sind Ausdruck einer unterschiedlichen Affinität der verwendeten Kontrastmitteln zu den beiden Komponenten des Filament-Matrix-Komplexes (MÜLLING et al., 1994).

Art, Menge und Anordnung der synthetisierten Keratine und ihre Einbettung in keratinfilamentassoziierte Proteine sind für die Festigkeit der Hornzelle verantwortlich (BUDRAS u. HUSKAMP, 1995; BRAGULLA et al., 1992; REILLY u. KEMPSON, 1992). Die festgestellte Strukturänderung des Zytoskelettes nach Biotinsupplementierung läßt demnach auf ein verändertes mechanisches Verhalten der Hornzelle in Form einer modifizierten Festigkeit schließen.

Zusätzlich beeinflußt wird die Zytoarchitektur durch das Vorkommen flüssigkeitsgefüllter Hohlräume zwischen den Keratinmassen, von BUDRAS und HULLINGER (1990) als Spongiosität bezeichnet, sowie die, durch Organellenreste und paraplasmatische Substanzen hervorgerufene, Fleckung der Hornzellen (MÜLLING, 1993). Art und Menge der Keratinproteine und der IFAP wurden in dieser Arbeit durch Elektrophorese und Western Blot analysiert und werden an anderer Stelle besprochen. Die TEM-Untersuchungen erlauben vor allem Rückschlüsse auf die Anordnung der Filamente und ihre Interaktion mit den

Matrixproteinen, sowie das Ausmaß der intrazellulären Spongiosität und Fleckung. Das Horn des proximalen Abschnittes des Ballensegmentes der Rinderklaue ist nach MÜLLING et al. (1994) durch eine deutliche Marmorierung, eine ausgeprägte Spongiösität und eine starke Fleckung gekennzeichnet. Diese Struktur läßt auf eine elastische Verformbarkeit der Hornzellen schließen (PELLMANN et al., 1993) und ist neben der segmentspezifischen Architektur des Hornes und den bereits beschriebenen Besonderheiten des Interzellularkittes für die weich elastische Konsistenz des gesamten Hornzellverbandes in diesem Segment verantwortlich (MÜLLING et al., 1994). Eine ausgeprägte Spongiosität wurde bei den eigenen Untersuchungen nur in wenigen Präparaten vom ersten Termin gesehen, ansonsten wies das Horn während des gesamten Versuchszeitraumes eine überwiegend solide Zytoarchitektur auf. Die Fleckung ging nach Biotinsupplementierung zurück, was in erster Linie an der bereits beschriebenen Abnahme intrazellulärer Lipidtropfen lag. Kern- und Organellenreste hingegen wurden regelmäßig aber in individuell unterschiedlicher Menge bei allen Terminen gesehen. Die gefundene Anordnung der Keratinfilamente und ihre bevorzugte Ausrichtung, weitestgehend parallel zur Verhornungsgrenze, stimmen mit den Angaben von MÜLLING (1993) überein. Die überwiegend homogene Struktur der Zellen beim ersten Termin stehen jedoch im Widerspruch zu seinen Ergebnissen, genauso wie die extreme Marmorierung der unter Biotineinfluß gebildeten Hornproben, bei denen die Filamente haarsträhnenartig erkennbar waren. Nach ORFANOS et al. (1971) läßt eine so deutliche Abgrenzbarkeit der Filamente auf eine aufgelockerte Grundstruktur des Filament-Matrix-Komplexes schließen. Im Kronhorn des Pferdehufes gilt eine unzureichende Maskierung der Filamente durch die IFAP als pathologischer Befund, der auf eine Verhornungsstörung zurückzuführen ist (BUDRAS u. GEYER, 1989; BUDRAS et al., 1992). Würde es sich bei den untersuchten Proben vom dritten und vierten Termin jedoch um dyskeratotisches Horn handeln, müßte auch die Fleckung und Spongiosität der Zellen zunehmen (BRAGULLA u. MÜLLING, 1994) und die Qualität des Interzellularkittes wäre stark beeinträchtigt (BUDRAS u. GEYER, 1989). Vor allem aber hätten pathologische Veränderungen bereits makroskopisch und lichtmikroskopisch erkennbar sein müssen, was nicht der Fall war. Isoliert für sich betrachtet läßt die zunehmende Marmorierung nach Biotinsupplementierung daher nur auf ein geändertes, weniger intensives Bindungsverhalten der Keratinfilamente und der assoziierten Proteine schließen ohne daß die Ursachen hierfür ersichtlich sind. Nach BERTRAM und GOSLINE (1987) sind es im harten Horn des Pferdehufes vor allem die nicht-kovalenten Bindungen der Matrixproteine die, in Abhängigkeit vom Wassergehalt des Hornes, in unterschiedlicher Intensität geknüpft werden. Bei niedrigem Hydratationsgrad kommt es zu einer intensiven Verknüpfung, die die Verform-

barkeit der Hornzellen einschränkt. Das Material wird dadurch härter, aber auch spröde und weniger bruchfest. Im proximalen Ballenhorn könnte dieser Mechanismus noch stärker ausgeprägt sein, da es nach dem Prinzip der weichen Verhornung gebildet wird (WILKENS, 1963) und somit in einem größeren Ausmaß nicht-kovalente intra- und intermolekulare Bindungen enthält als hartes Horn (PARRY und STEINERT; 1995). Aus der Kette dieser Überlegungen läßt sich für die eigenen Befunde schlußfolgern, daß die Hornzellen nach Biotinsupplementierung einen höheren Hydratationsgrad und eine durch größere Flexibilität bedingte erhöhte Bruchfestigkeit gegenüber den Präparaten vom ersten Termin aufweisen. Für einen möglichen Wirkungsmechanismus von Biotin bedeutet dies einen Einfluß auf die Synthese oder posttranslationale Modifizierung der Hornproteine. Nach FRITSCHE et al. (1991) und SARASIN (1994) bewirkt eine Zugabe von Biotin zum Medium von epithelialen Zellkulturen eine geänderte Keratinsynthese. Nach eigener Ansicht ist es jedoch problematisch, diese Ergebnisse auf die komplexen Verhältnisse der epidermalen Differenzierung in der Rinderklaue einfach zu übertragen, weshalb zusätzlich zu den ultrastrukturellen Untersuchungen eine Proteinanlayse der Hornproben in der Elektrophorese durchgeführt wurde.

Elektrophorese und Western Blot

Die durchgeführte elektrophoretische Untersuchung unterscheidet sich in zwei wesentlichen Punkten von den bisher durchgeführten Analysen der Proteine in der Rinderepidermis. Zum einen wurde für die eigenen Untersuchungen ausschließlich das Stratum corneum des Ballensegmentes verwendet, während die meisten anderen Untersucher entweder nur die lebenden Schichten der Ballenenepidermis (MILSTONE u. MCGUIRE, 1981) oder aber alle Schichten einer, von den Autoren als „hoof epidermis“ bezeichneten, Epidermisprobe aus der Haut proximal des Ballens analysierten (COOPER u. SUN, 1986; STEINERT u. IDLER, 1975). Aus Rinderhaut isoliertes Stratum corneum wurde von STEINERT (1975) untersucht. Er kommt zu dem Ergebnis, daß die extrahierbaren Polypeptide aus dieser Schicht bezüglich Anzahl, Menge und Molekulargewicht mit den Keratinen der tieferen Schichten übereinstimmen, ohne dabei Molekulargewichte oder Antigenität der Proteine anzugeben. Zum anderen konzentrieren sich die eigenen Ergebnisse nicht nur auf den, für Zytokeratine angegebenen, Molekulargewichtsbereich zwischen 40 kD und 68 kD (MOLL et al., 1982), sondern zeigen die Komplexität der Proteinzusammensetzung der Hornschicht auch im niedermolekularen Bereich. In diesem Gewichtsbereich konnten in der eindimensionalen SDS-PAGE-Elektrophorese bis zu 16 verschiedene, eng beieinander liegende Banden mit Molekulargewichten zwischen 14 und 30 kD durch Silberfärbung dargestellt werden. Auch unterhalb von 14,4 kD

zeigten sich noch Banden, eine Bestimmung der Molekülmasse war hier jedoch nicht möglich, da das Gewicht des kleinsten verwendeten Standardproteines 14,4 kD betrug, so daß eine Berechnung unterhalb dieser Größenordnung mit einem zu großen Fehler behaftet wäre. GROSENBAUGH und HOOD (1992) fanden im gleichen Gewichtsbereich eine Serie von Proteinbanden, die sie aus dem Kronhorn des Pferdehufes isoliert hatten und die ihrer Meinung nach die intermediärfilamentassoziierten Proteine repräsentieren. Sie beschreiben zwei Fraktionen, eine HS-Fraktion (high-sulphur-proteins) mit Gewichten zwischen 10 und 30 kD und eine HT-Fraktion (high-tyrosin-proteins) im Bereich zwischen 10 und 20 kD. Diese beiden Fraktionen charakterisieren die Matrixproteine, die im Rahmen der harten Verhornung gebildet werden, anhand ihres Aminosäurengehaltes (PARRY u. STEINERT, 1995). Die eigenen Ergebnisse zeigen, daß auch bei der weichen Verhornung beim Rind IFAP mit ähnlicher elektrophoretischer Mobilität vorkommen. Morphologisch läßt sich das Prinzip der weichen Verhornung von dem der harten Verhornung durch die Ausbildung eines Stratum granulosum unterscheiden, in welchem die Zellen zahlreiche Keratohyalingranula aufweisen (GIROUD u. LEBLOND, 1951; LARSSON et al., 1956). Diese Granula stellen die Speicherform der IFAP bei der weichen Verhornung dar und enthalten Profilaggrin (DALE et al., 1993). Aus diesem hochmolekularen Vorläufermolekül wird im Laufe der terminalen Differenzierung durch proteolytische Spaltung und Dephosphorylierung Filaggrin gebildet (GAN u. STEINERT, 1993). Die Filaggrine führen zur Aggregation der Keratinfilamente (PARRY u. STEINERT, 1995) und lassen sich, wie bereits beschrieben, durch eine unterschiedliche Elektronendichte ultrastrukturell abgrenzen (DALE et al., 1993). Für bovines Filaggrin geben GAN u. STEINERT (1993) eine Größe von 16 kD an, was im Bereich der bei den eigenen Untersuchungen festgestellten Gewichte liegt. Dadurch ließe sich jedoch nur die 16 kD-Bande relativ eindeutig einem bestimmten Protein zuordnen, es wurde jedoch eine Vielzahl von Banden gefunden. Möglich wäre, daß das von GAN u. STEINERT (1993) angegebene Gewicht nur einen Näherungswert darstellt und daß beim „processing“ (PARRY u. STEINERT, 1995) des Profilaggrin auch verschiedene Polypeptide mit leicht unterschiedlichen Molekulargewichten entstehen. Bei den Proteinen unterhalb von 16 kD könnte es sich außerdem um Spaltprodukte des Filaggrin handeln, da dieses nach GAN u. STEINERT (1993) und PARRY u. STEINERT (1995) in den oberen Lagen des Stratum corneum in einzelne Aminosäuren aufgespalten wird. Neben den Keratinen und den IFAP enthalten die Hornzellen jedoch noch weitere Proteine, die für die Ausbildung von Banden im niedermolekularen Bereich verantwortlich sein können. Nukleäre Histonproteine, mit Molekulargewichten zwischen 12 und 20 kD, sind nach BOWDEN et al. (1987) eine weitere Hauptkomponente der epidermalen Proteine. Von den

verschiedenen, an der Formierung des marginalen Bandes beteiligten, Proteinen weisen einige Molekulargewichte zwischen 15 und 26 kD auf (REICHERT et al., 1993). Diese Liste kann durch die desmosomalen Proteine und Proteinbestandteile von Zellorganellresten und des Interzellularkittes fortgeführt werden, so daß letztlich eine genaue Zuordnung der aufgetrennten Banden in diesem Größenbereich nur durch weiterführende Untersuchungen, wie den Immunoblot, möglich ist. Mit den verwendeten Antizytokeratinen reagierte keine der Banden zwischen 14 und 30 kD, so daß der teilweise in der Literatur als Synonym für die keratinfilamentassoziierten Proteine verwendete Begriff „amorphe Keratine“ als irreführend gelten kann. Auswirkungen der Biotinsupplementierung auf Anzahl und Muster, der in diesem Gewichtsbereich darstellbaren Proteinbanden, wurden nicht festgestellt. Es gab nur leichte individuelle Unterschiede, die selten mehr als ein oder zwei Banden auf demselben Gel betrafen und unabhängig von der Gruppenzugehörigkeit der Tiere gesehen werden konnten. Eventuell vorhandene quantitative Unterschiede können durch die eigene Untersuchung allerdings nicht ausgeschlossen werden, da keine densitometrische Auswertung der Gele durchgeführt wurde. Im Bereich zwischen 40 und 70 kD variierte die Anzahl der Banden deutlich. Sie schwankte bei den verschiedenen Tieren und Terminen zwischen mindestens 4 und maximal 11 Banden unterschiedlicher Dicke und Färbeintensität. Damit unterscheiden sich die eigenen Ergebnisse deutlich von den Literaturangaben. Die Anzahl aus Rinderepidermis isolierbarer Proteine mit entsprechenden Molekulargewichten wird mit 7 (MILSTONE u. MCGUIRE, 1981; STEINERT u. IDLER, 1975) bzw. 8 (COOPER u. SUN, 1986) angegeben, ohne daß auf individuell oder sonstwie bedingte Variabilität hingewiesen wird.

Zur Identifizierung der einzelnen Fraktionen wurden im Western Blot Antikörper gegen humane Zytokeratine eingesetzt. Diese weisen nach MOLL et al. (1982) eine speziesübergreifende Kreuzreaktivität auf, die nach den eigenen Ergebnissen auch für das Klauenhorn des Rindes bestätigt werden kann. Die für die Untersuchung ausgewählten polyvalenten Antikörper AE 1 und AE 3 erlauben, neben einer Identifizierung des jeweiligen Proteins als Zytokeratin, auch eine Zuordnung zu Typ I oder II (WOODCOCK-MITCHELL et al., 1982). AE 1 reagiert dabei mit den sogenannten sauren Keratinen (Typ I) während AE 3 an die basischen Keratine (Typ II) bindet (BOWDEN et al., 1987). Mit Hilfe dieser beiden polyvalenten Antikörper wurden Anzahl, Typenzugehörigkeit und Molekulargewichtsbereich der Zytokeratine im Ballenhorn bestimmt. Die weitere Zuordnung einzelner Banden erfolgte durch den Einsatz mono- und divalenter Antikörper, die nach MOLL et al. (1982) typisch für mehrschichtige, verhornende Epithelien sind. Insgesamt reagierten 4 Banden mit AE 1 (44,5 kD, 49,5 kD, 54 kD und 55 kD) und zwei (55 kD und 57,5 kD) mit AE 3. Die berechneten Molekulargewichte

zeigen, daß die sauren Keratine tendentiell leichter sind als die basischen, was den Verhältnissen in der Epidermis von Mäusen und Menschen (BOWDEN et al., 1987) entspricht. Da die 55 kD- Bande sowohl mit AE 1 als auch mit AE 3 reagierte, muß es sich hierbei um zwei verschieden Proteine mit gleicher Masse aber unterschiedlicher Antigenität und Typenzugehörigkeit handeln. Aus dem Ballenhorn der Rinderklaue ließen sich demnach 6 verschiedene Cytokeratine mit Molekulargewichten zwischen 44,5 und 57,5 kD isolieren. Der Vergleich dieser Befunde mit den Angaben aus der Literatur wird dadurch erschwert, daß die verschiedenen Untersucher meist eigene Nomenklaturen für ihre elektrophoretischen Ergebnisse verwenden und größtenteils auf eine Identifizierung durch Antizytokeratine verzichteten. Dieses Problem hatten auch COOPER und SUN (1986), die ihre Untersuchung der epithelialen Zytokeratine des Rindes ebenfalls mit eindimensionaler Elektrophorese und anschließendem Immunoblot durchführten. In der Zusammenfassung ihrer Ergebnisse ergänzen sie die von ihnen ermittelten Molekulargewichte und Typenzugehörigkeit durch Literaturangaben und ordnen so den Zytokeratinen des Rindes die entsprechenden Katalognummern nach MOLL et al. (1982) zu (Tabelle 1, S. 32). Da in der vorliegenden Arbeit das gleiche methodische Vorgehen gewählt wurde, sind die eigene Ergebnisse denen von COOPER und SUN (1986) in Tabelle 11 (S. 87) gegenübergestellt. Diese Tabelle zeigt, daß bei Anordnung der jeweils identifizierten Keratinproteine in der Reihenfolge ihres Molekulargewichtes die eigenen Befunde in Ballenhorn bezüglich Anzahl, Typenzugehörigkeit und Antigenität mit den Angaben von COOPER und SUN (1986) für Ballenepidermis übereinstimmen. Auffällig sind jedoch die zum Teil erheblichen Differenzen der Molekulargewichte. Die eigenen Werte liegen grundsätzlich unterhalb der Angaben für die lebende Epidermis, wobei die größte Differenz 5,5 kD (CK14) und die kleinste 0,5 kD (CK 5/6) beträgt. Kleinere Differenzen können methodisch bedingt sein, beispielsweise durch quantitative Abweichungen in der SDS-Beladung der Probenproteine oder der, zur Gewichtsberechnung mitgeführten, Standardproteine (STEINERT u. IDLER, 1975). Das einheitliche Bild und die zum Teil recht deutlichen Unterschiede weisen jedoch eher auf einen tatsächlich vorhandenen Größenunterschied zwischen den Keratinproteinen im Stratum corneum und denen in den tieferen Schichten der Epidermis hin. Da im Stratum corneum keine Proteinsynthese mehr stattfindet, kommt es demnach auch in der Klauenepidermis zu einer posttranslationalen Modifizierung der, in den lebenden Schichten bereits synthetisierten Keratinproteine, wie es von FUCHS und GREEN (1980) für Mäuseepidermis beschrieben wird. Nach BOWDEN et al. (1987) werden beim Übergang zur Verhornung terminale, basische Peptidsequenzen abgespalten, so daß die Keratine in den verhornten Zellen kleiner sind und einen höheren isoelektrischen Punkt aufweisen als ihre

Vorläufermoleküle in Stratum spinosum und granulosum. Diese proteolytische Spaltung führt nach FUCHS und GREEN (1980) zur Reduktion des Molekulargewichtes um ein bis zwei Kilodalton. Die eigenen Ergebnisse deuten jedoch auf eine Größenordnung von bis zu 5 kD hin, was mit den gefundenen Differenzen in der modifizierten plantaren Epidermis des Menschen übereinstimmt (BOWDEN et al., 1987).

Im Gegensatz zu den Ergebnissen von COOPER und SUN (1986) und MILSTONE und MCGUIRE (1981) konnten in den eigenen Untersuchungen keine Banden im Bereich zwischen 62 und 67 kD als Cytokeratine identifiziert werden. Nach COOPER u. SUN (1986) entsprechen zwei AE 3 positive Proteine mit einer Masse von 62-65 bzw. 67 kD den Cytokeratinen 1und 2 beim Menschen (MOLL et al., 1982). In der Konsequenz des bisher gesagten wären daher im Stratum corneum AE 3-positive Banden mit einem Molekulargewicht zwischen 57 und 66 kD zu erwarten gewesen. Die größte AE 3 positive Cytokeratinbande lag jedoch in den eigenen Untersuchungen bei 57,5 kD und zeigte außerdem eine positive Reaktion mit CK 5/6. Da kein monovalenter Antikörper gegen die Zytokeratine 1 und 2 zum Einsatz kam, kann die Möglichkeit, daß es sich bei dieser Bande, ähnlich wie bei der 55 kD-Bande, um zwei verschiedene Cytokeratine handelt, nicht ausgeschlossen werden. Möglich wäre jedoch auch, daß es durch die posttranslationale Modifizierung bei CK1/2 zu einem Verlust der immunologischen Eigenschaften kam, wodurch sich auch die fehlende immunhistochemische Reaktion der Ballenhornzellen beim Pferd (PELLMANN et al., 1994) mit dem entsprechenden Antikörper erklären ließe. Schließlich kommen noch methodische Probleme in Frage. Wie bereits erwähnt erscheint das verwendete Extraktionsverfahren mit Harnstoff in reinem Horn weniger zuverlässig, als dies von Untersuchungen der lebenden Epidermis (COOPER u. SUN, 1986; MILSTONE u. MCGUIRE, 1981; STEINERT u. IDLER, 1975) berichtet wird. Allerdings fällt beim Vergleich der Ergebnisse dieser Untersucher auf, daß auch sie zu recht unterschiedlichen Ergebnissen im Molekulargewicht kommen. So konnten beispielsweise STEINERT und IDLER (1975) ebenfalls keine Cytokeratine mit Molekulargewichten von über 58 kD aus Rinderepidermis isolieren. Da es gerade die langkettigen Zytokeratine sind, die nach FUCHS und GREEN (1980) den Filamenten eine höhere Stabilität gegen chemische Substanzen verleihen, deutet ihr Fehlen, auch auf den eigenen Gelen, somit eher auf Schwächen in der Extraktion als auf eine fehlende Synthese hin.

Die deutliche individuelle Variabilität in Anzahl und Muster der Banden zwischen 40 und 70 kD ist ein weiterer auffälliger Unterschied zu den Ergebnissen der anderen genannten Autoren (s.o.). Auch hier können methodische Fehler als Ursache nicht ausgeschlossen werden. Nach BOWDEN et al. (1987) ist jedoch eine variables Keratinmuster im Stratum corneum ein

durchaus zu erwartender Befund, den sie auf individuelle Unterschiede im Ausmaß der post-translationalen Modifizierung zurückführen.

Es wurden jedoch auch Unterschiede zwischen den Hornproben vom ersten und vierten Termin desselben Tieres festgestellt. Da diese in der Biotingruppe ausgeprägter waren als in der Kontrollgruppe, könnte man hieraus Rückschlüsse auf einen möglichen Einfluß von Biotin auf die Proteinsynthese oder postranslationale Modifizierungsprozesse ableiten. Eine solche Wirkung würde sowohl mit der beobachteten Änderung in der Ultrastruktur (verstärkte Marmorierung nach Biotinsupplementierung) als auch mit der Hypothese von SINGH und DAKISHNAMURTI (1988) übereinstimmen, daß Biotin in pharmakologischer Dosierung einen hormonähnlichen Effekt auf die Proteinsynthese ausübt. Da jedoch auch bei zwei der vier untersuchten Kontrolltiere Unterschiede im Bandenmuster beim Vergleich der Proben vom ersten und vierten Termin auftraten, können auch andere Faktoren einem veränderten Bandenmuster bei demselben Tier zugrunde liegen. Ein Einfluß von Biotin auf die Keratinsynthese kann daher nach den eigenen elektrophoretischen Untersuchungen für die Klauenepidermis nicht in letzter Konsequenz bestätigt werden. Die eigenen Ergebnisse und die bei Biotinmangel festgestellte Beeinträchtigung der Proteinsynthese in der Klauenepidermis (MÜLLING et. al., 1997) lassen jedoch den Schluß zu, daß die Bereitstellung von Biotin in genügender Menge Voraussetzung für eine normale Proteinsynthese während der Keratinisierung ist. Hier sind, auf der Grundlage des Erarbeiteten, weitere Untersuchungen notwendig, die sich verstärkt auch auf die lebenden Schichten der Klauenepidermis erstrecken sollten, da die Proteine hieraus leichter extrahierbar und individuelle Unterschiede weniger stark ausgeprägt sind (BOWDEN et al., 1987).

Biotinnachweis in der Klauenepidermis

In dieser Arbeit erfolgte erstmals eine Bestimmung des Biotingehaltes in lebenden Epidermiszellen. Die verwendete mikrobiologische Methode gilt als besonders empfindlicher und genauer Nachweis (FRIGG u. BRUBACHER, 1976) und sollte Aufschluß darüber geben, ob der Biotingehalt in der Klauenepidermis im nachweisbaren Bereich liegt und ob ein Unterschied zwischen den Gruppen besteht. Die festgestellten Werte schwanken zwischen 13 ng/g Biotin bei einem der Kontrolltiere und 79-91 ng/g bei den mit Biotin supplementierten Tieren. Alle Werte liegen somit deutlich unterhalb der für Rinderleber (1 µg/g) und Rinderniere (0,2 -0,9 µg/g) angegebenen Gehalte (BITSCH u. BARTEL, 1994). Zusammen mit der bereits erwähnten niedrigen Carboxylaseaktivität in der Haut (SWICK u. KIEN, 1983) zeigen diese Ergebnisse, warum die gefäßlose Epidermis besonders empfindlich auf ein sinkendes Biotinangebot

reagiert. Der Unterschied zwischen den Biotintieren und den Kontrolltieren deutet außerdem darauf hin, daß ein erhöhter Biotingehalt im Futter auch ein erhöhtes Biotinangebot in den Epidermiszellen bewirkt. Da das zweite Kontrolltier mit 66 ng/g sich weniger deutlich von den supplementierten Tieren unterscheidet als das erste läßt sich dieses Mehrangebot anhand der eigenen Ergebnisse jedoch nicht quantifizieren. Ob der Unterschied zwischen den Kontrolltieren auf eine physiologische Schwankung oder auf Applikationsfehler des Biotins zurückzuführen ist, ließe sich nur durch weitere Untersuchungen unter kontrollierten Bedingungen und mit einer größeren Tierzahl abklären. Mit Hilfe dieser Methode können somit wertvolle Informationen über den Biotinbedarf der Klauenepidermis und durch weiterführende immunhistochemische Untersuchungen auf licht- und elektronenmikroskopischer Ebene über biotinabhängige Strukturen innerhalb der Keratinozyten gewonnen werden.

Schlußbemerkungen

Die Vielfalt der angewendeten Methoden, vor allem die erstmals für diese Fragestellung eingesetzten elektronemikroskopischen und elektrophoretischen Untersuchungen, erbrachten zahlreiche neue Erkenntnisse über den Einfluß einer Biotinsupplementierung auf die Hornqualität der Rinderklaue. Sie ermöglichen darüber hinaus auch Rückschlüsse auf allgemeingültige Wirkungsmechanismen dieses Vitamins in epidermalen Strukturen.

Die klinischen Befunde stimmen mit den Literaturangaben über den therapeutischen Nutzen von Biotin in vorangegangenen klinischen Studien überein. Während sich die lichtmikroskopischen Untersuchungen als zu wenig empfindlich erwiesen, konnten elektronenmikroskopisch strukturelle Veränderungen nach Biotinsupplementierung gesehen werden, die die beschriebene makroskopische Verbesserung der Hornqualität objektivieren. Der Einfluß von Biotin auf den Energie- und vor allem Fettstoffwechsel der Keratinozyten findet in der Abnahme intrazellulärer Lipidtropfen und in einer veränderten Zusammensetzung der interzellulären Kittsubstanz ein strukturelles Äquivalent. Schwieriger ist die Interpretation der Untersuchungsergebnisse zur Proteinzusammensetzung der Hornzellen. Die deutliche Zunahme der Marmorierung der Hornzellen sprechen für einen Einfluß des Vitamins auch auf diese Stoffwechselprozesse. Die Bedeutung dieser Beobachtung für die Struktur, Funktion und letztlich Qualität des Klauenhornes bedarf jedoch weiterer Untersuchungen.

Abschließend stellt sich die Frage, auf welchem der beiden von BITSCH und BARTEL (1994) postulierten Prinzipien der Effekt einer Biotinsupplementierung beim Rind beruht. Sie unterscheiden zwischen einer Substitutionstherapie von Biotinmangelerscheinungen, die nach Lehrmeinung beim Rind nicht vorkommen, und der Ausnutzung eigenständiger

pharmakologischer Effekte des Biotins unabhängig von Mangelerscheinungen. Nach eigener Ansicht ist für die Klauenepidermis jedoch noch ein drittes Prinzip denkbar. Als gefäßloses, vollständig auf Diffusion angewiesenes Gewebe, das zudem eine niedrige Enzymaktivität aufweist, ist sie extrem anfällig für Unterversorgung. Verschärft wird diese Problematik noch durch das Auftreten von Zirkulationsstörungen, Stoffwechselbelastungen oder starke mechanische Beanspruchungen. So kann es in der Klaue zu einem Mangel an Biotin und anderen Nährstoffen kommen, ohne daß andere Organe mitbetroffen sein müssen. Ein verstärktes Biotinangebot in der Nahrung könnte, über ein erhöhtes Konzentrationsgefälle zwischen Lederhautgefäßen und Epidermiszellen, zur Prophylaxe oder Beseitigung solcher Mangelzustände beitragen.

F. Zusammenfassung

Der Einfluß von Biotin auf die Hornqualität der Rinderklaue wurde in einem Feldversuch mit Milchkühen untersucht. Fünfzehn Tiere verschiedener Rassen erhielten täglich 10 bis 20 mg Biotin über das Futter, neun andere dienten als Kontrollgruppe. Vor Beginn der Zufütterung und weitere drei Male im Abstand von vier Monaten wurden die Klauen jedes Tieres klinisch untersucht, sowie Milch- und Hornproben entnommen. Hornproben aus dem proximalen Abschnitt des Ballensegmentes und dem abaxialen Schenkel der weißen Linie wurden licht- und elektronenmikroskopisch, sowie elektrophoretisch untersucht.

Der zu Versuchsbeginn schlechte Gesundheitszustand der Hinterklauen besserte sich nach neun Monaten Biotinsupplementierung, während er in der Kontrollgruppe unverändert blieb. Ein Einfluß der Biotinsupplementierung auf das histochemische Verhalten der Hornzellen konnte lichtmikroskopisch nicht festgestellt werden. Intra- und interzelluläre Veränderungen in der Ultrastruktur des Klauenhornes sind auf einen Einfluß des Vitamins auf den Energie- und Fettstoffwechsel der Keratinozyten zurückzuführen. Die transmissions-elektronenmikroskopisch erkennbare, veränderte Zusammensetzung des Interzellularkittes nach Biotinsupplementierung resultierte in einer verbesserten Hornqualität. Eine Beeinflußung des Bindungsverhaltens der Keratine und der keratinfilamentassoziierten Proteine war ebenfalls ultrastrukturell ersichtlich und äußerte sich in einer verstärkten Abgrenzbarkeit (Marmorierung) beider Komponenten des Zytoskelettes.

Aus Ballenhorn isolierbare Proteine lassen sich in zwei Fraktionen auftrennen. Die Fraktion zwischen 14 und 30 kD umfaßt die keratinfilamentassoziierten Proteine und reagierte im Western Blot nicht mit den ausgewählten Zytokeratinantikörpern. Im Gewichtsbereich zwischen 44,5 kD und 57,5 kD ließen sich vier saure Keratine vom Typ I und zwei basische Keratine vom Typ II immunchemisch identifizieren. Sie reagierten außerdem mit den eingesetzten mono- bzw. polyvalenten Antikörpern gegen humane Zytokeratine (CK 10, CK 5/6 und CK 14). Posttranslationale Differenzierungsprozesse zum Abschluß des Verhornungsprozesses führen zu Gewichtsabnahmen von bis zu 5 kD gegenüber den Zytokeratinen in den lebenden Schichten der Epidermis und unterliegen individuellen Schwankungen. Veränderungen des Bandenmusters im Gewichtsbereich der Keratine waren nach Ablauf der zwölfmonatigen Versuchsdauer in der Biotingruppe deutlicher ausgeprägt als in der Kontrollgruppe.

G. Summary

Horn Quality of the Bovine Hoof under the Influence of a Biotin Supplementation

The effects of supplementary Biotin on the horn quality of the bovine hoof was studied on 24 dairy cows of different breeds. A comparative trial was set up and the animals were allocated to either a supplemented group (15 animals receiving 10 to 20 mg of Biotin per day) or a control group (nine animals receiving a placebo). The trial lasted for one year during which the herd was visited prior to supplementation and again at regular intervals. Horn and milk samples were taken every four months and the hooves were assessed for clinical status. Horn samples from the heel segment and the abaxial end of the white line were examined by light and transmission electron microscopy, their protein composition was studied by SDS-PAGE and Western Blot.

The poor clinical condition of the hind claws at the beginning of the trial improved remarkably in the supplemented group after nine months of additional Biotin and remained unchanged in the control group. Inter- and intracellular changes in the ultrastructure of the horn cell cluster trace back to an effect of Biotin on the energy and lipid metabolism of the differentiating keratinocyte. Changes in ultrastructure and composition of the intercellular cementing substance between the horn cells resulted in an improvement of horn quality. Inside the horn cells the keratin filaments and their associated proteins were more clearly distinguishable compared to the initial status, probably due to changes in the intermolecular linkages.

Proteins isolated from bovine hoof horn are separable into two fractions of different electrophoretic mobility. One fraction (14 kD – 30 kD) includes the intermediate filament associated proteins and showed no reaction with the chosen antibodies (CK 10, CK 5/6 and CK 14) against human cytokeratins. The other fraction comprises the keratin proteins with a molecular weight range between 44,5 kD and 57,5 kD. Four acidic and two basic cytokeratins were distinguished by their reaction with two different polyvalent antibodies (AE1 and AE 3) and identified using antibodies against specific human cytokeratins (CK 10, CK 5/6 and CK 14). Postranslational modification of proteins during terminal differentiation reduces the size of the keratinproteins inside the horn cells by about 5 kD compared to the living layers of the epidermis and shows individual variability. Changes in the pattern of protein bands at the end of the trial affected the supplemented group to a greater extent than the control group.

H. Abbildungen

1. Makroskopisch-klinische Untersuchungen

Verbesserung des klinischen Zustandes der Hinterklauen nach Biotinsupplementierung **Abb. 1**

2. Lichtmikroskopische Untersuchungen

Histochemische Nachweise im Ballenhorn **Abb. 2**

Histochemische Nachweise in der weißen Linie **Abb. 3**

3. Transmissionselektronenmikroskopische Untersuchungen

Gegenüberstellung der Ultrastruktur des Ballenhornes vor Beginn der Supplementierung und nach zwölf Monaten Biotinzufütterung **Abb. 4**

Intrazelluläre Ultrastruktur des Ballenhornes vor Beginn der Biotin-supplementierung: Fleckung **Abb. 5**

Intrazelluläre Ultrastruktur des Ballenhornes vor Beginn der Biotin-supplementierung: Spongiosität **Abb. 6**

Zunahme der intrazellulären Marmorierung nach Biotin-supplementierung: Übersicht **Abb. 7**

Zunahme der intrazellulären Marmorierung nach Biotinsupplementierung: haarsträhnenartige Formation der Keratinfilamente **Abb. 8**

Änderungen in der Ultrastruktur des Interzellularkittes nach Biotinsupplementierung **Abb. 9**

Abbildung 1: Verbesserung des klinischen Zustandes der Hinterklauen nach Biotinsupplementierung

Abb. 1a: Vor Beginn der Supplementierung: mittelgradige Ballenerosion (**Stern**) assoziiert mit einer Dermatitis interdigitalis Gesamtnote 2,5

Abb. 1b: Nach zwölf Monaten Supplementierung: nur noch geringgradige Ballenerosion (**Stern**) Gesamtnote 1,5

a

b

Abbildung 2: Histochemische Nachweise im Ballenhorn

Abb. 2 a: Transversalschnitt durch das Horn des proximalen Abschnitt des Ballensegmentes (PAS nach Diastaseinkubation): Der Anteil des Zwischenröhrchenhornes **(ZRH)** überwiegt gegenüber dem Röhrchenhorn. Hornröhrchen (Sterne) mit weitem Mark und schmaler Rinde sind schräg oder quer getroffen.

Abb. 2 b: Vergrößerung eines schräg getroffenen Röhrchens aus Abb. 2 a: Die Röhrchenrinde **(RR)** besteht aus wenigen Zellagen und ist nur schwer vom Zwischenröhrchenhorn abgrenzbar. Das Röhrchenmark **(Stern)** und die Zellgrenzen **(Pfeilkopf)** reagieren diastasestabil PAS-positiv. Einige Zellen zeigen intrazellulär eine schwachpositive Reaktion **(Pfeil)**.

Abb. 2 c: Transversalschnitt durch das Horn des proximalen Abschnitt des Ballensegmentes: (Rhodamin B). Rhodamin B färbt die vollständig verhornten Zellen leuchtend rot. Das Mark der Hornröhrchen **(Stern)** ist ungefärbt.

Abb. 2 d: Vergrößerung eines schräg getroffenen Röhrchens **(Stern)** aus Abb. 2 c: Die Zellgrenzen **(Pfeilköpfe)** färben sich nicht an. Kernreste **(Pfeile)** stellen sich intrazellulär als ungefärbte zentrale "Schatten" dar.

Abb. 2 e: Transversalschnitt durch das Horn des proximalen Abschnitt des Ballensegmentes (Sudanschwarz). Die Zellgrenzen im Zwischenröhrchenhorn **(ZRH)** und in der Röhrchenrinde stellen sich als graue Linien dar, der hohe Lipidanteil im Röhrchenmark äußert sich durch die fleckige grauschwarze Färbung.

Abb. 2 f: Vergrößerung eines schräg getroffenen Röhrchens aus Abb. 2 e. Die Zellgrenzen sind als hellgraue Linien erkennbar, an denen die blasenartigen Erweiterungen **(Pfeilköpfe)** des Interzellularraumes als grauschwarze Punkte perlschnurartig aufgereiht sind. Intrazelluläre Fetttropfen **(Pfeile)** unterschiedlicher Größe färben sich ebenfalls schwarzgrau.

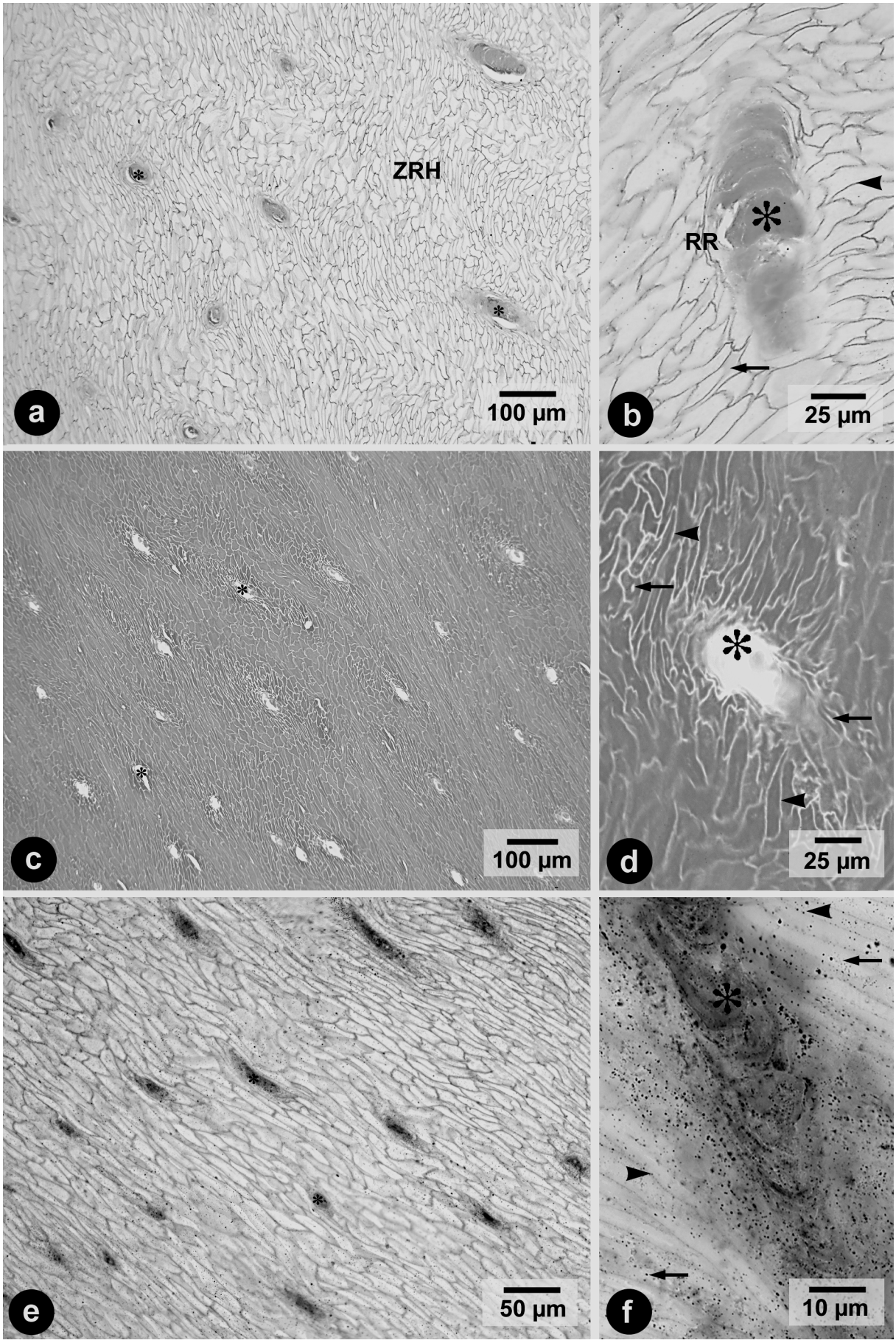
ZRH
a
100 µm
RR
b
25 µm
c
100 µm
d
25 µm
e
50 µm
f
10 µm

Abbildung 3: Histochemische Nachweise in der weißen Linie

Abb. 3 a: Transversalschnitt durch den abaxialen Schenkel der weißen Linie in Höhe der natürlichen Hornoberfläche (PAS-Reaktion). Der äußere Teil der weißen Linie grenzt an das Kronhorn **(KrH)**. Die breiten Hornblättchenbasen werden vom proximalen Anteil des Kappenhornes flankiert **(pKH)**. Die Mittelabschnitte sind zwischen dem übrigen, distalen,Kappenhorn **(KH)** deutlich zu erkennen. Zwischen den Spitzenabschnitten der Blättchen liegt das röhrchenhaltige **(Stern)** Terminalhorn **(TH)**. Das Reaktionsverhalten mit PAS entspricht dem im Ballenhorn. Besonders deutlich fällt die Reaktion im Bereich der bogenförmigen Markierungszone zwischen den beiden Anteilen des Kappenhornes und in der Peripherie der Blättchen aus. Im Bereich der natürlichen Hornoberfläche treten im äußeren Teil der weißen Linie häufig Risse **(Pfeilköpfe)** auf, die vor allem zwischen Kappenhorn und Blättchenhorn oder zwischen den beiden Anteilen des Kappenhornes liegen.

Abb. 3 b: Transversalschnitt durch den inneren Anteil der weißen Linie (Rhodamin B).
Die Färbung mit Rhodamin B ist insgesamt nur fleckig ausgeprägt und häufig auf die Zellperipherie beschränkt. Das Blättchenhorn färbt sich, mit Ausnahme eines zentralen Stranges fast ungefärbter Zellen, deutlicher an als das terminale Zwischenröhrchen-horn **(TH)**. Das Röhrchenmark **(Stern)** der Terminalhornröhrchen zeigt keine Reaktion mit dem Farbstoff.


KH
KrH
HB
pKH
TH
100 µm
a
TH
HB
50 µm
b

Abbildung 4: Gegenüberstellung der Ultrastruktur im Ballenhorn vor Beginn der Supplementierung und nach zwölf Monaten Biotinzufütterung

Abb. 4 a: Ultrastruktur des Zwischenröhrchenhornes aus dem proximalen Abschnitt des Ballensegmentes vor Versuchsbeginn. Dargestellt ist eine aus vier, in Serie erstellten, Einzelbildern zusammengesetzte Übersicht. Die Zellgrenzen **(Pfeilköpfe)** sind durch zahlreiche elektronenoptisch leere Bereiche innerhalb der blasenartigen Erweiterungen des Interzellularraumes perlschnurartig markiert. Elektronenoptisch leere Räume zwischen den Keratinmassen verleihen den Hornzellen **(Sterne)** ein spongiöses Aussehen. Unterschiede in der Elektronendichte der Filamente und der assoziierten Proteine sind kaum erkennbar.

Abb. 4 b: Ultrastruktur des Zwischenröhrchenhornes aus dem proximalen Abschnitt des Ballensegmentes desselben Tieres nach zwölf Monaten Biotinsupplementierung. Dargestellt ist wiederum eine aus vier, in Serie erstellten, Einzelbildern zusammengesetzte Übersicht. Der Interzellularraum **(Pfeilköpfe)** ist vollständig mit Interzellularkitt mittlerer Elektronendichte gefüllt. Die einzelnen Hornzellen **(Sterne)** weisen eine solide Zytoarchitektur und eine deutliche, streifige Marmorierung auf.


a
5 µm
b
5 µm

Abbildung 5: Intrazelluläre Ultrastruktur im Ballenhorn vor Beginn der Supplementierung: Fleckung

Abb. 5 a: Ultrastruktur des Zwischenröhrchenhornes aus dem proximalen Abschnitt des Ballensegmentes vor Versuchsbeginn. Zahlreiche intrazelluläre Fetttröpfchen **(Pfeilköpfe)** unterschiedlicher Größe stellen sich als ovale Strukturen mittlerer Osmiophilie dar. Die Hornzellen sehen fleckig aus.

Abb. 5 b: Hornzellen aus dem proximalen Abschnitt des Ballensegmentes vor Versuchsbeginn: Die intrazellulären Lipidtropfen **(Pfeilkopf)** weisen Durchmesser von bis zu 2,5 µm auf.

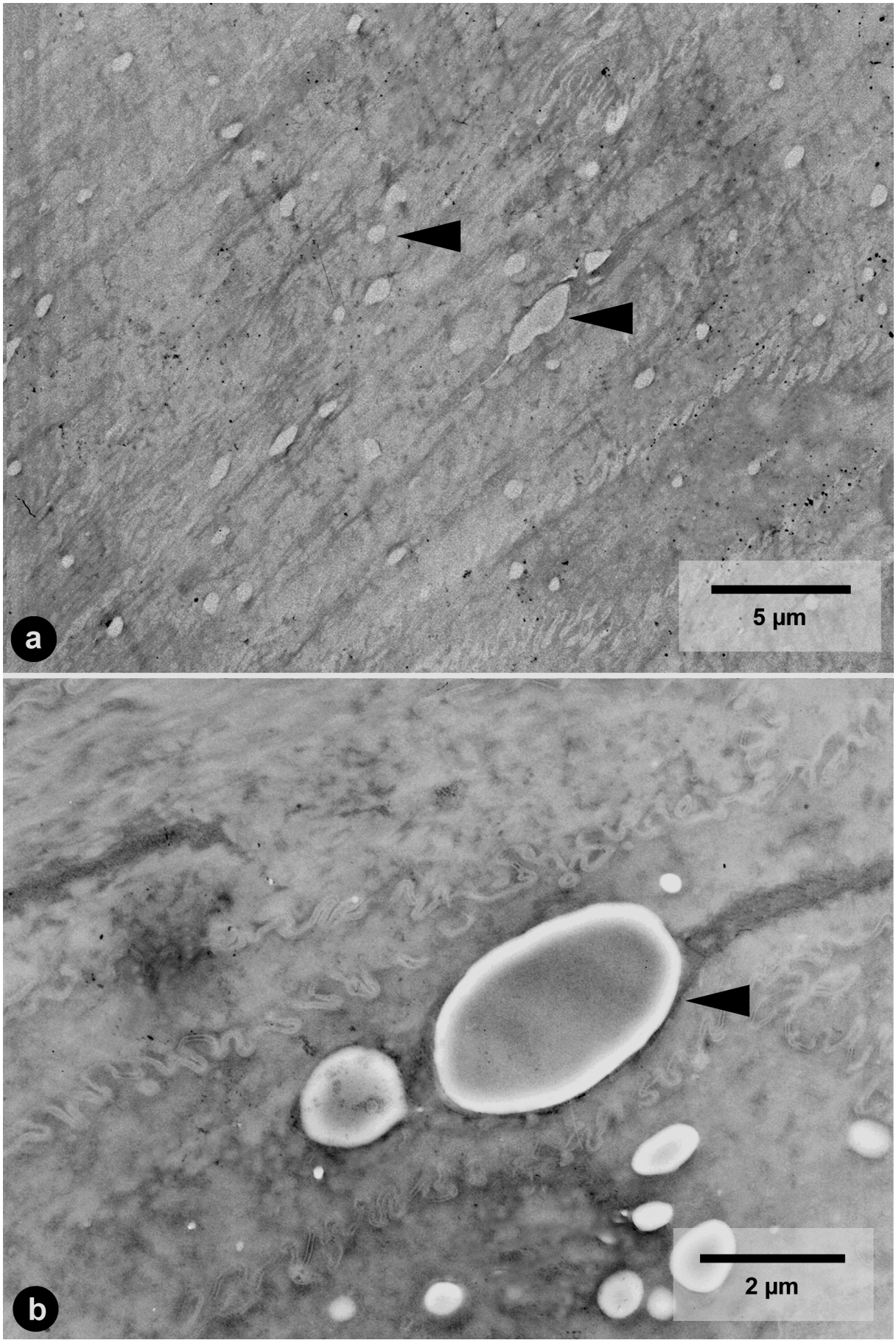
a
5 µm
b
2 µm

Abbildung 6: Intrazelluläre Ultrastruktur im Ballenhorn vor Beginn der Supplementierung: Spongiosität

Abb.6 a: Hornzelle aus dem proximalen Abschnitt des Ballensegmentes vor Versuchsbeginn: Lochartige elektronenoptisch leere Räume **(Sterne)** verursachen ein mottenfraßartiges Zellbild.

Abb. 6 b: Hornzelle aus dem proximalen Abschnitt des Ballensegmentes vor Versuchsbeginn: Zahlreiche elektronenoptisch leere Bereiche **(Sterne)** zwischen den Keratinmassen verleihen der Zelle ein spongiöses Aussehen.

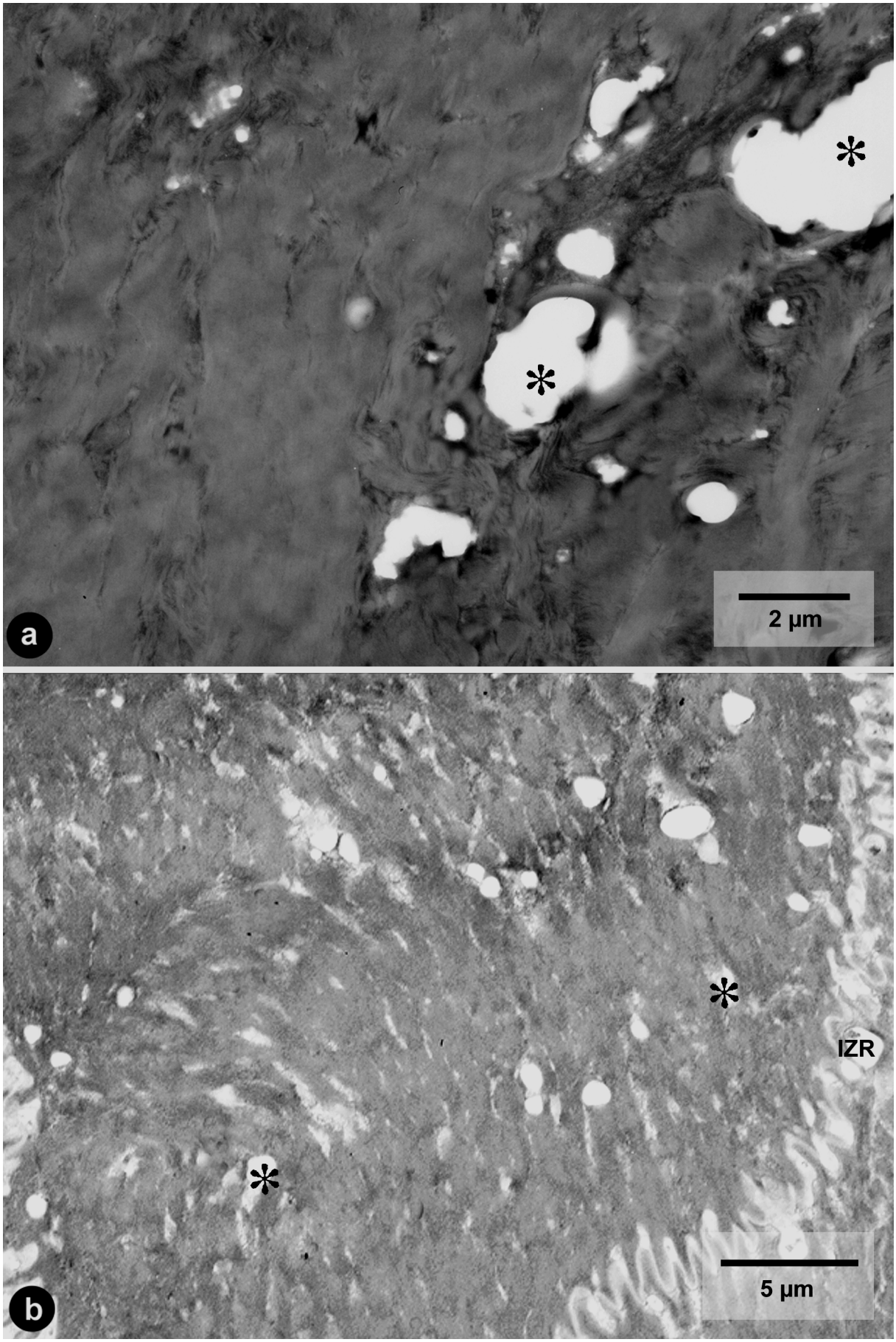
a
2 µm
b
IZR
5 µm

Abbildung 7: Zunahme der intrazellulären Marmorierung nach Biotin-supplementierung: Übersicht

Abb. 7 a: Hornzellen aus dem proximalen Abschnitt des Ballensegmentes vor Versuchsbeginn: Bei schwacher Vergrößerung sind kaum Unterschiede in der Elektronendichte der Keratinfilamente und der keratinfilamentassoziierten Proteine erkennbar, die intrazelluläre Ultrastruktur ist nahezu homogen **(Sterne)**.

Abb. 7 b: Hornzellen aus dem proximalen Abschnitt des Ballensegmentes nach neun Monaten Biotinsupplementierung: Keratinfilamente und keratinfilamentassoziierte Proteine lassen sich durch unterschiedliche Elektronendichte voneinander abgrenzen, die Zellen weisen eine deutliche intrazelluläre Marmorierung **(Sterne)** auf.


a
2 µm
b
2 µm

Abbildung 8: Zunahme der intrazellulären Marmorierung nach Biotin-supplementierung: haarsträhnenartige Formation der Keratinfilamente

Abb. 8 a: Hornzellen aus dem proximalen Abschnitt des Ballensegmentes vor Versuchs-beginn: Auch bei stärkere Vergrößerung bestehen nur geringfügige Unterschiede in der Elektronendichte der Keratinfilamente und der keratinfilamentassoziierten Proteine, der filamentäre Aufbau des Zytoskelettes ist vollständig maskiert. **(IZR:** Interzellularraum**)**

Abb. 8 b: Hornzellen aus dem proximalen Abschnitt des Ballensegmentes nach neun Monaten Biotinsupplementierung: Durch deutliche Unterschiede in der Elektronen-dichte lassen sich die haarsträhnenartigen Keratinfilamentbündel **(Pfeile)** von den sie umgebenden keratinfilamentassoziierten Proteinen abgrenzen.
(IZR: Interzelluarraum**)**

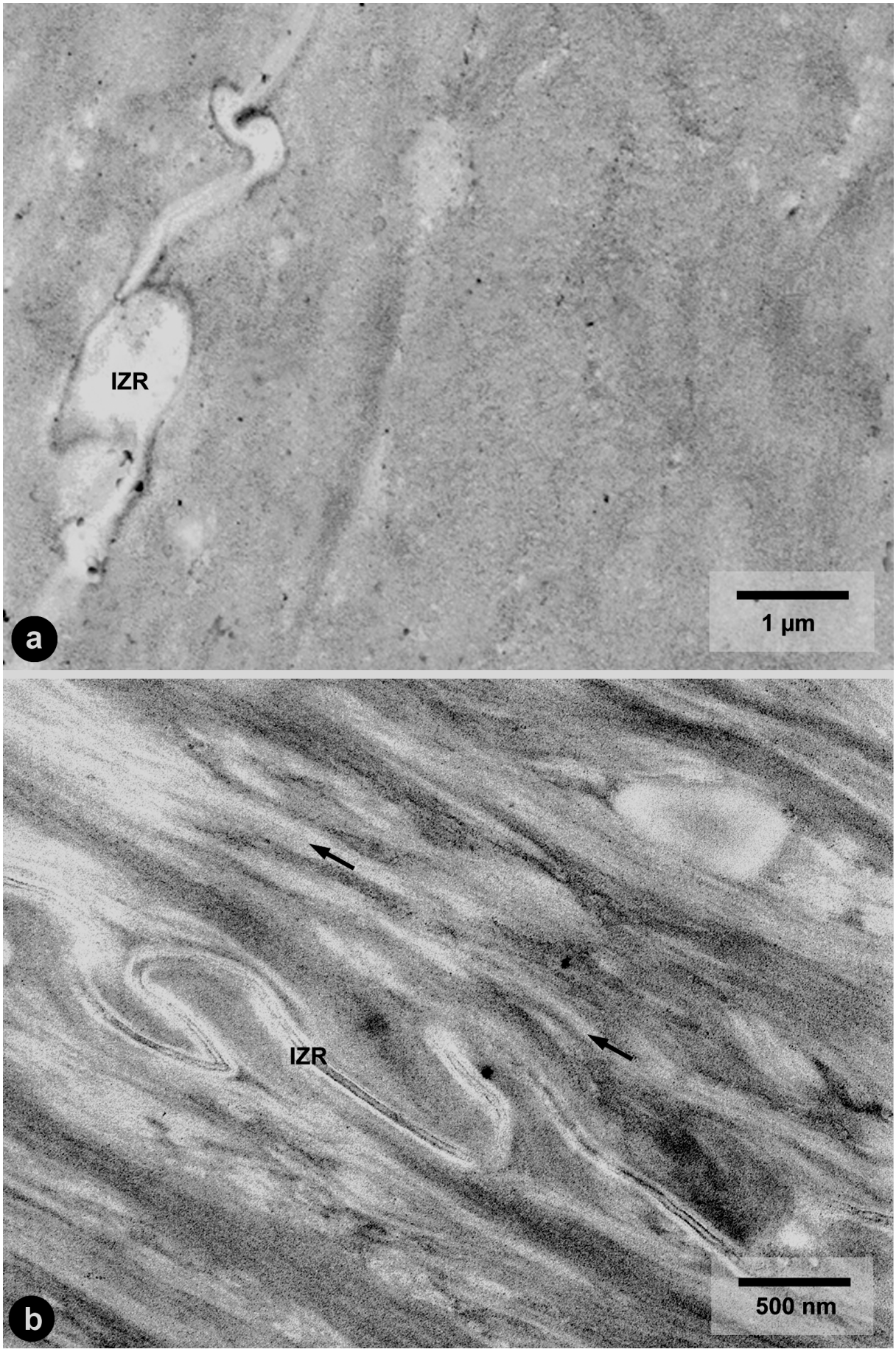
IZR
1 µm
a
IZR
500 nm
b

Abbildung 9: Änderungen in der Ultrastruktur des Interzellularkittes nach Biotin-supplementierung:

Abb. 9 a: Interzellularraum zwischen zwei Hornzellen aus dem proximalen Abschnitt des Ballensegmentes vor Versuchsbeginn: Der Interzellularkitt in den blasenartigen Erweiterungen des Interzellularraumes **(Pfeilköpfe)** weist eine heterogene Struktur auf. Elektronenoptisch leere Bereiche sind von feinkörnigem Interzellularkitt mittlerer Elektronendichte umgeben.

Einleger in Abb. 9a: Vergrößerung eines Desmosomenrestes aus dem Hauptbild: Der desmosomale Kitt **(Stern)** ist feinkörnig und weist eine mittelgradige Osmiophilie auf.

Abb. 9 b: Interzellularraum zwischen zwei Hornzellen aus dem proximalen Abschnitt des Ballensegmentes nach zwölf Monaten Biotinsupplementierung: Die blasenartigen Erweiterungen des Interzellularraumes **(Pfeilköpfe)** sind vollständig mit einem feinkörnigen Interzellularkitt mittlerer Elektronendichte gefüllt.

Einleger in Abb. 9b: Vergrößerung eines Desmosomenrestes aus dem Hauptbild: Der desmosomale Kitt **(Stern)** ist feinkörnig und weist eine deutliche Osmiophilie auf.


50 nm
200 nm
a
50 nm
200 nm
b

I. Literaturverzeichnis

AEBI, U., W.E. FOWLER, P. REW u. T.F. SUN (1983):
The fibrillar structure of keratin filaments unraveled.
J. Cell Biol. 97, 1131-1143

ANTHAUER, K. (1996):
Der segmentspezifische Aufbau des Interzellularkittes in der Hufepidermis des Pferdes.
Berlin, Freie Univ., Fachber. Veterinärmed., Diss.

BADEN, H.P. (1984):
The keratinozyte has become the subject of intensive investigation.
J. Investig. Derm. 82, 305-307

BADEN, H.P., u. J. KUBILIUS (1983):
Fibrous proteins of the bovine hoof.
J. Investig. Derm. 81, 220-224

BERTRAM, J.E.A., u. J.M. GOSLINE (1987):
Functional design of horse hoof keratin: The modulation of mechanical properties through hydration effects.
J. Exp. Biol. 130, 121-136

BITSCH, R., u. K. BARTEL (1994)
Biotin - Wissenschaftliche Grundlagen, klinische Erfahrungen und therapeutische Einsatzmöglichkeiten.
In: BITSCH, R.(Hrsg.): Biotin
Stuttgart, Wissenschaftliche Verlagsgesellschaft, S. 5-135

BLOWEY, R. (1993):
The incidence and costs of lameness.
In: BLOWEY, R.(Hrsg.): Cattle lameness and hoofcare, Chap. 1,
Ipswich, United Kingdom, Farming Press Books and Videos, p. 1-3

BOAS, J.E.V. (1881):
Ein Beitrag zur Morphologie der Nägel, Krallen, Hufe und Klauen der Säugethiere.
Morph. Jb. 9, 389-399

BOECKX, R.L., u. K. DAKISHNAMURTI (1974):
Biotin-mediated protein biosynthesis.
Biochem. J. 140, 549-556

BONJOUR, J.P. (1984):
Biotin.
In: L.J. MACHLIN (Hrsg.): Handbook of Vitamins.
Marcel Dekker Inc., New York, Basel, p. 393-427

BONJOUR, R. (1977):
Biotin in man's nutrition and therapy - a review.
Internat. J. Vit. Nutr. Res. 47, 107-108

BOWDEN, P.E., R.A. QUINLAN, D.BREITKREUZ u. N.E. FUSENIG (1984):
Proteolytic modification of acidic and basic keratins during terminal differentiation of mouse and human epidermis.
Eur. J. Biochem. 142, 29-36

BOWDEN, P. E., H.-J. STARK, D. BREITKREUTZ u. N. E. FUSENIG (1987):
Expression and modification of keratins during terminal differentiation of mammalian epidermis.
In: Moscona, A. A., und A. Monroy: Current topics in developmental biology: The molecular and developmental biology of keratins, Vol. 22, Chap. 3
New York, Academic Press, p. 35-68

BRAGULLA, H., u. Ch. MÜLLING (1994):
Veränderungen der Architektur der Hornzellen und des Hornzellverbandes bei Klauenerkrankungen.
Zürich, 20. Kongress der Europäischen Vereinigung der Veterinäranatomen, 15.-19.8.1994

BRODY, I. (1960):
The ultrastructure of the tonofibrils in the keratinization process of normal human epidermis.
J. Ultrastruc. Res. 4, 264-297

BROOKS, P.H., D.A. SMITH u. V.C.R. IRWIN (1977):
Biotin supplementation of diets- the incidence of foot lesions and the reproductive performance of sows.
Vet. Rec. 101, 46-50

BUDRAS, K.-D., u. H. BRAGULLA (1991):
Besonderheiten des Membrane Coating Material (MCM; Kittsubstanz zwischen Keratinozyten) im harten Horn des Pferdehufes.
Anat. Anz. 170, 435-436

BUDRAS, K.-D., u. H. GEYER (1989):
Elektronenmikroskopische Untersuchungen über abnorm verändertes Horn in der Schutzschicht des Pferdehufes.
Anat. Histol. Embryol. 18, 268

BUDRAS, K.-D., R.L. HULLINGER u. W. O. SACK (1989):
Light and electron microscopy of keratinization in the laminar epidermis of the equine hoof with reference to laminitis.
Am. J. Vet. Res. 50, 1150-1160

BUDRAS, K-D. , B. HUSKAMP u. H. BRAGULLA (1992):
Normale und krankhaft veränderte Struktur des Hufhornes und therapeutische Maßnahmen zur Qualitätsverbesserung.
Arbeitstagung der Fachgruppe Pferdekrankheiten der DVG 12, 49-58

BUDRAS, K-D., u. B. HUSKAMP (1995):
Die Hornqualität des Pferdehufes und deren Verbesserung nach einer orthopädischen Behandlung der Hufrehe.
In: KNESEVIC, P.F. (Hrsg.): Orthopädie bei Huf- und Klauentieren
Stuttgart, Verlag Schattauer, S. 252-268

BUDRAS, K.-D., Ch. MÜLLING u. A. HORROWITZ (1996):
Rate of keratinization of the wall segment of the hoof and its relation to width and structure of the zona alba (white line) with respect to claw disease in cattle.
Am. J. Vet. Res. 57, 444-455

BUDRAS, K.-D.u. CH. SCHIEL (1996):
A comparison of horn quality of the white line in the domestic horse (Equus caballus) and the Przewalski horse (Equus przewalski).
Pferdeheilk. 12, 641-645

BUDRAS, K.-D., u. M. SEIDEL (1992):
Die segmentale Gliederung und Hornstruktur an der Kralle des Hundes.
Anat. Histol. Embryol. 21, 348-363

BUFFA, E. A., S.S. VAN DEN BERG, F.J.M. VERSTRAETE u. N.G.N. SWART (1992):
Effect of dietary Biotin supplementation on equine hoof growth rate and hardness.
Equine Vet. J. 24, 472-474

CAREY, C.J., u. J.G. MORRIS (1977):
Biotin deficiency in the cat and the effect on hepatic Propionyl CoA Carboxylase.
J. Nutr. 107, 330-334

CHAUHAN, I., u. K. DAKISHNAMURTI (1988):
Role of human serum biotinidase as Biotin-binding protein.
Biochem. J. 256, 265-270

COATES, M. E., J. E. FORD u. G. F. HARRISON (1968):
Intestinal synthesis of vitamins of the B-complex in chicks.
Brit. J. Nutr. 22, 493-500

COLOMBO, V.E., F. GERBER, M.BRONHOFER u. G.L. FLOERSHEIM (1990):
Treatment of brittle fingernails and onychoschizia with Biotin: scanning electron microscopy.
J. Am. Acad. Dermatol. 23, 1127-1132

COMBEN, H., R.J. CLARK u. D.J.B. SUTHERLAND (1984):
Die Verbesserung der Hufhornbeschaffenheit beim Pferd durch hohe Biotinverabreichung im Futter.
Arch. Tierärztl. Fortbild. 8, 401-416

COOKE, B.C., u. P.E. BRUMBY (1982):
Biotin- a dairy herd feeding trial.
Proceedings of the Roche Vitamin Symposium, November 1982 in London

COOPER, K.M. (1993):
Histochemical and biochemical studies of Biotin in pigs and chicken.
Belfast Thesis

COOPER, D., u. T.-T. SUN (1986):
Monoclonal antibody analysis of bovine epithelial keratins: Specific pairs as defined by coexpression.
J. Biol. Chem. 261, 4646-4654

CUNHA, T.J., D.D. LINDLEY u. M.E. ENSMINGER (1946):
Biotin deficiency syndrome in pigs.
J. Anim. Sci. 5, 219

DAKISHNAMURTI, K., u. J. CHAUHAN (1989):
Biotin.
Vitamins and Hormones 45, 337-384

DAKISHNAMURTI, K., u. S. LITVAK (1969):
Biotin and protein synthesis in rat liver.
J. Biol. Chem. 245, 5600-5605

DALE, B. A., u. K. A. HOLBROOK (1987):
Developmental expression of human epidermal keratins and filaggrin.
In: MOSCONA, A. A., u. A. MONROY: Current topics in developmental biology: The molecular and developmental biology of keratins, Vol. 22, Chap. 6
New York, Academic Press, p. 127-151

DALE, B.A., R.B. PRESLAND, P. FLECKMAN, E. KAM u. K.A. RESING (1993):
Phenotypic expression and processing of filaggrin in epidermal differentation.
In: DARMON, M., u. M. BLUMENBERG (Hrsg.): Molecular biology of the skin: The keratinocyte.
San Diego, Academic Press Inc., p. 79-106

DE JONG, M.F., u. J.R. SYTSEMA (1983):
Field experience with d-Biotin supplementation to gilt and sow feeds.
Vet. Quarterly 5, 58-67

DIETZ, O., H. GÄNGEL u. K. KOCH (1970):
Die Erhaltung der Gliedmaßen- und Klauengesundheit unter modernen Produktionsbedingungen.
Mh. Vet. Med. 7, 241-246

DIETZ, O., u. G. PRIETZ (1980):
Klauengesundheit- Klauenhornstatus.
Mh. Vet. Med. 36, 419-422

DIRKS, C. (1985):
Makroskopische, licht- und elektronenmikroskopische Untersuchungen über den Rückenteil der Rinderklaue.
Berlin, Freie Universität, Fachber. Veterinärmed., Diss.

DISTL, O., u. D. SCHMID (1994):
Einfluss einer Zufütterung von Biotin auf die Klauenform, -Härte und -Gesundheit beim Rind.
Tierärztl. Umschau 49, 581-588

DYCE, K.M., W.O. SACK u. C.J.G. WENSING (1991):
Anatomie der Haustiere.
Übers. von: BUDRAS, K.-D., H. GOLLER, R.R. HOFMANN, G. HUMMEL u. K.-D. WEYRAUCH, Verlag Enke, Stuttgart, S. 768-771

ECKERT, W.A., u. J. KARTENBECK (1996):
Proteine: Standardmethoden der Molekular- und Zellbiologie.
Heidelberg, Springer Verlag, S. 156

ELIAS, P.M. (1981):
Lipids and the epidermal permiability barrier.
Arch. Derm. Res. 270, 95-117

ELIAS, P.M., B.E. BROWN, P. FRITSCH, J. GOERKE, G.M. GRAY u. R.J. WHITE (1979):
Localisation and composition of lipids in neonatal mouse stratum granulosum and stratum corneum.
J. Investig. Derm. 73, 339-348

ELIAS, P.M., J. GOERKE u. D.S. FRIEND (1977):
Mammalian epidermal barrier layer lipids: Composition and influence on structure.
J. Investig. Derm. 69, 535-546

FETTMAN, N.J. (1995):
Watersoluble Vitamins.
In: ADAMS, H.R. (Hrsg.): Veterinary Pharmacology and Therapeutics.
Iowa, State University Press, S. 682

FLOERSHEIM, G.L. (1989):
Behandlung brüchiger Fingernägel mit Biotin.
Z. Hautkr. 64, 41-48

FORTH, W. u. W. RUMMEL (1996)
Vitamine.
In: FORTH, W., D. HENSCHLER, W. RUMMEL u. K. STARKE (Hrsg.): Allgemeine und spezielle Pharmakologie und Toxikologie.
Heidelberg, Spektrum Akademischer Verlag, S. 565

FRANKE, W.W., u. J. KARTENBECK (1993):
Cytokeratins.
In: KREIS, T., und R. VALE (Hrsg.): Guidebook to the cytoskeletal and motor proteins.
Oxford, University Press, p. 145-148

FRIEDRICH, W. (1988)
Biotin.
In: FRIEDRICH, W. (Hrsg.): Vitamins.
Berlin, de Gruyter, S. 353-805

FRIGG, M. (1983):
Available Biotin contents in various feed ingredients.
Poult. Sci. 63, 150-153

FRIGG, M., u. G. BRUBACHER (1976):
Biotin deficiency in chicks fed a wheat-based diet.
Int. J. Vit. Nutr. Res. 46, 314-321

FRIGG, M., J. SCHULZE u. L.VÖLKER (1989):
Clinical study on the effect of Biotin on skin conditions in dogs.
Schweiz. Arch. Tierheilk. 131, 621-625

FRIGG, M., O.C. STRAUB u. D. HARTMANN (1993):
The bioavailability of supplemental Biotin in cattle.
Int. J. Vit. Nutr. Res. 63, 122-128

FRIGG, M., u. J. TORHORST (1980):
Histological and cytological alterations in the skin of Biotin-deficient chicks.
Res. Vet. Sci. 28, 17-24

FRITSCHE, A. (1990):
Biotin verändert das Zytokeratinmuster von kultivierten Keratinozyten.
Zürich, Veterinärmed. Fakultät der Universität, Diss.

FRITSCHE, A., G.A. MATTHIS u. F.R. ALTHAUS (1991):
Pharmakologische Wirkung von Biotin auf Epidermiszellen.
Schweiz. Arch. Tierheilk. 133, 277-283

FUCHS, E., A. L. TURNER, G. J. GIUDICE, D. MARCHUK, A. RAYCHAUDHURY u. M. ROSENBERG (1987):
The human keratin genes and their differential expression.
In: MOSCONA, A. A., u. A. MONROY: Current topics in developmental biology: The molecular and developmental biology of keratins, Vol. 22, Chap. 2
New York, Academic Press, p. 5-34

FUCHS, E., u. H. GREEN (1980):
Changes in keratin gene expression during terminal differentiation of the keratinocyte.
Cell 19, 1033-1042

FÜRST, A. (1992):
Makroskopische und mikroskopische Anatomie der Rinderklaue.
Zürich, Univ., Veterinärmed. Fak., Diss.

GAN , S.-Q., u. P.M. STEINERT (1993):
Filaggrins.
In: KREIS, T., und R. VALE: Guidebook to the cytoskeletal and motor proteins.
Oxford, University Press, p. 152-153

GEGENBAUR, C. (1885):
Zur Morphologie des Nagels.
Morpholog. Jahrbuch 10, 465-479

GEYER, H., J. POHLENZ u. L.VÖLKER (1981):
Morphologische und histochemische Untersuchungen von Haut Schleimhaut und Klauen bei Schweinen mit experimentellem Biotinmangel.
Zbl. Vetmed. A, 28, 574-592

GEYER, H., u. J. SCHULZE (1994):
The long-term influence of Biotin supplementation on hoof horn quality in horses.
Schw. Arch. Tierheilk. 136, 137-149

GEYER, H., J. SCHULZE, K. STREIFF, F. TAGWERKER u. L.VÖLKER (1984):
Der Einfluß des experimentellen Biotinmangels auf Morphologie und Histochemie von Haut und Klauen des Schweines.
Zbl. Vetmed. A, 31, 519-538

GIROUD, A. U. L. P. LEBLOND (1951):
The keratinization of epidermis and its derivatives especially the hair as shown by x-ray diffraction and histochemical studies.
Ann. N. Y. Acad. Sci. 53 , 613-625

GLÄTTLI, H.R., J. POHLENZ, K. STREIF u. F. EHRENSPERGER (1975):
Klinische und morphologische Befunde beim experimentellen Biotinmangel.
Zbl. Vetmed. A, 22, 102-116

GREENOUGH, P. R. (1962):
Observations on some of the diseases of the bovine foot. Part II.
Vet. Rec. 74, 53-63

GREENOUGH, P. R. (1987):
An illustrated compendium of bovine lameness, part 3.
Mod. Vet. Pract. 68, 148-152

GROSENBAUGH, D.A. u. D. M. HOOD (1992):
Keratin and associated proteins of the equine hoof wall.
Am. J. Vet. Res. 53, 1859-1863

GYÖRGY, P. (1939):
The curative factor (vitamin H) for egg white injury, with particular reference to its presence in different foodstuffs and in yeast.
J. Biol. Chem. 131, 733

GYÖRGI, P. u. F.W. ZILLIKEN (1954):
Biotin.
In: SEBRELL, W.H., u. R.A. HARRIS (Hrsg.): The Vitamins 1.
New York, Academic Press, p. 766-807

HABERMEHL, K.-H. (1984):
Haut und Hautorgane.
In: NICKEL, R., A. SCHUMMER und E. SEIFERLE: Lehrbuch der Anatomie der Haustiere, 2. Aufl., Bd. 3
Berlin, Parey Verlag, S. 496-502 u. S. 566-584

HASHIMOTO, K. (1971):
Intercellular spaces of the human epidermis as demonstrated with lanthanum.
J. Invest. Dermatol. 57, 17-31

HAYWARD, A.F. (1979):
Membrane Coating Granules.
Int. Rev. Cytol. 59, 97-127

HAYWARD, A.F., u. M. HACKEMANN (1973):
Electron microscopy of membrane-coating granules and a cell surface coat in keratinized human oral epithelium.
J. Ultrastruc. Res. 43, 205-219

HEUKESHOVEN, J., u. R. DERNICK (1985):
Simplified method for silver staining of proteins in polyacrylamide gels and the mechanism of silver staining.
Electrophoresis 6, 103-112

HOHMANN, H. (1902):
Untersuchungen über die Klauenlederhaut des Rindes.
Monatsh. prakt. Tierheilk. 13, 49-96

HURSTEL, O. (1982):
Supplementation of calf milk replacer diets with Biotin.
Proceedings of the Roche Vitamin Symposium
London, Nov. 1982

HUNKELER, A. (1996):
Einfluss von Biotin auf die Heilung von Klauengeschwüren beim Rind.
Zürich, Univ., Veterinärmed. Fak., Diss.

JOHNSTON, A..M., u. R.H.C. PENNY (1989):
Rate of claw horn growth and wear in Biotin- supplemented and non-supplemented pigs.
Vet. Rec. 125, 130-132

JOSSECK, H. (1991):
Hufhornveränderungen bei Lipizzanerpferden und ein Behandlungsversuch mit Biotin.
Zürich, Univ., Veterinärmed. Fak., Diss.

JOSSECK, H., u. J. SCHULZE (1991):
Hufprobleme bei Lippizanerpferden und erste Ergebnisse eines Behandlungsversuches mit Biotin.
Anat. Histol. Embryol. 20, 271

KEMPSON, S.A., R.J.W. CURRIE u. A.M. JOHNSTON (1989):
Influence of Biotin supplementation on pig claw horn: A scanning electron microscopy study.
Vet. Rec. 124, 37-40

KLÜNTER, A.M., u. W. STEINBERG (1993):
Einfluß von Biotin-Zulagen auf die Biotinkonzentration im Blutplasma und in der Milch bei der Milchkuh.
Proc. Soc. Nutr. Physiol. 1, 67

KÖGL, F. (1935):
Über Wuchsstoffe der Auxin- und der Bios-Gruppe.
Chemische Berichte 68, 16-28

KOPINSKI, J.S., J. LEIBHOLZ u. W. L. BRYDEN (1989):
Biotin studies in pigs.
Br. J. Nutr. 62, 751-789

KRAMER, T.R., M. BRISKE-ANDERSON, S.B. JOHNSON u. R.T. HOLMANN (1984):
Effects of Biotin-deficiency on polyunsaturated fatty acid metabolism in rats.
J. Nutr. 114, 2047-2052

KROON, H. M. (1915):
Die weiße Linie am Huf.
Berl. Münch. tierärztl. Wochenschr. 51, 601-604

KULZER (1985):
Verfahren zur Färbung von Gewebe, das in 2- Hydroxyethyl-Methacrylat eingebettet wird, 2. Aufl.
Wehrheim, Fa. Kulzer, S. 1-6

KUNSIEN, L. (1882):
Über die Entwicklung des Hornhufes bei einigen Ungulaten.
Dorpat, Veterinärinst., Diss.

KÜNZEL, E. (1990):
Haut (Integumentum commune).
In: MOSIMANN, W., und T. KOHLER: Zytologie, Histologie und mikroskopische Anatomie der Haussäugetiere, Kap. 16
Berlin, Parey Verlag, S. 259-287

KWOCHKA, K. W. (1993):
Schuppende und krustenbildende Dermatosen bei Kleintieren - Ätiologie und Pathogenese.
Berlin, Kongressband des 18. Weltkongresses der World Small Animal Veterinary Association, 6.-9.10.1993, 65-69

KYHSE-ANDERSEN, J. (1984):
Electroblotting of multiple gels: A simple apparatus without buffer tank for rapid transfer of proteins from polyacrylamide to nitrocellulose.
J. Biochem. Biophys. Meth. 10, 203-209

LÄMMLI, U.K. (1970):
Cleavage of structural proteins during the assembly of the head of bacteriophage T4.
Nature 227, 680-685

LANDMANN, L. (1980):
Lamellar granules in mammalian, avian, and reptilian epidermis.
J. Ultrastruc. Res. 72, 245-263

LANDMANN, L. (1986):
Epidermal permeability barrier: Transformation of lamellar granule disks into intercellular sheets by a membrane fusion process, a freeze-fracture study.
J. Invest. Derm. 87, 202-209

LANDMANN, L. (1988):
The permeability barrier.
Anat. Embryol. 178, 1-13

LARSSON, B., N. OBEL u. B. ÅBERG (1956):
On the biochemistry of keratinization in the matrix of the horses hoof in normal conditions and in laminitis.
Nord. Vet.Med. 8, 761-776

LAVKER, R. M. (1976):
Membrane coating granule: the fate of the discharged lamellae.
J. Ultrastruct. Res. 55, 79-86

LEE, L.D., u. H.P. BADEN (1976):
Organisation of the polypeptide chains in mammalian keratin.
Nature 164, 377-379

LEONHARDT, H. (1990):
Histologie, Zytologie und Mikroanatomie des Menschen, 8. Aufl.
Stuttgart, Thieme Verlag, S. 123-125

LEU, U. (1987):
Vergleichende Untersuchungen über den Einfluß von oral verabreichtem Biotin auf das Hufhorn beim Pferd.
Zürich, Univ., Veterinärmed. Fak., Diss.

LIISBERG, M. F. (1968):
Rhodamine B as an extremely specific stain for cornification.
Acta anat. 69, 52-57

LÖFFLER, G., u. P.E. PETRIDES (1988):
Physiologische Chemie, 3. Aufl.
Berlin, Springer Verlag, S. 615-616

LOGANI, M.K., D.B. NHARI, P.D. FORBES u. R.E. AULES (1977):
Diester waxes from skin lipids of the feet of Biotin depleted and Biotin supplemented turkey poults.
Lipids 12, 626-628

MATOLTSY, A.G. (1966):
Membrane-coating granules of the epidermis.
J. Ultrastruc. Res. 15, 510-515

MATOLTSY, A.G. (1975):
Desmosomes, filaments and keratohyaline granules: Their role in the stabilization and keratinization of the epidermis.
J. Investig. Derm. 65, 127-142

MATOLTSY, A.G. (1976):
Keratinization.
J. Investig. Derm. 67, 20-25

MATOLTSY, A.G., u. P.F. PARRAKAL (1965):
Membrane-coating granules of keratinizing epithelia.
J. Cell Biol. 24, 297-307

MCLENNAN, M. W. (1988):
Incidence of lameness requiring veterinary treatment in dairy cattle in Queensland.
Aust. Vet. J. 65; 144-147

MILSTONE, L.M., u. J. MCGUIRE (1981):
Different polypeptides form the intermediate filaments in bovine hoof and oesophageal epithelium and in aortic endothelium.
J. Cell Biol. 88, 312-316

MOCK, D. M., u. M. I. MALIK (1992):
Distribution of Biotin in human plasma: most of the Biotin is not bound to protein.
Am. J. Clin. Nutr. 56, 427-432

MOLL, R., W.W. FRANKE, D.L. SCHILLER, B.GEIGER u. R.KREPLER (1982):
The catalogue of human cytokeratins: Patterns of expression in normal epithelia, tumors and cultured cells.
Cell 31, 11-24

MOSS, J., u. M.D. LANE (1971):
Biotin-dependant enzymes.
Adv. Enzymol. 35, 321-442

MÜLLING, Ch. (1993):
Struktur, Verhornung und Hornqualität in Ballen, Sohle und weißer Linie der Rinderklaue und ihre Bedeutung für Klauenerkrankungen.
Berlin, Freie Universität, Fachber. Veterinärmed., Diss.

MÜLLING, Ch., H.BRAGULLA u. K.-D. BUDRAS (1992):
The significance of the intercellular cementing substance for the quality of the bovine hoof horn.
Ghent, Belgien, XIX. Kongress der Veterinäranatomen, 24.-28. August

MÜLLING, Ch., H. BRAGULLA, K.-D- BUDRAS u. S. REESE (1994):
Strukturelle Faktoren mit Einfluß auf die Hornqualität und Prädilektionsstellen für Erkrankungen an der Fußungsfläche der Rinderklaue.
Schweiz. Arch. Tierheilk. 136, 49-57

MÜLLING, Ch., H. BRAGULLA, S. REESE, K.-D- BUDRAS u. W. STEINBERG (1997):
The influence of nutritional factors on structure and horn quality of the bovine hoof.
Vet. Rec. (submitted)

NIETLISBACH, C., und D.F. TRIEBEL (1988):
Biotin - Feldversuch mit Milchkühen.
Die Grüne 116, 28-30

NOMINA ANATOMICA:VETERINARIA (1994):
Ed.: International Committee on Veterinary Gross Anatomical Nomenclature
4th ed.
Ithaka, Cornell University, 5-6 u. 139-143

O'GUIN, W. M., S. GALVIN, A. SCHERMER u. T. T. SUN (1987):
Patterns of keratin expression define distinct pathways of epithelial development and differentiation.
In: MOSCONA, A. A., und A. MONROY: The molecular and developmental biology of keratins: Current topics in developmental biology, Vol. 22, Chap. 5
New York, Academic Press, p. 97-125

ODLAND, G. F. U. K. HOLBROOK (1981):
The lamellar granules of the epidermis.
Curr. Prob. Dermatol. 9, 29-49

ORFANOS, C., H. RUSKA u. H. SCHADE (1971):
Die histochemische Darstellung der Feinstruktur menschlicher Keratine mit Hilfe von saurem Natriumthioglykolat und Osmiumtetroxid.
Arch. Derm. Forsch. 240, 404-418

PARRY, D.A.D., u. P.M. STEINERT (1995):
Molecular biology intelligence unit. Intermediate filament structure.
Heidelberg, Springer Verlag, S. 9-144

PASTOOR, F.J.H., H. VAN HERCK u. A. Th. VAN'T KLOOSTER (1991):
Biotin deficiency in cats as induced by feeding a purified diet containing egg white.
J. Nutr 121, 573-574

PAULOSE, C.S., J.A. THLIVERIS, M. VISWANATHAN u. K. DAKISHNAMURTI (1989):
Testicular function in Biotin-deficient adult rats.
Horm. Metab. Res. 21, 661-665

PELLMANN, R., S. REESE u. H. BRAGULLA (1993):
Wechselwirkungen zwischen Hornstruktur und Hornqualität am Pferdehuf als Grundlage für das Verständnis von Verhornungsstörungen.
Mh. Vet. Med. 48, 619-626

PENNY, R.H.C., R.D.A. CAMERON, S. JOHNSON, P.J. KENYON, H.A. SMITH, A.W.P. BELL, J.P.L. COLE u. J. TAYLOR (1980):
Foot rot of pigs: The influence of Biotin supplementation on foot lesions in sows.
Vet. Rec. 107, 350-351

POHLENZ, J. (1974):
Klinische und morphologische Befunde beim experimentellen Biotinmangel des Schweines.
Fortschritte der Veterinärmedizin 20, 249

PROUD, V., W.B. RIZZO, J.W. PATTERSON, G.S. HEARD u. B. WOLF (1990):
Fatty acid alterations and carboxylase deficiencies in the skin of Biotin-deficient rats.
Am. J. Clin. Nutr. 51, 853-858

QUINLAN, R.A., D.L. SCHILLER, M. HATZFELD, T. ACHTSTAETTER., R. MOLL, J.L. JORCANO, T.M. MAGIN u. W.W. FRANKE (1985):
Patterns of Expression and Organization of cytokeratin intermediate filaments.
Ann. N.Y. Acad. Sci. 87, 282-306

REICHERT, U., S. MICHEL u. R. SCHMIDT (1993):
The cornified envelope: a key structure of terminally differentiating keratinocytes
In: DARMON, M., u. M. BLUMENBERG (Hrsg.): Molecular biology of the skin: The keratinocyte.
San Diego, Academic Press Inc., 107-149

REILLY, J., u. S.A. KEMPSON (1992):
Towards an understanding of hoof horn quality.
Rebild, Dänemark, Proceedings, 7th International Symposium on Disorders of the Ruminant Digit, 21.-25. Juli

ROBERTS, G.J., u. D.G. BAGGOTT (1982):
Biotin - experiments with dairy cattle.
Proceedings of the Roche Vitamin Symposium, Nov. 1982, London

ROBINSON, H.W., u. C.G. HOGDEN (1940):
The biuret reaction in the determination of serum proteins. I. A study of the conditions necessary for the production of a stable color which bears a quantitative relationship to the protein concentration.
J. Biol. Chem. 135, 707

ROMEIS, B. (1989):
Mikroskopische Technik.
München, Verlag Urban und Schwarzenenberg, 17. Aufl., S. 381-394

RUSTERHOLZ, A. (1920):
Das spezifisch- traumatische Klauen- Sohlengeschwür des Rindes.
Schw. Arch. Tierheilk. 62, 421-446

SARASIN, A. (1994):
An in vitro model for organotypic epidermal differentiation: Effects of Biotin.
Zürich, Univ. Veterinärmed. Fak., Diss.

SCHEFFER T., C.G. TSENG, M.J. JARVINEN, W.G. NELSON, J.W. HUANG, J. WOODCOCK-MITCHELL u. T.-T.- SUN (1982):
Correlation of specific keratins with different types of epithelial differentiation: Monoclonal antibody studies.
Cell 30, 361-372

SCHMID, M. (1995):
Der Einfluß von Biotin auf die Klauenhornqualität beim Rind.
Zürich, Univ. Veterinärmed. Fak., Diss.

SCHMID, M. u. H. GEYER (1994):
Long term investigation for the assessment of hoof horn quality in cattle before and during Biotin- supplementation.
Zürich, 20th congress of the EAVA, 15th- 19th of August 1994

SCHMIDT, K. H. (1993):
Vergleich der Wirkungsmechanismen verschiedener Wirkstoffe in Präperaten gegen brüchige Nägel.
Zeitschr. Hautk. 68, 517-520

SCHULZE, J., u. H. SCHERF (1989):
Klinische Studie zur Therapie mit Biotin beim Pferd.
Tierärztl. Umschau 44, 187-190

SEIDEL, M. (1992):
Makroskopische, licht- und elektronenmikroskopische Untersuchungen an der Kralle des Hundes.
Berlin, Freie Universität, Fachber. Veterinärmed., Diss.

SIMMINS, P.H., u. P.H. BROOKS (1988):
Supplementary Biotin for sows: Effect on claw horn integrity.
Vet. Rec. 122, 431-435

SINGH, N., u. K. DAKISHNAMURTI (1988):
Stimulation of guanylate cyklase and RNA polymerase II activities in HeLa cells and fibroblasts by Biotin.
Mol. Cell. Biochem. 79, 47-55

SPENCE, J.T., u. A.P. KOUDELKA (1984):
Effects of Biotin upon the intracellular level of cGMP and the activity of Glucokinase in cultured rat hepatocytes.
J. Biol. Chem. 259, 6393-6396

SQUIER, L.A., O. FEJERSKOV u. A. JEPSEN (1978):
The permiability of a keratinizing squamous epithelia in culture.
J. Anat. 126, 103-109

STEINERT, P.M. (1975):
The extraction and characterisation of bovine epidermal α-keratin.
Biochem. J. 149, 39-48

STEINERT, P.M., u. W.W. IDLER (1975):
The polypeptide composition of bovine epidermal α-keratin.
Biochem. J. 151, 603-614

STEINERT, P. M., J. C. R. JONES u. R. D. GOLDMAN (1984):
Intermediate filaments.
J. Cell Biol. 99, 22s-27s

STRYER, L. (1996):
Biochemie.
Heidelberg, Spektrum Akademischer Verlag, 4. Aufl., S. 50

SUN, T. T., T. SCHEFFER, C. G. SCHILLER, A. J.- W. HUANG, D. COOPER, A. SCHAUER, M. H. LYNCH, R WEISS u. R. EICHNER (1985):
Monoclonal antibody studies of mamalian epithelia keratins: a review.
Ann. N. Y. Acad. Sci. 447, 288-296

SWICK, H.M., u. L.L. KIEN (1983):
Biotin deficiency with neurologic and cutaneous manifestations but without organic aciduria.
J. Pediatr. 103, 265-267

UGEL, A. R. (1972):
Studies on isolated aggregating oligoribonucleoproteins of the epidermis with histochemical and morphological characteristics of keratohyaline.
J. Cell Biol. 52, 405-422

UGEL, A.R., u. W. IDLER (1972):
Further characterisation of bovine keratohyaline.
J. Cell Biol. 52, 453-464

VESELY, D. L. (1982):
Biotin enhances guanylate cyclase activity.
Science 216, 1329-1330

VESELY, D. L., H. L. WORMSER u. H. N. ABRAMSON (1984):
Biotin analogs activate guanylate cyclase activity.
Mol. Cell. Biochem. 60, 109-114

WARD, H. u. H. P. LUNDGREN (1954):
The formation, composition and properties of the keratin.
Adv. Protein Chem. 9, 243-297

WARZECHA, Ch. (1993):
The ruminant hoof: Morphological and histochemical findings in cattle, sheep, and goat.
Zürich, Univ. Veterinärmed. Fak., Diss.

WÄSE, K., Ch. Mülling, H. Bragulla u. K.-D. Budras (1997):
Biotinmangel verursacht Hautveränderungen beim Haushuhn (Gallus domesticus).
Jena, 6. Symposium Vitamine und Zusatzstoffe in der Ernährung von Mensch und Tier; 24.-25. September, Kongreßband S.66

WEBB, N.G., R.H. PENNY u. A.M. JOHNSON (1984):
Effect of a dietary supplementation of Biotin on pig hoof horn strength and hardness.
Vet. Rec. 114, 185-189

WEINSTOCK, M., u. G.F. WILGRAM (1970):
Fine-structural observations on the formation and enzymatic activity of keratinosomes in mouse tongue filiform papillae.
J. Ultrastruc. Res. 30, 262-274

WERTZ, P.W., u. D.T. DOWNING (1982):
Glycolipids in mammalian epidermis: structure and function in the water barrier.
Science 217, 1261-1262

WERTZ, P.W., u. D.T. DOWNING (1983):
Glucosylceramides of pig epidermis: Structure determination.
J. Lipid Res. 24, 759-765

WESTERMEIER, R. (1990):
Elektrophorese-Praktikum.
Weinheim, VCH Verlagsgesellschaft, S. 5-19, 53-63, 75-91, 167-187, 189-195

WHITE, H. B. u. C. C. WHITEHEAD (1987):
Role of avidin and other Biotin- binding proteins in the deposition and distribution of Biotin in chicken eggs.
Bioch. J. 241, 677-684

WHITEHEAD, C. C. (1988):
Biotin in der Tierernährung.
Hoffmann- la Roche AG

WILDIERS, E. (1901):
La Cellule 8, 313-316

WILKENS, H. (1963):
Zur makroskopischen und mikroskopischen Morphologie der Rinderklaue mit einem Vergleich der Architektur von Klauen- und Hufröhrchen.
Hannover, Tierärztlche Hochschule, Habilitationsschrift

WINTZER, H.-J. (1986):
Der Einfluß einer Vitamin-H-Substitution auf Wachstum und Beschaffenheit des Hufhornes.
Tierärztl. Praxis 14, 495-500

WOLFF-SCHREINER, E. C. (1977):
Ultrastructural cytochemistry of the epidermis.
Int. J. Derm. 16, 77-102

WOLFF, K., u. E. C. WOLFF-SCHREINER (1976):
Trends in electron microscopy of skin.
J. Investig. Derm. 67, 39-57

WOODCOCK-MITCHELL, J., R. EICHNER, W. G. NELSON u. T. T. SUN (1982):
Immunolocalization of keratin polypeptides in human epidermis using monoclonal antibodies.
J. Cell Biol. 95, 580-588

WYSSMANN, E. (1902):
Anatomie der Klauenlederhaut.
Bern, Univ. Veterinärmed. Fak., Diss.

ZENKER, W. (1991):
Hufhornveränderungen bei Lipizzanerpferden und ein Behandlungsversuch mit Biotin.
Zürich, Univ. Veterinärmed. Fak., Diss.

ZIETZSCHMANN, O. (1918):
Das Zehenendorgan der rezenten Säugetiere: Kralle, Nagel, Huf.
Schweiz. Arch. Tierheilk. 60, 241-272

Danksagung

Mein erster Dank gilt meinem Lehrer und Doktorvater Prof. Dr. K.-D. Budras für die Überlassung des Themas der Dissertation und für seine jederzeit gewährte Hilfe in fachlichen und menschlichen Fragen.

Bei Dr. Christoph Mülling bedanke ich mich herzlich für die Betreuung des gesamten Projektes und seine Unterstützung bei Planung und Durchführung des Feldversuches, sowie für zahlreiche Anregungen und Diskussionen zum Thema.

Dr. Hermann Bragulla danke ich herzlich für seine Geduld bei der Einarbeitung am Computer und viele wertvolle Hinweise, die zum Gelingen der Arbeit beigetragen haben.

Mein besonderer Dank gilt Anne-Katrin Frohnes für gutes „Teamwork“, nicht nur bei der Elektrophorese.

Bei Monika Sachtleben bedanke ich mich für die Hilfe und Sorgfalt bei der Anfertigung der Präparate für die Elektronenmikroskopie und die Ausführung der Fotoarbeiten.

Ich bedanke mich bei Familie Kleinhinz für die zuverlässige Durchführung der zusätzlichen Fütterung und bei Dr. R. Lotze, Dr. W. Bucher und Ira Reischmann für ihre fachkundige Unterstützung bei der Probenentnahme.

Allen Mitgliedern der „Arbeitsgruppe Zehenendorgan“ danke ich für das gute Arbeitsklima und ihre ständige Hilfsbereitschaft.

Herrn Prof. Dr. E. Reinwald gilt mein Dank für zahlreiche methodische Ratschläge zur Durchführung der Elektrophorese.

Ich bedanke mich bei der Firma Hoffmann-La Roche AG für die Finanzierung der Arbeit und die Übernahme des Druckes. Herrn Dr. W. Steinberg sei für die Mithilfe bei der Organisation des Projektes und der Bestimmung des Biotingehaltes in Milch, Futtermitteln und in der Klauenoberhaut gedankt.

Lebenslauf

Name:	Tanja Hochstetter
Geburtsdatum:	04. 07. 1969
Geburtsort:	Oelde/Westfalen
Vater:	Norbert Hochstetter
Mutter:	Annegret Hochstetter

Ausbildung:

1975 - 1979:	Overberg-Grundschule in Oelde
1979 - 1981:	zweijähriger Auslandsaufenthalt in Jamaika; Mount Alvernia Highschool in Montego Bay
1981 - 1988:	Thomas Morus Gymnasium in Oelde
25. 06. 1988:	Abitur
1988 - 1994:	Studium der Veterinärmedizin an der Freien Universität Berlin
07. 11. 1994:	Approbation als Tierärztin
15. 03. 1995-31. 11. 1997:	Doktorandin am Institut für Veterinäranatomie, Histologie und Embryologie

Beruflicher Werdegang:

seit 01.12. 1997:	Assistenz in einer Gemischtpraxis